

К.О. Ковалевский, В.С. Сёмчин
**ПРИМЕНЕНИЕ МЕТОДА 3D КАРТИРОВАНИЯ ДЛЯ ВИЗУАЛИЗАЦИИ
И АНАЛИЗА ПЕРЕЛОМОВ ЛОДЫЖЕК**

Научный руководитель: ст. преп. А.Д. Титова

Кафедра травматологии и ортопедии

Белорусский государственный медицинский университет, г. Минск

К.О. Kovalevskii, V.S. Syomchin
**APPLICATION OF 3D MAPPING METHOD FOR VISUALIZATION
AND ANALYSIS OF ANKLE FRACTURES**

Tutor: senior lecturer A.D. Titova

Department of Traumatology and Orthopedics

Belarusian State Medical University, Minsk

Резюме. Целью данного исследования явился анализ переломов лодыжек с применением метода трехмерного картирования. Используя данные рентгенограмм переломов лодыжек, выполненных в 2-ух стандартных проекциях, линии перелома нанесены на стандартные 3D шаблоны большеберцовой и малоберцовой костей и сгенерированы 3D карты распределения линий переломов лодыжек.

Ключевые слова: картирование переломов, перелом лодыжек, 3D моделирование.

Resume. The purpose of this study was to analyze the characteristics of ankle fractures using the method of three-dimensional mapping of fracture lines. Using X-ray images of ankle fractures made in 2 standard views, fracture lines were plotted on standard 3D templates of the tibia and fibula and 3D maps of the distribution of ankle fracture lines were generated.

Keywords: fracture mapping, ankle fracture, 3D modeling.

Актуальность. Частота встречаемости переломов лодыжек по данным литературы составляет 10% всех случаев переломов, они являются одной из наиболее распространенных травм в клинической практике и часто требуют хирургического вмешательства [1, 3]. Учитывая сложную анатомическую структуру голеностопного сустава и различные механизмы травмы, включающие как высокоэнергетическую вертикальную, так и умеренно-интенсивную вращательную силы, переломы в области голеностопного сустава клинически представлены в различных формах. Всесторонняя и точная оценка переломов лодыжки, понимание механизмов повреждения и выбор соответствующих методов лечения несомненно важны в практике врача травматолога-ортопеда. Создание 3D карты линий переломов – это новый метод, разработанный в последние годы (Cole et al., 2013; Yang et al., 2018), который позволяет чётко визуализировать распределение и частоту линий переломов, характерных для определенных клинических форм переломов лодыжек.

Цель: анализ распределения линий переломов лодыжки, используя 3D моделирование, и создание стандартных 3D моделей наиболее часто встречающихся типов переломов.

Задачи:

1. Изучить структуру переломов лодыжек (согласно современным классификациям) и выделить наиболее часто встречающиеся типы.

2. Создать 3D карты распределения линий переломов лодыжек для каждого выделенного типа.

3. Изучить и описать с помощью сгенерированных 3D карт наиболее частую, характерную для данного повреждения анатомическую локализацию линий перелома.

4. Разработать стандартизированные 3D модели каждого типа перелома на основе проведенного анализа наиболее частого анатомического расположения линий перелома.

Материалы и методы. Ретроспективно изучены рентгенограммы 95 пациентов с переломами лодыжек, проходивших лечение на базе минского городского клинического центра травматологии и ортопедии с 01.01.2022 – 31.12.2022. В исследование были включены 43 мужчины и 52 женщины, средний возраст составил 44 ± 15 лет.

Все переломы были классифицированы на основе системы Danis-Weber, в которой оценивался уровень линии перелома малоберцовой кости (подсиндесмозный, чрезсиндесмозный, надсиндесмозный). В каждой группе была изучена биомеханика перелома и отображена с помощью классификации Lauge-Hansen [2].

Картирование переломов.

Результат КТ в виде файлов DICOM (Digital Imaging and Communications in Medicine) здоровой конечности взрослого мужчины был импортирован в программное обеспечение Mimics 21.0 (Materialise, Левен, Бельгия) для создания стандартных 3D шаблонов большеберцовой и малоберцовой костей.

Используя изображения рентгенограмм переломов лодыжек, выполненных в 2-ух стандартных проекциях, на стандартные 3D шаблоны большеберцовой и малоберцовой костей были нанесены вручную линии перелома в программном обеспечении 3-Matic 13.0 (Materialise, Левен, Бельгия). Сгенерированы 3D карты линий переломов лодыжек [4].

С помощью карт линий переломов лодыжек в каждой выделенной группе было изучено наиболее частое, характерное для данного типа перелома расположение и ход его линий.

В программном обеспечении Microsoft Paint 3D были созданы стандартизированные 3D модели наиболее часто встречающихся типов переломов лодыжек.

Результаты и их обсуждение. В ходе анализа рентгенограмм: изучена структура переломов лодыжек по системе Danis-Weber; выявлена группа, неклассифицируемая с помощью системы Danis-Weber; описана биомеханика переломов с помощью системы Lauge-Hansen для предварительно выделенных 4-ёх групп (рисунок 1).

Определены группы переломов для применения метода 3D картирования переломов:

1. Подсиндесмозные переломы + Супинация/Аддукция (SA) (рисунок 2);
2. Чрезсиндесмозные переломы + Супинация/Наружная ротация (SER)

(рисунок 3);

3. Надсиндесмозные переломы + Пронация/Наружная ротация (PER) (рисунок 4);

Классификация Danis-Weber	Классификация Lauge-Hansen			
	SA	SER	PA	PER
подсиндесмозный (A) 5,2% [5]	80,0% [4]	20,0% [1]	—	—
чрезсиндесмозный (B) 64,2% [61]	1,6% [1]	93,4% [57]	1,6% [1]	3,2% [2]
надсиндесмозный (C) 26,3% [25]	—	—	16,0% [4]	84,0% [21]
неклассифицируемая (D) 4,2% [4]	—	—	100,0% [4]	—

Рис. 1 – Структура переломов лодыжек

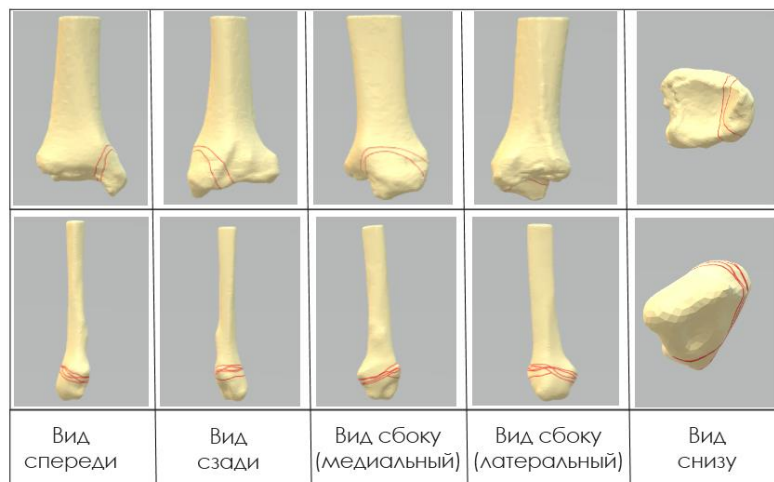


Рис. 2 – Карта распределения линий подсиндесмозных переломов + SA

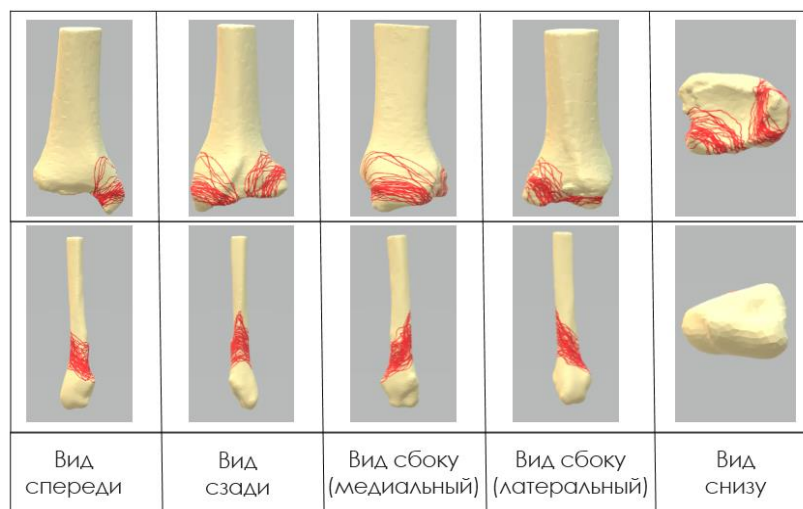


Рис. 3 – Карта распределения линий чрезсиндесмозных переломов + SER

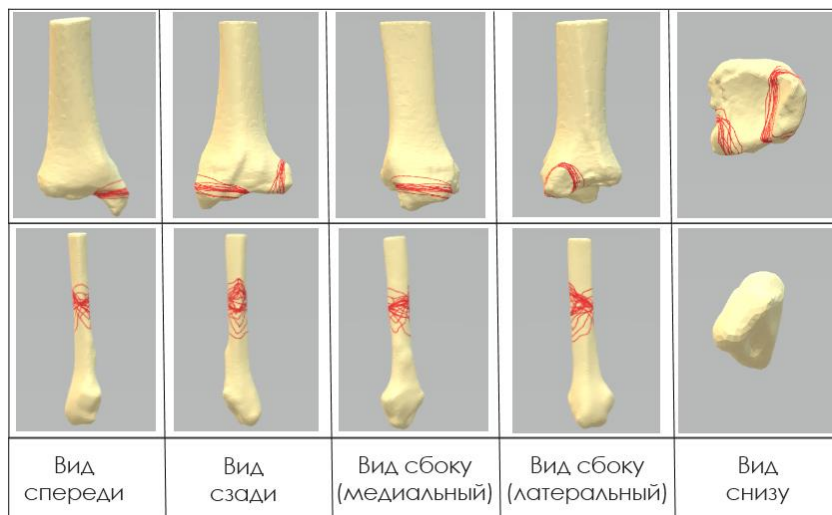


Рис. 4 – Карта распределения линий надсиндесмозных переломов + PER

Наиболее часто встречающийся, характерный для A+SA ход линии перелома:

- в области латеральной лодыжки: поперечный подсиндесмозный перелом (отрывной).

- в области медиальной лодыжки: вертикальный перелом с формированием крупного отломка (в сравнении с SER, PER).

Наиболее часто встречающийся, характерный для B+SER ход линии перелома:

- в области латеральной лодыжки: косая линия перелома на уровне синдесмоза с направлением снизу спереди и кзади вверх.

- в области медиальной лодыжки: косой перелом с формированием небольшого отломка.

- в области «задней» лодыжки: линия перелома вокруг основания треугольника Фолькмана, с формированием небольшого отломка (<1/3 S суставной поверхности).

Наиболее часто встречающийся, характерный для C+PER ход линии перелома:

- в области латеральной лодыжки: надсиндесмозный оскольчатый перелом с клиновидным отломком, обращенным основанием кзади/кнаружи.

- в области медиальной лодыжки: поперечный перелом на уровне «пилона» большеберцовой кости (горизонтальной суставной поверхности б/б кости).

- в области «задней» лодыжки: линия перелома вокруг основания треугольника Фолькмана, с формированием небольшого отломка (<1/3 S суставной поверхности).

В программном обеспечении Microsoft Paint 3D разработаны стандартизированные 3D модели каждого типа перелома на основе проведенного анализа наиболее частого анатомического расположения линий перелома (рисунок 5).

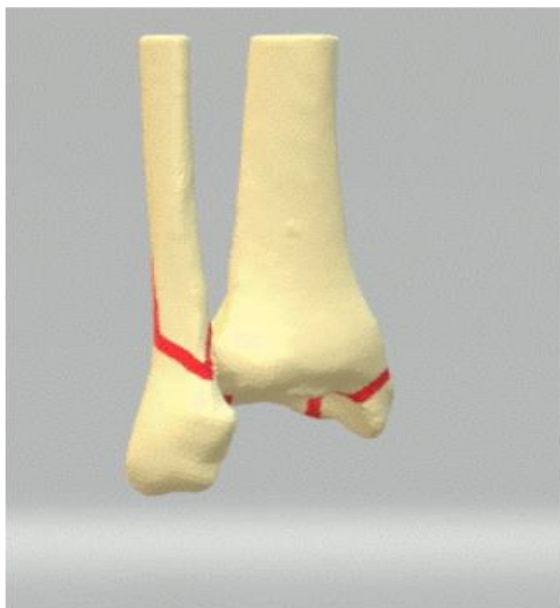

Рис. 5 – 3D модель чрезсиндесмозного перелома лодыжек с биомеханикой SER

Выводы:

1. Изучена структура переломов лодыжек (согласно современным классификациям) и выделены наиболее часто встречающиеся типы.
2. Созданы 3D карты распределения линий переломов лодыжек для трёх наиболее часто встречающихся типов переломов.
3. При анализе сгенерированных 3D карт была выявлена и описана наиболее частая, характерная для данного типа повреждения анатомическая локализация линий перелома.
4. Разработаны стандартизированные 3D модели каждого типа перелома на основе проведенного анализа наиболее частого анатомического расположения линий перелома. Разработанные 3D модели могут быть использованы:
5. студентами при изучении клинических типов переломов лодыжек для лучшего визуального представления и понимания морфологии переломов.
6. молодыми специалистами с целью изучения и освоения оперативной техники на 3D моделях различных клинических типов переломов лодыжек, учитывающих характерную анатомическую локализацию линий переломов.

Литература

1. Гурьев В. Н. Консервативное и оперативное лечение повреждений голеностопного сустава. - М., 1971.
2. Корзун О. А. Современные подходы к определению механизма травмы и классификации переломов лодыжек / О. А. Корзун // Медицинский журнал. - 2005. - № 3. - С. 70-73.
3. Rockwood C., Green D. Fractures. - Toronto: J.B. Lippincott Company, 1975. - Vol. 1-2. - 1495 p.
4. Yu T. Heatmap Characteristics and Treatment Options of Posterior Malleolus Fractures in Supination-External Rotation Ankle Fracture / Yu T. // Chin. J. Anat. Clin. 24 (2). - 2019. – p. 93-98.