

DOI: <https://doi.org/10.51922/2074-5044.2024.3.119>

М. В. Доронин¹, И. Д. Дуб¹, А. В. Стриго², И. В. Дубовский¹,
Ю. А. Мурашко¹, Г. А. Щетко³, Д. С. Валетов⁴

ВОПРОСЫ ДИАГНОСТИКИ ПЕРЕКРУТА ЯИЧКА В ВООРУЖЕННЫХ СИЛАХ РЕСПУБЛИКИ БЕЛАРУСЬ

ГУ «432 ордена Красной Звезды главный военный клинический медицинский центр
Вооруженных Сил Республики Беларусь»¹

ГУ «Центральная военно-врачебная комиссия Вооруженных Сил
Республики Беларусь»²

УЗ «Городская клиническая больница скорой медицинской помощи г. Минска»³
Военно-медицинский институт

в УО «Белорусский государственный медицинский университет»⁴

В статье проведен ретроспективный анализ 17 законченных случаев перекрута яичка во временном интервале с декабря 2003 по январь 2024 года (20 лет). Авторами были изучены особенности клинической картины, анамнеза, объективного статуса и результаты лечения пациентов с перекрутом яичка. Представлен клинический случай позднего поступления пациента с данной патологией. На основе ретроспективного анализа обоснована необходимость применения шкалы TWIST для улучшения диагностики перекрута яичка. Показана роль и место мануальной деторсии в снижении критической ишемии яичка.

Ключевые слова: перекрут яичка, шкала TWIST, орхэктомия, диагностика.

M. V. Doronin, I. D. Dub, A. V. Strigo, J. V. Dubovski,
Yu. A. Murashko, G. A. Schetko, D. S. Valetov

DIAGNOSTIC ISSUES OF TESTICULAR TORSION IN THE ARMED FORCES OF THE REPUBLIC OF BELARUS

This article retrospectively analyzes 17 completed cases of testicular torsion in the time interval from December 2003 to January 2024 (20 years). The authors studied the clinical features, history, objective status, and treatment results of patients with testicular torsion. A clinical case of late admission of a patient with this pathology is presented. On the basis of retrospective analysis the necessity of TWIST scale application to improve the diagnosis of testicular torsion is substantiated. The role and place of manual detorsion in reducing critical testicular ischemia is shown.

Key words: testicular torsion, TWIST scale, orchectomy, diagnosis.

Перекрут яичка (далее – ПЯ) – острое состояние, при котором происходит поворот яичка, придатка и семенного канатика вокруг собственной оси, приводящее к частичному или полному прекращению их кровоснабжения, обусловленное патологической подвижностью органов мошонки [1, 3].

ПЯ может возникнуть в любом возрасте, однако наиболее часто, патология развивается у детей и подростков в возрасте 10–16 лет [8]. Устранение ПЯ (деторсия) в течении 6–8 часов,

является решающим фактором в предотвращении необратимых изменений тестикулярной ткани и сохранении гормональной и репродуктивной функции [6].

По данным В. М. Делягина, Д. И. Тарусина (2014) при хирургической деторсии, в первые 6 часов после появления симптомов, яичко, как правило, удается спасти. Через 12 часов – яичко восстанавливается не более чем в 70 % случаев, через сутки – яичко неспособно восстановиться. При этом авторы отмечают, что

восстановление кровотока в яичке не всегда означает восстановление функции герминативного эпителия.

В подтверждение вышесказанного С. Н. Калинина с соавт. (2019) приводит материалы проспективного исследования у 36 пациентов с ПЯ, где показано, что если от времени возникновения симптомов прошло менее 6 часов, вероятность жизнеспособности органа составляет 90–100 %, а через 12–24 часа она снижается до 20–50 %. Зарубежные авторы имеют схожие данные о 90 % «выживаемости» яичка при 6 часовой ишемии, 50 % и 10 % «выживаемости» яичка при 12 и 24 часовой ишемии соответственно [11].

В отечественной и зарубежной литературе частота орхэктомий при ПЯ остается высокой и составляет 32–41 %, а частота возникновения атрофии сохраненного яичка в отдаленном послеоперационном периоде достигает 57 % [2, 6, 7, 10, 11]. Длительно протекающая ишемия и некроз гонады запускают аутоиммунный механизм развития бесплодия, что ставит данное заболевание в разряд не только медицинской, но и социальной проблемы [4].

Л. Е. Белый (2011) с сожалением отмечает, что клиническая картина ПЯ не отличается достаточной специфичностью и, за исключением болевого синдрома, не имеет какого-либо патогномичного признака. Автор закономерно полагает, что лишь учет совокупности анамнестических, физикальных, лабораторных и инструментальных признаков позволяет прийти к верному диагнозу.

Преобладающее большинство авторов считают, что основной причиной потери пораженного яичка или его атрофии являются диагностические ошибки и существенное превышение времени диагностического этапа [2, 6, 8]. М. И. Давидов, О. В. Дябкина (2016) обращают внимание на то, что пациенты с ПЯ поступают в специализированный стационар несвоевременно и, в большинстве случаев, с неверным диагнозом. Так же, по мнению Д. Е. Саблина с соавт (2023) и И. С. Шорманова (2018), процедура выполнения дополнительных методов исследования, подготовка к операции, транспортировка в операционную и другие организационные мероприятия повышают риск фатальных изменений в ткани яичка на фоне ишемии.

Для исключения диагностических ошибок и снижения продолжительности диагностического этапа, начиная с 2000-х годов, в медицинском сообществе началась разработка систем оценки рисков ПЯ на основе данных анамнеза и клинических симптомов [5]. Так в 2012 году M. Boettcher et al. предложил систему BALS, представляющую собой бальную систему оценки симптомов ПЯ, которая в проспективном исследовании у 104 пациентов показала 100 % чувствительность при выявлении ПЯ. Данная система, по утверждению авторов, имеет более высокую чувствительность, чем доплеровское ультразвуковое исследование. В 2013 году J. A. Barbosa et al. предложил систему TWIST (Testicular Workup for Ischemia and Suspected Torsion) для обследования яичек при ишемии и подозрении на ПЯ, которая стала наиболее известной и получила широкое распространение.

В этой системе учитываются и градируются наиболее часто встречающиеся симптомы ПЯ: отек мошонки – 2 балла, уплотнение яичка – 2 балла, отсутствие кремастерного рефлекса – 1 балл, тошнота/рвота – 1 балл, высокое положение яичка – 1 балл. Изучаемая шкала позволяет разделить пациентов на 3 группы. При выявлении 2-х и менее баллов вероятность ПЯ минимальная. У пациентов с количеством баллов от 3-х до 4-х необходимо выполнение ультразвукового исследования для дифференциальной диагностики. При 5 и более баллов вероятность ПЯ крайне высокая и отсутствует необходимость в проведении дополнительного диагностического поиска. Таким пациентам необходима срочная ревизионная скрототомия.

Следует отметить, что десятилетний опыт применения системы TWIST, отраженный в более 100 публикациях и 13 ретроспективно-проспективных исследованиях, показывает целесообразность и перспективность использования ее для быстрой и точной диагностики ПЯ [5].

Цель исследования

Показать закономерные трудности в своевременном выявлении пациентов с ПЯ, а так же анонсировать возможные варианты повышения диагностических возможностей первичного этапа оказания медицинской помощи (войскового звена).

Материалы и методы

Нами был проведен ретроспективный анализ медицинских карт 17 пациентов находившихся на стационарном лечении (далее – МКСП) в урологическое отделение государственного учреждения «432 главный военный клинический медицинский центр Вооруженных Сил Республики Беларусь» (далее – 432 ГВКМЦ) с диагнозом ПЯ.

Материалом для изучения являлись принадлежность пациентов к военной службе, возраст, жалобы, анамнез заболевания, сторона поражения, продолжительность симптомов, данные лабораторных и инструментальных методов исследования, вид оперативного вмешательства и результаты лечения.

Основная задача исследования заключалась в анализе особенностей клинической картины, анамнеза, объективного статуса и результатов лечения пациентов, а так же иллюстрации наиболее ярких клинических случаев ПЯ у военнослужащих, находившихся на лечении в урологическом отделении 432 ГВКМЦ.

В ходе изучения анамнеза, протоколов первичного осмотра и последующего осмотра пациента врачом-урологом была проведена ретроспективная оценка шкалы TWIST. Эта шкала не применялась у пациентов при поступлении в стационар, однако информация, содержащаяся в разделах МКСП, соответствовала всем пяти градациям шкалы A. Barbosa et al (2013), что позволило нам провести ретроспективный анализ ее диагностической значимости.

С целью оптимизации анализа данных, полученных при изучении МКСП, все пациенты были условно разделены на 3 группы в зависимости от времени прошедшего с момента появления первых симптомов до поступления в специализированный стационар и вынесения заключительного клинического диагноза ПЯ. Первая группа включала интервал времени до 12 часов, при этом минимальный промежуток времени у них составил 4 часа, максимальный – 8 часов. Во вторую группу вошли пациенты с длительностью симптомов, равной 12 часам. Таких пациентов насчитывалось двое. И третья группа включала военнослужащих, поступивших на специализированный этап лечения позднее 24 часов. Максимальный промежуток времени у них достигал 240 часов (10 суток) (табл. 1).

Результаты и обсуждение

Установлено, что ПЯ является достаточно редкой патологией для Вооруженных Сил Республики Беларусь (далее – ВС РБ). В ходе изучения архивных данных во временном интервале с декабря 2003 по январь 2024 года (20 лет) насчитывалось только 17 законченных случаев ПЯ. Это, вероятнее всего, связано с тем, что в ВС РБ служат граждане возрастной группы старше 18 лет, а по данным литературы основной пик заболеваемости приходится на 10–16 лет [8].

Средний возраст пациентов составил $22,75 \pm 5,36$ лет. При этом основная масса пациентов находилась в промежутке 17–24 года (14) и была представлена военнослужащими срочной службы. Остальные пациенты (3) были действующими офицерами в возрасте 26, 30 и 39 лет соответственно.

У всех пациентов первым симптомом заболевания была острая, внезапно возникшая боль в животе (41,2 %) или мошонке (58,8 %). У 76,5 % (13) пациентов она возникла в утренние часы при подъеме или сразу после него, а у 23,5 % (4) – в вечернее или во время сна. Чаще всего ПЯ наблюдался справа, и составлял 64,7 % случаев.

В 35,3 % (6) и 29,4 % (5) случаев, первичный осмотр пациента проводился врачом части или фельдшером соответственно. При этом 29,4 % (4) военнослужащих сначала были направлены на этап квалифицированной медицинской помощи в военно-медицинские центры либо районные учреждения здравоохранения. В последующем, после уточнения диагноза, они поступали в урологическое отделение 432 ГВКМЦ со значительной задержкой времени. Сроки установления диагноза ПЯ у них варьировали от 72 до 240 часов после возникновения симптомов.

Даная закономерность связана с тем, что первоначально диагноз ПЯ был выставлен только 47,0 % пациентам. В остальных случаях пациенты госпитализировались по поводу острого орхоэпидидимита (41,2 % случаев), острого аппендицита (5,9 %) и ущемленной паховой грыжи справа (5,9 %).

В 17,6 % (3) случаев военнослужащие обращались за медицинской помощью самостоятельно, непосредственно на этап специализированной медицинской помощи, а 17,6 % (3)

пациентов были осмотрены врачом бригады скорой медицинской помощи (далее – СМП) (табл. 1).

При поступлении в урологическое отделение, у большинства пациентов в клинических анализах крови и общем анализе мочи патологических изменений не наблюдалось. Только у 4-х пациентов (23,5 %) в общем анализе мочи было выявлено повышенное содержание белка, эритроцитов и лейкоцитов. Среднее количество лейкоцитов в периферической крови составило $9,05 \pm 3,25 \times 10^9/\text{л}$. Лейкоцитоз в клиническом анализе крови наблюдался только в группе пациентов с длительностью ПЯ более 24 часов. Он составлял в среднем $9,95 \pm 2,56 \times 10^9/\text{л}$.

Изменения в общем анализе мочи не были связаны со временем поступления и степенью развития патологического процесса, а повышенный лейкоцитоз в группе пациентов, поступивших позднее 24 часов, мог свидетельствовать о переходе заболевания в стадию инфекционных осложнений.

Ультразвуковое исследование (далее – УЗИ) органов мошонки было выполнено в 47,0 % случаев, тогда, когда имелись сомнения в уста-

новлении диагноза. Остальным пациентам, с высоким клиническим подозрением ПЯ, сразу выполнялась ревизионная скрототомия. При этом, по данным УЗИ, реактивная водянка оболочек, увеличение яичка и придатка наблюдалось в 100 % случаев, а нарушение кровотока по тестикулярным артериям было выявлено только в 3-х случаях (17,6 %). Нарушение артериального кровотока наблюдалось у большинства пациентов с длительностью ПЯ более 24 часов и только в одном случае (5,9 %) при раннем (до 12 часов) поступлении (табл. 2).

Следует отметить, что по данным европейской ассоциации урологов (EAU) ультразвуковое сканирование является оператор-зависимым исследованием, результаты которого субъективны, при этом на ранних стадиях ПЯ зачастую можно определить артериальный кровоток, который затрудняет диагностику. Поэтому сохранение артериального кровотока не исключает диагноза ПЯ [11].

По данным разделов МКСП, в ходе ретроспективной оценки, установлено, что врачами отделения проводился учет совокупности анамнестических, физикальных, лабораторных

Таблица 1. Характеристика групп пациентов с ПЯ (эпидемиология)

Длительность ПЯ (часы)	Количество пациентов	Диагноз при поступлении			Первичный осмотр				Куда поступил		
		Перекрут	Эпидидимит	Другие	Фельдшер части	Врач части	Врач СМП	Обратились самостоятельно	ЦРБ	ВМЦ	432 ГВКМЦ
< 12	9 (52,9 %)	6	2	1	1	3	3	2	-	-	9
12	2 (11,8 %)	1	1	-	1	-	-	1	1	-	1
> 24	6 (35,3 %)	1	4	1	3	3	-	-	1	2	3
Всего	17 100 %	8 47 %	7 41,2 %	2 11,7 %	5 29,4 %	6 35,3 %	3 17,7 %	3 17,6 %	2 11,7 %	2 11,7 %	13 76,5 %

Таблица 2. Характеристика групп пациентов с ПЯ (клиническая картина и диагностика)

Длительность ПЯ (часы)	Количество пациентов	TWIST среднее количество баллов (ретроспективная оценка)	Уровень лейкоцитов крови ($\times 10^9/\text{л}$)	Патология в общем анализе мочи	УЗДГ органов мошонки	
					Количество исследований в группе	Нарушения артериального кровотока
< 12	9 (52,9 %)	$4,25 \pm 0,88$	$9,01 \pm 3,89$	2	6	1
12	2 (11,8 %)	5	6,6	1	-	-
> 24	6 (35,3 %)	$6,50 \pm 0,54$	$9,95 \pm 2,56$	1	2	2
Всего	17 100 %	$5,18 \pm 1,32$	$9,05 \pm 3,25$	4 23,5 %	8 47 %	3 17,6 %

и инструментальных признаков для вынесения пациенту клинко-функционального диагноза ПЯ. Во всех случаях, симптомы ПЯ, относящиеся к системе TWIST, так или иначе, оценивались при установке диагноза и принятии решения по дальнейшей тактике ведения пациента.

Нами выявлена зависимость количества баллов по системе TWIST от длительности ПЯ. В группе с длительностью симптомов менее 12 часов средний балл составил $4,25 \pm 0,88$, а в группе с длительностью симптомов более 24 часов – $6,50 \pm 0,54$. При этом в первой группе чаще возникала необходимость выполнения УЗИ мошонки, так как по данным J. A. Barbosa et al. (2013) с баллами менее 5 диагноз ПЯ является менее очевидным.

По результатам ревизионной скрототомии, в 41,2 % случаев была выполнена орхоэпидидимэктомия, в 52,9 % случаев – односторонняя орхипексия, в 5,9 % случаев – орхипексия с резекцией придатка яичка.

Ревизия органов мошонки в сроки до 12 часов была выполнена только в 52,9 % случаев (9 пациентов). В двух случаях пациенты оказывались на операционном столе через 12 часов и 6 (35,3 %) случаях – позднее 24 часов, когда уже стоял вопрос не о сохранении органа, а о профилактике или хирургическом лечении гнойно-воспалительных осложнений (табл. 3).

У 5 пациентов первой группы сразу при установлении диагноза ПЯ в приемном отделении врачом-урологом выполнялась закрытая мануальная деторсия по Я. Б. Юдину (1987).

По данным литературы эффективность данного приема обратно пропорциональна длительности ПЯ [11], поэтому она проводилась только пациентам с длительностью симптомов 12 часов и менее. По результатам анализа протоколов оперативных вмешательств, после проведения закрытой мануальной деторсии, у всех пациентов степень перекручивания была 180 градусов и менее, отсутствовали признаки деструктивных и некротических изменений, в двух случаях в области семенного канатика имелась странгуляционная борозда. У остальных пациентов первой группы (менее 12 часов), которым не выполняли закрытую деторсию, был полный ПЯ на 360 градусов, но жизнеспособность яичка была сохранена.

Скрототомия во второй группе (12 часов) в 2-х случаях выявила полный перекрут на 360 градусов, который в одном случае привел к некрозу яичка и придатка и выполнению орхоэпидидимэктомии. Во втором случае выполнялась закрытая мануальная деторсия в предоперационном периоде, и интраоперационно у пациента наблюдался только некроз придатка яичка, ему дополнительно к деторсии и орхипексии выполнена резекция придатка.

У шести пациентов поступивших в наше отделение позднее 24 часов после возникновения симптомов отмечались вторичные реактивные изменения, выражающиеся в пальпируемой водянке, гиперемии и отеке кожи мошонки. Степень ПЯ у них варьировала от 360 до 720 градусов. Интраоперационно были выявлены тотальный некроз яичка с его

Таблица 3. Характеристика групп пациентов с ПЯ (результаты лечения)

Длительность ПЯ (часы)	Количество пациентов	TWIST среднее количество баллов (ретроспективная оценка)	Закрытая деторсия	Степень ПЯ (градусы)	Операция			Гистологические изменения
					Орхипексия	Эпидидимэктомия	Орхэктомия	
< 12	9 (52,9 %)	$4,25 \pm 0,88$	5	< 180* 360	9	-	-	Отек яичка и придатка, венозное полнокровие
12	2 (11,8 %)	5	1	360* 360	1	1	1	1* – Некроз придатка 1 – Некроз яичка с придатком
> 24	6 (35,3 %)	$6,50 \pm 0,54$	-	360–720	-	-	6	Некроз яичка с придатком
Итого	17 100 %	$5,18 \pm 1,32$	6 35,3 %		10 58,8 %	1 5,9 %	7 41,2 %	

Примечание: * – пациенты, которым выполнялась закрытая мануальная деторсия.

придатком и наличие в полости мошонки серозно-геморрагического экссудата объемом от 50 до 80 мл.

В ходе анализа данных табл. 3, нами отмечена взаимосвязь между степенью ПЯ и выраженностью ишемических изменений со стороны органов мошонки и количества баллов по системе TWIST. Пациентов первой группы с баллами по системе TWIST $4,25 \pm 0,88$, степень ПЯ была от 180 до 360 градусов и признаков некроза органов мошонки не наблюдалось. В группе с длительностью симптомов более 24 часов средний балл по шкале составлял $6,50 \pm 0,54$ и у них наблюдался некроз придатка и яичка.

Для демонстрации клинического случая ПЯ нами представлен 1 пациент в возрасте 19 лет, военнослужащий срочной службы.

Пациент К. обратился к фельдшеру части в субботу после обеда с жалобами на боль в животе, возникшую утром при подъеме, тошноту и однократную рвоту. При осмотре фельдшер воинской части выявил у него повышение температуры тела до $37,1^\circ\text{C}$ и положительные перитонеальные и аппендикулярные симптомы. С диагнозом острый живот, пациент был доставлен на этап квалифицированной хирургической помощи. При первичном осмотре, врач-хирург не обнаружил у пациента острой хирургической патологии, так как ко времени поступления у него уменьшился болевой синдром, а симптомы раздражения брюшины были сомнительные. Военнослужащему был выставлен предварительный диагноз: острый аппендицит? и назначено динамическое наблюдение. В понедельник утром при осмотре врачами отделения жалобы на боль в животе, перитонеальные и аппендикулярные симптомы у пациента отсутствовали, в связи с чем диагноз острый аппендицит был снят. Однако, появились кашель и заложенность носа, что побудило провести ему дальнейшее обследование для исключения респираторной инфекции и возможной внебольничной пневмонии. По результатам обследования вышеперечисленные заболевания были исключены. Однако к вечеру 4-го дня госпитализации пациент начал предъявлять жалобы на появление болей в правой половине мошонки и увеличение ее в размерах, в связи с чем ему было выполнено ультразвуковое исследование органов мошонки,

в ходе которого выявлен перекрут правого яичка. Пациент в срочном порядке был доставлен в урологическое отделение 432 ГВКМЦ.

При обследовании в приемном отделении 432 ГВКМЦ (5-е сутки от начала заболевания) у пациента отмечалась субфебрильная температура тела, изменения в общем анализе мочи в виде увеличения количества белка и лейкоцитов в поле зрения. Уровень лейкоцитов в общем анализе крови составил $12,9 \times 10^{12}/\text{л}$. При физикальном осмотре градация симптомов перекрута яичка составила 7 баллов по шкале TWIST (рис. 1).

Пациенту в экстренном порядке выполнена ревизионная скрототомия справа. При ревизии правой половины мошонки обнаружен перекрут правого яичка на 540 градусов с развитием тотального некроза правого придатка и яичка (рис. 2).

При проведении ретроспективного анализа данного случая ПЯ, сложность вынесения правильного диагноза на догоспитальном этапе и этапе квалифицированной помощи становится очевидной. В дебюте заболевания у пациента развилась клиника острого живота, что, в силу редкости заболевания и отсутствия жалоб со стороны наружных половых органов, определило дальнейшую тактику ведения пациента по пути исключения острой патологии со стороны органов брюшной полости. Дезориентирующим аспектом в данном случае стал факт самостоятельного купирования болевого синдрома на первые сутки после манифестации заболевания, что вероятнее всего было связано с быстрым некрозом нервных волокон яичка и его придатка вследствие полного перекрута на 540 градусов. Болевой синдром в правой половине мошонки,

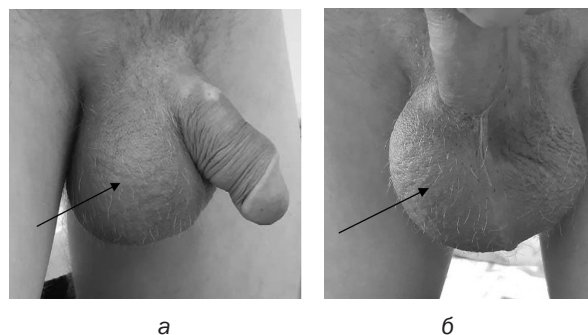


Рис. 1. Внешний вид мошонки при перекруте правого яичка (5-е сутки от начала заболевания):
а – вид справа; б – прямая проекция (стрелкой показана сторона поражения)

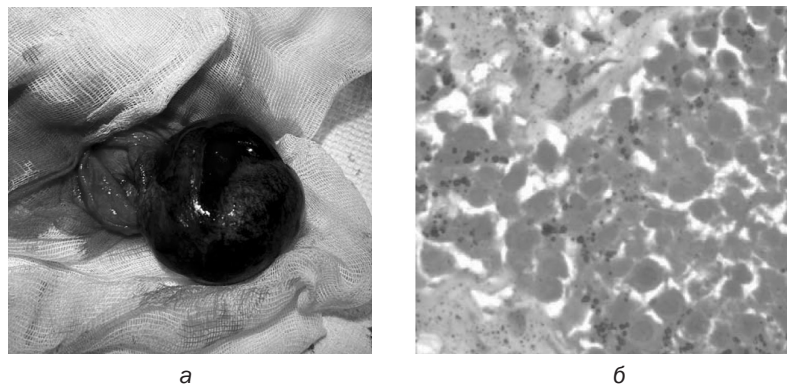


Рис. 2. Ревизия правой половины мошонки у пациента с ПЯ на 5-е сутки болезни:
 а – макропрепарат перекрут на 540 градусов (тотальный некроз яичка и придатка);
 б – микропрепарат геморрагический некроз придатка и яичка. ув. 120 (ткань яичка с массивным кровоизлиянием, очаговый некроз цилиндрического эпителия канальцев)

возникший на 4–5-е сутки, был связан с переходом заболевания в стадию инфекционных осложнений с развитием местных реактивных изменений. Следует так же отметить, что по данным ретроспективного анализа всех случаев ПЯ в нашем учреждении, клиническая картина острой патологии живота наблюдалась достаточно редко и составила 11,8 %.

Важным аспектом в ведении пациента с ПЯ имеет продолжительность симптомов, которая определяет степень спасения яичек. Анализ данных представленных в статье показывает, что неспецифичность клинических проявлений и неточности в первичной диагностике ПЯ на уровне войскового звена (фельдшер-врач) увеличивали диагностический период от начала первых симптомов до поступления в специализированный стационар, что закономерно приводило к необратимой ишемии органов мошонки и орхоэпидидимэктомии. Уменьшение предоперационного времени ПЯ и лучшие результаты лечения наблюдались в случае обращения пациента самостоятельно на специализированный этап медицинской помощи или опосредованно врачом СМП. Это, вероятнее всего, связано с низкой частотой встречаемости данной патологии в ВС РБ и отсутствием настороженности и достаточных знаний медицинских работников войскового звена в отношении ПЯ.

По данным ретроспективного анализа симптомов ПЯ, шкала TWIST с высокой степенью вероятности позволяет установить диагноз и определить правильную тактику дальнейшего ведения пациента. В связи с текущими особенностями организации медицинской службы войскового звена, доступность на данном этапе

специалистов ультразвуковой диагностики и врачей-урологов крайне низкая. Для использования шкалы TWIST необходимы только данные физического осмотра и анамнеза заболевания. Использовать шкалу в своей практике может любой специалист, что может позволить выявить пациента с высоким риском ПЯ и сократить время его маршрутизации в специализированный стационар и операционную, и это в свою очередь закономерно будет увеличивать степень выживаемости яичек.

По нашему мнению, необходимым приемом для снижения ишемических процессов в гонадной железе в предоперационном периоде у пациентов с ПЯ является закрытая мануальная деторсия. По результатам ретроспективного анализа протоколов оперативных вмешательств, во всех случаях ее выполнения в группе с длительностью симптомов до 12-ти часов, степень ПЯ была значительно меньше, а у пациента с длительностью симптомов 12 часов позволило сохранить яичко. По данным И. С. Шерманова с соавт. (2018) эффективность мануальной деторсии обратно пропорциональна длительности предшествующей ишемии, т. е. чем раньше выполнена деторсия, тем лучше результаты лечения. Мануальная деторсия, выполненная медицинским работником до поступления в специализированный стационар, может существенно уменьшить длительность ишемии на период транспортировки пациента. Поэтому владение навыками выполнения мануальной деторсии врачами войскового звена и хирургами этапа квалифицированной медицинской помощи является важным моментом улучшения качества оказания медицинской помощи пациентам с ПЯ.

Выводы

1. Одной из причин высокой частоты орхэктомий при перекруте яичка являются плохие знания пациентов о здоровье яичек, низкая частота встречаемости данной патологии в возрастной группе старше 18 лет, и как следствие низкая осведомленность врачей войскового звена о тактике ведения пациентов с перекрутом яичка.

2. Возможным вариантом повышения диагностических возможностей и сокращения времени маршрутизации в специализированный стационар и операционную у военнослужащих с перекрутом яичка послужит внедрение бальной системы оценки симптомов TWIST на всех уровнях оказания медицинской помощи в Вооруженных Силах Республики Беларусь.

3. Закрытая мануальная деторсия по Я. Б. Юдину (1987) является эффективным, простым и доступным методом временного снижения ишемии гонадной железы при перекруте яичка. Данной методикой должны владеть врачи-хирурги войскового звена, и ее необходимо использовать на этапах квалифицированной и специализированной помощи в ходе предоперационных мероприятий.

Литература

1. Цыркунович, А. Г. Перекрут яичка у пациентов старше восемнадцати лет / А. Г. Цыркунович, А. В. Строцкий // Сборник материалов конференций – 2018. – С. 84–86.
2. Калинина, С. Н. Тактика лечения больных при перекруте яичка / С. Н. Калинина, В. Н. Фесенко, О. О. Бурака, и др. // Урологические ведомости – 2019. – Т. 9. – № 1. – С. 5–10
3. Белый, Л. Е. Синдром «острой мошонки». Вопросы диагностики на догоспитальном этапе / Л. Е. Белый, И. И. Коньшин // Врач скорой помощи. – 2011. – С. 31–34.
4. Шорманов, И. С. Закрытая мануальная деторсия при завороте яичка у детей / И. С. Шорманов, Д. Н. Щедров // Урологические ведомости. – 2018. – Т. 8. – № 1. – С. 34–39.
5. Саблин, Д. Е. Диагностика перекрута яичка с использованием шкалы TWIST (Testicular Workup for Ischemia and Suspected Torsion) / Д. Е. Саблин, В. В. Сизонов, И. М. Каганцов, П. А. Гарелина, О. С. Хавроха // Вестник урологии – 2023. – Т. 11. – С. 143–149.
6. Комарова, С. Ю. Особенности консервативной и оперативной тактики при перекруте яичка. / С. Ю. Комарова, Н. А. Цап, В. И. Чукарев // Детская хирургия – 2016. – Т. 20. – С. 185–188.
7. Пулатов, А. Т. О консервативном расправлении перекрута яичка у детей / А. Т. Пулатов, О. В. Карасева, И. В. Медведев // Детская хирургия – 2004. – № 2. – С. 6–9.

8. Давидов, М. И. Острые заболевания органов мошонки нетравматического генеза у детей школьного возраста / М. И. Давидов, О. В. Дябкина // Медицинский Альмах. – 2016. – № 2. – С. 87–90.

9. Almesned, RK. Testicular torsion as the initial presentation of testicular tuberculosis / RK Almesned, DA Alseini, KK Bedaiwi // Urol Ann. – 2022 Oct-Dec – 14(4). – P. 392–394.

10. Murali, TV. Testicular torsion – symptomatology and outcomes of 101 scrotal explorations. / TV Murali, KV Jaya, R Kumar. // Urol Ann. – 2022 Apr-Jun –14(2) – P. 167–171.

11. Radmayr C., Bogaert G., Dogan H. S., Nijman J. M., Rawashdeh Y. F.H., Silay M. S., Stein R., Tekgu S. European Association of Urology Guidelines on Paediatric Urology: 2021 Update on Paediatric Urology. *Eur Urol*, 2021, Vol. 80, no. 5, pp. 980–1101.

References

1. Cyrkunovich, A. G. Perekrut yaichka u pacientov starshe vosemnadcati let / A. G. Cyrkunovich, A. V. Strochij // Sbornik materialov konferencij. – 2*** – S. 84–86.
2. Kalinina, S. N. Taktika lecheniya bol'nyh pri perekrote yaichka / S. N. Kalinina, V. N. Fesenko, O. O. Burlaka, i dr. // Urologicheskie vedomosti – 2019 – T. 9. – № 1. – S. 5–10.
3. Belyj, L. E. Sindrom «ostroj moshonki». Voprosy diagnostiki na dogospital'nom etape / L. E. Belyj, I. I. Kon'shin // Vrach skoroj pomoshchi. – 2011. – S. 31–34.
4. Shormanov, I. S. Zakrytaya manual'naya detorsiya pri zavorote yaichka u detej / I. S. Shormanov, D. N. Shchedrov // Urologicheskie vedomosti. – 2018. – T. 8. – № 1. S. 34–39.
5. Sablin, D. E. Diagnostika perekruta yaichka s ispol'zovaniem shkaly TWIST (Testicular Workup for Ischemia and Suspected Torsion) / D. E. Sablin, V. V. Sizonov, I. M. Kagancov, P. A. Garelina, O. S. Havroha // Vestnik urologii – 2023. – T. 11. – S. 143–149.
6. Komarova, S. Yu. Osobennosti konservativnoj i operativnoj taktiki pri perekrote yaichka. / S. Yu. Komarova, N. A. Cap, V. I. Chukreev // Detskaya hirurgiya – 2016. – T. 20. – S. 185–188.
7. Pulatov, A. T. O konservativnom raspravlenii perekruta yaichka u detej / A. T. Pulatov, O. V. Karaseva, I. V. Medvedev // Detskaya hirurgiya – 2004. – № 2. – S. 6–9.
8. Davidov, M. I. Ostrye zabolovaniya organov moshonki netravmaticheskogo geneza u detej shkol'nogo vozrasta / M. I. Davidov, O. V. Dyabkina // Medicinskij Al'mah – 2016 – № 2. – S. 87–90.
9. Almesned, RK. Testicular torsion as the initial presentation of testicular tuberculosis / RK Almesned, DA Alseini, KK Bedaiwi // Urol Ann. – 2022 Oct-Dec – 14(4). – P. 392–394.
10. Murali, TV. Testicular torsion – symptomatology and outcomes of 101 scrotal explorations. / TV Murali, KV Jaya, R Kumar. // Urol Ann. – 2022 Apr-Jun –14(2) – P. 167–171.
11. Radmayr C., Bogaert G., Dogan H. S., Nijman J. M., Rawashdeh Y. F. H., Silay M. S., Stein R., Tekgu S. European Association of Urology Guidelines on Paediatric Urology: 2021 Update on Paediatric Urology. *Eur Urol*, 2021, Vol. 80, no. 5, pp. 980–1101.

Поступила 09.04.2024 г.