

DOI: <https://doi.org/10.51922/1818-426X.2024.3.111>

О. И. Родионова¹, А. Р. Сакович¹, В. В. Кнотько²,
И. В. Еромкин²

БАРАБАННОЕ ОТВЕРСТИЕ (ОТВЕРСТИЕ ХУШКЕ) – РЕДКИЙ КЛИНИЧЕСКИЙ СЛУЧАЙ В ПРАКТИКЕ ОТОРИНОЛАРИНГОЛОГА

УО «Белорусский государственный медицинский университет»,¹
УЗ «3 городская детская клиническая больница» г. Минска²

Барабанное отверстие (Foramen tympanicum, отверстие Хушке) – это сохранившееся в процессе развития височной кости отверстие в передненижнем отделе костной части наружного слухового прохода. Его встречаемость в популяции от 0,4 % до 20 %. Персистирование барабанного отверстия у детей до 5 лет можно считать вариацией нормы, которое может длительное время не проявляться и манифестировать во взрослом возрасте в виде грыжи капсулы височно-нижнечелюстного сустава, свища в костном отделе наружного слухового прохода. Описаны случаи выделения слюны в наружный слуховой проход, что оториноларингологами может ошибочно трактоваться как наружный отит.

В статье представлен редкий случай, когда «под масками» парафарингита и отита у ребенка наблюдался абсцедирующий лимфаденит в подчелюстной области справа, который дренировался в наружный слуховой проход через барабанное отверстие. Окончательный диагноз был установлен с помощью КТ с контрастированием.

Ключевые слова: барабанное отверстие, отверстие Хушке, наружный слуховой проход, отит, парафарингит.

V. Radzionava, A. Sakovich, V. Knatsko, V. Eromkin

TYMPANIC ORIFICE (HUSCHKE ORIFICE) IS A RARE CLINICAL CASE IN THE PRACTICE OF AN OTORHINOLARYNGOLOGIST

The tympanic orifice (Foramen tympanicum or Huschke orifice) is an opening preserved during temporal bone development in the front-lower bony portion of the external auditory canal. Its occurrence in the population ranges from 0.4 % to 20 %. Persistence of the tympanic orifice in children up to 5 years age can be considered a variation of the norm. The tympanic orifice may not manifest for a long time and manifests in adult in the form of herniation of the temporomandibular joint capsule or fistula in the bony part of the external auditory canal and cases of saliva discharge into the external auditory canal have been described which can be interpreted mistakenly by otorhinolaryngologists as external otitis media.

The article describes a rare case for otorhinolaryngologists, when «under the masks» of parapharyngitis and otitis the child had abscessed lymphadenitis in the submandibular region on the right side which drained into the external auditory canal through the tympanic orifice. The final diagnosis was established by CT with contrast.

Key words: tympanic orifice, Huschke orifice, external auditory canal, otitis, parapharyngitis.

Барабанное отверстие (Foramen tympanicum) было впервые описано немецким анатомом и эмбриологом Эмилом Хушке (Emil Huschke) в 1844 году как «Incisura Meatus

Auditoria Externiossei», в современных источниках встречаются различные варианты названия: барабанное отверстие, отверстие или канал Хушке. Это анатомическое образование

представляет собой сохранившееся в процессе развития височной кости отверстие в передненижнем отделе костной части наружного слухового прохода. Барабанная часть височной кости при рождении имеет U-образную форму, растет примерно до 5-летнего возраста, при этом барабанное отверстие постепенно закрывается, однако, из-за нарушения нормального окостенения, спорадически возможно сохранение его на протяжении всей жизни. Его встречаемость в популяции описана мало, имеются немногочисленные исследования, показывающие распространенность данной патологии от 0,4 до 20 %, размеры отверстия могут быть от 1 до 8 мм [3, 4, 6].

Хотя персистенция барабанного отверстия у детей до 5 лет можно считать вариацией нормы, но, как показал описанный ниже клинический случай, врачи-оториноларингологи и иные специалисты с его проявлениями незнакомы.

Ребенок К., 2 года, заболел остро 22.11.2021 г., когда повысилась температура тела до 39 °С. Через 2 дня, 24.11.21 г. появился отек в области козелка правой ушной раковины и угла нижней челюсти справа. Лечился амбулаторно, принимал антибиотик пенициллинового ряда. 28.11.21 г. из-за отсутствия улучшения, сохраняющейся фебрильной температуры был госпитализирован в УЗ «ГДИКБ» г. Минска с диагнозом: «Острый тонзиллит, гипертермический синдром и с подозрением на паратонзиллярный абсцесс справа». При поступлении осмотрен врачом-оториноларингологом, был выставлен диагноз: «Острый фаринготонзиллит, острый правосторонний средний отит. Сиалоаденит справа?». Клинических данных за паратонзиллярный абсцесс на момент осмотра нет. Лабораторные данные на момент поступления: в общем анализе крови лейкоцитоз $19,03 \times 10^9/\text{л}$ (палочкоядерных 7 %, сегментоядерных 63 %, лимфоцитов 14 %, моноцитов 16 %), СОЭ 30 мм/ч; в биохимическом анализе крови СРБ 96,9 мг/л; другие показатели в норме. Ребенку была назначена антибактериальная терапия (Цефтриаксон), в ухо капли Отисфен.

29.11.2021 г. у ребенка сохранялась фебрильная температура тела, появилось гнойное отделяемое из правого уха. Пациент повторно осмотрен врачом-оториноларингологом, выставлен диагноз: «Острый фаринготонзиллит.

Острый правосторонний гнойный средний отит, паратонзиллит справа. Сиалоаденит справа?» Выполнена с диагностической целью пункция паратонзиллярной области справа, получено геморрагическое отделяемое. 30.11.2021 г. для уточнения диагноза пациенту выполнено УЗИ, обнаружены УЗИ-признаки абсцесса в верхней трети шеи справа, шейной лимфаденопатии; гепатомегалия, умеренная спленомегалия. Рекомендовано выполнение КТ, МРТ шеи. 30.11.21 г. по поводу шейной лимфаденопатии ребенок осмотрен детским хирургом, выставлен диагноз: «Паратонзиллярный абсцесс справа».

Для дальнейшего лечения по поводу паратонзиллита и отита 30.11.21 г. ребенок переведен в ЛОР-отделение УЗ «ЗГДКБ» г. Минска. При поступлении локальный статус: в правом наружном слуховом проходе – обильное гнойное отделяемое, барабанная перепонка гиперемирована, опознавательные знаки не определяются; отек в области правой щеки, угла нижней челюсти справа, поднижнечелюстной области справа, кожа не изменена, флюктуации нет; в ротоглотке – небольшая асимметрия за счет отека паратонзиллярной области справа, тризма нет. Другие ЛОР-органы были без патологии. Пальпировались множественные лимфатические узлы в подчелюстной и верхнешейной области справа. Выполнена повторно пункция правой паратонзиллярной области – гнойного отделяемого не получено. Лабораторные данные 30.11.21 г.: в общем анализе крови СОЭ 28 мм/ч, лейкоцитоз $20,24 \times 10^9/\text{л}$, нейтрофильный сдвиг формулы, токсигенная зернистость нейтрофилов (+++). Выставлен диагноз: «Острый правосторонний гнойный средний отит. Паратонзиллит справа». Произведена смена антибактериальной терапии на Цефепим, продолжил лечение в ЛОР-отделении.

На следующие сутки отмечена выраженная положительная динамика самочувствия и состояния ребенка: ребенок начал пить, есть, с момента госпитализации температура тела не повышалась. При отоскопии: в наружном слуховом проходе сохранялось обильное гнойное отделяемое, кожа наружного слухового прохода была инфильтрирована, гиперемирована (больше в области передненижней стенки), просвет его щелевидный, барабанная перепонка не обзрима. Заушная область не была изменена, заушная складка выражена,

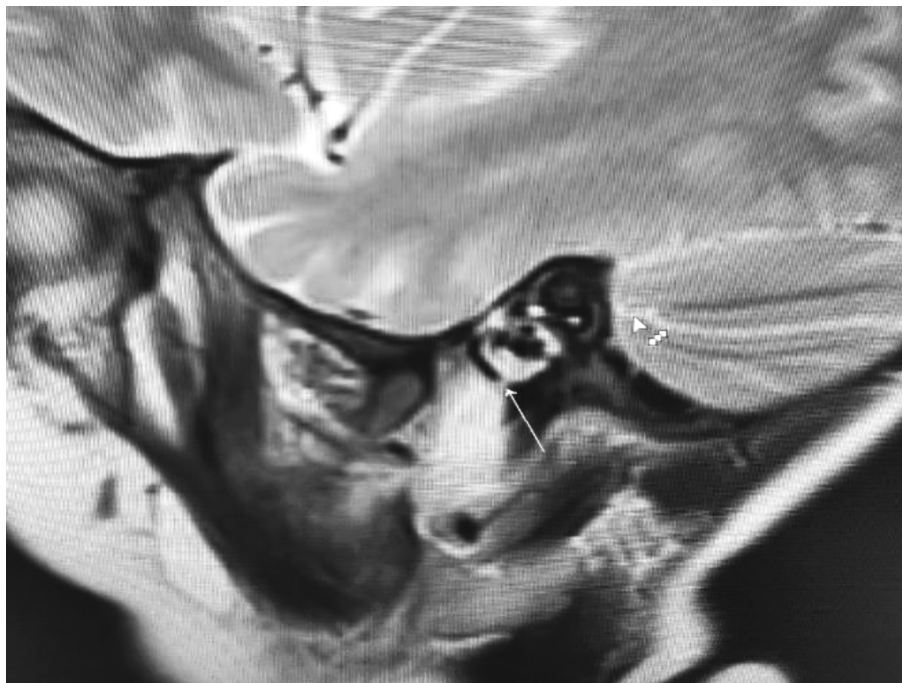

Рисунок 1. МРТ пациента К., абсцесс в правом латеральном окологлоточном пространстве с признаками его дренирования в правый наружный слуховой проход (стрелка)

на пальпацию и перкуSSION в области сосцевидного отростка ребенок не реагировал, однако реагировал на пальпацию в области козелка и угла нижней челюсти справа, при пальпации данной области в наружный слуховой проход обильно выделялся сливкообразный гной. При осмотре ротоглотки были умеренно гиперемированы передние и задние небные дужки, задняя стенка глотки, в лакунах небных миндалин точно определялся детрит; на момент осмотра асимметрии зева и тризма не отмечено, пункционное отверстие в паратонзиллярной области справа сомкнуто. Сохранялись множественные умеренно болезненные лимфатические узлы в подчелюстной и верхнешейной области справа. Лабораторные данные 01.12.21 г.: в общем анализе крови СОЭ 23 мм/ч, лейкоцитоз $13,49 \times 10^9/\text{л}$, положительная динамика по формуле. Выполнено повторно УЗИ мягких тканей шеи 01.12.21 г., заключение: УЗ-картина может соответствовать абсцессу в верхней трети шеи справа, органопринадлежность которого определить затруднительно, также определялась реактивная шейная лимфаденопатия. Был выставлен диагноз: «Абсцесс верхней трети шеи справа (гнойный сиалоаденит-? гнойный лимфаденит-?). Острый правосторонний гнойный средний отит. ОРИ».

01.12.21 г. выполнена МРТ шеи с контрастным усилением (Гадовист 1,5 мл), заключение:

МРТ-картина в пользу абсцесса в правом латеральном окологлоточном пространстве с признаками его дренирования в правый наружный слуховой проход. Признаки воспалительных изменений в паратонзиллярных мягких тканях справа и околоушной области справа, реактивная лимфаденопатия (рисунок 1).

С результатами МРТ и УЗИ ребенок консультирован челюстно-лицевым хирургом, заключение: МРТ-картина в пользу абсцесса в правом латеральном окологлоточном пространстве с признаками его дренирования в правый наружный слуховой проход, данных за одонтогенную этиологию гнойно-воспалительного процесса не выявлено, рекомендовано продолжить лечение в ЛОР – отделении.

Ребенок продолжал лечение в ЛОР-отделении и был выписан 09.12.21 г. в удовлетворительном состоянии с рекомендацией последующей госпитализации 13.12.21 г. для выполнения КТ и МРТ в динамике. При выписке ЛОР-статус: острые воспалительные явления в ухе и ротоглотке купированы.

На момент следующей госпитализации 13.12.21 г. жалоб не предъявлял, в общем анализе крови: лимфоциты 51 %, из числа лимфоцитов 15 % реактивных, другие показатели в норме; в биохимическом анализе крови отмечалось повышение АЛТ 67,4 Ед/л и АСТ 56,8 Ед/л, а также к тому моменту по-

лучен результат анализа крови на ВЭБ методом ИФА (от 07.12.21 г.): Ig-M положительно, Ig-G отрицательно. Проведено телеконсультирование с врачом-инфекционистом, выставлен диагноз: «ВЭБ инфекция, ранний период реконвалесценции».

14.12.21 г. пациенту выполнена КТ шеи с контрастом, заключение: КТ-картина в пользу остаточных воспалительных изменений в око-

логлоточном пространстве справа. Шейная лимфаденопатия, вероятнее, реактивного характера. Также по результатам КТ описаны с обеих сторон костные дефекты, соединяющие наружный слуховой проход и височно-нижнечелюстной сустав, размерами 2 мм справа и 3 мм слева – барабанное отверстие (отверстие Хушке); данное отверстие справа ранее служило путем оттока гноя (рисунки 2–4).

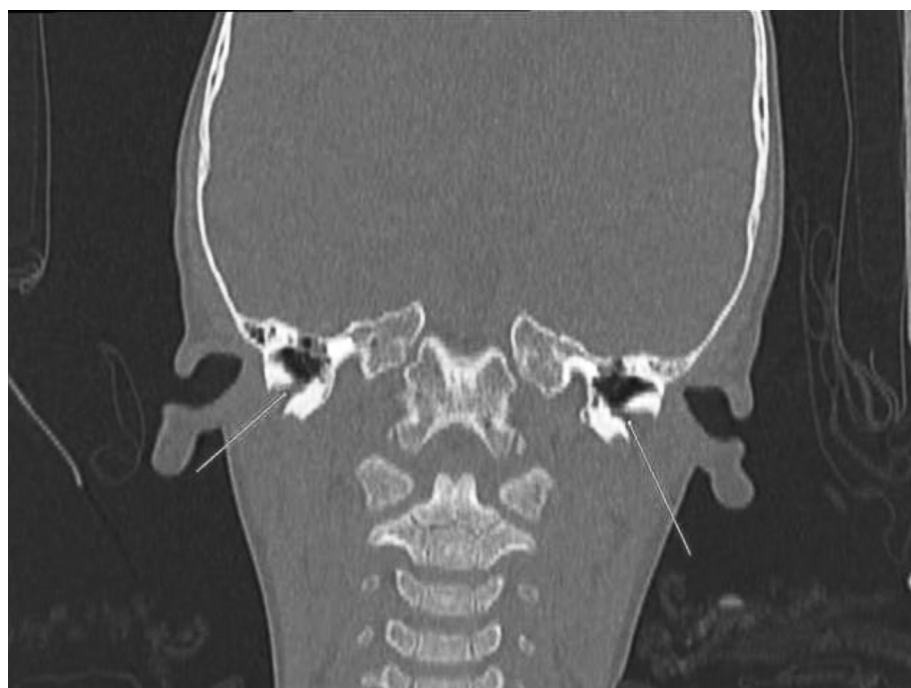

Рисунок 2. КТ пациента К., барабанные отверстия (отверстия Хушке) указаны стрелками

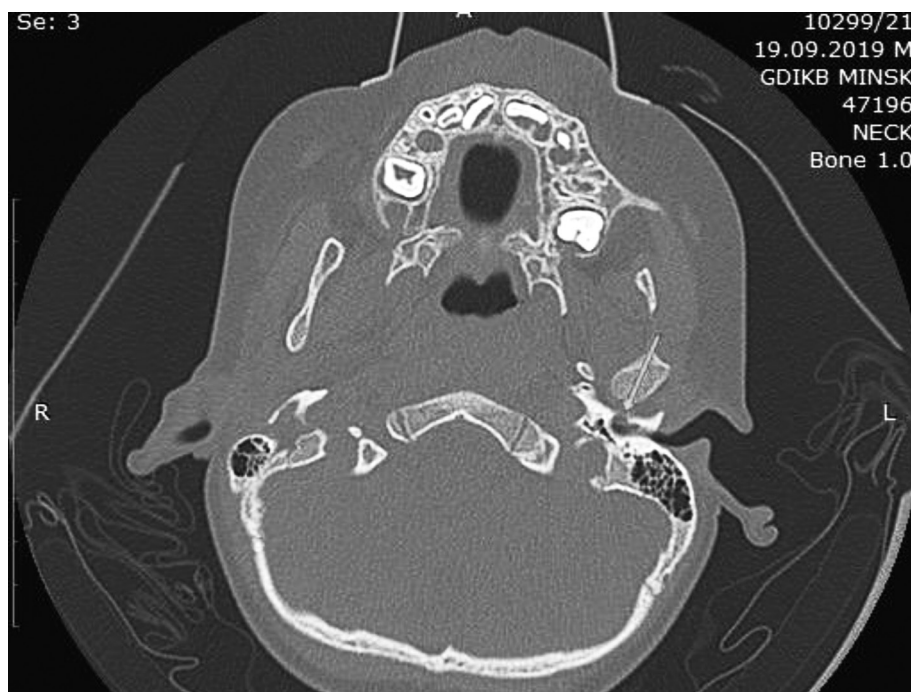


Рисунок 3. КТ пациента К., барабанное отверстие (отверстие Хушке) слева, указано стрелкой

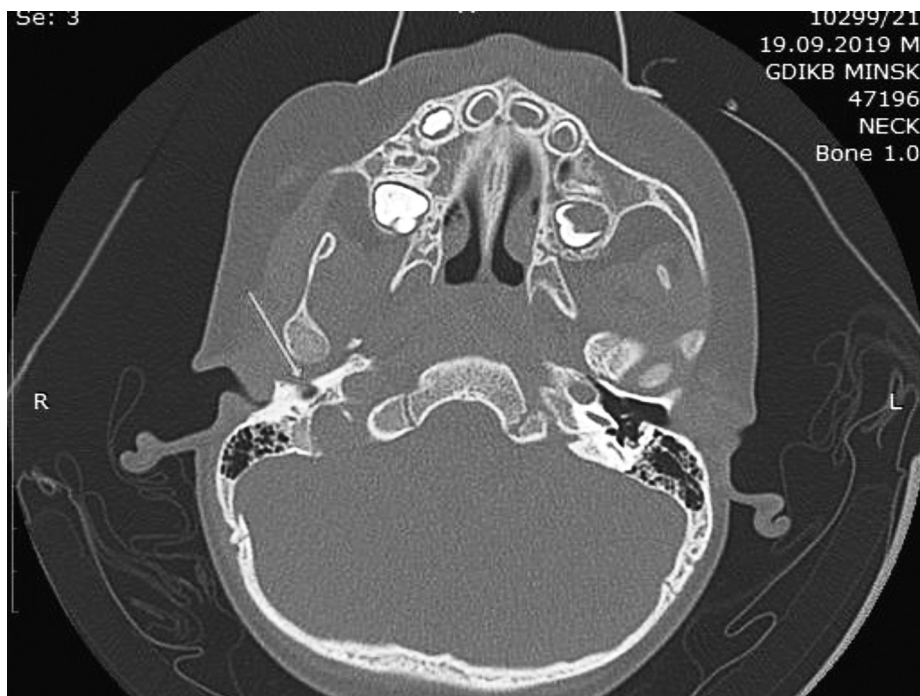


Рисунок 4. КТ пациента К., барабанное отверстие (отверстие Хушке) справа, указано стрелкой

Таким образом, в результате последовательного комплексного обследования, сложилась логическая цепь патологических процессов у данного пациента: ВЭБ-инфекция, ставшая причиной абсцедирующего лимфаденита в подчелюстной области справа, который дренировался в наружный слуховой проход через барабанное отверстие. Редкая встречаемость данной клинической ситуации вызвала определенную трудность диагностики у ряда специалистов, проведена дифференциальная диагностика среди целого ряда заболеваний с подобной клиникой: острый фарингит, острый паратонзиллит, острый гнойный средний отит, лимфаденит, сиалоаденит, парафарингит, парафарингеальный абсцесс, нагноившаяся боковая киста шеи. Окончательный диагноз был установлен с помощью КТ с контрастированием.

По данным литературы, такая анатомическая вариация, как отверстие Хушке, может длительное время не проявляться и манифестировать во взрослом возрасте в виде грыжи капсулы височно-нижнечелюстного сустава, свища в костном отделе наружного слухового прохода, описаны случаи выделения слюны в наружный слуховой проход, что оториноларингологами может ошибочно трактоваться как наружный отит. Пациента может беспокоить боль в ухе, нижнечелюстном суставе, шум в ушах, тугоухость. Щелкающий шум в ушах

объясняется движениями передней стенки наружного слухового прохода, образовавшейся грыжей височно-нижнечелюстного сустава. При отоскопическом исследовании может обнаруживаться выпуклое образование на передней стенке наружного слухового прохода, которое уменьшается при открывании рта, или лишь небольшое зернистое новообразование. Диагноз можно поставить на основании клинических отоскопических данных и компьютерной томографии высокого разрешения [2–4, 6, 7].

Лечение отверстия Хушке заключается в закрытии дефекта с целью предотвращения выпадения околоуставной клетчатки в наружный слуховой проход, для чего может быть использован хрящ козелка, височная фасция, есть сообщения об успешном использовании полипропиленового импланта, титановой сетки и др. [3, 5, 6].

В заключении следует отметить, что, поскольку отверстие Хушке может привести к грыже височно-нижнечелюстного сустава и фистулизации слюнной железы через переднюю стенку наружного слухового прохода, хирурги, работающие в этой области, должны соблюдать осторожность во время хирургических вмешательств, так как структуры наружного и среднего уха становятся уязвимыми к травмам во время артроскопии височно-нижнечелюстного сустава [1].

Литература

1. Reis-Rego, Angela, Santos Mariline, Feliciano elma S., Cecília A e Sousa. Temporomandibular Joint Herniation through the Huschke Foramen Otorhinolaryngology Clinics // An International Journal. – 2021). doi: 10.5005/jp-journals-10003-1377.
2. Jun-Hua, Liu, Wen-Hu Huang, Jiang-hong Xu, Yin Liu, Yan Sha. Otoscopy and imaging features of spontaneous temporomandibular joint herniation into the external auditory canal // BJR|Open. – 2020. – Vol. 2, Issue 1. – 20200005. – Access of mode: <https://doi.org/10.1259/bjro.20200005>.
3. Kim, T. H., Lee S. K., Kim S. J., Byun J. Y. A case of spontaneous temporomandibular joint herniation into the external auditory canal with clicking sound // Korean J Audiol. – 2013. – № 17(2). – P. 90–3. doi: 10.7874/kja.2013.17.2.90.
4. Macielak, R. J., Nassiri A. M., Fillmore W. J., Lane J. I., Driscoll C. L. W., Carlson M. L. Persistent foramen of Huschke: Presentation, evaluation, and management // Laryngoscope Investig Otolaryngol. – 2022. – № 7 (1). – P. 237–241. doi: 10.1002/lio2.725.
5. Myung, Hoon Yoo, Jun Woo Park, Hwan Seo Lee, Chan Joo Yang, Hong Ju Park. Repair of the foramen of Huschke using an extended endaural approach. doi: [10.1002/lary.25718](https://doi.org/10.1002/lary.25718).
6. Park, Y. H., Kim H. J., Park M. H. Temporomandibular joint herniation into the external auditory canal // Laryngoscope. – 2010. – Vol. 120 (11). – P. 2284–8. doi: 10.1002/lary.21115.
7. van der Meer, W. L., van Tilburg M., Mitea C., Postma A. A. A Persistent Foramen of Huschke: A Small Road to Misery in Necrotizing External Otitis // AJNR Am J Neuroradiol. – 2019. – Vol. 40. – P. 1552–56. – Access of mode: www.ajnr.org/content/ajnr/40/9/1552.full.pdf.

Referenses

1. Reis-Rego, Angela, Santos Mariline, Feliciano Telma S., Cecília A e Sousa. Temporomandibular Joint Herniation through the Huschke Foramen Otorhinolaryngology Clinics // An International Journal. – 2021. doi: 10.5005/jp-journals-10003-1377.
2. Jun-Hua, Liu, Wen-Hu Huang, Jiang-hong Xu, Yin Liu, Yan Sha. Otoscopy and imaging features of spontaneous temporomandibular joint herniation into the external auditory canal // BJR|Open. – 2020. – Vol. 2, Issue 1. – 20200005. – Access of mode: <https://doi.org/10.1259/bjro.20200005>.
3. Kim, T. H., Lee S. K., Kim S. J., Byun J. Y. A case of spontaneous temporomandibular joint herniation into the external auditory canal with clicking sound // Korean J Audiol. – 2013. – № 17(2). – P. 90–3. doi: 10.7874/kja.2013.17.2.90.
4. Macielak, R. J., Nassiri A. M., Fillmore W. J., Lane J. I., Driscoll C. L. W., Carlson M. L. Persistent foramen of Huschke: Presentation, evaluation, and management // Laryngoscope Investig Otolaryngol. – 2022. – № 7 (1). – P. 237–241. doi: 10.1002/lio2.725.
5. Myung, Hoon Yoo, Jun Woo Park, Hwan Seo Lee, Chan Joo Yang, Hong Ju Park. Repair of the foramen of Huschke using an extended endaural approach. doi: [10.1002/lary.25718](https://doi.org/10.1002/lary.25718).
6. Park, Y. H., Kim H. J., Park M. H. Temporomandibular joint herniation into the external auditory canal // Laryngoscope. – 2010. – Vol. 120 (11). – P. 2284–8. doi: 10.1002/lary.21115.
7. van der Meer, W. L., van Tilburg M., Mitea C., Postma A. A. A Persistent Foramen of Huschke: A Small Road to Misery in Necrotizing External Otitis // AJNR Am J Neuroradiol. – 2019. – Vol. 40. – P. 1552–56. – Access of mode: www.ajnr.org/content/ajnr/40/9/1552.full.pdf

Поступила 15.04.2024 г.