

МИНИСТЕРСТВО ЗДРАВООХРАНЕНИЯ РЕСПУБЛИКИ БЕЛАРУСЬ
БЕЛОРУССКИЙ ГОСУДАРСТВЕННЫЙ МЕДИЦИНСКИЙ УНИВЕРСИТЕТ
КАФЕДРА ОРТОПЕДИЧЕСКОЙ СТОМАТОЛОГИИ И ОРТОДОНТИИ

ПРОТЕЗИРОВАНИЕ ДЕФЕКТОВ КРОНОК ЗУБОВ ИСКУССТВЕННЫМИ КРОНКАМИ

Учебно-методическое пособие



Минск БГМУ 2024

УДК 616.314.11-77(075.8)

ББК 56.6я73

П83

Рекомендовано Научно-методическим советом университета в качестве учебно-методического пособия 20.12.2023 г., протокол № 12

Авторы: С. В. Ивашенко; С. Н. Пархамович; А. С. Борунов; Е. В. Шнип; Е. А. Тюкова

Рецензенты: канд. мед. наук, доц., зав. каф. консервативной стоматологии Белорусского государственного медицинского университета Л. А. Казеко; каф. общей и ортопедической стоматологии с курсом ФПК и ПК Витебского государственного ордена дружбы народов медицинского университета

Протезирование дефектов коронок зубов искусственными
П83 коронками : учебно-методическое пособие / С. В. Ивашенко [и др.]. – Минск : БГМУ, 2024. – 64 с.

ISBN 978-985-21-1538-4.

Изложены методы протезирования дефектов коронок зубов с использованием искусственных коронок из различных конструктивных материалов.

Предназначено для студентов 3–5-го курсов стоматологического факультета.

УДК 616.314.11-77(075.8)

ББК 56.6я73

Учебное издание

Ивашенко Сергей Владимирович

Пархамович Сергей Николаевич

Борунов Александр Семёнович и др.

ПРОТЕЗИРОВАНИЕ ДЕФЕКТОВ КРОНОК ЗУБОВ ИСКУССТВЕННЫМИ КРОНОКАМИ

Учебно-методическое пособие

Ответственный за выпуск Я. И. Тимчук

Старший корректор А. В. Царь

Компьютерная вёрстка А. В. Янушкевич

Подписано в печать 17.05.24. Формат 60×84/16. Бумага писчая «Хегох Марафон Бизнес».

Ризография. Гарнитура «Times».

Усл. печ. л. 3,72. Уч.-изд. л. 3,23. Тираж 39 экз. Заказ 238.

Издатель и полиграфическое исполнение: учреждение образования «Белорусский государственный медицинский университет».

Свидетельство о государственной регистрации издателя, изготовителя, распространителя печатных изданий № 1/187 от 24.11.2023.

Ул. Ленинградская, 6, 220006, Минск.

ISBN 978-985-21-1538-4

© УО «Белорусский государственный медицинский университет», 2024

МОТИВАЦИОННАЯ ХАРАКТЕРИСТИКА ТЕМЫ

Тема «Протезирование дефектов коронок зубов искусственными коронками» изучается в рамках дисциплины «Несъемное протезирование» в разделе «Ортопедическое лечение дефектов коронок зубов» в темах «Ортопедическое лечение дефектов коронок зубов вкладками и винирами»; «Ортопедическое лечение дефектов коронок зубов искусственными коронками»; «Ортопедическое лечение при полном отсутствии коронки зуба» в объеме 94 ч; в рамках дисциплины «Ортопедическая стоматология» в разделе «Поликлиническая ортопедическая стоматология» в теме «Лечение и реабилитация пациентов с патологией твердых тканей зубов» в объеме 20 ч.

Дефекты коронок зубов составляют значительную часть стоматологической ортопедической патологии. В связи с этим у пациентов возникают затруднения с пережевыванием пищи, а при дефектах в переднем отделе — эстетические проблемы. Поэтому изготовление высокоэстетичных ортопедических конструкций является важным шагом для нормализации качества жизни пациентов.

В настоящее время керамика — несомненный лидер в восстановительной стоматологии. Цельнокерамические конструкции благодаря высокой светопрозрачности и прозрачности позволяют получить превосходный результат протезирования. Из всех применяемых сегодня в стоматологии материалов керамика является наиболее биосовместимой. Высокая точность краевого прилегания и поверхность, препятствующая образованию зубного налета, позволяют рассматривать ее как идеальный материал для изготовления различных несъемных ортопедических конструкций.

Цель занятия: научить студентов оказывать ортопедическую стоматологическую помощь пациентам с дефектами коронок зубов с применением искусственных коронок.

Задачи занятия:

1. Научиться обследовать, ставить диагноз, выбирать конструкцию протеза пациентам с дефектами коронок зубов.
2. Ознакомиться с материалами для изготовления искусственных коронок.
3. Изучить показания и противопоказания к применению искусственных коронок из различных материалов.
4. Овладеть общими принципами и методами препарирования зубов для изготовления различных искусственных коронок.
5. Овладеть практическими навыками получения рабочих оттисков из различных слепочных материалов.
6. Изучить последовательность клиничко-лабораторных этапов протезирования искусственными коронками.

Требования к исходному уровню знаний. Для полного освоения темы студенту необходимо повторить:

- из анатомии человека: анатомическое строение верхней и нижней челюстей;
- гистологии, цитологии, эмбриологии: морфологические особенности строения твердых тканей зуба;
- общей стоматологии: клиническое материаловедение и лабораторную технику;
- терапевтической стоматологии: лечение дефектов коронок зубов;
- хирургической стоматологии: удаление корней зубов, не пригодных к протезированию.

Контрольные вопросы из смежных дисциплин:

1. Анатомическое и гистологическое строение челюстей.
2. Основные и вспомогательные материалы для изготовления зубных протезов.
3. Терапевтическое лечение пациентов с дефектами коронок зубов.
4. Специальная хирургическая подготовка полости рта пациентов с частичным отсутствием зубов.
5. Ортодонтическое лечение феномена Попова–Годона.

Контрольные вопросы по теме занятия:

1. Этиология и патогенез, клиническая картина у пациентов с дефектами коронок зубов.
2. Методы обследования, классификации, постановка диагноза у пациентов с дефектами коронок зубов.
3. Клинико-лабораторные этапы изготовления искусственных коронок из различных конструктивных материалов.
4. Методы препарирования зубов для изготовления различных искусственных коронок.
5. Методы получения рабочих оттисков из различных слепочных материалов.
6. Припасовка, наложение и фиксация искусственных коронок.

ДЕФЕКТЫ КРОНОК ЗУБОВ И ЧАСТИЧНОЕ ОТСУТСТВИЕ ЗУБОВ. ЭТИОЛОГИЯ, КЛИНИКА, МЕТОДЫ ОБСЛЕДОВАНИЯ

Наиболее ранней и распространенной формой поражения зубочелюстной системы являются дефекты коронок зубов различного происхождения. К ним следует отнести убыль эмали и дентина, аномалии величины и формы, изменение цвета зуба. Дефекты твердых тканей могут наблюдаться у отдель-

ных зубов, также поражение может охватывать все зубы одной или обеих челюстей. Этиологическими факторами дефектов коронок зубов являются:

1. Патология тканей зуба, возникшая в период его фолликулярного развития (до прорезывания):

- гипоплазия (системная, местная, аплазия);
- гиперплазия;
- эндемический флюороз;
- макроденция;
- микроденция;
- зубы Гетчинсона, Фурнье, Пфлюгера, зуб Турнера, шиповидные зубы;
- наследственные нарушения (несовершенный амелогенез, дентиногенез, остеогенез, дисплазия Капдепона–Стентона, эктодермальная дисплазия, гипофосфатазия);
- мраморная болезнь;
- тетрациклиновые зубы.

2. Патология тканей зуба, возникшая после его прорезывания:

- кариес;
- патологическая стираемость зубов;
- клиновидный дефект;
- эрозия эмали и дентина;
- некроз твердых тканей (пришеечный, химический);
- травма зубов (острая, хроническая).

Самой частой причиной возникновения дефектов коронок зубов является кариес, распространенность которого среди взрослого населения земного шара составляет 80–100 %. Разрушение коронки зуба вследствие кариеса или другой причины прямо пропорционально времени его действия и может иметь различную степень выраженности:

- 1) частичное разрушение коронки зуба;
- 2) полное разрушение коронки зуба;
- 3) разрушение коронки зуба с переходом на корень.

Появление дефектов коронок зубов вызывает определенные изменения в зубочелюстной системе как функционального, так и морфологического характера. Это проявляется в изменении анатомической формы зуба и, как следствие, в нарушении его функции, исчезновении контактного пункта и повреждении маргинального периодонта, образовании десневых и костных карманов. При дефектах твердых тканей зубов образуются ретенционные пункты, где пища разлагается, в результате чего полость рта загрязняется сапрофитными и патогенными микробами. Длительно существующие дефекты твердых тканей зуба могут вызвать:

1) деформацию зубного ряда и изменение функции жевательных мышц и височно-нижнечелюстного сустава;

- 2) одностороннее жевание, связанное с ним изменение функции жевательных мышц и асимметрию лицевого скелета;
- 3) повреждение слизистой оболочки полости рта острыми краями зубов;
- 4) нарушение эстетики, а в связи с этим и изменение психики пациента;
- 5) полное разрушение коронки зуба.

При патологической стираемости твердых тканей зубов у режущих или жевательных поверхностей, как и при клиновидных дефектах, помимо нарушения формы и величины коронок зубов часто возникает повышенная чувствительность на термические раздражители, сладкое и кислое (гиперестезия).

Г. В. Блэк, учитывая типичную локализацию кариеса и закономерности его распространения, выделил 5 классов полостей:

1. Возникающие в фиссурах и естественных ямках. Для них характерна сохранность всех стенок полости.

2. Расположенные на контактных поверхностях моляров и премоляров. К этому же классу относятся полости, возникшие на указанных поверхностях этих зубов, но в дальнейшем распространившиеся на жевательную поверхность. При таком расположении дефектов нарушается межзубной контакт, что может повлечь за собой поражение краевого периодонта.

3. Расположенные на контактных поверхностях фронтальных зубов. Для полостей этого класса характерно сохранение прочного режущего края и его углов.

4. Возникающие на передних зубах, при которых частично или полностью разрушен режущий край.

5. Расположенные около шейки в придесневой части зуба (пришеечные полости) независимо от его функциональной принадлежности. Для этих полостей характерно стремление к круговому охвату зуба.

Для дефектов коронок зубов 2-го класса по Блэку А. Ж. Петрикас выделил 3 степени поражения:

- А — начальный, поверхностный и средний кариес. Очаг поражения при этом ограничивается подконтактной областью, занимает менее половины апроксимальной поверхности, и контакт с соседним зубом еще сохранен;

- Б — поражение более половины апроксимальной поверхности с разрушением окклюзионной стенки и выходом полости на жевательную поверхность зуба (средний и глубокий кариес);

- В — поражение более половины апроксимальной поверхности с разрушением окклюзионной стенки и выходом полости на жевательную поверх-

ность зуба (средний и глубокий кариес), а также поражение вестибулярной или оральной стенок, разрушение или ослабление бугров.

Для дефектов коронок зубов 1-го, 2-го классов по Блэку В. Ю. Миликевич предложил **ИРОПЗ** (индекс разрушения окклюзионной поверхности зуба). Этот индекс показывает процентное соотношение размеров площади «полость – пломба» к размерам жевательной поверхности зуба. В зависимости от этого соотношения с помощью ИРОПЗ определяются показания к замещению дефектов твердых тканей коронки зуба различными видами ортопедических конструкций:

- вкладки (ИРОПЗ 20–50 %);
- искусственные коронки (ИРОПЗ 50–80 %);
- штифтовые конструкции (ИРОПЗ > 80 %).

В. Ю. Курляндский по топографическому признаку и сложности подготовки зуба выделил 3 класса полостей:

- расположенная на 1 поверхности коронки зуба (односторонняя);
- расположенная на 2 поверхностях коронки зуба (двусторонняя), при этом полость располагается на любых 2 сторонах коронки зуба, например жевательной и апроксимальной, режущей и апроксимальной и т. д.;
- расположенная на 3 сторонах коронки зуба, например 2 апроксимальных и жевательной; апроксимальной, режущей и небной и т. д.

Классификация Ванштейна–Городецкого:

- полости, расположенные на одной поверхности;
- полости, расположенные на любых 2 и более поверхностях.

Классификация МОД: М — медиальная, О — окклюзионная, Д — дистальная, В — вестибулярная, Л — лингвальная поверхности. Например: ЛО — полость, расположенная на лингвальной и окклюзионной поверхностях, и т. д.

Классификация В. С. Куриленко:

1. Дефекты, расположенные на депульпированных зубах.
2. Дефекты зубов с живой пульпой:
 - жевательных зубов;
 - фронтальных зубов с отсутствием угла(-ов) режущего края;
 - всех групп зубов, располагающихся на любых поверхностях, кроме апроксимальных;
 - атипично расположенные полости.

Обследование больных при дефектах коронковой части зуба подразделяется на сбор субъективных данных и объективные методы исследования. К субъективным данным относятся жалобы, анамнез заболевания, жизни, наследственный. Собирая анамнез, выясняют жалобы больного: имеется ли боль в зубе, в какое время суток она возникает, как быстро проходит, зависит ли от температурных и химических раздражителей. Устанавливают, как раз-

вивалось заболевание. Если поражено несколько зубов, уточняют, в течение какого времени они заболели (на протяжении короткого или длительного периода), выясняют, проводилось ли прежде лечение и в какой мере оно оказалось эффективным.

Объективные методы исследования подразделяются на физические, инструментальные и лабораторные. К **физическим** относятся осмотр и пальпация. Осмотр начинают с правой стороны, исследуя по порядку все зубы нижней челюсти, затем — верхней, потом — в обратном порядке. Осмотр позволяет выявить распространенность поражения коронковой части зубов, положение зуба в зубном ряду и его наклон по отношению к вертикальной плоскости, топографию дефекта и его отношение к окклюзионным нагрузкам с учетом характера действия жевательных сил на ткани зуба и будущий протез.

Осмотр невооруженным глазом и с помощью зубоврачебного зеркала позволяет определить цвет и рельеф эмали, выявить зубной налет, пятна, полости и пломбы. Врач, сопоставляя свои знания об анатомической форме зубов, отмечает изменения формы каждого исследуемого зуба, одновременно оценивает его цвет, отмечая изменение цвета всей коронки или ее отдельных участков.

К **инструментальным** методам относятся зондирование, перкуссия, термометрия, электроодонтодиагностика, рентгенография.

Зондирование дает возможность составить суждение о гладкости эмали, выявить дефекты на ее поверхности, определить толщину и наличие дентина, плотность дна и стенок полости в твердых тканях зубов, а также степень их чувствительности. Зондированием определяется соотношение дефекта с зонами наибольшего поражения кариесом, глубина зубодесневой бороздки или периодонтального кармана.

Перкуссией оценивается состояние опорного аппарата зуба (подвижность, болезненность). Проводится с помощью зонда, пинцета, другим подобным инструментом легким постукиванием по исследуемому зубу. Этот метод используется чаще всего для диагностики острых и хронических периодонтитов. Болезненность перкуссии в горизонтальном направлении является признаком поражения маргинального периодонта, часто травматического характера. Если перкуссия болезненна в вертикальном направлении, то, в зависимости от интенсивности болевых ощущений, можно предположить наличие хронического или обострившегося воспалительного очага в апикальной области.

Термометрия проводится с целью уточнения реакции пульпы зуба, главным образом на холодовой раздражитель. Для этого используют холодную воду с температурой ниже 18 °С. Однако температурная проба неточная. Ею можно пользоваться лишь при сравнении реакции исследуемого и соответствующего здорового зуба.

Более точные данные можно получить с помощью *электроодонтодиагностики*. Для этого используется специальный прибор для определения электровозбудимости зуба в микроамперах. Здоровый зуб с живой пульпой реагирует на электроток в пределах от 2 до 6 мкА. Реакция пульпы на электроток свыше 6 мкА указывает на ее заболевание, свыше 50 мкА — на некроз ее коронковой части, 100 мкА — на некроз всей пульпы. Реакция зуба на электроток 100–200 мкА указывает на патологию периодонта. Рекомендуется сравнительная проверка электровозбудимости исследуемого и соседнего зубов или интактного зуба противоположной стороны.

Рентгенография позволяет определить локализацию, глубину и взаимоотношение дефекта твердых тканей с топографией полости зуба и пульпы. Кариозные полости рентгенологически представляют собой очаги просветления на твердых тканях зуба, часто с неровными волнистыми контурами. Рентгенологическое исследование важно при локализации полости на апроксимальных поверхностях, пришеечном, а также вторичном кариесе, развившемся под пломбой и металлическими коронками. С помощью рентгенографии можно уточнить диагноз апикального или краевого поражения периодонта, дифференцировать хронический апикальный периодонтит, установить наличие остеомиелита и других нарушений костной ткани, диагностировать маргинальный периодонтит и его стадию в зависимости от степени резорбции стенок лунки зуба и альвеолярного отростка. Наиболее часто применяемыми методами рентгенологического исследования являются внутриротовая контактная рентгенография и ортопантомограмма.

К *лабораторным* методам относятся жевательные пробы. Это жевательная проба по Гельману, физиологическая жевательная проба по Рубинову. С их помощью проводится изучение жевательной эффективности зубных рядов как одного из показателей функционального состояния зубочелюстной системы.

Клиническая картина при дефектах коронок зубов несложна. Пациенты жалуются на боли от термических и химических раздражителей или при попадании пищи в межзубный промежуток. Иногда жалоб нет. Сам дефект зуба выявляется при осмотре, а также с помощью зонда. При этом следует определить размеры повреждения, целостность полости зуба и состояние пульпы. Описывают характер (кариес, гипоплазия, клиновидные дефекты, физиологическая и патологическая стираемость), топографию (классификация по Блэку) и степень поражения твердых тканей и, наконец, записывают в зубной формуле истории болезни отсутствующие зубы. Оценка нарушения формы зуба, топографии и степени поражения твердых тканей зубов позволяет не только установить наличие заболеваний, но и определить необходимость ортопедических вмешательств.

Наиболее распространенным способом устранения дефектов твердых тканей коронок зубов, особенно при начальных и средних формах, является заполнение имеющихся полостей после специальной обработки пломбирочными материалами, т. е. пломбирование. Показания:

- небольшие кариозные полости;
- малодоступные кариозные полости;
- зубы с неполноценной (хрупкой или декальцинированной) эмалью;
- предупреждение развития вторичного кариеса;
- клиновидные дефекты.

Однако таким путем не всегда можно обеспечить прочную фиксацию пломбы и восстановление анатомической формы зуба. Наряду с положительными качествами, пломбы имеют некоторые недостатки. К последним относятся изменение объема пломбы и появление щели между ней и стенкой коронки зуба, что приводит к вторичному (рецидивному) кариесу. Кроме того, изменяется цвет зубов. Непрочность пломбирочного материала приводит к изнашиванию пломбы и ее выпадению.

В таких случаях требуется ортопедическое лечение. При решении вопроса о показаниях к ортопедическому лечению при наличии дефектов коронок зубов следует учитывать три фактора: анатомический, функциональный, эстетический. Общие показания к ортопедическому лечению в таких случаях достаточно широки. Оно показано, если требуется частичное или полное восстановление коронки зуба, которое не может быть достигнуто другими методами, в частности пломбированием. К таким показателям относятся: нарушение целостности и анатомической формы коронок зубов; изменение в цвете зубов; нарушение окклюзионных взаимоотношений зубов; системные заболевания, патологическая стираемость зубов и заболевания периодонта.

В основе показаний должно лежать не только создание правильной формы коронки зуба, обеспечение прочности конструкции протеза и его эстетической полноценности, но и восстановление функционального единства зубных рядов, нарушающегося при нагрузке даже единичных зубов. Ортопедические методы восстановления разрушенных коронок зубов заключаются в использовании различных конструкций протезов. В клинической практике для этой цели применяются преимущественно следующие виды протезов: вкладки, полукоронки и трехчетвертные коронки, полные искусственные коронки, штифтовые зубы и культевые штифтовые вкладки.

ОБЩАЯ ХАРАКТЕРИСТИКА ИСКУССТВЕННЫХ КОРОНОК ДЛЯ ПРОТЕЗИРОВАНИЯ ДЕФЕКТОВ КОРОНОК ЗУБОВ

Искусственная коронка — это зубной протез, накладываемый на специально подготовленную естественную или искусственную коронку зуба для восстановления ее анатомической формы и функции или фиксации зубных протезов, различных ортопедических аппаратов и шин. Они могут применяться в качестве самостоятельного вида протеза или составной части других.

В связи с тем, что искусственные коронки имеют различную конструкцию и предназначены для разных целей, их систематизируют по определенным признакам:

1. По конструкции или по величине и способу охвата зуба:
 - полные, т. е. покрывающие все поверхности зуба;
 - экваторные (доходящие до экватора зуба);
 - полукоронки (покрывают только оральную, аппроксимальные поверхности и режущий край фронтальной группы зубов);
 - трехчетвертные (если такая конструкция изготавливается на премоляры, так как они покрывают $\frac{3}{4}$ зуба);
 - коронки со штифтом;
 - телескопические;
 - окончатые;
 - культевые.
2. По методу изготовления:
 - штампованные;
 - литые;
 - паяные (шовные) (сейчас практически не применяются);
 - изготовленные методом полимеризации;
 - изготовленные методом спекания;
 - изготовленные методом компьютерного моделирования и фрезеровки.
3. В зависимости от материала:
 - металлические (благородные сплавы — золото, серебро-палладий; неблагородные сплавы — хром-никель, кобальт-хром, титан);
 - неметаллические (пластмассовые, фарфоровые);
 - комбинированные, т. е. облицованные пластмассой, композитом, керамической массой (металлопластмассовые, металлокерамические).
4. По назначению или выполняемой функции:
 - восстановительные;
 - опорные (в мостовидных или других видах протезов);
 - шинирующие;

- фиксирующие (для удержания лекарств, ортодонтических или челюстно-лицевых аппаратов);
- временные и постоянные.

Показания к изготовлению искусственных коронок:

1) патология твердых тканей зубов (кариес, клиновидные дефекты, патологическая стираемость, гипоплазия, флюороз, эрозия), травматические повреждения, которые невозможно восстановить пломбированием или изготовлением вкладок. Степень разрушения естественной коронки зуба составляет 50–80 %;

2) восстановление высоты нижней трети лица при ее снижении (патологическая стираемость зубов (восстановление формы коронки, предупреждение дальнейшего истирания), патология прикуса);

3) аномалии формы зубов (зубы Гетчинсона, Фурнье, Пфлюгера, зуб Турнера, шиповидные зубы);

4) аномалии положения зубов;

5) нарушение цвета естественных зубов (дисплазия Капдепона–Стентона, мраморная болезнь, гипоплазия, флюороз, гибель пульпы, неправильное лечение);

6) зубы, предназначенные для фиксации несъемных или съемных протезов (телескопические коронки);

7) конвергенция, дивергенция или выдвижение зубов при их сошлифовывании (феномен Попова–Годона);

8) специальная подготовка зуба (под кламмер или окклюзионную накладку);

9) шинирование при заболеваниях периодонта и переломах челюстей;

10) фиксация ортопедических, ортодонтических или челюстно-лицевых аппаратов.

Противопоказания к изготовлению искусственных коронок:

1. Относительные:

– несанированная полость рта (наличие зубных отложений, незапломбированные кариозные полости, не удалены разрушенные зубы и их корни, разрушение коронки зуба более чем на $\frac{1}{2}$ высоты);

– зубы с неизлеченными очагами хронического воспаления в области краевого или верхушечного периодонта (не запломбированные, недопломбированные каналы, труднодоступные каналы, кистогранулемы, кисты, свищи);

– незаконченный рост челюстей и формирование корней зубов;

– тяжелое общее состояние здоровья (инфаркт миокарда, ИБС, острая форма гипертонической болезни).

2. Абсолютные:

– интактные зубы, если они не используются в качестве опоры для других конструкций;

- патологическая подвижность зуба III степени;
- не поддающиеся лечению хронические очаги инфекции в области периодонта.

Основные требования, предъявляемые к искусственной коронке.

Коронка должна:

- 1) восстанавливать анатомическую форму зубов, иметь хорошо выраженный экватор;
- 2) плотно прилегать к тканям зуба в области шейки на всем протяжении;
- 3) создавать плотный контакт с соседними зубами (контактный пункт) и зубами противоположной челюсти, не повышая межальвеолярную высоту;
- 4) погружаться в зубодесневую борозду на 0,2–0,3 мм или доходить до края десны;
- 5) максимально восстанавливать нарушенные эстетические нормы, соответствуя цвету естественных зубов;
- 6) восстанавливать функцию жевания и речи;
- 7) не препятствовать смыканию зубов в любых окклюзионных фазах;
- 8) иметь умеренно выраженные и закругленные бугры жевательных зубов;
- 9) не блокировать движения нижней челюсти.

ОБЩИЕ ПРИНЦИПЫ ПРЕПАРИРОВАНИЯ ОПОРНЫХ ЗУБОВ

Препарирование — лечебная процедура, имеющая решающее значение для сохранения живой пульпы, защиты оставшихся твердых тканей зуба, обеспечения статической и динамической окклюзии, высокого долговременного функционального и эстетического результата лечения.

Препарирование опорных зубов для изготовления металлокерамических протезов имеет определенные принципы и особенности.

Глубина препарирования опорных зубов. В ходе выполнения процедуры восстановления разрушенной структуры зуба максимально должны сохраняться неповрежденные поверхности. Препарируемые под металлокерамические коронки опорные зубы должны сохранять свою анатомическую форму. Щадящее препарирование зуба с сохранением анатомических структур может предотвратить последующую потерю большего количества тканей зуба.

Необходимость сошлифовывания значительного количества (до 1,5–2 мм твердых тканей) эмали и дентина требует полноценной анестезии при наличии живой (интактной) пульпы.

Глубокое препарирование опорных зубов сопряжено с опасностью повреждения пульпы (травматический пульпит), поэтому необходимо знать

оптимальную глубину и зоны безопасности для каждой группы зубов. Во избежание травмы пульпы зуба при препарировании рекомендуется сохранять расстояние 1 мм до пульпы (минимум 0,7 мм).

Глубина препарирования должна составлять:

- для нижних фронтальных зубов, верхних боковых резцов, узких премоляров — 0,8–1 мм;
- верхних центральных резцов — 1–1,3 мм;
- моляров, премоляров, клыков — 1,3 мм.

Чтобы уменьшить опасность повреждения пульпы во время препарирования, Х. А. Каламкар и др. не рекомендуют облицовывать фарфором цельнолитые коронки моляров, если у данного пациента они не видны при разговоре и улыбке. В области этих зубов цельнометаллические коронки имеют толщину 0,4 мм, соответственно на такую глубину и следует препарировать твердые ткани.

В связи с необходимостью значительного сошлифовывания твердых тканей опорных зубов под металлокерамические коронки, их препарирование должно проводиться под полноценным воздушно-водяным охлаждением (50 мл/мин). Температура водяного охлаждения не должна превышать 35 °С (по данным Peter Ottl и др.).

Последовательность препарирования опорных зубов. Препарирование опорных зубов под металлокерамические коронки нужно проводить в определенной последовательности: сепарация проксимальных (мезиальной и дистальной) поверхностей; укорочение коронки зуба на $\frac{1}{4}$; сошлифовывание твердых тканей с вестибулярной (губной, щечной) и оральной поверхностей; окончательное препарирование с формированием соответствующего уступа на заданном уровне.

Для сепарации и «отделения» опорного зуба от соседнего (соседних) можно использовать тонкий алмазный конусовидный бор. При этом следует создать предварительный уступ под углом 90°, не доходя до края десны 0,3–0,5 мм.

Следующий этап препарирования — укорочение зуба по режущему краю передних зубов и жевательной поверхности премоляров и моляров.

Для достижения высокого функционального и эстетического эффекта, а также предотвращения откола керамики между опорным зубом и антагонистами необходимо оставить щель в 1,5–2 мм, учитывая, что металлический каркас имеет толщину 0,3 мм, а керамическая облицовка — 1–1,2 мм.

При препарировании вестибулярной и оральной поверхностей зубов, как и при сепарации, направление алмазного бора должно быть параллельным оси зуба. Это значительно уменьшает опасность травматизации пульпы. При этом ориентиром служит прицельная рентгенограмма опорного зуба.

Препарирование вестибулярной и оральной поверхностей опорного зуба проводят следующим образом: алмазным бором, имеющим форму обратного конуса, формируют бороздку вдоль десневого края, не доходя до десны 0,3–0,5 мм. Глубина бороздки у центральных резцов верхней челюсти и клыков обеих челюстей равна 1 мм, у боковых резцов верхней челюсти — 0,7 мм, у резцов нижней челюсти — 0,3–0,5 мм. Далее цилиндрическим крупнозернистым алмазным бором сошлифовывают твердые ткани зуба на вестибулярной и оральной поверхностях от бороздки до режущего края. В области режущего края (жевательная поверхность) и прилегающей трети зуба с вестибулярной стороны формируют скос, тем самым придают культе оральное направление. Таким образом утолщаются слои облицовочного фарфора в данном участке, что повышает эстетические качества металлокерамического протеза.

Препарирование вестибулярной поверхности опорных зубов можно проводить и другим способом. Цилиндрическим алмазным бором делают вертикальную бороздку посередине вестибулярной поверхности коронки зуба вдоль его оси, отступив от десневого края 0,3–0,5 мм. Ее глубина должна соответствовать глубине бороздки в придесневой зоне (от 0,3 до 1 мм). Таким образом, определяют глубину препарирования с вестибулярной стороны. Затем препарируют твердые ткани зуба до дна бороздки. Препарируемые зубы (резцы, клыки, премоляры, моляры) в уменьшенном виде должны сохранять свою анатомическую форму.

На завершающем этапе препарирования опорных зубов алмазным цилиндрическим бором средней зернистости сглаживают острые углы перехода вестибулярной и оральной поверхностей в проксимальные (мезиальная и дистальная), удаляют зоны поднутрения (не до конца препарированные участки). Торцевой частью бора сглаживают уступ, приближая его к десневому краю. Для окончательного препарирования уступа можно применить усеченный под 45° алмазный бор. Можно также завершить препарирование карандашевидным алмазным бором, сформировав уступ под углом 135°.

Анатомическая ретенция и резистентность металлокерамической конструкции. Важной особенностью препарирования опорных зубов под металлокерамические коронки является то, что, полагаясь на геометрическую конфигурацию культи зуба, нужно обеспечить необходимую анатомическую ретенцию и резистентность выбранной конструкции.

Ретенция предотвращает смещение коронки вдоль пути введения (выведения) или длинной оси зуба.

Резистентность предотвращает смещение коронки силами, направленными в апикальном или наклонном направлении, а также предотвращает любое движение коронки под действием окклюзионных сил. Ретенция и резистентность — взаимосвязанные и часто неразделимые свойства.

Основная единица ретенции — 2 встречные поверхности (рис. 1).

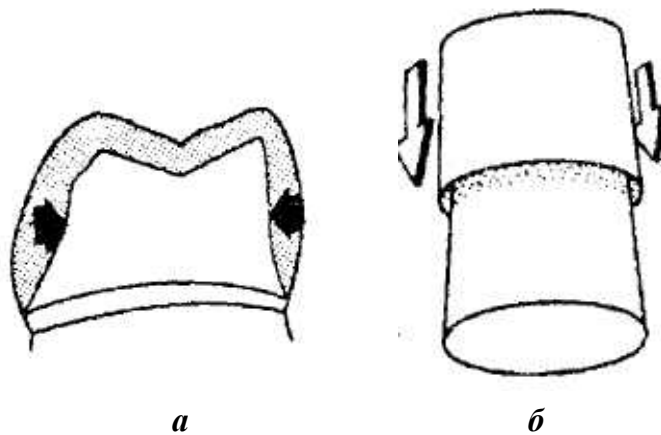


Рис. 1. Использование противоположных поверхностей для ретенции:
a — внутренние поверхности; *б* — внешние поверхности

Это могут быть внешние или внутренние поверхности. Например, внешние поверхности типа щечной и язычной стенок для полной коронки или внутренние поверхности типа щечной и язычной стенок для вкладки. Культя зуба под коронку должна быть подготовлена так, чтобы ее осевые стенки были параллельны и (или) немного сведены на конус для введения коронки.

Точно параллельные стенки трудно создать в полости рта. Конусность в 6° между встречными поверхностями считается оптимальной, так как при этом не нарушается удерживающая способность культы (ретенция). Кроме того, такой конус попадает в пределы оптимально допустимого угла конвергенции — $2,5-6,5^\circ$, необходимого для снижения концентрации силовых напряжений. Клинически выполнить такой конус возможно при использовании для обработки культы конусовидного бора, который придает наклон от 2 до 3° любой препарируемой поверхности, если ось инструмента держать параллельно предназначенному пути введения коронки. Две противоположные поверхности с углом наклона 3° обеспечивают конус в 6° для культы зуба (рис. 2).

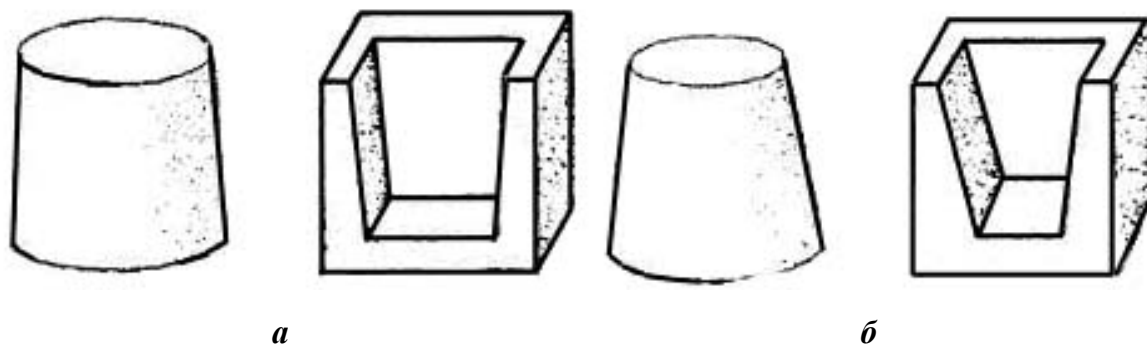


Рис. 2. Противоположные поверхности (внешние и внутренние):
a — конус в 6° ; *б* — чрезмерный конус в 20° , который влечет за собой снижение ретенции

Надо помнить, что конус в 6° небольшой, и попытка сделать его более выраженным может легко привести к слишком большому конусу и нарушению анатомической ретенции культи зуба.

Правильная техника должна применяться, чтобы рассмотреть культю визуально и убедиться, что она не слишком урезана и не слишком коническая (конус нормального размера). Боковые поверхности культи при конусности в 6° будут видны, если смотреть одним глазом на окклюзионную поверхность с расстояния 25–30 см. Это происходит из-за расстояния между глазами, которое ответственно за бинокулярное зрение. Поэтому важно, чтобы культя просматривалась одним глазом.

Создание культи зуба конической формы с углом конвергенции стенок коронки по отношению к оси зуба обеспечивает свободное беспрепятственное наложение (посадку) металлокерамического протеза. Это необходимо для исключения напряжения в цельнолитом каркасе протеза и в фарфоровой облицовке и предупреждения скола керамики.

В клинической практике нередко случаи препарирования опорных зубов с увеличением конвергенции боковых поверхностей до $15\text{--}20^\circ$. Это может привести к расцементировке металлокерамических коронок и мостовидных протезов. При чрезмерном препарировании твердых тканей опорных зубов и увеличении конусности до 20° может также возникнуть травматический пульпит и даже некроз пульпы. С увеличением числа опорных зубов угол конвергенции увеличивают.

Чем больше поверхностная область культи зуба, тем больше ретенция. Проще говоря, обработанные под коронку крупные зубы обладают большей удерживающей способностью, чем зубы небольших размеров (рис. 3).

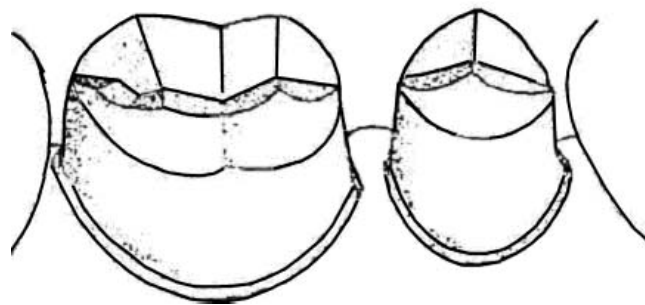


Рис. 3. Культи моляра, обладающая большей ретенцией, чем ретенция премоляра (моляр имеет большую площадь поверхности)

Этот факт должен учитываться, когда обрабатывается зуб небольшого размера, особенно когда это опорный зуб для мостовидного протеза. Поверхностную площадь культи можно увеличить, создавая рамки и борозды. Однако основное назначение таких элементов состоит в ограничении смещения коронки.

Ретенция улучшается геометрическим ограничением путей, по которым коронка может быть удалена с культи зуба. Идеальная ретенция достигается, когда остается только один путь введения и выведения конструкции (рис. 4, *а*). Короткая округлая культя ухудшает ретенцию, потому что коронка может быть перемещена по бесконечному числу путей (рис. 4, *б*).

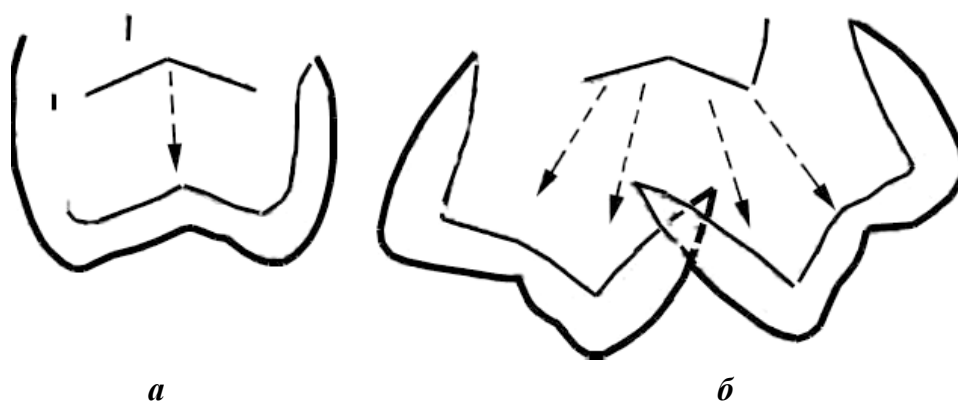


Рис. 4. Влияние высоты культи на степень ретенции коронки:

а — ограничение путей введения, улучшающее ретенцию; *б* — культя с неограниченным числом путей введения, имеющая меньшую ретенцию

Для успешного протезирования высота культи должна быть достаточной, чтобы оказывать сопротивление (резистентность) опрокидывающим силам относительно точки на краю противоположной стороны культи (рис. 5, *а*). Более короткая стенка культи не обладает такой резистентностью (рис. 5, *б*).




Рис. 5. Влияние высоты культи на ретенцию коронки:

а — высокая культя; *б* — низкая культя

Стенки короткой культи должны иметь минимальную конусность, чтобы увеличить сопротивление (резистентность). Особенностью является то, что при двух одинаково низких коронках большую резистентность обеспечивают культи с меньшим диаметром. Культя зуба с меньшим диаметром имеет маленький вращательный радиус для дуги смещения (рис. 6, *а*). Культя большего диаметра имеет больший вращательный радиус для дуги смещения (рис. 6, *б*).




Рис. 6. Влияние диаметра культи на степень ретенции коронки:
a — культи зуба малого диаметра; *б* — культи зуба большого диаметра

Сопротивление смещению для низкой культи обеспечивается размещением бороздок на осевых стенках, которые обеспечивают сокращение вращательного радиуса (рис. 7).

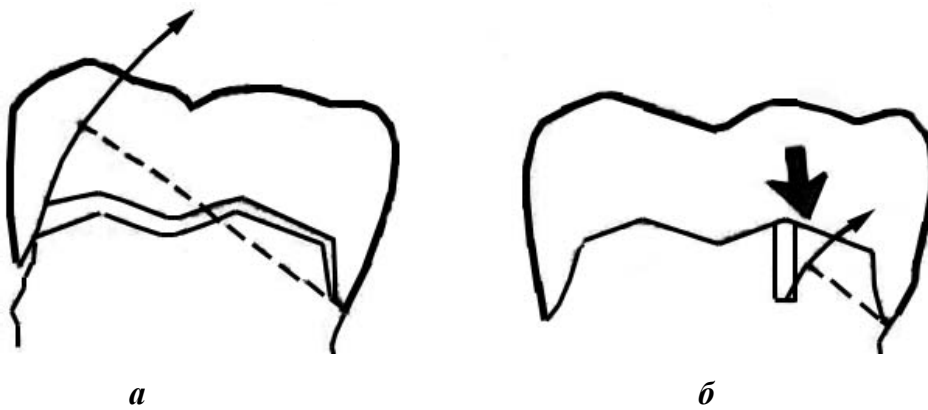


Рис. 7. Резистентность короткой культи, которая может быть улучшена добавлением борозд:
a — культи без борозды; *б* — культи с бороздой

Формирование пришеечного уступа. Еще одной особенностью препарирования зубов под металлокерамические коронки является формирование пришеечного уступа. Препарирование зуба может быть произведено без уступа (касательный тангенциальный метод) и с уступом в пришеечной части.

В первом случае невозможно достичь точного перехода между краем искусственной коронки и корнем зуба; травма маргинального периодонта не исключается. Препарирование зубов без уступа допустимо лишь в области моляров, если они не видны при разговоре и улыбке. Цельнолитые опорные коронки в области этих зубов не следует облицовывать керамикой. Изготовление такой коронки требует шлифовки значительно меньшего объема твердых тканей зуба (до 0,4–0,5 мм). Предложены разные виды уступов: под углом 135, 90, 90° со скосом 45°; желобообразный и символ уступа.

Уступ в пришеечной части может быть оформлен в виде желобка под цельнолитые, цельнокерамические, облицованные коронки и полукоронки из благородных металлов. Формирование уступа показано под цельнокерамические коронки, вкладки, накладки. Уступ со скосом применяют при препарировании зубов под облицованные коронки, вкладки и полукоронки из благородных металлов.

Уступ в виде желобка, как показали исследования, сокращает напряжение у цемента корня, находящегося в основе, уменьшая вероятность поломки (рис. 8). Желобок создается кончиком алмазного бора, в то время как осевое препарирование производится стороной этого инструмента. При этом желобок не должен быть препарирован слишком глубоко.

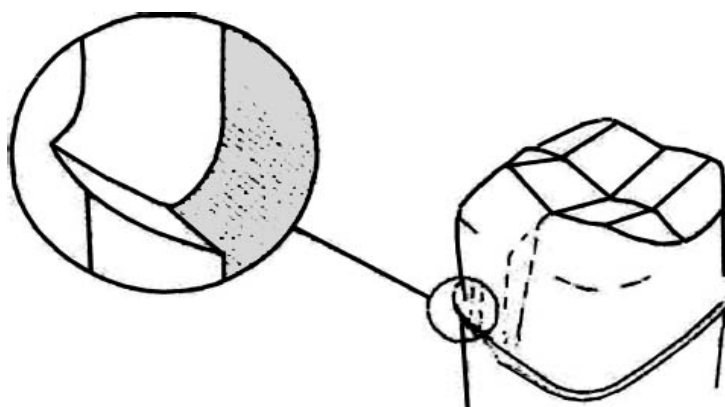


Рис. 8. Уступ в виде желобка для коронки с фарфоровой покровной фасеткой

Уступ для цельнокерамических коронок обеспечивает сопротивление окклюзионным силам и сокращает напряжение, которое может привести к перелому фарфора (рис. 9).

Однако многие специалисты не рекомендуют уступ для литых коронок.

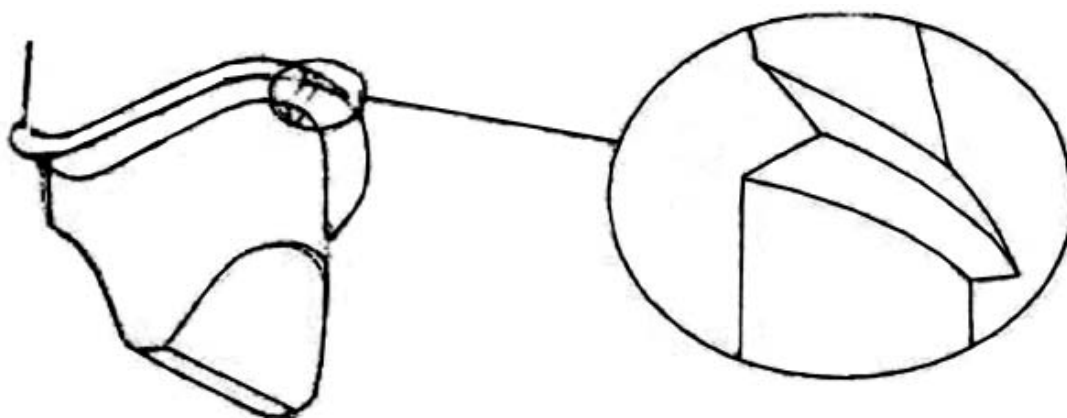


Рис. 9. Уступ для цельнокерамической коронки

Уступ со скосом — это оптимальная конфигурация краевой линии для металлокерамических коронок в хорошо просматриваемых местах, типа резцов верхней челюсти. Скос или имеющий наклон уступ уменьшает концентрацию напряжения на фарфоре при использовании металлокерамических коронок (рис. 10).

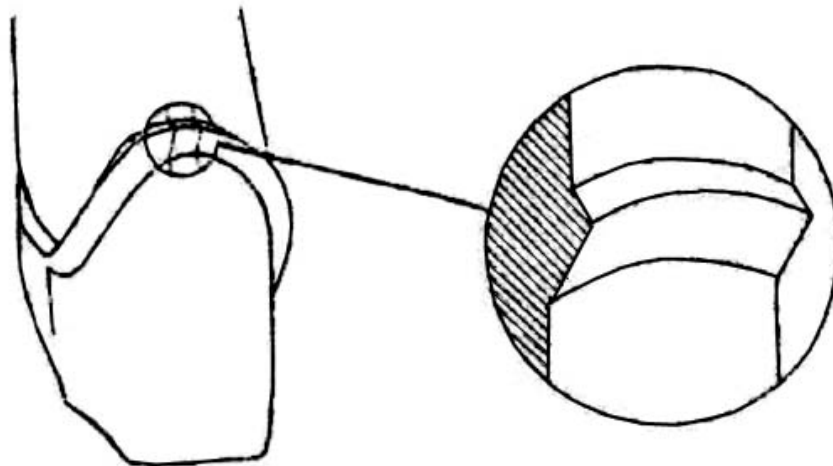


Рис. 10. Уступ со скосом на вестибулярной поверхности для металлокерамической коронки

Уступ со скосом может также использоваться для десневой линии, проксимальных полостей пломб, окклюзионного скоса вкладок и трехчетвертных коронок (рис. 11).

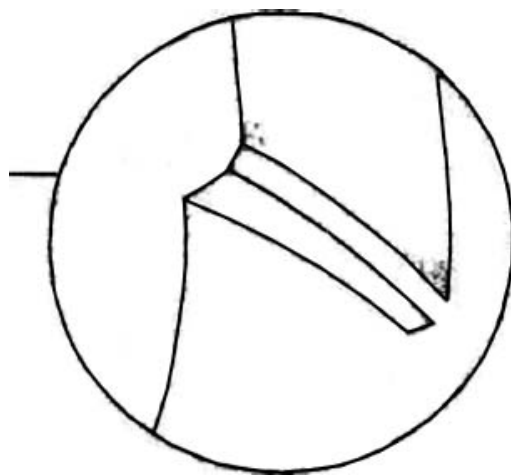


Рис. 11. Уступ со скосом на окклюзионной поверхности для вкладки

Он также может применяться в тех местах, где уступ уже существует либо присутствуют ранее изготовленные коронки, а также при разрушении кариесом. Прибавляемый скос к существующему уступу дает возможность сделать острый край металла на краю коронки. Уступ со скосом не должен

использоваться для полных коронок с фарфоровой фасеткой, так как осевое препарирование, необходимое для его создания, излишне деструктивно для структуры зуба.

Большинство специалистов рекомендует создавать уступ в 135° . Он обеспечивает высокий эстетический эффект и уменьшает опасность отрицательного влияния края коронки на ткани маргинального периодонта.

Ширина уступа у различных групп зубов может варьировать от 0,3 до 1,2 мм. Уступ наименьшей ширины (символ уступа) формируют в области нижних резцов, учитывая их анатомические особенности и близость пульпы к поверхности зуба, особенно в области шейки. В области центральных резцов верхней челюсти и клыков обеих челюстей уступ может быть шириной 1–1,2 мм, в области боковых резцов верхней челюсти — 0,7 мм. Ширина и форма уступа в области премоляров и моляров зависят от конструкции будущей коронки, но его ширина не должна превышать 1,5 мм.

Размещение уступа имеет прямое отношение к успешному восстановлению. В прошлом традиционное понятие подразумевало как можно более поддесневое размещение уступа. Сейчас принято считать, что чрезмерная глубина введения края коронки под десну является одним из основных факторов воспалительных процессов в периодонте. Расположение уступа на одном уровне с гребнем свободной десны или наддесневое расположение рассматриваются как наименее вредные.

Richter не нашел разницы между над- и поддесневыми краями за 3 года клинических исследований. Он считает, что припасовка и завершение края коронки зуба имеют большее значение с периодонтальной точки зрения, чем его локализация. Однако Richter, так же как и Eissmann, рекомендует размещать уступы над десной всякий раз, когда это возможно.

Исследования, проведенные Lang и Silness, показали: чем глубже край коронки погружен в зубодесневую бороздку, тем больше поражается периодонт. Если край коронки приближается к краю костной пластинки альвеолярного отростка ближе чем на 2–3 мм, возникает атрофия костных тканей. Расположение края коронки под десной на 0,5–0,8 мм рекомендуют на тех участках, где важна эстетика.

Локализация линии уступа может также оказаться далеко от идеальной из-за кариеса, предыдущих коронок или травмы. В этом случае надо иметь в виду, что если кариес или перелом повлекут за собой размещение линии уступа возле альвеолярного гребня, то необходимо удлинение коронки. Размер зубодесневой бороздки около 2 мм. Размещение края коронки на такую глубину приведет к воспалению десен, потере альвеолярной высоты гребня и формированию периодонтального кармана. Чтобы предотвратить это, необходимо хирургическое вмешательство для обеспечения соответствующей длины коронки, хирургически перемещают альвеолярный гребень на 3 мм

к местонахождению предполагаемой линии уступа. Это обеспечит место для соединительнотканых связок и эпителиальных соединений для здоровой десневой борозды. Если требуется обширное удаление костной ткани между восстанавливаемым и смежным зубом, то лучше удалить разрушенный зуб, чем спровоцировать воспаление в периодонте соседнего здорового зуба.

Не все специалисты при препарировании опорных зубов под металло-керамические коронки создают циркулярный уступ. Некоторые формируют уступ только с вестибулярной стороны, а с мезиальной и дистальной сторон по направлению к оральной ширину уступа постепенно уменьшают и на его оральной (небная, язычная) поверхности не формируют вовсе или создают лишь символ уступа (0,4 мм), так как на этом участке край коронки шириной в несколько миллиметров не облицовывают, оставляя металлическим («гирлянда»). Полагают, что это нивелирует температурные колебания в металло-керамической конструкции.

В области резцов нижней челюсти препарирование с уступом сопряжено с опасностью повреждения пульпы из-за анатомических особенностей данных зубов. Поэтому при наличии живой пульпы нижние резцы препарировать лишь с символом уступа шириной до 0,3 мм либо без уступа.

С большой осторожностью следует препарировать пришеечную зону у премоляров нижней челюсти. У этих зубов также лучше формировать лишь символ уступа. В области депульпированных зубов (кроме моляров) формирование уступа обязательно.

Обязательными являются изготовление временных (провизорных) пластмассовых коронок и фиксация их на культях обработанных зубов.

ШТАМПОВАННЫЕ КОРОНКИ

Клинико-лабораторные этапы изготовления. 1-й клинический этап (1-е посещение):

– обследование пациента, постановка диагноза, определение плана лечения, выбор конструкции протеза;

– обезболивание твердых тканей зуба (при необходимости).

Препарирование зуба. Эта манипуляция является закономерной необходимостью, вытекающей из требований, предъявляемых к искусственной коронке.

Основные правила:

– препарирование проводят острыми центрированными алмазными инструментами;

– движения прерывистые и плавные;

– воздушное и водяное охлаждение, орошение полости рта перманганатом калия;

- применяют высокооборотные турбинные установки со скоростью вращения бора 30–50 тыс. об/мин;
- экономное сошлифовывание твердых тканей зуба.

Этапы препарирования зуба для изготовления металлической штампованной коронки:

- сошлифовывание жевательной поверхности (режущего края) на толщину коронки (0,3 мм) с сохранением анатомической формы (бугры и фиссуры у жевательных зубов, медиальные и дистальные углы у фронтальных зубов);
- препарирование вестибулярной и оральной поверхности. Толщина снимаемого слоя зависит от формы зуба и диаметра шейки;
- сепарация и обработка медиальной и дистальной контактных поверхностей;
- заглаживание острых краев.

Удаление твердых тканей производят с таким расчетом, чтобы диаметр коронки зуба был равен диаметру шейки зуба. После препарирования зуб должен иметь гладкую поверхность, по возможности цилиндрическую форму, при невозможности этого — конусную с основанием у шейки.

2-й лабораторный этап:

- получение оттисков (рабочего и вспомогательного), определение центральной окклюзии (центрального соотношения челюстей);
- изготовление гипсовых моделей (рабочей и вспомогательной), сопоставление их положений центральной окклюзии по определенным признакам, загипсовка в окклюдатор или артикулятор;
- моделирование формы восстанавливаемого зуба (очерчивание клинической шейки зуба, наслоение моделировочного воска, окончательная моделировка на затвердевшем воске). Отмоделированный зуб по объему должен быть меньше восстанавливаемого на толщину слоя металла (0,25–0,3 мм);
- вырезание гипсового штампа, его разметка;
- изготовление металлического штампа из легкоплавкого металла. Для каждого зуба отливают 2 штампа, из которых первый используют для окончательной штамповки, второй — для предварительной;
- подготовка (нержавеющая сталь) или изготовление (золото, платина) гильз к штамповке. Для получения гильзы соответствующего диаметра необходимо ее уменьшить по диаметру с помощью аппарата «Самсон» или «Шарп» для протягивания гильз. В процессе работы гильзу необходимо неоднократно подвергать термической обработке для восстановления прежней структуры металла;
- предварительная штамповка коронки. Для ее проведения используют штамп из легкоплавкого сплава № 2, наковальню, свинцовое основание, молоток;

– окончательная штамповка коронки. Она может быть наружной, внутренней и комбинированной.

Наружная штамповка коронок по Паркеру. Аппарат Паркера состоит из 2 частей: пустотелого основания и входящего в него цилиндра, наружный конец которого представляет собой массивную гладкую площадку. Полость основания заполняется мольдином (смесь белой глины и глицерина) или невулканизированным каучуком. Для этих же целей могут применяться механические, гидравлические или пневматические прессы, облегчающие и ускоряющие процесс штамповки коронок. Металлический штамп зуба с надетой на него предварительно отштампованной коронкой обертывают полотняной материей или плотной бумагой (для предупреждения попадания мольдина между коронкой и штампом) и после установления его строго по центру жевательной поверхностью вниз ударами молотка или прессовкой в специальном прессе вколачивают в массу. При этом мольдин или каучук выполняют роль контрштампа, равномерно передающего давление во всех направлениях и способствующего плотному прилеганию коронки к поверхности металлического штампа.

Внутренняя штамповка коронок. Этот метод применялся раньше при наличии сильно разрушенных зубов, на которые нужно было изготовить коронки, а гипсовый оттиск не мог точно передать отпечаток шейки зуба. Для внутренней штамповки применялся аппарат, состоящий из 3 частей: массивной медной или стальной кюветы с выступами внутри для облегчения раскалывания контрштампа из легкоплавкого металла, подставки для удаления легкоплавкого металла из кюветы и резинового конуса, составляющего дно кюветы с металлическим штифтом для укрепления гипсового зуба.

Методика штамповки: вначале укрепляют на штифте гипсовый штамп с кольцом, затем устанавливают на конус кювету и заполняют ее металлом. После этого удаляют металл, раскалывают его для извлечения гипсового зуба с кольцом. Подбирают гильзу соответствующего диаметра, устанавливают ее между половинами контрштампа и вводят в кювету. Гильзу наполняют дробью или мягким каучуком и вколачивают внутрь металлической формы вначале деревянными палочками, затем металлическими стержнями.

Комбинированная штамповка коронок. Этот метод включает элементы наружной и внутренней штамповки и поэтому называется комбинированным, а именно: из наружной штамповки заимствован способ изготовления металлического штампа, из внутренней — металлического контрштампа. Аппарат состоит из стальной кюветы, внутренние поверхности которой сведены на конус и имеют по средней линии 2 выступа, облегчающих раскалывание контрштампа. Кювета имеет подставку в виде металлического кольца. Ее дно имеет отверстие диаметром 1 см для удаления контрштампа из кюветы. Для центрирования металлического штампа к кювете прилагается держатель, который,

фиксируя штамп, устанавливается в центральные вырезки ее верхней поверхности.

Методика штамповки: поверхность металлического штампа обертывают одним слоем липкого пластыря, оставляя свободной окклюзионную поверхность или режущий край. Это соответствует толщине металлической коронки. Для этого же можно смазать поверхность штампа маслом и обсыпать тальком. Установив держатель со штампом по центру кюветы, в нее наливают расплавленный легкоплавкий сплав, после затвердевания которого кювету устанавливают на подставке кверху дном, удаляют вату из отверстия дна кюветы и, вставив в отверстие пестик, ударами молотка удаляют контрштамп. Раскалывание контрштампа и освобождение из него металлического штампа осуществляют с помощью зубила или гипсового ножа, которые вставляют в углубление на боковой поверхности штампа. С поверхности металлического зуба удаляют липкий пластырь, наколачивают предварительно отштампованную коронку и, установив в углублении контрштампа, заколачивают последний в кювету, чтобы он занял прежнее положение. Штамп с коронкой освобождают от контрштампа описанным выше способом, т. е. выбиванием контрштампа, разделением его на части, выделением штампа, его расплавлением и освобождением коронки.

Отштампованную коронку термически обрабатывают, подрезают края соответственно проштампованной канавке от металлического штампа, создают фальц по краю и проверяют ее на гипсовом штампе. Одиночные коронки перед направлением в клинику отбеливают, кипятят, протирают; если же коронка предназначена для якорного крепления мостовидного протеза, то ее не отбеливают из-за опасности истончения. Такие коронки отбеливают после окончательного изготовления мостовидного протеза.

3-й клинический этап (2-е посещение): припасовка коронки в полости рта. Проводится исходя из перечисленных выше требований, которым должна отвечать искусственная коронка. При проведении припасовки обращают внимание:

- на анатомическую форму коронки;
- наличие экватора, взаимоотношение с соседними зубами (контактный пункт);
- рельеф отштампованной жевательной поверхности или режущего края, учитывая возрастные особенности пациента;
- соотношение края искусственной коронки и шейки зуба, длину коронки, положение края коронки в области межзубных десневых сосочков;
- взаимоотношение с зубами-антагонистами во всех видах окклюзии;
- топографию эмалево-цементной границы.

4-й лабораторный этап: отбеливание, шлифовка и полировка искусственной коронки. Отбеливание проводят в специальном растворе согласно

инструкции до снятия окалины. Механическую обработку проводят порошком, шлифовальной бумагой, эластическими кругами, после чего окончательно шлифуют и полируют (паста ГОИ, фильц, бархотка).

5-й клинический этап (3-е посещение): окончательная припасовка коронки и ее фиксация в полости рта на цемент. Ее этапы:

- обработка коронки (промывание перекисью водорода, обезжиривание коронки спиртом, высушивание воздухом);
- подготовка фиксирующего материала; нанесение на стеклянную пластинку порции жидкости и порошка, изоляция зуба ватными тампонами;
- медикаментозная обработка культи зуба 3%-ным раствором перекиси водорода, спиртом, высушивание теплым воздухом;
- приготовление цементной массы; порошок цемента постепенно добавляется к жидкости и тщательно растирается до сметанообразной консистенции; коронка заполняется на $\frac{2}{3}$ глубины цементом;
- фиксация коронки; наложение коронки на зуб (пациент плотно смыкает зубные ряды); проверка окклюзионных взаимоотношений при центральной окклюзии;
- удаление остатков цемента, наставления пациенту; после затвердевания цемента его излишки удаляются с помощью экскаватора; через 2 ч пациент может принимать пищу.

Ошибки и осложнения при применении металлических штампованных коронок. Ошибки, допущенные в процессе препарирования:

1) препарирование зубов без обезболивания при гиперестезии эмали и дентина и у пациентов с сердечно-сосудистыми заболеваниями (изменение кровяного давления, ритма сердечной деятельности, чувство страха, возбуждение);

2) недостаточное препарирование твердых тканей зубов на жевательной (или режущей), вестибулярной, оральной, медиальной, дистальной поверхностях зуба. Это приводит к повышению прикуса при смыкании зубов, вызывает перегрузку периодонта в различных фазах артикуляционных движений нижней челюсти и, как следствие, приводит к травматическому периодонтиту. При недостаточном сошлифовывании твердых тканей зуба с его вестибулярной, оральной, медиальной, дистальной поверхностей диаметр зуба будет больше диаметра его шейки. В этом случае искусственная коронка будет неплотно охватывать шейку зуба. Это приведет к циркуляторному кариесу, расцементировке коронки и развитию хронического воспаления десны;

3) чрезмерное сошлифовывание эмали и дентина (перегрев твердых тканей зуба, пульпы, вскрытие полости зуба, пульпит);

4) ранение слизистой оболочки десны, щеки, дна полости рта, языка.

Ошибки, допущенные в процессе получения оттисков и определения центральной окклюзии или центрального соотношения челюстей:

1) оттиск с расплывчатым, нечетким отображением шейки препарированного зуба не позволяет зубному технику изготовить точную, плотно охватывающую шейку зуба коронку;

2) моделировка жевательной поверхности (режущего края) наугад или отсутствие такой моделировки.

Ошибки, допущенные в процессе лабораторных этапов изготовления коронки:

1) неправильная моделировка;

2) чрезмерное удлинение искусственной коронки на гипсовом штампе, сужение или расширение в области шейки зуба;

3) недоштамповка жевательной поверхности (режущего края) или пришеечной части искусственной коронки.

Ошибки, допущенные в процессе припасовки коронки в полости рта:

1) невыявление и неустранение ошибок, допущенных на предыдущих этапах;

2) несоответствие коронки предъявляемым требованиям;

3) чрезмерное продвижение края коронки под десну, и как следствие, грубое разрушение циркулярной связки и мягких тканей маргинального периодонта.

Ошибки, допущенные в процессе фиксации коронки в полости рта:

1) недостаточное обезжиривание и высушивание культи зуба (расцементировка коронки);

2) применение слишком жидкого фиксирующего материала (расцементировка коронки);

3) применение слишком густого фиксирующего материала (повышение прикуса на коронке, травматическая перегрузка зуба, тяжелые патологические изменения в тканях периодонта);

4) использование при смыкании зубов ватных тампонов на жевательной поверхности (режущий край). Это приводит к чрезмерному погружению коронки под десневой край, появлению опосредованного контакта между зубами-антагонистами, нарушающего привычные окклюзионные взаимоотношения.

ПЛАСТМАССОВЫЕ КОРОНКИ. ПОКАЗАНИЯ, КЛИНИКО-ЛАБОРАТОРНЫЕ ЭТАПЫ ИЗГОТОВЛЕНИЯ

Общим показанием к применению пластмассовой коронки являются эстетические требования, но с определенными клиническими условиями, при отсутствии которых данный протез изготавливать нецелесообразно.

Отличаясь хорошими эстетическими свойствами, пластмассовая коронка уступает в прочности другим видам подобных протезов.

Относительные противопоказания к изготовлению пластмассовой коронки:

- патологическая стираемость зубов;
- глубокий прикус;
- снижающийся прикус;
- бруксизм;
- зубы с живой пульпой у пациентов моложе 20 лет;
- аллергия;
- дефекты зубного ряда I–II классов по Кеннеди;
- низкая клиническая коронка;
- восстановление тонких и плоских резцов.

Клинико-лабораторные этапы изготовления. 1-й клинический этап (1-е посещение):

1) обследование пациента, постановка диагноза, определение плана лечения, выбор конструкции протеза;

2) обезболивание твердых тканей зуба (при необходимости). Препарирование зуба. Исходным ориентиром может служить зуб, подготовленный под металлическую штампованную коронку. Особенности препарирования:

- сошлифовывание режущего края на 1,5–2 мм;
- сошлифовывание язычной и небной поверхности на 1 мм;
- сошлифовывание вестибулярной и контактных поверхностей на 1,5 мм;
- разобщение с зубами-антагонистами в пределах 1–1,5 мм;
- конусность культи зуба в пределах 3–5 %;
- создание циркулярного уступа в придесневой области под прямым углом шириной 0,5–1 мм (на депульпированных зубах);

3) получение оттисков (рабочего двуслойного и вспомогательного), определение центральной окклюзии челюстей и цвета пластмассы.

2-й лабораторный этап:

1) изготовление гипсовых моделей (рабочая и вспомогательная) из прочных сортов гипса (мраморный, супергипс и др.), их сопоставление в положении центральной окклюзии по определенным признакам, заливка в окклюдатор или артикулятор;

2) срезание десневого края на рабочей модели до наиболее глубокого его отпечатка в десневой бороздке;

3) моделирование анатомической формы с помощью бесцветного воска. Восковую репродукцию будущей искусственной коронки делают увеличенной в объеме в расчете на отделку пластмассы после полимеризации, вос-

становливая при этом плотный контакт с антагонистами и рядом стоящими зубами;

4) выделение из модели опорного зуба вместе с рядом стоящими в виде гипсового блока;

5) гипсовка в основание специальной кюветы. После затвердевания гипса его поверхность смазывают маслом, вазелином или замачивают в воде и отливают вторую половину кюветы. Кювету разъединяют после выплавления воска. Виды гипсовки восковой модели пластмассовой коронки в кювете:

- вертикальная;
 - вестибулярной поверхностью вниз;
 - вестибулярной поверхностью вверх (для изготовления двухцветной коронки);
 - под углом примерно 45° к длинной оси зуба;
- 6) формовка пластмассы в охлажденную кювету;
- 7) полимеризация пластмассы;
- 8) отделка, шлифовка и полировка после полимеризации.

3-й клинический этап (2-е посещение) — припасовка коронки в полости рта:

- 1) коррекция внутренней поверхности коронки при затрудненном наложении на культю зуба;
- 2) проверка окклюзионных взаимоотношений;
- 3) взаимоотношение с соседними зубами (контактный пункт), наличие экватора;
- 4) оценка анатомической формы и цвета коронки.

4-й лабораторный этап: окончательная обработка коронки (шлифовка и полировка).

5-й клинический этап (3-е посещение): фиксация в полости рта на цемент. Цвет подбирают для каждой пластмассы отдельно и перед укреплением коронки для проверки их соответствия делают пробное замешивание.

Осложнения при применении пластмассовых коронок:

- 1) термический ожог пульпы при глубоком препарировании зубов;
- 2) поломка пластмассовых коронок;
- 3) воспаление слизистой оболочки десны.

Пластмассовая коронка используется также в качестве временной (протезной) при изготовлении других видов несъемных и съемных зубных протезов.

Показания:

1. Защита препарированных зубов:
 - предупреждение болевых ощущений;
 - противодействие температурным и химическим раздражителям;

- предотвращение смещения препарированных зубов, которые лишены контакта с антагонистами;
 - профилактика возможных осложнений со стороны пульпы зуба.
2. Восстановление эстетической функции.
 3. Восстановление функции жевания и речи.
 4. Механическая ретракция десневого края.

Методы изготовления временной (провизорной) пластмассовой коронки:

1. Заранее в зуботехнической лаборатории из пластмассы горячей полимеризации по описанной выше методике.

2. Одномоментно в лечебном кабинете из быстротвердеющей пластмассы:

- 1) подбирают стандартную, изготовленную промышленным способом пластмассовую коронку соответствующего цвета, размера и фасона. Границы подобранной коронки корректируют в полости рта с помощью быстротвердеющей пластмассы;

- 2) подбирают стандартный целлулоидный колпачок и припасовывают по культе зуба и прикусу. После этого колпачок наполняют быстротвердеющей пластмассой и накладывают на зуб. После этого колпачок разрезают и удаляют, снимают излишки пластмассы и получают коронку;

- 3) препарированный зуб и окружающую его десну обрабатывают изолирующим средством (вазелин). Замешивают самотвердеющую пластмассу соответствующего цвета в тигле. После достижения тестообразной стадии накладывают пластмассу на культю зуба и плотно обжимают по ней. Пациент смыкает зубные ряды в положении центральной окклюзии. По достижении пластмассой резиноподобной стадии ее аккуратно снимают с культы и просят пациента энергично прополоскать рот, затем вновь помещают пластмассу на зуб. Разогревание пластмассы свидетельствует о достижении твердой стадии. После завершения полимеризации пластмассовому блоку придают анатомическую форму с помощью фрез, карборундовых головок, дисков и полируют резиновыми кругами и щетками. Аналогично можно изготовить временную коронку на гипсовой модели, отлитой по альгинатному оттиску, полученному с препарированного зуба. При этом минимизируется вредное действие мономера самотвердеющей пластмассы;

- 4) до препарирования получают предварительный силиконовый оттиск с зубного ряда. Отпрепарировав зуб, замешивают самотвердеющую пластмассу и вносят ее в отпечаток зуба, подвергнутого препарированию. Ложку с оттиском накладывают на зубной ряд и удерживают до окончания полимеризации пластмассы, затем снимают, извлекают коронку, идентичную по форме зубу до препарирования, шлифуют ее и полируют;

5) моделируют форму временной коронки из воска в полости рта или на предварительно полученной модели, получают оттиск с отмоделированного зуба, удаляют воск, замешивают самотвердеющую пластмассу и вносят ее в отпечаток смоделированного зуба. Оттиск накладывают на зубной ряд или гипсовую модель, удерживают до окончания полимеризации пластмассы, затем снимают, извлекают коронку, идентичную по форме смоделированному зубу, шлифуют ее и полируют.

КОМБИНИРОВАННЫЕ КОРОНКИ. ПОКАЗАНИЯ, КЛИНИКО-ЛАБОРАТОРНЫЕ ЭТАПЫ ИЗГОТОВЛЕНИЯ

Комбинированной называют металлическую коронку, облицованную пластмассой или керамикой. Облицовываться могут одна, несколько или все поверхности металлической коронки. Вестибулярная поверхность облицовывается обязательно. Облицовочный материал воссоздает цвет и в ряде технологий структуру светопреломления естественных зубов. Комбинированная коронка показана для протезирования зубов, видимых при разговоре или улыбке (абсолютные показания для верхних фронтальных зубов и премоляров). Комбинированные коронки прочнее коронок, изготовленных полностью из эстетических материалов. Они могут применяться при наличии противопоказаний к пластмассовым или керамическим коронкам (патологическая стираемость, бруксизм, глубокий прикус). Наличие металлического каркаса позволяет использовать комбинированные коронки для фиксации экстракоронковых элементов (тело мостовидного протеза, замковое крепление) и для постоянного шинирования зубов. Таким образом, комбинированные коронки показаны для эстетического протезирования:

1) при разрушении твердых тканей зуба (кариес, некариозные поражения, травма и др.), которое невозможно восстановить пломбированием или микропротезированием;

2) нарушении цвета коронки зуба;

3) аномалии формы, размера, структуры, положения зуба;

4) восстановлении высоты нижней трети лица при патологической стираемости;

5) фиксации мостовидного или съемного протеза;

6) шинировании зубов по поводу периодонтита.

Комбинированная коронка может быть изготовлена на основе металлического каркаса штампованной коронки или штампованного колпачка. К таким относятся коронки по Белкину, Бородюку и Величко. Преимуществом этих конструкций является относительная дешевизна. Наиболее совершенные комбинированные коронки изготавливаются на основе литых металли-

ческих коронок. Их каркас меньше подвержен деформации, это повышает надежность крепления облицовочного материала. Под литую коронку культи зуба может быть подготовлена с уступом, что позволяет увеличить слой пластмассы в пришеечной области и тем самым повысить эстетичность комбинированной коронки. При малой толщине облицовки цвет, как правило, отличается от остальных участков зубной поверхности. Кроме этого, литая коронка как основа каркаса комбинированного протеза обладает значительными преимуществами перед штампованной. Точное ее прилегание к культе зуба, тонкий слой цемента обеспечивают надежную фиксацию и долговечность протеза. Подготовка края коронки со скосом или уступом позволяет уменьшить повреждающее действие края коронки на ткани маргинального периодонта (коронка заканчивается на уступе, не погружается в десневой желобок, не деформирует зубодесневое прикрепление и не является ретенционным пунктом для зубных отложений). За счет своей толщины литые коронки износостойки, а литое соединение с внешними элементами, такими как тело мостовидного протеза, прочнее чем соединение паяное. К литым комбинированным коронкам относятся коронки по Матэ и Миллеру.

В данном разделе будут рассмотрены комбинированные коронки, имеющие облицовку из пластмассы. При изготовлении таких коронок следует учитывать просвечивание металлического каркаса через слой облицовочного материала. Наиболее эстетичные коронки получаются в том случае, если каркас имеет золотистый цвет (золото или нитридтитановое покрытие). При нанесении облицовочного материала на поверхность из неблагородного или не имеющего специального покрытия металла эстетического результата нет (даже при отсутствии серого просвечивания непосредственно после изготовления коронки оно появляется со временем). Потому неблагородные или не покрытые нитридом титана каркасы требуют нанесения опакующих обмазок на ложе пломбирочного материала. В настоящее время для этих целей наиболее часто применяется лак ЭДА-02.

Коронка по Белкину

Коронка по Белкину представляет собой штампованную коронку с вырезанным по вестибулярной поверхности окном, закрытым облицовочным материалом (рис. 12). Достоинством этой коронки является относительная простота изготовления. Для данной конструкции характерно разъединение металлического каркаса и облицовки. Это приводит к нарушению цвета облицовки и кариесу дентина культи зуба. Коронка по Белкину механически не прочна и противопоказана в качестве опорного элемента мостовидного протеза, включающего более 3 единиц во фронтальном участке.

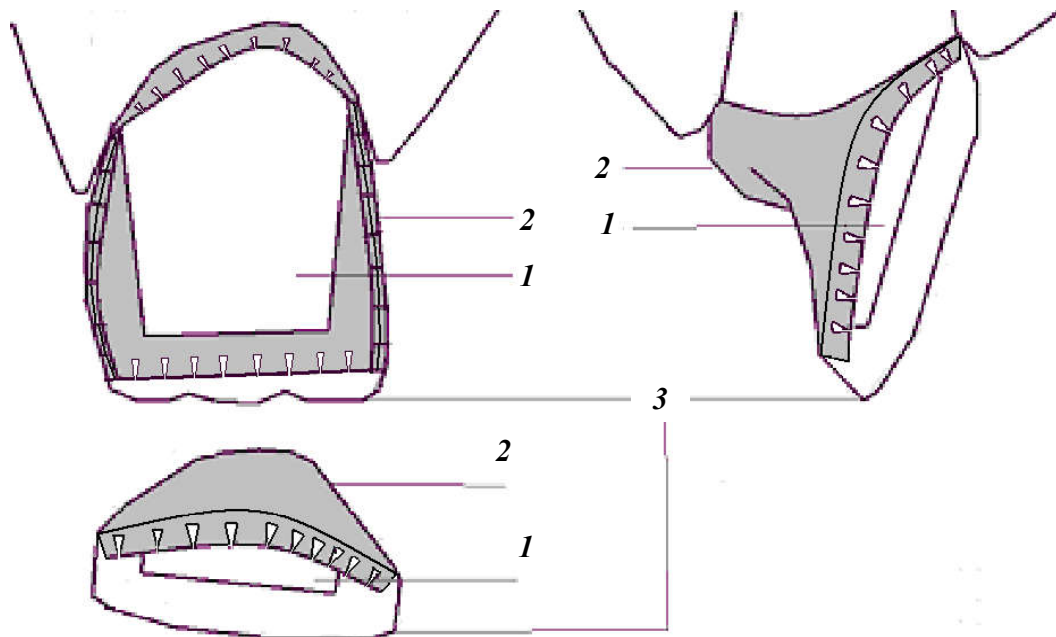


Рис. 12. Коронка по Белкину. Основные элементы конструкции:
1 — культя зуба; 2 — металлический каркас; 3 — облицовка

Этапы изготовления. 1-й клинический этап (1-е посещение):

- обследование пациента, диагноз, план лечения;
- препарирование зуба по стандартной схеме препарирования под штампованную коронку;
- получение оттисков с обеих челюстей;
- фиксация центральной окклюзии.

2-й лабораторный этап:

- отливка гипсовых моделей и загипсовка их в артикулятор или окклюдатор;
- моделировка из воска формы коронки;
- изготовление штампиков, подбор металлической гильзы, штамповка, отбеливание и обрезание излишков длины металлической коронки.

3-й клинический этап (2-е посещение):

- припасовка коронки в полости рта;
- допрепарирование вестибулярной поверхности и режущего края культы зуба на толщину не менее 1 мм;
- сверление отверстия на вестибулярной поверхности коронки, заполнение ее воском и получение оттиска культы зуба;
- получение оттиска зубного ряда вместе с наложенной коронкой;
- определение цвета облицовки.

4-й лабораторный этап:

- установка коронки в оттиск и отливка гипсовой модели;

– удаление вестибулярной стенки коронки и нарезка ретенционных пунктов в виде «ласточкиного хвоста» по краям образовавшегося окна, шлифовка и полировка коронки;

– моделирование вестибулярной поверхности коронки из воска, его замена на пластмассу, шлифовка и полировка облицовки.

5-й клинический этап (3-е посещение): припасовка и фиксация на цемент готовой коронки.

Коронка по Бородюку

Коронка по Бородюку представляет собой облицованный пластмассой штампованный металлический колпачок, спаянный с литой металлической защиткой. Она имеет 2 полюса удержания облицовочного материала: вестибулярную петлю и козырек, расположенный в пришеечной части колпачка (рис. 13). Коронку по Бородюку применяют в тех случаях, когда показаны комбинированные коронки.

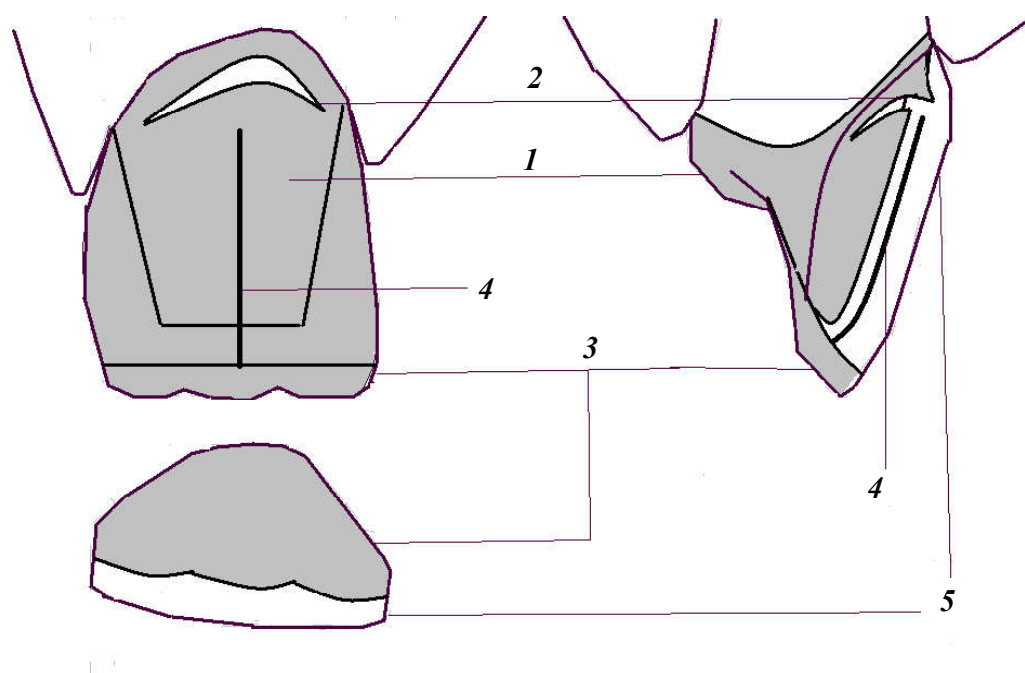


Рис. 13. Коронка по Бородюку. Основные элементы конструкции:
1 — металлический колпачок; 2 — щелевидный разрез с отворотом; 3 — защитка;
4 — вестибулярная петля; 5 — облицовочный материал

Этапы изготовления коронки. 1-й клинический этап (1-е посещение):

– обследование пациента, диагноз, план лечения;
– укорочение режущего края и сошлифовывание вестибулярной поверхности вблизи режущего края зуба на 1,5–2 мм. С вестибулярной поверхности делается скос от десны к режущему краю зуба. Оральная поверхность

зуба препарируется по стандартной схеме препарирования под штампованную коронку;

- получение оттиска культы зуба.

2-й лабораторный этап:

- отливка гипсовой модели;
- изготовление штампиков, подбор металлической гильзы, штамповка и обрезание излишков длины металлического колпачка.

3-й клинический этап (2-е посещение):

- припасовка металлического колпачка в полости рта;
- получение оттиска зубных рядов обеих челюстей вместе с наложенным колпачком;
- фиксация центральной окклюзии.

4-й лабораторный этап:

- установка колпачка в оттиск, отливка гипсовых моделей и загипсовка их в артикулятор или окклюдатор;
- моделирование из воска защитки с дужкой;
- замена в литейной лаборатории восковой модели защитки с дужкой на металл;
- припасовка и пайка защитки с дужкой к колпачку, отбеливание.

5-й клинический этап (3-е посещение):

- проверка конструкции протеза;
- определение цвета облицовки.

6-й лабораторный этап:

- шлифовка и полировка металлического каркаса;
- формирование щелевидного разреза и отгибание козырька в пришеечной части колпачка;
- моделирование вестибулярной поверхности коронки из воска, замена воска на пластмассу, шлифовка и полировка облицовки.

7-й клинический этап (4-е посещение): припасовка и фиксация на цемент готовой коронки.

Коронка по Величко

Коронка по Л. С. Величко представляет собой облицованный пластмассой, штампованный металлический колпачок, спаянный с литой металлической защиткой и имеющий вырез в виде окна по всей вестибулярной поверхности (рис. 14).

Крепление облицовочного материала обеспечивается за счет металлической дужки, отходящей от защитки, а также вырезов в колпачке. Конструкция, предложенная Величко, более эстетична по сравнению с ко-

ронкой по Бородюку за счет отсутствия металлического каркаса под слоем облицовочного материала. Применяется для шинирования фронтальных зубов при периодонтите.

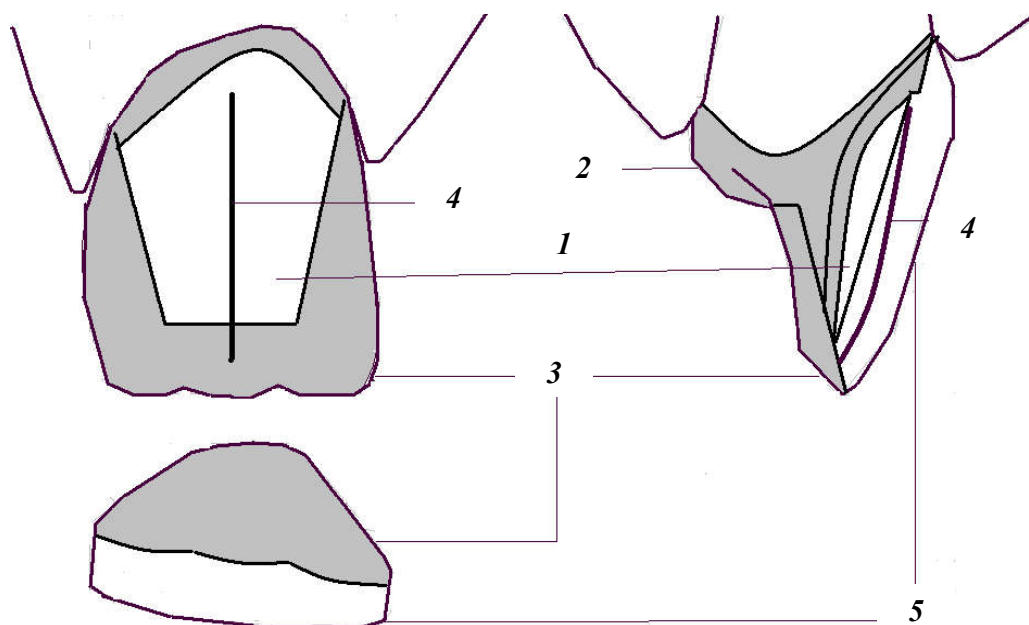


Рис. 14. Коронка по Величко. Основные элементы конструкции:
1 — культя зуба; 2 — металлический колпачок; 3 — защита; 4 — дужка; 5 — облицовка

Этапы изготовления. 1-й клинический этап (1-е посещение):

- обследование пациента, диагноз, план лечения;
- препарирование зуба с сошлифовыванием не менее 1,5 мм твердых тканей с вестибулярной поверхности и режущего края. На оральной поверхности зуба шлифуется уступ протяженностью от режущего края до бугорка зуба и глубиной 1 мм. Остальные поверхности зуба препарировываются по стандартной схеме препарирования под штампованную коронку;
- получение оттиска культи зуба.

2-й лабораторный этап:

- отливка гипсовой модели;
- изготовление штампов, подбор металлической гильзы, штамповка и обрезание излишков длины металлического колпачка;
- сверление отверстия на вестибулярной поверхности металлического колпачка.

3-й клинический этап (2-е посещение):

- припасовка металлического колпачка в полости рта;
- получение оттиска зубных рядов обеих челюстей вместе с наложенным колпачком;
- фиксация центральной окклюзии.

4-й лабораторный этап:

- установка колпачка в оттиск, отливка гипсовых моделей и заливка их в артикулятор или окклюдатор;
- моделирование из воска защитной пластинки с дужкой, причем свободный край дужки должен касаться модели культи зуба через заранее просверленное отверстие;
- замена в литейной лаборатории восковой модели защитки с дужкой на металл;
- припасовка и пайка защитки с дужкой к колпачку, отбеливание.

5-й клинический этап (3-е посещение):

- припасовка металлического каркаса коронки в полости рта;
- заполнение металлического каркаса коронки воском и получение оттиска культи зуба;
- определение цвета облицовки.

6-й лабораторный этап:

- отливка гипсовой модели;
- вырезание всей вестибулярной поверхности колпачка за исключением металлической полоски в пришеечной части коронки. Ширина этой полоски должна составить 1–1,5 мм;
- шлифовка и полировка металлического каркаса коронки;
- моделирование вестибулярной поверхности коронки из воска, замена его на пластмассу, шлифовка и полировка облицовки.

7-й клинический этап (4-е посещение): припасовка и фиксация на цемент готовой коронки.

Коронка по Матэ

Коронка по Матэ представляет собой литую коронку, вестибулярная поверхность которой облицована пластмассой (рис. 15). Пластмасса фиксируется посредством щелевидного пространства, выполненного внутри металлической оральной стенки коронки. Исходная конструкция имеет пластмассовое плечо в пришеечной части коронки. Известна модификация Кирстена, в которой пластмассовое плечо не формируется, а весь уступ закрывается слоем металла.

Этапы изготовления. 1-й клинический этап (1-е посещение):

- обследование пациента, диагноз, план лечения;
- препарирование всех поверхностей зуба на глубину не менее 1,5 мм. В пришеечной области делают уступ, заканчивающийся на контактных поверхностях. Глубина уступа должна быть не менее 1 мм (минимально допустимая толщина облицовочного материала);
- получение двуслойного оттиска культи зуба и однослойного оттиска антагонизирующего зубного ряда;
- фиксация центральной окклюзии;
- определение цвета облицовки.

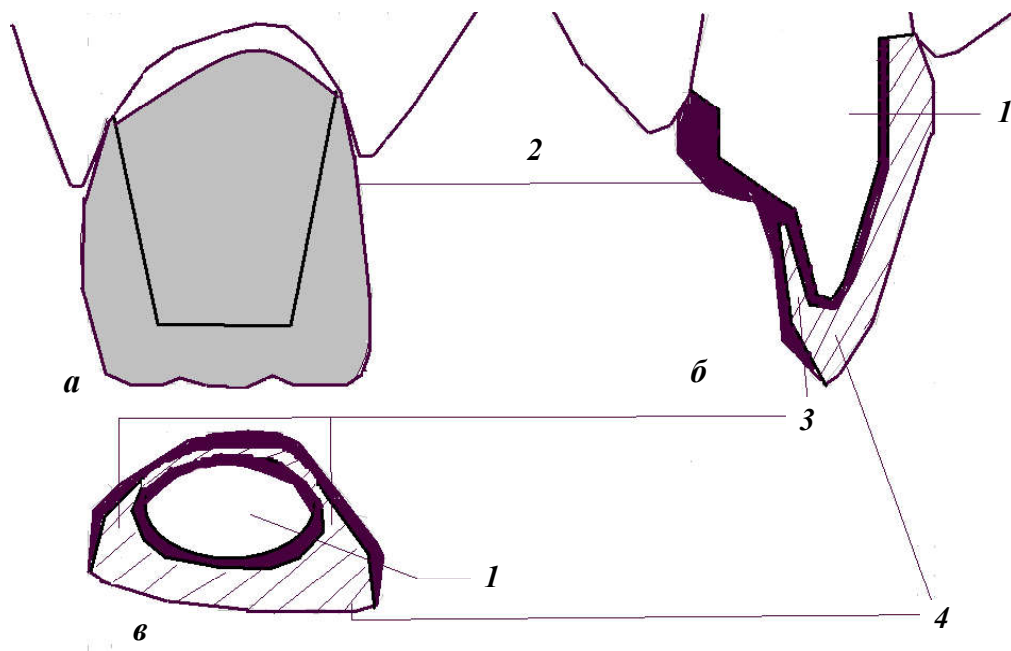


Рис. 15. Коронка по Матэ. Основные элементы конструкции:

a — вид с вестибулярной поверхности; *б*, *в* — в разрезе:

1 — культия зуба; 2 — металлический каркас; 3 — щелевидные пространства; 4 — облицовка

2-й лабораторный этап:

- отливка комбинированной модели и обычной модели зубов-антагонистов, их загипсовка в артикулятор, нанесение на модель культи лака;
- моделирование колпачка из погружного воска или беззольной пластмассовой пластинки;
- моделирование формы зуба из паковочной массы, паковочную массу не наносят на пришеечную область (2 мм) коронки с оральной и контактных поверхностей;
- удаление 0,4 мм толщины паковочной массы с режущего края, оральной и контактных поверхностей;
- окончание моделирования формы зуба из воска;
- замена в литейной лаборатории воска на металл, шлифовка и полировка металлического каркаса.

3-й клинический этап (2-е посещение): проверка конструкции протеза.

4-й лабораторный этап: моделирование вестибулярной поверхности коронки из воска, замена воска на пластмассу, шлифовка и полировка облицовки.

5-й клинический этап (3-е посещение): припасовка и фиксация на цемент готовой коронки.

КОРОНКА ПО МИЛЛЕРУ

Коронка по Миллеру представляет собой литую коронку, имеющую пластмассовую облицовку режущего края, вестибулярной и контактных поверхностей, пластмассовое плечо в пришеечной части коронки (рис. 16).

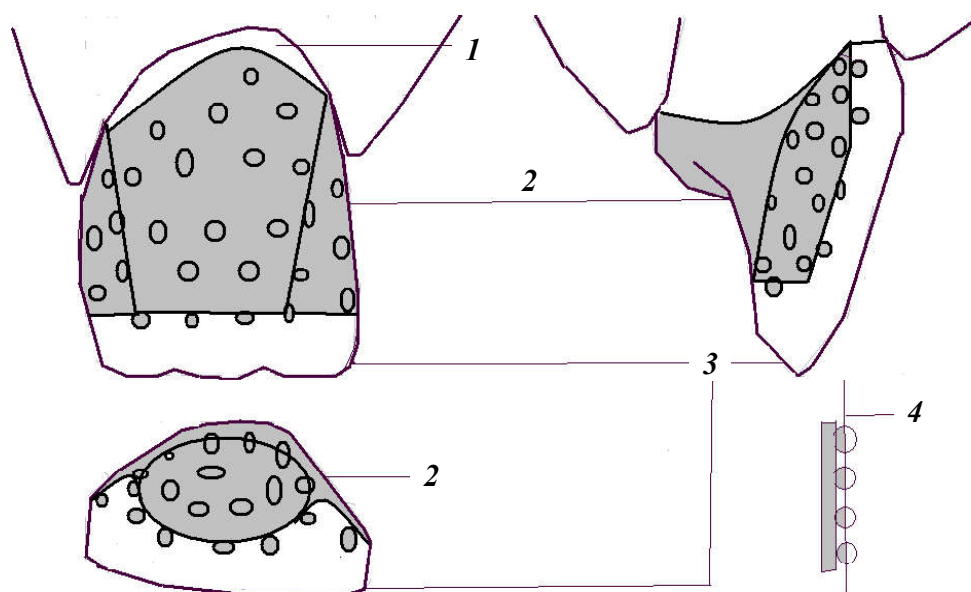


Рис. 16. Коронка по Миллеру. Основные элементы конструкции:
1 — уступ с вестибулярной поверхности; 2 — металлический каркас; 3 — облицовка;
4 — современная технология механической обработки ретенционной поверхности

Пластмасса фиксируется посредством перлов (шаровидные ретенционные пункты), что создает надежное соединение каркаса с пластмассовой облицовкой, позволяет облицовывать любую поверхность коронки. В настоящее время метод фиксации облицовочных материалов перлами усовершенствован за счет сошлифовывания их наружной полусферы после отливки металла. Получаемые таким образом ретенционные элементы занимают меньше места без ухудшения их удерживающих качеств.

Этапы изготовления. 1-й клинический этап (1-е посещение):

- обследование пациента, диагноз, план лечения;
- препарирование режущего края, вестибулярной, контактных поверхностей и $\frac{1}{3}$ (считая от режущего края) небной поверхности зуба на глубину не менее 1,5 мм. В пришеечной области делают уступ, заканчивающийся на контактных поверхностях. Глубина уступа должна быть не менее 1 мм (такова минимально допустимая толщина облицовочного материала);
- получение двухслойного оттиска культи зуба и однослойного оттиска антагонизирующего зубного ряда;
- фиксация центральной окклюзии;
- определение цвета облицовки.

2-й лабораторный этап:

- отлив комбинированной модели и обычной модели зубов-антагонистов, заливка их в артикулятор, нанесение на модель культи лака;
- моделирование формы зуба из воска;
- вырезание в вестибулярной стенке, режущем крае и контактных поверхностях смоделированной коронки ложа для облицовочного материала;
- приклеивание перлов к ложу облицовочного материала;
- замена в литейной лаборатории воска на металл, шлифовка и полировка металлического каркаса.

3-й клинический этап (2-е посещение): проверка конструкции протеза.

4-й лабораторный этап: моделирование вестибулярной поверхности коронки из воска, замена воска на пластмассу, шлифовка и полировка облицовки.

5-й клинический этап (3-е посещение): припасовка и фиксация на цемент готовой коронки.

ЦЕЛЬНОЛИТЫЕ, МЕТАЛЛОКЕРАМИЧЕСКИЕ КОРОНКИ. ПОКАЗАНИЯ, КЛИНИКО-ЛАБОРАТОРНЫЕ ЭТАПЫ ИЗГОТОВЛЕНИЯ

Процесс изготовления металлокерамических коронок включает ряд последовательно проводимых клинических манипуляций и лабораторных этапов.

Клинико-лабораторные этапы изготовления. 1-й клинический этап (1-е посещение):

- обследование пациента;
- постановка диагноза;
- составление плана лечения;
- выбор конструкции протеза;
- препарирование опорных зубов;
- изготовление временных (провизорных) коронок.

2-й клинический этап (2-е посещение):

- окончательное препарирование опорных зубов;
- получение рабочего (двухслойного) оттиска;
- получение вспомогательного оттиска зубов-антагонистов;
- фиксация центральной окклюзии;
- укрепление временных коронок на препарированных зубах.

3-й лабораторный этап:

- отливка рабочей (разборной) и вспомогательной моделей;
- заливка моделей в артикулятор;
- изготовление цельнолитого каркаса коронки.

4-й клинический этап (3-е посещение):

- проверка конструкции цельнолитого металлического каркаса;
- определение цвета керамической облицовки;
- укрепление временных коронок на препарированных зубах.

5-й лабораторный этап: спекание фарфоровых облицовок металлокерамических коронок.

6-й клинический этап (4-е посещение): проверка конструкции цельнолитого металлического каркаса с фарфоровой облицовкой.

7-й лабораторный этап: глазуровка и окончательная обработка металлокерамических коронок.

8-й клинический этап (5-е посещение): фиксация металлокерамических коронок на опорных зубах.

Показания к применению металлокерамических коронок (протезов):

- 1) кариозное разрушение зубов, когда невозможно восстановить анатомическую форму зуба пломбами и вкладками;
- 2) гипоплазия эмали;
- 3) флюороз;
- 4) травматический отлом зуба;
- 5) аномалии формы и величины зубов;
- 6) аномалии положения зубов у взрослых, которые по каким-либо причинам не могут быть исправлены ортодонтическими методами;
- 7) патологическая стираемость твердых тканей зубов;
- 8) замена старых, неэстетичных протезов (металлические коронки, измененные в цвете и стертые пластмассовые коронки, металлические коронки с пластмассовой облицовкой и др.).

Относительные противопоказания к применению металлокерамических коронок (протезов):

1. Зубы с живой (интактной) пульпой у детей до 16 лет в связи с возрастными особенностями строения детских зубов (широкая полость зуба и близость пульпы к поверхности зуба, широкие дентинные каналы). Глубокое препарирование этих зубов, которое проводится при изготовлении металлокерамических коронок, и особенно создание циркулярного уступа могут привести к повреждению (термическому ожогу) и даже некрозу пульпы с последующим поражением верхушечного периодонта.

2. Нижние резцы и другие зубы с тонкими, хрупкими коронками, когда также есть опасность повреждения пульпы.

3. Глубокий блокирующий прикус, при котором резцы нижней челюсти полностью перекрываются верхними. Последние имеют оральный наклон и плотно прилегают к антагонистам, охватывая их с вестибулярной стороны. Они имеют тонкие и нередко стертые (с оральной поверхности) коронки. При этих условиях невозможно сошлифовать их на нужную глубину и создать

щель между верхними и нижними резцами для построения металлокерамической коронки. Повышенная нагрузка, испытываемая этими зубами при передней и трансверсальной окклюзиях, может привести к различным осложнениям.

4. Патологическая стираемость твердых тканей зубов и снижающийся прикус. Если металлокерамические коронки применяются на передние зубы без предварительной соответствующей ортопедической подготовки и перестройки прикуса и миостатических рефлексов, то жевательное давление будет передаваться через эти коронки, что может привести к их поломке.

5. Бруксизм и другие парафункции жевательных мышц, которые характеризуются очень высокой возбудимостью мышц, сжатием зубов или боковыми смещениями нижней челюсти при сомкнутых зубных рядах. Применение металлокерамических коронок у пациентов с такими парафункциями может вызвать их поломку или перегрузку опорных зубов и их антагонистов.

6. Болезни маргинального периодонта. В связи с тем, что фарфор почти не стирается, у пациентов с металлокерамическими коронками может возникнуть функциональная перегрузка зубов. Это опасно при поражении краевого периодонта, так как дополнительная чрезмерная нагрузка на опорные зубы или их антагонисты может привести к обострению и усугублению патологического процесса.

1-й клинический этап (1-е посещение). Проводится обследование пациента, постановка диагноза; составляется план лечения; выбирается конструкция протеза.

2-й клинический этап (2-е посещение). Пациенту снимаются временные коронки, и производится допрепарирование культи зуба (при необходимости).

При изготовлении металлокерамических коронок применяются оттиски, состоящие из 2 слоев: базисного (ориентировочного) и корригирующего (уточняющего), которые с большей точностью, чем однослойные, отображают ткани протезного поля. При получении двухслойных оттисков применяют силиконовые материалы.

Методика получения двухслойного оттиска включает ретракцию десны, снятие ориентировочного (базисного) оттиска (первый слой), получение уточненного оттиска с корригирующим вторым слоем.

После препарирования опорных зубов при получении двухслойных оттисков проводится особая манипуляция — ретракция десны для раскрытия десневого желобка и проникновения в него жидкотекущего корригирующего слоя оттиска (рис. 17). Ввиду болезненности процедуры раскрытия десневого желобка ретракция десны должна проводиться под анестезией.

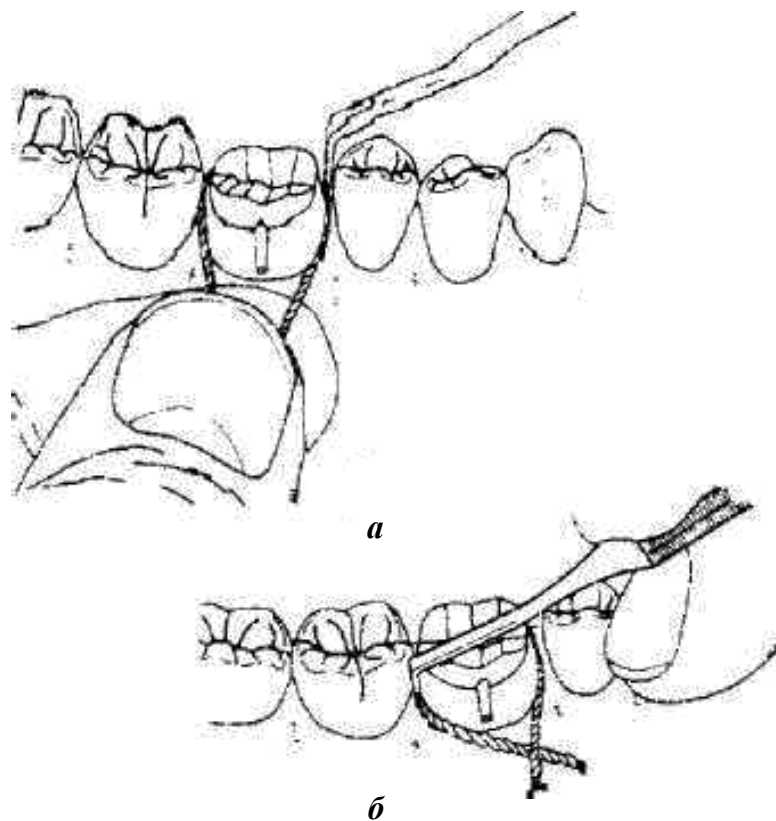


Рис. 17. Ретракция десны с помощью ретракционной нити:
а — на мезиальной апроксимальной поверхности; *б* — на дистальной апроксимальной поверхности

Известно несколько способов ретракции десны: механический, механо-химический, хирургический и др. Наиболее рациональным и наименее травматичным является механический метод, который заключается в раскрытии десневого желобка хлопчатобумажной нитью (или кольцом), пропитанной ретракционной жидкостью. При механо-химической ретракции вначале подбирают кольцо (кольца) нужного диаметра и на несколько минут погружают в ретракционную жидкость (обычно достаточно нескольких ее капель). После насыщения кольца медикаментозным составом его помещают на 15–20 мин в десневой желобок (между зубом и десной) так, чтобы кольцо полностью погрузилось в него. При ретракции десны этим способом раскрывается десневой желобок и образуется необходимое для получения точного оттиска пространство между зубом и мягкими тканями, куда проникает жидкотекучий корригирующий слой оттиска.

Манипуляцию следует проводить осторожно, избегая травмирования мягких тканей краевого периодонта. Не рекомендуется погружать ретракционные кольца слишком глубоко под десну, так как при глубокой ретракции можно повредить циркулярную связку зуба, которая не восстанавливается.

В состав ретракционной жидкости входят кровоостанавливающие, сосудосуживающие средства (0,1%-ный раствор адреналина, 5%-ный раствор эфедрина и др.), а также противовоспалительные компоненты (антипирин и др.).

После ретракции десны с помощью стандартной металлической ложки снимают первый (базисный, ориентировочный) оттиск. Затем удаляют ретракционные кольца или нити, накладывают на первый слой второй корригирующий и устанавливают ложку по отпечаткам зубов на зубной ряд. На месте ретракционных колец в десневой желобок проникает второй корригирующий слой оттиска.

Иногда при наложении ложки со вторым слоем в отдельных участках продавливается первый слой оттиска. Для равномерного распределения корригирующего слоя, исключения чрезмерного давления на отдельные участки первого слоя и получения более точного оттиска некоторые авторы рекомендуют снимать первый (ориентировочный) слой оттиска до препарирования зубов. После препарирования снимают окончательный (уточненный) оттиск вторым (корригирующим). В этом случае для второго слоя будет промежуток на толщину препарированных твердых тканей зуба, что способствует получению более точного оттиска без компрессии на каком-либо участке.

После получения рабочего (двухслойного) оттиска получают вспомогательный оттиск зубов-антагонистов и фиксируют центральную окклюзию.

После получения оттиска препарированный зуб (зубы) необходимо покрыть временной пластмассовой коронкой, чтобы предотвратить смещение опорных зубов, которые лишены контакта с антагонистами. Кроме того, зубы с живой пульпой остро реагируют на термические и химические раздражители и легко инфицируются.

3-й лабораторный этап. По двухслойному оттиску изготавливается разборная модель из 2 слоев гипса. Зубные ряды с частью альвеолярного отростка отливают из высокопрочного гипса 4-го типа по ISO, основание модели — из гипса 3-го типа. Модели загипсовывают в артикулятор.

Штампики обрабатывают таким образом, чтобы вся пришеечная граница коронки была доступна и хорошо видна. Их покрывают компенсаторным лаком, не затрагивая уступ, обработанный только разделительной жидкостью.

Моделирование колпачка (каркаса) производится 2 способами:

1. *Методика Адапта.* Каркас коронки состоит из полимерного колпачка, полученного путем вдавливания штампика через разогретую полимерную пленку в массу для обжима. Затем колпачок подрезают на 1 мм, не доходя до границы культи, а край коронки уточняют воском. Дальнейший дизайн коронки выполняют моделировочным воском.

2. *Восковой способ (моделировка из воска).* Штампик культи опускается в разогретый воск заданной температуры (в воскотопку). Имея меньшую температуру поверхности, штампик конденсирует на себе определенную

толщину воска. Затем воск удаляют по границе коронки, которую уточняют пластичным пришеечным воском. Дальнейший дизайн коронки формируют моделировочными восками более плотной структуры.

Толщина стенок каркаса единичной коронки должна составлять не менее 0,3–0,4 мм для сплавов драгоценных металлов и 0,3 мм для сплавов недрагоценных металлов. При моделировке каркаса коронки из воска с вестибулярной стороны создается уступ для фарфоровой облицовки. Внутренний угол уступа может быть закруглен, а наружный смоделирован таким образом, что его край не виден совсем и впоследствии закрывается маргинальным фарфором. С оральной стороны создается уступ для фарфора с видимым металлическим ободком («гирляндой»). Зуб в этом участке препарирован со скошенным наружным краем или без уступа. При препарировании без плечевого уступа металлический край («гирлянда») виден на оральной поверхности, так как не представляется возможным смоделировать фарфор таким образом, чтобы он тонко сходил на нет.

При конструировании каркаса на его поверхности не должно быть никаких острых краев и поднутрений, как это обычно делается при пластмассовых облицовках.

Фарфором могут быть покрыты только вестибулярная и щечные поверхности, в этих случаях места соединения металла и керамики не должны располагаться в контактных точках окклюзионных поверхностей.

В области соединения край металла должен быть смоделирован под прямым углом, чтобы можно было достичь плавного соединения между металлом и фарфором.

Восковая композиция каркаса методом литья по выплавляемым моделям заменяется на металл. Отлитый цельнолитый металлический каркас шлифуется. Для шлифовки можно применять:

- 1) корундовые абразивные головки с керамической связкой;
- 2) твердосплавные карбидные фрезы.

4-й клинический этап (3-е посещение). Для изготовления цельнолитого каркаса металлокерамического протеза предложено большое число сплавов, содержащих и не содержащих благородные металлы.

Кобальт-хромовые сплавы обладают высокой жесткостью и меньше, чем никель-хромовые, подвержены деформации под влиянием окклюзионной перегрузки. Это позволяет конструировать каркасы для металлокерамических протезов меньшей толщины (0,3–0,4 мм) и большей протяженности (отсутствие 2–4 зубов). Однако литейные качества этих сплавов ниже, чем у никель-хромовых. Кроме того, высокая жесткость кобальт-хромовых сплавов затрудняет обработку каркаса.

Никель-хромовые сплавы обладают высокими литейными качествами и меньшей жесткостью, поэтому их легче обрабатывать после отливки каркаса,

но толщина опорных коронок должна быть большей (0,4–0,5 мм), а протяженность металлокерамического протеза — меньшей (отсутствие 2 зубов).

Проверку цельнолитого металлического каркаса протеза в клинике следует начинать с визуальной оценки качества литья и его обработки зубным техником. Каркас не должен иметь пор, наплывов, дефектов, недоливок, должен легко накладываться на гипсовую модель и сниматься с нее.

После проверки металлический каркас примеряют на опорных зубах пациента. Он должен свободно, без напряжения накладываться на опорные зубы и со всех сторон (вестибулярная, оральная, мезиальная, дистальная) доходить до заданного врачом уступа.

При правильном препарировании зубов и полноценном двухслойном оттиске, а также соблюдении всех правил технологии литья металлический каркас обычно удовлетворяет этим требованиям. Если опорная коронка (коронки) на каком-либо участке не доходит до нужного предела (уступа) или каркас балансирует, следует проверить, наложен ли каркас на опорные зубы, не мешают ли какой-либо недопрепарированный участок зуба (участок поднутрения) или непараллельность опор. Это можно сделать визуально или с помощью копировальной бумаги. Кроме того, можно внести в коронку небольшую порцию корригирующей оттискной массы, например Ксантопрена, и прижать каркас к опорным зубам. На участках, мешающих наложению коронок, оттискная масса будет продавлена. Таким способом выявляются недостатки препарирования опорных зубов или технические погрешности литья. При достаточной толщине коронок допускается незначительная коррекция: сошлифовывание металла или тканей опорного зуба. При выявлении значительных врачебных или технических ошибок опорные зубы следует допрепарировать и получить новый полноценный двухслойный оттиск, а металлический каркас отлить заново.

Если металлический каркас свободно накладывается на опорные зубы, то для уточнения границ опорных коронок в пришеечной зоне небольшим давлением пальца каркас удерживают на опорных зубах и зондом проверяют глубину расположения края коронки. Кроме того, следует осмотреть слизистую оболочку десны: ее побеление свидетельствует об удлинённых границах. Участки, где выявляются удлинённые границы, очерчивают карандашом и корригируют соответствующими абразивами.

После этого определяют межокклюзионное расстояние между каркасом и зубами-антагонистами; оно должно соответствовать толщине фарфоровой облицовки (1,2 мм).

На данном клиническом этапе определяют также цвет фарфоровой облицовки протеза. Целесообразно делать это совместно с зубным техником и с учетом пожеланий пациента.

Цвет керамической облицовки следует определять только при естественном освещении путем сравнения цвета находящихся рядом естественных зубов или антагонистов со шкалой расцветок. Градуировка и нанесение цветов, а также индивидуальных характерных черт, например окрашивание пришеечной области и окклюзионных фиссур, трещин на эмали и т. д., могут быть размечены на небольшой диаграмме. Если изготавливаются металлокерамические протезы в области всех зубов верхней и нижней челюсти, учитываются возраст пациента и его пожелания.

5-й лабораторный этап. Фарфоровая облицовка металлокерамической коронки состоит из 3 слоев:

- грунтового (опакового);
- дентинного;
- слоя эмали.

После проверки конструкции цельнолитого каркаса производится его пескоструйная обработка алюмооксидным песком с размером частиц 110–250 мкм для неблагородных сплавов. Очистка каркаса осуществляется паром (пароструйная обработка). Затем каркас подвергается окислению (оксидированию) при температуре 980 °С в течение 10 мин.

Все технологические действия, производимые со сплавами металлов и стоматологическими фарфорами, осуществляются согласно утвержденным инструкциям фирм-производителей.

Цветовую рецептуру слоев фарфоровой облицовки выбирают согласно определенному в клинике цвету. Каждый слой спекаемой фарфоровой облицовки имеет свой температурный режим, определенный таблицами (от 600 до 980 °С).

На оксидированный и очищенный каркас наносится тонкий слой опакового фарфора. Последующий обжиг преследует 3 цели: выжигание органических остатков в металле через тонкий опаковый слой; создание связующей оксидной пленки; спекание фарфора и создание посредством этого химической связи.

На каркас наносится второй слой опаковой массы и производится обжиг. Поверхность опакового (грунтового) слоя равномерная, имеет вид атласной глазури, темный оттенок каркаса скрыт. Далее следует моделирование тела коронки из opak-дентина в пришеечной области и дентина на вестибулярной поверхности.

Порошок дентина разводят жидкостью. Полученную массу наносят кисточкой на поверхность коронки. Избыток влаги удаляют бумажной салфеткой. До обжига коронку моделируют немного больше нужного размера, чтобы компенсировать усадку материала при обжиге.

Для воспроизведения цвета зуба необходимо покрыть эмалевым слоем приблизительно $\frac{1}{3}$ поверхности зуба. Для этого часть дентина срезают и за-

полняют эмалевым слоем. Предусмотрительно вносят массы для создания цветовых эффектов согласно индивидуальной цветовой карте, заполняемой в клинике.

Штампик вместе с коронкой вынимают из модели. Межзубные поверхности выравнивают и моделируют соответствующими фарфоровыми массами, чтобы компенсировать усадку во время обжига.

Для обжига дентина коронку ставят на керамическую конусообразную подставку. Обжиг дентина производят в соответствии с таблицей обжигов (~930 °С). После обжига коронка уже имеет легкий блеск. Для ее коррекции можно применять либо зеленые карбидные (с силиконовой связкой), либо алмазные головки.

Отшлифованную коронку припасовывают на модели, при необходимости производят коррекцию фарфоровой массы и дополнительный обжиг при температуре на 10 °С ниже первоначальной.

6-й клинический этап (4-е посещение). На этом этапе перед глазурованием должны быть окончательно проверены все конструктивные особенности протеза и при необходимости внесены коррективы, так как после глазурования делать какие-либо изменения и поправки не рекомендуется.

При припасовке цельнолитого каркаса с керамической облицовкой необходимо обращать внимание в основном на эстетические качества протеза (цвет фарфоровой облицовки, форму коронок и фасеток), точность границ коронок в пришеечной зоне, межокклюзионные взаимоотношения протеза с антагонистами.

Прежде всего, протез должен свободно и беспрепятственно накладываться на опорные зубы. Если этого нет, выявляют и сошлифовывают излишки фарфора. Эти участки можно определить визуально или при помощи копировальной бумаги. Последнюю в виде тонкой полоски накладывают на поверхность протеза, обращенную к соседним зубам. В местах, препятствующих наложению протеза, остаются отпечатки на фарфоре; эти участки и нужно сошлифовать. При необходимости процедуру повторяют до тех пор, пока протез не будет без напряжения накладываться на опорные зубы.

На этом этапе при необходимости можно подкорректировать форму коронок и фасеток, сошлифовав фарфор с отдельных участков или, напротив, дополнительно нанести его с повторным обжигом.

Очень важно проверить межокклюзионные взаимоотношения металлокерамических протезов с антагонистами при центральной, передней и трансверсальной окклюзиях, а также во всех фазах артикуляции зубных рядов.

При необходимости проводят коррекцию окклюзионных взаимоотношений металлокерамических коронок и мостовидных протезов с антагонистами. Для этого на жевательную поверхность протеза накладывают копировальную бумагу и предлагают пациенту сомкнуть зубные ряды. Необходимо просле-

дить, чтобы он сделал это правильно (в центральной окклюзии) и несколько раз сомкнул зубные ряды. При наличии отпечатков преждевременных контактов на фарфоре проводят избирательное пришлифовывание соответствующими абразивами. Одновременно у пациента выясняют, не испытывает ли он каких-либо неудобств при смыкании зубов, а также оценивают плотность и одновременность контактов зубов с обеих сторон (справа и слева).

После этого выявляют преждевременные контакты на металлокерамических протезах при передней и трансверсальных окклюзиях. Копировальную бумагу накладывают на жевательную поверхность протезов и просят пациента сомкнуть зубные ряды, а затем, не размыкая зубов, скользить ими вперед, вправо и влево. При наличии преждевременных контактов на жевательной поверхности коронок и фасеток появляются отпечатки копировальной бумаги. С помощью алмазных абразивов проводят избирательное пришлифовывание и устраняют преждевременные контакты.

7-й лабораторный этап. После припасовки в клинике коронку очищают и производят ее глазуровку. До глазуровки коронку можно подкрасить, имитируя красителями затемнения, меловидные пятна, места декальцинации и т. д.

После глазурования тонкими абразивами удаляют слой окиси с металлического канта («гирлянды»). Кант полируют. Внутренняя поверхность коронки проходит пескоструйную обработку алюмооксидным песком с размером частиц 50–100 мкм. Коронку направляют в клинику для припасовки и временной фиксации.

8-й клинический этап (5-е посещение). После проверки всех конструктивных особенностей металлокерамического протеза (протезов) и внесения коррективов с учетом пожеланий пациента проводят глазурование. Протез приобретает блеск и в значительной степени имитирует эстетические качества естественных зубов.

После глазурования протез накладывают на опорные зубы. Если пациент доволен эстетическими качествами протеза и не испытывает каких-либо неудобств при смыкании зубов, протез (протезы) целесообразно укрепить на опорных зубах временно (до 1 месяца). Некоторые авторы увеличивают срок временной фиксации до 2–6 месяцев.

Если в течение срока временной фиксации осложнений не возникает и пациент не предъявляет жалоб, протез снимают с опорных зубов и осматривают ткани краевого периодонта и протезного ложа. При отсутствии признаков патологии протез (протезы) укрепляют на зубах постоянным цементом.

Укрепление металлокерамических коронок на опорных зубах цементом проводят традиционным методом, соблюдая определенные правила. Цемент следует замешивать чуть жиже, чем для штампованных коронок, чтобы добиться более плотного прилегания коронок к опорным зубам и исключить опасность повышения высоты прикуса на металлокерамических коронках и

мостовидных протезах. Такая опасность при фиксации металлокерамических коронок значительно выше, чем при укреплении штампованных коронок, так как щель между цельнолитыми коронками и препарированными опорными зубами меньше, чем между штампованными коронками и этим зубом.

Руководствуясь вышеперечисленными рекомендациями по лечению с применением металлокерамических коронок, удастся добиться высокого эстетического эффекта, долговечности и биологической совместимости.

КЕРАМИЧЕСКИЕ КОРОНКИ. ПОКАЗАНИЯ, КЛИНИКО-ЛАБОРАТОРНЫЕ ЭТАПЫ ИЗГОТОВЛЕНИЯ

Для изготовления несъемных зубных протезов все чаще предпочтение отдается стоматологической керамике. Это обусловлено ее биосовместимостью с тканями полости рта и химической стабильностью. Этот материал в наибольшей степени соответствует эмали зубов по эстетическим характеристикам и по физическим свойствам. Использование керамических зубных коронок позволяет избежать большинства проблем, характерных для металлокерамических протезов, связанных с наличием металлического каркаса.

Показания к применению керамических коронок:

- 1) дефекты твердых тканей зубов различного происхождения, когда пломбирование и изготовление микропротезов уже неэффективно;
- 2) перелом зуба;
- 3) аномалии формы и величины зубов;
- 4) непереносимость пациентом компонентов стоматологических сплавов;
- 5) повышенные требования пациента к эстетике искусственных коронок, замена старых, неэстетичных протезов;
- 6) необходимость восстановления зуба в одно посещение.

Относительные противопоказания к применению керамических коронок:

- 1) бруксизм, высота клинической коронки менее 5 мм;
- 2) плохая гигиена полости рта;
- 3) наличие фиксированной в опорном зубе металлической вкладки;
- 4) кровоточивость или острые воспалительные процессы в краевом пародонте;
- 5) очаги воспаления в периапикальных тканях;
- 6) невозможность создания циркулярного уступа шириной 0,8–1 мм;
- 7) невозможность качественной изоляции культи зуба от ротовой жидкости;

8) индивидуальная непереносимость у пациента любого из компонентов адгезивной системы.

Наиболее современными способами изготовления искусственных коронок из керамических материалов являются горячее прессование и технология автоматизированного изготовления зубных протезов с использованием вычислительной техники.

ГОРЯЧЕЕ ПРЕССОВАНИЕ

Керамические заготовки, прошедшие обжиг в промышленных условиях, нагревают до 1200 °С в специальном аппарате для придания им пластичности. Размягченную керамику прессуют под давлением 3–5 бар в заранее приготовленную по выплавляемой восковой модели огнеупорную форму. Избыточное давление, создаваемое прессом, обеспечивает высокую точность и отсутствие внутренних микропор.

Клинико-лабораторные этапы изготовления керамических коронок методом горячего прессования. 1-й клинический этап (1-е посещение):

- обследование пациента;
- постановка диагноза;
- составление плана лечения;
- выбор конструкции протеза;
- очистка поверхности зуба с помощью пасты и щеточки;
- определение цвета керамической коронки;
- препарирование опорных зубов;
- получение рабочего (двухслойного) оттиска;
- получение вспомогательного оттиска зубов-антагонистов;
- фиксация центральной окклюзии;
- изготовление и укрепление временных (провизорных) коронок на препарированных зубах.

2-й лабораторный этап:

- отливка рабочей (разборной) и вспомогательной моделей;
- заливка моделей в артикулятор;
- моделировка коронки из беззольного воска;
- установка литниковой системы;
- паковка восковой репродукции в огнеупорную массу;
- выплавление воска;
- разогрев керамической заготовки до пластичного состояния и прессование керамики в огнеупорную форму;
- распаковка и предварительная обработка керамической коронки.

3-й клинический этап (2-е посещение):

- проверка керамической коронки в полости рта;
- укрепление временных коронок на препарированных зубах.

4-й лабораторный этап:

- окончательная обработка, коррекция цвета (при необходимости);
- глазуровочный обжиг керамической коронки.

5-й клинический этап (3-е посещение): фиксация керамических коронок на опорных зубах.

**ТЕХНОЛОГИЯ АВТОМАТИЗИРОВАННОГО ИЗГОТОВЛЕНИЯ
КЕРАМИЧЕСКИХ КРОНОК С ИСПОЛЬЗОВАНИЕМ ВЫЧИСЛИТЕЛЬНОЙ ТЕХНИКИ**

Технология автоматизированного изготовления керамических коронок с использованием вычислительной техники — CAD/CAM-технология (от англ. *computer-aided design/computer-aided manufacturing*). Основным принцип работы всех современных стоматологических CAD/CAM-систем состоит из следующих этапов:

1) сбор данных о рельефе поверхности протезного ложа специальным устройством и преобразование полученной информации в цифровой формат, приемлемый для компьютерной обработки;

2) построение виртуальной модели будущей конструкции протеза с помощью компьютера и с учетом пожеланий врача (этап CAD);

3) непосредственное изготовление самого зубного протеза с помощью устройства с числовым программным управлением (этап CAM).

Различные автоматизированные системы отличаются лишь технологическими решениями, используемыми для выполнения этих 3 этапов. Метод изготовления искусственных коронок с помощью CAD/CAM-технологии обладает целым рядом преимуществ:

- керамические заготовки, серийно изготовленные в промышленных условиях, обладают высокой однородностью и стабильностью химического состава;

- благодаря автоматизации производственного процесса уменьшается негативное влияние человеческого фактора на некоторые технологические этапы, сокращаются временные и материальные затраты;

- с помощью CAD/CAM-систем можно изготовить широкий спектр восстановительных конструкций из пластмасс, композитов, керамики и сплавов металлов;

- некоторые автоматизированные системы обеспечивают врачу возможность закончить лечение разрушенного зуба вкладкой или коронкой за одно посещение;

- высокая точность изготовления керамических коронок.

Система CEREC 3 (Sirona Dental, Германия) является единственной стоматологической CAD/CAM-системой, действующей в Республике Беларусь, и позволяет провести ортопедическое лечение пациента керамическими коронками за одно посещение. Структурно система CEREC 3 может состоять из различных модулей, полностью совместимых между собой:

- клинический модуль, оснащенный оптическим внутриротовым датчиком с разрешающей способностью 25 мкм. Используется для сканирования протезного ложа и моделирования конструкции;

- компактный настольный инфракрасный сканер inEos, позволяющий сканировать гипсовую модель всего зубного ряда с высокой скоростью;

- производственный модуль, в котором спроектированная ранее конструкция фрезеруется из керамической заготовки двумя вращающимися алмазными борами с точностью до 15 мкм;

- фрезероувальный модуль с увеличенной рабочей зоной CEREC MC XL для изготовления каркасов мостовидных протезов протяженностью до 10 единиц с точностью до 7,5 мкм.

Этапы изготовления керамической коронки по CAD/CAM-технологии на аппарате CEREC 3:

- 1) обследование пациента;

- 2) постановка диагноза;

- 3) составление плана лечения;

- 4) выбор конструкции протеза;

- 5) очистка поверхности зуба с помощью пасты и щеточки;

- 6) определение цвета реставрации, обезболивание зуба;

- 7) препарирование зуба под керамическую коронку с учетом следующих требований:

- минимальная глубина препарирования окклюзионной поверхности — 1,5 мм, на режущем крае — 2 мм;

- угол наклона всех стенок должен составлять 4–6°;

- создание кругового придесневого уступа шириной 0,8–1,2 мм под углом 90–135° к поверхности зуба без погружения в зубодесневой желобок;

- отсутствие острых граней и поднутрений;

- окончательная обработка культи алмазным бором с зернистостью не более 20 мкм;

- 8) сканирование препарированного зуба и антагонистов:

- указать в компьютерной программе CEREC 3D номер зуба, тип реставрации и режим моделирования;

- нанести на поверхность препарированного и соседних зубов противобликовый порошок, расположить сканер над зубом так, чтобы не оставалось затененных поверхностей, и сделать необходимое количество снимков;

- сканировать силиконовый отпечаток зубов-антагонистов;

9) моделирование искусственной коронки с помощью компьютерной программы CEREC 3D:

- на виртуальной модели проводят линии сепарации с соседними зубами и очерчивают рабочую область антагонистов;
- очерчивают границу уступа;
- выбирают необходимый вариант морфологии в базе данных зубов;
- редактируют предлагаемую коронку;
- проверяют виртуальные окклюзионные и апроксимальные контакты;
- предварительно просматривают виртуальную конструкцию, корректируют при необходимости;

10) подбор керамического блока и его фиксация в держателе шлифовального модуля CEREC 3 Milling Unit или CEREC MC XL;

11) автоматизированное фрезерование коронки из керамической заготовки;

12) проверка коронки в полости рта;

13) глазуровочный обжиг керамической коронки непосредственно в кабинете;

14) фиксация керамической коронки на опорном зубе с помощью композитного материала;

15) удаление излишков цемента, проверка и при необходимости коррекция окклюзионных контактов.

КОРОНКИ ДЛЯ ШИНИРОВАННЫХ ЗУБОВ

Коронка для шинированных зубов — это вид несъемного зубного протеза, восстанавливающий анатомическую целостность естественной либо искусственной коронки, имеющей одно- либо двустороннее соединение с соседними зубами посредством шинирующего каркаса.

Искусственная коронка для шинированных зубов позволяет осуществлять протезирование зуба (группы зубов) без нарушения несущей способности каркаса изготавливаемой либо ранее изготовленной несъемной шинирующей конструкции.

Показанием к применению коронки является нарушение анатомической целостности зуба на участке шинируемого либо уже шинированного зубного ряда.

Коронка для шинированных зубов разработана для применения на каркасах адгезивных видов шин.

При необходимости упрощенную конструкцию коронки можно использовать для восстановления целостности зубных протезов, имеющих нарушение эстетического покрытия. При этом целесообразность ее применения

определяется топографией скола эстетического покрытия и протяженностью несъемной ортопедической конструкции, требующей восстановления.

Коронка для шинированных зубов содержит окклюзионную поверхность, вестибулярную, оральную и, в зависимости от клинической ситуации, апроксимальную стенки, имеющие удлинение в виде внутреннего краевого выступа (рис. 18).

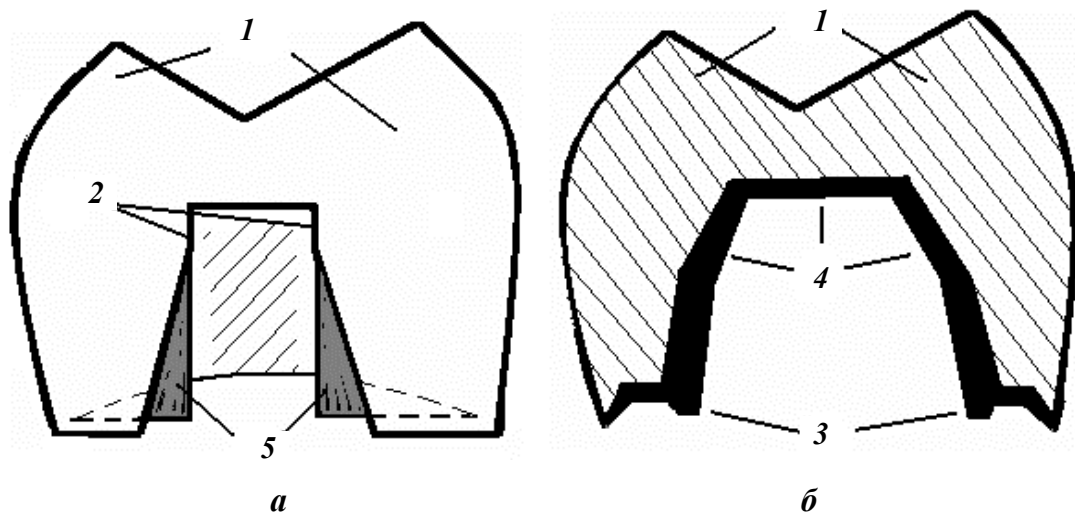


Рис. 18. Коронка для шинированных зубов (С. Н. Пархамович, С. А. Наумович, 2007):
а — вид коронки со стороны апроксимальной стенки; *б* — вид коронки на срединном разрезе в вестибуло-оральной плоскости: 1 — коронка; 2 — вырез апроксимальной стенки коронки; 3 — внутренний краевой выступ; 4 — поверхность внутренней стенки коронки; 5 — внутренний краевой выступ апроксимальных стенок

Отличительным конструктивным признаком коронки шинированных зубов является наличие выреза одной либо двух апроксимальных стенок, а также наличие внутреннего краевого выступа.

Конфигурация выреза апроксимальных стенок коронки соответствует форме апроксимальной перемычки шинирующего каркаса несъемной конструкции, соединяющей культю протезируемого зуба с коронкой соседнего. Краевой выступ является продолжением внутренней поверхности стенки коронки, совпадает с ней по направлению и соответствует по конфигурации внутреннему скосу трапецевидного уступа (рис. 19). Внутренний краевой выступ повышает надежность и качество краевого прилегания коронки в процессе ее эксплуатации.

Коронки для шинированных зубов по материалу изготовления могут быть металлическими, пластмассовыми, керамическими и комбинированными (металлоакриловые и металлокерамические).

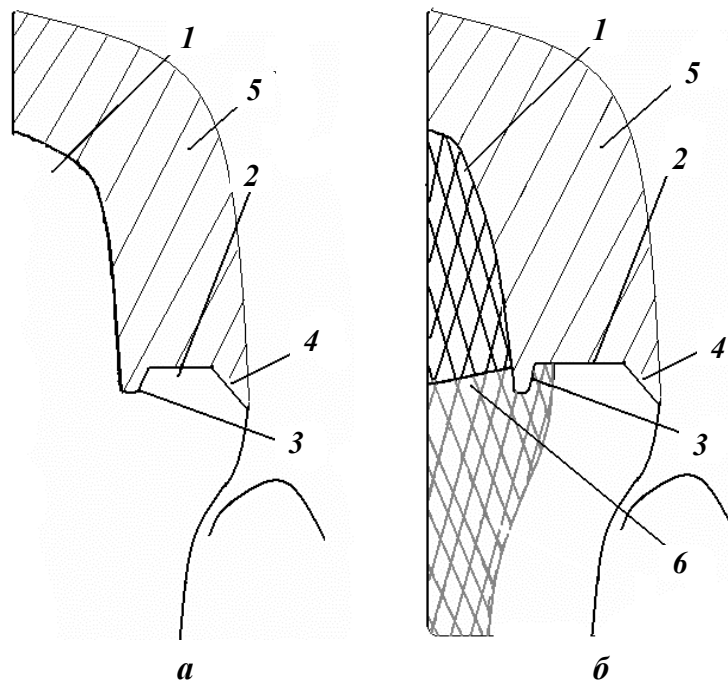


Рис. 19. Трапециевидный уступ для коронки шинированных зубов (С. Н. Пархамович, С. А. Наумович, 2007):

a — схема трапециевидного уступа витального зуба; *б* — схема трапециевидного уступа зуба, восстановленного культевой штифтовой вкладкой: 1 — культя зуба; 2 — трапециевидный уступ; 3 — внутренний скос уступа; 4 — наружный скос уступа; 5 — покрывная конструкция; 6 — культя штифтовой вкладки

Под коронку для шинированных зубов культю восстанавливаемого зуба формируют с помощью известных абразивных инструментов под определенный вид искусственной покрывной конструкции (рис. 20). Препарирование проводят по обычной методике, но щадящее, с максимальным сохранением твердых тканей, особенно в апроксимальных зонах, что обеспечивает целостность и несущую способность шинирующего каркаса.

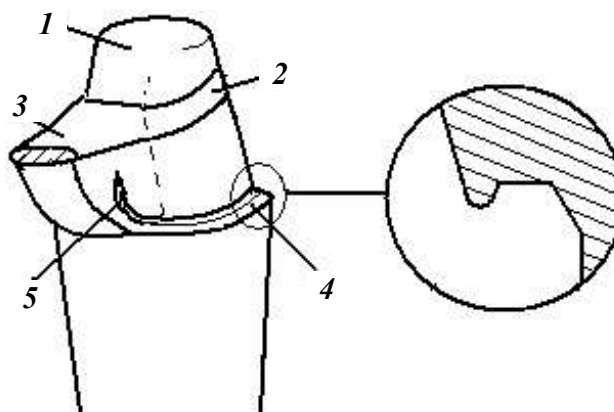


Рис. 20. Схема формирования культи зуба, шинированного адгезивной шиной: 1 — культя зуба; 2 — каркас адгезивной шины; 3 — апроксимальная перемычка шинирующего каркаса; 4 — трапециевидный уступ; 5 — вертикальный посадочный желобок

По периметру культи формируют трапециевидный уступ, топография которого зависит от состояния наддесневой части восстанавливаемого зуба (см. рис. 19, *а*). Уступ имеет внутренний и наружный скосы. Ширина уступа равна необходимой толщине прилегающего края изготавливаемой искусственной коронки. Внутренний скос является продолжением вертикальной стенки культи и может иметь любую геометрию, опускаясь ниже основания уступа. При продолжении внутреннего скоса уступа на стенки апроксимальной перемычки формируют вертикальный посадочный желобок. Во время постановки покрывной конструкции по посадочному месту вертикальный посадочный желобок размещает в себе внутренний краевой выступ апроксимальных стенок коронки (см. рис. 18).

Формирование трапециевидного уступа, имеющего внутренний скос, переходящий в вертикальный посадочный желобок, позволяет увеличить площадь взаимодействия внутренней поверхности искусственной коронки и поверхности культи зуба.

При условии восстановления зуба с истонченной наддесневой стенкой формирование внутреннего скоса трапециевидного уступа осуществляют в культе штифтовой вкладки (см. рис. 19, *б*). Если покрывную конструкцию делают керамической, то внутренний скос предпочтительнее выполнить в виде овального углубления (рис. 21, *б*).

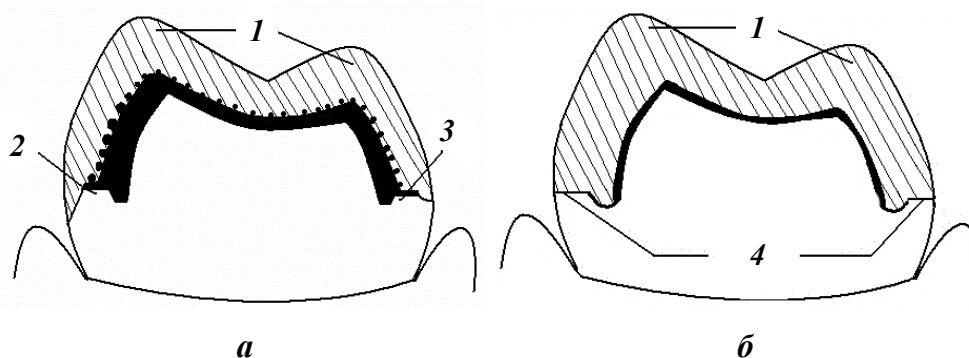


Рис. 21. Схемы формирования трапециевидного уступа для вариантов краевого прилегания эстетических видов коронок:

а — для коронок с пластмассовым краем; *б* — для керамических коронок: 1 — коронка; 2 — трапециевидный уступ с удлиненным наружным скосом; 3 — трапециевидный уступ со слабо выраженным наружным скосом; 4 — трапециевидный уступ без наружного скоса

Препарирование наддесневой части шинированного зуба производят индивидуально для каждой клинической ситуации в зависимости от условий, позволяющих изготовить определенный вид коронок (пластмассовые, цельнолитые, металлокерамические, фарфоровые и т. д.).

По окончании формирования культи получают оттиски с применением силиконовых оттискных материалов. По оттискам отливают модели (рабо-

чую из супергипса), моделируют, изготавливают, припасовывают и фиксируют на культевую часть шинированного зуба покрывную конструкцию в виде искусственной коронки для шинированных зубов.

Для улучшения эстетики протезируемого участка трапециевидный уступ формируют с созданием наружного скоса. Выполнение наружного скоса уступа и его выраженность зависят от материала планируемой покрывной конструкции. При планировании прилегания пластмассового края коронки наружный скос может быть выполнен от слабо выраженного до удлиненного (рис. 21, а). При планировании керамической коронки наружный скос вообще не выполняют (рис. 21, б).

Особенно актуально формирование трапециевидного уступа при высоком относительно маргинальной десны расположении края искусственной коронки.

Фиксацию коронки для шинированных зубов осуществляют общепринятым способом.

Производят стерилизацию (медикаментозную обработку) коронки и стенок отпрепарированной культи. После высушивания поверхностей осуществляют установку изготовленной коронки по посадочному месту с использованием фиксирующего материала.

При протезировании зуба (группы зубов), шинированного адгезивными шинами, целесообразно использовать в качестве покрывной конструкции коронки из светопрозрачного материала и фиксировать их на стоматологические химио- или светоотверждаемые композиционные материалы, которые образуют химическую связь с элементами шины и надежно удерживают искусственную коронку.

Коронка для шинированных зубов и способ одонтопрепарирования для ее установки обеспечивают:

- 1) восстановление дефекта шинированного зубного ряда;
- 2) возможность замены коронки с течением времени без нарушения каркаса уже созданного шинированного блока;
- 3) исключение травмирования окружающих зуб тканей за счет щадящего препарирования;
- 4) возможность высокого расположения границы края покрывной конструкции и ее надежную фиксацию за счет внутреннего и наружного скоса трапециевидного уступа, увеличивающего рабочую площадь фиксирующего материала.

САМОКОНТРОЛЬ УСВОЕНИЯ ТЕМЫ

ТЕСТЫ

1. Показаниями к применению керамических коронок являются:

- а) дефекты твердых тканей зубов различного происхождения, когда пломбирование и изготовление микропротезов уже неэффективно;
- б) аномалии формы и величины зубов;
- в) непереносимость пациентом компонентов стоматологических сплавов;
- г) все вышеперечисленное.

2. Относительные противопоказания к применению керамических коронок:

- а) бруксизм, высота клинической коронки менее 5 мм;
- б) перелом зуба;
- в) аномалии формы и величины зубов.

3. Глубина препарирования при протезировании металлокерамическими коронками верхних центральных резцов должна составлять:

- а) 1–1,3 мм;
- б) 0,5 мм;
- в) 2–3 мм.

4. Во избежание травмы пульпы зуба при препарировании рекомендуется сохранять расстояние до пульпы:

- а) 0,7–1 мм;
- б) 0,2–0,3 мм;
- в) 2–3 мм.

5. Показания к применению металлокерамических коронок (протезов):

- а) гипоплазия эмали;
- б) флюороз;
- в) бруксизм и другие парафункции жевательных мышц;
- г) гипоплазия эмали и флюороз;
- д) все перечисленное.

6. Относительные противопоказания к применению металлокерамических коронок (протезов):

- а) бруксизм и другие парафункции жевательных мышц;
- б) гипоплазия эмали;
- в) флюороз.

7. Коронка по Бородюку представляет собой:

- а) облицованный пластмассой штампованный металлический колпачок, спаянный с литой металлической защиткой;
- б) литую коронку, вестибулярная поверхность которой облицована пластмассой;
- в) все перечисленное.

8. Коронка по Белкину представляет собой:

- а) литую коронку, вестибулярная поверхность которой облицована пластмассой;
- б) штампованную коронку с вырезанным по вестибулярной поверхности окном, закрытым облицовочным материалом;
- в) все вышеперечисленное.

9. Относительные противопоказания к изготовлению пластмассовой коронки:

- а) кариес зубов;
- б) дефект коронки зуба;
- в) патологическая стираемость зубов.

10. Показания к изготовлению искусственных коронок:

- а) несанированная полость рта;
- б) незаконченные рост челюстей и формирование корней зубов;
- в) шинирование при заболеваниях периодонта и переломах челюстей.

11. Относительные противопоказания к изготовлению искусственных коронок:

- а) тяжелое общее состояние здоровья (инфаркт миокарда, ИБС, острая форма гипертонической болезни);
- б) нарушение цвета естественных зубов;
- в) аномалии формы зубов (зубы Гетчинсона, Фурнье, Пфлюгера, зуб Турнера, шиповидные зубы).

12. Абсолютные противопоказания к изготовлению искусственных коронок:

- а) интактные зубы, если они не используются в качестве опоры для других конструкций;
- б) патологическая подвижность зуба III степени;
- в) не поддающиеся лечению хронические очаги инфекции в области периодонта;
- г) все вышеперечисленное.

Ответы: 1 — г; 2 — а; 3 — а; 4 — а; 5 — г; 6 — а; 7 — а; 8 — б; 9 — в; 10 — в; 11 — а; 12 — г.

СИТУАЦИОННЫЕ ЗАДАЧИ

Задача 1. Пациент О. обратился в клинику с жалобами на боль при накусывании на зуб 4.6. Из анамнеза: 2 года назад на зуб 4.6 была изготовлена цельнокерамическая коронка, зуб ранее эндодонтически не был лечен. На рентгенограмме очаг разрежения костной ткани в области верхушки медиального корня размерами 2×1 мм. Коронка зуба 4.6 была трепанирована и проведено эндодонтическое лечение зуба.

Каким материалом предпочтительнее закрыть трепанационное отверстие?

Задача 2. При отливке гипсовой модели не отобразились четко уступы на отпрепарированных зубах. Зубной техник изготовил коронки, которые в полости рта не доходили до шеек зубов.

1. На каком этапе была допущена ошибка?
2. Какова тактика врача?

Задача 3. При припасовке штампованной коронки на зуб 2.6 обнаружено завышение по прикусу.

1. Какая ошибка была допущена?
2. Какова тактика врача?

Задача 4. После фиксации металлокерамической коронки на зуб 11 пациент жалуется на кровоточивость, воспаление десны в области искусственной коронки.

Какая ошибка была допущена?

ОТВЕТЫ К СИТУАЦИОННЫМ ЗАДАЧАМ

Задача 1. Композиционным пломбировочным материалом.

Задача 2. 1. Перед получением оттисков не была проведена ретракция десны.

2. Провести ретракцию десны и получить новые оттиски.

Задача 3. 1. Ошибка на этапе препарирования зуба под штампованную коронку.

2. Допрепарировать жевательную поверхность.

Задача 4. Глубокое поддесневое препарирование. Расположение края коронки глубоко под десной.

СПИСОК ИСПОЛЬЗОВАННОЙ ЛИТЕРАТУРЫ

1. *Клинико-лабораторные* этапы изготовления несъемных зубных протезов : учеб.-метод. пособие / С. А. Наумович [и др.]. Минск : БГМУ, 2015. 35 с.
2. *Определение* цвета зубов в клинике ортопедической стоматологии : учеб.-метод. пособие / С. А. Наумович [и др.]. Минск : БГМУ, 2020. 47 с.
3. *Ортопедическая* стоматология : учеб. : в 2 ч. / под ред. С. А. Наумовича, С. В. Ивашенко, С. Н. Пархамовича. Минск : Выш. шк., 2019. Ч. 1. С. 153–178.
4. *Пархамович, С. Н.* Особенности подготовки к фиксации безметалловых конструкций зубных протезов. Материалы для фиксации : учеб.-метод. пособие / С. Н. Пархамович, Е. А. Тюкова. Минск : БГМУ, 2017. 20 с.
5. *Полховский, Д. М.* Виды стоматологической керамики / Д. М. Полховский // Современная стоматология. 2010. № 2. С. 68–71.
6. *Полховский, Д. М.* Восстановление разрушенных зубов цельнокерамическими коронками, изготовленными с помощью технологии автоматизированного производства зубных протезов / Д. М. Полховский // Мед. новости. 2009. № 15. С. 59–63.
7. *Препарирование* зубов под современные виды ортопедических конструкций : учеб.-метод. пособие / С. А. Наумович [и др.]. Минск : БГМУ, 2020. 32 с.
8. *Применение* ультразвука в ортопедической стоматологии : учеб.-метод. пособие / С. А. Наумович [и др.]. Минск : БГМУ, 2018. 28 с.
9. *Протезирование* безметалловыми конструкциями : учеб.-метод. пособие / А. С. Борунов [и др.]. Минск : БГМУ, 2023. 62 с.

ОГЛАВЛЕНИЕ

Мотивационная характеристика темы	3
Дефекты коронок зубов и частичное отсутствие зубов. Этиология, клиника, методы обследования.....	4
Общая характеристика искусственных коронок для протезирования дефектов коронок зубов	11
Общие принципы препарирования опорных зубов	13
Штампованные коронки.....	23
Пластмассовые коронки. Показания, клинико-лабораторные этапы изготовления.....	28
Комбинированные коронки. Показания, клинико-лабораторные этапы изготовления.....	32
Коронка по Белкину.....	33
Коронка по Бородюку	35
Коронка по Величко.....	36
Коронка по Матэ	38
Коронка по Миллеру.....	40
Цельнолитые, металлокерамические коронки. Показания, клинико-лабораторные этапы изготовления.....	41
Керамические коронки. Показания, клинико-лабораторные этапы изготовления.....	51
Горячее прессование	52
Технология автоматизированного изготовления керамических коронок с использованием вычислительной техники	53
Коронки для шинированных зубов.....	55
Самоконтроль усвоения темы	60
Тесты	60
Ситуационные задачи	62
Ответы к ситуационным задачам	62
Список использованной литературы.....	63