

Применение фонофореза остеоека в ретенционном периоде ортодонтического лечения аномалий прикуса в эксперименте

*Белорусский государственный медицинский университет, НИИ физиологии НАН
Беларуси*

Ускорение восстановления костной ткани в ретенционном периоде ортодонтического лечения за счёт фонофореза остеоека.

Ключевые слова: ортодонтическое лечение, аномалии, костная ткань, фонофорез, остеоека

Сокращение сроков ортодонтического лечения зубочелюстных аномалий в сформированном прикусе возможно благодаря оптимизации не только активного, но и ретенционных периодов ортодонтического лечения.

Костная ткань чутко реагирует на различные физические и фармакологические воздействия. Основой перестройки костной ткани являются резорбция и аппозиция. Важное значение имеют различные методы и средства, влияющие на её минеральный и клеточный состав. Изменением их можно добиться ускорения физиологической и репаративной регенерации костной ткани. С этой целью предложены различные физические методы и лекарственные средства, действующие как местно, так и на организм в целом, стимулирующие активность обменных процессов [1-3,5-7,9,10].

Нами получены хорошие результаты и сокращение сроков активного периода ортодонтического лечения зубо-челюстных аномалий за счет применения индуктотермоэлектрофореза 1%-ного раствора трилона Б на альвеолярный отросток в области подлежащих перемещению зубов [4]. При этом ретенционный период ортодонтического лечения занимал значительно больше времени, чем активный. Поэтому необходим поиск путей, ускоряющих восстановительные процессы в костной ткани.

Цель настоящего исследования-изучить в эксперименте состояние костной ткани при оптимизации комплексного ортодонтического лечения в активном и ретенционных периодах. По данным литературы, остеоека восполняет дефицит кальция, ускоряет минерализацию костной ткани. Основываясь на полученных нами и литературных данных [8] для стимуляции восстановительных процессов мы использовали фонофорез 15%-ной мази остеоека в ретенционном периоде ортодонтического лечения.

МАТЕРИАЛ И МЕТОДЫ

Эксперимент выполнен на 24 кроликах породы "шиншилла" одинакового веса и возраста. Всем животным провели по 7 процедур УВЧ-индуктотермоэлектрофореза 1%-ного раствора трилона Б на область альвеолярного отростка нижней челюсти. После этого на 2 недели наложили ортодонтические аппараты, а затем перевели животных в ретенционный период. Двенадцать животных составили опытную и двенадцать-контрольную группы. В опытной группе проводили низкочастотный ультрафонофорез 15%-ной мази остеоека. Курс включал 10,15 и 20 процедур, в течении 21-х,28-и и 35-и суток.

В контрольной группе изучали наступление реминерализации костной ткани без каких-либо воздействий.

Для гистологического исследования брали фрагмент нижней челюсти с наружной и внутренней компактной пластинками и губчатым веществом, фиксировали в 10%-ном растворе формалина, декальцинировали в 7%-ном растворе азотной кислоты, заливали в целоидин. Срезы окрашивали гематоксилином и эозином, а также по методу Ван-Гизона.

РЕЗУЛЬТАТЫ И ОБСУЖДЕНИЕ

Контроль 1(14суток), начало ретенционного периода. Микроскопически отмечались обширные поля rareфикации костной ткани, особенно губчатого вещества с резким истончением костных балочек, расширением межбалочных пространств, выполненным жировым, бедным клетками костным мозгом (рис. 1). Межуточное костное вещество окрашивалось по методу Ван-Гизона в желтый цвет, местами с розоватым оттенком. Признаки образования молодой костной ткани не выявлялись.

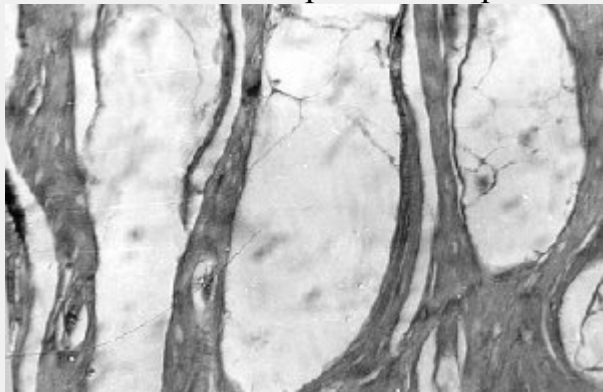


Рис. 1 Резкая rareфикация губчатого вещества костной ткани. Окраска гематоксилином и эозином. Ув. 90.

Опыт 1(14суток), начало ретенционного периода. Межбалочные пространства менее обширные чем в контроле, здесь они преимущественно овальной формы, вытянуты в одном направлении, параллельно компактному слою, содержат жировой, почти бесклеточный костный мозг. Небольшая гиперемия его, в целом губчатое вещество представляется мене rareфицированным по сравнению с контролем 1. Межуточное костное вещество слабо базофильное с отдельными участками окрашивающимися более интенсивно, чаще вокруг сосудов, образуя подобие периваскулярных костных муфт.

Контроль 2(21сутки). Отмечается некоторое усиление базофилии межуточного костного вещества на фоне все еще сохраняющейся rareфикации костной ткани.

Опыт 2. (21 сутки, 10процедур) Сильная rareфикация губчатого вещества, имеющего вид сот с крайне неправильной формой и различного размера полостями, выполненными жировым костным мозгом, бедным клеточными элементами. Истончённые костные балочки с многочисленными полостями на месте остеоцитов, которые в препаратах не сохранились, в других участках-они с мелкими гиперхромными ядрами и бледной, вакуолизированной цитоплазмой. Пикрофуксином межуточное вещество окрашивается неравномерно – от жёлто-розового до ярко красного цвета, довольно гомогенное, без выраженных линий склеивания. Истончение коркового вещества. Редкие прослойки фиброзной ткани и участки грубозернистого, бесструктурного базофильного вещества среди губчатой костной ткани.

Контроль 3(28сутки). Гистологическая структура костной ткани приближалась к таковой, которая была отмечена в опыте 2: основное межуточное вещество по методу Ван-Гизона окрашивалось в интенсивный желто-красный цвет, было много крупных, вакуолизированных остеоцитов.

Опыт 3(28 сутки,15процедур). Изменения аналогичны таковым в предыдущем опыте, но здесь межбалочные пространства больше по размерам, приближаются по структуре к костным кистам, однако имеются участки более компактного строения, как бы сдавленные, в частности этими «кистами». Редкие, но довольно обширные поля плотной волокнистой соединительной ткани. В опыте 3 губчатое вещество выглядит несколько более компактным по сравнению с опытом 2.

Контроль 4(35сутки). Костная ткань оставалась заметно разреженной, даже ее компактный слой был тонким, с умеренно базофильным и почти однородным межучасточным веществом (рис.2).Костные балочки губчатого вещества были несколько более базофильными. В остальном – те же изменения, что и в предыдущем контроле.

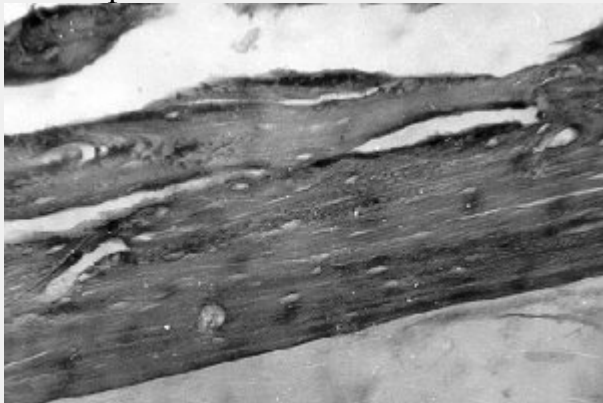


Рис. 2. Тонкий компактный слой с умеренно базофильным почти гомогенным межучасточным веществом. Окраска по методу Ван-Гизона. Ув. 200.

Опыт 4(35сутки,20процедур) Многочисленные, крупные, кистоподобные полости под истончённым корковым компактным веществом(рис.3.). Наряду с ними имеются большие участки костной ткани более компактного строения с межучасточным веществом волокнистой структуры, вследствие выявления коллагеновых волокон, окрашивающихся пикрофуксином в красно-желтый цвет(рис.4.).

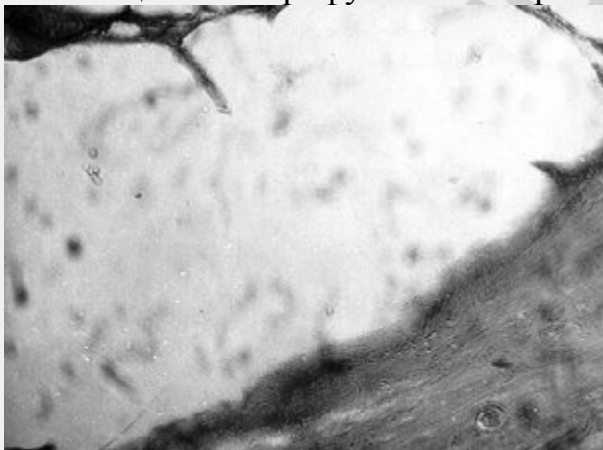

Рис. 3. Кистоподобные полости под истончённым корковым веществом. Окраска гематоксилином и эозином. Ув. 200.

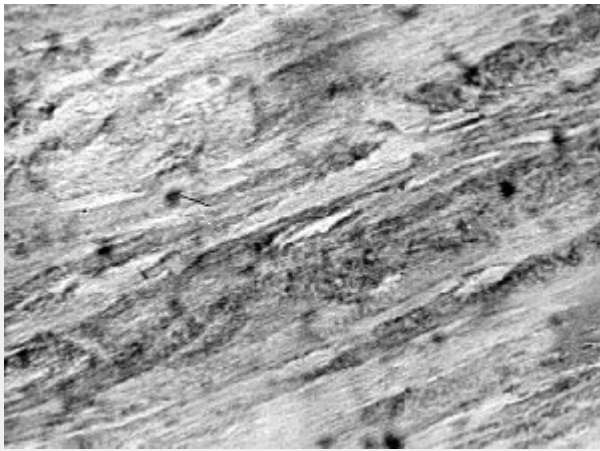


Рис. 4. Участки компактного строения с волокнистым межучточным веществом. Окраска гематоксилином и эозином. Ув. 200.

В препаратах серии опытов с применением фонофореза остеоека сохранились изменения, характерные для прижизненной декальцинации костной ткани в виде ее рарефикации, вплоть до образования костных кист. Однако выявлены процессы, свидетельствующие о восстановлении костных структур с заметным оживлением костеобразования, компактизации губчатого вещества, появлением довольно обширных участков волокнистой соединительной ткани, подвергающейся кальцификации. Эти изменения лучше всего выражены после 15 процедур фонофореза остеоека. После 20 таких же процедур отмечалось незначительное по сравнению с предыдущим опытом усиление компактизации губчатого вещества.

Выводы:

1. Применение фонофореза остеоека способствовало восстановлению костных структур с заметным оживлением костеобразования, компактизации губчатого вещества, появлению довольно обширных участков волокнистой соединительной ткани, подвергающейся кальцификации.

2. Эти изменения наиболее выражены после 15 процедур фонофореза остеоека.

Литература

1. Величко Л.С., Ивашенко С.В., Гунько И.И., // Материалы III съезда стоматологов Беларуси. – Мн., 1997. – С. 104-105.

2. Величко Л.С., Ивашенко С.В., Белодед Л.В. // Современная стоматология. – 2001.- №4. – С. 35-38.

3. Гунько И.И., Ивашенко С.В., Берлов Г.А. // Стоматологический журнал. – 2002.-№ 3.-С.52-54.

4. Ивашенко С.В., // Здоровоохранение. – 2000.-№ 4-С.15-16.

5. Наумович С.А. // Здоровоохранение Беларуси. – 1994.-№ 6. – С. 12-15.

6. Наумович С.А. Повышение эффективности комплексного(ортопедо-хирургического) лечения аномалий и деформаций зубочелюстной системы в сформированном прикусе (Клин.-эксперим.исслед.): Автореф. дис..... д-ра мед. наук. – Минск, 2001.

7. Пушкарь Э.И. Методы стимулирования процессов аппозиции костной ткани пародонта при ортодонтическом лечении аномалий прикуса. Автореф. дис. канд. мед. наук. Киев, 1968-17с.

8. Регистр лекарственных средств России «Энциклопедия лекарств».-2002.- выпуск 9.-С 649-650.

9. Токаревич И.В., // Здоровоохранение.-2000.-№ 4.-С.25-26.

10. Улащик В.С. Физико-фармакологические методы лечения и профилактики. – Мн., 1979. – 223 с

РЕПОЗИТОРИЙ БГМУ