

DOI: <https://doi.org/10.51922/2074-5044.2024.4.115>

В. И. Белоконев, С. Ю. Пушкин, Д. Г. Храновский, И. В. Антропов,
С. С. Катков, А. В. Николаев, В. А. Кашкаров, Н. В. Смаль,
Р. А. Мельзетдинов, Э. А. Нуянзин, Е. В. Матвеев

ПАТОГЕНЕТИЧЕСКОЕ ОБОСНОВАНИЕ ОБЪЕМА ОПЕРАЦИИ У ПАЦИЕНТОВ В ЗАВИСИМОСТИ ОТ КАТЕГОРИИ НЕКРОТИЧЕСКОГО ПАНКРЕАТИТА

ФГБОУ ВО «Самарский государственный медицинский университет» Минздрава РФ,
ГБУЗ Городская клиническая больница № 1 имени Н. И. Пирогова, Самара

За последние 20 лет лечение НП существенно изменилось в сторону от открытого хирургического вмешательства к минимально инвазивным методам, однако летальность остается высокой и колеблется от 39 до 90 % в зависимости от развивающихся осложнений.

Цель исследования: обоснование выбора объема операции у пациентов в зависимости от категории некротического панкреатита.

Материал и методы. Проведен анализ лечения 88 пациентов с острым панкреатитом тяжёлого течения. Мужчин было 49 (55,7 %), женщин – 39 (44,3 %). Средний возраст составил 57,5 лет. Из общего числа больных билиарный панкреатит был – у 45 (51,1 %), алиментарный – у 31 (35,2 %), посттравматический – у 9 (10,2 %), послеродовый – у 3 (3,4 %). При лечении больных придерживались тактики основанной на категории некротического панкреатита, который может быть паренхиматозным, перипанкреатическим, комбинированным, стерильным и инфицированным.

Результаты и обсуждение. В стадию панкреатогенной токсемии по абсолютным показаниям оперировано 36 (40,9 %) пациентов, в том числе и 3 женщины с послеродовым панкреатитом, умерло 13 (36,1 %) больных. В стадию панкреатогенного инфильтрата вынужденно, по тем же показаниям и в том же объеме, было оперировано 3 (3,4 %) пациентов, умер 1 (33,3 %). В стадию гнойных осложнений оперировано 49 (55,7 %) больных, умерло 20 (40,8 %). У 30 (61,2 %) пациентов был инфицированный паренхиматозный панкреатит, умерло 6 (20 %). У 19 (38,8 %) больных с перипанкреатическим и комбинированным НП с распространением флегмоны на брюшинное пространство по правому и левому боковым каналам и на брыжейку ободочной кишки, умерло 14 (73,3 %). У 9 пациентов НП с распространенными флегмонами при частичной резекции толстой кишки и выведением проксимальной колостомы умерло 8 (88,9 %), при субтотальной колэктомии с выведением илеостомы из 10, умерло 6 (60 %).

Выводы. У больных НП в стадиях панкреатогенной токсемии и инфильтрата операция необходима при по абсолютных показаниях при развитии абдоминального компартмент-синдрома, скоплениях панкреатогенного экссудата в брюшной полости и в брюшинном пространстве при паралитической острой кишечной непроходимости (ОКН) и перитоните. При инфицированном некротическом паренхиматозном панкреатите результаты лучше при выполнении отсроченных операций при сравнении с вмешательствами в ранние сроки. При инфицированном перипанкреатическом и комбинированном некротическом панкреатите с распространением флегмоны на брыжейку ободочной кишки субтотальная колэктомия с выведением концевой колостомы позволяет получить результаты лучше, чем при резекции участка толстой кишки с выведением концевой колостомы, снижая, таким образом, летальность у пациентов с терминальной стадией заболевания.

Ключевые слова: некротический панкреатит, тактика лечения, объем операций, результаты.

V. I. Belokonev, S. Yu. Pushkin, D. G. Khranovsky, I. V. Antropov, S. S. Katkov,
A. V. Nikolaev, V. A. Kashkarov, N. V. Smal, R. A. Melzetdinov, E. A. Nuyanzin, E. V. Matveev

PATHOGENETIC RATIONALE FOR THE VOLUME OF OPERATION IN PATIENTS DEPENDING ON THE CATEGORY OF NECROTIC PANCREATITIS

Over the past 20 years, the treatment of NP has changed significantly away from open surgery to minimally invasive methods, but mortality remains high and ranges from 39 to 90 % depending on the complications that develop.

Purpose of the study: to justify the choice of the extent of surgery in patients depending on the category of necrotizing pancreatitis.

Material and methods. An analysis of the treatment of 88 patients with severe acute pancreatitis was carried out. There were 49 men (55.7 %), 39 women (44.3 %). The average age was 57.5 years. Of the total number of patients, 45 (51.1 %) had biliary pancreatitis, 31 (35.2 %) had nutritional pancreatitis, 9 (10.2 %) had post-traumatic pancreatitis, 3 (3.4 %) had postpartum pancreatitis. When treating patients, we followed a tactic based on the category of necrotizing pancreatitis, which can be parenchymal, peripancreatic, combined, sterile and infected.

Results and discussion. At the stage of pancreatogenic toxemia, 36 (40.9 %) patients were operated on according to absolute indications, including 3 women with postpartum pancreatitis, 13 (36.1 %) patients died. At the stage of pancreatogenic infiltrate, 3 (3.4 %) patients were forced to undergo surgery for the same indications and to the same extent, 1 (33.3 %) died. At the stage of purulent complications, 49 (55.7 %) patients were operated on, 20 (40.8 %) died. 30 (61.2 %) patients had infected parenchymal pancreatitis, 6 (20 %) died. In 19 (38.8 %) patients with peripancreatic and combined NP with the spread of phlegmon to the retroperitoneal space along the right and left lateral canals and to the mesentery of the colon, 14 (73.3 %) died. In 9 NP patients with widespread phlegmon, 8 (88.9 %) died during partial resection of the colon and proximal colectomy; out of 10, 6 (60 %) died during subtotal colectomy with ileostomy. In case of infected peripancreatic and combined necrotizing pancreatitis with the spread of phlegmon to the mesocolon, subtotal colectomy with end colectomy allows for better results than with resection of a section of the colon with end colectomy, thus reducing mortality in patients with end-stage disease.

Key words: necrotizing pancreatitis, treatment tactics, volume of operations, results.

Conclusions. In patients with NP in the stages of pancreatogenic toxemia and infiltration, surgery is necessary for absolute indications with the development of abdominal compartment syndrome, accumulations of pancreatogenic exudate in the abdominal cavity and in the retroperitoneal space with paralytic acute intestinal obstruction (AIO) and peritonitis. In infected necrotizing parenchymal pancreatitis, the results are better when performing delayed operations when compared with early interventions.

Согласно классификации Атланты 1992 года, пересмотренной в 2012 году, некротический панкреатит (НП) подразделяется на 3 категории: паренхиматозный, перипанкреатический и комбинированный, который может быть стерильным и инфицированным. Инфицированный панкреонекроз развивается у трети пациентов (1,2) в период от 2 до 4 недель заболевания и наиболее часто вызывается грамотрицательными бактериями и реже грамположительной флорой (3). Объективным критерием перехода стерильного панкреонекроза в инфицированный, кроме синдрома воспалительного ответа (SIRS), является появление газа в инфильтрате, окружающего поджелудочную железу (ПЖ) (4,5). У 6,2 % пациентов с НП может возникнуть кровотечение в желудочно-кишечном тракте и в брюшной полости вследствие эрозии сосудов в поджелудочной железе (6,7); абдоминальный компартмент-синдром, развивающийся у 17–90 % и являющийся причиной летального исхода у 49 % 1(23).

За последние 20 лет лечение НП существенно изменилось в сторону от открытого хирургического вмешательства к минимально инвазивным методам с использованием чрескожного катетерного дренирования, пероральной эндоскопии, лапароскопии, к ригидной забрюшинной видеоскопии (Bugentella W. et al. 2016; Portelli M., Jones Ch. D., 2017; Каприн И. А. с соавт., 2018). Пересмотр подходов в лечении НП связывают с тем, что при традиционной открытой хирургической некрэктомии через широкий доступ к инфицированному очагу некроза летальность достигает 39 % 1(6,9). Использование минимально

инвазивных методов позволяет отложить операцию для того, чтобы выполнить ее в оптимальные сроки. Рациональность такого подхода обусловлена тем, что некроз ПЖ развивается не сразу, часто носит очаговый характер, чередуясь с жизнеспособными участками. При отсутствии отчетливой демаркации в зонах некроза ПЖ манипуляции при их удалении могут привести к массивному кровотечению и неблагоприятному исходу.

При лечении пациентов со стерильным и инфицированным НП важным вопросом являются сроки выполнения операции. По данным 1(40,41) у пациентов со стерильным НП при развитии абдоминального компартмент-синдрома, невозможности удаления панкреатогенного экссудата малоинвазивными способами необходимо оперировать для спасения их жизни, хотя и с плохим прогнозом. Отсроченные операции в сроки более трех недель у пациентов с инфицированным НП дают результаты лучше 1(40,41). Этому способствуют малоинвазивные вмешательства, которые позволяют отсрочить операцию большого объема. Техника выполнения открытых операций у пациентов с НП также изменилась. Так, если вначале у пациентов с НП выполняли раннюю некрэктомию, дренирование сальниковой сумки проводили слепыми дренажами, а брюшную полость послойно ушивали, то в настоящее время проводится только отсроченная некрэктомия, сальниковая сумка дренируется сквозными дренажами и операция завершается путем создания бурсостомы и лапаростомы. Такие приемы облегчают ведение пациентов с НП после операции и улучшают результаты лечения.

Однако, тенденция улучшения результатов наблюдается только у пациентов с паренхиматозным НП. При перипанкреатическом и некротическом некрозе ПЖ с распространением панкреатогенной флегмоны на мезоколон, забрюшинно по правому и левому боковым каналам результаты неудовлетворительные. Если в целом результаты лечения больных с острым панкреатитом улучшаются, то при тяжелых осложнениях панкреонекроза такой тенденции не наблюдается из-за нерешенных вопросов тактики и объема выполняемых оперативных вмешательств, направленных на снижение летальности.

Цель исследования

Обоснование выбора объема операции у пациентов в зависимости от категории некротического панкреатита.

Материал и методы

Проведен анализ лечения 88 пациентов с острым панкреатитом тяжёлого течения. Мужчин было 49 (55,7 %), женщин – 39 (44,3 %). Средний возраст составил 57,5 лет. Из общего числа билиарный панкреатит был – у 45 (51,1 %), алиментарный – у 31 (35,2 %), посттравматический – у 9 (10,2 %), послеродовой – у 3 (3,4 %).

У пациентов с острым панкреатитом диагноз устанавливали на основе сбора жалоб, анамнестических сведений, данных физикального обследования и результатов дополнительных методов исследования. Лабораторные исследования включали общий анализ крови; общий анализ мочи; биохимический анализ крови с определением показателей уровня общего белка, фибриногена, билирубина и его фракций, амилазы, АлАТ, АсАТ, мочевины и креатинина, глюкозы, электролитов крови. Оценку тяжести состояния больных в зависимости от выраженности синдрома системной воспалительной реакции и полиорганной дисфункции проводили по рекомендуемым шкалам APACHE II, SOFA. У пациентов с панкреатитом для диагностики заболевания и динамики течения патологического процесса выполняли обзорную рентгенографию грудной клетки, брюшной полости с проведением по показаниям пробы по П. Н. Напалкову, УЗИ и КТ.

При лечении пациентов придерживались тактики, исходя из стадии острого панкреатита (ОП). В стадию панкреатогенного шока, при отсутствии клинической картины других хирургических заболеваний, больных не оперировали. В стадию панкреатогенной токсемии оперативные вмешательства были направлены на удаление и дренирование жидкостных скоплений в брюшной полости, в малом сальнике и забрюшинном пространстве лапароскопическим способом либо поясничным доступом по Н. И. Пирогову. В стадию панкреатогенного инфильтрата по показаниям выполняли лапаротомию, ревизию брюшной полости, резекцию большого сальника, дренирование сальниковой сумки, брюшной полости

и забрюшинного пространства. Операцию завершали формированием лапаростомы и бурсостомы.

При паренхиматозном инфицированном НП в стадию гнойных осложнений выполняли лапаротомию, ревизию сальниковой сумки, некрэктомию, дренирование сальниковой сумки сквозными дренажами для последующего проточного промывания зоны поджелудочной железы, операцию завершали формированием лапаростомы и бурсостомы. При динамическом наблюдении за больным при недостаточной эффективности первой операции выполняли релапаротомию, дополнительную некрэктомию на участках полной демаркации зоны некроза и секвестрации поджелудочной железы, дренирование сальниковой сумки, брюшной полости и забрюшинного пространства.

При инфицированном перипанкреатическом и комбинированном НП объем операции зависел от поражения ПЖ и распространенности парапанкреатической флегмоны. После удаления секвестров из ПЖ при распространении флегмоны по левому боковому каналу резецировали вовлеченный в процесс участок толстой кишки с выведением концевой колостомы; при распространении флегмоны на брыжейку ободочной кишки, по правому и левому боковым каналам (рис. 1, а) – субтотальную колэктомию с выведением концевой илеостомы (рис. 1, б). Илеостомы и колостомы накладывали по предложенному на кафедре способу (патент на изобретение № 2320278, авторы В. И. Белоконов, А. Г. Житлов). Для этого в брюшной стенке формировали канал, кишку выводили на кожу вместе с брыжейкой и фиксировали ее на поверхности с помощью полихлорвиниловой трубки диаметром 4 мм, проведенной через брыжейку, которую подшивали к коже.

Морфологические исследования. Объектами исследования были резецированные участки поджелудочной железы, большой сальник, участки ободочной кишки, удаленные во время операций у пациентов с панкреонекрозом, а также умерших больных. Материал фиксировали в 10 % растворе формалина

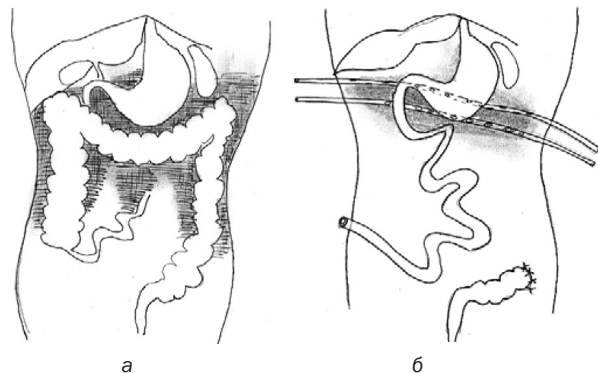


Рис. 1. Схематическое изображения парапанкреатической флегмоны с распространением на брыжейку ободочной кишки, по правому и левому боковым каналам (а).

Схема завершения субтотальной колэктомии с установкой сквозных дренажей и выведением концевой илеостомы (б)

и после проводки его в спиртах, заливали в парафин и изготавливали серийные срезы толщиной 5–10 мкм. Препараты окрашивали гематоксилин-эозином и по Ван-Гизон. Гистологические препараты изучали с помощью светового микроскопа Nikon Alphaphot 2 (Япония, дистрибьютер ООО «Никон» Москва, Россия) и компьютерной системы визуализации «Видеотест-морфо», версия 3.0 (Санкт-Петербург, Россия).

Обработку полученных материалов проводили с помощью методов и показателей доказательной медицины с использованием пакетов Statistica 10 и SPSS 21.

Результаты и обсуждение

В стадию панкреатогенной токсемии оперировано 36 (40,9 %) пациентов, в том числе и 3 женщины с послеродовым панкреатитом, по абсолютным показаниям при развитии абдоминального компартмент-синдрома, скоплениях панкреатогенного экссудата в брюшной полости и в забрюшинном пространстве при паралитической острой кишечной непроходимости (ОКН), когда удаление экссудата затруднено и даже опасно из-за риска повреждения кишечника. Объем вмешательства при этом включал устранение абдоминального компартмент-синдрома путем эвакуации панкреатогенного экссудата, резекцию по показаниям большого сальника при развитии панкреатогенного оментита, интубацию ЖКТ при ОКН, вскрытие и дренирование сквозными дренажами сальниковой сумки без непосредственного вмешательства на ПЖ из-за отсутствия демаркации в ней зон некроза, наложение холецистостомы или выполнение холецистэктомии при ЖКБ, завершение операции путем формирования лапаростомы и бур-состомы в верхнем углу послеоперационной раны. При таком объеме операционного вмешательства кровопотеря была минимальной. После операций вследствие прогрессирования полиорганной недостаточности умерло 13 (36,1 %) больных.

В стадию панкреатогенного инфильтрата вынужденно, по тем же показаниям и в том же объеме, было оперировано 3 (3,4 %) пациентов, умер 1 (33,3 %) больной.

В стадию гнойных осложнений было оперировано 49 (55,7 %) пациентов. умерло 20 (40,8 %). У 30 (61,2 %) из них был инфицированный паренхиматозный панкреатит, умерло 6 (20 %). Результаты, полученные в группе пациентов с паренхиматозным НП, подтверждают необходимость отсроченного выполнения у них вмешательств в стадию гнойных осложнений, так как летальность значительно меньше, чем у пациентов в стадию панкреатогенной токсемии и панкреатогенного инфильтрата. Однако эти результаты значительно хуже, чем у 19 (38,8 %) пациентов с перипанкреатическим и комбинированным НП с распространением флегмоны на забрюшинное пространство по правому и левому боковым каналам и на брыжейку ободочной кишки. Из них умерло 14 (73,3 %), что обусловлено локализацией патологи-

ческого процесса при паренхиматозном НП в сальниковой сумке без распространения на клетчатку забрюшинного пространства. В то же время результаты у пациентов в данной группе зависели от объема выполненного вмешательства. Так, из 9 пациентов НП с распространенными флегмонами при частичной резекции толстой кишки и выведением проксимальной колостомы умерло 8 (88,9 %), тогда как при субтотальной колэктомии с выведением илеостомы из 10, умерло 6 (60 %).

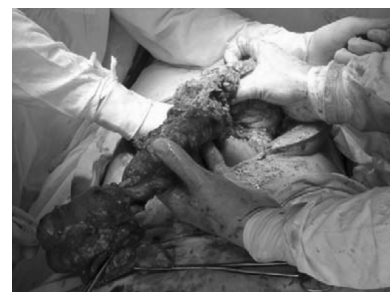Этапы операции при лечении пациента М. 43 лет с НП, осложненного оментитом, парапанкреатической флегмоной и распространением ее на брыжейку ободочной кишки, по правому и левому боковым каналам, включающую субтотальную колэктомию представлены на рис. 2. Клинически у пациента после выполнения такого объема операции отмечено улучшение, что сопровождалось снижением температуры, лейкоцитоза, креатинина, мочевины, С-реактивного белка. По установленным в зоне поджелудочной железы сквозным дренажам, отграниченных от петель кишечника пленкой, при проточном промывании постепенно удалось эвакуировать некротические секвестры из поджелудочной железы. Устранение илеостомы выполнено через 6 месяцев после окончательного купирования панкреонекроза и восстановительного процесса в брюшной полости.

Операции завершали сквозным дренированием зоны измененной поджелудочной железы трубками, которые прикрывали дренажами из перчаточной резины или полиэтиленовой пленки.

Морфологические исследования ободочной кишки у пациентов с НП, осложненным парапанкреати-



а



б

Рис. 2. Пациент М., 43 лет. Диагноз: НП, осложненный оментитом, парапанкреатической флегмоной с распространением на брыжейку ободочной кишки, по правому и левому боковым каналам. Вид операционной раны: а – этап промывания брюшной полости растворами антисептиков; б – этап мобилизации ободочной кишки.

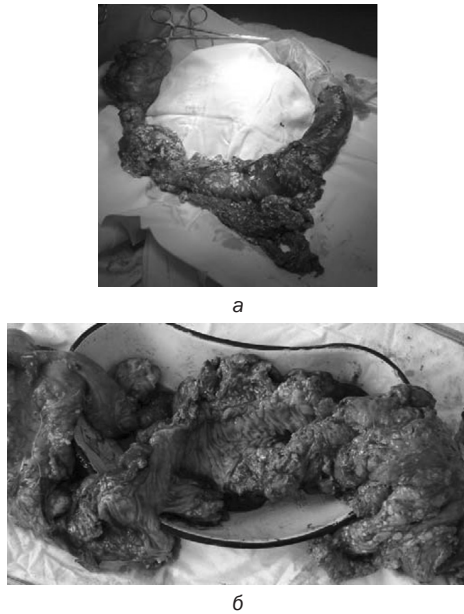


Рис. 3. Пациент М., 43 лет. Диагноз: НП, осложненный оментитом, парапанкреатической флегмоной с распространением на брыжейку ободочной кишки, по правому и левому боковым каналам:
а – макропрепарат удаленной ободочной кишки;
б – вид ободочной кишки на разрезе видна значительно утолщенная, отечная стенка кишки и слизистая оболочка

ческой флегмоной, показали, что они носили мозаичный характер. Обращало на себя внимание увеличение вследствие отека толщины стенки ободочной кишки. В области печеночного изгиба в слизистой

оболочке отмечен выраженный отек, лейкоцитарная инфильтрация, кровоизлияния в подслизистой оболочке. В серозной оболочке воспалительная инфильтрация, кровоизлияния, фибриновые наложения на ее поверхности.

На отдельных участках на фоне отека и лейкоцитарной инфильтрации определяется некроз слизистой, отек стромы, лейкоцитарная инфильтрация мышечной и серозной оболочек. На других участках на фоне аналогичных изменений слизистой определяются гиперплазированные фолликулы, полинуклеарная инфильтрация мышечной оболочки, отек и дистрофические изменения интрамурального нервного аппарата. На серозной оболочке определяется незрелая грануляционная ткань, покрытая фибриновым экссудатом. В брыжейке ободочной кишки определяется выраженный отек, кровоизлияния, тромбированные венозные и артериальные сосуды разного диаметра. В селезеночном изгибе ободочной кишки определяется выраженная лейкоцитарная инфильтрация и некроз слизистой и мышечной оболочек с полинуклеарной инфильтрацией и массивными кровоизлияниями, распространяющимися на серозную оболочку, покрытую густым фибриновым экссудатом на поверхности. В брыжейке определяется стеатонекроз и гнойное воспаление. На фоне таких изменений в стенке кишки формировались толстокишечные свищи, что являлось показанием для выполнения субтотальной ее резекции.

У 88 пациентов с острым панкреатитом тяжелого течения было выполнено 218 операций. Проведен-

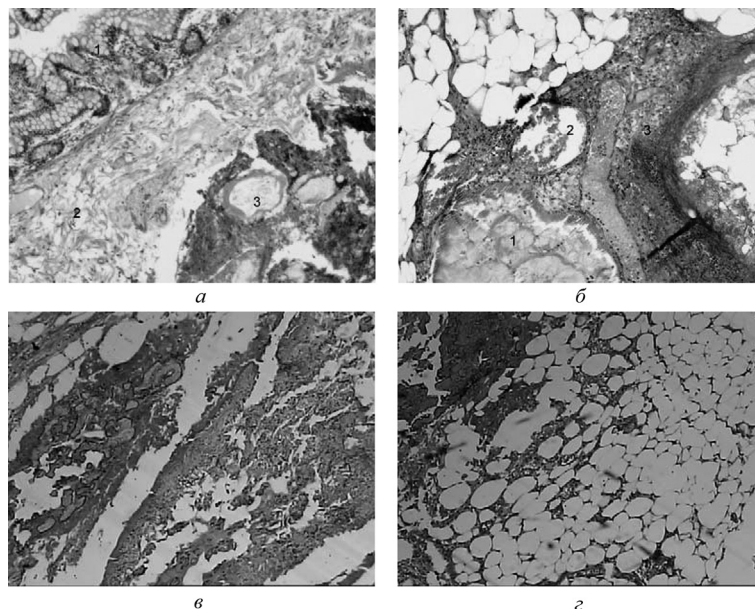


Рис. 4. Стенка толстой кишки и большой сальник у больного с НП, осложненным оментитом, парапанкреатической флегмоной с распространением на брыжейку ободочной кишки, по правому и левому боковым каналам: а – слизистая оболочка с разрушением крипт и некрозом эпителия (1), выраженный отек подслизистой оболочки с тромбированными сосудами (2), деструкция волокон мышечной оболочки со стазом крови в сосудах (3), окраска гематоксилин и эозин, х 100; б – некроза жировой ткани (1), стаз крови и тромбоз в сосудах брыжейки (2), зона некроза и воспаления (3), окраска гематоксилин и эозин, х 100; в – жировой некроз в брыжейке ободочной кишки, окраска гематоксилин и эозин, х 400; г – жировой некроз в большом сальнике, окраска гематоксилин и эозин, х 400

ный анализ лечения пациентов с НП показал, что высокая летальность у пациентов в стадии токсемии не должна быть причиной отказа от операции по абсолютным показаниям. К ним относятся: развитие абдоминального компартмент-синдрома, скопление панкреатогенного экссудата в брюшной полости и в забрюшинном пространстве при паралитической острой кишечной непроходимости (ОКН) и перитоните, устранение и удаление которых малоинвазивными способами невозможно. Представленной тактики лечения в стадию панкреатогенной токсемии придерживаются М. G. Besselink et al. (2007), М. I. Freeman et al. (2012). Операция при этом направлена на устранение АКС, эвакуацию жидкостных скоплений, интубацию ЖКТ, дренирование сальниковой сумки и брюшной полости, формирование бурсостомы и лапаростомы без непосредственного вмешательства на поджелудочной железе. Такой же объем вмешательства и по тем же показаниям возможен и у пациентов при вынужденных операциях в стадию панкреатогенного инфильтрата.

При НП в стадии гнойных осложнений в сроки более 14 дней, когда наступает демаркация зон некроза в ПЖ, объем вмешательств зависит от категории инфицированного НП паренхиматозный, перипанкреатический и комбинированный. По данным J. Werner et al. (2005) возможны следующие вмешательства: хирургическая открытая некрэктомия, эндоскопическая некрэктомия и минимально инвазивная некрэктомия. Перечисленные операции без учета категории инфицированного НП дают возможность удалить некротизированную ткань ПЖ, но осложнения развиваются у 34 %–95 % больных с летальностью от 6 % до 50 % (Dellinger E. P. et al., 2012; Sileikis A. et al., 2013; Raraty M. G. et al., 2010; Bakker O. J. et al., 2012). В настоящее время предпочтение отдается минимально инвазивной некрэктомии (Werner J. et al., 2005). Однако, такой подход возможен только при паренхиматозном инфицированном НП. При перипанкреатическом и комбинированном инфицированном НП тактика должна изменяться. Распределение пациентов с НП в зависимости от характера поражения ПЖ позволит индивидуально подходить к объему и способам используемых операций. В исследовании И. И. Затевахина с соавт. (2007) показано, что при распространении забрюшинного целлюлита летальность достигает 75–100 %. Причинами являются некротические изменения в поджелудочной железе, в мезоколон и забрюшинном пространстве в виде геморрагического пропитывания тканей, очагов жирового некроза с фибринозной лейкоцитарной и гнойной инфильтрацией, являющиеся основой сепсиса и тяжелой полиорганной недостаточности.

Изменения в ободочной кишке при НП описаны в исследованиях Ю. Н. Авижец с соавт. (2014), В. В. Становенко В. В. с соавт. (2014), но рекомендации по тактике лечения распространенного парапанкреатита представлены лишь в отдельных работах. Е. Г. Григорьев с соавт. (2008) при терминальной стадии инфици-

рованного панкреонекроза рекомендуют удаление пораженных сегментов кишки единым блоком с нежизнеспособной жировой клетчаткой и выведение кишечной стомы. В проведенном исследовании при лечении пациентов с НП, осложненным парапанкреатической флегмоной с переходом на ободочную кишку, мы придерживались аналогичной тактики, если процесс затрагивал только правый или левый боковые каналы (9 пациентов), но при поражении брыжейки всей кишки (10 пациентов) выполняли субтотальную колэктомию. Технически операции такого объема не представляли трудности, а клинически по их завершении отмечалась положительная динамика, что позволило снизить летальность среди пациентов с 88,9 % до 60 %.

Выводы

Тактика лечения пациентов с острым панкреатитом должна основываться на категории некротического панкреатита, который может быть паренхиматозным, перипанкреатическим, комбинированным, стерильным и инфицированным.

Проведенное исследование показало, что, несмотря на плохой прогноз хирургического лечения в стадиях панкреатогенной токсемии и инфильтрата, при развитии абдоминального компартмент – синдрома, скоплениях панкреатогенного экссудата в брюшной полости и в забрюшинном пространстве при паралитической острой кишечной непроходимости (ОКН) и перитоните, устранение и удаление которых малоинвазивными способами невозможно, операция показана по абсолютным показаниям.

При инфицированном некротическом паренхиматозном панкреатите результаты лучше при выполнении отсроченных операций при сравнении с вмешательствами в ранние сроки.

При инфицированном перипанкреатическом и комбинированном некротическом панкреатите с распространением флегмоны на брыжейку ободочной кишки субтотальная колэктомию с выведением концевой колостомы позволяет получить результаты лучше, чем при резекции участка толстой кишки с выведением концевой колостомы, и таким образом снизить летальность у пациентов с терминальной стадией заболевания.

Литература

1. Banks P. A., Freeman M. L. Practice parameters committee of the American college of gastroenterology. Practice guidelines in acute pancreatitis, Am. J. Gastroenterol. 101 (10) (2006 Oct) 2379–2400.
2. Petrov M. S., Shanbhag S., Chakraborty M., Phillips A. R., Windsor J. A., Organ failure and infection of pancreatic necrosis as determinants of mortality in patients with acute pancreatitis, Gastroenterology 139 (3) (2010 Sep) 813–820, <http://dx.doi.org/10.1053/j.gastro.2010.06.010>. Epub 2010 Jun 9. Review.
3. Schmidt P. N., Roug S., Hansen E. F., Knudsen J. D., Novovic S., Spectrum of microorganisms in infected walled-off pancreatic necrosis e impact on organ failure and mortality, Pancreatology 14 (6) (2014 Nov-Dec) 444–449.

4. Shyu J. Y., Sainani N. I., Sahni V. A., Chick J. F., Chauhan N. R., Conwell D. L., Clancy T. E., Banks P. A., Silverman S. G. Necrotizing pancreatitis: diagnosis, imaging, and intervention, *RadioGraphics* 34 (5) (2014 Sep-Oct) 1218-1239.

5. Triantopoulou C., Delis S., Dervenis C. Imaging evaluation of post-pancreatitis infection, *Infect. Disord. Drug Targets* 10 (1) (2010 Feb) 15e20. Review.

6. Sharma P. K., Madan K., Garg P. K. Hemorrhage in acute pancreatitis: should gastrointestinal bleeding be considered an organ failure? *Pancreas* 36 (2) (2008 Mar) 141-145.

7. Andersson E., Ansari D., Andersson R. Major haemorrhagic complications of acute pancreatitis, *Br. J. Surg.* 97 (9) (2010 Sep) 1379-1384.

8. Werner J., Feuerbach S., Uhl W., Büchler M. W. Management of acute pancreatitis: from surgery to interventional intensive care. *Gut.* 2005 Mar;54(3):426-36. doi: 10.1136/gut.2003.035907. PMID: 15710995; PMCID: PMC1774421.

9. Wittau M., Scheele J., Gözl I., Henne-Bruns D., Isenmann R. Changing role of surgery in necrotizing pancreatitis: a single-center experience. *Hepatogastroenterology.* 2010 Sep-Oct; 57(102-103):1300-4. PMID: 21410076.

10. Mier J., León E. L., Castillo A., Robledo F., Blanco R. Early versus late necrosectomy in severe necrotizing pancreatitis. *Am J Surg.* 1997 Feb;173(2):71-5. doi: 10.1016/S0002-9610(96)00425-4. PMID: 9074366.

11. Raraty M. G., Halloran C. M., Dodd S., Ghaneh P., Connor S., Evans J., Sutton R., Neoptolemos J. P. Minimal access retroperitoneal pancreatic necrosectomy: improvement in morbidity and mortality with a less invasive approach. *Ann Surg.* 2010 May;251(5):787-93. doi: 10.1097/SLA.0b013e3181d96c53. PMID: 20395850.

12. Bakker O. J., van Santvoort H. C., van Brunschot S., Geskus R. B., Besselink M. G., Bollen T. L., van Eijck C. H., Fockens P., Hazebroek E. J., Nijmeijer R. M., Poley J. W., van Ramshorst B., Vleggaar F. P., Boermeester M. A., Gooszen H. G., Weusten B. L., Timmer R.; Dutch Pancreatitis Study Group. Endoscopic transgastric vs surgical necrosectomy for infected necrotizing pancreatitis: a randomized trial. *JAMA.* 2012 Mar 14;307(10):1053-61. doi: 10.1001/jama.2012.276. PMID: 22416101.

13. Каприн И. А., Эльдорадова Э. Э., Глабай В. П. Хирургическое лечение и осложнения операций при остром панкреатите тяжелого течения. *Исследования и практика в медицине.* 2018;5(4):72-81.

14. L. W. Traverso, R. A. Kozarek, Pancreatic necrosectomy: definitions and technique, *J. Gastrointest. Surg.* 9 (3) (2005 Mar) 436-439.

15. M. G. Raraty, C. M. Halloran, S. Dodd, P. Ghaneh, S. Connor, J. Evans, R. Sutton, J. P. Neoptolemos, Minimal access retroperitoneal pancreatic necrosectomy: improvement in morbidity and mortality with a less invasive approach, *Ann. Surg.* 251 (5) (2010 May) 787-793.

16. M. L. Freeman, J. Werner, H. C. van Santvoort, T. H. Baron, M. G. Besselink,

17. J. A. Windsor, K. D. Horvath, E. vanSonnenberg, T. L. Bollen, S. S. Vege, International multidisciplinary panel of speakers and moderators. Interventions for necrotizing pancreatitis: summary of a multidisciplinary consensus conference, *Pancreas* 41 (8) (2012 Nov) 1176-1194.

18. Bugiantella W., Rondelli F., Boni M., Stella P., Polistena A., Sanguinetti A., Avenia N. Necrotizing pancreatitis: A review of the interventions. *Int J Surg.* 2016 Apr;28 Suppl 1:S163-71. doi: 10.1016/j.ijisu.2015.12.038. Epub 2015 Dec 18. PMID: 26708848.

19. M. G. Besselink, T. J. Verwer, E. J. Schoenmaeckers, E. Buskens, B. U. Ridwan, M. R. Visser, V. B. Nieuwenhuijs, H. G. Gooszen, Timing of surgical intervention in necrotizing pancreatitis, *Arch. Surg.* 142 (12) (2007 Dec) 1194e1201.

20. Затевахин И. И. Панкреонекроз: (диагностика, прогнозирование и лечение): [монография] / Затевахин И. И., Цициашвили М. Ш., Будурова М. Д., Алтуни А. И. – Москва: [б. и.], 2007. – 223 с.: ил., табл.; 22 см.; ISBN 978-5-7809-0064-1

21. Патент RU № 2320278 С1 МПК А61В 17/00 (2006.01) Российская Федерация Способ формирования илеостомы [текст] / Белоконов В. И., Житлов А. Г. – № 2006122700/14, заявл. 26.06.2006, опубл. 27.07.2008 Бюл. № 9.

22. Авижец Ю. Н., Майоров В. М., Дунбаров З. А., Адамович Д. М., Лин В. В., Подольский А. Л. Распространенный ферментативный парапанкреатит как морфологический компонент панкреонекроза по данным аутопсии / Актуальные вопросы хирургии. Материалы XV съезда хирургов Республики Беларусь. – Брест «Альтернатива», 2014: 2016-2017.

23. Становенко В. В., Подолинский С. Г., Мартов В. Ю., Подолинский Ю. С., Купченко А. М. Лечение деструктивного панкреатита в фазе гнойно-септических осложнений / Актуальные вопросы хирургии. Материалы XV съезда хирургов Республики Беларусь. – Брест «Альтернатива», 2014: 282.

24. Григорьев Е. Г., Садах М. В., Бойко Т. Н., Капорский В. И., Гельфанд С. А., Дворянов Я. А., Калинин А. В., Колмаков С. А. Некротический мезо- и параколит в терминальной стадии инфицированного панкреонекроза. *Инфекции в хирургии.* 2008; (4):38-42.

References

1. Banks P. A., Freeman M. L. Practice parameters committee of the American college of gastroenterology. Practice guidelines in acute pancreatitis, *Am. J. Gastroenterol.* 101 (10) (2006 Oct) 2379-2400.

2. Petrov M. S., S. Shanbhag S., Chakraborty M., Phillips A. R., Windsor J. A., Organ failure and infection of pancreatic necrosis as determinants of mortality in patients with acute pancreatitis, *Gastroenterology* 139 (3) (2010 Sep) 813-820, <http://dx.doi.org/10.1053/j.gastro.2010.06.010>. Epub 2010 Jun 9. Review.

3. Schmidt P. N., Roug S., Hansen E. F., Knudsen J. D., Novovic S., Spectrum of microorganisms in infected walled-off pancreatic necrosis e impact on organ failure and mortality, *Pancreatology* 14 (6) (2014 Nov-Dec) 444-449.

4. Shyu J. Y., Sainani N. I., Sahni V. A., Chick J. F., Chauhan N. R., Conwell D. L., Clancy T. E., Banks P. A., Silverman S. G. Necrotizing pancreatitis: diagnosis, imaging, and intervention, *RadioGraphics* 34 (5) (2014 Sep-Oct) 1218-1239.

5. Triantopoulou C., Delis S., Dervenis C. Imaging evaluation of post-pancreatitis infection, *Infect. Disord. Drug Targets* 10 (1) (2010 Feb) 15e20. Review.

6. Sharma P. K., Madan K., Garg P. K. Hemorrhage in acute pancreatitis: should gastrointestinal bleeding be considered an organ failure? *Pancreas* 36 (2) (2008 Mar) 141-145.

7. Andersson E., Ansari D., Andersson R. Major haemorrhagic complications of acute pancreatitis, *Br. J. Surg.* 97 (9) (2010 Sep) 1379-1384.

8. Werner J., Feuerbach S., Uhl W., Büchler M. W. Management of acute pancreatitis: from surgery to interventional intensive care. *Gut.* 2005 Mar;54(3):426-36. doi: 10.1136/gut.2003.035907. PMID: 15710995; PMCID: PMC1774421.

9. Wittau M., Scheele J., Gözl I., Henne-Bruns D., Isenmann R. Changing role of surgery in necrotizing pancreatitis: a single-center experience. *Hepatogastroenterology.* 2010 Sep-Oct;57(102-103): 1300-4. PMID: 21410076.

10. Mier J., León E. L., Castillo A., Robledo F., Blanco R. Early versus late necrosectomy in severe necrotizing pancreatitis. *Am J Surg.* 1997 Feb;173(2):71-5. doi: 10.1016/S0002-9610(96)00425-4. PMID: 9074366.

11. Raraty M. G., Halloran C. M., Dodd S., Ghaneh P., Connor S., Evans J., Sutton R., Neoptolemos J. P. Minimal access retroperitoneal pancreatic necrosectomy: improvement in morbidity and mortality with a less invasive approach. *Ann Surg.* 2010 May;251(5):787-93. doi: 10.1097/SLA.0b013e3181d96c53. PMID: 20395850.

12. Bakker O. J., van Santvoort H. C., van Brunshot S., Geskus R. B., Besselink M. G., Bollen T. L., van Eijck C. H., Fockens P., Hazebroek E. J., Nijmeijer R. M., Poley J. W., van Ramshorst B., Vleggaar F. P., Boermeester M. A., Gooszen H. G., Weusten B. L., Timmer R.; Dutch Pancreatitis Study Group. Endoscopic transgastric vs surgical necrosectomy for infected necrotizing pancreatitis: a randomized trial. *JAMA*. 2012 Mar 14;307(10):1053-61. doi: 10.1001/jama.2012.276. PMID: 22416101.
13. Kaprin I. A., El'doradova E. E., Glabaj V. P. Hirurgicheskoe lechenie i oslozhneniya operacij pri ostrom pankreatite tyazhelogo techeniya. *Issledovaniya i praktika v medicine*. 2018;5(4):72-81.
14. L. W. Traverso, R. A. Kozarek, Pancreatic necrosectomy: definitions and technique, *J. Gastrointest. Surg.* 9 (3) (2005 Mar) 436-439.
15. M. G. Raraty, C. M. Halloran, S. Dodd, P. Ghaneh, S. Connor, J. Evans, R. Sutton, J. P. Neoptolemos, Minimal access retroperitoneal pancreatic necrosectomy: improvement in morbidity and mortality with a less invasive approach, *Ann. Surg.* 251 (5) (2010 May) 787-793.
16. M. L. Freeman, J. Werner, H. C. van Santvoort, T. H. Baron, M. G. Besselink,
17. J. A. Windsor, K. D. Horvath, E. vanSonnenberg, T. L. Bollen, S. S. Vege, International multidisciplinary panel of speakers and moderators. Interventions for necrotizing pancreatitis: summary of a multidisciplinary consensus conference, *Pancreas* 41 (8) (2012 Nov) 1176-1194.
18. Bugiantella W., Rondelli F., Boni M., Stella P., Polistena A., Sanguinetti A., Avenia N. Necrotizing pancreatitis: A review of the interventions. *Int J Surg*. 2016 Apr;28 Suppl 1:S163-71. doi: 10.1016/j.ijsu.2015.12.038. Epub 2015 Dec 18. PMID: 26708848.
19. M. G. Besselink, T. J. Verwer, E. J. Schoenmaeckers, E. Buskens, B. U. Ridwan, M. R. Visser, V. B. Nieuwenhuijs, H. G. Gooszen, Timing of surgical intervention in necrotizing pancreatitis, *Arch. Surg.* 142 (12) (2007 Dec) 1194e1201.
20. Zatevahn I. I. Pankreonekroz: (diagnostika, prognozirovaniye i lechenie) : [monografiya] / Zatevahn I. I., Ciciashvili M. S. H., Budurova M. D., Altunin A. I. – Moskva : [b. i.], 2007. – 223 s. : il., tabl.; 22 sm.; ISBN 978-5-7809-0064-1
21. Patent RU № 2320278 S1 MPK A61V 17/00 (2006.01) Rossijskaya Federaciya Sposob formirovaniya ileostomy [tekst] / Belokonev V. I., Zhitlov A. G. – № 2006122700/14, zayavl. 26.06.2006, opubl. 27.07.2008 Byul. № 9.
22. Avizhec YU. N., Majorov V. M., Dunbarov Z. A., Adamovich D. M., Lin V. V., Podol'skij A. L. Rasprostranennyj fermentativnyj parapankreatit kak morfoloģicheskiy komponent pankreonekroza po dannym autopsii / Aktual'nye voprosy hirurgii. Materialy XV s'ezda hirurgov Respubliki Belarus'. – Brest «Al'ternativa», 2014: 2016-2017.
23. Stanovenko V. V., Podolinskij S. G., Martov V. YU., Podolinskij YU. S., Kupchenko A. M. Lechenie destruktivnogo pankreatita v faze gnojno-septicheskih oslozhnenij / Aktual'nye voprosy hirurgii. Materialy XV s'ezda hirurgov Respubliki Belarus'. – Brest «Al'ternativa», 2014: 282.
24. Grigor'ev E. G., Sadah M. V., Bojko T. N., Kaporskij V. I., Gel'fand S. A., Dvoryanov YA. A., Kalinichenko A. V., Kolmakov S. A. Nekroticheskiy mezo- i parakolit v terminal'noj stadii inficirovanogo pankreonekroza. *Infekcii v hirurgii*. 2008;(4):38-42.

Поступила 28.05.2024 г.