

DOI: <https://doi.org/10.51922/2074-5044.2024.4.44>

А. В. Полянская¹, П. А. Литвинова², К. М. Каминский³,
М. И. Гусева³, В. В. Ярмолович³

ОСОБЕННОСТИ ПОКАЗАТЕЛЕЙ КОАГУЛОГРАММЫ У ПАЦИЕНТОВ С ВИРУСНОЙ ПНЕВМОНИЕЙ, ВЫЗВАННОЙ ИНФЕКЦИЕЙ COVID-19

УО «Белорусский государственный медицинский университет»¹,
УП «Хозрасчетное опытное производство Института биоорганической химии
Национальной академии наук Беларуси»²,
ГУ «Минский научно-практический центр хирургии,
трансплантологии и гематологии» г. Минска³

В статье представлены результаты обследования 91 пациента с пневмонией, вызванной COVID-19, подтвержденной методом полимеразной цепной реакции и компьютерной томографией органов грудной клетки. Оценивались показатели коагулограммы при поступлении пациентов в стационар. Пациенты были разделены на три группы в зависимости от степени поражения легких: группа КТ1 – поражение менее 25 %, группа КТ2 – поражение 25-50 % и группа КТ3 – поражение более 50 % легких. Установлено повышение уровня Д-димера в плазме крови у 56,0 % пациентов общей группы, причем только в группах КТ2 (у 92,1 % пациентов) и КТ3 (в 100 % случаев). Повышение уровня фибриногена наблюдалось также только в группах КТ2 и КТ3: у 86,8 % пациентов и 100 % соответственно, в общей группе это отмечалось у 53,8 % пациентов. Повышение протромбинового индекса реже встречалось в группах КТ2 и КТ3: у 26,3 % в группе КТ2 и в 100 % случаев в группе КТ3, в общей группе – у 28,6 % пациентов. Сделан вывод, что выявленные изменения коагулограммы – COVID-19-индуцированная коагулопатия – являются важным элементом патогенеза заболевания и одним из наиболее значимых неблагоприятных прогностических признаков. Эти изменения связаны с тяжестью COVID-19-индуцированной пневмонии и имеют значение для оценки клинической ситуации, выбора терапии и предупреждения осложнений.

Ключевые слова: инфекция COVID-19, вирусная пневмония, COVID-19-индуцированная коагулопатия, коагулограмма, Д-димер, протромбиновый индекс, фибриноген.

A. V. Polyanskaya, P. A. Litvinova, K. M. Kaminsky, M. I. Guseva, V. V. Yarmolovich

FEATURES OF COAGULOGAM INDICATORS IN PATIENTS WITH VIRAL PNEUMONIA CAUSED BY COVID-19 INFECTION

The article presents the results of a study involving 91 patients with COVID-19-induced pneumonia, confirmed by polymerase chain reaction and computed tomography of the chest organs. Coagulogram parameters were assessed upon hospital admission. Patients were divided into three groups based on the extent of lung involvement: CT1 group – less than 25 % lung involvement, CT2 group – 25-50 % lung involvement, and CT3 group – more than 50 % lung involvement. An increase in D-dimer levels in blood plasma was found in 56.0 % of the overall group of patients, specifically in the CT2 group (92.1 % of patients) and CT3 group (100 % of cases). An increase in fibrinogen levels was also observed only in the CT2 and CT3 groups: 86.8 % of patients and 100 % respectively, while in the overall group, it was noted in 53.8 % of patients. An increase in the prothrombin index was less frequently observed in the CT2 and CT3 groups: 26.3 % in the CT2 group and 100 % of cases in the CT3 group, and in the overall group – 28.6 % of patients. It was concluded that the identified changes in the coagulogram – COVID-19-induced coagulopathy – are an important element in the pathogenesis of the disease and one of the most significant adverse prognostic indicators. These changes are associated with the severity of COVID-19-induced pneumonia and are important for assessing the clinical situation, choosing therapy, and preventing complications.

Key words: COVID-19 infection, viral pneumonia, COVID-19-induced coagulopathy, coagulogram, D-dimer, prothrombin index, fibrinogen.

Введение

Коронавирусы (семейство Coronaviridae) представляют собой группу РНК-содержащих вирусов, включающих 43 вида, которые способны заражать птиц, земноводных и млекопитающих. Название этой группы вирусов происходит от их уникальной структуры: на их поверхности присутствуют шиповидные выступы, образующие своеобразную «корону» благодаря основному белку Spike Glycoprotein, что напоминает солнечную корону [1]. До начала пандемии COVID-19, объявленной Всемирной организацией здравоохранения 11 марта 2020 года, наблюдались и другие вспышки атипичных пневмоний. Например, эпидемия атипичной пневмонии, вызванной коронавирусом SARS-CoV, охватила 37 стран, поражая более 8000 человек, из которых 774 случая завершились летально (с 2004 года новых случаев не выявлено) [2]. Вирус MERS-CoV, вызывающий ближневосточный респираторный синдром (MERS), до 2020 года вызвал 866 летальных исходов [2, 5]. Однако наибольшую заболеваемость и смертность среди коронавирусов вызывает SARS-CoV-2, который впервые был обнаружен в Ухане в декабре 2019 года. Пандемия COVID-19 продлилась по 5 мая 2023 года. Однако вирус SARS-CoV-2 никуда не исчез, он стал сезонным.

Вирус SARS-CoV-2 проникает в организм через эпителий дыхательных путей, а также эпителиальные клетки желудка и кишечника. Основным морфологический признак инфекции – диффузное альвеолярное повреждение с тяжелым поражением сосудов и, у некоторых пациентов, других органов и систем [3]. Вирус проникает в клетки-мишени, которые имеют рецепторы ангиотензинпревращающего фермента II типа (АПФ-2). Эти клетки присутствуют в пищеводе, подвздошной кишке, мочевом пузыре, почках, а также в дыхательной, сердечно-сосудистой и центральной нервной системах [2,3]. Трансмембранная сериновая протеаза типа 2 способствует связыванию вируса с АПФ-2, активируя его S-протеин, необходимый для проникновения в клетку.

Около 80 % случаев инфицирования новым коронавирусом протекают в легкой форме, без развития пневмонии. Однако у приблизительно 20 % зараженных развивается COVID-19-ассоциированная интерстициальная пневмония, характеризующаяся диффузным альвеолярным повреждением. Тяжелые формы этой пневмонии также известны как «острый респираторный дистресс-синдром» [3]. Клинические проявления пневмонии при COVID-19 могут варьироваться от асимптомных до тяжелых форм с высоким риском летального исхода. Продолжительность и тяжесть заболевания, а также его осложнения зависят от множества

факторов, включая объем поражения легких, сопутствующие заболевания и своевременность медицинской помощи.

Изменения показателей общего и биохимического анализа крови, а также коагулограммы при COVID-19 активно изучаются. Оценка лабораторных показателей крови у пациентов с пневмонией SARS-CoV-2 имеет важное значение для стратификации риска, диагностики и определения тяжести заболевания. Это необходимо для назначения терапии, ее корректировки и оценки необходимости госпитализации пациента.

Цель работы – оценка изменений показателей коагулограммы плазмы крови у пациентов с пневмонией, вызванной инфекцией COVID-19.

Материалы и методы

Был проведен ретроспективный анализ историй болезни пациентов, находившихся на лечении в учреждении здравоохранения «Городская клиническая больница скорой медицинской помощи» г. Минска в период с марта 2021 года по февраль 2022 года. В исследование вошли истории болезни 91 пациента с COVID-19-индуцированной пневмонией, из них 57 (62,6 %) были женщины и 34 (37,4 %) – мужчины (рис. 1).

Средний возраст пациентов составил $56,1 \pm 8,1$ лет.

Инфекция COVID-19 (U07.1) подтверждалась с помощью полимеразной цепной реакции. Другие вирусы у пациентов обнаружены не были. Пневмония у обследованных была диагностирована с помощью компьютерной томографии органов грудной клетки. Пациенты были разделены на три группы в зависимости от объема поражения легких: группа КТ1 – поражение легких менее 25 %, группа КТ2 – поражение легких 25-50 % и группа КТ3 – вовлечение в процесс более 50 % легких.

Оценивались следующие лабораторные данные: уровни в плазме крови Д-димера, фибриногена и значение протромбинового индекса (ПТИ) при поступлении пациентов в стационар. Критериями

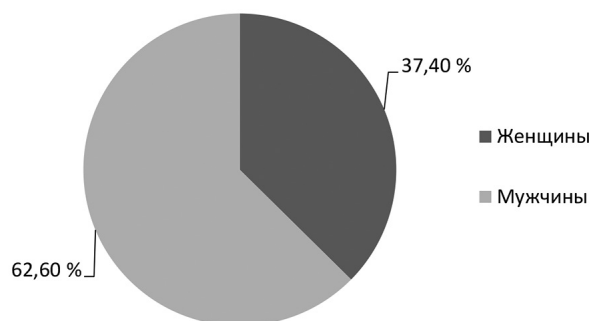


Рис. 1. Распределение пациентов в зависимости от пола

исключения являлись наличие у пациента хронической болезни почек, анемии, хронических заболеваний легких, хронических заболеваний печени, онкологических заболеваний. Для обработки полученных данных использовалась программа Microsoft Office Excel 2022.

Анализ полученных результатов

У 37 (40,6 %) пациентов выраженность патологических изменений в легких составила менее 25 % (группа КТ1), у 38 (41,8 %) пациентов – 25–50 % (группа КТ2) и у 16 (17,4 %) пациентов – более 50 % (группа КТ3).

Повышение в плазме крови уровня Д-димера наблюдалось у 51 (56,0 %) пациента, причем только в группах КТ2 и КТ3, в группе КТ3 – в 16 (100 %) случаях; повышение уровня фибриногена наблюдалось у 49 (53,8 %) пациентов, повышение значения ПТИ – у 26 (28,6 %) пациентов. Повышение уровня фибриногена и значения ПТИ так же наблюдалось только в группах КТ2 и КТ3, причем в группе КТ3 в 100 % случаев (рис. 2).

Механизмы нарушения гемостаза, индуцированные вирусом COVID-19, отличаются от механизмов, которые наблюдаются при диссеминированном внутрисосудистом свертывании (ДВС) и сепсис-индуцированной коагулопатии (СИК). COVID-19-индуцированная коагулопатия, по данным сразу нескольких исследовательских групп, на начальных этапах характеризуется выраженной гиперкоагуляцией, но не коагулопатией потребления – типичным проявлением ДВС и СИК [3]. Система свертывания крови при новой коронавирусной инфекции активируется благодаря SARS-CoV-2-индуцированному цитокиновому шторму. Усиленная продукция провоспалительных цито-

кинов, таких как ИЛ-1b и ИЛ-6, стимулирует экспрессию тканевого тромбопластина, который, в свою очередь, участвует в активации протромбина в тромбин. NETs (нейтрофильные внеклеточные ловушки) и DAMPs (молекулярные паттерны, ассоциированные с повреждением) по данным ряда исследований также участвуют в формировании тромбоза при инфекции COVID-19 [3, 4]. Некоторые авторы ассоциируют артериальные тромбозы с выявленными у части пациентов волчаночного антикоагулянта (ВА) – антифосфолипидное антитело [1, 3]. ВА нейтрализует отрицательно заряженные фосфолипиды и фосфолипидно-белковые комплексы, включенные в процессы свертывания [3]. Его присутствие в плазме крови вызывает удлинение времени свертывания *in vitro* в фосфолипид-зависимых коагулологических тестах. При наличии ВА показатели фосфолипид-зависимых коагулологических тестов не являются ориентиром для назначения и контроля терапии гепаринами.

При связывании SARS-CoV-2 с АПФ-2 рецепторами эндотелиальных клеток наблюдаются экспрессия тканевого фактора и подавление системы протеина С – естественного антикоагулянта плазмы крови [1]. В результате активации фибринолитической системы в плазме крови могут быть обнаружены фрагменты деградации фибрина (D-димеры). Попытки подавления фибринолиза реализуются за счет уменьшения активности активатора плазминогена урокиназного типа и повышения высвобождения ингибитора активатора плазминогена-1 [3].

Полученные в ходе нашего исследования данные подтверждают связь тяжести течения вирусной пневмонии, вызванной инфекцией COVID-19, и вероятности возникновения тромботических осложнений.

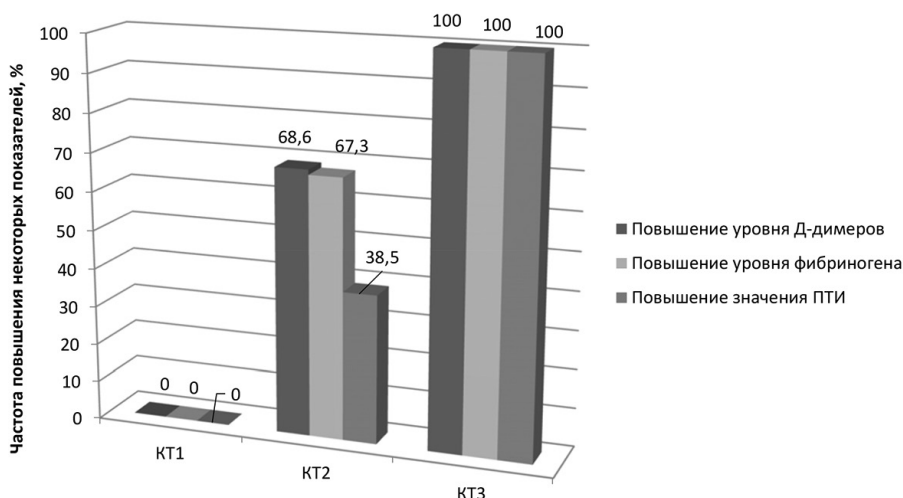


Рис. 2. Частота повышения уровня Д-димера и фибриногена, значения ПТИ у пациентов с вирусной пневмонией COVID-19

Выводы

1. Коагулопатия при пневмонии, индуцированной инфекцией COVID-19, сопровождается повышением уровня D-димера и фибриногена более, чем у половины пациентов, увеличение показателя ПТИ наблюдается у трети заболевших.

2. Повышение уровня D-димера, фибриногена и ПТИ наблюдалось только у пациентов с пневмонией COVID-19 с объемом поражения легких 25 % и более (группы КТ2 и КТ3), причем у пациентов с поражением легких более 50 % (группа КТ3) увеличение всех трех показателей наблюдалось в 100 % случаев. Такая тенденция должна настоятельно призывать врача в плане развития тромботических осложнений у этих пациентов.

3. Оценка выявленных изменений коагулограммы, очевидно, может иметь клиническое значение в диагностике степени тяжести течения заболевания, выборе терапии, а также использоваться при разработке мероприятий по предупреждению осложнений у пациентов с пневмонией COVID-19.

Литература

1. Mehta, P., McAuley, D. F., Brown, M., et al. COVID-19: consider cytokine storm syndromes and immunosuppression // *The Lancet*. – 2020. – Vol. 395, № 10229. – P. 1033–1034.

2. Любавин, А. В., Котляров, С. Н. Особенности течения острого коронарного синдрома у пациентов с новой коронавирусной инфекцией COVID-19 // *Наука молодых (Eruditio Juvenium)*. – 2022. – Т. 10, № 1. – С. 101–112.

3. Danzi, G. B., Loffi, M., Galeazzi, G., et al. Acute pulmonary embolism and COVID-19 pneumonia: a random

association // *European Heart Journal*. – 2020. – Vol. 41, № 19. – P. 18–58.

4. Cameli, M., Pastore, M. C., Mandoli, G. E., et al. COVID-19 and Acute Coronary Syndromes: Current Data and Future Implications // *Frontiers in Cardiovascular Medicine*. – 2023. – Vol. 7. – P. 593–496.

5. Курочкина, П. О. Состояние коагуляционной системы у пациентов с тяжелой пневмонией, вызванной COVID-19, при поступлении в ОРИТ // *Universum: медицина и фармакология : электрон. научн. журн.* – 2024. – № 2(107).

References

1. Mehta, P., McAuley, D. F., Brown, M., et al. COVID-19: consider cytokine storm syndromes and immunosuppression // *The Lancet*. – 2020. – Vol. 395, № 10229. – P. 1033–1034.

2. Lyubavin, A. V., Kotlyarov, S. N. Osobennosti techeniya ostrogo koronarnogo sindroma u patsiyentov s novoy koronavirusnoy infektsiyey COVID-19 // *Nauka molodykh (Eruditio Juvenium)*. – 2022. – Т. 10, № 1. – С. 101–112.

3. Danzi, G. B., Loffi, M., Galeazzi, G., et al. Acute pulmonary embolism and COVID-19 pneumonia: a random association // *European Heart Journal*. – 2020. – Vol. 41, № 19. – P. 18–58.

4. Cameli, M., Pastore, M. C., Mandoli, G. E., et al. COVID-19 and Acute Coronary Syndromes: Current Data and Future Implications // *Frontiers in Cardiovascular Medicine*. – 2023. – Vol. 7. – P. 593–496.

5. Kurochkina, P. O. Sostoyaniye koagulyatsionnoy sistemy u patsiyentov s tyazhelyoy pnevmoniyey, vyzvanoy COVID-19, pri postuplenii v ORIT // *Universum: medicina i farmakologiya : elektron. nauchn. zhurn.* – 2024. – № 2(107).

Поступила 14.06.2024 г.