

DOI: <https://doi.org/10.51922/2074-5044.2025.1.135>

С. А. Алексеев, П. П. Кошевский, А. И. Лемешевский, В. А. Гинюк

РЕЗЕКЦИОННО-ДРЕНИРУЮЩАЯ ОПЕРАЦИЯ НА ПОДЖЕЛУДОЧНОЙ ЖЕЛЕЗЕ В ДВУХЭТАПНОМ ЛЕЧЕНИИ ХРОНИЧЕСКОГО ПАНКРЕАТИТА, ОСЛОЖНЕННОГО МЕХАНИЧЕСКОЙ ЖЕЛТУХОЙ

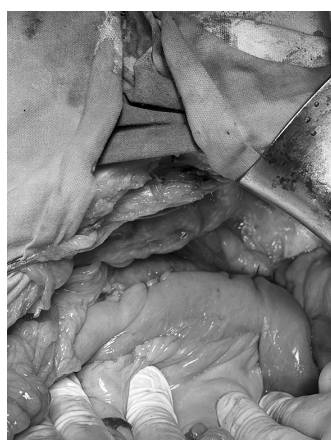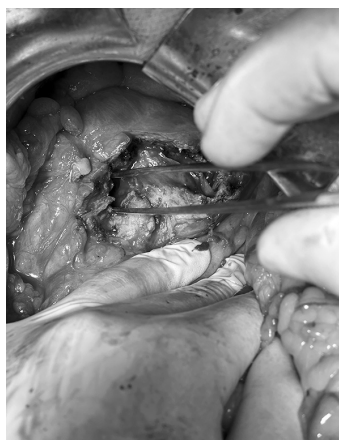
УО «Белорусский государственный медицинский университет»

Пациент К. 48 лет поступил в хирургическое отделение УЗ ЗГКБ в тяжелом состоянии. Из анамнеза выяснено, что пациент длительно злоупотребляет алкоголем, за неделю до поступления появилась боли в животе и желтушность кожных покровов. У пациента отмечались выраженная гипербилирубинемия (билирубин общий – 350 мкмоль/л, билирубин прямой – 226 мкмоль/л), повышение аланинаминотрансферазы до 420 е/л, аспаратаминотрансферазы до 666 е/л, щелочной фосфатазы до 1300 е/л, гаммаглутамилтранспептидазы до 2200 е/л. Была выполнена рентгеновская компьютерная томография органов брюшной полости. Заключение: признаки обострения хронического кальцифицирующего панкреатита с неравномерной вирсунгэктазией и множественными кистозными включениями в паренхиме поджелудочной железы, стриктуры холедоха в дистальном отделе, холангиоэк-

тазии, выраженной билиарной гипертензии, гепатоспленомегалии, портальной гипертензии с портокавальными настамозами.

В связи с тяжестью желтухи пациенту первым этапом была произведена чрескожная чреспеченочная холецистостомия под местной анестезией под ультразвуковой навигацией. Пациент получал детоксикационную гепатотропную терапию. Через три недели после нормализации биохимических показателей вторым этапом пациенту была произведена резекционно-дренирующая операция на поджелудочной железе.

Выполнена субтотальная резекция головки поджелудочной железы с формированием продольного панкреатоеюноанастомоза (операция Фрея в модификации Фаркаса) и наложение холедохоеюноанастомоза. Послеоперационный период протекал без осложнений. Пациент был выписан в удовлетворительном состоянии на 10-е сутки после операции.



Поступила 04.10.2024 г.