

МИНИСТЕРСТВО ЗДРАВООХРАНЕНИЯ РЕСПУБЛИКИ БЕЛАРУСЬ
БЕЛОРУССКИЙ ГОСУДАРСТВЕННЫЙ МЕДИЦИНСКИЙ УНИВЕРСИТЕТ
КАФЕДРА ЧЕЛЮСТНО-ЛИЦЕВОЙ ХИРУРГИИ
И ПЛАСТИЧЕСКОЙ ХИРУРГИИ ЛИЦА

Н. Н. Черченко, В. В. Кончак, С. И. Миранович

ТРАВМЫ КОСТЕЙ ЛИЦЕВОГО ОТДЕЛА ЧЕРЕПА

Учебно-методическое пособие



Минск БГМУ 2024

УДК 617.52-001(075.8)

ББК 54.58я73

Ч-50

Рекомендовано Научно-методическим советом университета в качестве учебно-методического пособия 30.04.2024 г., протокол № 16

Рецензенты: д-р мед. наук, проф., зав. каф. стоматологии детского возраста Белорусского государственного медицинского университета Н. В. Шаковец; каф. челюстно-лицевой хирургии и хирургической стоматологии с курсом ФПК и ПК Витебского государственного ордена Дружбы народов медицинского университета

Черченко, Н. Н.

Ч-50 Травмы костей лицевого отдела черепа : учебно-методическое пособие / Н. Н. Черченко, В. В. Кончак, С. И. Миранович. – Минск : БГМУ, 2024. – 51 с.

ISBN 978-985-21-1682-4.

Освещаются вопросы клинических проявлений, диагностики и лечения травм костей лицевого отдела черепа. Рассматриваются вывихи и переломы зубов, переломы альвеолярного отростка, верхней и нижней челюсти, скуловой кости и дуги, скуло-орбитального и скуловерхнечелюстного комплексов, костей носа, сочетанная черепно-лицевая травма.

Предназначено для студентов 3-го курса лечебного и медико-профилактического факультетов, 4–5-го курсов стоматологического факультета, врачей-интернов, клинических ординаторов.

УДК 617.52-001(075.8)

ББК 54.58я73

ISBN 978-985-21-1682-4

© Черченко Н. Н., Кончак В. В., Миранович С. И., 2024

© УО «Белорусский государственный медицинский университет», 2024

МОТИВАЦИОННАЯ ХАРАКТЕРИСТИКА ТЕМЫ

Общее время занятий: 135 мин.

Частота травм челюстно-лицевой области составляет от 6 до 16,4 % от общего количества больных с травмами костей. В последнее десятилетие отмечена тенденция значительного увеличения числа пациентов с травмами челюстно-лицевой области с тенденцией к утяжелению. Врач общей практики должен знать клинические проявления травматических повреждений костей лицевого скелета, определять лечебно-диагностическую тактику при сочетанных и комбинированных повреждениях, уметь оказать первую врачебную и специализированную помощь при травмах лица и шеи.

Цель занятия: уметь распознать клинические признаки, обосновать и составить план диагностического обследования и лечения больных с травматическими повреждениями челюстно-лицевой области.

Задачи занятия:

1. Изучить особенности повреждений костей лицевого отдела черепа.
2. Овладеть знаниями о клинической картине травматических повреждений костей лицевого скелета, диагностике и принципах лечения, оказании первой врачебной и специализированной помощи.
3. Ознакомиться с клиникой сочетанной травмы челюстно-лицевой области.
4. Освоить принципы оказания неотложной помощи пациентам с шоком, асфиксией, кровотечением при травмах челюстно-лицевой области и шеи.

Требования к исходному уровню знаний. Для освоения темы занятия студенту необходимо повторить материал из следующих разделов:

- анатомия человека: кровоснабжение и иннервация головы и шеи;
- патологическая анатомия, патологическая физиология: морфологические процессы, протекающие в костях при патологических состояниях; фазы раневого процесса;
- лучевая диагностика: рентгенологическое исследование костей лицевого скелета;
- общая хирургия: неотложная помощь при критических состояниях; первая помощь и лечение переломов.

Контрольные вопросы из смежных дисциплин:

1. Назовите основные ветви наружной сонной артерии.
2. Назовите основные отделы нижней челюсти.
3. Назовите основные отделы верхней челюсти.
4. Назовите основные отделы скуловой кости.
5. Назовите стенки верхнечелюстной пазухи.
6. Какие кости образуют орбиту?

7. Назовите отделы основания черепа.
8. Перечислите инструментальные методы, которые используются при обследовании больных с патологией челюстно-лицевой области.

Контрольные вопросы по теме занятия:

1. Особенности клинической картины переломов зубов в зависимости от локализации линии перелома, принципы лечения.
2. Особенности челюстно-лицевой области, влияющие на характер травматических повреждений челюстно-лицевой области.
3. Травматические повреждения нижней челюсти. Классификация. Механизмы смещения костных отломков.
4. Клинические проявления переломов нижней челюсти.
5. Диагностика переломов нижней челюсти.
6. Классификация переломов верхней челюсти. Клиника, диагностика.
7. Междисциплинарный подход к обследованию пациентов с переломом верхней челюсти.
8. Принципы лечения переломов костей лицевого скелета.
9. Методы лечения переломов костей лицевого скелета.
10. Оказание первой медицинской помощи при травматических повреждениях, виды временной иммобилизации.
11. Переломы скуловой кости и дуги, классификация, клинические проявления, диагностика.
12. Переломы скулоорбитального и скуловерхнечелюстного комплексов, принципы дифференциальной диагностики.
13. Переломы костей носа, особенности клиники.
14. Сочетанная черепно-лицевая травма, клинические проявления, лечебно-диагностическая тактика.
15. Диагностика ликвореи.

ОПРЕДЕЛЕНИЕ И КЛАССИФИКАЦИЯ

Травма (от др.-греч. τραῦμα — рана) — повреждение, под которым понимают нарушение анатомической целостности или физиологических функций органов и тканей тела человека, возникающее в результате внешнего воздействия. В зависимости от вида повреждающего фактора различают механические (переломы и т. п.), термические (ожоги, обморожения), химические травмы, баротравмы (под действием резких изменений атмосферного давления), электротравмы и т. д., а также комбинированные травмы.

Перелом — это полное или частичное нарушение анатомической целостности кости, сопровождающееся повреждением окружающих кость мягких тканей и нарушением функции поврежденного сегмента.

По характеру поражающего фактора травмы делятся:

- 1) на механические;
- 2) огнестрельные;
- 3) термические;
- 4) химические;
- 5) комбинированные.

Классификация травм в зависимости от причины возникновения:

1. Производственная травма — повреждение, связанное с выполнением производственных обязанностей (промышленная и сельскохозяйственная).
2. Спортивная травма, возникающая в ходе занятий физкультурой и спортом.
3. Бытовая травма — повреждение, возникшее при выполнении домашней работы или при бытовых конфликтах.
4. Транспортная (автодорожная) травма, возникающая в результате дорожно-транспортного происшествия.

ВЫВИХИ ЗУБОВ

По МКБ-10-С: S03.2 Вывих зуба.

Вывих зуба — травматическое повреждение зуба, в результате которого нарушается его связь с лункой.

Вывих зуба возникает чаще всего в результате удара по коронке зуба. Чаще других вывиху подвергаются фронтальные зубы на верхней челюсти и реже — на нижней. Вывихи премоляров и моляров происходят чаще всего при неосторожном удалении соседних зубов с помощью элеватора.

Различают неполный вывих (экструзия), полный вывих (авульсия), вколоченный вывих (интрузия) (рис. 1).

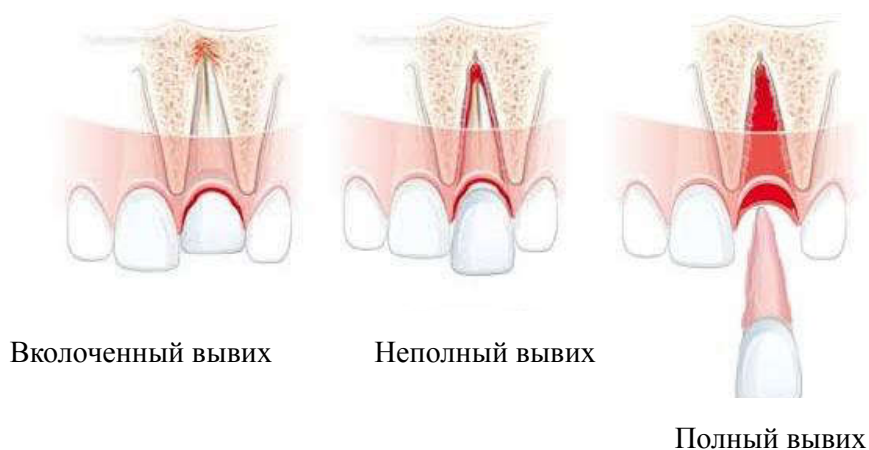


Рис. 1. Типы вывиха зуба

При неполном вывихе зуб частично теряет связь с лункой зуба, становится подвижным и смещается из-за разрыва периодонтальных волокон и нарушения целостности кортикальной пластинки альвеолы зуба. На дентальной рентгенограмме (или ортопантограмме) корень зуба укорочен из-за наклонного положения, определяется расширение периодонтальной щели не только в боковых, но и в верхушечных частях корня зуба.

При полном вывихе зуб теряет связь с лункой зуба из-за разрыва всех тканей периодонта, выпадает из лунки или удерживается только мягкими тканями десны, на дентальной рентгенограмме определяется только лунка зуба.

При вколоченном вывихе происходит внедрение зуба в губчатое вещество костной ткани альвеолярного отростка челюсти (погружение зуба в лунку). Рентгенологически: режущий край коронки расположен ниже соседних зубов, периодонтальная щель не определяется, на дентальной рентгенограмме линия периодонта отсутствует на всем протяжении.

Комплексное лечение вывиха зуба направлено на устранение причины или основного фактора развития вывиха зуба, купирование болевого симптома и острых воспалительных явлений при вывихе зуба; обеспечение иммобилизации зуба по показаниям; предупреждение развития патологического процесса в кости и развития воспалительных процессов в околочелюстных тканях; сохранение и восстановление функции зубочелюстной системы пациента.

При наличии медицинских показаний (невозможность или неэффективность консервативного эндодонтического или восстановительного лечения причинного зуба, или зуб не представляет функциональной ценности) проводится операция удаления зуба.

Лигатурное связывание зубов (простое лигатурное связывание, непрерывное в виде восьмерки) показано в постоянном прикусе при наличии 2–3 устойчивых рядом стоящих зубов с обеих сторон. Также могут использоваться шины-скобы, шины-капы и назубно-десневые шины. Иммобилизация вывихнутых зубов осуществляется обычно в течение 1 месяца (4 недели).

При полном вывихе зуба возможна его реплантация (не позже чем через 3 суток после травмы), включающая экстирпацию пульпы и пломбирование канала на основе гидроксида кальция; собственно реплантацию; фиксацию на 4 недели капой или гладкой шиной-скобой.

ПЕРЕЛОМЫ ЗУБОВ

По МКБ-10-С:

S02.5 Перелом зуба

S02.50 Перелом только эмали зуба (откол эмали)

- S02.51 Перелом коронки зуба без повреждения пульпы
- S02.52 Перелом коронки зуба с повреждением пульпы
- S02.53 Перелом корня зуба
- S02.54 Перелом коронки и корня зуба
- S02.57 Множественные переломы зубов
- S02.59 Перелом зуба неуточненный.

Перелом зуба — это травматическое повреждение зуба с нарушением целостности его твердых тканей (рис. 2). Возникает в результате сильного удара по коронке зуба. Страдает чаще всего фронтальная группа зубов на верхней челюсти (88,9 %) и реже на нижней челюсти (11,1 %). Перелом зуба может локализоваться в области коронки, шейки и корня зуба и может быть полным и неполным. Очень редко встречаются коронково-корневые переломы зубов.

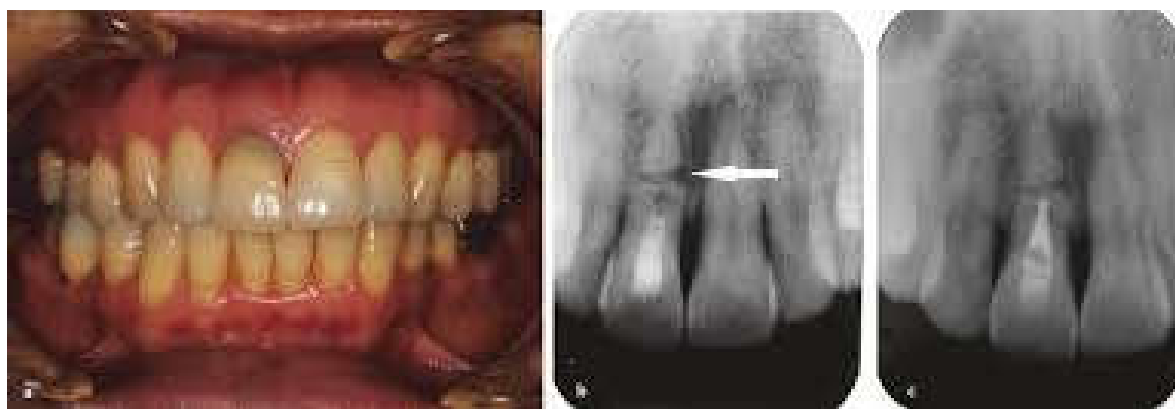

Рис. 2. Перелом корня зуба

В зависимости от направления линии перелома различают продольные, косые, поперечные и оскольчатые переломы корней зубов, которые располагаются в средней, нижней или верхней трети зуба и могут быть смещены или нет.

При переломе корня зуба характерна болезненная перкуссия причинного зуба, его подвижность, самопроизвольные ноющие боли или боли при накусывании, возможны кровотечение из зубо-десневого края и изменение цвета коронки в связи с внутрипульпарным кровоизлиянием. При пальпации смещается только отломанная часть зуба. Если перелом корня произошел в области верхней трети (верхушки), то его подвижность нередко не определяется, выявляется только боль при перкуссии.

При переломе коронки и корня зуба пациента беспокоят острые, часто интенсивные постоянные боли в момент пережевывания пищи в области причинного зуба (зубов) и прилежащего участка челюсти; причинный зуб или разрушен кариозным процессом, или под пломбой, может быть подвижным, перкуссия его болезненна; переходная складка преддверия полости рта в области очага поражения отечная, гиперемированная.

При переломах корня зуба, коронки и корня зуба рентгенографически определяются полоса просветления между отломками, изменение положения коронкового отломка по отношению к корневому.

Перелом корня зуба может сочетаться с переломом стенки альвеолы, при этом рентгенографически выявляется нарушение непрерывности кортикальной пластинки, ограничивающей поверхность альвеолярного отростка и полосу просветления в губчатом веществе.

При переломе корня зуба в пришеечной части выполняют удаление коронки причинного зуба. При переломе корня зуба в средней части при условии жизнеспособности пульпы (реагирует на температурные и электрические тесты) показана репозиция и иммобилизация отломков с использованием интерпроксимального соединения и стекловолоконной ленты Fiber-Splint, систем Ribbond, GlasSpan сроком на 3 месяца. Стабильность шины проверяют через 30 и 60 дней после травмы.

При переломе корня в верхушечной части при жизнеспособной пульпе зуб фиксируют шиной и наблюдают в динамике; при разрыве пульпы зуб подвергают эндодонтическому лечению, шинируют. При продольном и оскольчатом переломах зуб подлежит удалению.

При поверхностном переломе коронки зуба без повреждения пульпы восстанавливают зуб композитными материалами или ортопедическими конструкциями. При повреждении пульпы причинного зуба показано его удаление.

ПЕРЕЛОМЫ АЛЬВЕОЛЯРНОГО ОТРОСТКА

По МКБ-10-С:

S02.40 Перелом альвеолярного отростка верхней челюсти

S02.60 Перелом альвеолярного отростка нижней челюсти.

Изолированные переломы альвеолярного отростка возникают при действии травмирующей силы на достаточно узкий его участок вследствие перегиба или сдвига (рис. 3). Выделяют следующие виды переломов альвеолярного отростка:

– частичные — линия перелома проходит через наружную часть альвеолярного отростка; возникает перелом наружной компактной пластинки в пределах лунок нескольких зубов и части межзубных перегородок;

– неполные — линия перелома в виде трещины проходит через всю толщу альвеолярного отростка, захватывая наружную и внутреннюю компактные пластинки и губчатое вещество; смещения отломков не происходит;

– полные — две вертикальные линии перелома объединены горизонтальной и проходят через всю толщу альвеолярного отростка;

- оскольчатые — линии переломов пересекаются в нескольких направлениях;
- с дефектом кости — отрыв сломанной части альвеолярного отростка.

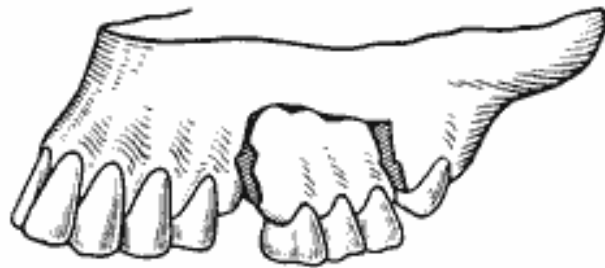


Рис. 3. Перелом альвеолярного отростка

Альвеолярный отросток верхней челюсти чаще подвержен перелому по сравнению с альвеолярной частью нижней челюсти. Преимущественно ломается передний отдел альвеолярного отростка верхней челюсти, что связано с анатомическими особенностями.

Верхняя челюсть, как правило, несколько перекрывает нижнюю, альвеолярный отросток ее длиннее и тоньше. Передний отдел альвеолярного отростка верхней челюсти ничем не защищен, кроме эластичного хрящевого отдела носа. Его боковые отделы прикрыты скуловой дугой. Фронтальный участок альвеолярной части нижней челюсти достаточно надежно защищен выступающим кпереди верхним альвеолярным отростком и зубами, подбородком, его боковые отделы — соответствующим участком тела нижней челюсти и скуловой дугой.

Отломок альвеолярного отростка смещается в полость рта под влиянием продолжающегося действия приложенной силы: кзади — во фронтальном участке и вовнутрь — в боковом. Смещение иногда столь значительно, что сломанный фрагмент может лежать на твердом небе. На верхней челюсти он может сместиться кнаружи, когда воздействие на альвеолярный отросток опосредованно через зубы нижней челюсти. Это сочетается, как правило, с ее переломом.

Линия перелома чаще проходит через всю толщу альвеолярного отростка, крайне редко — только через наружную компактную пластинку и губчатое вещество без повреждения внутренней пластинки. Отломанный участок чаще сохраняет связь с надкостницей и слизистой оболочкой полости рта, реже происходит его отрыв. Перелом альвеолярной части нижней челюсти нередко сопровождается переломом или вывихом зубов.

Линия излома чаще имеет аркообразную форму, особенно на верхней челюсти, что связано с неодинаковым уровнем стояния верхушек корней зубов. Она может располагаться вне корней зубов, что создает благоприятные

предпосылки для приживления отломка, или проходить через корни зубов, что сопровождается их переломом. В этом случае условия для приживления отломка плохие и благоприятный исход лечения сомнителен. При переломе бокового отдела альвеолярного отростка верхней челюсти нередко отламывается дно верхнечелюстной пазухи.

Больные предъявляют жалобы на самопроизвольные боли в области верхней или нижней челюсти, усиливающиеся при смыкании зубов или попытке пережевывания пищи, неправильное смыкание зубов или невозможность закрыть рот.

При внешнем осмотре отмечаются выраженный отек мягких тканей приротовой области или щек, наличие кровоподтеков, ссадин, ран, что является признаком предшествовавшей травмы. Рот полуоткрыт.

При осмотре полости рта на слизистой оболочке губ или щек могут быть кровоизлияния, рваные раны вследствие повреждения ее о зубы. При смещении отломка происходит разрыв слизистой оболочки альвеолярного отростка с обнажением костной ткани по линии излома. Конфигурация зубной дуги нарушена, прикус неправильный. Если клинически смещения отломка нет, линию перелома можно определить, аккуратно смещая предполагаемый отломок и пальпаторно определяя подвижность его под пальцами другой руки. Перемещая палец вдоль границы подвижного фрагмента кости, удается точно определить размеры отломленного участка альвеолярного отростка.

Перкуссия зубов, между которыми проходит линия перелома, как правило, болезненна. Зубы, находящиеся на отломке, также могут реагировать на перкуссию, быть подвижными.

На внутриротовой рентгенограмме отчетливо видны линия перелома и взаимоотношение ее с корнями зубов.

Под проводниковым (реже инфильтрационным) обезболиванием необходимо установить отломок в правильное положение под контролем прикуса. Имобилизацию его можно осуществить с помощью гладкой шины-скобы, если на отломанном и неповрежденном участке альвеолярного отростка имеется достаточное количество устойчивых зубов.

В случае центрального расположения отломка на неповрежденном участке шина должна включать не менее 2–3 устойчивых зубов. При смещении отломка верхней челюсти книзу целесообразно закрепить зубы к проволочной шине специальной петлей, проходящей через режущий край или их жевательную поверхность. Методом выбора в таких случаях является шина-капа из быстротвердеющей пластмассы. Обязателен контроль жизнеспособности пульпы зубов, находящихся на отломке. При некрозе пульпы, что устанавливается путем неоднократного контроля (электрометрии), зубы следует трепанировать, а каналы их после соответствующей обработки запломбировать. Если анатомические условия не позволяют использовать глад-

кую шину-скобу, на отломленный участок можно изготовить зубнадесневую (надесневую) шину и зафиксировать ее с помощью шва или полиамидной нити к неповрежденному участку альвеолярного отростка.

Если не удастся установить отломок в правильное положение руками, то шину необходимо изогнуть так, чтобы можно было произвести вытяжение его с помощью резиновых колец. На неповрежденном альвеолярном отростке ее изгибают в соответствии с изложенными требованиями. Отрезок шины, расположенный в проекции сместившегося фрагмента, должен быть представлен дугой (на которой могут быть изогнуты зацепные крючки) для фиксации резиновых колец, прикрепленных лигатурой к зубам на отломленном участке. После репозиции отломка его фиксируют в правильном положении гладкой шиной-скобой или шиной-капой.

Шину можно снять через 5–7 недель. При отрыве участка альвеолярного отростка острые костные выступы сглаживают фрезой, слизистую оболочку после ее мобилизации над костной раной ушивают наглухо кетгутом. Если ушить рану не представляется возможным, ее закрывают тампоном из йодоформной марли, смену которого производят не раньше чем на 7–8-й день.

Если линия перелома проходит через корни зубов, приживления отломка чаще не наступает. Это связано с плохим кровоснабжением отломанного фрагмента в силу того, что линия перелома проходит очень близко от десневого края. Отломок оказывается скелетированным на значительном протяжении. Кроме того, удалить сломанные корни из фрагментов альвеолярного отростка без дополнительных разрезов и отслаивания слизисто-надкостничного лоскута практически невозможно. Это еще больше ухудшает микроциркуляцию в отломанном участке альвеолярного отростка. Велика вероятность его секвестрации. Поэтому рациональнее сразу же провести радикальную хирургическую обработку, аналогичную таковой при полном отрыве сломанного фрагмента.

ПЕРЕЛОМЫ НИЖНЕЙ ЧЕЛЮСТИ

По МКБ-10-С:

S02.6 Перелом нижней челюсти

S02.60 Перелом альвеолярного отростка

S02.61 Перелом тела нижней челюсти

S02.62 Перелом мышцелкового отростка

S02.63 Перелом венечного отростка

S02.64 Перелом ветви

S02.65 Перелом симфиза

S02.66 Перелом угла

S02.67 Множественные переломы нижней челюсти

S02.68 Перелом нижней челюсти неуточненной локализации.

Переломы нижней челюсти бывают:

1. По этиологии:
 - травматические;
 - патологические.
2. По числу линий перелома:
 - одиночные;
 - двойные;
 - множественные.
3. По сообщению с внешней средой:
 - открытые (не только с нарушением целостности кожных покровов, но и в пределах зубного ряда);
 - закрытые (в области ветви нижней челюсти и ее отростков).
4. По смещению костных отломков:
 - без смещения;
 - со смещением.
5. Смещение отломков зависит:
 - от силы тяги жевательных мышц;
 - локализации перелома и количества отломков;
 - силы и направления удара, массы (тяжести) отломка.

При переломах нижней челюсти жалобы пациентов определяются характером и локализацией перелома. Пациенты жалуются на боль и отек мягких тканей в области нижней челюсти; возможны боль при глотании и открывании рта, сжатии челюстей, боль в области слухового прохода; нарушение прикуса, выдвигание и/или подвижность зубов; чувство «онемения» в области нижней губы и подбородка; «хруст» в нижней челюсти при ее движении; кровотечение из полости рта или из десневого кармана, иногда из наружного слухового прохода. Откусывание и пережевывание пищи болезненны или невозможны. Также вследствие травмы пациенты могут отмечать потерю сознания, тошноту, рвоту, головокружение, нарушение ориентации в месте и времени при наличии ушиба или сотрясения головного мозга, что требует дообследования и консультации нейрохирурга.

Собирая анамнез, как и при любой травме, врач должен выяснить место и обстоятельства травмы (со слов пациента). По клиническим признакам (сохранение сознания, контактность, характер дыхания, пульса, уровень артериального давления) оценивается общее состояние больного. Необходимо исключить повреждение других анатомических областей, особое внимание следует обращать на сочетанную травму челюсти и головного мозга, что может препятствовать немедленному началу проведения специализированной помощи и требует привлечения специалистов другого профиля, в том числе

невролога или нейрохирурга при наличии симптоматики, характерной для черепно-мозговой травмы различной степени тяжести.

При обследовании определяются нарушение конфигурации лица за счет отека и кровоизлияния в околочелюстные мягкие ткани в области перелома (на коже обычно проявляется через 8–12 ч после травмы, на слизистой оболочке полости рта — практически сразу), нарушение прикуса и ограничение открывания рта (из-за резкой болезненности или блокирования смещенными костными отломками), смещение зубов по отношению к окклюзионной плоскости и их подвижность.

При пальпации нижней челюсти определяются симптом «ступеньки» по нижнему краю челюсти (пальпация может быть затруднена из-за отека мягких тканей) и альвеолярному отростку; крепитация и подвижность отломков при бимануальном исследовании нижней челюсти. Выделяют два симптома: прямой нагрузки — болезненность при нагрузке в области перелома — и не прямой нагрузки (положительный симптом не прямой нагрузки, или отраженной боли) — болезненность в области перелома при надавливании на подбородок и углы нижней челюсти.

Если в результате повреждения челюсти и смещения отломков происходит разрыв или травма нижнеальвеолярного нерва, то на стороне перелома будут явления гипостезии или парестезии в области нижней губы и подбородка. Для установления перелома мышцелкового отростка изучают объем движения головки в суставной впадине. Головки пальпируют во время движения челюсти, отсутствие или «отставание» движения суставной головки при открывании рта или невозможность ее пальпации свидетельствуют о переломе мышцелкового отростка (рис. 4).

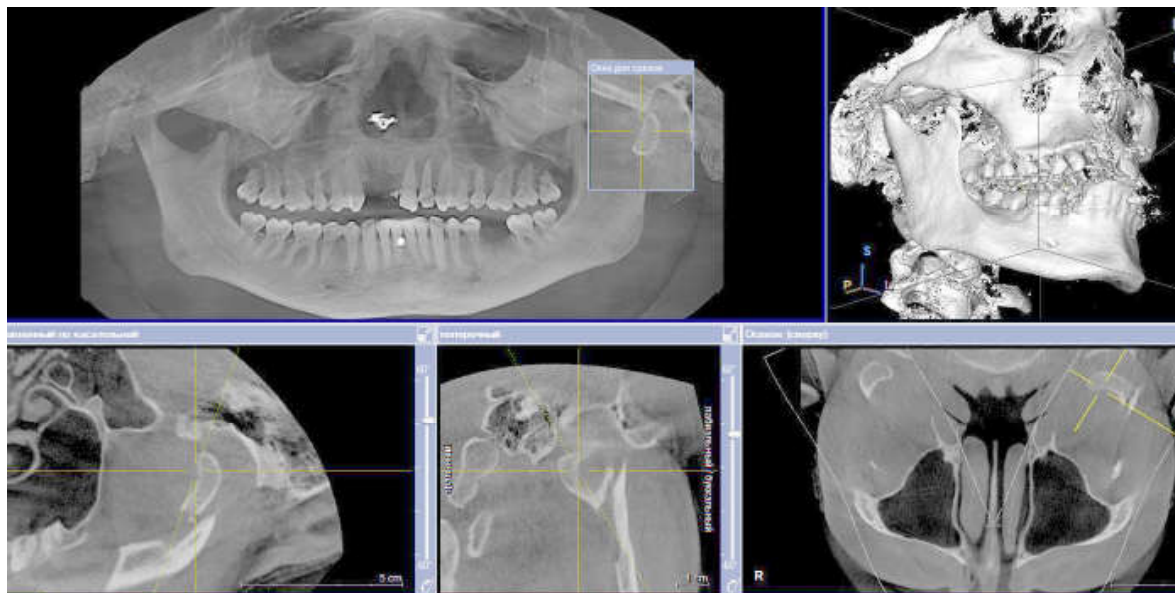


Рис. 4. Перелом мышцелкового отростка нижней челюсти слева со смещением отломков

Во время открывания и закрывания рта определяются уменьшение амплитуды движения нижней челюсти, боль и смещение подбородка в сторону от средней линии (в сторону перелома). При двустороннем переломе ветви и мыщелкового отростка возможно несмыкание фронтальной группы зубов. В полости рта окклюзионные взаимоотношения нарушены из-за смещения отломков. При этом зубы малого отломка будут контактировать с антагонистами, а на большем отломке контакт зубов с ними будет отсутствовать почти на всем протяжении, кроме моляров.

Перкуссия зубов в области перелома болезненна. Особый диагностический признак перелома тела нижней челюсти — образование кровоизлияния не только в преддверии полости рта, но и с язычной стороны альвеолярной части. При ушибе мягких тканей оно чаще определяется только с вестибулярной стороны. Могут иметь место разрывы слизистой оболочки, которые распространяются в межзубный промежуток (в проекции щели перелома). Абсолютно достоверным признаком перелома является положительный симптом подвижности отломков челюсти. Перелом нижней челюсти в области суставных отростков сопровождается артритом височно-нижнечелюстного сустава с клинической симптоматикой различной степени выраженности.

Данные клинической картины необходимо подтвердить результатами рентгенологического исследования. Рентгенограммы в двух проекциях (прямой и боковой) позволяют уточнить топографию перелома, выраженность смещения отломков, наличие костных осколков, отношение корней зубов к линии перелома. Также может проводиться ортопантомография. Наиболее информативными методами рентгенологической диагностики переломов нижней челюсти являются мультиспиральная компьютерная томография и конусно-лучевая компьютерная томография (рис. 5).

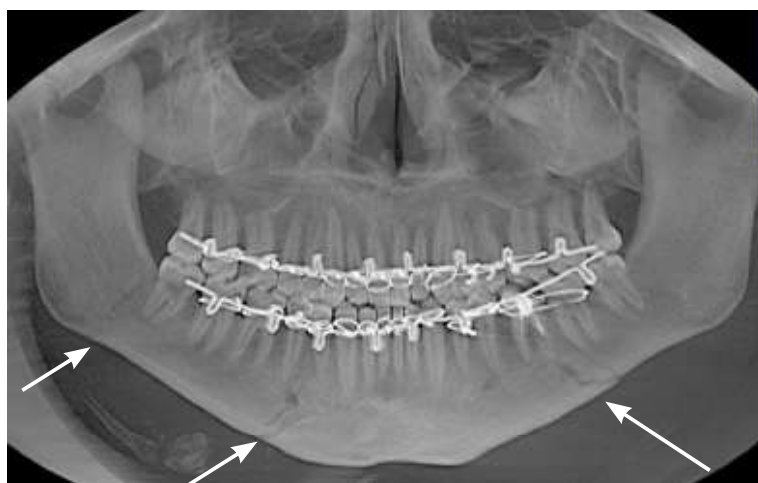

Рис. 5. Множественный перелом нижней челюсти во фронтальном отделе справа, в области тела слева, в области угла справа без смещения костных отломков, выполнено бимаксиллярное шинирование

Диагноз формулируется с учетом этиологии (травматический или патологический), связи с внешней средой (открытый или закрытый), локализации (части нижней челюсти), количества линий перелома и сторон поражения, характера смещения отломков при переломе нижней челюсти.

Основные принципы лечения пациентов с переломами нижней челюсти направлены на создание оптимальных условий для репаративного остеогенеза, репозицию, стабильную фиксацию костных отломков, иммобилизацию нижней челюсти, а также профилактику осложнений (травматического остеомиелита челюсти, в том числе с развитием абсцессов и флегмон окологлазничных тканей; замедленной консолидации костных отломков; неправильно сросшегося перелома; формирования ложного сустава; развития анкилоза височно-нижнечелюстного сустава; стойкой нейропатии ветвей тройничного нерва).

Первая врачебная помощь пациентам с переломами нижней челюсти заключается в осуществлении иммобилизации челюсти пращевидной или теменно-подбородочной повязкой. Транспортировка пациентов с переломом нижней челюсти и признаками алкогольного, наркотического опьянения и/или черепно-мозговой травмы осуществляется в положении сидя с наклоном головы вперед или лежа на боку.

Цель временной иммобилизации — обеспечение минимальной подвижности отломков нижней челюсти, профилактика болевого синдрома, осложнений, угрожающих жизни, и местных осложнений.

Оказание первой помощи включает:

1. Временную иммобилизацию нижней челюсти.
2. Симптоматическую медикаментозную терапию.
3. Направление в специализированный стационар.

Для временной иммобилизации нижней челюсти могут использоваться пращевидная повязка Померанцевой-Урбанской, теменно-подбородочная повязка, стандартная праща Энтина и др.; лигатурное простое связывание прилежащих к линии перелома группы зубов.

При закрытых переломах в области ветви челюсти без смещения фрагментов также допускается применять функциональный метод лечения или межчелюстное лигатурное связывание по Айви.

Методы лечения переломов нижней челюсти можно разделить на ортопедические (консервативные), оперативные (остеосинтез) и хирургическо-ортопедический метод Блэка. К консервативным методам лечения относятся: бимаксиллярное шинирование, назубно-десневые шины в комбинации с пращевидной повязкой, лигатурное связывание. К оперативным методам лечения относятся чрезочаговый остеосинтез (накостный, внутрикостный, чрезкостный) и внеочаговый остеосинтез (фиксирующие и компрессионно-дистракционные аппараты).

Основным методом лечения переломов нижней челюсти является бимаксиллярное шинирование с межчелюстным вытяжением (рис. 6). Оно включает в себя следующие этапы: местная анестезия (проводниковая, инфильтрационная, аппликационная), по показаниям проводится премедикация или потенцированная местная анестезия, антисептическая обработка щели перелома и полости рта, решение вопроса о судьбе зуба в щели перелома (клинически необходимо оценить подвижность зуба, разрывы слизистой оболочки, целостность стенок альвеолы, степень оголения корня зуба). Удаляют зубы с периапикальными очагами инфекции, с патологией маргинального периодонта; зубы, не представляющие функциональной ценности; зубы с переломами корней; ретенированные зубы (иногда их оставляют для наблюдения в целях предотвращения смещения костных отломков); зубы, препятствующие репозиции костных отломков. Затем проводится ревизия щели перелома: удаление свободнолежащих костных фрагментов и осколков зубов, инстилляцией растворами антисептиков, изоляция линии перелома от полости рта — ушивание лунки и разрывов слизистой, припасовка и фиксация назубных шин на зубном ряду.

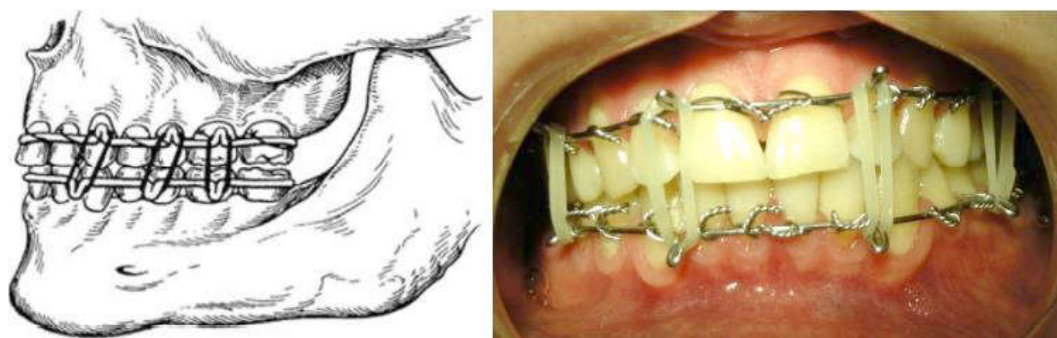


Рис. 6. Бимаксиллярное шинирование

Используются проволочные шины Тигерштедта с зацепными петлями, Рауэра, Кручинского для язычной фиксации. Их изготавливают из алюминиевой (1–2 мм) или ортодонтической проволоки (0,6–1,2 мм) и фиксируют к зубам бронзоалюминиевыми лигатурами (0,3–0,5 мм). Также используются стандартные ленточные шины Васильева. Следующий этап — мануальная репозиция костных фрагментов и наложение межчелюстной тяги с фиксацией зубных рядов в прикусе (у пациентов с черепно-мозговой травмой возможно отсрочить на 1–2 суток). Прикус можно фиксировать резиновой, ниточной, лигатурной (проволочной) тягой. По направлению она может быть вертикальной, косой, перекрестной.

В основе репаративного остеогенеза помимо точной репозиции, фиксации и иммобилизации фрагментов лежит раннее восстановление функции, которое возможно только после проведенного хирургического лечения. Так,

при неудовлетворительной репозиции, отсутствии устойчивой фиксации отломков, невозможности проведения бимаксиллярного шинирования показаны открытая репозиция и остеосинтез.

Остеосинтез — хирургический метод лечения переломов, направленный на прочное соединение отломков при помощи различных фиксирующих устройств.

Способы остеосинтеза:

1. Внеочаговый. Позволяет закрепить костные фрагменты приспособлениями, которые проходят вне щели перелома (фиксирующие и компрессионно-дистракционные аппараты). Применяется при неэффективности консервативных методов и невозможности проведения чрезочагового остеосинтеза (осложненные переломы нижней челюсти (травматический остеомиелит), переломы нижней челюсти с дефектом кости до 1,5–2 см). Суть метода в иммобилизации отломков к наружному каркасу (дуга, стержень) фиксирующими элементами, закрепленными на челюсти (или в челюсти) в отдалении от щели перелома. Обеспечивают фиксацию отломков и удерживают их в состоянии компрессии (сжатия или плотного прилегания) или на определенном расстоянии друг от друга при дефектах челюстей. Компрессионно-дистракционные аппараты (О. П. Чудаков) обеспечивают фиксацию отломков и удерживают их в состоянии компрессии. При дефектах челюстей до 1,5 см после формирования первичной костной мозоли возможна дистракция (вытяжение или растяжение) костных отломков за счет эластичности молодого костного регенерата.

2. Чрезочаговый (внутрикостный, на костный). В зависимости от доступа — внутриротовой и внеротовой. Внутриротовой наиболее целесообразно проводить при лечении переломов нижней челюсти в пределах зубного ряда и угла нижней челюсти. Преимуществом внутриротового доступа является отсутствие повреждения ветвей лицевого нерва. Недостатки внутриротового доступа — технически более сложный, т. к. требует адаптированный набор инструментов, малое операционное поле, что обуславливает трудности в точной репозиции. К недостаткам внеротового доступа можно отнести риск повреждения краевой ветви лицевого нерва, соответственно, парез мышц, опускающих угол рта, отслойку собственно жевательной мышцы, что требует ее последующей фиксации к углу челюсти через перфорационные отверстия по нижнему краю, наличие рубца на коже.

При наружном и внутриротовом доступе скелетируется только вестибулярная поверхность нижней челюсти, причем площадь скелетирования приблизительно одинаковая из внутриротового и наружного доступа. Из внутриротового и наружного доступа минипластина фиксируется с учетом принципов биомеханики, т. е. ближе к верхнему краю угла челюсти.

Показаниями для проведения остеосинтеза нижней челюсти являются неудовлетворительная репозиция, отсутствие устойчивой фиксации отломков, невозможность проведения бимаксиллярного шинирования. Это могут быть беззубые челюсти с расхождением костных фрагментов; частичная адентия челюстей с большой потерей зубов; частичная вторичная адентия с наличием тяжелого маргинального периодонтита; переломы со значительным смещением фрагментов, интерпозиция мягких тканей в щель перелома; переломы с повреждением кожных покровов; патологические переломы (например, через кистозную полость); несросшиеся переломы; переломы суставного отростка с вывихом или подвывихом суставной головки; переломы за пределами зубного ряда; переломы с дефектом костной ткани. К общим показаниям относятся эпилепсия, нарушение психики больного, затрудненное носовое дыхание.

Методы остеосинтеза:

1. Внутрикостный (спицы Киршнера и др.).
2. Чрезкостный или внутрикостно-накостный (проволочный костный шов).
3. Накостный (системы мини- и микропластин).

На сегодня наиболее оптимальным методом лечения является остеосинтез с фиксацией костных фрагментов накостными мини-пластинами.

Методика проведения чрезочагового остеосинтеза наружным доступом. Для проведения анестезиологического пособия используется назотрахеальный наркоз. Далее выполняется разрез в поднижнечелюстной или подподбородочной области, отступая на 1,5–2 см от края нижней челюсти, — для снижения риска повреждения краевой ветви лицевого нерва. Затем отсекаются поверхностная мышца и фасция, отводятся или перевязываются лицевая вена и артерия, отсекается жевательная или подбородочные мышцы; скелетируется вестибулярная поверхность нижней челюсти в области перелома; проводится ревизия щели перелома — удаление мелких, не связанных с надкостницей осколков; оценивается состояние сосудисто-нервного пучка; устраняется интерпозиция мягких тканей. Далее проводится репозиция и компрессия костных отломков под контролем прикуса; выбор минипластины и ее припасовка проводятся с учетом принципов биомеханики и анатомических образований (нижнечелюстного канала, корней зубов). Затем — фиксация минипластины шурупами (монокортикально или бикортикально). Наиболее оптимально располагать минипластину перпендикулярно линии перелома, фиксирующий шуруп должен располагаться не ближе 3–5 мм к щели перелома. Затем следуют антисептическая обработка раны, послойное ушивание с обязательной фиксацией отсеченной жевательной мышцы к медиальной крыловидной или к созданным перфорационным отверстиям по

нижнему краю челюсти, дренированием раны (резиновым перчаточным или перфорированным трубчатым дренажем).

Особенности чрезочагового остеосинтеза нижней челюсти внутриворотным доступом: разрез слизистой оболочки полости рта и надкостницы, скелетирование нижней челюсти с выделением и мобилизацией (созданием подвижности) подбородочных сосудисто-нервных пучков в области подбородочного отверстия, фиксация пластины в области альвеолярного отростка или в верхнем отделе тела или угла челюсти.

Пациентам с выраженными функциональными нарушениями, оскольчатыми множественными переломами со смещением и/или с дефектом костной ткани нижней челюсти более 0,5 см показана одномоментная и отсроченная костная пластика с на костным остеосинтезом минипластинами или реконструктивной стандартной или индивидуальной пластинами или внеочаговый остеосинтез.

После проведения бимаксиллярного шинирования и/или остеосинтеза проводится контрольная рентгенография для оценки репозиции костных отломков, и при необходимости — выбор другого метода лечения при неудовлетворительном состоянии костных фрагментов.

Сроки иммобилизации нижней челюсти: при односторонних переломах иммобилизацию челюстей с помощью шин осуществляют в течение 3–4 недель (при закрытых переломах без смещения — до 2 недель), при двусторонних — от 4 до 6 недель. Сроки иммобилизации нижней челюсти у пациентов после проведения остеосинтеза могут быть уменьшены с целью ранней функциональной нагрузки.

При сохранении зубов в щели перелома проводится электроодонтодиагностика зубов через 3 и 6 месяцев после травмы.

По показаниям назначается симптоматическая лекарственная терапия: антибактериальная терапия для профилактики осложнений гнойно-воспалительного характера (широкого спектра действия, остеотропные); для обезболивания и уменьшения послеоперационного отека — нестероидные противовоспалительные средства, антигистаминные препараты, кортикостероиды; как общеукрепляющая терапия — витамины, препараты кальция; для лечения травматической нейропатии III ветви тройничного нерва — Нейромидин, Неуробекс (витамины группы В); для восстановления периферических нервных окончаний — иглорефлексотерапия, физиотерапия (токи Д'Арсонваля, электрофорез с хлористым кальцием).

ПЕРЕЛОМЫ ВЕРХНЕЙ ЧЕЛЮСТИ

По МКБ-10-С:

S02.4 Перелом скуловой кости и верхней челюсти

S02.40 Перелом альвеолярного отростка верхней челюсти

S02.42 Перелом верхней челюсти

S02.47 Множественные переломы скуловой кости и верхней челюсти.

Переломы верхней челюсти составляют 5–16 % от всех переломов костей лица. Возникают они при ударе, нанесенном непосредственно по широкой поверхности челюсти, при падении на лицо, сжатии между двумя твердыми телами или отраженном ударе, когда он наносится в нижнюю челюсть и передается через нее в верхнюю челюсть. В практике принято выделять три вида неогнестрельных переломов верхней челюсти, линии которых проходят по типичным «слабым местам челюсти» по Le Fort (рис. 7). Огнестрельные переломы возникают в местах непосредственного воздействия ранящего снаряда и зависят от силы, плотности, формы, величины и дальности полета ранящего снаряда.

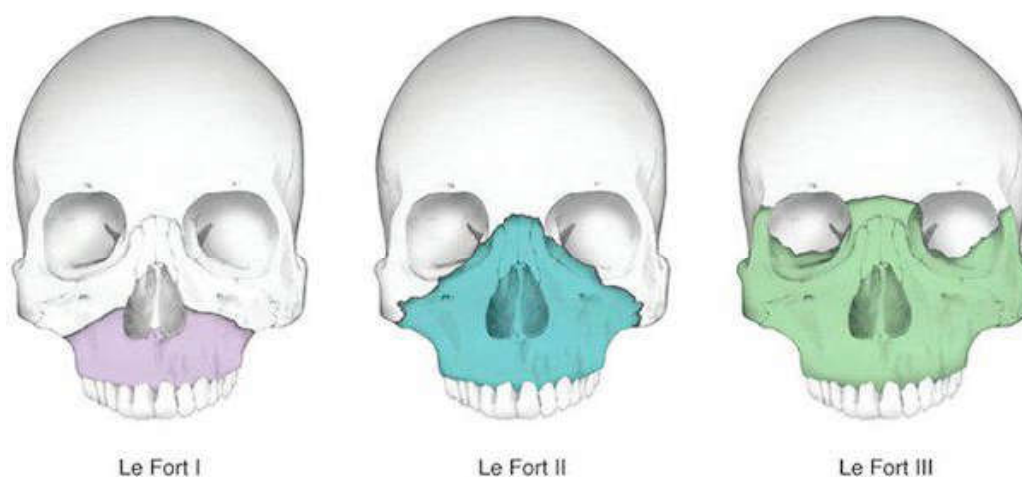


Рис. 7. Типы переломов верхней челюсти по Le Fort

Классификация переломов верхней челюсти:

1. По механизму:
 - поперечные;
 - сагиттальные.
2. По этиологии:
 - травматические;
 - патологические.
3. По взаимоотношению костных отломков:
 - без смещения отломков;
 - со смещением отломков.

4. По обстоятельствам получения травмы:

- производственная травма: промышленная, сельскохозяйственная;
- непроизводственная травма: бытовая, уличная, транспортная, спортивная.

5. В зависимости от наличия черепно-мозговой травмы:

- без сотрясения головного мозга;
- с сотрясением головного мозга.

Типичными симптомами почти при всех указанных переломах верхней челюсти являются удлинение лица вследствие смещения отломков верхней челюсти книзу с нарушением прикуса и кровоизлияние в конъюнктиву, веки и подкожную клетчатку подглазничной области (симптом «очков»). Зачастую у пострадавших рот полуоткрыт (прикус «открытый»), ясно определяются повреждения зубов и альвеолярного отростка.

При пальцевом исследовании обнаруживается подвижность верхней челюсти. В случаях перелома слезной кости в области слезного канала наблюдается интенсивное слезотечение. При прохождении линии перелома в области подглазничного отверстия иногда возможна потеря чувствительности кожи верхней губы и крыла носа с соответствующей стороны.

Симптомы удлинения и одновременного уплощения лица свидетельствуют о смещении вниз вместе с отломками верхней челюсти скуловых и носовых костей. При двусторонних переломах со смещением книзу глазные яблоки опускаются вместе с нижними стенками глазниц, при этом наблюдается экзофтальм (особенно при суббазальных переломах), а при односторонних переломах опущение глазного яблока и экзофтальм имеют место только на поврежденной стороне и сопровождаются диплопией. Кроме того, при односторонних переломах верхней челюсти иногда наблюдается смыкание зубов на поврежденной стороне вследствие смещения отломков книзу и кзади и образование «открытого» прикуса на здоровой стороне, что усложняет открывание рта. При опущении верхней челюсти книзу одновременно опускается и мягкое небо, что может затруднить ротовое дыхание (дислокационная асфиксия).

При различных видах переломов верхней челюсти возможно смещение отломков кзади, вниз, внутрь или в сторону. Оно зависит от силы механического воздействия, вызывающего травму, а также от массы самих отломков. Например, смещение книзу определяется тягой той части медиальной крыловидной мышцы, которая начинается от крыловидного отростка основной кости (прочно связанного с бугром верхней челюсти) и заканчивается у угла и тела нижней челюсти. В значительно меньшей степени оно зависит от тяги мимических мышц, прикрепленных к верхней челюсти.

Обычно клиническая картина перелома верхней челюсти тем тяжелее, чем выше расположена линия перелома и чем больше костный массив от-

деляется от основания черепа. При всех видах переломов верхней челюсти наблюдается кровотечение из носа и рта.

При нижнем типе переломов верхней челюсти (**I тип по Le Fort**) линия перелома проходит горизонтально над альвеолярным отростком и сводом твердого неба, от основания грушевидного отверстия с двух сторон она идет кзади и выше дна верхнечелюстной пазухи, проходит через бугор и нижнюю треть крыловидного отростка клиновидной кости. При этом типе перелома отламывается дно носа, дно верхнечелюстной пазухи, происходит горизонтальный перелом перегородки носа.

Пострадавший предъявляет жалобы на боль в области верхней челюсти, усиливающуюся при смыкании зубов и жевании; онемение зубов и слизистой десны; неправильное смыкание зубов; ощущение инородного тела в глотке, тошноту; затрудненное носовое дыхание и кровотечение из носа.

При внешнем осмотре конфигурация лица изменена за счет отека в щечных областях и верхней губы, сглаженности носогубных складок. При выраженном смещении верхней челюсти книзу удлиняется средняя треть лица. Могут быть ссадины, кровоподтеки, рвано-ушибленные раны на лице и слизистой оболочке полости рта. При осмотре ротовой полости может определяться кровоизлияние по переходной складке верхней челюсти в пределах всех зубов.

При пальпации верхней челюсти определяются патологическая подвижность костных отломков и положительный симптом «костной ступеньки» по скулоальвеолярному гребню, а также положительный симптом нагрузки.

При перкуссии зубов верхней челюсти слышен коробочный звук (симптом Малевича, или «треснутого горшка»).

Отмечается частое смещение верхней челюсти кзади и книзу в дистальных отделах из-за тяги медиальных крыловидных мышц справа и слева.

Перелом верхней челюсти по нижнему типу необходимо дифференцировать от перелома альвеолярного отростка, при котором симптом нагрузки отрицательный.

На рентгенограмме в полуаксиальной проекции можно обнаружить нарушение костной целостности в области скулоальвеолярных гребней и края грушевидного отверстия, а также затемнение верхнечелюстных пазух вследствие кровоизлияния в них.

При среднем типе перелома (**II тип по Le Fort**) линия перелома проходит в месте соединения лобного отростка верхней челюсти с носовой частью лобной кости и костями носа (носолобный шов), затем по медиальной стенке глазницы вниз до нижнеглазничной щели. Далее по нижней стенке глазницы линия перелома идет кпереди до подглазничного края, пересекает его по скулочелюстному шву или вблизи от него. Линия перелома может пройти через подглазничное отверстие. По передней стенке верхнечелюстной пазухи

вдоль скулочелюстного шва она переходит кзади на бугор верхней челюсти и крыловидный отросток клиновидной кости. При двустороннем переломе могут ломаться перегородка носа и решетчатая кость.

Жалобы пострадавшего во многом аналогичны таковым при переломе I типа по Le Fort. Помимо этого, больные могут жаловаться на онемение кожи подглазничной области, верхней челюсти, верхней губы и крыла носа с соответствующей стороны. При повреждении носослезного канала иногда бывает слезотечение. Может отмечаться снижение или потеря обоняния при разрыве или ущемлении обонятельных нитей, которые проходят через отверстия решетчатой пластинки.

При внешнем осмотре определяется асимметрия лица за счет посттравматического отека в подглазничной области и в области корня носа. Кожа синюшна из-за кровоизлияния, особенно в области нижнего века. Нередко имеются кровоизлияния под конъюнктиву и в склере одного или обоих глаз. Может быть подкожная эмфизема тканей лица вследствие попадания воздуха через поврежденные стенки верхнечелюстных пазух. Со стороны полости рта при осмотре определяется кровоизлияние по переходной складке верхней челюсти в области больших и малых коренных зубов.

При горизонтальном положении пострадавшего лицо уплощается за счет смещения отломков верхней челюсти кзади, при вертикальном положении больного лицо удлиняется вследствие смещения верхней челюсти вниз. Нередко обнаруживается нарушение болевой чувствительности кожи подглазничной области, нижнего века, крыла носа. Как правило, возникает кровотечение из носа, полости рта и носоглотки.

При пальпации нижнего края орбиты определяется костный выступ в области скулоальвеолярного гребня — положительный симптом «костной ступеньки». В области носолобного шва иногда можно определить крепитацию отломков.

Болевая чувствительность слизистой оболочки десны снижена в области резцов, клыков и премоляров с обеих сторон. На уровне моляров она не нарушена. При пальпации верхней челюсти определяются болезненность, патологическая подвижность костных отломков, а также синхронное смещение костных фрагментов по нижнеглазничному краю и в области корня носа, а также по скулоальвеолярному гребню. Симптом «непрямой нагрузки» положительный. При этом нередко определяется складка кожи в области корня носа. Остальные симптомы аналогичны таковым при переломе по нижнему типу.

На рентгенограмме, произведенной в полуаксиальной проекции, определяется нарушение костной целостности в области нижнего края глазниц, скулоальвеолярных гребней и нередко в области носовых костей.

При верхнем типе перелома (**III тип по Le Fort**) наиболее тяжелая клиническая картина отмечается при полном отрыве костей лицевого скелета по

суббазальному типу. В этом случае, помимо обильного кровотечения из носа, рта и ушей, почти всегда наблюдается резко выраженное уплощение и удлинение лица вследствие смещения книзу верхней челюсти и скуловых костей, а следовательно, дна глазниц вместе с глазными яблоками.

Линия перелома проходит через носолобный шов, по внутренней стенке глазницы до верхнеглазничной или нижнеглазничной щели. Далее по наружной стенке глазницы до лобно-скулового шва. Затем направляется кзади и вниз по большому крылу клиновидной кости и доходит до верхнего отдела ее крыловидного отростка. Ломаются скуловые отростки височных костей. При этом типе перелома происходит отделение лицевых костей от мозгового черепа. Это часто сопровождается сотрясением или ушибом головного мозга, переломом основания черепа. У пострадавшего могут преобладать признаки, характерные для черепно-мозговой травмы: потеря сознания, тошнота, рвота, ретроградная амнезия, головная боль, шум в ушах, психические нарушения, отолликворея или назоликворея.

Пострадавший предъявляет жалобы на двоение в глазах, болезненное или затрудненное глотание, наличие инородного тела в горле, тошноту, затрудненное открывание рта.

При осмотре лицо пострадавшего одутловатое, с нарушенной конфигурацией. Положительный симптом «очков», для которого характерно кровоизлияние в ткани верхнего и нижнего века, конъюнктиву и клетчатку орбитальной области. У больного, находящегося в лежачем положении, лицо уплощено, при переводе его в вертикальное положение лицо удлиняется. Определяется экзофтальм вследствие кровоизлияния в ретробульбарную клетчатку.

При пальпации тканей в области корня носа определяются крепитация или костный выступ, а также положительный симптом «костной ступеньки» по наружному краю орбит. При открывании рта усиливается болезненность за счет давления венечного отростка на сместившийся участок скуловой дуги или скулоальвеолярного гребня. Открывание рта ограничено. При пальпации верхней челюсти определяются болезненность и патологическая подвижность костных отломков. Симптом «непрямой нагрузки» положительный. Кровоизлияние под слизистую оболочку преддверия полости рта отсутствует. Болевая чувствительность ее не изменена. Остальные признаки соответствуют таковым при переломе по нижнему типу.

На рентгенограмме определяется нарушение костной целостности в области скуловых дуг, наружного края орбит.

Лечение пострадавших с переломами верхней челюсти следует проводить только в условиях стационара.

При оказании первой врачебной помощи пострадавшим с переломами верхней челюсти после остановки кровотечения, противошоковых меропри-

ятий и предупреждения асфиксии необходимо по возможности репонировать костные отломки и временно зафиксировать их.

Пострадавшего необходимо эвакуировать в стационар в положении лежа на боку. Почти все пострадавшие с переломами верхней челюсти нуждаются в транспортной иммобилизации. При оказании помощи больным с травмой лица надо всегда помнить, что переломы верхней челюсти могут вызывать дислокационную асфиксию. Этот вид осложнения происходит в результате закрытия дыхательных путей при перемещении фрагментов верхней челюсти кзади и книзу.

Нельзя забывать о кровотечениях при переломах верхней челюсти, которые особенно опасны при потере сознания. Даже маленькая струйка крови постепенно аспирируется, незаметно заполняя дыхательные пути, и может привести к летальному исходу (аспирационная асфиксия).

Все способы временной иммобилизации при переломах верхней челюсти сводятся к фиксации ее фрагментов к основанию черепа. В качестве временной иммобилизации отломков верхней челюсти при оказании первой помощи можно рекомендовать фиксацию к нижней челюсти, которая в данном случае используется как шина. Конечно, это возможно только в том случае, если нижняя челюсть осталась неповрежденной при травме.

Временная иммобилизация костных отломков осуществляется с помощью бинтовой пращевидной повязки; подбородочной пращи, пращевидной повязки Померанцевой-Урбанской; транспортной иммобилизации по Аржанцеву.

При переломах верхней челюсти применяют консервативные (ортопедические) и хирургические методы иммобилизации.

К ортопедическим методам иммобилизации относятся бимаксиллярное шинирование шинами Тигерштедта с межчелюстной резиновой тягой и пращевидной повязкой, шинами Тигерштедта с модификацией Рауэра, шинами Васильева, Вебера, Ванкевича; шиной Порты, которая применяется при полной вторичной адентии обеих челюстей; аппаратом Збаржа.

Хирургические методы лечения переломов верхней челюсти:

1. Краниомаксиллярный остеосинтез по Фальтину–Адамсу и его модификации. Предварительно изготавливают назубные проволочные шины из ортодонтической проволоки с зацепными петлями, устанавливают правильный прикус и осуществляют фиксацию резиновой тягой. Под местным или общим обезболиванием проводят разрезы по наружному краю правой и левой орбит, скелетируют наружные края орбит. Бором на малых оборотах делают по одному фрезевому отверстию в скуловых отростках лобной кости с каждой стороны для будущих лигатур, а затем ретрогуберально под скуловой костью с помощью специальных игл проводят проволочные лигатуры позади скулоальвеолярного гребня в полость рта и фиксируют их к шине в области

5-го и 6-го зубов с каждой стороны. Таким образом обеспечивают полную неподвижность отломков верхней челюсти.

2. Фиксация отломков верхней челюсти по Федершпилю–Дингману. На зубы верхней челюсти накладывают шину. К ней фиксируют тонкую стальную проволоку, конец которой через мягкие ткани щеки, верхней губы выводят изо рта наружу (используя толстую и длинную инъекционную иглу). Выведенные изо рта концы лигатур закрепляют к петлям, крючкам или дуге на гипсовой головной повязке. При тугоподвижности отломанной верхней челюсти, когда невозможно репонировать ее мануально, проволоку, выведенную изо рта, фиксируют к гипсовой шапочке через резиновую тягу (кольца), что позволяет производить вытяжение челюстей. Прочное и надежное прикрепление ее к костям мозгового черепа позволяет фиксировать отломки нижней челюсти к зубам поврежденной верхней при одновременном переломе обеих челюстей. Метод прост, но он требует наложения гипсовой шапочки, что иногда противопоказано при сочетанной черепно-мозговой травме.

3. Остеосинтез верхней челюсти костными проволочными швами. При переломе по нижнему типу сшивающие лигатуры накладывают в области скулоальвеолярного гребня и грушевидного отверстия, при переломе по среднему типу костные проволочные швы накладывают в области нижнего края глазницы и скулоальвеолярного гребня, при переломе по верхнему типу — в области скуловой дуги и верхненаружного края орбиты. Для надежной фиксации костного отломка проволочный шов необходимо накладывать не менее чем в двух местах.

4. Остеосинтез верхней челюсти спицей Киршнера. Метод лечения переломов верхней челюсти по Макиенко основан на металлоостеосинтезе фрагментов верхней челюсти стальными спицами Киршнера. Под внутривенным наркозом репонировать отломки верхней челюсти, контролируя при этом привычный прикус, при необходимости челюсти фиксируют временной иммобилизацией по Айви. Место введения спицы выбирают в зависимости от типа перелома. Так, при переломах верхней челюсти I типа по Le Fort для фиксации отломков спицу вводят через нижний край скуловой кости сзади наперед по направлению к переднему носовому выступу, сначала с одной стороны, а затем с другой. При переломе верхней челюсти II типа по Le Fort для остеосинтеза костных фрагментов спицы вводят симметрично горизонтально от одной скуловой кости к другой через тело верхней челюсти, верхнечелюстную пазуху и по дну полости носа. В послеоперационный период больному проводят комплексную противовоспалительную терапию. Межчелюстную фиксацию снимают по истечении 2–3 суток, а спицы удаляют через 2–3 месяца. При множественных переломах верхней челюсти в различных вариантах и по нижнему типу предлагается фиксировать отломки верхней челюсти несколькими спицами к неповрежденным скуловым костям.

5. Черепно-верхнечелюстная фиксация по Billet–Vigneul. Применяется у пострадавших с переломом верхней челюсти и лобной кости. Этот вид повреждения довольно часто сопровождается образованием внутричерепной гематомы. Накладываемые нейрохирургом диагностические фрезевые отверстия в области теменных, лобных костей можно использовать для иммобилизации верхней челюсти. Лигатурную проволоку проводят через фрезевые отверстия, пропускают с помощью иглы-проводника под височную мышцу, скуловую дугу, выводят в полость рта по переходной складке и крепят к назубной проволочной шине. Фрезевые отверстия могут быть наложены специально только для фиксации костных отломков верхней челюсти. В случае трепанации черепа по поводу вдавленного перелома для фиксации лигатуры можно использовать край костного дефекта.

По данным клиники кафедры челюстно-лицевой хирургии и пластической хирургии лица БГМУ, чаще применяемым хирургическим методом лечения переломов верхней челюсти в настоящее время является остеосинтез системой титановых мини-пластин.

При переломе верхней челюсти по Le Fort I выполняют разрез слизистой оболочки в полости рта по переходной складке от 1.5 до 2.5 зуба, скелетируют альвеолярный отросток верхней челюсти, переднюю стенку верхнечелюстной пазухи и скулоальвеолярный гребень. С целью закрепления отломка при переломе по Le Fort I пластины располагают на переднебоковой поверхности челюсти и альвеолярном отростке в области резцов и первого моляра или второго премоляра (рис. 8).

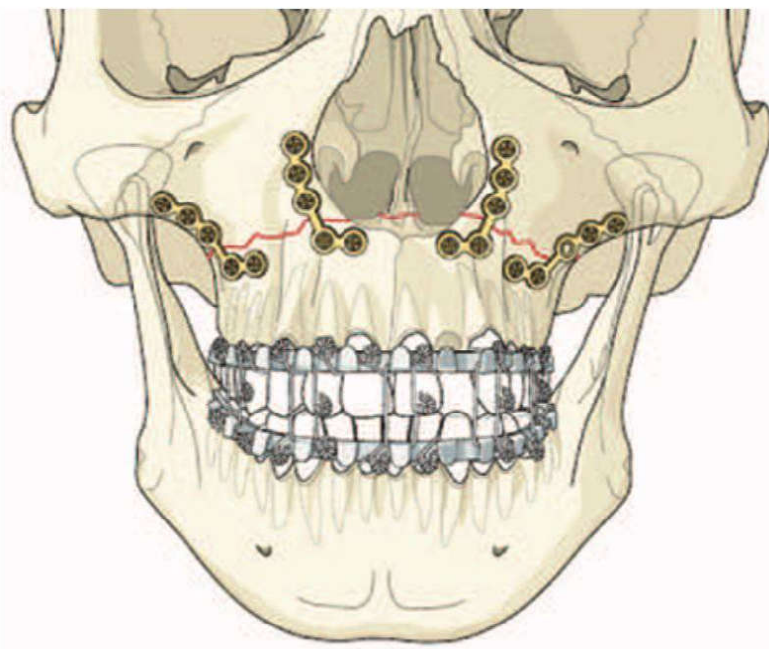


Рис. 8. Фиксация перелома верхней челюсти по типу Le Fort I

При переломе по типу Le Fort II во избежание последующего лимфостаза ткани рассекают вдоль ресничного края нижнего века. Их осторожно распрепаровывают и достигают подглазничного края, от которого отслаивают надкостницу на протяжении 1,5 см в обе стороны от щели перелома. То же выполняют с другой стороны. Затем обнажают щели переломов в области надпереносья и скулоальвеолярного гребня. После репозиции отломков подбирают подходящие по форме и размерам мини-пластины, с помощью щипцов добиваются их плотного прилегания к кости и фиксируют шурупами, длина которых соответствует глубине просверленных костных каналов (рис. 9).

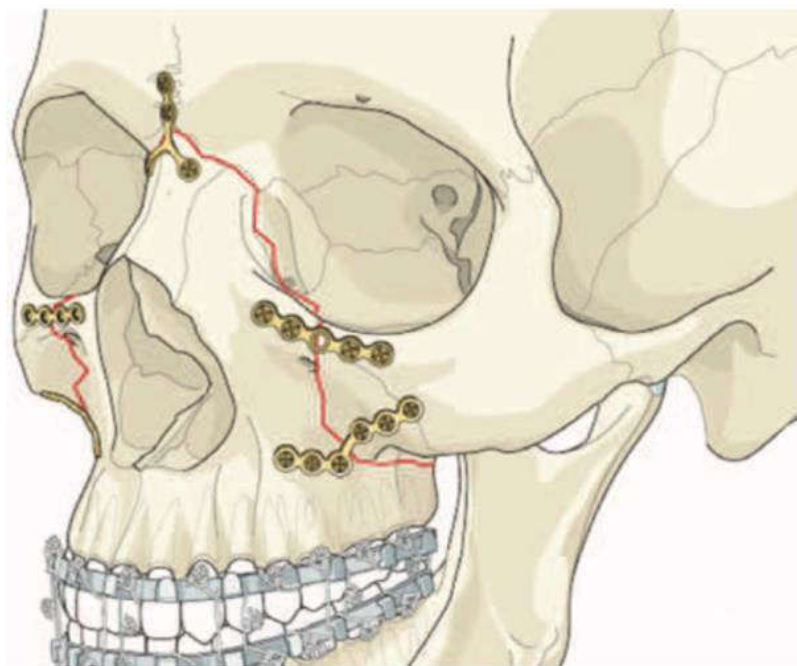


Рис. 9. Фиксация перелома верхней челюсти по типу Le Fort II

Для закрепления отломков при переломе по типу Le Fort III рассекают мягкие ткани в области переломов лицевых костей (надпереносье, верхний наружный угол глазницы и скуловая дуга), скелетируют кость, находят щели переломов и производят ручное вправление отломков под визуальным контролем. Во избежание заметных рубцов на лице некоторые авторы предлагают выполнять венечный разрез, отслаивать от свода черепа и смещать вперед (на лицо) мягкие ткани, что позволяет обнажить через одну рану все места переломов. Подобранную по форме и размерам мини-пластину прикладывают к кости в области перелома и фиксируют при помощи мини-винтов (рис. 10).

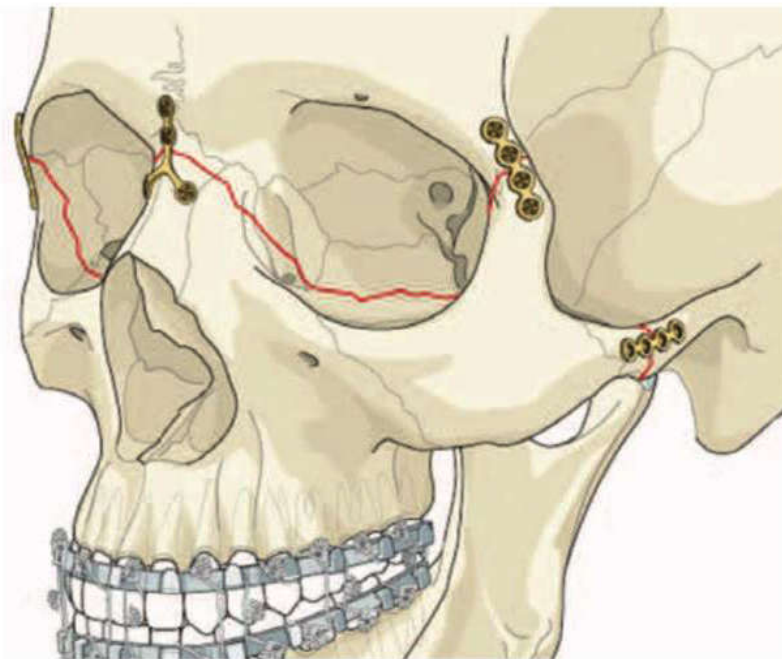


Рис. 10. Фиксация перелома верхней челюсти по типу Le Fort III

При лечении переломов верхней челюсти следует всегда помнить о необходимости профилактики травматических синуситов верхнечелюстной и лобной пазух, а также травматических остеомиелитов верхней челюсти. Возможность предупреждения этих осложнений при травмах лица находится в прямой зависимости от правильной диагностики. Ставя диагноз, врач должен учитывать вероятность повреждения костных стенок и слизистой оболочки верхнечелюстных и лобных пазух, кровоизлияния в них, возможность попадания в пазухи инородных тел, а также осколков костей и зубов.

Хирург должен тщательно проверить, нет ли вследствие травмы сообщения верхнечелюстных пазух с полостью рта, перфорации твердого и мягкого неба в полость носа и носоглотку. Поэтому при оказании специализированной помощи при указанных выше случаях могут возникнуть прямые показания к ревизии верхнечелюстных пазух с последующим наложением соустья с нижним носовым ходом. При наличии сообщения верхнечелюстных пазух с полостью рта требуется пластическое закрытие его местными тканями.

Медикаментозное лечение больных с переломами верхней челюсти. При лечении пострадавших с переломами верхней челюсти необходимо создать условия для консолидации костных отломков и предупредить развитие возможных осложнений воспалительного характера. Этому способствуют своевременное и эффективное закрепление отломков, комплексная противовоспалительная и общеукрепляющая терапия, физиотерапевтические методы лечения и гигиена полости рта.

Пострадавшим с переломами верхней челюсти назначают антибиотики, обладающие тропизмом к костной ткани (линкомицин, Фузидин-натрия, Далацин, доксицилин, Далматим и др.), цефалоспорины (цефтриаксон, цефазолин, цефотаксим, цефалексин), аминогликозиды (гентамицин, канамицин, Мономицин).

Наряду с антибиотиками по показаниям могут назначаться сульфаниламиды и препараты нитрофуранового ряда. Общеукрепляющая терапия включает применение витаминов группы В, аскорбиновой кислоты, метилурацила, кальцийсодержащих препаратов, дыхательной и гигиенической гимнастики, рациональное питание и гигиену полости рта.

ПЕРЕЛОМЫ СКУЛОВОЙ КОСТИ И ДУГИ, СКУЛООРБИТАЛЬНОГО И СКУЛОВЕРХНЕЧЕЛЮСТНОГО КОМПЛЕКСОВ

По МКБ-10-С: S02.41 Перелом скуловой кости (дуги).

В настоящее время выделяют не просто переломы скуловой кости или верхней челюсти, а указывают комплексы, которые повреждаются при травме, — переломы скулоорбитального комплекса, переломы скуловерхнечелюстного комплекса, переломы собственно скуловой кости и дуги.

Костная орбита образована 7 костями, которые образуют по форме пирамиду, направленную вершиной кверху и кзади: скуловая кость, верхняя челюсть, лобная кость, большое и малое крылья клиновидной кости, орбитальный отросток небной кости, слезная кость, орбитальный отросток решетчатой кости. Нижняя и медиальные стенки орбиты представляют собой тонкие костные пластинки. Переломы этих стенок сложно оценить при проведении рентгенографии в стандартных проекциях. Ротация тела скуловой кости, особенно со смещением латеральной стенки орбиты, увеличивает объем орбиты и является частой причиной экзофтальма.

Скуловая кость крепится в 4 местах к черепу. Переломы в месте одного соединения со смещением сопровождаются переломами и в других местах соединений скуловой кости. При этом отмечается, что различные по тяжести травмы могут приводить к разным типам переломов костей средней зоны лица с вовлечением скуловой кости — от переломов скуловой кости без смещения при низкоэнергетических травмах до множественных раздроблений всей средней зоны лица при высокоэнергетических травмах.

Переломы скуловых костей составляют 6–20 % от всех переломов костей лица. По Низовой их классифицируют на переломы скуловой кости и скуловой дуги.

Причинами повреждения скуловой кости и дуги чаще всего бывают бытовая, спортивная, транспортная или производственная травмы.

Переломы скуловой кости и дуги могут быть открытыми или закрытыми, линейными или оскольчатыми, без смещения отломков или со смещением отломков, огнестрельными и неогнестрельными.

Типичные места при переломе скуловой кости: от подглазничного шва до скулоальвеолярного гребня (пальпируется снаружи и со стороны полости рта в виде ступеньки), в области лобно-скулового и скуловисочного шва. При ее повреждении тело скуловой кости смещается кнутри и кзади, что приводит к нарушению целостности наружной стенки глазницы, а при развороте отломка по оси — повреждению верхнечелюстной пазухи с разрывом слизистой оболочки и возникновением носового кровотечения.

При переломе скуловой дуги происходит нарушение непрерывности скулового отростка височной кости и височного отростка скуловой кости, образуются 3 места (щели) перелома и 2 отломка, которые смещаются кнутри и вниз, вызывая давление на венечный отросток нижней челюсти и затрудняя движение последней (рис. 11).

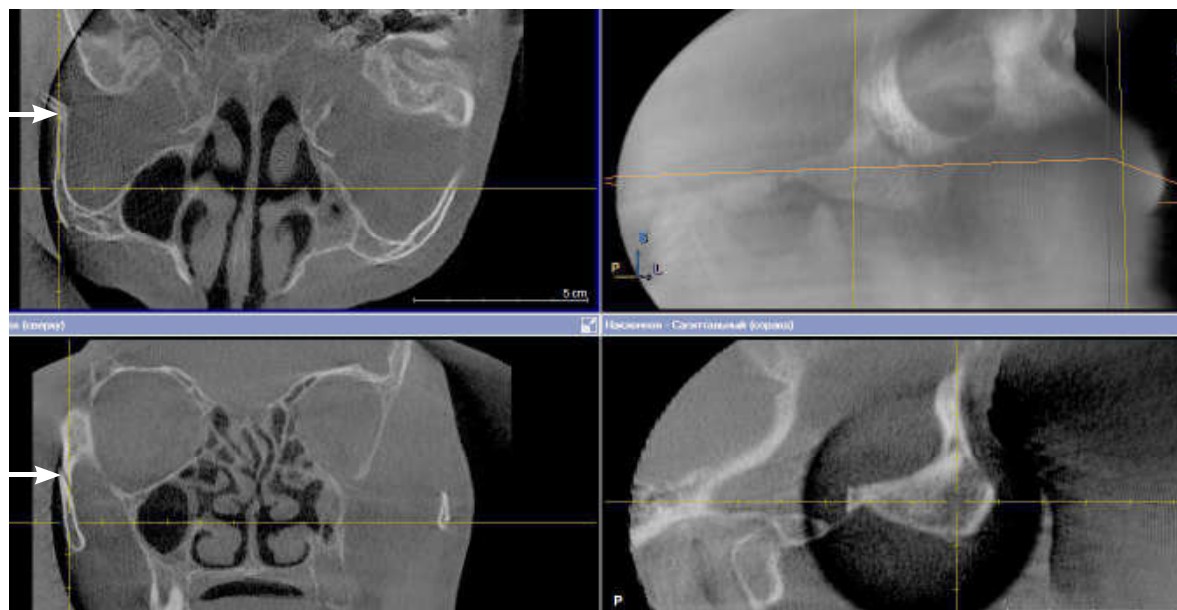


Рис. 11. Перелом скуловой дуги

В зависимости от давности травмы переломы скулового комплекса принято считать: свежими — до 10 дней, застарелыми — от 11 до 30 суток, неправильно сросшимися и несросшимися — более 30 дней.

Клиническая картина. При оценке жалоб пациента обращается внимание на наличие болей в области костей носа, челюстей, орбиты, скуловой кости, мягкотканых структур лица; изменения со стороны прикуса; наличие

областей нарушения чувствительности на лице; кровотечение из носа; нарушение зрения. При проведении клинического обследования в первую очередь обращается внимание на симметричность расположения скуловых выступов, наличие коллатеральных отеков и посттравматических гематом, костных ступенек по нижнему краю орбиты, скуловой дуге, скулоальвеолярному гребню и скулолобному шву, болезненности при пальпации костного контура в области орбиты, скуловых костей, верхней челюсти, костей носа, нарушение функций. При наличии выраженных коллатеральных отеков часто трудно определить наличие костных ступенек при проведении пальпации. Переломы верхней челюсти вызывают значительно большие отеки и гематомы, чем изолированные повреждения скуловой кости или костей носа. Нередко разные по тяжести переломы костей средней зоны лица внешне проявляются схоже, а степень выраженности коллатеральных отеков и посттравматических гематом не коррелирует с тяжестью имеющихся повреждений.

Для переломов средней зоны лица с вовлечением скуловой кости характерны следующие признаки:

1) нарушение чувствительности в зоне иннервации II ветви тройничного нерва — онемение в области щеки, носа, верхней губы, альвеолярного отростка на стороне поражения;

2) уплощение лица на пораженной стороне;

3) нарушение зрения, особенно в виде диплопии;

4) гематомы по периметру орбиты;

5) отеки в области орбиты;

6) субконъюнктивальные кровоизлияния;

7) ограничение движения глазного яблока;

8) изменение зрачковых рефлексов;

9) ограничение открывания рта;

10) гематомы в области щечной борозды;

11) энофтальм;

12) ограничение подвижности нижней челюсти.

При переломах скуловой кости наиболее часто выявляются следующие клинические признаки:

1) коллатеральный отек в области орбиты, средней зоны лица;

2) посттравматические гематомы подглазничной области;

3) субконъюнктивальные кровоизлияния;

4) уплощение лица;

5) симптомы ступеньки по нижнему краю орбиты, и/или скулоальвеолярному гребню, и/или скулолобному шву, и/или скуловой дуге;

6) невропатия в области иннервации II ветви тройничного нерва, которая самостоятельно проходит за 3–5 суток после получения травмы.

Переломы скулоорбитального комплекса относятся к среднеэнергетическим переломам (рис. 12). При клиническом обследовании переломов скулоорбитального комплекса дополнительно к симптомам, характерным для переломов скуловой кости, выявляются следующие симптомы:

- 1) диплопия;
- 2) наружная или внутренняя офтальмоплегия;
- 3) стойкие нарушения чувствительности в зоне иннервации II ветви тройничного нерва, которые не купировались без оперативного лечения.

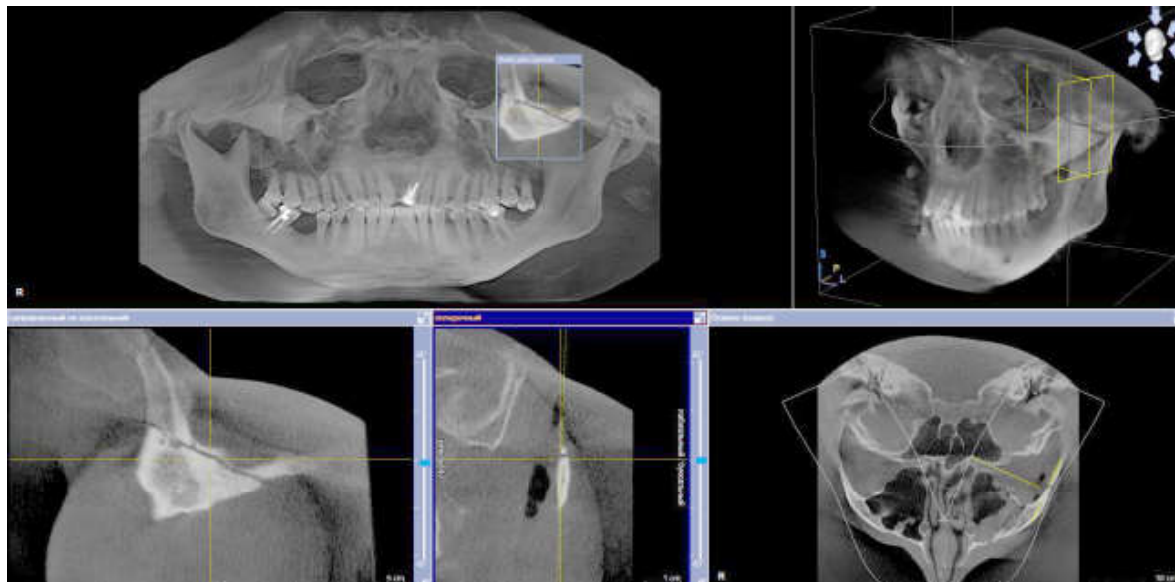


Рис. 12. Перелом скулоорбитального комплекса

Наличие выраженных посттравматических коллатеральных отеков и гематом часто затрудняет определение костных ступенек в области орбиты, скуловой кости. Для переломов скулоорбитального комплекса характерно наличие костных ступенек в области всех мест соединения скуловой кости с прилежащими костями. При клиническом осмотре определяются костные ступеньки по нижнему краю орбиты, скулолобному шву, скулоальвеолярному гребню, скуловой дуге. Определение нарушения целостности в области скулолобного шва в большинстве случаев затруднено.

Переломы скуловерхнечелюстного комплекса относятся к высокоэнергетическим переломам. При переломах скуловерхнечелюстного комплекса имеются трудности в определении всех клинических признаков, так как практически всегда пациент при этом типе повреждений имеет черепно-мозговую травму средней или тяжелой степеней тяжести, сочетанную травму. Нередко требуется установка эндотрахеальной трубки для проведения искусственной вентиляции легких, назогастрального зонда для питания пациентов. При этом типе повреждений определяются множественные нарушения

костного контура лица в области орбиты, скуловых костей, скуловых дуг. При попытке сдвинуть верхнюю челюсть определяется ее подвижность I, II или III типа по Le Fort. Наличие седации у пациента делает невозможной оценку функции зрения и нарушений чувствительности II ветви тройничного нерва ввиду отсутствия сознания или нарушения его уровня. Оценка функции других черепных нервов в начальный период после травмы часто невозможна.

При переломах скуловой кости могут повреждаться стенки верхнечелюстного синуса, нижней стенки орбиты, а переломы скулоорбитального и скуловерхнечелюстного комплексов всегда сопровождаются переломами стенок верхнечелюстного синуса и нижней стенки орбиты. Повреждения стенок верхнечелюстного синуса могут приводить к развитию верхнечелюстных синуситов.

Клиническое обследование не является достаточным для диагностики переломов костей средней зоны лица, поэтому необходимо использовать лучевые методы исследования:

- 1) рентгенографию лицевого отдела черепа;
- 2) мультиспиральную компьютерную томографию (МСКТ);
- 3) конусно-лучевую компьютерную томографию.

Плоскостная рентгенография является приемлемым методом диагностики, который позволяет выявить наличие серьезной травмы средней зоны лица. Однако проведение рентгенографии в стандартных проекциях часто является недостаточным для определения имеющихся повреждений.

При подозрении у пациента на черепно-мозговую травму или перелом шейного отдела позвоночника необходимо первоначально проводить МСКТ. Проведение МСКТ полезно при подозрении на черепно-лицевую травму или переломы костей основания черепа, когда рентгенография не показала признаков повреждений.

Использование метода МСКТ, равно как и конусно-лучевой компьютерной томографии, позволяет провести простую 3-плоскостную реконструкцию черепа, которая дает исчерпывающие данные об объеме и расположении поврежденных костей, обладая при этом простотой визуализации и восприятия.

Лечение. Повреждения головного мозга и офтальмологические повреждения носят первостепенный характер в плане оказания медицинской помощи. Необходимо выполнить первичную хирургическую обработку и ушивание ран, если имеющиеся раны не потребуются для проведения доступа при открытой репозиции костей средней зоны лица. Специализированное оперативное лечение целесообразно выполнять даже при нахождении пациента в отделении интенсивной терапии и реанимации, так как переломы костей средней зоны лица имеют тенденцию консолидироваться быстрее других переломов.

При наличии сочетанной травмы лечение пациентов по поводу не угрожающих жизни состояний, проводимое отсроченно, может быть выполнено

одновременно с репозицией костей лицевого отдела черепа. При наличии у пациента показаний для дренирования внутричерепных гематом целесообразным является присутствие челюстно-лицевого хирурга при работе нейрохирурга для оценки имеющихся повреждений лицевого черепа и оказания специализированной помощи. Нейрохирург по возможности выбирает доступ таким образом, чтобы в полном объеме можно было провести репозицию костей лицевого скелета.

Проникающие ранения глазного яблока являются первостепенными из всех черепно-лицевых повреждений, требующих хирургического лечения, за исключением тех, которые угрожают жизни. Является оправданной отложенная помощь по поводу повреждений глазного яблока только в случае транспортировки пациента в специализированный центр, где данная помощь будет оказана на более высоком профессиональном уровне, то есть в офтальмологическое отделение стационаров.

Все описываемые в настоящее время способы лечения переломов скуловой кости, скулоорбитального и скуловерхнечелюстного комплексов можно разделить на методики закрытой и открытой репозиции.

Переломы скуловой кости без смещения не требуют проведения хирургического лечения.

При проведении репозиции переломов скуловой кости, скулоорбитального и скуловерхнечелюстного комплексов стандартом является проведение общей анестезии.

При проведении закрытой репозиции ряд авторов указывает на стремление провести закрепление костных отломков в стабильном положении без проведения остеосинтеза с использованием систем мини- или микропластин.

Способ широко используемого в настоящее время метода репозиции скуловой кости через точечный разрез в области щеки предложил Л. Штроемeyer (L. Stromeyer, 1844). Хотя метод закрытой репозиции имеет достаточное количество недостатков и не позволяет жестко зафиксировать скуловую кость после репозиции, он является весьма распространенным. Использование для репозиции репонаторов в виде крюка, например крючка Лимберга (рис. 13), является простым и недорогим методом оказания помощи, особенно у пациентов с изолированными переломами скуловой дуги.

Альтернативой этому методу является проведение закрытой репозиции методом 3D-CR, разработанным на кафедре челюстно-лицевой хирургии и пластической хирургии лица БГМУ (А. В. Глинник, О. М. Павлов).

Метод 3D-CR дает значительное преимущество в позиционировании скуловой кости, но вместе с тем он требует более длительного хирургического вмешательства и, следовательно, проведения эндотрахеального наркоза. Для репозиции крючком Лимберга достаточно проведения внутривенного наркоза из-за меньшего времени операции.

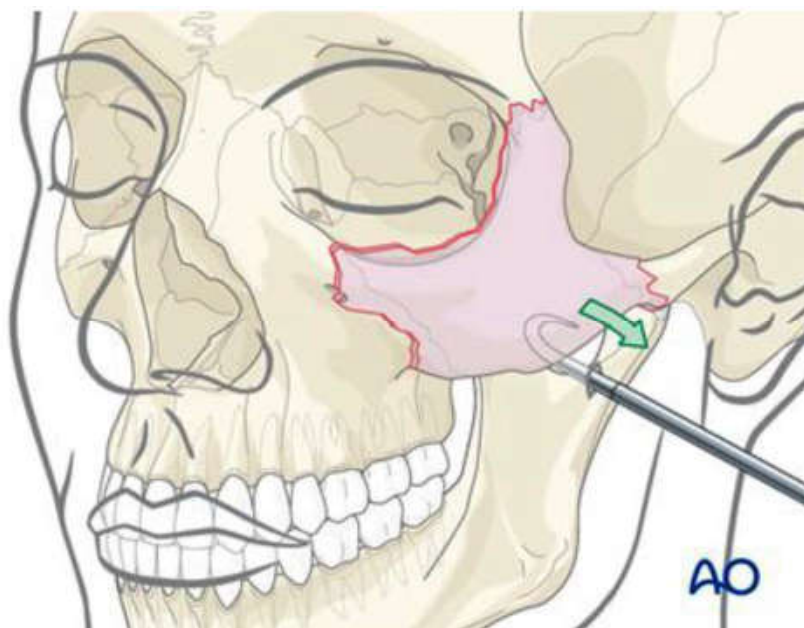


Рис. 13. Закрытая репозиция скуловой кости крючком Лимберга

При сомнительных переломах скуловой кости, которые, возможно, требуют проведения открытой репозиции, целесообразно начинать репозицию именно методом 3D-CR, так как пациент будет изначально находиться под эндотрахеальным наркозом.

Разработка и внедрение в клиническую практику метода 3D-CR были связаны с ограничением возможности точной репозиции тела скуловой кости при использовании традиционной методики закрытой репозиции с помощью крючка Лимберга.

При проведении открытой репозиции наиболее часто используется жесткая фиксация костных фрагментов с помощью системы мини-пластин толщиной 1 мм, шурупов длиной 5–19 мм. Для обеспечения хирургических доступов могут использоваться субцилиарный, внутриротовой разрезы или разрез по брови. При проведении субцилиарного разреза отступают на 2 мм от ресничного края нижнего века. Субцилиарный разрез используется наиболее часто при доступе к нижней стенке орбиты. При проведении реконструкции скуловой кости индивидуальными титановыми имплантатами достаточно применять внутриротовой разрез для их установки. Выполнение доступа по Дингману (Dingman), который заключается в проведении 2 разрезов — одного под бровью для доступа к скулолобному шву и второго цилиарного — дает хорошую ревизию нижнего края орбиты и латерального края орбиты. Проведение трансконъюнктивального разреза уменьшает риск постоперационного отведения нижнего века, связанного с кожным разрезом, и улучшает эстетический результат.

Особенностью лечения переломов скуловой кости, скулоорбитально-го и скуловерхнечелюстного комплексов является то, что фиксацию костей необходимо проводить по контрфорсам. Через среднюю зону лица проходит 2 вертикальных контрфорса — латеральный и медиальный верхнечелюстные — и 1 горизонтальный контрфорс — верхний поперечный верхнечелюстной (рис. 14). Увеличения стабильности фиксации добиваются путем проведения 3-точечной фиксации, однако ряд авторов отмечает, что при этом ухудшается кровоснабжение костных фрагментов.

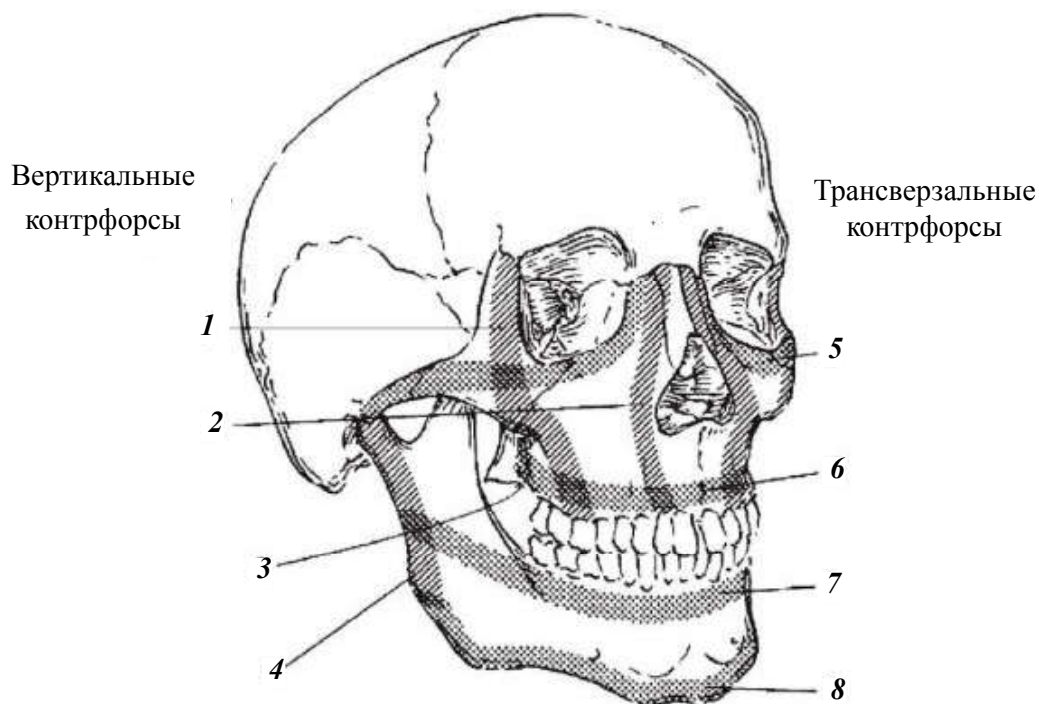


Рис. 14. Контрфорсы лицевого черепа по Хопперу:

1 — латеральный верхнечелюстной контрфорс (+ латеральная стенка орбиты); 2 — медиальный верхнечелюстной контрфорс (+ медиальная стенка орбиты); 3 — задний верхнечелюстной контрфорс (+ крылочелюстной); 4 — задний вертикальный контрфорс; 5 — верхний трансверзальный контрфорс верхней челюсти (+ дно орбиты); 6 — нижний трансверзальный контрфорс верхней челюсти (+ небный); 7 — верхний трансверзальный контрфорс нижней челюсти; 8 — нижний трансверзальный контрфорс нижней челюсти

ПЕРЕЛОМ КОСТЕЙ НОСА

По МКБ-10: S02.2 Перелом костей носа.

Перелом костей носа — нарушение целостности костно-хрящевой структуры носа в результате механической травмы. Проявляется интенсивной болью, нарушением формы носа, кровотечением и слизистыми выделениями из носовых ходов, затруднением носового дыхания, отечностью и синюшно-

стью близлежащих мягких тканей. Диагностируется на основании анамнеза, данных осмотра и пальпации, передней риноскопии, рентгенографии костей носа в прямой и боковой проекциях. Перелом костей носа — часто встречающееся повреждение, обусловленное выстоянием органа и хрупкостью его костно-хрящевой основы. Занимает первое место по распространенности среди травм лицевого отдела черепа. Чаще диагностируется у мальчиков и мужчин молодого возраста. Соотношение пациентов мужского и женского пола составляет примерно 3 : 1. В 20 % случаев перелом сопровождается нарушением целостности кожных покровов. Существенных сезонных колебаний не выявлено, количество бытовых повреждений и криминальных травм несколько увеличивается в летний период.

Этиология. Перелом костей носа возникает вследствие прямого, реже бокового удара. Возможно повреждение при падении лицом на твердую поверхность. Самыми распространенными причинами являются:

1. Спортивная травма. Обычно переломы диагностируются у боксеров, спортсменов, занимающихся иными единоборствами и подвижными травмоопасными видами спорта с высокой вероятностью падений.

2. Бытовая травма. К данной группе относятся криминальные переломы (полученные в драке), повреждения при падении в результате потери сознания, эпилептического припадка или выраженного алкогольного опьянения. У детей причиной травматизма нередко становится падение во время активных игр, особенно на площадках с твердым покрытием (асфальт и пр.).

3. ДТП. Переломы костей носа развиваются при ударе о стекло или переднюю панель вследствие столкновения с препятствием либо другим транспортным средством, часто сочетаются с черепно-мозговой травмой и переломами иных костей лицевого черепа, выявляются в составе сочетанной и комбинированной травмы.

4. Повреждения на производстве. Обычно являются следствием нарушений правил техники безопасности. Чаще выявляются у строителей, работников сельского хозяйства (например, в результате удара копытом животного). Могут возникать при ударе отлетевшей деталью во время работы на станке.

5. Военные травмы. Диагностируются у военных, принимающих участие в учениях или боевых действиях.

Патогенез. При ударе возможен перелом носовых костей и/или перегородки. Травматическое воздействие высокой интенсивности может сопровождаться нарушением целостности стенок пазух и лобных отростков верхнечелюстных костей, реже — сошника, носовых раковин, стенок орбиты, решетчатой кости. В последнем случае существует риск обильного кровотечения, обусловленного повреждением решетчатой артерии. Характерной особенностью переломов костей носа является формирование большого количества отломков. Типичное направление смещения фрагментов — кзади,

кнаружи и кнутри. При прямом ударе в нижнюю часть органа иногда определяется изолированное повреждение хряща перегородки. В первые годы жизни переломы костей носа встречаются редко, что обусловлено эластичностью твердой основы данной области. У детей старшей возрастной группы может наблюдаться расхождение швов между костями.

Классификация. С учетом наличия либо отсутствия повреждения кожи различают открытые и закрытые переломы. Для оценки характера травмы используют классификацию Волкова, согласно которой выделяют следующие типы переломов костей носа:

1. Без смещения. Считаются самыми легкими переломами, не сопровождаются изменением формы носа в отдаленном периоде.

2. Со смещением (рис. 15). Возникают при интенсивных травматических воздействиях. При отсутствии репозиции исходом перелома становится деформация носа различной степени выраженности.

3. Повреждение носовой перегородки. Может быть изолированным либо сочетаться с переломом носовых костей и соседних структур.

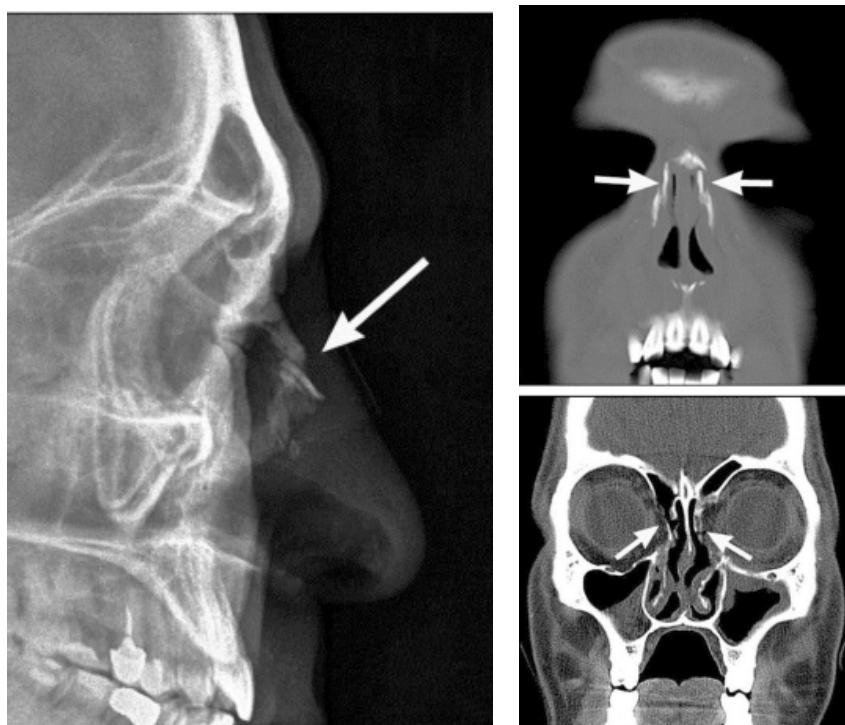


Рис. 15. Перелом костей носа со смещением отломков

В момент травмы появляется острая боль, некоторые больные слышат хруст. Отмечается кровотечение различной интенсивности. При смещении отломков форма носа нарушается. В последующем присоединяется быстро нарастающий отек в области носа и нижних век, позже в перечисленных зонах возникает синюшность. При разрыве слизистой носа может выявляться

подкожная эмфизема. В последующем болевой синдром сохраняется, при прикосновении и попытке пальпации боль резко усиливается. Возможно продолжение кровотечения, появление слизистых выделений. При одновременном переломе костей основания черепа наблюдается ликворея. Перелом костей носа сопровождается нарастающими расстройствами носового дыхания вследствие отека и изменения соотношения структур носа. Некоторые пациенты жалуются на тошноту и головокружение, что должно стать поводом для исключения сотрясения головного мозга.

В первые часы после травмы возможно обильное кровотечение, особенно при тяжелых повреждениях с нарушением целостности решетчатой кости. К осложнениям раннего периода относятся гематомы, абсцессы, нагноение мягких тканей. При тяжелых открытых переломах существует опасность распространения гнойного процесса на кости, в том числе формирующие переднюю черепную ямку. После сращения при отсутствии вправления может выявляться эстетический дефект. Часто наблюдается искривление носовой перегородки, сопровождающееся расстройством носового дыхания, при этом повышается вероятность развития синусита и ринита. Реже дыхание через нос полностью блокируется.

Диагностика. Для подтверждения диагноза и определения лечебной тактики проводятся следующие диагностические мероприятия:

1. Консультация отоларинголога. Включает выяснение жалоб, уточнение механизма и давности травмы, внешний осмотр и пальпацию. В ходе осмотра отмечается значительный отек области носа с распространением на нижние веки, могут выявляться кровоизлияния в кожу и конъюнктиву, при открытых переломах видны повреждения кожи. При пальпации могут определяться боль, деформация, костный хруст, иногда определяются края отломков.

2. Передняя риноскопия. Исследование позволяет уточнить локализацию источника кровотечения, выявить разрывы слизистой, нарушение формы носовой перегородки, повреждение раковин.

3. Рентгенография костей носа. Производится в прямой и боковой проекциях. Назначается для подтверждения перелома, определения его вида и локализации, оценки направления и выраженности смещения фрагментов.

Лечение. При легких травмах лечение осуществляют амбулаторно, при тяжелых переломах больных госпитализируют в отоларингологическое отделение. Пациентам с переломами без смещения производят обработку ран, назначают антибиотики, физиолечение. При наличии смещения выполняют репозицию костей носа в день поступления. Больным с переломами основания черепа и ликвореей репозицию проводят через 2–3 недели после травмы. Боковое смещение устраняют давлением пальца со стороны, противоположной искривлению. Коррекцию смещения отломков кзади производят с использованием узкого элеватора.

Для удержания фрагментов в правильном положении репозицию завершают тампонадой среднего и верхнего носовых ходов, в нижние ходы устанавливают резиновые трубки для дыхания. При необходимости применяют наружную фиксацию отломков валиками, прикрепленными с помощью лейкопластыря, или коллодийной повязкой. Иногда фиксация не требуется. При тяжелых многооскольчатых переломах, невозможности консервативной репозиции и повторном смещении показана ринопластика, которая в случае повреждения перегородки сочетается с септопластикой. Для удержания костей в правильном положении накладывают повязку сроком на 2 недели.

МЕДИКАМЕНТОЗНОЕ ЛЕЧЕНИЕ ПАЦИЕНТОВ С ПЕРЕЛОМАМИ КОСТЕЙ ЛИЦЕВОГО СКЕЛЕТА

Больным с переломами костей лицевого скелета назначается комплексная противовоспалительная и общеукрепляющая терапия, физиотерапевтическое лечение, лечебная физкультура и гигиена полости рта.

Назначают антибиотики, обладающие тропизмом к костной ткани (линкомицин, Фузидин-натрия, Далацин, доксициклин, Далматим и др.), цефалоспорины (цефтриаксон, цефазолин, цефотаксин, цефалексин), аминокликозиды (гентамицин, канамицин, Мономицин), по показаниям — сульфаниламиды и препараты нитрофуранового ряда. Общеукрепляющая терапия включает применение витаминов группы В, аскорбиновой кислоты, метилурацила, кальцийсодержащих препаратов. На 2-е или 3-и сутки после травмы показано применение УВЧ-терапии (до 8 сеансов), ультрафиолетового облучения (до 10 сеансов), на 12-е сутки назначают электрофорез с хлоридом кальция (8–10 сеансов).

При наличии ран обязательной является профилактика столбняка. С этой целью раны обрабатывают и обкалывают антистолбнячной сывороткой (АСС) в дозах 3000–10 000 МЕ. С лечебной целью АСС вводят внутримышечно в дозе 1500–2000 МЕ/кг в сутки (суточная доза 100 000–200 000 МЕ) в течение 2–4 дней. При тяжелой форме вводят сыворотку внутримышечно в дозе 100 000 МЕ и внутривенно — 50 000 МЕ (разводят в физиологическом растворе в соотношении 1 : 10 при температуре 37°). При инъекции АСС нужно следовать инструкции. Вводят также столбнячный анатоксин внутримышечно (подкожно) в дозе 1–2 мл повторно через 3–5 дней.

СОЧЕТАННАЯ ЧЕРЕПНО-ЛИЦЕВАЯ ТРАВМА

В настоящее время ведутся работы по созданию единой классификации сочетанных травм челюстно-лицевой области. Сочетанные травмы подразделяют на 4 группы:

1. Тяжелая черепно-мозговая травма (ушиб головного мозга тяжелой и средней степени тяжести, перелом свода и основания черепа, внутричерепные гематомы) и тяжелые повреждения лицевого скелета (переломы верхней челюсти по Le Fort II и Le Fort III, множественные переломы костей лицевого скелета).

2. Тяжелая черепно-мозговая травма и нетяжелые повреждения лицевого скелета (переломы носовых, скуловых костей, односторонний перелом верхней и нижней челюсти).

3. Нетяжелая черепно-мозговая травма и тяжелые повреждения лицевого скелета.

4. Нетяжелая черепно-мозговая травма и нетяжелые повреждения лицевого скелета.

Эта классификация наиболее полно включает встречаемые локализации травм челюстно-лицевой области, их возможные сочетания с повреждением головного мозга и широко применяется в клиниках челюстно-лицевой хирургии и нейрохирургии.

Клинико-функциональные изменения у пострадавших с сочетанной черепно-лицевой травмой. К особенностям, выделяющим челюстно-лицевую травму среди других видов сочетанной черепно-мозговой травмы и накладывающим свой отпечаток на диагностику и хирургическую тактику, можно отнести:

1. Возможность грубых расстройств внешнего дыхания, обусловленных окклюзией верхних дыхательных путей кровью, обрывками мягких тканей слизистой оболочки полости рта, а иногда костными отломками челюстей.

2. Наличие выраженного травматического отека и деформации лица, затрудняющих диагностику с адекватной оценкой функции черепно-мозговых нервов.

3. Часто сочетанное повреждение органов чувств: зрения, слуха, обоняния, вкуса, а также периферических ветвей тройничного и лицевого нервов.

4. Возможность обильной кровопотери вследствие нарушения целостности сосудов в мягких тканях челюстно-лицевой области, костей лицевого скелета.

5. Постоянная угроза при ликворее ретроградного менингоэнцефалита вследствие прямого сообщения поврежденных придаточных пазух носа с передними и средними долями головного мозга при переломах основания черепа.

6. Развитие астеноипохондрического и астеноапатического синдромов в отдаленный посттравматический период челюстно-лицевой травмы, обусловленное наличием травматических дефектов и деформаций лица.

7. Синдром взаимного отягощения и перекрытия развивается у пострадавших, когда черепно-мозговая травма усугубляет клиническое течение травмы челюстно-лицевой области, оказывая неблагоприятное воздействие на регенераторные процессы кости, а травма челюстно-лицевой области, в свою очередь, утяжеляет течение черепно-мозговой травмы.

При переломах основания черепа и верхней челюсти открываются ворота для инфицирования головного мозга и его оболочек из полости рта и придаточных пазух носа.

Установлено, что у 90 % больных с сочетанными повреждениями челюстно-лицевой области и других областей тела развиваются бронхо-пульмональные осложнения. У этих же пострадавших отмечен своеобразный оропульмональный синдром при отсутствии торакальной травмы. Основной причиной этого синдрома авторы считают постоянную аспирацию содержимого полости рта и гнойного раневого отделяемого и ограничение возможности естественной вентиляции легких.

Ушиб головного мозга легкой степени тяжести, в отличие от сотрясения, характеризуется большей продолжительностью потери сознания (до часа), наличием нечеткой очаговой симптоматики, не исчезающей в течение первой недели после травмы, возможностью субарахноидального кровоизлияния и повреждением костей мозгового черепа при отсутствии нарушений витальных функций, относительно благоприятным течением острого периода.

В ближайший период после получения сочетанной травмы можно наблюдать 3 неврологических синдрома: астено-вестибулярно-сосудистая дистония, ангиодистрофический пароксизм, диэнцефальный синдром (проявляется вегетативными, эндокринными, обменными и трофическими расстройствами). Характеризуются эти синдромы функциональными нарушениями и в некоторых случаях, несмотря на большую их длительность, обратимостью процессов. В поздний период черепно-мозговой травмы средней и тяжелой степени часто имеют место синдромы органического поражения головного мозга: в виде травматического арахноидита, хронического гипертензионного псевдотуморального синдрома, поздней субдуральной гематомы, травматической эпилепсии. При ушибах головного мозга нарушения психических функций наблюдаются значительно чаще, чем при сотрясениях.

Закрытая черепно-мозговая травма, сопутствующая переломам костей лицевого скелета, должна диагностироваться на основании данных комплексного обследования пострадавшего, включающего неврологическое, электроэнцефалографию, эхоэнцефалоскопию и др.

К эндолюмбальной пункции следует прибегать при наличии строгих показаний — наличие слабовыраженных менингеальных знаков, усиление головных болей или проявление других признаков средней или тяжелой черепно-мозговой травмы.

Для обследования пострадавших с сочетанной черепно-лицевой травмой важно исследовать глазное дно. Это необходимо при оценке тяжести указанной травмы. Для тяжелых повреждений головного мозга наиболее характерны застойные явления в сетчатке глаза — от нерезко расширенных вен до значительного отека сосочков зрительных нервов. Не меньшее значение у таких пациентов придается оценке состояния зрачков (анизокория, реакция на свет), нарушениям функций глазодвигательных и зрительных нервов.

Диагностика ликвореи. Ликворея — истечение мозговой жидкости через поврежденные участки мозгового или лицевого черепа. Ликворею подразделяют на явную и скрытую, по локализации — на риноликворею и отоликворею.

Косвенными признаками ликвореи являются переломы костей мозгового черепа, а так же верхней челюсти по Le Fort I–II. Особенно затруднена диагностика ликвореи при одновременном кровотечении из линий переломов.

Вследствие истечения ликвора в последующем развивается гипотензивный синдром.

Диагностическими критериями ликвореи являются:

1. Положительный симптом Гурдиана и Вебстера, которые в 1944 г. описали симптом «носового платка» (с ликвором платок после высыхания мягкий, без ликвора он имеет вид накрахмаленного).

2. Положительный симптом «медицинской салфетки» проверяют по следующей методике: отделяемое капают на 2 слоя медицинской салфетки и отмечают вокруг сгустка крови появление ореола желтого пятна.

3. Лабораторное определение ингредиентов мозговой жидкости в отделяемом: глюкозы (2,8–3,9 ммоль/л), хлоридов (120–130 ммоль/л) и белка (0,12–0,2 г/л).

4. Эндолюмбальное введение уранина. Методика: в оба наружных слуховых прохода вводят ватные шарики, после чего эндолюмбально вводят 1 мл 1%-ного раствора уранина и через 1 ч отмечают окрашивание ватных шариков в розовый цвет при наличии отоликвореи.

5. Эндолюмбальное введение 30–40 мкюри изотопов фосфора (^{32}P) в субарахноидальное пространство спинномозгового канала. Ватные шарики из наружных слуховых проходов через 1 ч подносят к счетчику Гейгера–Мюллера и определяют в них наличие радиоактивного фосфора.

Лечение сочетанной травмы челюстно-лицевой области. Лечение сочетанных травм лица имеет значительные отличия от изолированных. Терапия предусматривает восстановление нарушенных функций как голов-

ного мозга, органов и тканей челюстно-лицевой области, так и поврежденных органов других областей тела, а также профилактику возможных осложнений. Время, прошедшее от момента травмы до начала специализированного лечения, является решающим фактором, определяющим исходы сочетанной черепно-лицевой травмы.

План лечения составляется челюстно-лицевым хирургом при обязательном совместном консультативном участии нейрохирурга. Врачи других специальностей (окулист, отоларинголог, травматолог) привлекаются для консультации в зависимости от характера и тяжести политравмы.

При сочетанных челюстно-лицевых и черепно-мозговых повреждениях часто имеет место запоздалое оказание специализированной хирургической помощи. Это, в свою очередь, приводит к значительному удлинению сроков стационарного лечения, росту процента осложнений, функциональным нарушениям в отдаленный период, значительному удлинению общих сроков медицинской реабилитации.

Обоснованным считается обязательное оказание специализированной хирургической помощи в полном объеме в первые часы поступления пострадавшего с черепно-мозговой травмой легкой степени тяжести. Однако при сочетанной черепно-мозговой травме средней и тяжелой степени тяжести специализированная хирургическая помощь по поводу переломов костей лицевого скелета проводится через несколько дней и только после улучшения нейрохирургического статуса. При сочетанной черепно-мозговой травме легкой степени тяжести ортопедические и хирургические методы фиксации остаются теми же, что и у пострадавших с изолированными повреждениями костей лицевого скелета. Непременным условием для таких больных является проведение лечебных вмешательств в горизонтальном положении больного и под адекватным обезболиванием, предпочтение отдается хирургическим методам лечения (остеосинтез спицей Киршнера, проволоочным швом, системой мини-пластин, краниомаксиллярный остеосинтез и др.).

При лечении переломов костей лицевого скелета в сочетании с повреждением опорно-двигательного аппарата следует придерживаться следующей тактики: пострадавшие с переломами опорно-двигательного аппарата, не нуждающиеся в хирургическом лечении, консультируются травматологом-ортопедом, получают ортопедическую помощь (репозиция и фиксация костных отломков гипсовой повязкой) и продолжают лечение в отделении челюстно-лицевой хирургии. Пострадавшие с переломами опорно-двигательного аппарата, нуждающиеся в хирургическом лечении, после оказания специализированной медицинской помощи по поводу травмы челюстно-лицевой области должны быть госпитализированы для дальнейшего лечения в травматологическое отделение.

САМОКОНТРОЛЬ УСВОЕНИЯ ТЕМЫ

- 1. Хирургические методы иммобилизации переломов верхней челюсти:**
 - а) дуга Энгля;
 - б) метод Адамса;
 - в) остеосинтез по Макиенко;
 - г) наложение бимаксиллярных шин с працевидной повязкой.
- 2. Мини-пластины к отломкам челюстей фиксируют:**
 - а) спицей;
 - б) шурупами;
 - в) скрепками;
 - г) шинами.
- 3. Симптом Венсана возникает при переломах:**
 - а) скулового комплекса;
 - б) костей носа;
 - в) нижней челюсти по средней линии;
 - г) тела нижней челюсти в области моляров.
- 4. Основным симптомом перелома нижней челюсти:**
 - а) ограничение боковых движений;
 - б) нарушение прикуса;
 - в) посттравматический отек;
 - г) боль при глотании.
- 5. Временный вид иммобилизации при переломах нижней челюсти:**
 - а) шина с распорочным изгибом;
 - б) шина Васильева;
 - в) аппарат Рудько;
 - г) межчелюстное лигатурное связывание по Айви.
- 6. При переломе нижней челюсти на фоне полной вторичной адентии применяют шину:**
 - а) Васильева;
 - б) Порта;
 - в) Вебера;
 - г) Тигерштедта.
- 7. Показание к применению гладкой шины-скобы — это:**
 - а) перелом мышечкового отростка;
 - б) перелом угла нижней челюсти;
 - в) вколоченный вывих зуба;
 - г) перелом альвеолярного отростка.
- 8. К вертикальной оси зуба зацепная петля на бимаксиллярных шинах Тигерштедта должна располагаться под углом:**
 - а) 10–15°;
 - б) 35–45°;
 - в) 50–55°;
 - г) 80–90°.

9. При проведении компрессионно-дистракционного остеосинтеза срок образования первичной костной мозоли составляет:

- а) 5–7 суток;
- б) 14–16 суток;
- в) 21–28 суток;
- г) 30–40 суток.

10. Основным симптомом перелома скулового комплекса:

- а) головокружение;
- б) носовое кровотечение;
- в) диплопия;
- г) посттравматический отек.

11. Основным симптомом перелома костей основания черепа:

- а) головокружение;
- б) носовое кровотечение;
- в) ликворея;
- г) удлинение лица.

12. Перелом костей основания черепа чаще всего происходит:

- а) при субальвеолярном переломе верхней челюсти;
- б) при суббазальном переломе верхней челюсти;
- в) при переломе скулового комплекса;
- г) при переломе перегородки носа.

13. Транспортировка больного с сочетанной травмой головы и позвоночника осуществляется в положении лежа:

- а) на боку;
- б) на животе;
- в) на спине;
- г) на боку с согнутыми коленями.

14. Симптомом непрямой нагрузки при переломах верхней челюсти определяется давлением:

- а) на скуловые кости снизу вверх;
- б) на подбородок при сомкнутых зубах снизу вверх;
- в) на клыки верхней челюсти при полуоткрытом рте снизу вверх;
- г) на проекцию крыловидных отростков клиновидной кости снизу вверх.

15. Для остановки кровотечения из задних отделов полости носа применяется:

- а) передняя тампонада;
- б) задняя тампонада;
- в) давящая повязка;
- г) перевязка лицевой артерии.

16. Ограничение боковых движений нижней челюсти при переломе скулового комплекса обусловлено:

- а) контрактурой жевательных мышц;
- б) блокированием венечного отростка;
- в) повреждением височно-нижнечелюстного сустава;
- г) блокированием мышечного отростка.

17. Зияние ран лица обусловлено:

- а) обилием жировой клетчатки и выраженным травматическим отеком;
- б) прикреплением к коже лица мимических мышц;
- в) анатомическими особенностями жевательных мышц;
- г) анатомическими особенностями челюстно-лицевой области.

18. Преимущество внутриворотного доступа:

- а) отсутствие повреждения ветвей лицевого нерва;
- б) технически более простой метод;
- в) консолидация перелома наступает быстрее, чем при внеротовом доступе;
- г) не требует наложения межчелюстной тяги в послеоперационный период.

19. Повреждение нижней челюсти с нарушением ее целостности — это:

- а) артрит височно-нижнечелюстного сустава;
- б) остеомиелит нижней челюсти;
- в) перелом нижней челюсти;
- г) вывих нижней челюсти.

20. Показаниями для проведения остеосинтеза нижней челюсти являются:

- а) невозможность проведения бимаксиллярного шинирования;
- б) точная репозиция костных фрагментов;
- в) устойчивая фиксация отломков;
- г) отсутствие одного зуба в месте перелома.

Ответы: 1 — в; 2 — б; 3 — г; 4 — б; 5 — г; 6 — б; 7 — г; 8 — г; 9 — б; 10 — в; 11 — в; 12 — б; 13 — в; 14 — г; 15 — б; 16 — в; 17 — б; 18 — а; 19 — в; 20 — а.

СПИСОК ИСПОЛЬЗОВАННОЙ ЛИТЕРАТУРЫ

1. *Челюстно-лицевая хирургия* : учеб. / под ред. А. Ю. Дробышева, О. О. Янушкевича. Москва : ГЭОТАР-Медиа, 2021. 880 с.
2. *Тимофеев, А. А.* Челюстно-лицевая хирургия : учеб. / А. А. Тимофеев. Молодечно : Победа, 2020. 832 с.
3. *Павлов, О. М.* Переломы скуловой кости, скулоорбитального и скуловерхнечелюстного комплексов / О. М. Павлов, А. В. Глинник, Ф. А. Горбачёв. Минск : БГМУ, 2019. 34 с.
4. *Лукашевич, Н. А.* Переломы нижней челюсти : учеб.-метод. пособие / Н. А. Лукашевич. Минск : БГМУ, 2023. 32 с.

ОГЛАВЛЕНИЕ

Мотивационная характеристика темы	3
Определение и классификация	4
Вывихи зубов.....	5
Переломы зубов.....	6
Переломы альвеолярного отростка	8
Переломы нижней челюсти	11
Переломы верхней челюсти.....	20
Переломы скуловой кости и дуги, скулоорбитального и скуловерхнечелюстного комплексов.....	30
Перелом костей носа.....	37
Медикаментозное лечение пациентов с переломами костей лицевого скелета.....	41
Сочетанная черепно-лицевая травма	42
Самоконтроль усвоения темы.....	46
Список использованной литературы.....	49

Учебное издание

Черченко Наталья Николаевна
Кончак Владислав Вячеславович
Миранович Сергей Иванович

ТРАВМЫ КОСТЕЙ ЛИЦЕВОГО ОТДЕЛА ЧЕРЕПА

Учебно-методическое пособие

Ответственный за выпуск Д. А. Гричанюк
Старший корректор А. В. Царь
Компьютерная вёрстка А. В. Янушкевич

Подписано в печать 21.11.24. Формат 60×84/16. Бумага писчая «Марафон Бизнес».
Ризография. Гарнитура «Times».
Усл. печ. л. 3,02. Уч.-изд. л. 2,63. Тираж 130 экз. Заказ 646.

Издатель и полиграфическое исполнение: учреждение образования
«Белорусский государственный медицинский университет».
Свидетельство о государственной регистрации издателя, изготовителя,
распространителя печатных изданий № 1/187 от 24.11.2023.
Ул. Ленинградская, 6, 220006, Минск.