

DOI: <https://doi.org/10.51922/2074-5044.2025.1.101>

П. В. Анфилец, Ю. Т. Булдык, А. В. Строчкий

## КЛИНИЧЕСКИЙ СЛУЧАЙ АГРЕССИВНОЙ АНГИОМИКСОМЫ

УЗ «4-я городская клиническая больница им. Н. Е. Савченко»  
УО «Белорусский государственный медицинский университет»

*Агрессивная ангиомиксомы – редкое миксоидно-мезенхимальное новообразование, преимущественно возникающее в области таза и промежности у женщин, чаще всего в репродуктивной возрастной группе. У мужчин опухоль поражает аналогичные участки, включая мошонку и паховую область, и обычно появляется в более старшем возрасте. Основными особенностями ангиомиксомы являются бессимптомное течение и трудности диагностики при наличии склонности к глубокой инвазии и рецидивам после хирургического лечения. Описан редкий клинический случай ангиомиксомы малого таза у пациента 64 лет. Диагноз установлен после ее удаления. Приведены литературные данные по диагностике и лечению ангиомиксом.*

**Ключевые слова:** диагностика, ангиомиксомы, забрюшинные внеорганные образования.

P. V. Anflec, Yu. T. Buldyk, A. V. Strockij

## CLINICAL CASE OF AGGRESSIVE ANGIOMYXOMA

*Aggressive angiomyxoma is a rare myxoid-mesenchymal neoplasm, mainly occurring in the pelvis and perineum in women, most often in the reproductive age group. In men, the tumor affects similar areas, including the scrotum and inguinal region, and usually appears at an older age. The main features of angiomyxoma are asymptomatic course and difficulties in diagnosis in the presence of a tendency to deep invasion and recurrence after surgical treatment. A rare clinical case of pelvic angiomyxoma in a 64-year-old patient was described. The diagnosis was established after its removal. Literature on diagnosis and treatment of angiomyxomas is presented.*

**Key words:** diagnosis, angiomyxoma, retroperitoneal extraorgan formations.

**Н**еорганные забрюшинные опухоли представляют собой редкие образования, на долю которых в структуре онкологических заболеваний приходится 0,02–0,6 %. Они имеют тенденцию к озлокачествлению, что происходит в 60–80 % случаев [1].

Впервые забрюшинную опухоль описал Girolamo Benivieni в 1507 г., который обнаружил ее на аутопсии и в последующем обобщил 10 случаев подобных новообразований [3]. В 1983 г. Т. Steeper и J. Rosai, обобщив столетний период на-

блюдения подобных случаев, впервые выделили «агрессивную ангиомиксому» в отдельную нозологию, с тех пор в литературе было зарегистрировано около 250 случаев, в основном в виде небольших серий или отдельных сообщений [4, 5]. Опухоль может иметь различную локализацию, но к более типичным относятся забрюшинное пространство, малый таз и промежность, выявляясь чаще у женщин, чем у мужчин (в соотношении ~ 6:1), в возрасте 30–50 лет. Из литературных источников известно, что у женщин первично патология

поражает глубокие слои вульвы и влагалища, где она преимущественно и локализуется, у мужчин очень редко наблюдают случаи развития подобных новообразований в малом тазу [3, 4]. Часть ангиомиксом располагается внеорганно – в полости таза, промежности, бедрах и крестце; имеются описания кожной формы патологии.

К особенностям ангиомиксом относят бессимптомное течение, медленный рост, склонность к глубокой инвазии в ткани забрюшинного пространства и мышцы тазовой диафрагмы. Агрессивная ангиомиксома может иметь сферическую или листовидную форму, мягкую консистенцию, либо, наоборот, быть плотной и твердой при пальпации. Большие размеры опухоли (диаметр ее может составлять от 20 до 600 мм, в среднем 127 мм), наличие инвазии затрудняют хирургический доступ и радикальность проведения оперативного вмешательства [3, 4]. В связи с этим большое практическое значение имеет решение проблемы ранней диагностики, которая требует сложных и разнообразных методов исследования, а в ряде случаев невозможна из-за отсутствия клинических симптомов поражения. Основными методами диагностики являются ультразвуковое исследование (УЗИ), компьютерная (КТ) и магнитно-резонансная (МРТ) томография [1, 6, 7].

Второй проблемой, с которой сталкиваются специалисты, – это частое рецидивирование процесса после хирургического лечения. Частота местных рецидивов ангиомиксом варьирует от 25 до 47 %, и 85 % рецидивов происходят в течение 5 лет [3]. Результаты лечения и прогноз благоприятного исхода у больных с опухолями забрюшинного пространства до сих пор остаются неудовлетворительными, поэтому пути совершенствования тактики их диагностики и лечения остаются актуальными.

### История болезни

Пациент Ф. 64 лет поступил с жалобами на учащенное болезненное мочеиспускание на протяжении 3 дней, подъем температуры до 38, боли в области промежности. Амбулаторно принимал доксициклин, парацетомол – эффекта не отмечал. Из анамнеза жизни: травм, операций не было. Наследственные заболевания не зарегистрированы. На учете в онкологическом диспансере не состоит. Аллергические реакции и инфекционные заболевания отрицает. Из сопутствующих заболеваний диагностирован сахарный диабет второго типа, инсулиннезависимый. Из лабораторных обследований отмечалась лейкоцитурия (40–45), глюкозурия – 1000 моль/л, повышение С-реактивного белка до 77 мг/л, глюкозы крови до 12.9 ммоль/л. Остальные показатели анализов в пределах нормы. По данным УЗИ-диагностики в малом тазу определялось гипоехогенное неоднородное образование с четкими ровными контурами, аваскулярное, размером 11.8×15.5×17.8 см (объемом 1700 мл). При пальцевом ректальном исследовании простата увеличена, болезненная, с ровными контурами без признаков флюктуации. Живот мягкий, ассиметричный, в левой подвздошной области пальпируется плотное, безболезненное несмещаемое образование. Пациент госпитализирован с диагнозом: Острый простатит. Образование малого таза неуточненное.

На фоне консервативного лечения (цефтриаксон, амикацин, диклофенак, тамсулозин) отмечалась быстрая положительная клиническая и лабораторная динамика. На 5-е сутки госпитализации пациенту выполнена компьютерная томография органов брюшной полости и малого таза с контрастированием: забрюшинно слева (ниже левой почки) определялась структура округлой формы, с неровными, четкими контурами, размерами на аксиальных сканах 188×167 мм и протяженностью не менее

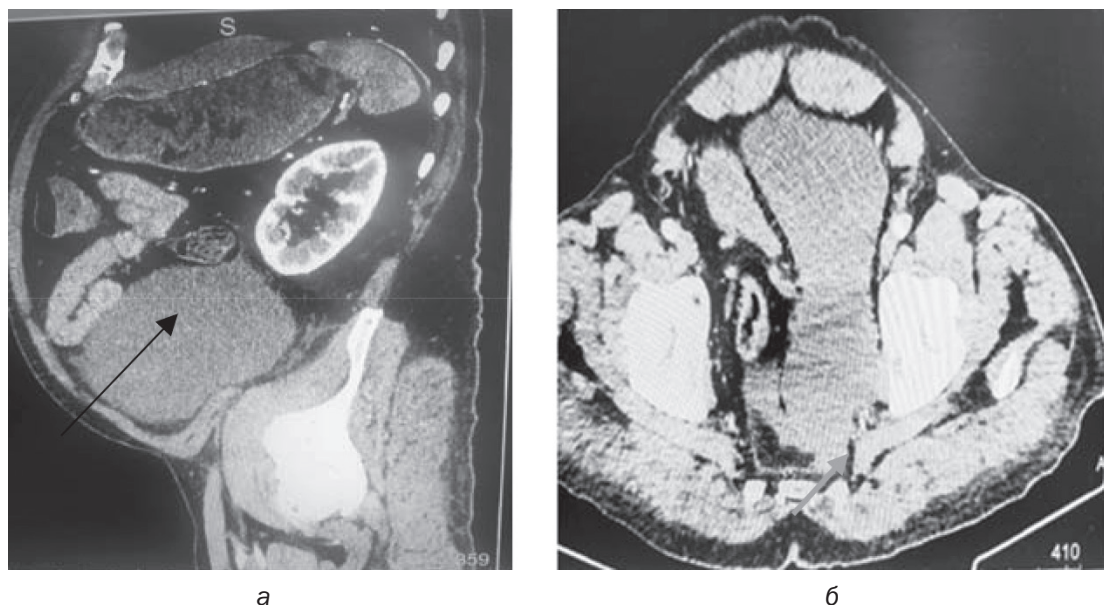


Рис. 1 Компьютерные томограммы: а – объемное образование ниже левой почки (стрелка), б – мочевой пузырь оттеснен вправо (стрелка)

270 мм без чёткой наружной капсулы (рис. 1, а). Мочевой пузырь оттеснён вправо, слабого наполнения (рис. 1, б).

На 16-й день госпитализации после клинико-лабораторного обследования (показатели клинического и биохимического анализов крови, общего анализа мочи в пределах референсных значений) пациенту проведено оперативное вмешательство: полулунным разрезом в левой повздош-

ной области забрюшинно выделена и удалена опухоль целиком (в тонкой капсуле), распространяющаяся от нижнего полюса левой почки до седалищной кости в малом тазу. Прорастания опухоли в соседние органы, сосуды не было. Макроскопически образование студенистой плотности 25×12×10 см (рис. 2).

Гистологическое заключение: неинкапсулированное гипоцеллюлярное образо-

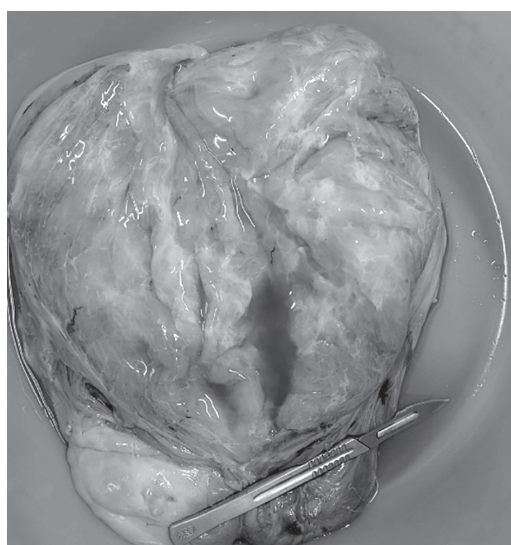


Рис. 2. Макропрепарат удаленной ангиомиксомы

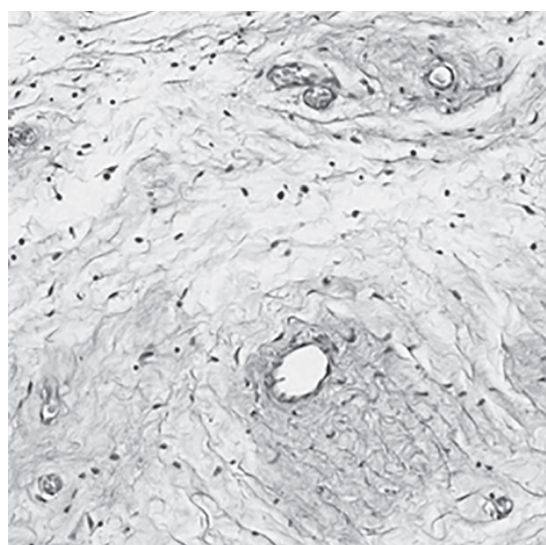


Рис. 3. Микропрепарат агрессивной ангиомиксомы (x20)



вание в обильной миксоидной строме, состоящее из веретенновидных и звездчатых клеток с «нежными» цитоплазматическими отростками, отсутствием клеточного полиморфизма и крайне низкой митотической активностью. Васкуляризация выраженная, сосуды разнокалиберны, от капилляров до крупных сосудов (рис. 3).

Послеоперационный период без осложнений. Пациент выписан на 8-е сутки после операции.

### Результаты и обсуждение

В представленном клиническом наблюдении продемонстрирована агрессивная ангиомиксома в виде объемного образования, которое было более распространенным и глубоким, чем представлялось при клиническом обследовании. Окончательный диагноз ангиомиксомы устанавливается только морфологически. В наблюдении опухоль микроскопически представлена мономорфными разнонаправленными фибробластами с коллагеновыми волокнами, множественными полнокровными сосудами, миксоматозной стромой (рис. 3). Микроскопически опухоль дифференцируют с ангиомиофибробластомой, ботриоидной псевдосаркомой, поверхностной ангиомиксомой, миксоидной нейрофибромой, миксоидной злокачественной фиброзной гистиоцитомой и миксоидной липосаркомой [5].

Хирургическое вмешательство обычно является первой линией лечения. Часто встречается неполное иссечение из-за инфильтрирующего характера новообразования и отсутствия четкой капсулы. Местный рецидив нередко встречается даже после полного иссечения. Ввиду высокого риска местного рецидива первоначально считалось, что предпочтительным методом лечения является широкое локальное иссечение в пределах здоровых тканей. Также предлагалось повторное иссечение, если первоначальная операция была

признана нерадикальной. Однако обзор литературных случаев опроверг это мнение и показал, что пациенты с удалением опухоли в пределах здоровых тканей были столь же склонны к развитию рецидивов, как и радикально оперированные. Шансы остаться без рецидива заболевания статистически не отличались от тех, у кого было неполное удаление: 50 % против 40 % за 10 лет [4, 5]. Также, за исключением одного случая метастазирования ангиомиксомы, эти опухоли не опасны для жизни, даже первичные и рецидивирующие опухоли обычно протекают бессимптомно. Рецидив является одним из характерных признаков этих доброкачественных опухолей. Обычные места рецидивов отражают места первичного заболевания, т. е. промежность, таз, седалищно-прямокишечная ямка и забрюшинное пространство. Определенной связи между возрастом пациента, размером опухоли и частотой рецидивов до сих пор не установлено.

### Заключение

Необходимо отметить, что диагностика неорганных забрюшинных опухолей (в частности, ангиомиксом) является сложной и нерешенной до конца проблемой. Течение процесса чаще всего бессимптомное, поэтому затруднена ранняя диагностика данных образований. Их верификация с помощью методов лучевой диагностики невозможна, что затрудняет планирование дальнейшего ведения пациента. Данные лучевых методов исследования должны быть подтверждены цитологическим и иммуногистохимическим исследованиями во избежание диагностических ошибок. Несомненный интерес представляет описанный случай диагностики и лечения агрессивной ангиомиксомы у мужчины пожилого возраста.

## Литература

1. Баженова Ю. В., Дрантусова Н. С., Коринец Т. С., и др. Возможности мультиспиральной компьютерной томографии в диагностике забрюшинных опухолей у детей // *Acta Biomedica Scientifica*. – 2016. – № 6. – С. 15–18.
2. Самудунов Б. Т. Неорганные опухоли забрюшинного пространства (Обзор литературы) // *Вестник Кыргызско-Российского славянского университета*. – 2018. – № 2. – С. 140–144.
3. Chen H., Zhao H., Yan X., Mulan J. Clinicopathological features and differential diagnosis of aggressive angiomyxoma of the female pelvis. 5 case reports and literature review. *Medicine (Baltimore)*. 2017;96(20):e6820. doi: 10.1097/MD.00000000000006820.
4. Yao X., Qian Y., Zou B. A giant aggressive angiomyxoma of vulva in a young woman. *Medicine (Baltimore)*. 2019;98(2):e13860. doi: 10.1097/MD.00000000000013860.
5. Никифоровский Н. К., Покусаева В. Н., Степанькова Е. А., и др. Клиническое наблюдение случая агрессивной ангиомиксомы при беременности // *Проблемы репродукции*. – 2016. – № 22. – С. 136–139.
6. Бахмутова Е. Е., Аскерова А. Н., Бабаева Д. М., и др. Дифференциальная диагностика жиросодержащих образований забрюшинного пространства // *Медицинская визуализация*. – 2016. – № 2. – С. 90–102.
7. Messiou C., Moskovic E., Vanel D., et al. Primary retroperitoneal soft tissue sarcoma: Imaging appearances, pitfalls and diagnostic algorithm. *Eur J Surg Oncol*. 2017;43(7):1191–1198. doi: 10.1016/j.ejso.2016.10.032.

## References

1. Bazhenova Yu. V., Drantusova N. S., Korinec T. S., i dr. Vozmozhnosti mul'tispiral'noj komp'yuternoj tomografii v diagnostike zabryushinnyh opuholej u detej // *Acta Biomedica Scientifica*. – 2016. – № 6. – S. 15–18.
2. Samudunov B. T. Neorgannyye opuholi zabryushinnogo prostranstva (Obzor literatury) // *Vestnik Kyrgyzsko-Rossiyskogo slavyanskogo universiteta*. – 2018. – № 2. – S. 140–144.
3. Chen H., Zhao H., Yan X., Mulan J. Clinicopathological features and differential diagnosis of aggressive angiomyxoma of the female pelvis. 5 case reports and literature review. *Medicine (Baltimore)*. 2017;96(20):e6820. doi: 10.1097/MD.00000000000006820.
4. Yao X., Qian Y., Zou B. A giant aggressive angiomyxoma of vulva in a young woman. *Medicine (Baltimore)*. 2019;98(2):e13860. doi: 10.1097/MD.00000000000013860.
5. Nikiforovskij N. K., Pokusaeva V. N., Stepan'kova E. A., i dr. Klinicheskoe nablyudenie sluchaya agresivnoj angiomiksomy pri beremennosti // *Problemy reprodukcii*. – 2016. – № 22. – S. 136–139.
6. Bahmutova E. E., Askerova A. N., Babaeva D. M., i dr. Differencial'naya diagnostika zhirosoderzhashchih obrazovaniy zabryushinnogo prostranstva // *Medicinskaya vizualizaciya*. – 2016. – № 2. – S. 90–102.
7. Messiou C., Moskovic E., Vanel D., et al. Primary retroperitoneal soft tissue sarcoma: Imaging appearances, pitfalls and diagnostic algorithm. *Eur J Surg Oncol*. 2017;43(7):1191–1198. doi: 10.1016/j.ejso.2016.10.032.

Поступила 19.06.2024 г.