

Д. А. Гричанюк, Н. М. Саджади

НИЖНЕЧЕЛЮСТНАЯ ГИПОПЛАЗИЯ: ВОЗМОЖНОСТИ КОМПРЕССИОННО- ДИСТРАКЦИОННОГО ОСТЕОГЕНЕЗА

УО «Белорусский государственный медицинский университет»

Гипоплазия – это медицинский термин, обозначающий недоразвитие. Гипоплазия нижней челюсти (микрोगнатия) связана с недоразвитием ветви или тела нижней челюсти, в некоторых случаях того, и другого одновременно. Основные причины развития гипоплазии нижней челюсти бывают врождённого и приобретённого генеза. Данное патологическое состояние можно выявить на втором этапе скрининга беременных на 19–21 неделе беременности). Данная патология приводит как к функциональным (дыхание, жевание, глотание, речь) так и эстетическим нарушениям. В настоящее время известны различные методы устранения недоразвития нижней челюсти такие, как применение алло- и ауто трансплантатов или комбинированный, использование имплантатов из металлов или полимерных материалов, компрессионно-дистракционный остеосинтез. В настоящее время в нашей стране как во всём мире, активно применяется компрессионно-дистракционный остеогенез (КДО) для устранения гипоплазии нижней челюсти. Гипоплазия ветви нижней челюсти сочетает в себе не только укороченную высоту, но и изменение ветви по ширине.

Использование современных технических достижений (МСКТ, ОПТГ, ТРГ, УЗИ, СДА, хирургическое руководство) позволяет не только детально изучить деформацию нижней челюсти, но и дополнить необходимой информацией для четкого планирования хирургического лечения и получения предсказуемого результата. Основными принципами хирургического лечения пациентов с недоразвитой ветвью нижней челюсти являются: 1) предоперационное планирование (изготовление стереолитографической модели черепа, для пространственной визуализации скелетной асимметрии, и хирургического шаблона, необходимого для остеотомии и фиксации СДА); 2) ультразвуковой и рентгенологический контроль на этапе дистракции для определения правильности вектора выращивания и динамики формирования костной мозоли челюсти.

Ключевые слова: гипоплазия нижней челюсти, компрессионно-дистракционный остеогенез.

D. A. Hrychaniuk, M. Sajadi nassab

MANDIBULAR HYPOPLASIA IN CHILDREN: POSSIBILITIES OF COMPRESSION-DISTRACTION OSTEOGENESIS

Hypoplasia – is the medical term for underdevelopment. Hypoplasia of the mandible (micrognathia) is associated with underdevelopment of the ramus or body of the mandible, in some cases both at the same time. The main causes of hypoplasia of the lower jaw in children are congenital and acquired. This pathological condition can be detected at the second stage of screening of pregnant women at 19–21 weeks of pregnancy. This pathology leads to both functional (breathing, chewing, swallowing, speech) and aesthetic disorders. Currently, various methods are known for eliminating underdevelopment of the lower jaw, such as the use of allo- and out-grafts or combined, the use of implants made of metals

or polymer materials, compression-distraction osteosynthesis. Currently, in our country, as throughout the world, compression-distraction osteosynthesis (CDO) is actively used to eliminate hypoplasia of the lower jaw. Hypoplasia of the mandibular branch combines not only a shortened height, but also a change in the width of the branch.

The use of modern technical achievements (MSCT, OPTG, TRG, ultrasound, CDA, surgical guidance) allows not only to study in detail the deformation of the mandible, but also to supplement the necessary information for precise planning of surgical treatment and obtaining a predictable result. The main principles of surgical treatment of patients with an underdeveloped branch of the mandible are: 1) preoperative planning (production of a stereolithographic model of the skull, for spatial visualization of skeletal asymmetry, and a surgical template necessary for osteotomy and CDA fixation), 2) ultrasound and X-ray control at the distraction stage to determine the correctness of the vector of growth and dynamics of the formation of the jaw callus.

Key words: hypoplasia of the lower jaw, compression-distraction osteogenes.

Введение. Гипоплазия – это медицинский термин, обозначающий недоразвитие. Данная патология может проявляться в различных вариантах и с различной степенью недоразвития (гипоплазия ветви и/или тела нижней челюсти, сочетание гипоплазии нижней и верхней челюсти, недоразвитие подбородочного отдела нижней челюсти; анкилозирующие поражения височно-нижнечелюстного сустава, сочетающиеся с гипоплазиями нижней челюсти; сужение нижней челюсти в трансверзальной плоскости). При этом происходит неправильное формирование прикуса (дизокклюзия, перекрестный прикус и т. д.), риск возникновения синдрома апноэ во сне, как следствие выраженного недоразвития нижней челюсти и смещения мягких тканей к задней стенке глотки особенно при двусторонних процессах. Гипоплазия ветви нижней челюсти сочетает в себе не только укорочение, но и изменение ветви по ширине (истончение – при синдромах и врожденных гипоплазиях; утолщение – при анкилозах и вторичных деформирующих остеоартрозах височно-нижнечелюстного сустава).

Основные причины развития гипоплазии нижней челюсти у детей являются врождённые (синдром Пьера Робена, гемифациальная микросомия, Тричера Коллинза) и приобретённые (анкилоз, остеоартроз, дефект суставного отростка), первичным

признаком развития нижнечелюстной гипоплазии при которых, является поражение зоны роста в области основания суставного отростка и углов нижней челюсти. Данное патологическое состояние можно выявить на втором этапе скрининга беременных на 19–21 неделе беременности) (рис. 1).

Гипоплазия нижней челюсти приводит как к функциональным (дыхание, жевание, глотание, речь), так и эстетическим нарушениям лицевого отдела черепа. Последствием отсутствия лечения в детском возрасте данной патологии являются вторичные деформации верхней челюсти, костей средней зоны лица и основания черепа, которые трудно поддаются лечению в более старшем возрасте [Рогинский В. В., др.].

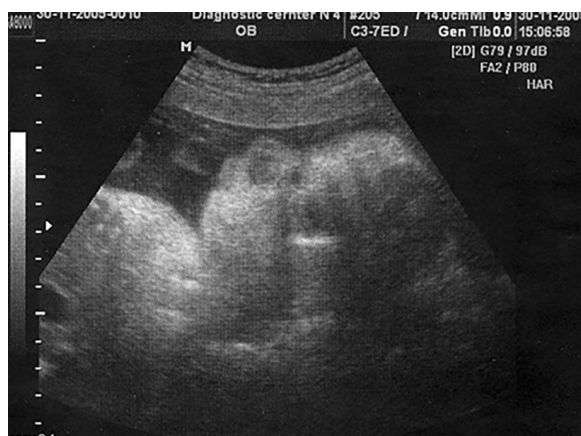

Рис. 1. Нижнечелюстная гипоплазия (плод 19 недель беременности)

В настоящее время известны разные способы устранения гипоплазии нижней челюсти: применение трансплантатов (алло- и ауто-), использование имплантатов из металлов или полимерных материалов, компрессионно-дистракционный остеогенез.

В последние годы компрессионно-дистракционный остеогенез (КДО) получил широкое признание как новый и надёжный метод в детской челюстно-лицевой хирургии. По мнению многих ученых, этот метод является наиболее целесообразным для лечения недоразвития и дефектов нижней челюсти у детей [Рогинский В. В., 2000, др.]. Применение компрессионно-дистракционного остеогенеза позволяет избежать использования трансплантатов (алло- и ауто-), которые имеют тенденцию к отторжению или рассасыванию, а использование ауто-трансплантата требует дополнительной операционной травмы с удлинением времени оперативного вмешательства.

Принципы компрессионно-дистракционного остеогенеза по Елизарову Г. А. и его учеников: остеотомия, компрессия, дистракция, ретенция.

Компрессионно-дистракционные аппараты разделяют: а) по месту расположения (внутриротовые, внеротовые); б) по принципу фиксации (назубные, костные, комбинированные, чрескостные); в) по направлению (мононаправленные, бинаправленные, полинаправленные).

Цель исследования – совершенствование методов диагностики и лечения пациентов с гипоплазией ветви нижней челюсти.

Материалы и методы исследования

Девочка С., 5 лет с диагнозом: Синдром Гольденхара (гемифациальная микросомия справа). Микротия справа (3 ст.) (рис. 2).

Жалобы на наличие асимметрии лица. Смещение подбородочного отдела нижней челюсти в сторону поражения. При открытии рта средняя линия подбородка ещё

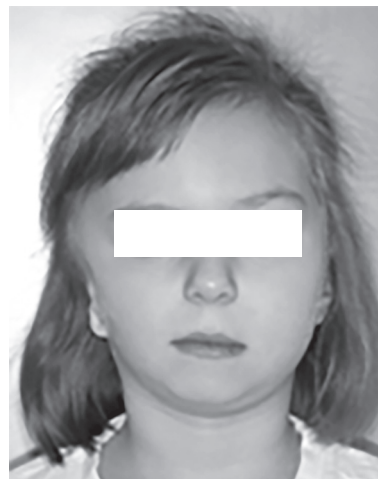

Рис. 2. Девочка, 5 лет с диагнозом синдром Гольденхара (гемифациальная микросомия справа, гипоплазия нижней челюсти справа. Микротия 3 ст. (до оперативного лечения)

больше смещалась в сторону патологически изменённой нижней челюсти. В состоянии покоя угол рта на поражённой стороне располагался выше, чем на здоровой. Отмечается недоразвитие верхней челюсти, скуловой кости, гипоплазия ушной раковины.

На предоперационном этапе проводилось стандартное рентгенологическое обследование, включающее мультиспиральную компьютерную томографию (МСКТ) черепа, ортопантомографию (ОПТГ), телерентгенографию (ТРГ) в прямой и боковой проекциях. После обследования была получена виртуальная модель черепа с измерением необходимых параметров и планирования оперативного вмешательства (рис. 3, 4). В послеоперационном периоде проводился контроль ОПТГ после оперативного вмешательства на 3 сутки (рис. 5); контроль МСКТ через 3 и 6 месяцев после окончания дистракции; ультразвуковое исследование регенерата в процессе компрессионно-дистракционного остеогенеза.

КТ описание: Вынужденное положение головы с наклоном вправо. Асимметрия лицевого черепа: орбиты ($S > D$), правая скуловая дуга (в т. ч. скуловой отросток височной кости) не определяется в полном объеме. Отмечается асимметрия нижне-

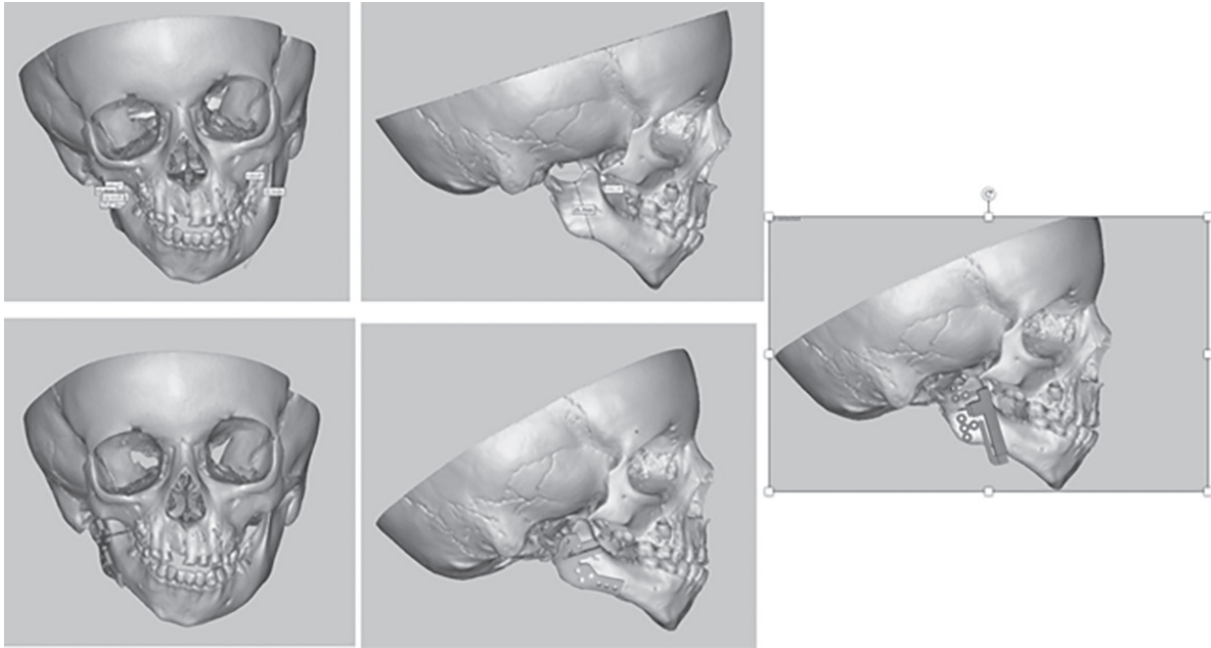


Рис. 3. Измерения на трехмерных изображениях черепа: измерения расстояния Co–Go; измерение расстояния Go–Gn; определение девиации точки Gn от средней линии; определение трансверсального наклона окклюзионной плоскости нижней челюсти; измерения расстояния планируемой дистракции; измерения ширины ветвей нижней челюсти; установка виртуального шаблона и КДУ

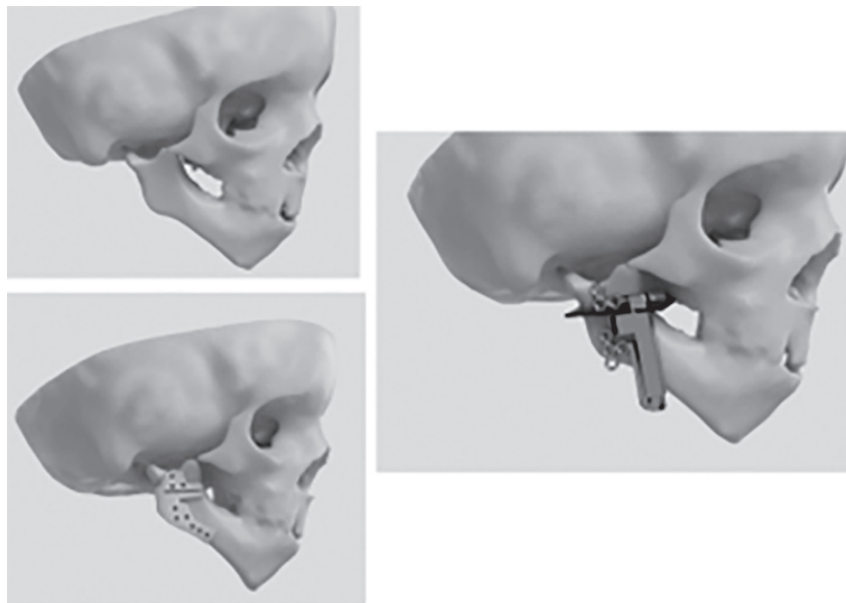


Рис. 4. Использование стереолитографической модели черепа для проверки позиционирования шаблона и дистракционного устройства

челюстной кости с уменьшением тела и ветви справа. Правый ВНЧС: не сформирован, по наружному контуру верхних отделов правой ветви определяется костный экзостоз до 5,5 мм, дорсальнее и несколько

книзу правого мышечкового отростка регистрируется фрагмент гиперденной плотности (около +2000 ед. X), размерами 5,5 x 16,5 x 11 мм. Левый ВНЧС: сформирован правильно, без особенностей. Дефект

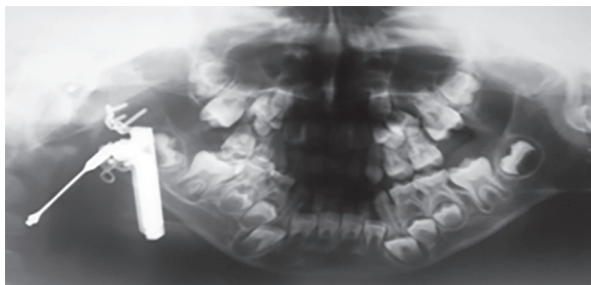


Рис. 5. Ортопантограмма (контроль) на этапах компрессионно-дистракционного остеогенеза нижней челюсти

костной ткани фронтальных отделов правой верхнечелюстной кости с переходом на горизонтальные пластинки верхнечелюстных костей с диастазом до 6 мм, прикрытый гиподенсным компонентом, с дистопией 1.1 зуба и неполным зубным рядом правой верхнечелюстной кости.

Операция по установке КДА

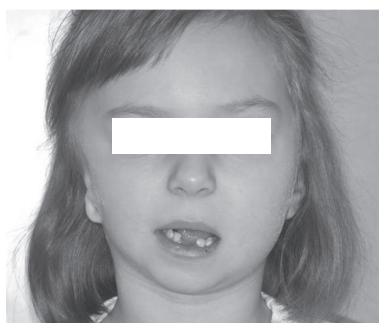Под эндотрахеальным (ЭТ) наркозом, оро-трахеальная интубация, проводниковой и инфильтрационной анестезией Sol. Novokaini 0,5 %-5,0 произведен разрез в подчелюстной области справа, окаймляя угол и отступив 2 см от края нижней челюсти справа. Подкожная диссекция мягких тканей в проекции нижней челюсти, рассечение жевательной мышцы у места ее прикрепления, субпериостальная диссекция с последующим скелетированием угла, ветви и тела н/челюсти справа, на поверхность нижней челюсти адаптирован хирургический шаблон. Намечена линия остео-

томии в области ветви нижней челюсти, произведен частичный распил. Позиционирован и фиксирован минишурупам КДУ для ветви нижней челюсти. Произведена окончательная остеотомия пилой и долотом с разведением фрагментов нижней челюсти при помощи дистрактора (с целью контроля и последующей компрессией). Рана послойно ушита. Активаторный винт КДУ выведен наружу в ретромандибулярную область. Кожа ушита полиамидной нитью. Медицинская обработка. Гемостаз по ходу операции.

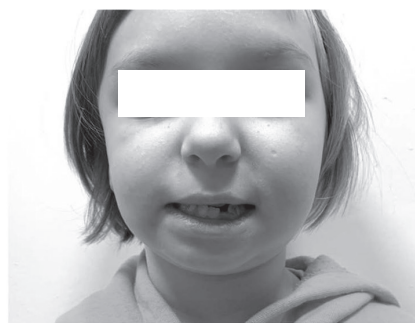Активацию винта начинали с 6-го дня после операции по 1 мм в сутки в 2 приема по 0,5 мм до достижения желаемого эстетического результата и приближению центральной линии подбородка к середине и нормализации центрального соотношения прикуса (рис. 6). Ретенционный период не менее 16 недель. Удаление КДУ проводилось в условиях стационара под общим обезболиванием.

Результат и обсуждение

КДО является оптимальным методом лечения детей с гипоплазией ветви нижней челюсти благодаря возможности увеличения объема кости менее травматичным способом с сохранением сосудисто-нервного пучка, зачатков зубов и тракцией мягких тканей. Еще одним преимуществом этого метода является то, что вместе с костными фрагментами адаптируются под новую



а



б

Рис. 6. Результат КДО до (а) и после (б) оперативного лечения

анатомию слизистой оболочка, жевательные мышцы и мышцы дна полости рта, нервы, кровеносные сосуды, кожа, поэтому данный способ называется компрессионный-дистракционный гистогенез.

Выводы

Гипоплазия ветви нижней челюсти, сочетается в себе не только укорочение высоты, но и изменения по ширине.

Использование современных технических достижений (МСКТ, ОПТГ, ТРГ, УЗИ, CDA, хирургическое руководство) позволяет не только детально изучить деформацию нижней челюсти, но и дополнить необходимой информацией для четкого планирования хирургического лечения и получения предсказуемого результата.

Основными принципами хирургического лечения пациентов с недоразвитой ветвью нижней челюсти являются: 1) предоперационное планирование (изготовление стереолитографической модели черепа, для пространственной визуализации скелетной асимметрии, и хирургического шаблона, необходимого для остеотомии и фиксации CDA); 2) ультразвуковой и рентгенологический контроль на этапе дистракции для определения правильности вектора выращивания и динамики формирования костной мозоли челюсти.

Литература

1. Гричанюк Д. А. Эхографическое исследование как метод пренатальной и постнатальной диагностики при пороках развития челюстно-лицевой области. / Д. А. Гричанюк, И. И. Дубровская, Л. М. Лиштван // Мед. панорама. – 2007. – № 2. – С. 63–67.

2. Гричанюк Д. А. Нижнечелюстной дистракционный остеогенез, как основной метод лечения нижнечелюстной гипоплазии (клинический анализ за 5 лет) / Д. А. Гричанюк, Г. М. Руман // «Современная стоматология» № 2 – 2017 г.

3. Ясонов С. А., Рабиев Д. Т., Лопатин А. В.: Сочетание артропластики и дистракционного удлинения нижней челюсти при лечении детей с анкилозами височно-нижнечелюстного сустава // Современные технологии в диагностике и лечении № 3, 2010.

4. Bjork A., Skieller V.: Normal and abnormal growth of the mandible % a synthesis of longitudinal cephalometric implant studies over a period of 25 years // Eur J Orthod 5:1, 1983.

5. Molina F., Ortiz Monasterio F: Extended indications for mandibular distraction: unilateral, bilateral and bi-directional. In Ortiz Monasterio F, editor: Craniofacial surgery, vol. 5, Bologna, Italy, 1993.

6. Samchukov M., Cope J., Cherkashin A.: Craniofacial distraction osteogenesis. USA, 2001, p. 634.

References

1. Grichanyuk D. A. Ekhograficheskoe issledovanie kak metod prenatal'noj i postnatal'noj diagnostiki pri porokah razvitiya chelyustno-licevoj oblasti. / D. A. Grichanyuk, I. I. Dubrovskaya, L. M. Lishtvan // Med. panorama. – 2007. – № 2. – S. 63–67.

2. Grichanyuk D. A. Nizhnechelyustnoj distrakcionnyj osteogenez, kak osnovnoj metod lecheniya nizhnechelyustnoj gipoplazii (klinicheskij analiz za 5 let) / D. A. Grichanyuk, G. M. Ruman // «Sovremennaya stomatologiya» № 2 – 2017g.

3. Yasonov S. A., Rabiev D. T., Lopatin A. V.: Sochetanie artroplastiki i distrakcionnogo udlineniya nizhnej chelyusti pri lechenii detej s ankilozami visochno-nizhnechelyustnogo sustava.//Sovremennye tekhnologii v diagnostike i lechenii № 3, 2010.

4. Bjork A., Skieller V.: Normal and abnormal growth of the mandible % a synthesis of longitudinal cephalometric implant studies over a period of 25 years // Eur J Orthod 5:1, 1983.

5. Molina F., Ortiz Monasterio F: Extended indications for mandibular distraction: unilateral, bilateral and bi-directional. In Ortiz Monasterio F, editor: Craniofacial surgery, vol. 5, Bologna, Italy, 1993.

6. Samchukov M., Cope J., Cherkashin A.: Craniofacial distraction osteogenesis. USA, 2001, p. 634.

Поступила 19.06.2024 г.