



<https://doi.org/10.34883/PI.2025.14.1.037>



Гудный Г.В.¹, Илюкевич Г.В.²✉, Гуленина О.А.¹, Половиков Е.И.¹

¹ Республиканский научно-практический центр оториноларингологии,
Минск, Беларусь

² Белорусский государственный медицинский университет, Минск, Беларусь

Опыт применения канальных и бесканальных видеоларингоскопов при интубации трахеи в оториноларингологии

Конфликт интересов: не заявлен.

Вклад авторов: Илюкевич Г.В. – постановка проблемы, редактирование текста статьи, формирование выводов исследования; Гудный Г.В. – разработка концепции статьи, сбор материала, составление черновика рукописи; Гуленина О.А., Половиков Е.И. – сбор материала, составление черновика рукописи.

Финансирование: исследование не имело спонсорской поддержки.

Подана: 30.09.2024

Принята: 28.01.2025

Контакты: georgi_ilukevich@mail.ru

Резюме

Цель. Провести сравнительный анализ результатов использования канального и бесканального видеоларингоскопа у пациентов с прогнозируемыми трудными дыхательными путями, подвергшихся плановому хирургическому вмешательству на лор-органах.

Материалы и методы. Выполнено проспективное рандомизированное исследование, включающее 47 пациентов (35 мужчин и 12 женщин) в возрасте 53 (42,5; 58,5) лет с прогнозируемыми трудными дыхательными путями, подвергшихся плановым хирургическим вмешательствам в РНПЦ оториноларингологии. Все пациенты были разделены на 2 клинические группы: 1-я – 23 пациента, интубация которым была выполнена с помощью канального видеоларингоскопа, и 2-я – 24 пациента, интубация которым выполнена с использованием бесканального видеоларингоскопа. Оценивались степень визуализации гортани при прямой ларингоскопии и видеоларингоскопии по шкале Лихена – Кормака, количество попыток, время, необходимое для успешной визуализации/интубации, возникшие осложнения, время приведения в готовность видеоларингоскопа, находящегося вне- и в операционной непосредственно, рассчитывался также индекс трудной интубации по шкале «МОСКВА-TD». Полученные в исследовании данные вносились в разработанный специальный опросник и в дальнейшем подверглись статистической обработке.

Результаты. Выявленные преимущества и недостатки канальных и бесканальных видеоларингоскопов (различная степень визуализации гортани, количество попыток, время, необходимое для успешной визуализации/интубации и возникшие осложнения, время приведения в готовность видеоларингоскопа, находящегося вне- и в операционной непосредственно, индекса трудной интубации) необходимо учитывать в конкретных клинических ситуациях.

Заключение. Видеоларингоскопия с использованием канальных и бесканальных ларингоскопов у пациентов с прогнозируемыми трудными дыхательными путями

или у лиц, у которых первая попытка визуализации гортани при прямой ларингоскопии клинком Макинтош (по Лихену – Кормаку 3–4 балла) была безуспешной, является высокоэффективной и безопасной альтернативой использованию прямой ларингоскопии при плановых хирургических вмешательствах на лор-органах.

Ключевые слова: канальный и бесканальный видеоларингоскоп, преимущества и недостатки, интубация трахеи, визуализация гортани, трудные дыхательные пути

Hudny H.¹, Ilyukevich G.²✉, Gulenina O.¹, Polovikov E.¹

¹ Republican Scientific and Practical Center of Otorhinolaryngology, Minsk, Belarus

² Belarusian State Medical University, Minsk, Belarus

Experience in the Use of Channel and Non-Channel Video Laryngoscopes for Tracheal Intubation in Otorhinolaryngology

Conflict of interest: nothing to declare.

Authors' contribution: Ilyukevich G. – formulation of the problem, editing the text of the article, forming the conclusions of the study; Hudny H. – development of the concept of the article, collection of material, drafting of the manuscript; Gulenina O., Polovikov E. – collection of material, drafting of the manuscript.

Funding: the study was not sponsored.

Submitted: 30.09.2024

Accepted: 28.01.2025

Contacts: georgi_ilukevich@mail.ru

Abstract

Purpose. Conduct a comparative analysis of the results of using a channel and a non-channel videolaryngoscope (VLS) in patients with predicted difficult airways who underwent elective surgical intervention on ear, throat, nose (ENT).

Materials and methods. A prospective randomized study was performed, including 47 patients (35 men and 12 women) aged 53 (42.5; 58.5) years with predictable difficult airways who underwent elective surgical interventions at the RNPC Otorhinolaryngology. All patients were divided into 2 clinical groups: group 1 – 23 patients whose trachea' intubation was performed using a channel VLS and group 2 – 24 patients whose intubation was performed using a nonchannel VLS. The following were evaluated: the degree of visualization of the larynx during direct laryngoscopy and videolaryngoscopy on the Lichen – Cormack scale, the number of attempts, the time required for successful visualization/intubation and complications that occurred, the time of alerting the VLS located outside and in the operating room directly, the scales of difficult intubation was also calculated on the MOSCOW-TD scale, etc. The data obtained in the study were entered into a special questionnaire developed and subsequently subjected to statistical processing.

Results. The identified advantages and disadvantages of channel and non-channel VLS (different degree of laryngeal visualization, number of attempts, time required for successful visualization/intubation and complications that have arisen, the time of alerting the VLS located outside and in the operating room directly, the scale of difficult intubation) must be taken into account in specific clinical situations.



Conclusion. Videolaryngoscopy using channel and non-channel VLS in patients with predicted difficult airways or in whom the first attempt to visualize the larynx with direct laryngoscopy with a Macintosh blade (according to Lichen – Cormack 3–4 points) was unsuccessful, is a highly effective and safe alternative to using direct laryngoscopy for elective ENT surgical procedures.

Keywords: channel and non-channel videolaryngoscope, advantages and disadvantages, tracheal intubation, laryngeal visualization, difficult airways

■ ВВЕДЕНИЕ

Видеоларингоскопия (ВЛС) на сегодняшний день является широко распространенным альтернативным методом визуализации гортани и интубации трахеи в ряде клинических ситуаций, когда использование обычного ларингоскопа Макинтош недостаточно эффективно [1–3]. Мировой опыт использования ВЛС в анестезиологии и интенсивной терапии был обобщен нами в опубликованном ранее обзоре [3]. В ряде исследований ВЛС предлагается как метод выбора при выполнении интубации трахеи даже в повседневной практике интенсивной терапии и скорой помощи [4, 5]. В современной клинической практике ВЛС нашла применение как вариант интубации трахеи у пациентов с прогнозируемыми и непрогнозируемыми трудными дыхательными путями (ТДП) [6, 7]. Столь широкому использованию в клинике видеоларингоскопов (ВЛ) способствует в немалой степени их доступность, простота конструкции устройств, относительная дешевизна одноразовых расходных материалов и пластиковых насадок, а также легкость обучения методике их применения. Все эти преимущества и позволяют занять ВЛС достойное место в клинической практике наряду с прямой ларингоскопией [8].

Актуальность и необходимость использования ВЛС в настоящее время подтверждается и тем фактом, что в новых (2022 г.) практических рекомендациях Американского общества анестезиологов по ведению трудных дыхательных путей указывается на необходимость ограничивать количество попыток «классических» интубаций трахеи или установки надгортанного воздуховода и минимизировать продолжительность этих манипуляций в случаях прогнозируемых или непрогнозируемых ТДП. В данных рекомендациях американские эксперты указывают на преимущества ВЛС перед прямой ларингоскопией (ПЛС) – улучшение обзора гортани, более высокая частота успешных интубаций, большее количество успешных интубаций с первой попытки и меньшее число требуемых маневров с верхними дыхательными путями (ВДП) у пациентов с прогнозируемыми ТДП [9]. Данные преимущества реализуются, как правило, в опытных руках специалиста, так как знания и практические навыки имеют большое значение для обеспечения максимальной эффективности и безопасности при использовании ВЛ [10].

Несмотря на большое количество публикаций, до настоящего времени нет единого мнения по вопросу необходимости приоритетного использования того или иного вида ВЛ как средства выбора при первой попытке интубации при прогнозируемых и непрогнозируемых ТДП. В какой-то степени это может быть связано с различным уровнем опыта медицинского персонала в разных исследованиях [11, 12].

■ ЦЕЛЬ ИССЛЕДОВАНИЯ

Провести сравнительный анализ результатов использования канального и бесканального видеоларингоскопа у пациентов с прогнозируемыми трудными дыхательными путями, подвергшихся плановому хирургическому вмешательству на лор-органах.

■ МАТЕРИАЛЫ И МЕТОДЫ

Выполнено проспективное рандомизированное исследование, включающее 47 пациентов (35 мужчин и 12 женщин) в возрасте 53 (42,5; 58,5) лет с прогнозируемыми ТДП, подвергшихся плановым хирургическим вмешательствам в РНПЦ оториноларингологии. В исследование включались пациенты, у которых первая попытка визуализации гортани при прямой ларингоскопии клинком Макинтош (по Лихену – Кормаку 3–4 балла) была безуспешной и для следующих попыток интубации трахеи использовался стандартный ВЛ с одноразовыми насадками. Из исследования были исключены пациенты с патологией и аномалиями челюстно-лицевого скелета, заболеваниями гортани и трахеи, индексом трудной интубации (ИТИ) по шкале «МОСКВА-TD» 5 баллов и более [13].

Исследование было проведено с письменного согласия пациентов и одобрено Этическим комитетом РНПЦ оториноларингологии.

Все пациенты были разделены на 2 клинические группы: 1-я группа – 23 пациента, интубация которым была выполнена с помощью канального ВЛ, и 2-я группа – 24 пациента, интубация которым выполнена с использованием бесканального ВЛ.

В исследовании нами использовался видеоларингоскоп King Vision® aBlade (США), который представляет собой портативную систему с питанием от батареи, дисплей и два видеоадаптера для многократного использования, а также комплект одноразовых прямых интубационных клинков: с каналом для направления трахеальной интубационной трубки (канальный ВЛ) и без него (бесканальный ВЛ). Оба типа ВЛ схематично изображены на рис. 1.

Методика анестезии была однотипной в обеих группах и включала:

- премедикацию – 0,1%-ный раствор атропина в дозе 0,01 мг/кг, 1%-ный раствор димедрола 1 мл, 50%-ный раствор анальгина 2 мл внутримышечно за 30 минут до операции;
- преоксигенацию в течение 5 минут;
- индукцию анестезии – внутривенно фентанил в дозе 1–2 мкг/кг, пропофол в дозе 2,0–2,5 мг/кг. При обеспечении эффективной масочной вентиляции под положительным давлением внутривенно вводились миорелаксанты – дитилин 1,5–2,5 мг/кг.

Поддержание анестезии проводилось ингаляцией изофлурана в кислородно-воздушной смеси с МАС в пределах 0,8–1,1 и введением фентанила в дозе 1 мкг/кг/ч методом титрования или фракционного введения. Поддержание миорелаксации обеспечивалось введением дитилина в дозе 0,5–1,0 мг/кг по мере необходимости. Оценивались степень визуализации гортани при прямой ларингоскопии и видеоларингоскопии по шкале Лихена – Кормака, количество попыток, время, необходимое для успешной визуализации/интубации, и возникшие осложнения, время приведения в готовность ВЛ, находящегося вне- и в операционной непосредственно, рассчитывался ИТИ по шкале «МОСКВА-TD» [13]. В своей работе мы использовали

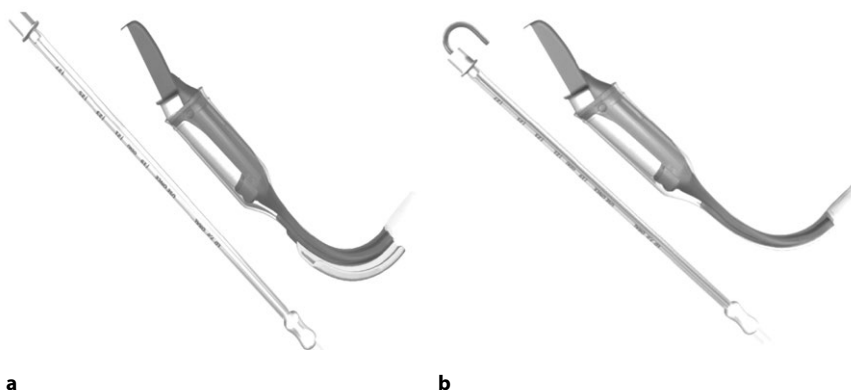


Рис. 1. Два типа видеоларингоскопов – каналный ВЛ с эндотрахеальной трубкой (а) и бесканальный ВЛ с эндотрахеальной трубкой и бужом (b)
Fig. 1. Two types of videolaryngoscopes – the channel videolaryngoscope with an endotracheal tube (a) and the non-channel videolaryngoscope with an endotracheal tube and a bugle (b)

также и современную универсальную шкалу VCI (Videolaryngoscopy Classification of Intubation), позволяющую описать особенности и трудности при проведении интубации с помощью ВЛ [14]. Полученные в исследовании данные вносились в разработанный нами специальный опросник и в дальнейшем подверглись статистической обработке.

Статистическую обработку полученных данных проводили пакетами программ Statistica 10. Репрезентативность выборки определялась по критерию Шапиро – Уилка. Применялись непараметрические методы статистики: U-тест Манна – Уитни, тест Колмогорова – Смирнова. Данные представлены в виде медианы (Me) и интерквартильного размаха (LQ; HQ). Статистическая значимость отличий признавалась при значении уровня $p < 0,05$.

■ РЕЗУЛЬТАТЫ И ОБСУЖДЕНИЕ

При анализе демографических показателей было установлено, что исследуемые группы статистически значимо не отличались между собой по полу, возрасту, весу, а также росту ($>0,05$) (табл. 1).

Таблица 1
Характеристика пациентов в исследовании
Table 1
Characteristics of patients in the study

Показатели	Группа 1 (n=23) Me (LQ; HQ)	Группа 2 (n=24) Me (LQ; HQ)	P-уровень
Пол	м/ж – 16/7	м/ж – 19/5	$>0,05$
Возраст, лет	55,0 (44,0; 60,0)	51,0 (41,0; 57,0)	$>0,05$
Вес, кг	87,0 (65,0; 96,0)	90,0 (60,0; 103,0)	$>0,05$
Рост, см	173,5(168,0 177,0)	170,0 (165,5; 176,0)	$>0,05$

Таблица 2
Основные показатели степени визуализации голосовой щели и эффективности использования видеоларингоскопов
Table 2
The main indicators of the degree of visualization of the glottis and the effectiveness of using video laryngoscopes

Показатель	1-я группа Me (LQ; HQ)	2-я группа Me (LQ; HQ)	P-уровень
Прогнозируемый ИТИ по шкале «МОСКВА-TD», баллы	2,0 (1,0; 4,0)	3,0 (2,0; 4,0)	>0,05
Визуализация голосовой щели ларингоскопом Макинтош по шкале Лихена – Кормака, баллы	2,0 (0,0; 3,0)	3,0 (1,0; 3,0)	>0,05
Время приведения в готовность ВЛ, находящегося вне операционной, сек.	45,0 (30,0; 90,0)	55,0 (30,0; 60,0)	>0,05
Время приведения в готовность ВЛ, находящегося в операционной, сек.	10,5 (8,5; 12,5)	10,0 (9,0; 13,0)	>0,05
Время выполнения эффективной визуализации ВЛ входа в гортань, сек.	15,0 (12,0; 41,0)	22,0 (10,0; 36,0)	>0,05
Количество попыток, n	1,0 (1,0; 2,0)	1,0 (1,0; 2,0)	>0,05
Время выполнения эффективной интубации гортани при ВЛС, сек.	32,0 (22,0; 43,0)	17,0 (12,0; 30,0)	<0,05
Визуализация голосовой щели с помощью ВЛ по шкале Лихена – Кормака, баллы	1,0 (0,0; 2,0)	2,0 (1,0; 2,0)	>0,05

Полученные в ходе исследования показатели, характеризующие визуализацию голосовой щели и эффективность использования ВЛ у пациентов двух клинических групп, представлены в табл. 2.

При анализе ИТИ по шкале «МОСКВА-TD» в исследуемых клинических группах не было выявлено статистически значимых отличий (>0,05). Степень визуализации голосовой щели по шкале Лихена – Кормака при прямой ларингоскопии в группах 1 и 2 составила 2,0 (0,0; 3,0) и 3,0 (1,0; 3,0) балла соответственно, но отличия не были статистически значимыми (>0,05). Время приведения в готовность ВЛ, находящегося вне операционной, выглядело следующим образом: 45,0 сек. (30,0; 90,0) и 55,0 сек. (30,0; 60,0) в 1-й и 2-й группах соответственно, но отличия также не были статистически значимыми (>0,05). Отсутствие различий во времени готовности ВЛ объясняется одинаковой доступностью ВЛ различного типа (с разными клинками). Время приведения в готовность ВЛ, находящихся в операционной, было в разы меньше, чем при внеоперационном расположении устройств, и составило 10,5 сек. (8,5; 12,5) и 10,0 сек. (9,0; 13,0) в 1-й и 2-й группах соответственно, отличия в группах не были статистически значимыми (>0,05). Разница во времени готовности ВЛ, находящихся в операционной и вне ее, указывает на важность нахождения необходимых размеров и дизайна непосредственно в операционной. Время, необходимое для выполнения эффективной визуализации входа в гортань в группах 1 и 2, составило 15,0 сек. (12,0; 41,0) и 22,0 сек. (10,0; 36,0) соответственно, т. е. больше времени потребовалось во второй группе, чем в первой, возможно, в связи с тем, что клинок без канала имеет меньшие габариты и легче заводится в ротоглотку, но эти отличия были статистически незначимы (>0,05), что могло быть объяснено небольшим объемом выборки. Время, необходимое для выполнения эффективной интубации гортани с использованием ВЛ в группах 1 и 2, составило 32,0 сек. (22,0; 43,0) и 17,0 сек. (12,0; 30,0)



соответственно. Таким образом, продолжительность интубации была большей в первой группе, чем во второй, и эти отличия были статистически значимыми ($<0,05$). Последнее, вероятно, объясняется тем, что наличие канала для эндотрахеальной трубки (ЭТТ) с проводником для интубации во многом упрощало и ускоряло процесс направления и заведения ее в просвет гортани и трахеи в отличие от первой группы, где ЭТТ не зависела от клинка ларингоскопа, а для ее направления требовались дополнительные манипуляции, такие как изменение кривизны ЭТТ с проводником (форма хоккейной клюшки, полумесяца), так и с ларингоскопом и дыхательными путями пациента. Количество попыток (медиана), необходимых для выполнения успешной интубации трахеи, равнялось 1,0 (1,0; 2,0) в первой группе и 1,0 (1,0; 2,0) во второй группе, статистически значимо не отличалась в группах 1 и 2. Сравнение показателей визуализации голосовой щели с помощью ВЛ по шкале Лихена – Кормака не выявило статистически значимых отличий между группами 1 и 2 и составило 1,0 (0,0; 2,0) и 2,0 (1,0; 2,0) соответственно ($>0,05$).

Далее нами был выполнен анализ причин и обстоятельств, препятствовавших успешной интубации трахеи при помощи ВЛ как со стороны дыхательных путей, так и со стороны оборудования, у пациентов 2 клинических групп. Данные взяты из составленного нами опросника, в котором врачи-анестезиологи указывали анатомо-физиологические особенности дыхательных путей пациента, обстоятельства и/или причины, которые по их субъективному мнению затрудняли выполнение интубации трахеи с помощью ВЛ, представлены на рис. 2.

Одной из наиболее частых причин, которые препятствовали успешной интубации трахеи, является невозможность направить ЭТТ в просвет гортани (несмотря

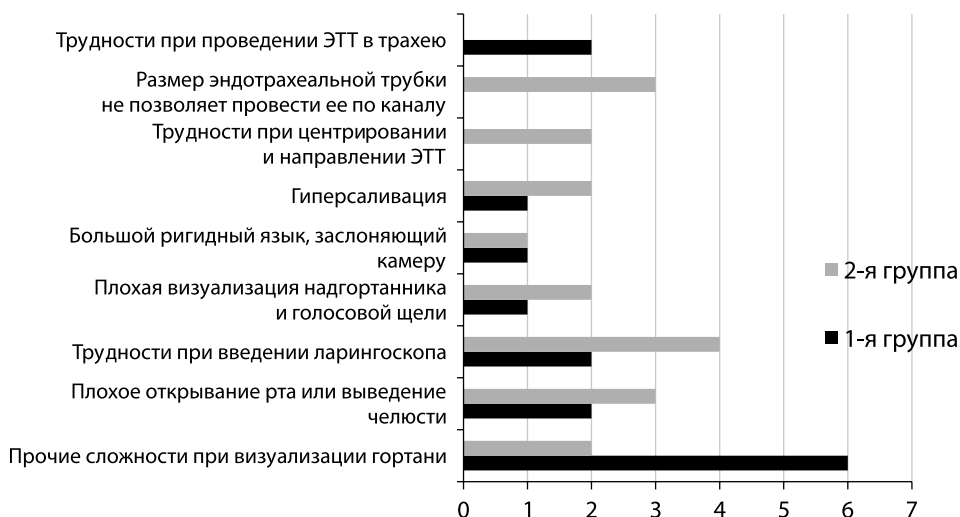

Рис. 2. Причины и обстоятельства, препятствовавшие успешной интубации трахеи при помощи видеоларингоскопа
Fig. 2. The reasons and circumstances that prevented the successful intubation of the trachea by using a videolaryngoscope

на успешную визуализацию, проксимальный конец ее проходил мимо гортани в пищевод). Чаще всего причиной этих неудач при заведении ЭТТ были неверное ее моделирование под конкретного пациента, изменение заданной кривизны трубки на проводнике при заведении ее в ротоглотку, а также сложности при манипуляции последней в гортано- и ротоглотке, неверные наружные манипуляции на шее пациента в проекции гортани, а также наличие слизи, крови в полости глотки. Пять подобных случаев было зарегистрировано в первой группе и два во второй группе ($p > 0,05$). Также часто встречались трудности с проведением эндотрахеальной трубки через голосовую щель, несмотря на успешную визуализацию и подведение ко входу в гортань последней, зафиксировано 6 и 2 таких случая в 1-й и 2-й группах соответственно ($p > 0,05$). Причиной этому, вероятнее всего, могли быть несовпадение оси подводимого проксимального конца эндотрахеальной трубки с осью входа в гортань или же высокое стояние гортани, когда заведение трубки требовало дополнительных наружных манипуляций с дыхательными путями. Следующим обстоятельством, которое препятствовало успешной интубации трахеи, было плохое открывание рта и трудности с выведением нижней челюсти, несмотря на использование адекватной глубины вводной анестезии и тотальной миоплегии, а также несовпадение оси кончика ЭТТ с осью входа в гортань. Плохая визуализация надгортанника и голосовой щели при ВЛС (по шкале Лихена – Кормака – 4 балла) встречалась в одном случае в 1-й группе и в двух случаях (по шкале Лихена – Кормака – 3 балла) во 2-й группе ($p > 0,05$). Выходом из вышеуказанной ситуации была повторная попытка ВЛС при изменении положения головы пациента, укладка в «улучшенное джексоновское положение» и получение приемлемой визуализации голосовой щели. Трудности с заведением видеоларингоскопа в ротовую полость отмечены дважды в 1-й группе и в четырех случаях во 2-й группе, причиной тому были особенности: короткая шея и верхний тип ожирения. По одному случаю в каждой из групп был отмечен гипертрофированный ригидный язык относительно больших размеров, который заслонял камеру и затруднял выполнение процедуры. Следующие две причины затруднений при интубации трахеи, указанные врачами-анестезиологами, имели место только в группе с канальным клинком ВЛ: первая причина – канал ВЛ направлял трубку в сторону от проекции полученного изображения голосовой щели и не позволял направить и завести ЭТТ в голосовую щель, несмотря на предварительную подготовку, моделирование ЭТТ и использование бужа-проводника для поддержания заданной формы, однако при прохождении через канал клинка последняя изменялась, что не позволяло завести трубку в просвет гортани; вторая причина, которая имела место при использовании ВЛ с каналом, – это невозможность применения эндотрахеальной трубки размером более 7 мм в диаметре, так как большой размер последней не позволяет пройти через канал из-за ограниченно маленького размера его просвета.

■ ЗАКЛЮЧЕНИЕ

Собственный опыт использования видеоларингоскопов (как канальных, так и бесканальных) с обычной кривизной клинка у пациентов с прогнозируемыми трудными дыхательными путями или у лиц, у которых первая попытка визуализации гортани при прямой ларингоскопии клинком Макинтош (по Лихену – Кормаку 3–4 балла) была безуспешной, позволяет считать видеоларингоскопию высокоэффективной и безопасной альтернативой использованию прямой ларингоскопии при плановых



хирургических вмешательствах на лор-органах, а имеющиеся преимущества и недостатки канальных и бесканальных видеоларингоскопов необходимо учитывать в конкретных клинических ситуациях.

■ ЛИТЕРАТУРА/REFERENCES

1. Parasa M., Yallapragada S., Vemuri N., Shaik M. Comparison of GlideScope video laryngoscope with Macintosh laryngoscope in adult patients undergoing elective surgical procedures. *Anesth Essays Res.* 2016;10(2):245.
2. Reena. Comparison of King Vision video laryngoscope (channeled blade) with Macintosh laryngoscope for tracheal intubation using armored endotracheal tubes. *J Anaesthesiol Clin Pharmacol.* 2019 Jul 1;35(3):359–62.
3. Hudny H., Ilukevich G. Videolaryngoscopy for Tracheal Intubation: Current State of the Problem. *Surgery. Eastern Europe.* 2023;12(3):314–29. (in Russian)
4. Hossfeld B., Frey K., Doerges V., Lampl L., Helm M. Improvement in glottic visualisation by using the C-MAC PM video laryngoscope as a first-line device for out-of-hospital emergency tracheal intubation. *Eur J Anaesthesiol.* 2015 Jun; 32(6):425–31.
5. Trent S., Kaji A., Carlson J., et al. Video Laryngoscopy Is Associated With First-Pass Success in Emergency Department Intubations for Trauma Patients: A Propensity Score Matched Analysis of the National Emergency Airway Registry. *Ann Emerg Med.* 2021 Dec 1;78(6):708–19.
6. Aziz M., Dillman D., Fu R., Brambrink A. Comparative Effectiveness of the C-MAC Video Laryngoscope versus Direct Laryngoscopy in the Setting of the Predicted Difficult Airway. *Anesthesiology.* 2012 Mar;116(3):629–36. doi: 10.1097/ALN.0b013e318246ea34.
7. Ilukevich G., Zajkina N., Hudny V. Difficult Airway in Patients with Obstructive Sleep Apnea Syndrome. *Surgery. Eastern Europe.* 2021;10(2):259–269. (in Russian)
8. Alsumali A., Noppens R. Cost effectiveness of video laryngoscopy for routine use in the operating room. *Trends in Anaesthesia and Critical Care.* 2018 Dec;23:10.
9. Apfelbaum J., Hagberg C., Connis R., et al. 2022 American Society of Anesthesiologists Practice Guidelines for Management of the Difficult Airway. *Anesthesiology.* 2022 Jan 1;136(1):31–81.
10. Cortellazzi P., Caldiroli D., Byrne A., et al. Defining and developing expertise in tracheal intubation using a GlideScope® for anaesthetists with expertise in Macintosh direct laryngoscopy: an in-vivo longitudinal study. *Anaesthesia.* 2015 Mar 1;70(3):290–5.
11. El-Tahan M., Khidr A., Gaarour I., et al. Comparison of 3 Videolaryngoscopes for Double-Lumen Tube Intubation in Humans by Users With Mixed Experience: A Randomized Controlled Study. *J Cardiothorac Vasc Anesth.* 2018 Feb 1; 32(1):277–86.
12. Chalkeidis O., Kotsolis G., Kalakonas A., et al. A comparison between the Airtraq® and macintosh laryngoscopes for routine airway management by experienced anesthesiologists: A randomized clinical trial. *Acta Anaesthesiologica Taiwanica.* 2010;48(1):15–20.
13. Dzyadzko A.M. Local anesthesia of the respiratory tract during difficult tracheal intubation against the background of preserved consciousness and spontaneous breathing. *Anesthesiology and Reanimatology.* 2002;4:49–53. (in Russian)
14. Chaggar R., Shah S., Berry M., et al. The Video Classification of Intubation (VCI) score: A new description tool for tracheal intubation using videolaryngoscopy: A pilot study. *Eur J Anaesthesiol.* 2021 Mar 1;38(3):324–6.