МИНИСТЕРСТВО ЗДРАВООХРАНЕНИЯ РЕСПУБЛИКИ БЕЛАРУСЬ
БЕЛОРУССКАЯ МЕДИЦИНСКАЯ АКАДЕМИЯ
ПОСЛЕДИПЛОМНОГО ОБРАЗОВАНИЯ
КАФЕДРА АНЕСТЕЗИОЛОГИИ И РЕАНИМАТОЛОГИИ

Г.В. ИЛЮКЕВИЧ, Т.И. РОМАНЮК

САКРАЛЬНАЯ АНЕСТЕЗИЯ

Учебно-методическое пособие

Минск БелМАПО
2013

УДК 617-089.5-031.83 (075.9)

ББК 54.5я73

И 49

Рекомендовано в качестве учебно-методического пособия
УМС Белорусской медицинской академии последипломного образования
протокол № 2 от 15.02. 2013 г.

Авторы:

Г.В. Илюкевич, Т.И. Романюк

Рецензенты:

кафедра анестезиологии и реаниматологии БГМУ

заведующий отделом анестезиологии и реаниматологии РНПЦ трансплантации органов и тканей, к.м.н. Дзядзько А.М.

Илюкевич Г.В.

И 49 Сакральная анестезия: учеб-метод. пособие / Г.В. Илюкевич, Т.И. Романюк. – Минск: БелМАПО, 2013. – 29 с.

ISBN 978-985-499-667-7

В пособии для врачей освящены вопросы, касающиеся одного из видов регионарного обезболивания сакральной анестезии. Изложены основные анатомические особенности крестцово-копчиковой области, каудального эпидурального пространства, даны необходимые для успешного выполнения сакральной анестезии анатомические ориентиры. Подробно описана классическая и разработанная авторами модифицированная методика сакральной анестезии, приведены показания, противопоказания к ее применению в клинической анестезиологии, особенности и преимущества ее использования при оперативных вмешательствах на промежности.

Пособие предназначено для врачей анестезиологов-реаниматологов, хирургов, студентов медицинских вузов.

УДК 617-089.5-031.83(075.9)

ББК 54.5я73

ISBN 978-985-499-667-7

© Илюкевич Г.В., Романюк Т.И., 2013

© Оформление БелМАПО, 2013

В структуре анестезиологических пособий, выполняемых в настоящее время в Республике Беларусь, значительное место занимают методы регионарной анестезии. Ежегодное увеличение доли данного вида обезболивания в общей структуре всех анестезий свидетельствует о несомненном росте интереса к нему отечественных анестезиологов и стремлению к более широкому внедрению в повседневную клиническую практику.

Регионарная анестезия представляет собой высокоэффективный метод защиты организма от хирургической травмы, оказывает меньшее отрицательное влияние на сердечно-сосудистую, дыхательную и нервную системы, имеет меньшее, чем общее обезболивание, количество осложнений, более выгодная с экономической точки зрения. В качестве компонента анестезиологической защиты, обеспечивающей надежный анальгетический эффект при минимальном токсическом влиянии на организм, при оперативных вмешательствах успешно применяется сакральная анестезия.

Сакральная (низкая эпидуральная, каудальная) блокада представляет собой частный случай регионарной анестезии, предусматривающий введение анестетика в эпидуральное пространство через крестцовую щель. Введенный в каудальное пространство анестетик блокирует холинэргические эффекты на преганглионарном уровне. Кроме того, блокада преганглионарных симпатических нервных волокон в зоне анестезии сопровождается периферической вазодилятацией и предупреждает нарушения микроциркуляции. Немаловажным преимуществом эпидуральной анестезии является обеспечиваемый ею высокий уровень эндокринно-метаболической стабильности и отсутствие значительной фармакологической нагрузки на пациента. Достаточно надежное и продолжительное обезболивание, минимальное воздействие на состояние жизненно важных органов и систем и общий метаболизм позволяет использовать этот вид анестезии у пациентов с высокой степенью риска, в том числе при ряде сопутствующих заболеваний.

Впервые сакральная анестезия была описана независимо друг от друга M.F. Cathelin и J.A. Sicard в 1901 году. M.F. Cathelin вводил кокаин (местный анестетик) через крестцовую щель в сакральный канал с целью лечения ночного недержания мочи и других заболеваний мочеполовой сферы. Хотя он и не смог добиться уровня обезболивания достаточного для проведения хирургических вмешательств, но уже тогда справедливо считал, что эта техника введения местных анестетиков более безопасна, чем интратекальное введение кокаина. За неделю до него J.A. Sicard доложил об эффективности данного метода обезболивания при вмешательствах на промежности на конференции биологического общества в Париже. Однако, приоритет был отдан Кателину, который внедрил сакральную анестезию в урологической практике после проведенных экспериментальных работ на трупах и животных. W. Steckel в 1909 году успешно применил сакральную анестезию и в акушерской практике для обезболивания родов, а в 1913 году Браун предложил ее использование для обезболивания операций на органах малого таза. В 1931 г. E. Aburel стал инициатором разработки техники продленной сакральной анестезии, описав размещение катетера в сакральном канале через просвет пункционной иглы с последующим ее удалением. Независимо друг от друга использование метода продленного сакрального блока в акушерстве описывали Manolau, Hingson и Edwards. Широкое распространение данная методика получила и в педиатрической практике.

В последние годы благодаря достижениям в области клинической фармакологии и операционной патофизиологии регионарных блокад открылись новые возможности и новые горизонты применения сакральной анестезии. Более чем вековой опыт применения данного вида регионарной анестезии показал, что для ее эффективного использования необходимо овладение рациональными техническими навыками, знаниями анатомии и операционной патофизиологии анестезии, четкими представлениями о показаниях и противопоказаниях к ее применению.

Анатомия крестца и сакрального пространства

Сакральное пространство представляет собой дистальную часть эпидуральной системы, которое, в классическом представлении, доступно для введения лекарственных средств через крестцовую щель (сакральное отверстие). Через каудальное пространство проходят крупные нервные волокна, являющиеся продолжением конского хвоста и образующие крестцовое сплетение. Блокада проведения импульса по этим волокнам лежит в основе сакральной анестезии. Для достижения данной блокады срез иглы, через которую вводится раствор анестетика, должен находиться строго в сакральном эпидуральном пространстве (канале).

Сакральное отверстие (hiatus sacralis) является костным дефектом V-образной формы, который располагается в нижней части крестца над крестцово-копчиковым сочленением. По боковым сторонам от него имеются отростки - так называемые сакральные рожки (рис.1).

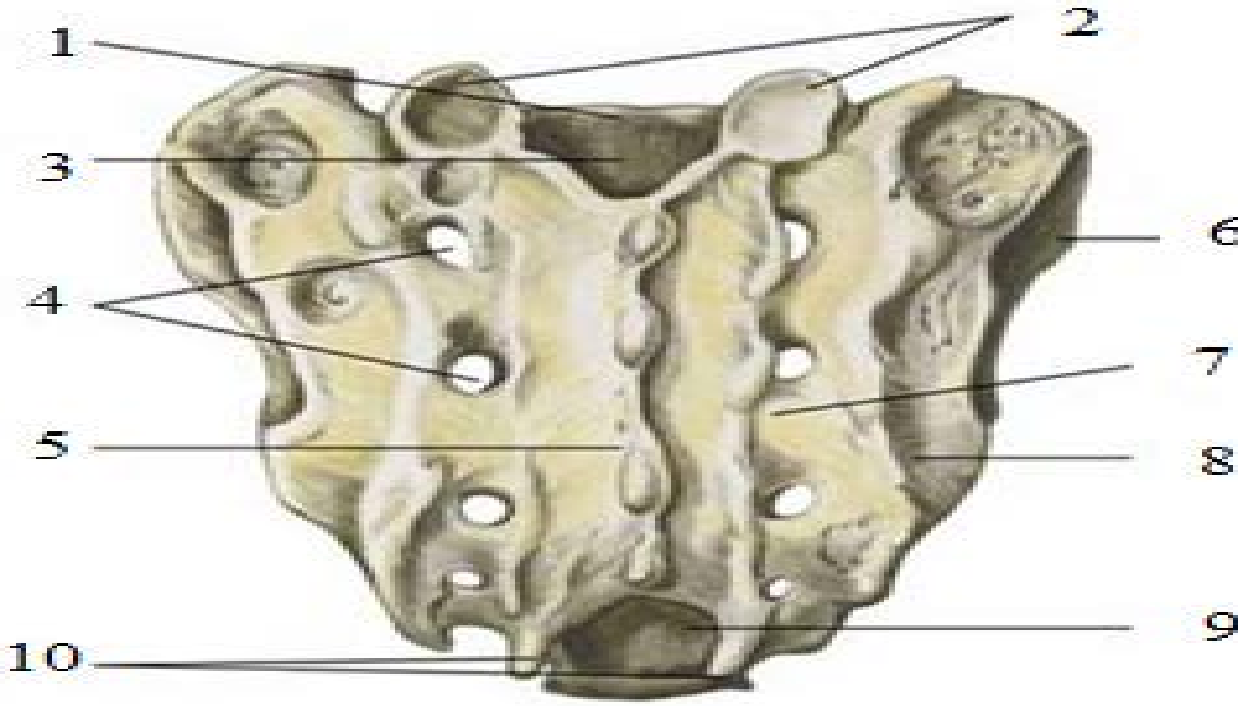

Рисунок 1 - Крестцовая кость (вид сзади)

1 - основание крестца; 2 - верхние суставные отростки I крестцового позвонка;
3 - крестцовый канал; 4 - задние крестцовые отверстия; 5 – срединный крестцовый гребень; 6 - правая ушковидная поверхность; 7 - промежуточный крестцовый гребень;
8 - латеральный крестцовый гребень; 9 - крестцовая щель; 10 - крестцовые рожки.

По бокам от сакральных рожек прикрепляется крестцово-копчиковая связка. Крестцовая щель прикрыта крестцово-копчиковой мембраной, которая является продолжением желтой связки. Форма и размер сакрального (крестцового) отверстия весьма вариабельны, индивидуальны у каждого человека и изменяются с возрастом. Как известно, крестец является хрящевой структурой у новорожденных и детей младшего возраста. Окончательно процесс окостенения завершается ближе к 23 – 26 годам жизни. Иногда может быть незаращение позвоночных дуг на уровне крестца, что увеличивает опасность пункции твердой мозговой оболочки при выполнении сакральной анестезии. В других случаях (до 5%), наоборот, встречается полное их сращение и тогда, в связи с отсутствием крестцового отверстия, каудальная блокада представляется невыполнимой через крестцовую щель. Так же возможны трудности для идентификации сакрального отверстия и, следовательно, проведение блокады у пациентов перенесших травмы крестцово-копчиковой области, а также страдающих выраженным ожирением.

Наиболее распространенные варианты анатомического строения крестца представлены на рис. 2.

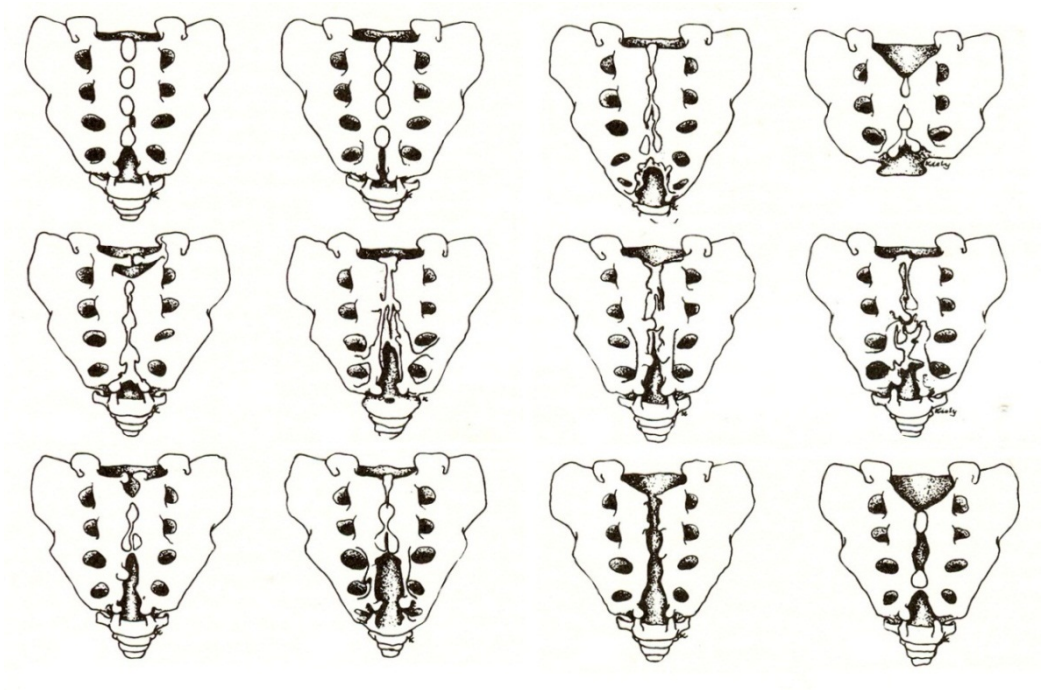

Рисунок 2 – Варианты анатомического строения крестца

Сакральный канал является каудальным продолжением спинального канала. Спинальный сакральный канал включает в себя корешки спинальных нервов, которые формируют «конский хвост». Обычно сакральное отверстие дает доступ к эпидуральному пространству, но не дает доступа к твердой мозговой оболочке и, соответственно, спинному мозгу. Все это делает этот доступ самым безопасным при пункции эпидурального пространства. Следует напомнить, что твердая мозговая оболочка при рождении проецируется на уровне S_3 - S_4 и достигает взрослого уровня S_2 к двум годам жизни. Таким образом, расстояние между сакральным отверстием и твердой мозговой оболочкой наименьшее у новорожденных и составляет около 10 мм.

Каудальное эпидуральное пространство у новорожденных заполнено эпидуральной жировой клетчаткой, имеющей желатинозную консистенцию и губчатую структуру. Это облегчает равномерность проникновения и распределения введенного раствора анестетика. Ближе к семи годам жизни, эпидуральная жировая клетчатка делается более плотной и окружается фиброзными перегородками, снижая, таким образом, скорость распределения введенного анестетика. Каудальное эпидуральное пространство, равно как и поясничное, богато васкуляризировано и имеет развитую систему бесклапанных вен.

Важной характеристикой каудального эпидурального пространства является также то, что оно свободно сообщается с периневральным пространством спинальных нервов, начинающихся от пояснично-крестцового сплетения. Это имеет свое особое значение, т.к. раствор анестетика, вводимый в каудальное пространство, широко проникает в периневральное пространство, и таким образом, манипулируя объемом вводимого раствора местного анестетика, возможно достижение нейрональной блокады нервных стволов, берущих свое начало от пояснично-крестцового сплетения. Благодаря этому, с помощью каудальной эпидуральной анестезии можно достичь адекватной аналгезии, например, нижних конечностей. При отсут-

ствии дегенеративных заболеваний позвоночника, межпозвонковые отверстия обычно открыты, независимо от возраста, что позволяет введенным растворам свободно покидать эпидуральное пространство, подобная утечка имеет значение для правильного расчета объема вводимого анестетика, т. к. возникает необходимость использовать строго определенные объемы последнего. Этим также объясняется и то, что для детей требуются сравнительно большие объемы раствора местного анестетика, чем для взрослых. По данным компьютерной томографии, жировая ткань преимущественно сконцентрирована под желтой связкой и в области межпозвонковых отверстий. Эпидуральный жир скомпонован в ячейки, покрытые тонкой мембраной, и фиксирован к стенке канала только по задней средней линии, а в ряде случаев рыхло прикрепляется к твердой оболочке. Это наблюдение может частично объяснить случаи асимметричного распределения растворов местных анестетиков.

При помощи магнитно-резонансной томографии (МРТ) были получены новые данные об анатомии каудальной (сакральной) части эпидурального пространства. Расчеты, ранее выполненные на костном скелете, свидетельствовали о том, что его средний объем составляет 30 мл (12-65 мл). Исследования, выполненные с применением МРТ, позволили учесть объем ткани, заполняющей каудальное пространство, и установить, что его истинный средний объем не превышает 14,4 мл (9,5-26,6 мл). В той же работе было подтверждено, что дуральный мешок заканчивается на уровне средней трети сегмента S2.

Показания и противопоказания для применения сакральной анестезии

Показания для применения в клинической практике метода сакральной анестезии определяются:

- ✓ соответствием уровней развития каудального блока и зон сегментарной иннервации кожных покровов (рис.3).

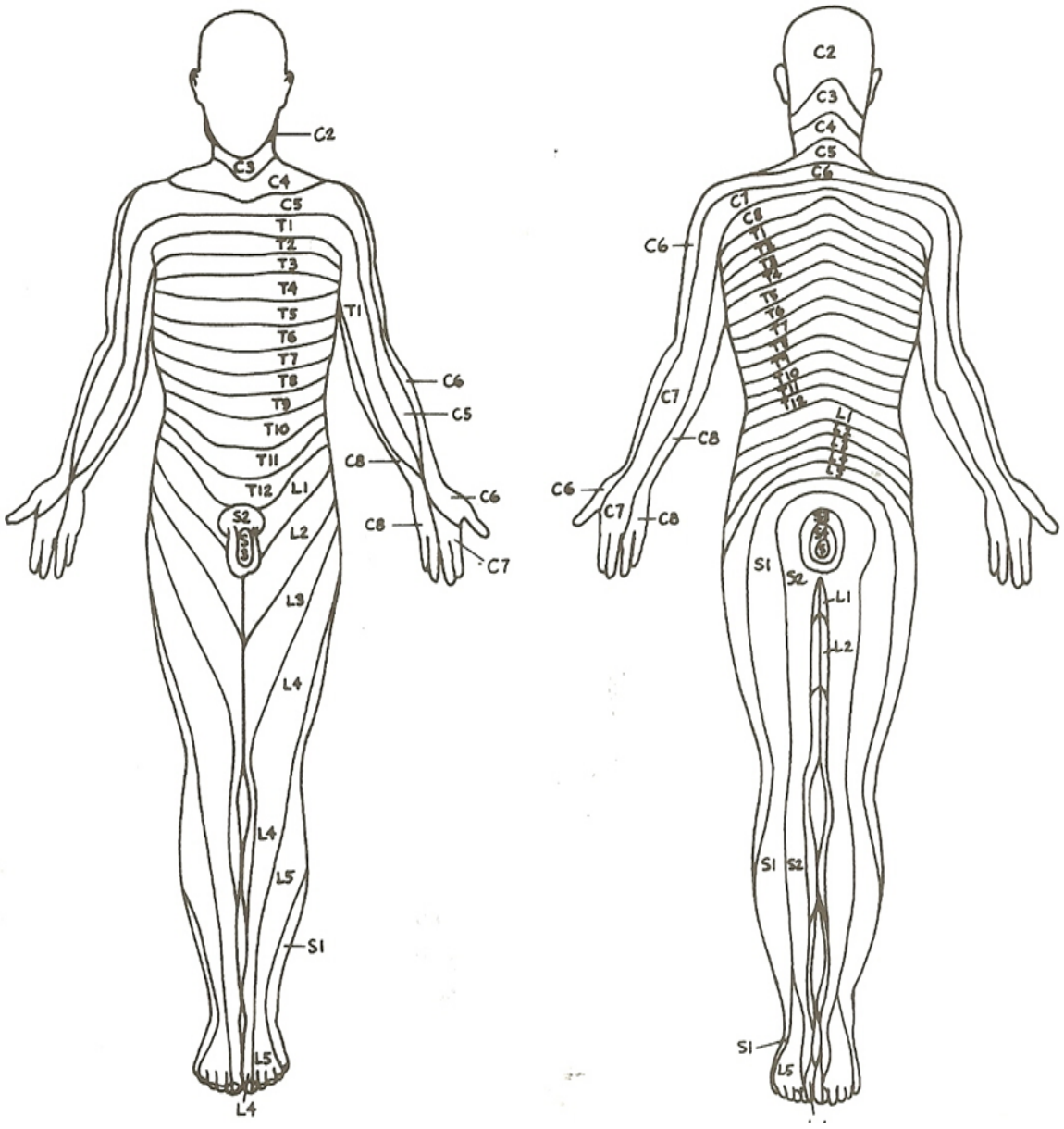

Рисунок 3 - Зоны сегментарной иннервации кожных покровов

✓ особенностью иннервации внутренних органов (табл.1).

Таблица 1 - Иннервация органов малого таза

Органы малого таза	Иннервация
Прямая кишка.	S_{II}-S_{IV}
Мочевой пузырь. Предстательная железа. Уретра. Яички с придатками.	Th_X-Th_{XII}, S_{III}-S_{IV}
Матка.	Th_X-L_{II}, S_I-S_{IV}

Сакральная анестезия в настоящее время переживает свое второе рождение. Несмотря на то, что, как отмечено в современном руководстве по регионарной анестезии (Рамфелл Р.Д., Нил М.Д., Вискоуми К.М. Регионарная анестезия. – Москва, Мед-пресс-информ.-2007.- 272с.), при выполнении метода «присутствуют анатомическая вариабельность ориентиров, относительная техническая трудность доступа и отсутствие современных способов всесторонней тренировки в выполнении этой методики», с каждым годом расширяется спектр ее применения.

Сакральная анестезия может применяться для пери- и послеоперационной анальгезии у взрослых и детей при урологических, проктологических, ортопедических и хирургических вмешательствах на нижней половине тела – на уровне ниже пупка, а также для обезболивания родов и при болезненных манипуляциях на промежности и крестцовой области в акушерско-гинекологической практике. Ее также можно использовать как самостоятельно, так и в комбинации с общей анестезией.

Каудальный блок нашел широкое применение как компонент анестезии **в оперативной гинекологии**. Сакральная анестезия обеспечивает надежную защиту от хирургической травмы при проведении таких операций, как пластика стенок влагалища, пластика маточных труб, удаление цистаденомы, надвлагалищная ампутация матки, экстирпация матки.

Сакральная анестезия также востребована и **в акушерстве**. Каудальная анестезия не вызывает изменений со стороны системной гемодинамики и существенно не влияет на маточно-плацентарный кровоток. Прерывая патологическую болевую импульсацию с шейки матки, блокада способствует формированию родовой доминанты, косвенно положительно влияя на внутриутробное состояние плода. Сакральная анестезия уменьшает дискоординацию родовой деятельности и незначительно увеличивает амплитуду сокращений матки, сокращает длительность первого периода родов почти вдвое. Наиболее целесообразное ее применение при открытии шейки мат-

ки на 3-5 см. Также ее успешно применяют при чрезмерно болезненных схватках.

Сакральная анестезия нашла свое применение и **в урологической практике.** При выборе метода анестезии при оперативном лечении пациентов с доброкачественной гиперплазией предстательной железы предпочтение отдается именно сакральной анестезии, так как большинство пациентов имеют возрастную сопутствующую патологию. Доказано, что сакральная анестезия при трансуретральной резекции не уступает по качеству эпидуральной анестезии, выполняемой на поясничном уровне. Селективный блок сакральных нервов может успешно применяться и при консервативном лечении недержания мочи, нестабильности детрузора мочевого пузыря.

Сакральная анестезия может быть методом выбора при **малых проктологических операциях** (геморроидэктомия, иссечение свищей и трещин перианальной области, пластика сфинктера и т.д.), так как обеспечивает надежную длительную антиноцицептивную защиту и миорелаксацию промежности, которая, как известно, является зоной богатой больвоспринимающими рецепторами. При использовании общей анестезии требуется внутривенное введение больших количеств наркотических анальгетиков и анестетиков. Данная особенность требует тщательного подбора их дозировок (анестезиолог практически «балансирует» между адекватностью анестезии и апноэ у пациента), приводит к длительному выходу пациента из состояния анестезии, посленаркозной депрессии сознания, тошноте, рвоте и т.д.

Важным направлением возможного использования сакрального блока является **онкологическая практика**. При проведении операций ниже пупка (область промежности, нижние конечности) сакральная анестезия обеспечивает антиноцицептивную защиту, при этом минимально влияя на систему гемостаза в целом у онкологических пациентов с имеющимися

часто гиповолемией, гипопротеинемией, интоксикацией, расстройствами системы гемостаза.

Важнейшей частью современной анестезиологии является **педиатрическая анестезиологическая практика**, где каудальная блокада может занимать до 50% всех проводимых центральных блокад у детей. Это обусловлено рядом преимуществ методики – техническая легкость выполнения у детей (менее выражена подкожно-жировая клетчатка, отсутствуют дегенеративные изменения позвоночника).

Учитывая сегментарную иннервацию для достижения адекватного сенсо-моторного блока на разных уровнях (рис. 3) необходимо дифференцировано подходить к подбору доз вводимых эпидурально местных анестетиков. Уровень сакральной блокады в первую очередь зависит от объема вводимого раствора, а уже затем от его концентрации. Так для достижения уровня S_V-L_{III} достаточно введение 20 мл раствора местного анестетика в эпидуральное пространство, S_V- L_{II} – 30 мл и до уровня S_V-Th_{XI} – 40 мл.

В педиатрической практике объем вводимого раствора местного анестетика составляет из расчета 0,5 мл/кг массы тела для достижения уровня анестезии $Th_{X\text{-}XII}$, 0,75мл/кг – $Th_{IIX\text{-}X1}$ и 1,0 мл/кг - $Th_{VII\text{-}X}$.

Противопоказания к сакральной анестезии практически такие же, как и к другим видам центральных блокад. Существуют как абсолютные, так и относительные противопоказания.

Абсолютные противопоказания:

- отказ пациента;
- наличие или подозрение на инфекционное поражение крестцово-копчиковой области (место пункции);
- пролежни в области крестца (риск распространения инфекции на центральную нервную систему);
- наличие кисты копчика (опасность повреждения подлежащих тканей);

- аллергические реакции в анамнезе на местные анестетики, применяемые при регионарной анестезии.

Относительные противопоказания:

- выраженное ожирение (затруднена идентификация крестцовой щели и крестцово-копчиковой связки);
- врожденные аномалии нижнего отдела позвоночного столба, спинного мозга или его оболочек (нарушены анатомические ориентиры);
- коагулопатии либо длительный прием антикоагулянтов. Однако имеются работы, показывающие, что после оперативных вмешательств на нижних конечностях в условиях сакральной анестезии у пациентов с гемофилией А не было зафиксировано появление опасных гематом, «соседствующих» со спинным мозгом;
- неврологические заболевания, затрудняющие диагностику наступления признаков сакрального блока и осложнений.

Техника и методика проведения сакральной анестезии

Подготовка к проведению сакральной анестезии должна соответствовать общей предоперационной подготовке.

Интраоперационно осуществляется контроль за витальными функциями (артериальное давление, частота сердечных сокращений и дыханий в 1 мин), уровнем анальгезии.

Перечень необходимого оборудования, реактивов, препаратов, изделий медицинского назначения

Аппаратура:

- Анестезиолого-реанимационный монитор.

Лекарственные средства:

- Раствор местного анестетика для эпидурального введения (лидокаин, бупивакаина гидрохлорид, ропивакаина гидрохлорид, левобупивакаина гидрохлорид).

Другие изделия медицинского назначения:

- Шприц емкостью 20 мл.
- Одноразовая внутримышечная игла 21-23G.
- Набор для асептической обработки места пункции, рук анестезиолога, стерильные перчатки.

Техника проведения сакральной анестезии

Для проведения сакральной анестезии пациенту следует придать одно из следующих положений:

➢ на левом боку, нижние конечности согнуты в тазобедренных и коленных суставах (не следует слишком сгибать колени пациента, так как это затрудняет пальпацию анатомических ориентиров) и приведены к груди – наиболее часто используемое положение, как у взрослых, так и у детей (рис.4);

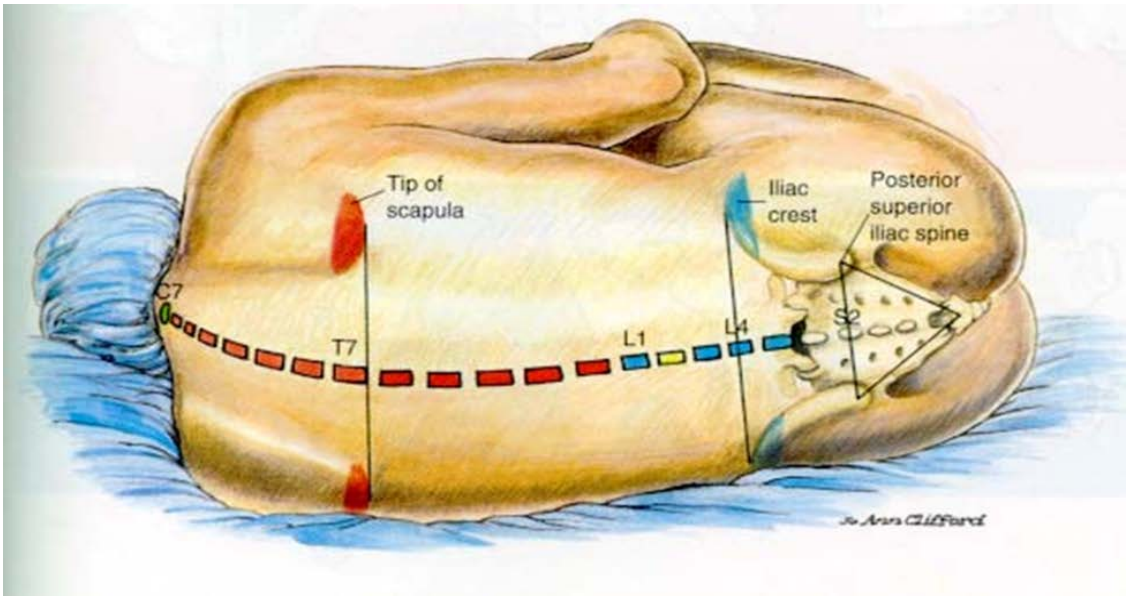

Рисунок 4 - Положение пациента на левом боку для проведения сакральной анестезии

➢ лежа на животе с подложенным под таз (ости подвздошных костей) валиком так, чтобы несколько повернуть таз кзади, и разведенными ногами на 20 градусов, что облегчает идентификацию анатомических ориентиров.

В этом положении могут возникать трудности при необходимости срочного доступа к дыхательным путям;

- промежуточная позиция между положениями на животе и на боку, предпочтительнее использовать у седатированных пациентов, так как при этом доступе эффективнее осуществлять контроль проходимости верхних дыхательных путей.

Асептическая обработка кожи рук анестезиолога, затем дважды в широких пределах проводится обработка крестцово-копчиковой области последовательно, раздельными стерильными марлевыми тампонами, обильно смоченными раствором антисептика. Обработку кожи следует проводить от места предполагаемой пункции к периферии. Место вокруг предполагаемого вкола должно быть изолировано стерильной пеленкой в связи с тем, что последнее находится близко к анальному отверстию.

Существует несколько методик выполнения сакральной анестезии: **классическая**, обеспечивает успешность пункций сакрального пространства до 86,1%, и **модифицированная** (авторская методика), при которой практически в 100% случаев наблюдается успешная пункция сакрального пространства и наступает эффективная сакральная блокада.

Классическая методика выполнения сакральной анестезии

Данная методика включает пункцию каудального пространства и последующее введение в него раствора местного анестетика через крестцовую щель, представляющую собой костный дефект V-образной формы на уровне сращения S4 - S5.

1. Определение анатомических ориентиров (рис.5).

Поскольку имеются, как указывалось выше, значительные анатомические вариации, то четкое определение костных ориентиров рассматривается как ключ к успеху. Необходимо четко установить среднюю линию крестца, так как вариабельность выраженности рожек крестца может привести к проблемам при неосторожной пункции сакрального отверстия. При

этом игла может перфорировать различные структуры, давая ощущение ложного проникновения в сакральный канал.

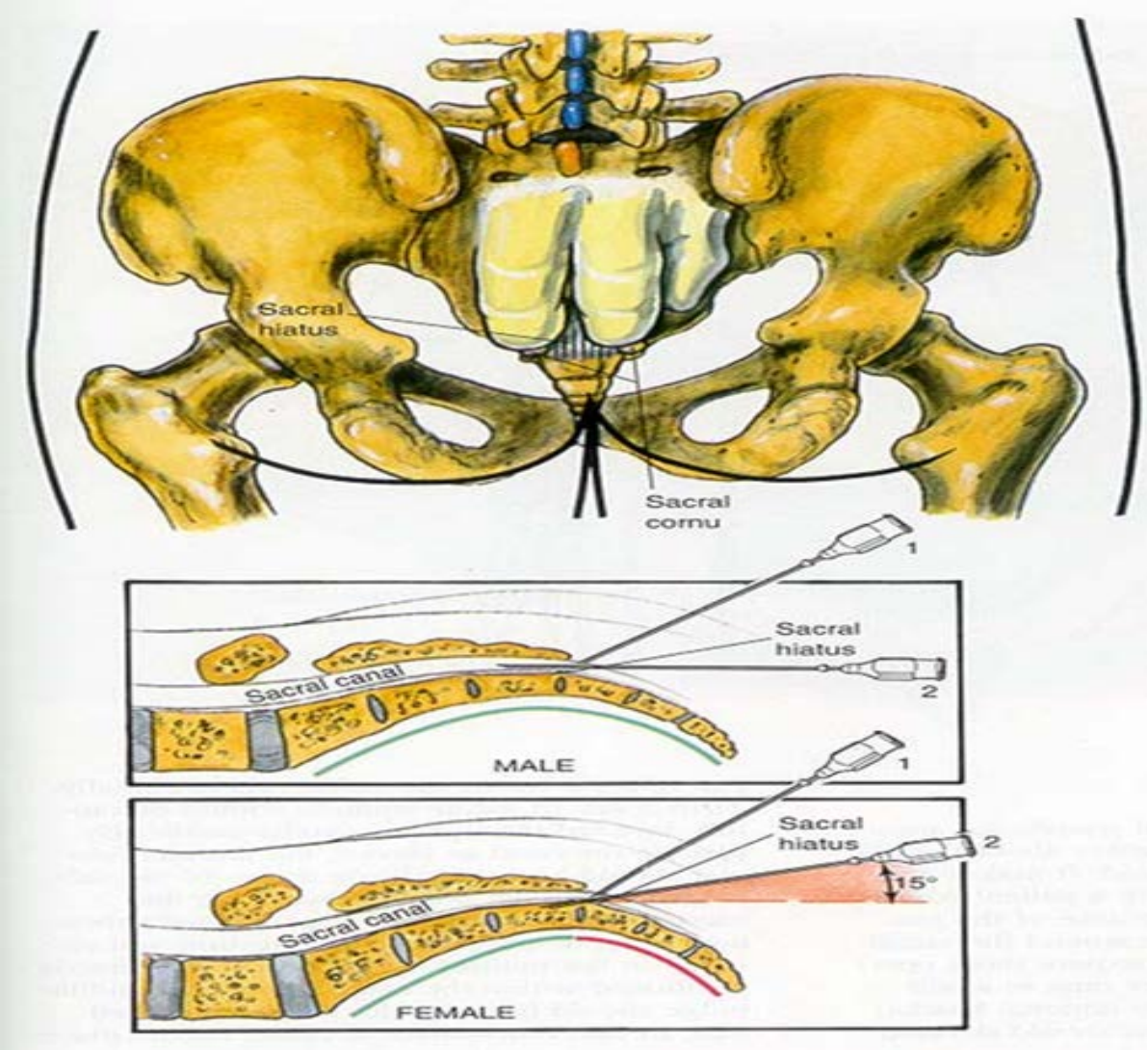

Рисунок 5 -Пальпация и пункция крестцовой щели

Крестец представляет собой равносторонний треугольник, образованный задними верхними остями подвздошных костей с вершиной - сакральное отверстие (рис.1). Для пальпации hiatus sacralis необходимо указательный и средний пальцы свободной руки анестезиолога расположить над крестцовыми рожками (рис.5).

2. Пункция сакрального пространства.

Пункционная игла вводится в области проекции крестцовой щели в краниальном направлении под углом 45-60° к поверхности кожи строго

по средней линии. Момент прокалывания крестцово-копчиковой связки определяется в большинстве случаев как эффект «провала» или «потери сопротивления». После прохождения в сакральное пространство следует изменить угол введения иглы к поверхности кожи, учитывая гендерные различия строения - до 15-20° у женщин, и практически параллельно у мужчин (рис.5). Затем иглу продвигают на 2-3 мм. Такое дополнительное продвижение иглы гарантирует, что весь ее срез будет располагаться под крестцово-копчиковой мембраной и весь объём анестетика попадет в каудальное пространство. Следует избегать слишком глубокого введения иглы, поскольку при этом возрастает вероятность пункции дурального мешка или непреднамеренной канюляции кровеносного сосуда.

3. Верификация нахождения иглы в сакральном канале.

Введение 3-5 мл физиологического раствора через иглу позволяет подтвердить правильность ее нахождения в сакральном пространстве: пальпаторно определяется, есть ли выбухание кожи над поверхностью крестца или нет, отрицательный результат свидетельствует о правильном нахождении иглы.

4. Аспирационная проба на предмет наличия крови или цереброспинальной жидкости для исключения попадания иглы в кровеносный сосуд или пункции твердой мозговой оболочки (проводится каждый раз после введения 2-3 мл раствора местного анестетика).

5. Введение местного анестетика (при получении отрицательных аспирационных проб). Введение обязательно начинают с оценки тест-дозы (вводят 2 мл), чтобы избежать неконтролируемого субарахноидального введения анестетика. Оставшийся основной объем раствора местного анестетика должен вводиться легко и наличие сопротивления при введении раствора может указывать на то, что игла находится вне эпидурального пространства. Скорость введения должна составлять 20 мл/мин. Более высокая скорость как и более медленное введение раствора анестетика со-

пряжены с опасностью возникновения ряда нежелательных побочных эффектов и осложнений.

6. *Извлечение пункционной иглы, наложение асептической повязки на место пункции.*

Время до начала операции (латентный период) варьируют в пределах 10-25 мин в зависимости от фармакологических характеристик используемых местных анестетиков.

Модифицированная методика выполнения сакральной анестезии

Данная модифицированная методика разработана авторами и запатентована (Патент №12672 Республики Беларусь, МПК (2009) А 61М21/00 «Способ анестезии при операциях в области промежности». Г.В. Илюкевич, Т.И. Романюк, О.В. Грузневич).

Методика модифицированной сакральной анестезии представляет собой блокаду люмбо-сакральных нервов путем пункции сакрального пространства на уровне S3-S4 и введением в него раствора местного анестетика. Техника проведения блокады включает:

1. *Определение анатомических ориентиров.* Костно-фиброзное сращение S3-S4 пальпируется в виде небольшого углубления путем скольжения указательного пальца левой (свободной) руки от остистого отростка последнего поясничного позвонка вниз по средней линии до достижения пальцем дефекта кости между крестцовым рогом. Для подтверждения того, что далее уже расположен копчик, его прогибают, «баллотируют» книзу (рис.6).

Рисунок 6 – «Баллотирование» копчика

Искомое углубление S3-S4 пальпируется на 1,5-2,0 см выше (краниально) по средней линии от крестцово-копчикового сочленения.

2. Пункция сакрального пространства. Вводится игла для сакральной анестезии (J21) строго под прямым углом к поверхности крестца по средней линий (рис.7). Такое положение иглы практически исключает вероятность непреднамеренного повреждения сосудов и dura mater.

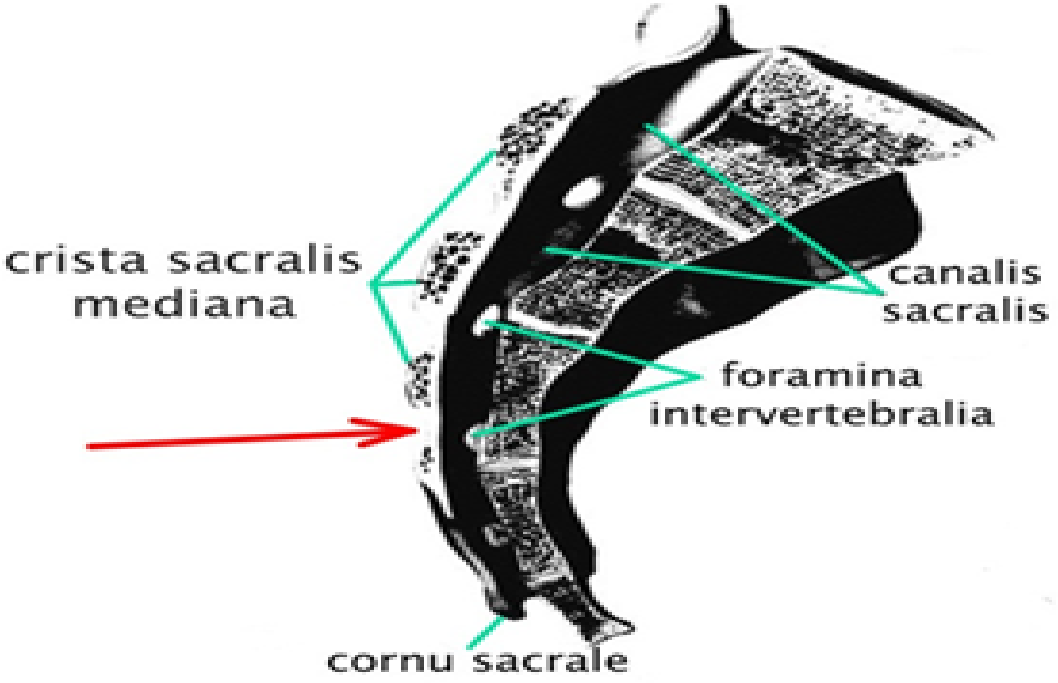

Рисунок 7 - Место пункции сакрального пространства при выполнении модифицированной методики

3. Идентификация правильного нахождения иглы в сакральном канале. После прокалывания костно-фиброзного сращения S3 – S4 ощущается снижение сопротивления продвижению иглы (эффект «провала»). Вводится 3-5 мл физиологического раствора через иглу для верификации ее нахождения в сакральном пространстве и пальпаторно определяется, есть ли выбухание кожи над поверхностью крестца или нет. Отрицатель-

ный результат свидетельствует о правильном нахождении иглы. Далее игла не продвигается.

4. *Аспирационная проба.* Данная манипуляция выполняется на предмет наличия крови или цереброспинальной жидкости для исключения попадания иглы в кровеносный сосуд или пункции твердой мозговой оболочки (проводится каждый раз после введения 2-3 мл анестетика).

5. *Введение полной дозы раствора местного анестетика (при получении отрицательных аспирационных проб).* Введение анестетика обязательно начинают с оценки тест-дозы (вводят 2 мл), чтобы избежать неконтролируемого субарахноидального введения анестетика. Основной объем раствора местного анестетика должен вводиться легко и наличие сопротивления при введении раствора может указывать на то, что игла находится вне эпидурального пространства. Скорость введения должна составлять 20 мл/мин.

6. *Извлечение пункционной иглы, наложение асептической повязки на место пункции.* Время начала операции зависит от используемого местного анестетика и составляет 10-25 минут.

Пункция крестцовой щели может осуществляться одноразовой внутримышечной иглой 21-23 G. Данный диаметр позволяет, практически не травмируя поверхностные структуры, обеспечить свободное введение иглы и раствора местного анестетика в сакральное пространство, а в случае непреднамеренной пункции кровеносных сосудов либо твердой мозговой оболочки, кровь или ликвор мгновенно появляются в павильоне иглы (следует извлечь иглу и принять соответствующие ситуации меры). При случайной пункции кровеносного сосуда возможно повторное проведение сакральной анестезии, сменив при этом иглу. Если же в павильоне иглы появился ликвор, что свидетельствует о перфорации твердой мозговой оболочки, повторная пункция также возможна после смены иглы, но введение раствора местного анестетика должно осуществляться медленно и с небольшим усилием.

Скорость введения раствора местного анестетика 20 мл/мин позволяет обеспечить его равномерное распространение в сакральном пространстве. Более быстрая скорость инъекции сопряжена с опасностью чрезмерного распространения раствора в краниальном направлениии, что может привести к более высокому, чем предполагается, уровню блокады. Более того, это может сопровождаться повышением давления в эпидуральном пространстве и, следовательно, внутричерепного, результатом чего может стать транзиторная гипотензия. В свою очередь, чрезмерно медленное введение раствора местного анестетика может способствовать латерализации блока и смещению пункционной иглы.

С целью увеличения длительности сакральной блокады можно также применять методику продленной эпидуральной анестезии, что достигается посредством катетеризации каудального пространства и последующим введением поддерживающих анальгезию доз растворов местных анестетиков.

Местные анестетики для сакральной анестезии

Для проведении сакральной анестезии применяют следующие растворы местных анестетиков – лидокаин, бупивакаин, ропивакаин, левобупивакаин. Характеристика наиболее распространенных местных анестетиков, используемых для проведения сакральной анестезии, представлена в табл. 2.

Таблица 2 – Местные анестетики, применяемые при сакральной анестезии

Препарат	Концентрация, %	Доза, мг	Латентный период, мин	Продолжительность действия, мин
Лидокаин*	1,0-2,0	300-600	10-20	90-150
Бупивакаин*	0,25-0,75	100-225	15-25	180-270
Ропивакаин	0,75-1,0	150-300	10-25	120-210
Левобупивакаин*	0,125-0,5	50-150	10-25	200-450

*- возможно добавление адреналина 1:200 000

В настоящее время наиболее часто используемым является отечественный амидный анестетик **лидокаин**, обеспечивающий местную анестезию путем блокирования генерации и проведения импульсов в нервных окончаниях. Однако, известно, что для блокады спинномозговых корешков в области L_5- S_1 зачастую недостаточно стандартных концентраций и обьемов используемых растворов (2% раствор лидокаина 15-20 мл), а увеличение последних сопровождается ростом токсичности местного анестетика. Внедрение в клиническую практику новых высокоактивных местных анестетиков с низким токсическим потенциалом позволило практически решить данную проблему. Такими лекарственными средствами явились бупивакаин, ропивакаин, левобупивакаин.

Бупивакаин – местный амидный анестетик длительного действия (анестезирующий эффект составляет 4 – 6 часов) и в 4 раза активнее лидокаина. Блокирует возникновение и проведение нервного импульса, повышая порог возбудимости нервного волокна и уменьшая величину потенциала действия. Главный недостаток – это его кардиотоксический эффект при увеличении концентрации в плазме, что, однако, не имеет столь существенного значения при использовании для сакрального блока, так как выполнение всех правил исключает попадание анестетика в кровеносное русло в столь существенном количестве. При исследовании двух препаратов бупивакаина – анекаина и маркаина было установлено, что глубина моторного блока и продолжительность анестезии существенно не отличались, однако анекаин имел более короткий латентный период (6,9±2,5 мин и 11,7±2,0 мин соответственно) и ограниченный по обьему блок по сравнению с маркаином.

Относительно новым препаратом, применяемым для каудальной анестезии, является **ропивакаин** - местный анестетик амидного типа с продолжительностью действия около 8-13 часов. По сравнению с соизмеримыми дозами лидокаина и бупивакаина он не вызывает выраженный моторный блок, обеспечивая при этом достаточный

анальгетический эффект и симпатическую блокаду. Ропивакаин особенно показан для использования в случаях, где моторный блок нежелателен.

В настоящее время в отечественной клинической практике применяется современное лекарственное средство **кирокаин (левобупивакаин),** представляющее собой местноанестезирующее средство класса амино-амидов. Препарат блокирует возникновение и проводимость нервных импульсов, увеличивая порог для электрического возбуждения в нерве, замедляя распространение по нему импульса и уменьшая частоту возникновения потенциала действия. Для эпидуральной анестезии в течение хирургического вмешательства применяют постепенное наращивание дозы до 375 мг.

Кирокаин обладает меньшей кардиотоксичностью по сравнению с бупивакаином, по силе действия превосходит ропивакаин и соответствует бупивакаину. Потенциал неврологической токсичности у кирокаина меньше, чем у бупивакаина. Препарат обеспечивает более длительную сенсорную блокаду (в сравнении с ропивакаином), и более короткий моторный блок. Кирокаин (левобупивакаин) - местный анестетик длительного действия, обеспечивает эффективную анестезию и анальгезию у пациентов разных групп, по обезболивающей силе превосходит ропивакаин на 30%, более безопасен в сравнении с бупивакаином.

В последние годы все шире используются комбинации местных анестетиков различных фармакологических групп: 2% раствор лидокаина и 0,25% раствор бупивакаина в обьеме 30-40 мл, 2% раствор лидокаина и 0,375% раствор ропивакаина в объеме 30-40 мл и др.

Используемые в настоящее время местные анестетики лидокаин, бупивакаин, ропивакаин, левобупивакаин и их комбинации обеспечивают эффективную каудальную блокаду. Увеличение обьема анестетика до 40 мл способствует увеличению продолжительности сенсорного и моторного блока и его распространенности (при использовании 2% раствора лидокаина, 0,5% раствора бупивакаина, 0,75% раствора ропивакаина).

Возможные осложнение и побочные эффекты при проведении сакральной анестезии

Побочные эффекты наблюдаются редко, вероятность их развития повышается при применении неадекватной (токсической) дозы анестетика и нарушении техники проведения блокады. К ним относятся:

- «технические осложнения», наиболее часто встречающиеся в период освоения методики. В данный вид осложнений включаются ***случаи внутрисосудистого и внутрикостного введения местного анестетика***. Частота случаев внутрисосудистого введения составляет около 10-15% случаев при проведении каудальной анестезии у взрослых и 7-10% случаев – у детей. Внутрисосудистое введение может сопровождаться судорогами, остановкой дыхания и кровообращения. Профилактика – использование тест-дозы с последующей аспирационной пробой.
- ***повреждения твердой мозговой оболочки*** при нарушениях техники пункции каудального мешка. Частота осложнений 0.5-2,0%. Вероятность пункции возрастает при наличии анатомических деформаций (смещение дурального мешка ниже уровня S_2). При появлении цереброспинальной жидкости игла удаляется. Допустима вторая попытка, но раствор должен вводиться медленно и с небольшим усилием. Введение анестетика в субарахноидальное пространство может приводить к развитию тотального спинального блока с возникновением апноэ и резкой гипотензии. Профилактика – неукоснительное выполнение всех правил техники пункции каудального пространства.
- ***перфорация прямой кишки*** вследствие нарушения техники пункции.
- ***задержка мочеиспускания*** достаточно частое осложнение, требующее временной катетеризации мочевого пузыря.
- ***неэффективная анестезия,*** как правило, бывает при потере анатомических ориентиров (подкожные инъекции) или нарушении техники пункции.

- ***латерализация блока*** чаще всего наблюдается при выполнении каудальной анестезии в положении на боку с возрастанием уровня анестезии на два дерматома на нижней стороне.
- ***аллергические реакции*** на раствор местных анестетиков.

Оценка эффективности сакральной анестезии

Для оценки эффективности развития сакрального блока используются следующие методы:

1. Для определения распространенности нейроаксиальной блокады, а именно утраты болевой чувствительности в исследуемых дерматомах, традиционно используют тест **pin prick**. Данный тест представляет собой раздражение (покалывание) кожных покровов иглой (21G) с интервалом 3 – 5 минут в зоне иннервации, соответствующей блокируемым нервным волокнам (рис. 3). Оценка эффективности наступления анестезии по тесту pin prick трактуется следующим образом:
   - 0 – сохранение болевой чувствительности в ответ на раздражение иглой;
   - 1 – ощущение тупого прикосновение (анальгезия);
   - 2 – отсутствие ощущений в ответ на раздражение иглой (анестезия).

   Распространенность нейроаксиальной блокады по тесту pin prick, (качество интраоперационного обезболивания методом сакральной блокады), оцененная 2 баллами наблюдается в 80 – 90% случаев анестезий, в 1 балл – в 10 – 18% случаев анестезий и в 0 баллов – до 5%, как правило, при латерализации блока.
2. Для оценки качества анестезии с точки зрения пациента можно применять **субъективную оценку анальгетического эффекта пациентом** по 5-балльной шкале:
   - 0 – полная анестезия;

- 1 – хорошо выраженный обезболивающий эффект, сохранение только тактильных ощущений;
- 2 – эффект удовлетворительный, умеренная боль, дополнительного обезболивания не требуется;
- 3 – эффект недостаточный, сильная боль, необходимо дополнительное обезболивание;
- 4 – нестерпимая боль.

По данным этого метода сакральная анестезия пациентами оценена как полная анестезия (0 баллов) в 80 – 90% случаев, как имеющая хорошо выраженный обезболивающий эффект (1 балл) – в 10 – 18% случаев и удовлетворительный эффект и умеренная боль, не требующая дополнительного обезболивания (2 балла), – до 5% случаев.

3. Оценка моторной блокады, возникающей при сакральной анестезии, проводится по **шкале Bromage**:

- 0 баллов – отсутствие моторного блока (сгибание во всех суставах);
- 1 балл – частичный блок (сгибание в колене, невозможность поднятия прямой ноги, «скользящая пятка»);
- 2 балла – почти полная блокада (невозможность сгибания в колене, сгибание стопы);
- 3 балла – полная блокада (неподвижность ног).

При оценки моторной блокады, возникающей при сакральной анестезии, по шкале Bromage нами получены следующие результаты: 1,2 – 1,3 балла при введении 20 – 30 мл раствора местного анестетика и 2 – 3 балла при введении больших объемов (35 – 40 мл) в сакральное пространство.

4. Послеоперационная оценка качества анальгезии выполняется с использованием 10-балльной **визуально-аналоговой шкалы** (ВАШ, немаркированной линии длиной 10 см, в которой 0 см соответствует отсутствию боли, а 10 см - максимальная вообразимая боль) (рис.8).

Рисунок 8 - 10-балльная визуально-аналоговая шкала

Так после сакральной анестезии оценка пациентом интенсивности болевых ощущений в раннем послеоперационном периоде по ВАШ достигала 2,3 – 2,5 баллов в покое и 3,3 – 3,6 – при кашле.

Что же касается **показателей центральной гемодинамики и внешнего дыхания,** то при проведении оперативных вмешательств в условиях сакральной анестезии наблюдается стабильность систолического и диастолического артериального давления, частоты сердечных сокращений и дыханий в 1 мин.

Известно, что хирургическое вмешательство всегда сопровождается развитием т.н. стресс-ответа, выраженность которого зависит от масштаба повреждения и непосредственно адекватности анестезиологической защиты. Основными маркерами стресса являются **плазменный уровень глюкозы, кортизола, а также баланс про- и противовоспалительных цитокинов**, динамика которых позволяет судить об адекватности анестезиологической защиты.

В настоящее время сакральная анестезия, как наиболее простая и безопасная методика регионарной анестезии, прочно входит в арсенал анестезиологов, спектр ее применения расширяется, чему в немалой степени способствовало появление современных местных анестетиков. Более широкое использование сакральной анестезии в практике отечественных анестезиологов, а также большое желание молодых врачей овладеть методами ее выполнения позволяют нам надеяться, что слова о том, что XXI век будет эрой регионарной анестезии стали пророческими.

Литература

1. Илюкевич, Г.В. Регионарная анестезия / Г.В. Илюкевич, В.Э. Олецкий. – Минск : Ковчег, 2006. – 164 с.

2. Акунц, К.Б. Регионарное обезболивание / К.Б. Акунц. – М. : Триада–Х, 2003. – 120 с.

3. Геодакян, О.С. Анализ осложнений и побочных эффектов каудальной эпидуральной анестезии у детей / О.С. Геодакян, Л.Е. Цыпин, Э.Г. Агавелян // Вестн. Интенсив. терапии. – 2004. – №1. – С. 65–69.

4. Каудальная анестезия и факторы, ее определяющие / Е.В. Пожидаева [и др.] // Анестезиология и реаниматология. – 2011. – № 3. – С. 36–39.

5. Курек, В.В. Каудальная анестезия у детей / В.В. Курек, А.Е. Кулагин, Н.В. Арапова // Здравоохранение. – 1999. – № 1. – С. 44–46.

6. Лебедева, Р.Н. Фармакотерапия острой боли / Р.Н. Лебедева, В.В. Никода. – М. : Аир–Арт, 1998. – 184 с.

7. Привес, М.Г. Анатомия человека / М.Г. Привес, Н.К. Лысенков, В.И. Бушкович. – 12–е изд., перераб. и доп. – СПб. : Издат. дом СПбМАПО, 2010. – 720 с.

8. Сакральная анестезия, перспективы сегодня / Е.В. Пожидаева [и др.] // Анестезиология и реаниматология. – 2009 – № 4. – С. 73–77.

9. Сапин, М.Р. Анатомия человека : учебник : в 3 т. / М.Р. Сапин, Г.Л. Билич. – 3–е изд., испр. и доп. – М. : ГЭОТАР – Медиа, 2009. –Т. 1. – 608 с.

10. Способ анестезии при операции в области промежности : пат. 12672 Респ. Беларусь, МПК7 А 61М 21/00 / Г.В. Илюкевич, Т.И. Романюк, О.В. Грузневич; заявитель ГУО «БелМАПО». – № а 20080228 ; заявл. 2008.02.28 ; опубл. 2009.12.30 // Афіцыйны бюл. / Нац. цэнтр інтэлектуал. уласнасці. – 2009. – № 6. – С. 66.

11. Рамфелл, Р.Д. Регионарная анестезия. / Р.Д. Рамфелл, М.Д. Нил, К.М. Вискоуми. – М. : Мед–пресс–информ, 2007. – 272 с.

12. A prospective study comparing the analgesic efficacy of levobupivacaine, ropivacaine and bupivacaine in pediatric patients undergoing caudal blockade / C. Breschan [et al.] // Pediatric Anaesth. – 2005. – Vol. 15, № 4. – P. 301–306.
13. Caudal 0.2% ropivacaine is less effective during surgery than 0.2% levobupivacaine and 0.2% bupivacaine: a double–blind, randomized, controlled trial. / P.M. Ingelmo [et al.] // Pediatric Anaesth. – 2006. –Vol. 16, № 9. – P. 955–961.
14. Comparison of racemic bupivacaine, ropivacaine, and levobupivacaine for pediatric caudal anesthesia: effects on postoperative analgesia and motor block. / G. Ivani [et al.] // Reg. Anesth. Pain Med. – 2002. – Vol. 27, № 2. – P. 157–161.
15. Levobupivacaine combined with sufentanil and epinephrine for intrathecal labor analgesia: a comparison with racemic bupivacaine / M.P. Vercauteren [et al.] // Anesth. Analg. – 2001. – Vol. 93, № 4. –P. 996–1000.
16. Local anesthetics and mode of delivery: bupivacaine versus ropivacaine versus levobupivacaine / Y. Beilin [et al.] // Anesth. Analg. – 2007. – Vol. 105, № 3. – P. 756–763.

Учебное издание

Илюкевич Георгий Владимирович

Романюк Татьяна Игоревна

САКРАЛЬНАЯ АНЕСТЕЗИЯ

учебно–методическое пособие

Ответственный за выпуск Г.В. Илюкевич

Подписано в печать 15. 02. 2013. Формат 60x84/16. Бумага потребительская.
Печать ризография. Гарнитура «Times New Roman».
Печ. л. 1,81. Уч.- изд. л. 1,32. Тираж 100 экз. Заказ 113.
Издатель и полиграфическое исполнение –
Белорусская медицинская академия последипломного образования.
ЛВ № 23 от 27.01.2004. 220013, г. Минск, ул. П. Бровки, 3.