МИНИСТЕРСТВО ЗДРАВООХРАНЕНИЯ РЕСПУБЛИКИ БЕЛАРУСЬ

БЕЛОРУССКАЯ МЕДИЦИНСКАЯ АКАДЕМИЯ
ПОСЛЕДИПЛОМНОГО ОБРАЗОВАНИЯ

И.К. Луцкая, И.В. Кравчук, Н.В. Новак

ОСТРЫЕ И ХРОНИЧЕСКИЕ ТРАВМЫ ЗУБОВ КЛИНИКА, ДИАГНОСТИКА, ЛЕЧЕНИЕ

Учебно-методическое пособие

Минск БелМАПО
2013

УДК 616.314-001-036.11/.12(075.9)
ББК 56.6я73
Л 86

Рекомендовано в качестве учебно-методического пособия
УМС Белорусской медицинской академии последипломного образования
протокол № 2 от 15.02. 2013г.

Авторы:

д.м.н., профессор, зав.кафедрой терапевтической стоматологии И.К.Луцкая;
к.м.н., доцент кафедры терапевтической стоматологии И.В.Кравчук;
д.м.н., доцент кафедры терапевтической стоматологии Н.В. Новак

Рецензенты:

д.м.н., профессор, заведующий кафедрой ортопедической стоматологии УО «Белорусского государственного медицинского университета» С.А.Наумович
1-я кафедра терапевтической стоматологии УО «Белорусского государственного медицинского университета»

Луцкая И.К.
Л 86 Острые и хронические травмы зубов. Клиника, диагностика, лечение: учебно-методическое пособие/ И.К.Луцкая, И.В.Кравчук, Н.В. Новак.- Минск: БелМАПО, 2013.- 26 с.
ISBN 978-985-499-736-0

В учебно-методическом пособии изложены классификации, причины развития, диагностика, лечение и профилактика возникновения травм постоянных зубов.

Учебно-методическое пособие предназначено для врачей-стоматологов, а также для студентов стоматологических факультетов.

УДК 616.314-001-036.11/.12(075.9)
ББК 56.6я73

ISBN 978-985-499-736-0

© Луцкая И.К., Кравчук И.В., Новак Н.В., 2013
© Оформление БелМАПО, 2013

ВВЕДЕНИЕ

Актуальность любой проблемы в медицине обусловлена наличием патологии, ее распространенностью и интенсивностью. В связи с этим частота встречаемости травм зубов в последние десятилетия является объектом внимания отечественных и зарубежных ученых. Острые травмы зубов чаще выявляются у детей и молодых людей как результат участия в спортивных соревнованиях, подвижных играх, занятиях экстремальными видами спорта. Длительные по продолжительности воздействия (механические, физические, химические) приводят к хроническим травмам зубов. По мнению ряда иностранных авторов, акцент в проблеме стоматологического здоровья смещается в сторону некариозных поражений твердых тканей зубов (клиновидные дефекты, эрозии, повышенное стирание, трещины).

Из местных причин хронических травм обращают на себя внимание агрессивное механическое воздействие (неправильная чистка зубов, жесткая щетка, абразивная зубная паста), повышенная окклюзионная нагрузка, аномалии прикуса, вредные привычки.

Качественное и долгосрочное пломбирование дефектов твердых тканей зубов остается актуальной проблемой восстановительной стоматологии. Определенные проблемы при лечении травм зубов вызывает разнообразие пломбировочных материалов при отсутствии четких показаний для их использования.

ТРАВМАТИЧЕСКИЕ ПОВРЕЖДЕНИЯ ЗУБОВ

Травма зуба – это нарушение анатомической целости зуба или окружающих его тканей, с изменением положения зуба в зубном ряду.

Выделяют острую и хроническую травму зуба.

Острая травма зуба возникает при одномоментном воздействии на зуб большой силы, в результате чего развиваются ушиб, вывих, перелом зуба, чаще встречается у детей, преимущественно травмируются передние зубы верхней челюсти.

Причиной острой травмы является удар по зубу при случайном падении, занятиях спортом и т.д. Острая травма в 32% случаев служит причиной разрушения и утраты передних зубов. Повреждения постоянных зубов в порядке уменьшения частоты встречаемости располагаются следующим образом: отлом части коронки, вывих, ушиб зуба и перелом корня зуба.

Травма передних зубов приводит к следующим нарушениям:

1) эстетики (дефект заключается в отсутствии или наличии сломанного зуба);

2) окклюзии (если зуб отсутствует или сломан, соседние зубы смещаются в область промежутка; антагонисты выдвигаются);

3) дикции и возникновение вредных привычек (прокладывание языка в дефект);

4) изменению социального поведения личности (человек стесняется, не может, как прежде, общаться).

Хроническая травма зуба возникает при действии слабой по величине силы в течение продолжительного времени (неправильный прикус, травматическая окклюзия).

Хроническая травма довольно часто встречается в повседневной практике и нередко приводит к выраженным повреждениям тканей зуба. Так, образование узур на резцах, истирание твердых тканей являются следствием длительно действующих механических факторов.

Жевание твердых предметов (например, карандаша, кубиков льда, орехов и леденцов) может вызвать образование трещин на зубах. Травматические

окклюзионные изменения прикуса также приводят к нарушению состояния твердых тканей зубов и положения в зубной дуге.

Классификация травм ВОЗ

Класс I. Ушиб зуба с незначительными структурными повреждениями.

Класс II. Неосложненный перелом коронки зуба.

Класс III. Осложненный перелом коронки зуба.

Класс IV. Полный перелом коронки зуба.

Класс V. Коронково-корневой продольный перелом.

Класс VI. Перелом корня зуба.

Класс VII. Вывих зуба неполный.

Класс VIII. Полный вывих зуба.

В МКБ-10 как результат травм рассматриваются следующие диагнозы.

К 03.0 Повышенное стирание зубов

К 03.00 Окклюзионное

К 03.01 Проксимальное

К 03.02 Другое уточненное стирание зубов

К 03.09 Стирание зубов неуточненное

К 03.1 Сошлифовывание (абразивный износ) зубов

К 03.10 Вызванное зубным порошком клиновидный дефект БДУ

К 03.11 Привычное

К 03.12 Профессиональное

К 03.13 Традиционное ритуальное

К 03.18 Другое уточненное сошлифовывание зубов

К 03.19 Сошлифовывание зубов неуточненное

S 02.5 Перелом зуба

S 02.50 Перелом только эмали зуба
откол эмали

S 02.51 Перелом коронки зуба без повреждения пульпы

S 02.52 Перелом коронки зуба с повреждением пульпы

S 02.53 Перелом корня зуба

S 02.54 Перелом коронки и корня зуба

S 02.57 Множественные переломы зубов

S 02.59 Перелом зуба неуточненный

ОСТРЫЕ ТРАВМЫ ЗУБА

Классификация острой травмы зубов (М.И.Грошиков)

I. Ушиб зуба (без повреждения или с повреждением сосудисто-нервного пучка)

II. Вывих зуба

- неполный (без повреждения или с повреждением сосудисто-нервного пучка):
- со смещением коронки в сторону окклюзионной поверхности;
- со смещением коронки в сторону преддверия полости рта;
- со смещением коронки в сторону соседнего зуба;
- со смещением коронки в небную сторону;
- с поворотом вокруг оси;
- комбинированный;
- вколоченный;
- полный.

III. Перелом

- коронки зуба: в зоне эмали; в зоне эмали и дентина без вскрытия или со вскрытием полости зуба;
- шейки зуба: выше дна зубодесневой бороздки;ниже дна зубодесневой бороздки;
- корня зуба с разрывом или без разрыва пульпы в месте перелома (без смещения или со смещением отломков): поперечный, косой, продольный, оскольчатый, в пришеечной, верхушечной,средней частях зуба.

IV. Комбинированная травма.

V. Травма зачатка зуба.

Особенности обследования пациента с острой травмой зубов

Собирают анамнез у пострадавшего, а также у его сопровождающего, записывают число и точное время травмы, место и обстоятельства травмы, сколько времени прошло до обращения к врачу; когда, где и кем была оказана первая медицинская помощь, ее характер и объем. Выясняют, не было ли потери сознания, тошноты, рвоты, головной боли (может быть черепно-мозговая травма), выясняют наличие прививок против столбняка.

Особенности внешнего осмотра

Отмечают изменение конфигурации лица за счет посттравматического отека; наличие гематом, ссадин, разрывов кожи и слизистой оболочки, изменение окраски кожи лица. Также обращают внимание на наличие ссадин, разрывов на слизистой оболочке преддверия и полости рта. Тщательно проводят осмотр травмированного зуба, рентгенографию и электроодонтометрию травмированных и рядом стоящих зубов.

Ушиб зуба – закрытое механическое повреждение зуба без нарушения его анатомической целости.

Патогистология: повреждаются волокна периодонта: наблюдаются ишемия, надрыв или разрыв части волокон периодонта, особенно в области верхушки зуба; в пульпе развиваются обратимые изменения.

В первые часы возникает значительная болезненность, усиливающаяся при накусывании. Иногда возникает разрыв сосудистого пучка, кровоизлияние в пульпу. Обязательно проведение рентгенологического обследования для исключения перелома корня его. При ушибе зуба на рентгенограмме можно выявить умеренное расширение периодонтальной щели. Состояние пульпы оценивают путем определения ее «ЭВ» через 2-3 дня после травмы.

Вывих зуба – это смещение зуба в лунке, возникающее при боковом или вертикальном направлении травмирующей силы. При нормальном состоянии периодонта требуется значительное усилие для смещения зуба. Однако при резорбции костной ткани вывих может произойти при незначительном

воздействии, например при разжевывании жесткой пищи. Вывих может сопровождаться повреждением целости десны.

Различают вывих полный, неполный и вколоченный. Вывих может быть изолированным или сочетаться с переломом корня зуба, альвеолярного отростка или тела челюсти.

Полный вывих зуба характеризуется выпадением его из лунки.

Неполный вывих – частичное смещение корня из альвеолы; он всегда сопровождается разрывом волокон периодонта на большем или меньшем протяжении.

Вколоченный вывих проявляется частичным или полным смещением зуба из лунки в сторону тела челюсти, приводящим к значительному разрушению костной ткани.

Пациент жалуется на болезненность одного зуба или группы зубов, значительную подвижность, точно указывает время возникновения и причину этих нарушений.

В первую очередь необходимо решить вопрос о целесообразности сохранения травмированного зуба. Основным критерием является состояние костной ткани у корня зуба. При ее сохранности на протяжении не менее половины длины корня зуб целесообразно сохранить. Для этого зуб устанавливают на прежнее место (при необходимости под анестезией), затем исключают его подвижность. С этой целью проводят внутрикоронковое временное шинирование (стекловолокном, полиэтиленом или быстротвердеющей пластмассой). Затем следует определить состояние пульпы зуба. В некоторых случаях при смещении корня происходит разрыв сосудисто-нервного пучка, но иногда пульпа остается жизнеспособной. В первом случае, при некрозе, пульпу необходимо удалить, а канал запломбировать, во втором случае пульпу сохраняют. Для оценки состояния пульпы определяют ее реакцию на электрический ток. Реакция пульпы на ток 2-3 мкА указывает на ее нормальное состояние. Следует, однако, помнить, что в первые 3-5 дней после

травмы снижение возбудимости пульпы может быть ответной реакцией на травматическое воздействие. В таких случаях необходимо проверить состояние пульпы в динамике (повторно). Восстановление возбудимости свидетельствует о восстановлении нормального состояния пульпы. Если зуб при повторном обследовании реагирует на ток 100 мкА и более, то это указывает на некроз пульпы и необходимость ее удаления.

При травме зуба возможно вколачивание корня в челюсть, что всегда сопровождается разрывом сосудисто-нервного пучка. Такое состояние сопровождается болезненностью, и пациент указывает на «укороченный» зуб. В этом случае зуб фиксируют в правильном положении и сразу же удаляют некротизированную пульпу. Ее рекомендуется удалить как можно раньше, чтобы не допустить распада и окрашивания коронки зуба в темный цвет.

При острой травме может быть полный вывих зуба. Лечение состоит в реплантации зуба. Эта операция может быть успешной при неизмененной костной ткани.

Перелом зуба. Возможны отлом части или всей коронки и перелом корня зуба. Отлом коронки не представляет затруднения для диагностики. Объем и характер лечебного вмешательства зависят от потери тканей.

При отломе части коронки без вскрытия полости пульпы ее восстанавливают с использованием композитного пломбировочного материала. Обнаженный дентин покрывают изолирующей прокладкой, а затем изготавливают реставрацию. Для усиления устойчивости пломбы применяют парапульпарные штифты.

В том случае, когда во время травмы вскрывается полость зуба, то в первую очередь производят обезболивание и удаление пульпы (при отсутствии показаний и условий к ее сохранению), а канал пломбируют. С целью улучшения условий для фиксации пломбы внутриканально применяют стекловолоконные штифты. Утраченную часть коронки восстанавливают

композитным пломбировочным материалом с применением колпачка. Кроме того, может быть изготовлена вкладка или искусственная коронка.

При полном отломе коронки следует решить вопрос о возможности использования корня для изготовления штифта и искусственной коронки. Обязательным условием является пломбирование канала, при проведении которого целесообразно оставить место для штифта, т.е. пломбировочным материалом заполняют верхушечную часть корневого канала.

Восстановление отломанной части зуба должно быть проведено в ближайшие дни после травмы, так как при длительном отсутствии контакта с антагонистом происходят миграция этого зуба и смещение соседних зубов в сторону дефекта, что затруднит в дальнейшем протезирование без предварительного ортодонтического лечения.

Перелом корня зуба может быть поперечным, продольным, косым, оскольчатым. От вида перелома и его локализации зависит диагностика, а главное, возможность сохранения и использования корня. Решающим в диагностике является рентгенологическое исследование. Наиболее неблагоприятными являются продольный, оскольчатый и диагональный косой переломы, при которых нельзя использовать корни под опору. При поперечном переломе выбор метода лечения зависит от его уровня. Если поперечный перелом произошел на границе верхней трети длины корня или на середине, то после трепанации зуба и удаления пульпы канал пломбируют, а отломки соединяют специальными штифтами. При поперечном отломе в ближней к верхушке четверти корня достаточно запломбировать канал большого отлома. Верхнюю часть корня можно оставить без вмешательства с последующим хирургическим удалением отломленной верхушки корня.

После пломбирования каналов важное значение имеет восстановление правильного положения зуба и исключение травмирования при смыкании челюстей.

ХРОНИЧЕСКИЕ ТРАВМЫ ЗУБА

К хронической травме относят **трещины эмали и дентина**. Однако трещины могут быть результатом быстрой и высокой нагрузки (удар).

Трещины эмали присутствуют в большей или меньшей степени почти у всех людей старше 25 лет независимо от пола. Трещины на «молодых» зубах настолько тонки, что в них не проникает влага и они видны только за счет преломления света при боковом или оральном освещении. На зубах старшей возрастной группы трещины более широкие, имеют четкие текстурные очертания, в них уже способна проникать влага, и они, как правило, пигментированы.

Авторы разрабатывали классификации по различным принципам: в зависимости от направления (вертикальные или косые); анатомического положения (бугры, режущий край, развивающиеся борозды, гладкие поверхности, проксимальные поверхности); протяженности (полные и неполные); сочетания двух и более параметров (например, протяженности и направления). В современной литературе представлены классификации, объединяющие полученные сведения.

Упрощенная классификация трещин по локализации (R. Tatum)

Трещины эмали – простые начинающиеся трещины в зубах.

Трещины дентина – трещины в дентине, продвигающиеся в длину и глубину.

Наклонные плоские трещины – развиваются от повторных нагрузок или чрезмерных воздействий сжатия, растяжения, давления.

Трещины бугров – включают все клинически определяемые трещины выше или ниже края десны.

Трещины периферических отделов (краев зуба) – редко обнаруживаются, поскольку занимают малые площади на окклюзионной поверхности. Распространяющиеся по протяжению и направлению, они часто скрываются или маскируются возрастными изменениями, предшествующим

пломбированием, зубными контактами. Они могут приводить к мезиодистальным расколам корней.

Трещины борозд и фиссур – развиваются, соединяя поверхности или «слабые» места в процессе роста и развития. Трещины могут быть сегментированы или прерывисты, и нагрузка изменяет их длину или глубину.

Трещины, вовлекающие пульпу – выделяют два типа: симптоматические и бессимптомные. Симптоматические трещины характеризуются болью: от выраженной острой до слабой ноющей. Бессимптомный пульпит сложен для диагностики. В основном, предъявляются жалобы на дискомфорт. Следствия бессимптомных трещин могут быть следующие: хронический фокальный склерозирующий остеомиэлит; идиопатическая внутрикорневая резорбция; наружная резорбция корня; дегенеративные костные изменения. Эти осложнения диагностируются случайно при обзорных рентгенологических исследованиях.

Корневые трещины – занимают область от шейки до верхушки зуба.

Трещины пришеечной области – могут располагаться на любой поверхности (мезиальной, дистальной, щечной, язычной) либо изгибаться вдоль всего зуба.

Срединные изгибающиеся трещины – не ограничиваются областью шейки, они переходят на другие поверхности в направлении бугров либо режущего края, либо – апекса. Этот искривляющий эффект проявляется при трении и/или стискивании зубов. Степень риска возникновения трещины повышается после эндодонтического лечения, в связи с возрастными изменениями, дефектами структур, а также у пациентов с нарушением иммунитета.

Недостатками данной классификации является отсутствие характеристики изменений, форм или размеров прогрессирующей трещины. Этих недостатков лишена классификация, учитывающая направление распространяющихся трещин.

Косые неполные трещины – могут начинаться как вертикальные, затем увеличиваются в длину или глубину, появляются вторичные отклоняющиеся трещины. Затем они углубляются и продолжаются в новом направлении. Основная часть зуба остается интактной. Трудно прогнозировать направление и развитие трещины, которое может превращать их в завершенные (полные).

Косые полные трещины являются результатом очень высоких и/или повторяющихся нагрузок. Трещины проходят в основном вдоль эмалевых призм или дентинных трубочек или параллельно им. Они могут отклоняться или переходить на другие участки. Сколотые сегменты зуба образуют тупой угол с поверхностью.

Вертикальные неполные трещины характерны для всех возрастных групп. Их можно выявить с помощью витального окрашивания, ультрафиолетового света.

Вертикальные полные трещины растут в длину и глубину под влиянием повторяющейся чрезмерной нагрузки. Они возможны в любом возрасте и ранние проявления очень неопределенны. Вертикальные фрактуры, вовлекающие пульпу, имеют неблагоприятный прогноз, в отличие от трещин, не достигающих пульпы.

Вертикально-горизонтальные или прямоугольные трещины (полные, завершенные) начинаются в вертикальном направлении и пересекаются с имеющимися горизонтальными трещинами, в ряде случаев последние начинаются от стенки или дна леченной кариозной полости в результате нарушения структуры зуба на участках, отграниченных трещинами. Когда они скалываются, пациент ощущает острый край зуба, возможно обнажение эмалево-цементной границы с появлением гиперестезии. Обычно это случается в зубах, подвергающихся повторным воздействиям.

Вертикально-шеечно изгибающиеся и изогнутые трещины могут развиваться под влиянием чрезмерного сжатия, скрежета зубами, чаще на фоне возрастных изменений. Трещины необходимо дифференцировать с эрозией,

стиранием, истиранием в области шейки зуба. В ряде случаев изогнутые пришеечные трещины сопровождают вертикальные дефекты. У молодых лиц они могут выглядеть как некариозные поражения на клыках и премолярах.

Вертикальные окклюзионные расслаивающие или скалывающие зуб трещины встречаются на окклюзионной поверхности молодых людей как следствие сильного сжатия или скрежетания зубов (бруксизм). Частый симптом при этом – чувствительность при жевании или от сладкого. Зонд не задерживается в трещинах, движение его в мезио-дистальном или вестибуло-лингвальном направлении вдоль развивающейся борозды может вызывать боль. Зубы обычно не реставрировались, но в прошлом запечатывались.

Зигзагообразные трещины. Причиной служит быстрая и высокая нагрузка – удар. Представляют сложную фрактуру, возникающую чаще как результат травмы режущей части зуба либо развития «остановившихся» или «изгибающихся» трещин. Сниженная влажность зуба (депульпированные, с большими реставрациями) повышает риск трещин. Сколам способствуют также различные нарушения прикуса.

Горизонтальные трещины – результат низких повторяющихся нагрузок двух типов: резкие, краткие или длительные. Чаще встречаются в резцах, подвергающихся хроническому травмированию, а также на язычной поверхности моляров под влиянием высокой окклюзионной нагрузки.

Комбинированные (сочетанные) трещины встречаются в зубах, имеющих факторы риска: нарушения прикуса, сложные реставрации, пломбы на 1/2 и более части коронки зуба, понижение влажности зуба (девитализация, эндодонтия, возрастные изменения).

Пищевые красители легко проникают в трещины, вызывая ограниченную поверхностную или глубокую пигментацию, особенно выраженную при воздействии никотина или в сочетании с возрастными изменениями зуба. Фрактуры дентина с повреждением пульпы обусловливают диффузионное изменение цвета зуба.

Заслуживает внимания синдром «расслаивания» зуба. Пациенты обращаются за помощью, поскольку появляется восприимчивость, особенно холодного, без точной локализации. Клиническое обследование, в основном, не обнаруживает чувствительности в пришеечной области, первичного или вторичного кариеса, открытой пульпы под пломбой на рентгенограмме. Причинный зуб, однако, можно найти. Для этого используют кусочки льда в бумажной обертке, который прикладывают к щечной или язычной поверхности в области чувствительных зубов. Поверхность с трещиной является триггерной зоной, поэтому в зубе возникает интенсивная боль. Иногда давление на пораженный бугор инструментом может провоцировать боль. Удаление всей пломбы позволит обнаружить трещину на малом протяжении пораженного бугра или на дне полости. Она может проходить перпендикулярно направлению дентинных трубочек. Для выявления микротрещин и трещин эмали желательно использовать оптические системы (бинокулярную лупу или монокуляр с 2,5-10-кратным увеличением).

При выборе оптимального метода лечения гиперестезии зубов с трещинами необходимо учитывать происхождение данного симптома, его выраженность и распространенность.

Знание классификации трещин позволяет правильно выбрать методы диагностики и лечения. Одни из них требуют немедленного сбалансирования или снятия нагрузки между антагонистами с сохранением оптимальной биологии пульпы. В случае чувствительности зуба с трещинами осуществляют покрытие фтор-лаком. Трещины, которые растут в глубину и в длину, могут быть пролечены в живых зубах путем препарирования и реставрации. Препарирование и реставрирование трещин необходимо при жалобах на боль от температуры, химических раздражителей, с целью эстетики. Глубокие трещины, сколы и переломы коронки зуба требуют полного покрытия их искусственной коронкой. Практические рекомендации могут выглядеть следующим образом: профилактика появления и развития трещин посредством

устранения факторов риска с последующим контролем; временное пломбирование с последующей заменой пломбы на постоянную; пломбирование дефекта; протезирование. Некоторые трещины имеют весьма отрицательный прогноз лечения и исхода, следовательно, зуб подлежит удалению.

Несмотря на сложные этиопатогенетические механизмы (заболевания ЖКТ, эндокринной и нервной систем), развитие **клиновидных дефектов** (КД), прежде всего, обусловлено агрессивным механическим воздействием (неправильная чистка зубов, жесткая щетка, абразивная паста), повышенной окклюзионной нагрузкой (аномалии прикуса, бруксизм и т.д.), и поэтому КД также могут быть отнесены к хронической травме зуба.

При лечении клиновидных дефектов требуется эстетическое реставрирование, которое включает обычные этапы работы с фотополимерами (рис. 1). Производится механическое очищение зуба, выбор оттенков цвета, причем показаниями к применению опаковых и эмалевых оттенков композита является дефект в пределах дентина в придесневой области зуба. Осуществляется препарирование с обеспечением принципа адгезии, а именно: вся поверхность дефекта обрабатывается мелкозернистым бором, в придесневой области возможно создание ретенционной бороздки, скос эмали выполняется в сторону экватора.

а

б

Рисунок 1. Клиновидный дефект в области 44 зуба (а). Изготовленная реставрация 44 зуба в пришеечной области (б)

Отпрепарированная поверхность промывается, просушивается. Используется адгезивная система с последующим пломбированием

На дно полости наносится текучий композит. Далее вносится опаковый слой, восполняющий утраченный дентин. Соответствующую порцию материала накладывают близко к границе с десной, а затем равномерно распределяют. Границы этой порции композита аккуратно сглаживают. Эмалевыми оттенками материала в соответствии с выбранными ранее эталонами расцветки необходимо сформировать зубодесневой контур. В центральный придесневой участок зуба наносят порцию эмалевого композита и разглаживают от центра к периферии, тщательно притирая к границам этой зоны. Придесневая граница «пломба-зуб» перекрывается композитом с некоторым избытком (по толщине), который на последующих этапах сошлифуется. Поверхность реставрации обрабатывается мелкодисперстными борами и полировальными головками. Эмаль зуба покрывается фторлаком.

Повышенное стирание зубов приводит к убыли твердых тканей в пределах эмали либо дентина (режущий край, бугры), к снижению высоты прикуса, к изменениям височно-нижнечелюстного сустава.

Если причиной хронической стираемости зубов является неправильный прикус, то восстановлению зубов предшествует ортодонтическое перемещение резцов в губном направлении или повышение прикуса с применением коронки или накладок после подготовительного ортодонтического или ортопедического лечения приступают к реставрированию стертых зубов (рис. 2).

а **б**

Рисунок 2. Повышенное стирание режущих краев 11 и 21 зубов; убыль эмали и дентина (а). Восстановленные режущие края центральных резцов (б)

После очищения зуба от налета производится оценка оттенков цвета зубов при естественном освещении. Схема полученных оттенков вносится в карту обследования.

Поскольку для обеспечения качества реставрации важную роль играет планирование формы, производится одонтоскопия, при этом измеряют вертикальные и горизонтальные размеры зубов. Планируют геометрическую форму, рисунок режущего края.

Препарирование осуществляют мелкозернистыми алмазными борами цилиндрической формы, сглаживают поверхность, начиная с режущего края в направлении экватора в виде скоса. Острые края, выступы скругляют. Зуб тщательно промывают струей воды.

Использование адгезивной системы «тотального травления» осуществляют в соответствии с инструкцией.

При моделировании реставрации первый слой опакового пломбировочного материала помещается в области режущего края для имитации утраченного при стираемости дентина. Опаком обозначается нижняя граница базового слоя, которая не достигает 0,5-1,0 мм до уровня режущего края, что позволит создать прозрачный слой.

Подготовленную опаковую основу, восполняющую по форме и объему дентин зуба, покрывают эмалевыми оттенками материала. Формируется наклон вестибулярной площадки в области режущего края под углом 10°. Моделируется гладкая вестибулярная поверхность. Прозрачный композит распределяется с учетом индивидуального типа прозрачности эмали. Прозрачным же слоем, шириной 1,0 мм, подчеркивается режущий край и углы коронки.

Сразу после изготовления эстетической конструкции осуществляется ее обработка. Удаляется поверхностный гибридный слой. Контурирование и начальная обработка проводится алмазными (с красным кольцом) борами

цилиндрической, конусовидной формы. Затем препарирование продолжается алмазным бором (с желтым кольцом) зернистостью 15 мкм. После этого используются финишные сверхтонкие алмазные боры (с белым кольцом) с зернистостью 8 мкм.

Полирование вестибулярной поверхности с сохранением или усилением созданных морфологических элементов осуществляется полировочными головками различных форм. Завершающим этапом лечения является обработка тканей зуба фторсодержащим препаратом.

Сколы в пределах эмали – результат острой травмы и хронических трещин зубов. Если сколы эмали локализуются в области жевательной группы зубов и пациент не жалуется на чувствительность или эстетический дефект, то лечение таких дефектов может ограничиваться полированием и последующим покрытием эмали фторсодержащими препаратами. Показаниями к пломбированию сколов являются дефекты во фронтальных зубах, нарушающие форму углов или режущего края. В этих случаях препарирование предусматривает незначительное препарирование эмали, выполнение скоса в направлении экватора зуба с последующей адгезивной подготовкой и пломбированием дефекта эмалевыми оттенками композита.

Сколы в пределах дентина – результат наличия более глубоких трещин зубов. При дефектах, локализующихся в пределах дентина, показано применение опаковых и эмалевых оттенков композита.

На этапе планирования реставрации измеряют вертикальные и горизонтальные размеры восстанавливаемого и симметричного зубов, определяют их геометрическую форму. Препарирование полости осуществляется с обеспечением принципа адгезии. После кислотного травления проводят высушивание зуба, которое осуществляется крайне осторожно струей обезжиренного воздуха. После подсушивания на всю поверхность полости наносят бондинговую систему и раздувают слабым потоком воздуха, при этом адгезив в области дентина хорошо проникает в дентинные канальцы, образуя

«гибридную зону». На эмали адгезив, напротив, раздувается интенсивно. Слой получается более тонкий, за счет большего количества воздуха, при этом ликвидируются наплывы адгезива, приводящие в последующем к отслоению пломбировочного материала. Пломбирование осуществляют дентинными и эмалевыми тонами фотополимера в соответствии с предварительно подобранными оттенками. На дно полости вносится опаковый слой, восполняющий утраченный дентин, который покрывается эмалевыми слоями.

В процессе работы необходимо следить, чтобы толщина опаковых слоев не превышала количества утраченного дентина. Важно, чтобы опаковый слой не был длиннее или короче, чем на симметричном зубе и не нарушал тип прозрачности.

Сразу после изготовления эстетической конструкции осуществляется ее обработка: удаляется поверхностный гибридный слой, контурируется поверхность, выверяются окклюзионные контакты с зубами антагонистами. Для шлифовки и полировки уже созданных морфологических элементов (зубодесневой контур, признак кривизны коронки, эмалевые валики) используют боры и полировочные головки различных форм, в том числе с заостренными концами, оливовидные, в виде конуса и др. Полировка проксимальных поверхностей производится штрипсами различной степенью абразивности.

Лечение сколов зубов с применением ретенционных конструкций

При лечении сколов (перелома коронки), а также полостей II и IV классов по Блэку, особенно при дефектах, занимающих большую площадь, для профилактики выпадения пломб можно использовать дополнительные конструкции – парапульпарные штифты или стекловолоконный материал (рисунок 3). Их использование позволяет реставрировать значительные дефекты твердых тканей зуба в одно посещение. Изготовленная реставрация с применением парапульпарных штифтов в ряде случаев может быть альтернативой вкладке или коронке при лечении живых зубов.

Количество парапульпарных штифтов определяется размером дефекта: пины устанавливают в области отсутствующих бугров, параллельно режущему краю, в придесневую стенку. Во избежание перфорации полости или стенки зуба пин вводят на середину расстояния между эмалево-дентинным соединением и полостью зуба, параллельно оси зуба, при этом промежуток между штифтами должен быть не менее 2 мм, а длина его над- и поддесневых частей должна быть одинакова. Несоблюдение правил применения армирующих конструкций может привести к ослаблению и сколу эмали, перфорации полости зуба, просвечиванию штифта, а избыточное количество штифтов может способствовать разрыхлению дентина, и вывиху реставрации.

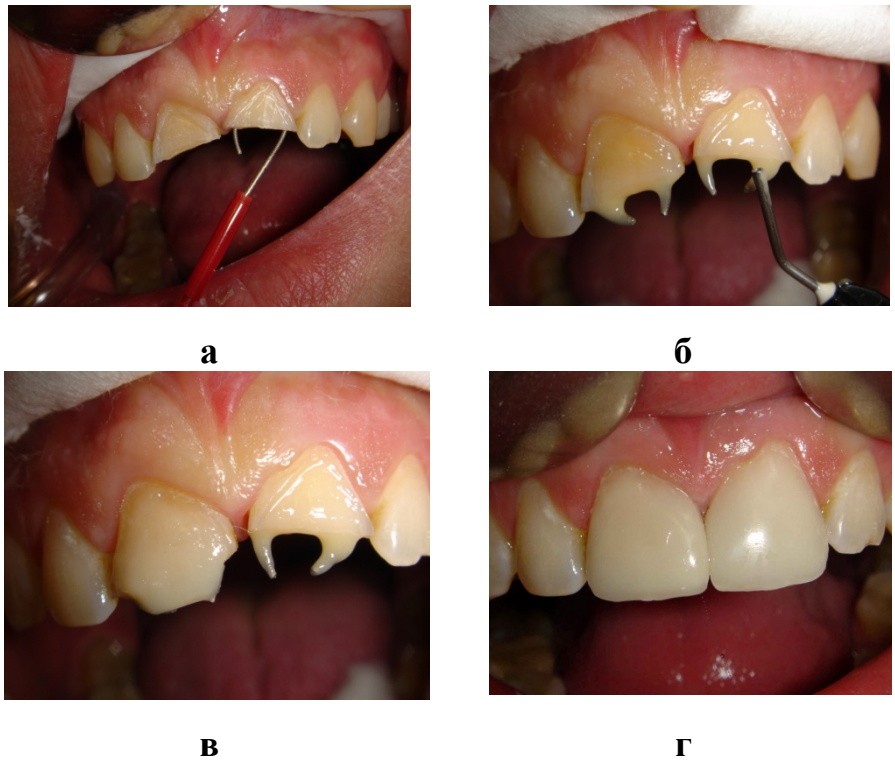

Рисунок 3. Парапульпарные штифты в 11 и 21 зубах изогнуты с учетом анатомических особенностей резцов (а). На штифты нанесен текучий композит (б). Сформирована основа из опака (в). Готовая реставрация (г)

Парапульпарные штифты устанавливаются вручную или на малых оборотах микромотора (500-1000 об/мин). Для этого к комплекту пинов прилагаются ручные и машинные мандрелы. После введения штифта на определенную глубину хвостовик, отделенный от штифта тонкой перемычкой

обламывается, а мандрел может использоваться повторно с другими штифтами. В набор пинов входит также специальный бор, предназначенный для формирования в дентине канала для штифта. Поскольку диаметр бора чуть меньше диаметра штифта, пин при введении делает в дентине собственную нарезку и без использования цемента крепко удерживается в зубе. Длина сверла соответствует половине длины штифта, погружаемой в дентин.

После установки парапульпарных штифтов их маскируют опаковыми оттенками композита или стеклоиономерным цементом. Однако, проведенные нами исследования микротвердости границы «пломба-штифт» при использовании различных пломбировочных материалов показали, что соединение «штифт – текучий композит» является более прочным, чем соединение «штифт – стеклоиономерный цемент», за счет затекания тиксотропного материала в ретенционные нарезки штифта. Затем из опакового композита обычной вязкости моделируется дентинная основа конструкции, полупрозрачный режущий край. Эмалевыми слоями моделируется индивидуальный макро- и микрорельеф зуба.

Для усиления прочности пломбы может также использоваться армированная лента, из которой формируют отсутствующий угол или проксимальную стенку зуба. После снятия налета и определения цвета препарируют твердые ткани. Затем проводят адгезивную обработку твердых тканей и начинают реставрацию зуба. Из стекловолоконного материала специальными ножницами вырезают фрагмент по форме напоминающий утраченную часть зуба. Стекловолокно подгоняют к форме зуба, после чего пропитывают адгезивом, фиксируют к твердым тканям зуба со стороны дефекта и полимеризуют галогеновым светом. Затем наносят фотополимерным материал, которым восполняют по форме и объему утраченные ткани зуба, в соответствии с выбранными ранее эталонами расцветки. Таким образом, стекловолокно оказывается внутри фотополимера и служит каркасом реставрации.

ЗАКЛЮЧЕНИЕ

Существуют особенности обследования пациента с острой травмой зуба: анамнез выясняют у пострадавшего, а также у сопровождающего его человека, записывают число и точное время травмы, место и обстоятельства травмы, сколько времени прошло до обращения к врачу; когда, где и кем была оказана первая медицинская помощь, ее характер и объем. Выясняют, не было ли потери сознания, тошноты, рвоты, головной боли (может быть черепно-мозговая травма), выясняют наличие прививок против столбняка.

Особенности внешнего осмотра: отмечают изменение конфигурации лица за счет посттравматического отека; наличие гематом, ссадин, разрывов кожи и слизистой оболочки, изменение окраски кожи лица. Также обращают внимание на наличие ссадин, разрывов на слизистой оболочке преддверия и полости рта. Тщательно проводят осмотр травмированного зуба, рентгенографию и электроодонтометрию травмированных и рядом стоящих зубов.

Для оценки состояния пульпы определяют ее реакцию на электрический ток. Реакция пульпы на ток 2-3 мкА указывает на ее нормальное состояние. Следует, однако, помнить, что в первые 3-5 дней после травмы снижение возбудимости пульпы может быть ответной реакцией на травматическое воздействие. В таких случаях необходимо проверить состояние пульпы в динамике (повторно). Восстановление возбудимости свидетельствует о восстановлении нормального состояния. Если зуб при повторном обследовании реагирует на ток 100 мкА и более, то это указывает на некроз пульпы и необходимость ее удаления.

При ушибе зуба на рентгенограмме можно выявить умеренное расширение периодонтальной щели. Состояние пульпы оценивают путем определения электровозбудимости через 2-3 дня после травмы. Отсутствие признаков восстановления электровозбудимости пульпы, потемнение коронки и/или появление свищевого хода на десне служит показанием к эндодонтическому лечению.

Лечение зуба при отломе части эмали (сколе) заключается в сошлифовывании острых краев дефекта с последующей полировкой и реминерализирующей терапией (покрытие обработанного участка фторлаком).

При отломе части коронки в пределах дентина без вскрытия полости пульпы ее восстанавливают с использованием композитного пломбировочного материала. Обнаженный дентин покрывают изолирующей прокладкой, а затем накладывают пломбу. Если условий для фиксации пломбы недостаточно, то применяют парапульпарные штифты.

При переломе коронки с обнажением пульпы рекомендуются метод витальной ампутации в зубах с несформированными корнями и метод экстирпации в зубах со сформированным корнем. В первые 12 часов после травмы зуба с обнажением пульпы в одной точке, проводят биологический метод лечения. При отломе коронки постоянного зуба выполняют витальную или девитальную экстирпацию.

При полном отломе коронки следует решить вопрос о возможности использования корня для изготовления штифтового зуба или искусственной коронки. Обязательным условием является пломбирование канала, при проведении которого целесообразно оставить место для штифта, т.е. пломбировочным материалом заполняют верхушечную часть корневого канала.

Особенности реставрирования некариозных поражений твердых тканей зуба в придесневой области (эрозии, клиновидные дефекты) заключается в использовании композиционных материалов. Зубы с некариозными повреждениями (эрозия, сошлифовывания, травма) перед пломбированием рекомендуется препарировать с соблюдением принципов адгезивной техники в сочетании с элементами классической подготовки полости. Вокруг полости иссекаются потенциально измененные участки. Придесневую стенку дефекта следует препарировать перпендикулярно или под острым углом к оси зуба. Внутренние углы полости закруглить. В сторону экватора формировать скос на всю толщину эмали под углом 45о.

Выбор пломбировочного материала должен осуществляться индивидуально, с учетом гигиенического состояния полости рта, интенсивности патологического процесса, глубины и площади поражения. Использование гибридного фотополимера в технике тотального травления рекомендуется для пломбирования поверхностных придесневых дефектов у пациентов с низкой интенсивностью деструктивных изменений и хорошим гигиеническим состоянием полости рта. Пломбирование придесневых дефектов твердых тканей зуба с локализацией в средних и глубоких слоях дентина рекомендуется начинать с использования стеклоиономерных цементов в качестве прокладки. Применение СИЦ в качестве постоянных пломб показано у пациентов с множественными поражениями и неудовлетворительным гигиеническим уходом за полостью рта. В ряде случаев (глубокие и обширные повреждения) применяется метод длительного отсроченного пломбирования, когда дефект твердых тканей зуба заполняют стеклоиономерным цементом на срок 6-12 месяцев, после чего часть цемента удаляют (оставляют его только в качестве изолирующего прокладочного материала) и проводят эстетическое пломбирование фотополимерами.

Лечение патологической стираемости (повышенное стирание зубов) осуществляется в двух основных направлениях. Первое из них включает мероприятия, нацеленные на нормализацию минерального обмена в организме вообще и в эмали зубов в частности (реминерализующая терапия). Второе – предусматривает комплекс вмешательств по снижению гиперестезии, восстановлению анатомической формы зубов, устранению травматической окклюзии, нормализации высоты прикуса. В тех случаях, когда дефекты твёрдых тканей не удается возместить с помощью пломб и вкладок, соответствующие зубы покрывают коронками, создавая оптимальные условия для биомеханики жевательного аппарата путём рационального протезирования.

Знание классификации трещин позволяет правильно выбрать методы диагностики и лечения. Одни из них требуют немедленного сбалансирования

или снятия нагрузки между антагонистами. Небольшие трещины могут быть покрыты фторлаком для профилактики гиперестезии и развития кариозного процесса в них. Трещины, которые растут в глубину и в длину, могут быть пролечены в живых зубах путем препарирования и реставрации. По показаниям используется лечебная, изолирующая прокладка или временное пломбирование. При наличии симптомов пульпита производится эндодонтическое лечение с последующим реставрированием зуба. Некоторые трещины требуют полного покрытия коронки зуба ортопедической конструкцией. Отдельные трещины имеют весьма отрицательный прогноз лечения и исхода: зуб подлежит удалению. Профилактика появления и развития трещин осуществляется посредством устранения факторов риска с последующим контролем.

Учебное издание

Луцкая Ирина Константиновна
Кравчук Ирина Владимировна
Новак Наталья Владимировна

ОСТРЫЕ И ХРОНИЧЕСКИЕ ТРАВМЫ ЗУБОВ. КЛИНИКА, ДИАГНОСТИКА, ЛЕЧЕНИЕ

Учебно-методическое пособие

Ответственная за выпуск И.К. Луцкая

Подписано в печать 15. 02. 2013. Формат 60x84/16. Бумага потребительская.
Печать ризография. Гарнитура «Times New Roman».
Печ. л. 1,63. Уч.- изд. л. 1,18. Тираж 100 экз. Заказ 130.
Издатель и полиграфическое исполнение –
Белорусская медицинская академия последипломного образования.
ЛВ № 23 от 27.01.2004. 220013, г. Минск, ул. П. Бровки, 3.