МИНИСТЕРСТВО ЗДРАВООХРАНЕНИЯ РЕСПУБЛИКИ БЕЛАРУСЬ
БЕЛОРУССКАЯ МЕДИЦИНСКАЯ АКАДЕМИЯ
ПОСЛЕДИПЛОМНОГО ОБРАЗОВАНИЯ

И.К. Луцкая, Н.В. Новак

ТРЕЩИНЫ ПОСТОЯННЫХ ЗУБОВ

Учебно-методическое пособие

Минск БелМАПО
2013

УДК 616.314 – 001.511(075.9)
ББК 56.6я73
Л 86

Рекомендовано в качестве учебно-методического пособия УМС Белорусской медицинской академии последипломного образования
протокол № 2 от 15.02. 2013 г.

Авторы:
д.м.н., профессор, зав.кафедрой терапевтической стоматологии И.К. Луцкая
д.м.н., доцент кафедры терапевтической стоматологии Н.В. Новак

Рецензенты:
д.м.н., профессор, заведующий 3-й кафедрой терапевтической стоматологии УО «Белорусского государственного медицинского университета» Л.Н.Дедова
1-я кафедра терапевтической стоматологии УО «Белорусского государственного медицинского университета»

Луцкая И.К.
Л 86 Трещины постоянных зубов: учебно-методическое пособие/ И.К. Луцкая, Н.В. Новак.- Минск: БелМАПО, 2013.- 34 с.
ISBN 978-985-499-737-7

В учебно-методическом пособии изложены классификация, причины развития, диагностика, лечение и профилактика возникновения трещин постоянных зубов. Данные учебно-методического пособия основаны на результатах научных исследований сотрудников кафедры. Внедрение в практику изложенных рекомендаций будет способствовать повышению эффективности лечения зубов, восстановлению утраченных твердых тканей с учетом индивидуальных особенностей зубов пациента, а также профилактике возникновения и прогрессирования трещин эмали и дентина.

Учебно-методическое пособие предназначено для врачей-стоматологов, а также для студентов стоматологических факультетов.

УДК 616.314 – 001.511(075.9)
ББК 56.6я73

ISBN 978-985-499-737-7

© Луцкая И.К., Новак Н.В., 2013
© Оформление БелМАПО, 2013

ТРЕЩИНЫ ЗУБОВ

В современной стоматологии важное место занимают профилактические мероприятия, направленные на сохранение здоровья естественных зубов. В этом плане одной из проблем, заслуживающих внимание стоматологов, являются повреждение твердых тканей зуба в виде трещин.

В основу существующих на сегодняшний день классификаций положены те или иные особенности трещин, например:

- направление (вертикальные, горизонтальные, косые);
- анатомическое расположение (коронка, корень, бугры, режущий край, гладкие поверхности, проксимальные поверхности);
- глубина проникновения в твердые ткани (эмаль, дентин, цемент);
- протяженность (полные, неполные);
- количество (одиночные, множественные);
- окраска (светлые, пигментированные);
- сочетание двух и более особенностей (например, протяженность и направление).

Первая система классификации распространяющихся трещин, основанная на их локализации, предложена Gibbs в 1954 г. В 1976 г. Synder описал перелом дистальных бугров, Hiatt – неполный коронково-корневой перелом. Cameron предложил термин «синдром треснувшего зуба», Silvestri – «синдром расколотого корня». В современной литературе представлены классификации, объединяющие полученные сведения:

- косые (отклоняющиеся) неполные трещины могут начинаться как вертикальные, затем увеличиваться в длину или глубину, в результате чего появляются вторичные отклоняющиеся трещины. Они могут углубляться и продолжаться в новом направлении (рис. 1г);
- косые (отклоняющиеся) полные трещины возникают в результате очень сильных или повторяющихся нагрузок, проходят, в основном, вдоль

эмалевых призм, затем дентинных трубочек. Эти трещины могут отклоняться или переходить на другие поверхности;

- вертикальные неполные трещины характерны для всех возрастных групп. Как и остальные трещины выявляются с помощью витального окрашивания и ультрафиолетового света (рис. 1а);
- вертикальные полные трещины увеличиваются в длину и глубину под воздействием повторяющейся чрезмерной нагрузки. Если такие трещины достигают полости зуба, имеется неблагоприятный прогноз, в отличие от трещин, не поражающих пульпу;
- вертикально-горизонтальные, или прямоугольные трещины (полные, завершенные) возникают в вертикальном направлении и пересекаются с имеющимися горизонтальными трещинами. В ряде случаев последние начинаются от стенки или дна леченой кариозной полости в результате нарушений структуры зуба на участках, отграниченных неполными трещинами;
- вертикально-пришеечно изгибающиеся и изогнутые трещины появляются под влиянием чрезмерного сжатия зубов, скрежетания, чаще на фоне возрастных изменений. В ряде случаев такие трещины сопровождают вертикальные дефекты твердых тканей зуба. У молодых людей на клыках и премолярах они могут выглядеть как некариозные поражения. Высок риск появления таких трещин при бруксизме;
- вертикальные окклюзионные расслаивающие или скалывающие трещины наблюдаются на окклюзионной поверхности зубов у молодых людей как следствие сильного сжатия или скрежетания при бруксизме;
- зигзагообразные трещины; причиной их образования служит быстрая и высокая нагрузка или удар. Представляют сложную конфигурацию, возникающую чаще как результат травмы режущей или окклюзионной части зуба;

- горизонтальные трещины (рис. 1б) результат низких повторяющихся нагрузок двух типов: резких кратких и длительных. Чаще встречаются в резцах, подвергающихся хроническому неравномерному травмированию;
- комбинированные (сочетанные) трещины (рис. 1в) встречаются в зубах, имеющих факторы риска: нарушение прикуса, сложные реставрации, пломбы на 1/2 и более части коронки зуба, понижение влажности зуба (девитализация, возрастные изменения).

Некоторые виды трещин в зависимости от направления их расположения представлены на рисунке 1.

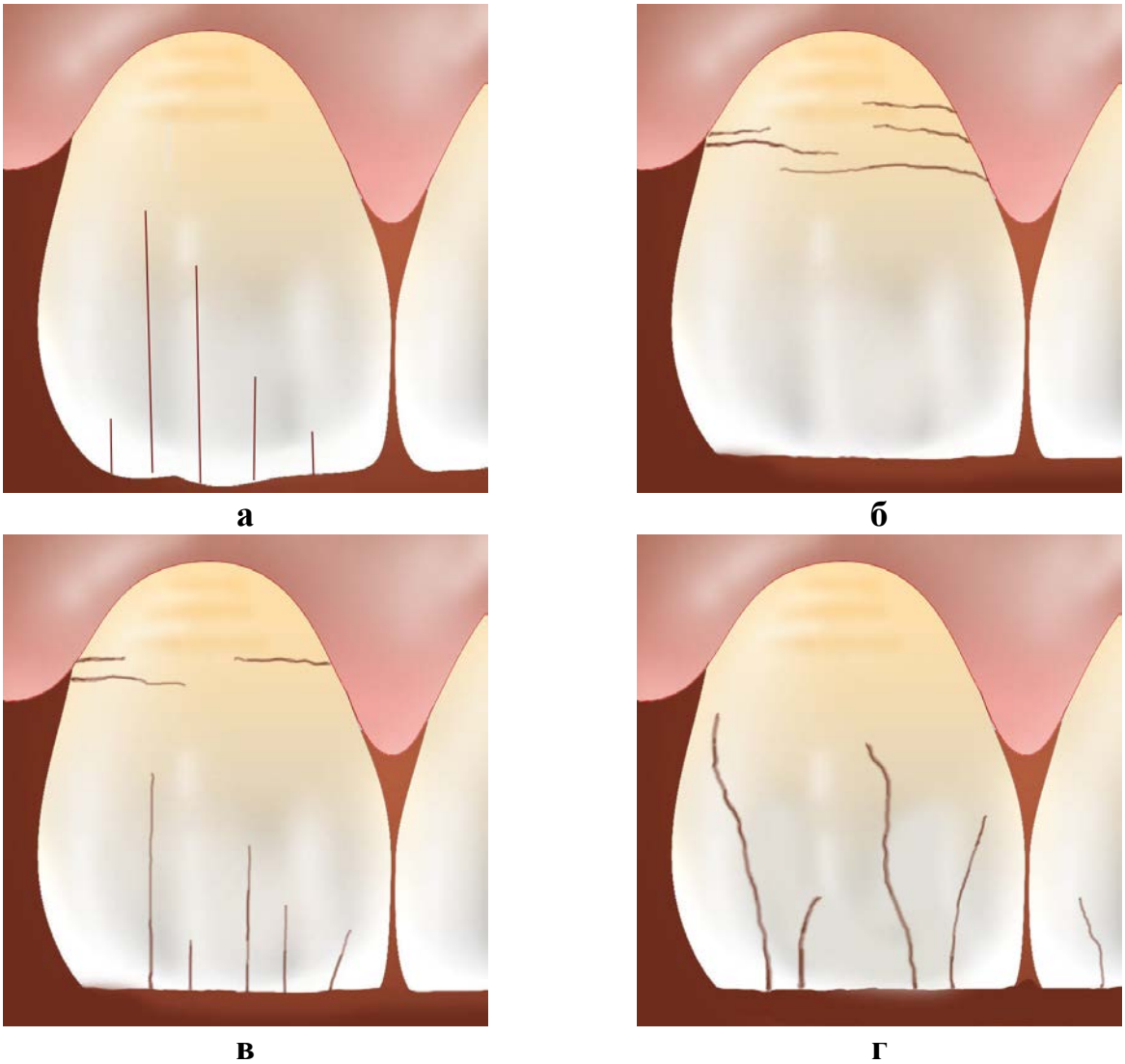

Рисунок 1. Трещины зубов в зависимости от их направления и расположения: а) вертикальные; б) горизонтальные; в) комбинированные; г) косые отклоняющиеся

На рисунке 2 представлены трещины в зависимости от глубины повреждения подлежащих тканей.

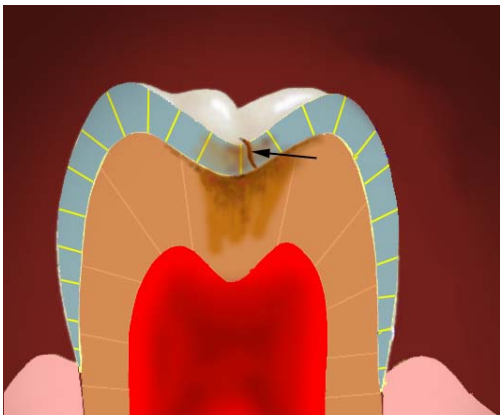

а

б

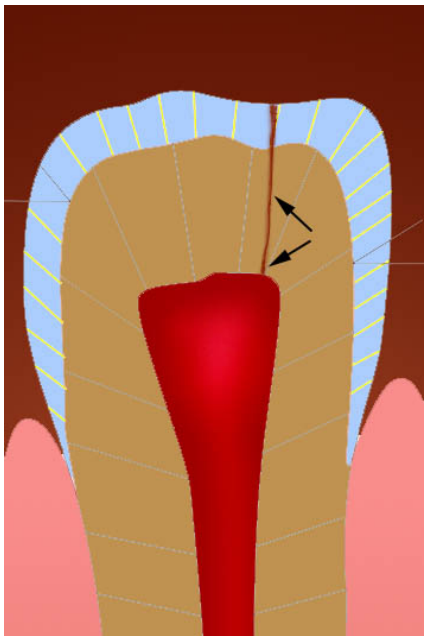

в

г

Рисунок 2. Трещины зуба в зависимости от глубины повреждения твердых тканей: а) повреждающие эмаль и доходящие до эмалево-дентинной границы; б) проходящие через эмаль и дентин; в) достигающие пульпы зуба; г) проходящие через все твердые ткани (эмаль, дентин и цемент) зуба

Трещины эмали присутствуют в большем или меньшем количестве почти у всех людей старше 25 лет независимо от пола, поскольку в процессе функционирования подвергаются механическим нагрузкам и воздействию химических факторов. Трещины на зубах пациентов младшей возрастной группы настолько тонки, что в них не проникает влага и они видны только за

счет преломления света на линии расслоения эмали, дентина при боковом или оральном освещении.

На зубах пациентов старшего возраста трещины более широкие, имеют четкие текстурные очертания, в них уже способна проникать влага, и они, чаще пигментированы. Как правило, они небольшие, не глубокие и не влияют на структуру самого зуба, являясь лишь эстетическим недостатком. Такие поверхностные трещины дискомфорта и болезненных ощущений не доставляют. Ширина мелких трещин составляет 15-30 мкм, однако встречаются и более крупные трещины. Они бывают бесцветными или пигментированными: от светло жёлтых до тёмно-коричневых тонов (рис. 3). Окрашиванию трещин, обычно, способствуют курение, употребление крепких кофе, чая.

а **б**

Рисунок 3. Вертикальные неполные трещины эмали: а) бесцветные; б) пигментированные

ПРИЧИНЫ ОБРАЗОВАНИЯ ТРЕЩИН

Причинами, приводящими к образованию трещин, являются острые и хронические травмы, несвоевременное или неправильное лечение зубов, стрессовые ситуации, приводящие к бруксизму.

Выделяют следующие основные этиологические факторы образования трещин зубов:

- кариес, самая распространенная причина, при котором разрушается целостность эмали и дентина, а на ослабленной без поддержки дентина эмали при жевательной нагрузке могут образовываться трещины;

- некариозные поражения, как эрозия, клиновидный дефект, повышают риск появления трещин;
- препарирование эмали крупнозернистыми алмазными или твердосплавными борами;
- множественные реставрации, приводящие к ослаблению зуба за счет потери ими твердых тканей. Такие зубы подвержены образованию трещин, а в жевательных зубах трещины обычно проходят горизонтально под бугорком коронки зуба;
- острая травма (ушиб) зуба может приводить к образованию трещин зуба разной глубины;

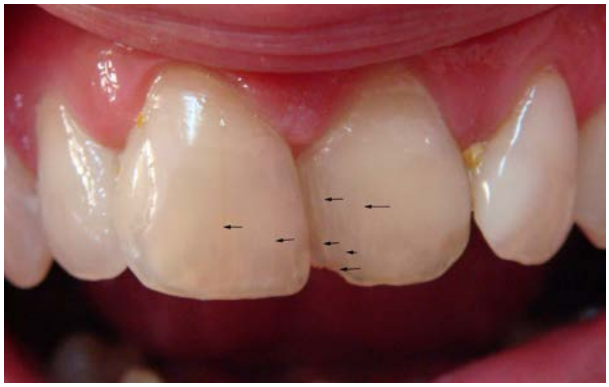

Рисунок 4. Трещины центральных резцов при хронической травме зубов вследствие неправильного прикуса

- хроническая травма является причиной развития трещин при наличии вредных привычек (склонность грызть твердые предметы), аномалии положения зубов, неправильном прикусе, бруксизме. Эти состояния могут приводить к неравномерному распределению давления на твердые ткани и образованию трещин (рис. 4);
- употребление контрастных по температуре продуктов – за счет резкого изменению коэффициента теплового расширения (например, при приеме горячих, а затем холодных жидкостей);
- прием некоторых лекарственных препаратов может изменять химический состав слюны, что в свою очередь может снижать механическую устойчивость эмали зубов.

Наиболее опасными, с точки зрения утраты зуба, являются трещины корня зуба. Это обычно продольно ориентированные трещины, проходящие

через стенку корня и проникающие из корневого канала в периодонт. Основными причинами образования трещин корня зуба являются:

- использование внутриканальных штифтов, превышающих диаметр канала, может приводить к перераспределению жевательного давления с коронки на корень зуба через штифт, и как следствие – образование трещин и даже раскол корня;
- чрезмерное истончение стенок корня при эндодонтическом лечении и последующем применении внутриканальных штифтовых конструкций;
- отклонение от оси корневого канала в процессе препарирования корня под штифтовую вкладку, что может способствовать перераспределению нагрузки в истонченной области и привести к трещине корня;
- сильное давление спредером в процессе эндодонтического лечения при конденсации гуттаперчевых штифтов;
- избыточное расширение канала в средней трети, на внутренней кривизне изогнутого корня;
- наличие внутриканальных кист может приводить к истончению стенок корня и являться фактором риска возникновения трещины;
- любой вид травмы зуба;
- повышенная нагрузка при патологии прикуса на депульпированный зуб, который вследствие отсутствия питания подвержен трещинам и сколам.

Как видно из приведенного перечня, наиболее часто трещины корней встречается в зубах, подвергающихся эндодонтическому лечению. Но иногда они возникают и в интактном, ранее не леченном зубе.

Трещины корня через несколько месяцев или лет могут превратиться в полный вертикальный перелом. Через образовавшийся дефект происходит постоянное просачивание микроорганизмов, способствующих рассасыванию костной ткани, что в дальнейшем может привести к потере зуба или значительно осложнить и даже сделать невозможной установку имплантата.

ДИАГНОСТИКА ТРЕЩИН ЗУБОВ

При трещинах **эмали** пациенты жалоб не предъявляют, лишь изредка отмечают незначительную болезненность от термических и химических раздражителей.

В случаях наличия трещин, проникающих **в дентин**, очень важно провести диагностику уже на раннем этапе заболевания, поскольку трещины в начале их развития часто бывают небольшими, но со временем прогрессируют. Чем скорее будет выявлена трещина, идущая через эмаль и дентин, и проведены лечебные мероприятия, тем больше шансов будет сохранить зуб.

При трещинах, проникающих в дентин, болевые ощущения обусловлены нормальной жизнеспособной пульпы, которая реагирует на внешние раздражители благодаря наличию нервных структур. Согласно гидродинамической теории вода из дентинных трубочек вокруг или рядом с трещиной под действием капиллярных сил устремляется в свободные микропространства, увлекая за собой отростки одонтобластов. Механическое раздражение передается на клетку и рецепторы нервных окончаний, расположенных в пульпе, вызывая болевые ощущения.

Если раздражение зуба сильное или длительное, возникает избыточное количество импульсов, что приводит к спазму сосудов – статусу длительного сокращения. Через короткий промежуток времени мышечный слой сосудистой стенки не способен дольше удерживать сокращение, поскольку идет накопление продуктов распада, снижение pH и энергетических запасов. Наступает расслабление и вазодилатация, в результате развивается повышенное кровенаполнение капилляров (гиперемия) и отек. Формируется болевая симптоматика пульпита.

Раздражение пульпы при жевании повторяется многократно. В конечном итоге повреждение достигает той точки, при которой процесс регенерации пульпы становится невозможным, а зуб не только реагирует болью при жевании, но и становится чувствительным к горячему или холодному. Со временем треснутый зуб начинает болеть уже постоянно. Большие трещины

часто приводят к инфицированию пульпы с дальнейшим распространением воспаления на окружающий зуб периодонт.

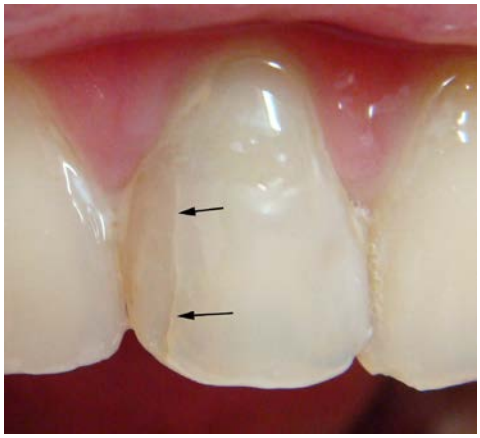

Рисунок 5. Вертикальная трещина латерального резца при боковом освещении зуба

Если трещина в зубе имеет значительные размеры, может возникать мгновенная острая боль высокой интенсивности при размыкании зубов после накусывания. Устранение нагрузки на зуб приводит к быстрому затуханию боли. Перкуссия, термометрия, внимательное зондирование, осмотр высушенного зуба сбоку с помощью лупы или волоконно-оптического световода при трансиллюминационном исследовании помогают выявить трещину (рис. 5). Обязательно следует проверить жизнеспособность пульпы, так как синдром зуба с трещиной часто напоминает необратимый пульпит, однако для лечения не требуется эндодонтическое вмешательство. Зуб с трещиной можно идентифицировать с помощью теста на наличие боли при прикусывании. Для этого пациента просят накусить блок из пластика с небольшой вогнутостью на верхушке, приспособленной под бугор зуба. Боль после размыкания зубов – четкий признак наличия трещины в зубе.

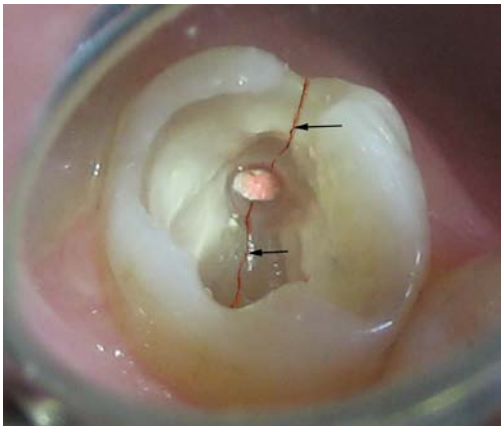

Рисунок 6. Окрашенная трещина премоляра, располагающаяся в мезио-дистальной плоскости

Окрашивание линии трещины с помощью метиленового синего или других красителей, также является ценным диагностическим тестом для определения трещин (рис. 6).

Прикладывание кусочков льда или воздействие направленной струей хладоагента провоцирует болевую реакцию. Электроодонтометрия позволит

отдифференцировать трещину, вовлекающую пульпу, на основании повышения порога чувствительности (15 мкА и более).

На рентгенограмме выявить трещину чаще всего не удается: изменений в костной ткани, коронке и корне зуба нет.

Синдром трещины зуба наиболее часто встречается в молярах у пожилых пациентов, особенно в зубах с пломбами в полостях I класса по Блэку или при наличии антагониста, бугор которого при окклюзии располагается по центру маргинального валика. В наибольшей степени перелому подвержены нижние моляры, затем моляры верхней челюсти и верхние премоляры.

Клинические проявления **трещин корней зубов** имеют различную симптоматику, причем симптомы варьируют в зависимости от локализации трещины, групповой принадлежности зуба, времени, прошедшего с момента появления трещины, состояния периодонта и архитектуры кости, прилежащей к щели перелома.

I. Зубы с вертикальными трещинами корня часто имеют в анамнезе длительный дискомфорт или болезненность, обычно рядом выявляется локальный очаг хронической инфекции. Чувствительность при этом умеренная или средняя, отмечается боль при накусывании. Пациент предъявляет жалобы на боли при жевании, какой-либо нагрузке на ранее леченный зуб, неприятный привкус, чувство дискомфорта. Иногда пациент вспоминает ощущение «щелчка» во время конденсации гуттаперчи или фиксации штифта. В данном случае можно заподозрить вероятность трещины в области корня причинного зуба.

II. Кровотечение во время конденсации гуттаперчи, явное падение сопротивления стенок корня приводят к возможности ввести в канал большое количество пломбировочного материала, что может указывать на наличие трещины или перелома.

III. В полости рта в области причинного зуба можно увидеть незначительный отек мягких тканей, который обычно носит разлитой характер

и проецируется в области средней трети корня. При пальпации выявляется отек и напряжение по протяжению корня с небольшим вовлечением периапикальной области.

При наличии свища последний чаще располагается вблизи от зубодесневого соединения, нежели в области апекса. Часто можно обнаружить два и более свища. Причем они могут находиться на некотором удалении от причинного зуба. Введение гуттаперчевых штифтов в каждый из свищевых ходов облегчает диагностику.

IV. Характерной особенностью вертикальных трещин корня является образование глубоких, узких, изолированных периодонтальных карманов. Обычно карман располагается со стороны трещины. Если трещина сквозная, карманы могут определяться с двух сторон. Результаты зондирования зубов с вертикальными трещинами отличаются от таковых при обследовании зубов с заболеванием периодонта. В последнем случае определяется четкий карман, захватывающий значительную часть периметра зуба. Глубокий узкий карман в одном участке круговой связки при наличии в остальном участке десны нормального прикрепления свидетельствует о вертикальной трещине зуба

V. Глубокое зондирование в одном участке при наличии в остальном нормального десневого прикрепления обычно указывает на вертикальную трещину корня зуба. Если при наличии нормального прикрепления десны имеются два кармана, то это является достоверным доказательством вертикальной трещины корня. Например, при обследовании зуба можно обнаружить одиночный глубокий узкий карман с вестибулярной стороны при наличии нормального десневого прикрепления. Наличие вертикальной трещины в большинстве случаев подтверждается после экстракции зуба.

VI. Глубокие карманы в двух участках, расположенных друг напротив друга, патогномоничны для вертикальной трещины. Иногда может понадобиться удаление реставрации перед зондированием глубины кармана в

интерпроксимальных участках моляров с мезио-дистальными линиями трещины.

VII. Часто встречающимся признаком полной трещины является подвижность штифтов и штифтовых зубов. Этот факт должен быть заподозрен, если тщательно подогнанный штифт стал подвижен, пациент обратил внимание на подвижность конструкции и неприятные или болевые ощущения (рис. 7). При осмотре выявляются подвижные стенки корня.

а

б

Рисунок 7. Удаленная из зуба с трещиной подвижная конструкция (а); зуб с мезио-дистальной трещиной (б)

VIII. Наличие трещины должно быть заподозрено в зубах, имеющих в анамнезе неоднократные расцементировки штифтовых конструкций. Из-за проблем в диагностике нередки случаи, когда подобные зубы подвергаются повторному хирургическому лечению до того, как будет заподозрена вертикальная трещина корня.

Рентгенологическое исследование. В большинстве случаев трещины на рентгенограмме не видны, т.к. они чаще всего расположены в мезио-дистальном направлении и не попадают в плоскость рентгеновских лучей. Увидеть трещину на рентгеновском снимке можно в зависимости от размеров угла рентгеновского луча по отношению к плоскости трещины; времени, прошедшего с момента образования дефекта; степени расхождения фрагментов.

Иногда прямым признаком трещины является вертикальная линия, проходящая через канал или корневую пломбу. Часто довольно трудно различить прямые доказательства трещины корня. Для того чтобы она была видна, рентгеновский луч должен проходить строго через плоскость перелома. Малейшие изменения горизонтального угла могут привести к тому, что трещина станет невидимой. В визуализации трещины могут помочь четыре снимка с разными значениями горизонтального угла. Считают, что трещины, отклоняющиеся от оси канала, более заметны, нежели трещины, следующие параллельно и наслаивающиеся на корневую пломбу. Следует иметь в виду, что, если на рентгенограмме видно четкое изображение трещины, нужно быть настороженным при попытке идентифицировать вертикальную линию как линию перелома. На рисунке 8а линия перелома 21 зуба выглядит идущей параллельно каналу. В результате продольной трещины вдоль корня зуба на рентгеновском снимке можно визуализировать деструкцию костной ткани по всему периметру корня зуба, сужающейся в области апекса. Диффузная убыль кости такого типа в пределах одного корня или одного зуба патогномонична для вертикальной трещины корня. Деструктивный процесс в области бифуркации жевательной группы зубов нижней челюсти возможен у пациентов без явных заболеваний периодонта в ситуациях, когда проникновение бактерий идет через дефекты бифуркации, например перфорации, трещины (рис. 8б).

а

б

Рисунок 8. Вертикальная трещина корня зуба (а). Деструкция костной ткани в области бифуркации, вызванная трещиной зуба, проходящей в мезио-дистальном направлении (б)

Если деструкция возникает в области бифуркации без видимых причин и без каких-либо явных признаков патологии периодонта, следует заподозрить наличие продольного дефекта, проходящего через бифуркацию. На нижних зубах убыль костной ткани в области бифуркации обычно видна совершенно четко. Однако в области верхних моляров она обычно скрыта благодаря положению небного корня. В таком случае необходим рентгеновский снимок в косой проекции для визуализации костного дефекта. Следует учитывать, что при наличии дефекта в виде трещины корня зуба образуется микросообщение с прилежащими тканями периодонта. Из-за этого происходит прямой контакт бактерий и сопутствующих им раздражителей, способных вызывать локальную деструкцию периодонта и убыль кости, прилежащей к трещине корня зуба. Степень деструкции зависит от типа дефекта и времени его существования. Рентгенологические проявления убыли кости зависят от протяженности зоны деструкции и времени данного процесса.

ДИФФЕРЕНЦИРОВАННЫЙ ВЫБОР СРЕДСТВ И МЕТОДОВ ЛЕЧЕНИЯ ТРЕЩИН ЗУБОВ

Выбор метода лечения и его результаты зависят от типа, месторасположения, размеров и глубины распространения трещины.

Лечение бессимптомных трещин эмали

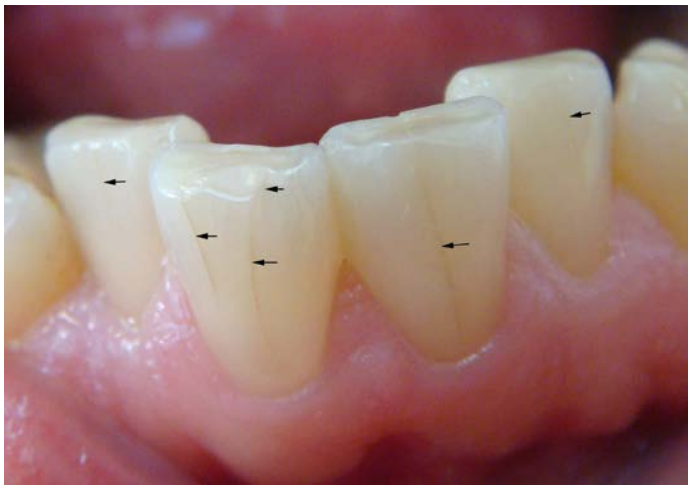

Рисунок 9. Поверхностные трещины зубов

. Тонкие линии на эмали зуба представляют собой мельчайшие трещины, которые часто встречаются на зубах взрослых людей. Эти трещины не глубоки, не причиняют никакой боли и не дают никаких поводов для беспокойства, кроме отдельных случаев нарушения эстетики (рис. 9). Как правило,

трещина эмали распространяется до эмалево-дентинной границы. В лечении такие трещины не нуждаются, однако, тактика врача-стоматолога заключается в изучении анамнеза на предмет наличия вредных привычек (склонность грызть твердые предметы), выявлении аномалий положения зубов, неправильного прикуса, бруксизма, исключении этиологического фактора и устранении факторов риска развития трещин.

Рисунок 10. Изготовленная каппа на верхнюю челюсть пациентке с бруксизмом

В случае незначительной чувствительности зуба с поверхностными трещинами осуществляют их покрытие фтор-препаратами. Изготовление и ношение ночью специальных капп предотвращает образование новых и углубление имеющихся трещин зубов при бруксизме (рис. 10).

Лечение трещин, сочетающихся с дефектом режущего края

При наличии бессимптомных трещин, сочетающихся со сколами режущего края, восстанавливают поврежденный режущий край с частичным перекрытием пломбировочным материалом трещины, входящей в зону скола (рис. 11). Данная процедура предотвращает дальнейшее прогрессирование трещины и устраняет косметический дефект. При этом после очищения зуба от налета проводят подбор нужных оттенков пломбировочного материала при естественном освещении по специальным эталонам. Зубы при выборе цвета должны быть влажными. В зависимости от степени прозрачности режущего края подбирают эмалевые и прозрачные оттенки фотополимера (при прозрачном режущем крае) или дополняют их опаковыми (при наличии мамелонов или непрозрачном режущем крае). Опаковыми цветами перекрывают трещины воизбежание их просвечивание через материал.

Эмалевые оттенки применяются для создания естественного вида, блеска и прозрачности поверхности. Поскольку представленный на рисунке 11а дефект небольшой, требуется только выравнивание режущего края. С этой целью на вестибулярной поверхности 21 зуба по ходу трещин и скола сошлифовывается эмаль. Отпрепарированная поверхность тщательно промывается струей воды, просушивается, проводится адгезивная подготовка (рис. 11б). Сколотый участок режущего края покрывают опаком, на который затем наносят эмалевый слой, воссоздающий светопроницаемость этой области зуба. Опак предотвращает просвечивание трещины через тонкий слой материала и тем самым маскирует их. Обработку пломбы производят с водяным охлаждением алмазными борами уменьшающейся зернистости, а также силиконовыми головками и дисками до появления естественного блеска пломбы (рис. 11в). В заключение зубы покрывают фторсодержащим лаком.

а

б

в

Рисунок 11. Реставрация режущего края левого центрального резца: а) вертикальная и косая трещины 21 зуба, скол режущего края; б) этап травления эмали; в) трещины и скол покрыты композитом

Лечение трещин, образовавшихся вследствие острой травмы

При острых травмах зуба следует оценить жизнеспособность пульпы, подвижность зубов, объем повреждения твердых тканей и наличие трещин.

При симметричном повреждении резцов показана реставрация зубов в сочетании с техникой цветовосстановления (рис. 12). При этом все образовавшиеся в результате травмы трещины должны быть перекрыты пломбировочным материалом.

Рисунок 12. Симметричное повреждение резцов верхней челюсти в результате острой травмы: а) сколы режущих краев и вертикальные трещины 11 и 21 зубов; б) этап травления; в) нанесен опаковый сой; г) готовые реставрации

Выбор оттенков цвета реставраций, осуществляется путем сравнения эталонов фотополимера с отдельными участками зуба. Важным моментом является оценка типа прозрачности эмали, отсутствие эмалевого прозрачного слоя может визуально удлинить зуб, а слишком широкий слой – создать впечатление укороченного. В данном клиническом случае прозрачный слой равномерно распределяется по всей поверхности. Ширина его вдоль периметра

зуба составляет 0,2 мм. Этот факт должен учитываться при моделировании опаковой основы реставрации.

Не менее ответственным этапом является планирование размеров и формы. Одонтометрия позволяет определиться с планируемой высотой клинической коронки (на 1,0 мм больше латерального резца) с учетом перекрытия зубов нижнего ряда. Конкретная ситуация требует моделирования параллельных мезиальных и дистальных сторон, а значительная ширина коронок приближает её к квадратной.

Из признаков принадлежности к стороне слабо выражен признак кривизны коронки. Мезиальный угол по размеру несколько меньше дистального (приближается к 90°). Из индивидуальных признаков определяется значительная протяженность контакта мезиальных поверхностей: от вершины межзубного сосочка до угла режущего края. Последний планируется ровным. Вестибулярная поверхность гладкая.

После подбора оттенков цвета и планирования размеров, форм осуществляется препарирование твердых тканей. Алмазными борами средней зернистости устраняются острые и выступающие участки эмали. Создается скос от линии скола в направлении экватора, который распространяется вдоль всех трещин. Отпрепарированные участки сглаживаются мелкозернистыми алмазными борами. После адгезивной обработки твердых тканей (рис. 12б) опаковым композитом заполняется объем дефекта, соответствующий утраченному дентину, при этом материал покрывает все трещины (рис. 12в). При наложении опаковых слоев боковые поверхности реставраций не доводятся до контакта с соседними зубами на 0,2 мм, что связано с типом прозрачности эмали.

Для моделирования признака кривизны коронки небольшая порция опака наносится в виде вертикального валика на границе мезиального и срединного участков, а затем сглаживается в проксимальных направлениях таким образом, чтобы выпуклость сохранялась ближе к мезиальной поверхности.

Моделирование признака угла коронки осуществляется в нижнем ярусе с учетом степени его выраженности: дистальный угол по размерам несколько превосходит мезиальный.

На подготовленную опаковую основу, восполняющую по форме и объему утраченный дентин зуба, накладывают эмалевые оттенки материала в соответствии с выбранными ранее эталонами расцветки. Прозрачным композитом покрывают всю поверхность реставрации и распределяют тонким слоем с учетом индивидуальной степени прозрачности эмали (рис. 12г).

Лечение пигментированных трещин, вызывающих эстетический дефект

Трещины бывают бесцветными или окрашенными: от светло желтых до темно-коричневых тонов. Окрашиванию трещин, обычно, способствуют курение, употребление крепких кофе, чая. Пигментированные трещины могут являться причиной эстетического дефекта зуба.

При лечении зубов, имеющих пигментированные трещины, а также дефекты кариозного и некариозного происхождения, может применяться способ изготовления эстетической реставрации в сочетании с техникой цветнейтрализации в области пигментированной трещины. В основном это касается фронтальной группы зубов, хотя такой способ может использоваться на премолярах и молярах. Клинический пример с применением такого способа лечения представлен на рисунке 13. Сочетание скола мезиального угла, диастемы и пигментации трещины диктуют выбор реставрации в виде прямых полувиниров.

Осуществляется выбор оттенков цвета, планирование размеров, формы, рельефа центральных резцов. Оцениваются визуально вертикальные и горизонтальные параметры будущей реставрации. Описываются признаки принадлежности к стороне и определяются индивидуальные особенности зуба. На основании визуальной оценки и результатов измерений планируется

треугольная форма коронки. Протяженность мезиальных контактов между зубами планируется от вершины межзубного сосочка до режущего края.

а **б**

в **г**

Рисунок 13. Лечение пигментированных трещин: а) эстетический дефект в области центральных резцов, вызванный фрактурой режущего края и пигментированной трещиной 21 зуба, а также диастемой; б) этап кислотного травления эмали; в) опаковым слоем перекрыта трещина; г) в области 11 и 21 зубов изготовлены эстетические реставрации: форма резцов восстановлена, цвет трещины нейтрализован, диастема устранена.

Препарирование осуществляется минимальное: на вестибулярной поверхности от срединной линии до медиальной поверхности выполняется скос, который позволит маскировать переход «зуб-пломба», препарируются также медиальные участки резцов и режущие края. В области 21 зуба скос охватывает пигментированную трещину и распространяется в дистальном направлении от нее еще на 1 мм. Адгезивная система используется в соответствии с инструкцией (рис. 13б). После фотополимеризации адгезива сразу начинается моделирование реставрации. Первая порция опакового материала наносится по всей длине трещины с целью нейтрализации ее цвета.

Следующий слой помещают на мезиальную поверхность зуба в области экватора. На вестибулярных участках зуба опак используется с целью перекрытия прозрачных участков эмали (имитируемая фотополимером прозрачная эмаль в дальнейшем смещается к центральной линии), а также для цветнейтрализации пигментированной трещины.

Опаковым композитом моделируют признаки принадлежности стороны: мезиальная выпуклость, признак угла коронки. Мезиальный угол может быть округлен, по размерам приближаясь к дистальному. Возможны индивидуальные варианты. Опаковый композит в итоге должен занять такой объем, чтобы эмалевый слой составил на вестибулярной и проксимальной поверхностях около 0,5 мм (рис. 13в).

Эмалевыми слоями моделируется индивидуальный макро- и микрорельеф, форма режущего края, валики, площадки и т.д. (рисунок 13г). Моделирование контактных поверхностей завершается нанесением прозрачного композита, который распределяется с учетом индивидуальной степени прозрачности эмали на толщину 0,2 мм. Обработка реставрации и покрытие зуба фторлаком выполняется обычным образом.

Лечение трещин зубов, ослабленных реставрациями

При значительных дефектах зубов, неоднократном их перелечивании, эмаль может истончаться и давать трещины, как это видно на рисунке 14а. Такая клиническая ситуация диктует выбор реставраций в виде прямых полных виниров, вкладок или коронок.

После очищения зуба от налета при естественном освещении проводится подбор нужных оттенков пломбировочного материала. Оцениваются признаки принадлежности зуба к стороне, форма, протяженность проксимальных контактов. Препарирование зуба начинается с удаления некачественных пломб, иссечения нависающих краев эмали, некротомии дентина. Обозначение границы винирного покрытия осуществляется при помощи шаровидного бора

малого размера в виде желобков глубиной 0,5 мм. В проксимальных участках границы препарирования распространяются на контактные поверхности. Пришеечная граница винира располагается на уровне десневого края, во избежание просвечивания пигментированных тканей зуба. Алмазным бором сошлифовывается вестибулярная эмаль на глубину 0,5-1,0 мм. По возможности углы зуба сохраняют, так как эмаль в этой области имеет достаточную толщину, в последующем это облегчит моделирование винира. Острые края и поверхность сглаживаются мелкозернистым алмазным бором (рис. 14б).

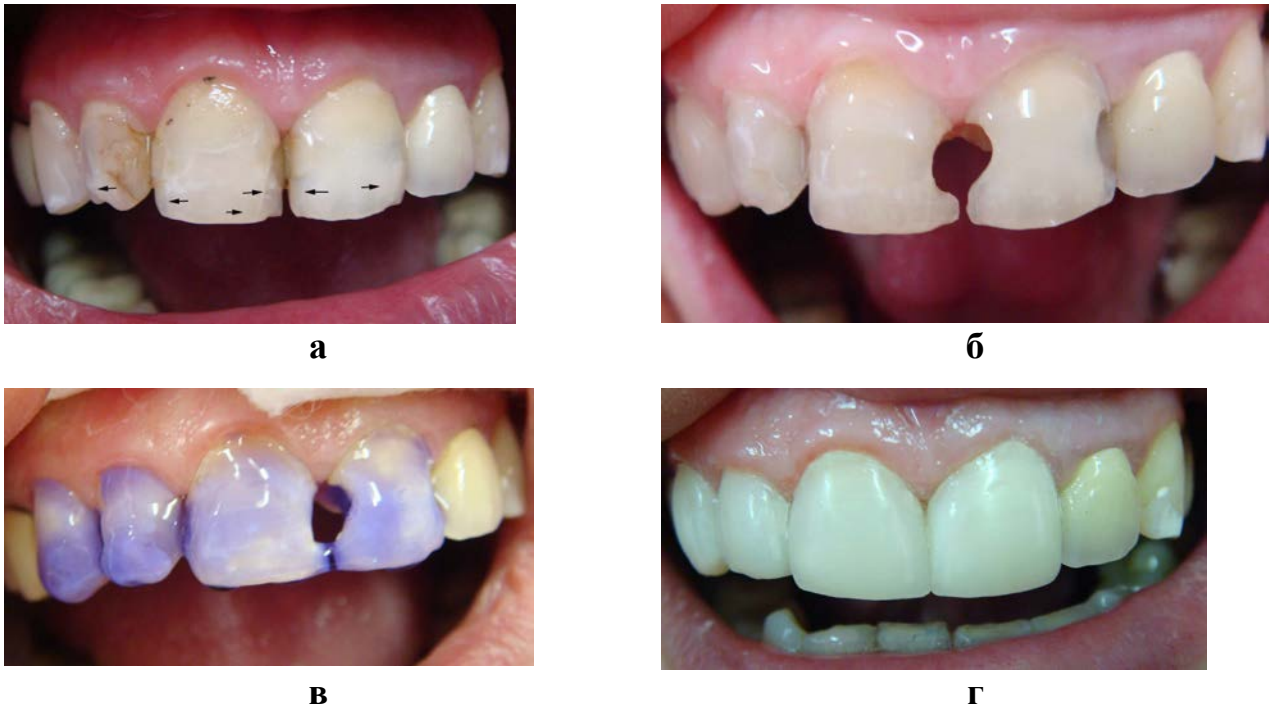

Рисунок 14. Лечение трещин эмали, ослабленной реставрациями зубов: а) на проксимальных поверхностях резцов верхней челюсти старые пломбы, на эмали множественные трещины, б) зубы после удаления пломб и препарирования; в) этап адгезивной подготовки; г) изготовленные виниры

Использование адгезивных систем осуществляется в соответствии с инструкцией (рис. 14в).

Изготовление классического винира начинается с заполнения отпрепарированных полостей опаковым композитом. Тонкий слой материала наносят на все трещины. Подготовленную опаковую основу покрывают эмалевыми оттенками материала. Таким образом, истонченная эмаль и

трещины укрепляются пломбировочным материалом винирного покрытия. Моделирование контактных поверхностей и режущего края завершается нанесением прозрачного композита, который распределяется с учетом индивидуальной степени прозрачности эмали (рис. 14г).

Сразу после изготовления эстетической конструкции осуществляется ее обработка.

Кариес жевательных зубов может приводить к ослаблению бугров. Последующее препарирование твердых тканей в области истонченных бугров, использование твердосплавных боров на границе с эмалью, применение техники «тунельного препарирования» может приводить к образованию трещин. Такой бугор в некоторых случаях может отколоться сам, а при наличии боли при накусывании подлежит удалению стоматологом, после чего боль обычно проходит. Сломанный бугор зуба лишь в редких ситуациях повреждает пульпу, поэтому эндодонтическое лечение, как правило, не требуется. Зуб при этом обычно восстанавливается пломбой, вкладкой или коронкой.

Лечение трещин эмали и дентина
при наличии чувствительности зубов

При трещинах, проникающих в дентин, болевые ощущения исходят от жизнеспособной пульпы, которая реагирует на внешние раздражители благодаря наличию нервных структур. Лечение трещин, проникающих в дентин, имеет целью предотвращение проникновения микробов в пульпу, прогрессирования роста трещины в направлении пульпы, а также прекращение раздражения последней болевыми ощущениями. Трещины, которые растут в глубину и длину, могут быть пролечены в живых зубах путем препарирования и дальнейшей реставрации.

После снятия зубного налета и определения оттенков цвета зуба приступают к препарированию твердых тканей зуба. При сочетании трещины с другими дефектами, например сколами в области режущего края, как это представлено на рисунке 15а, препарирование включает сошлифовывание

эмали и создание скоса в области сколов, а также расшлифовывание трещины по всей длине (рис. 15б). После препарирования проводят адгезивную подготовку (рис. 15в).

а б

в г

Рисунок 15. Лечение трещин, проникающих в дентин: а) сколы эмали в области режущего края сочетаются с глубокой вертикальной трещиной 21 зуба; б) этап препарирования трещины 21 зуба; в) кислотное травление препарированных тканей зубов; г) режущие края центральных резцов восстановлены, трещина запломбирована фотополимером

На трещины, локализующиеся в поверхностных и средних слоях дентина, наносят тонкий слой опакового текучего композиционного материала, после полимеризации которого покрывают эмалевым слоем фотополимера обычной вязкости. При проникновении трещины в глубокие слои дентина, пломбирование начинают с покрытия дентина стеклоиономерным цементом, на который затем наносят эмалевый слой композита и тщательно разглаживают по

периферии трещины. Сколотые углы формируют композиционным материалом по описанной ранее методике. Готовая работа представлена на рисунке 15г.

Сразу после изготовления эстетической конструкции осуществляется ее обработка: удаляется поверхностный гибридный слой, контурируется поверхность, выверяются окклюзионные контакты с зубами антагонистами.

Лечение трещин при патологии прикуса

Повышенная нагрузка на твердые ткани зуба при патологии прикуса может приводить к образованию трещин и в дальнейшем сколов эмали. Лечение предусматривает немедленное снятие нагрузки между антагонистами с сохранением оптимальной биологии пульпы (рис. 16).

Рисунок 16. Лечение множественных трещины при патологии прикуса: а) вертикальные трещины в области режущего края центральных резцов, этап ортодонтического лечения; б) адгезивная подготовка зубов; в) режущие края центральных резцов восстановлены композиционным материалом; г) трещины покрыты фотполимером, готовая работа

На рисунке 16а представлена клиническая ситуация при которой вследствие неправильного прикуса произошли истирание и сколы эмали, а также образовались множественные трещины по всему режущему краю центральных резцов. В таких случаях восстановлению зубов предшествует ортодонтическое перемещение зубов, в данном случае – резцов в губном направлении. После ортодонтического лечения приступают к восстановлению зубов и перекрытию трещин пломбировочным материалом.

После очищения зубов и идентификации оттенков цвета планирование формы резцов и режущего края. Форма коронки приближается к прямоугольной. Индивидуальные особенности планируемых реставраций включают ровный, со скругленными углами режущий край, гладкую без валиков вестибулярную поверхность.

Препарирование зуба предполагает сглаживание поверхности мелкозернистым алмазным бром, начиная с режущего края в направлении экватора в виде скоса. Острые края, выступы скругляются. В области трещин сошлифовывается поверхностный слой эмали. Использование адгезивной системы осуществляется в соответствии с инструкцией (рис. 16б). Затем начинается моделирование реставрации. Опаковый пломбировочный материал накладывают на дентин в области режущего края, при этом нижняя граница базового слоя не достигает 0,5 мм до уровня режущего края, что позволит создать полупрозрачную зону. В проксимальных отделах материал не доводится до контакта с соседними зубами также на 0,5 мм, что обусловлено степенью прозрачности эмали в этой области. Моделирование углов коронки осуществляется в нижнем ярусе с учетом степени их выраженности: дистальный угол по размерам незначительно превышает мезиальный. Порция композита в области нижней трети коронки зуба распределяется по направлению к режущему краю и мезиальному контуру с приданием углу нужной формы. Дистальный угол формируется аналогично.

Подготовленную опаковую основу, восполняющую по форме и объему утраченный дентин зуба, покрывают эмалевыми оттенками материала. Им же покрывают с вестибулярной стороны многочисленные трещины, которые после лечения будут находиться в композиционном материале. Прозрачный композит распределяется с учетом индивидуального типа прозрачности эмали. Прозрачным же слоем, шириной 0,5 мм, подчеркивается режущий край и углы коронки (рис. 16 в, г). Сразу после изготовления эстетической конструкции осуществляется ее обработка и покрытие тканей зуба фторсодержащим препаратом.

Лечение зубов с применением техники имитации трещин

При реставрации зубов и обнаружении на симметричных зубах пигментированных трещин желательно воссоздать их и на эстетической конструкции. Для этого на опаковую основу наносят эмалевый слой и в области предполагаемой трещины сегментируют его, при этом угол сегмента должен составлять 90° по отношению к опаковой основе (рис. 17).

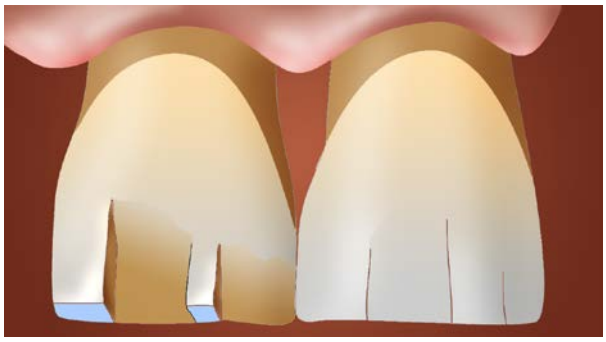

Рисунок 17. Сегментация эмалевого слоя при воссоздании пигментированных трещин

После полимеризации смоделированного эмалевого слоя на его грань, перпендикулярную вестибулярной поверхности, кисточкой или тонким файлом наносят краситель заранее подобранного оттенка (от охристого до темно-коричневого). Трещину оформляют в направлении от режущего края к области экватора. Затем к окрашенной поверхности прижимают новую порцию эмалевого слоя композита и полимеризуют. Таким образом, трещина оказывается «зажатой» между двумя сегментами светопроницаемого материала и распространяется на всю толщину эмали.

Количество трещин на зубе определяется соответственно симметричному зубу. Далее вестибулярную поверхность покрывают тонким слоем прозрачного композита.

Лечение трещин, проникающих в пульпу

Трещина, проникающая в пульпу, может начинаться от жевательной поверхности зуба и идти вертикально в направлении корня. В некоторых ситуациях трещина может распространяться под десну, а в наиболее тяжелых случаях уходить в корень. Такой зуб не разделяется полностью на два сегмента.

Неотложная помощь при трещине в зубе состоит в выведении его из прикуса, путем сошлифовываиия бугров, расположенных напротив бугров антагониста. Решающим фактором в лечении трещины зуба, для сохранения жизнеспособности пульпы, является обязательное полное перекрытие окклюзионной поверхности для защиты бугров. Если бугры не будут перекрыты, вертикальная трещина может прогрессировать в направлении пульпы и апекса.

Когда трещина достигает пульпы, появляются симптомы, характерные для необратимого пульпита, что указывает на необходимость лечения корневых каналов. Длительно существующий дефект может проявляться потемнением зуба без присоединения других симптомов. Возможно, что отсутствие признаков объясняется медленной дегенерацией пульпы.

В большинстве ситуаций требуется эндодонтическое лечение с тем, чтобы удалить инфицированную пульпу. После обтурации корневых каналов зуб восстанавливают коронкой, которая защитит треснувший зуб от дальнейшего разрушения (рис. 18).

Большое значение имеет ранняя диагностика. Даже при сильном увеличении и специальном освещении бывает сложно определить степень распространения трещины. Состояние зуба с трещиной, оставленного без лечения, со временем будет только ухудшаться, что в конечном итоге приведет

к потере зуба. Своевременная диагностика и лечение являются важнейшими составляющими при сохранении подобных зубов.

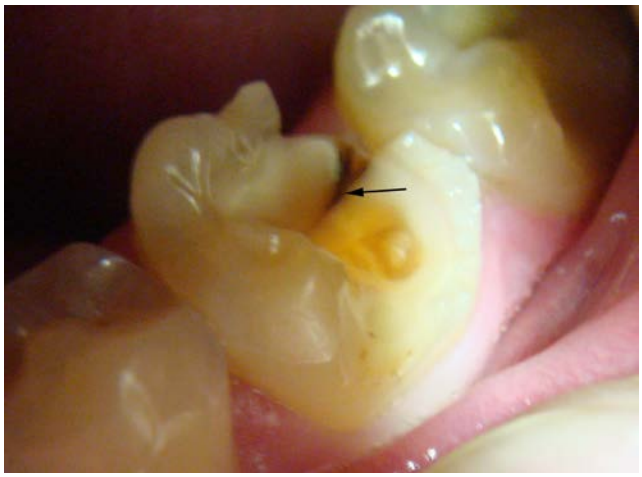

а

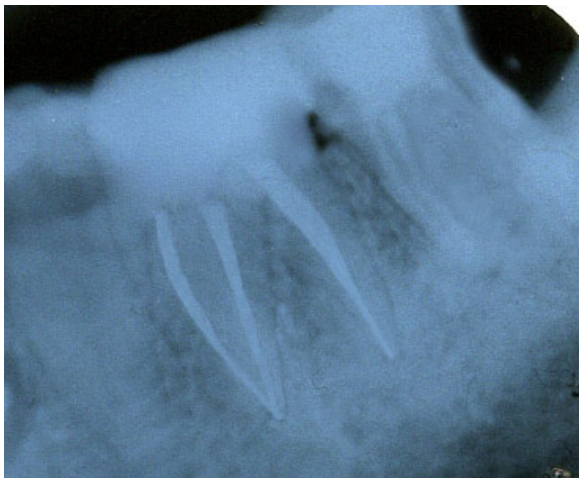

б

в

Рисунок 19. Трещина 36 зуба, проникающая в пульпу: а) внешний вид трещины; б) рентгенограмма зуба после депульпирования; в) зуб покрыт коронкой

Лечение трещин корня

Депульпированный зуб вследствие отсутствия питания подвержен сколам и трещинам при нагрузках. В клинической практике чаще всего встречаются вертикальные трещины корня зуба, которые начинаются в корне зуба и распространяются к жевательной поверхности. Во многих случаях они показывают лишь минимальные признаки и симптомы, что позволяет им оставаться незамеченными в течение некоторого времени. Вертикальные трещины корня, как правило, обнаруживаются, когда окружающая кость и десна воспаляются.

Лечение обычно подразумевает удаление зуба. Однако, в некоторых случаях, в результате эндодонтической хирургии часть зуба можно сохранить путем удаления только треснувшего корня. Несмотря на оказанное лечение, некоторые трещины могут продолжать прогрессировать, разделяя зуб на части, что приводит к его потере. Установление коронки на зубе с трещиной обеспечивает зубу максимальную защиту, но не может гарантировать успешного результата во всех случаях. Однако большинство треснутых зубов после лечения продолжают служить долгие годы, обеспечивая нормальное жевание.

Рисунок 19. Трещина небного корня

Прогноз лечения зависит от многих сопутствующих факторов. Например, неполные вертикальные переломы, трещины корней зубов возникают под воздействием сильной жевательной нагрузки, травмы, а также во время фиксации штифтов или вкладок для создания культи зубов (рис. 19). Обнаружить трещину можно только при тщательном обследовании зуба с использованием лупы или микроскопа. Через несколько месяцев или лет трещины могут превратиться в полный вертикальный перелом, который приведет к нежелательным последствиям. Следует иметь в виду, что через образовавшийся дефект происходит постоянное просачивание микроорганизмов, приводящих к рассасыванию костной ткани, что в дальнейшем может значительно осложнить или сделать невозможной установку имплантата.

Если подтвержден факт наличия трещины корня зуба, необходимо принять адекватное решение относительно последующего лечения. В таких случаях дискомфорт, связанный с такими трещинами, часто не носит острый

характер, и пациенты терпят его годами. Некоторые отказываются от удаления причинного зуба. Тем не менее, нужно помнить, что, пока имеется такой дефект, деструкция кости продолжается и будет прогрессировать до тех пор, пока пораженный зуб будет оставаться в зубном ряду. Поэтому патологический процесс, связанный с деструкцией костной ткани, может ограничить пациента в выборе тактики лечения. Таким образом, зуб с вертикальной трещиной рекомендуется удалять, как только это становится целесообразно.

Многокорневые зубы можно успешно лечить путем резекции пораженного корня, ампутации или гемисекции. Для боковых зубов прогноз хороший при условии, что трещина будет устранена полностью. Результаты исследования зубов с резецированными корнями свидетельствуют о 5-летней сохранности зубов в 94% случаев и 10-летней сохранности зубов в 68% случаев. Для однокорневых зубов прогноз в целом неблагоприятный, и часто требуется удаление зуба.

С целью **профилактики возникновения трещин** следует избегать употребления контрастной по температуре пищи (например, употребление холодных напитков сразу после горячего блюда). Своевременное лечение кариеса зубов, предупреждение последствий полимеризационной усадки, ортодонтическое исправление прикуса, отказ от вредных привычек, связанных с хронической травмой зуба твердыми предметами, использование капп у пациентов, страдающих бруксизмом, поможет сохранить зубы на продолжительное время.

Внедрение в практику изложенных рекомендаций по лечению трещин будет способствовать повышению эффективности лечения зубов, восстановлению утраченных твердых тканей с учетом индивидуальных особенностей зубов пациента, а также профилактике возникновения и прогрессирования трещин эмали и дентина.

Литература

1. Дмитриева Л.А., Зюзина Т.В., Клещенко А.В., Романов А.Е., Бутенко И.В. Эндодонтическое лечение зубов в современных условиях. 2010.
2. Зюзина Т.В., Илюхин И.А. Трещина корня зуба //Медицинский совет. – 2011, №2.
3. Клемин В.А., Борисенко А.В., Ищенко П.В. Комбинированные зубные пломбы.- 2008.- С. 123-129.
4. Луцкая И.К., Новак Н.В. Цветнейтрализующая техника в эстетической стоматологии // Соврем. стоматология. – 2007. – № 4. – С. 20–24.
5. Луцкая И.К., Новак Н.В. Эстетическое реставрирование центральных резцов // Соврем. стоматология. – 2009. – № 3. – С. 36–40.
6. Abou-Rass M. Crack lines: The precursors of tooth fractures – their diagnosis and treatment. Quintessence Int 1983; 14:437-447.
7. Buhler H. Evaluation of root-resected teeth. Results after 10 years. J Periodontol 1988; 59:805-810.
8. Chan C.P., Chang S.H., Huang C.C., et al. Cutaneous sinus tract caused by vertical root fracture. J Endod 1997; 23:593-595.
9. Chan C.P., Tseng S.C., Lin C.P., et al. Vertical root fracture in non-endodontically treated teeth – A clinical report of 64 cases in Chinese patients. J Endod 1998; 24:678-681.
10. Hoen M.M., Downs R.H., LaBounty G.L., et al. Osteomyelitis of the maxilla with associated vertical root fracture and pseudomonas infection. Oral Surg Oral Med Oral Pathol 1988; 66:494-498.
11. Holcomb J.Q., Pitts D.L., Nicholls J.I. Further investigation of spreader loads required to cause vertical root fracture during lateral condensation. J Endod 1987; 13:277-284.
12. Langer B., Stein S., Wagenberg B. An evaluation of root resections. A ten year study. J Periodontol 1981; 52:719-722.
13. Meister F Jr., Lommel T.J., Gerstein H. Diagnosis and possible causes of vertical root fractures. Oral Surg Oral Med Oral Pathol 1980; 49:243-253.
14. Pitts D.L., Natkin E. Diagnosis and treatment of vertical root fractures. J Endod 1983; 9:338-346.
15. Schetritt A., Steffensen B. Diagnosis and management of vertical root fractures. J Can Dent Assoc 1995; 61:607--613.
16. Yang S.F., Rivera E., Walton R.E. Vertical root fracture in nonendodontically treated teeth. J Endod 1995; 21:337-339.

Учебное издание

Луцкая Ирина Константиновна
Новак Наталья Владимировна

ТРЕЩИНЫ ПОСТОЯННЫХ ЗУБОВ

Учебно-методическое пособие

Ответственная за выпуск И.К. Луцкая

Подписано в печать 15. 02. 2013. Формат 60x84/16. Бумага потребительская.
Печать ризография. Гарнитура «Times New Roman».
Печ. л. 2,12. Уч.- изд. л. 1,55. Тираж 100 экз. Заказ 131.
Издатель и полиграфическое исполнение –
Белорусская медицинская академия последипломного образования.
ЛВ № 23 от 27.01.2004. 220013, г. Минск, ул. П. Бровки, 3.