МИНИСТЕРСТВО ЗДРАВООХРАНЕНИЯ РЕСПУБЛИКИ БЕЛАРУСЬ

БЕЛОРУССКАЯ МЕДИЦИНСКАЯ
АКАДЕМИЯ ПОСЛЕДИПЛОМНОГО ОБРАЗОВАНИЯ

КАФЕДРА ОНКОЛОГИИ

РАК ЯИЧНИКОВ

Учебно-методическое пособие

Минск Бел МАПО
2013

УДК 618.211-006.6(075.9)
ББК 55.6+57.15я73
Р 19

Рекомендовано в качестве учебно-методического пособия
УМС Белорусской медицинской академии последипломного образования
протокол № 4 от 25.04. 2013г.

Авторы:
к.м.н. доцент кафедры онкологии БелМАПО С.Е. Шелкович
аспирант кафедры онкологии БелМАПО А.Е. Анищенко
д.м.н. профессор, член-корреспондент НАН Беларуси Ю.Е. Демидчик
д.м.н. Т.М. Литвинова

Рецензенты:
ассистент кафедры онкологии БГМУ к.м.н. Е.Г. Мороз
зав. химиотерапевтическим отделением УЗ «МГКОД» к.м.н. Е.В. Баранов

Р 19 **Рак** яичников: учебно-методич. пособие. /С.Е. Шелкович, А.Е. Анищенко, Ю.Е. Демидчик, Т.М. Литвинова, – Минск: БелМАПО, 2013- 30с.

ISBN 978-985-499-744-5

В представленном учебно-методическом пособии рассмотрены вопросы заболеваемости раком яичников. Злокачественные опухоли яичников стабильно занимают второе место по заболеваемости после рака тела матки, а также лидируют по показателям летальности.

Практическая значимость данного пособия в том, что систематизированы ключевые моменты диагностики и лечения рака яичников, приведены данные о применении новых таргетных препаратов.

УДК 618.211-006.6(075.9)
ББК 55.6+57.15я73

ISBN 978-985-499-744-5

© Шелкович С.Е., [и др.] 2013
© Оформление БелМАПО, 2013

Введение

Среди опухолей женских половых органов рак яичников (РЯ) занимает 2-е место после рака тела матки. По данным международного агентства по изучению рака, ежегодно в мире регистрируется более 165 тыс. новых случаев РЯ. Наиболее высокие показатели заболеваемости характерны для индустриально развитых стран, таких как США, Германия, Дания, Великобритания и др. В РБ ежегодно заболевает более 850 женщин, 26 000 в Соединенных штатах Америки и 6 000 в Англии.

По показателям смертности рак яичников опережает рак тела и шейки матки и занимает 1-е место среди причин смерти от опухолей женских половых органов и 5-е место среди всех опухолей у женщин, что связано с поздней диагностикой заболевания. По сводным данным популяционных раковых регистров стран Европы, однолетняя выживаемость больных РЯ составляет 63%, трехлетняя - 41%, пятилетняя - 35%. Для сравнения показатель пятилетней выживаемости при раке молочной железы составляет 84%, тела матки — 75%, шейки матки — 71%.

Отсутствие четких клинических симптомов на ранних стадиях заболевания, а также методов скрининга, привело к тому, что распространенные формы РЯ диагностируются приблизительно у 50-70 % больных в России и странах Западной Европы. В РБ III стадия заболевания диагностируется у 45% больных, IV – у 15%. Данный показатель, в свою очередь, негативно сказывается на прогнозе заболевания. На первом году после установления диагноза летальность составляет около 35%. Поздняя диагностика РЯ связана с тем, что рак яичников отличает быстрое и скрытое течение и отсутствие специфической симптоматики.

Опухоль распространяется имплантационным, гематогенным и лимфогенным путями. Пик заболеваемости приходится на 6-7-ю декады жизни. До выявления РЯ пожилые пациентки длительно обследуются у терапевтов по поводу интеркуррентных заболеваний, маскирующих проявление РЯ.

Хирургическая анатомия

Яичник (ovarium, oophoron) — парный орган, являющийся половой железой внутренней секреции. Располагается обычно на боковой стенке таза в углублении париетальной брюшины, у места деления общей подвздошной артерии на наружную и внутреннюю — в так называемой яичниковой ямке (fossa ovarica). Одна сторона яичников обращена в полость таза и называется внутренней поверхностью (facies medialis), другая — кнаружи (facies lateralis); верхний конец яичника обращен к воронке маточной трубы и называется трубным (extremitas tubaria), нижний направлен к матке — маточный конец (extremitas uterina); передний край, брыжеечный (margo mesovaricus), более прямой; он фиксирован посредством брыжейки яичника (mesovarium) к заднему листку широкой связки матки; задний край, свободный (margo liber), — более выпуклый и обращен в прямокишечно-маточное пространство.

На большей части поверхности яичник не имеет серозного покрова и покрыт зародышевым (зачатковым) эпителием. Лишь незначительная часть брыжеечного края в области прикрепления брыжейки яичника имеет брюшинный покров в виде небольшого беловатого ободка, резко отграниченного от остальной, лишенной

серозного покрова, поверхности (так называемая белая, или пограничная, линия — linea limitans mesovarii), или кольцо Фарра—Вальдейера.

С широкой связкой матки яичник связан посредством упоминавшейся дупликатуры брюшины, отходящей от заднего листка широкой связки, — брыжейкой яичника (mesovarium).

Кроме mesovarium, различают следующие **связки яичника**.

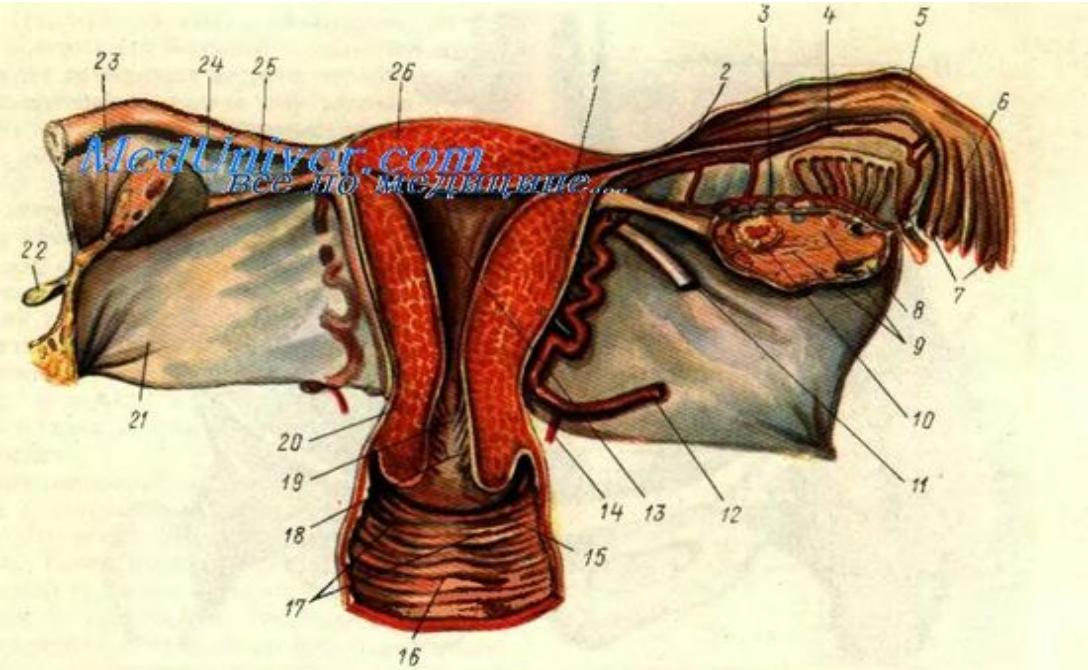

Матки, маточная труба, яичник и часть влагалища — фронтальный разрез, вид сзади (по Р. Д. Синельникову).
1 — ostium uterinum tubae; *2* — plicae isthmicae; *3* — ramus ovaricus; *4* — ramus tubarius; *5* — plicae ampullares; *6* — ampulla tubae; *7* — fimbriae tubae; *8* — folliculus ovaricus vesiculosus; *9* — stroma ovarii; *10* — corpus luteum; *11*, *22* — lig. teres uteri; *12* — a. uterina; *13* — cavum uteri; *14* — a. vaginalis; *15* — ostium uteri; *16* — columna rugarum anterior; *17* — rugae vaginales; *18* — plicae palmatae; *19* — canalis cervicis uteri; *20* — cervix uteri; *21* — lig. latum uteri; *23* — mesovarium; *24* — mesosalpinx; *25* — lig. ovarii proprium; *26* — fundus uteri.

Подвешивающая связка яичника (lig. suspensorium ovarii), раньше обозначавшаяся как яичнико-тазовая (lig. ovaricopelvicum) или воронкотазовая связка (lig. infundibulopelvicum). Эта связка представляет собой складку брюшины с проходящими в ней кровеносными сосудами (a. et v. ovarica), лимфатическими сосудами и нервами яичника, натянутую между боковой стенкой таза, поясничной фасцией (в области деления общей подвздошной артерии на наружную и внутреннюю) и верхним (трубным) концом яичника.

Собственная связка яичника (lig. ovarii proprium), представленная в виде плотного фиброзно-гладкомышечного шнурка, проходит между листками широкой маточной связки, ближе к заднему ее листку, и соединяет нижний конец яичника с боковым краем матки. К матке собственная связка яичника фиксируется в области между началом маточной трубы и круглой связки, кзади и кверху от последней. В толще связки проходят гг. ovarii, являющиеся концевыми ветвями маточной артерии.

Аппендикулярно-яичниковая связка Кладо (lig. appendiculoovaricum Clado) тянется от брыжейки червеобразного отростка к правому яичнику или широкой связке матки в

виде складки брюшины, содержащей волокнистую соединительную ткань, мышечные волокна, кровеносные и лимфатические сосуды. Связка непостоянна и наблюдается у 1/2-1/3 женщин.

Кровоснабжение яичников осуществляется за счет aa. et vv. ovaricae et uterinae.

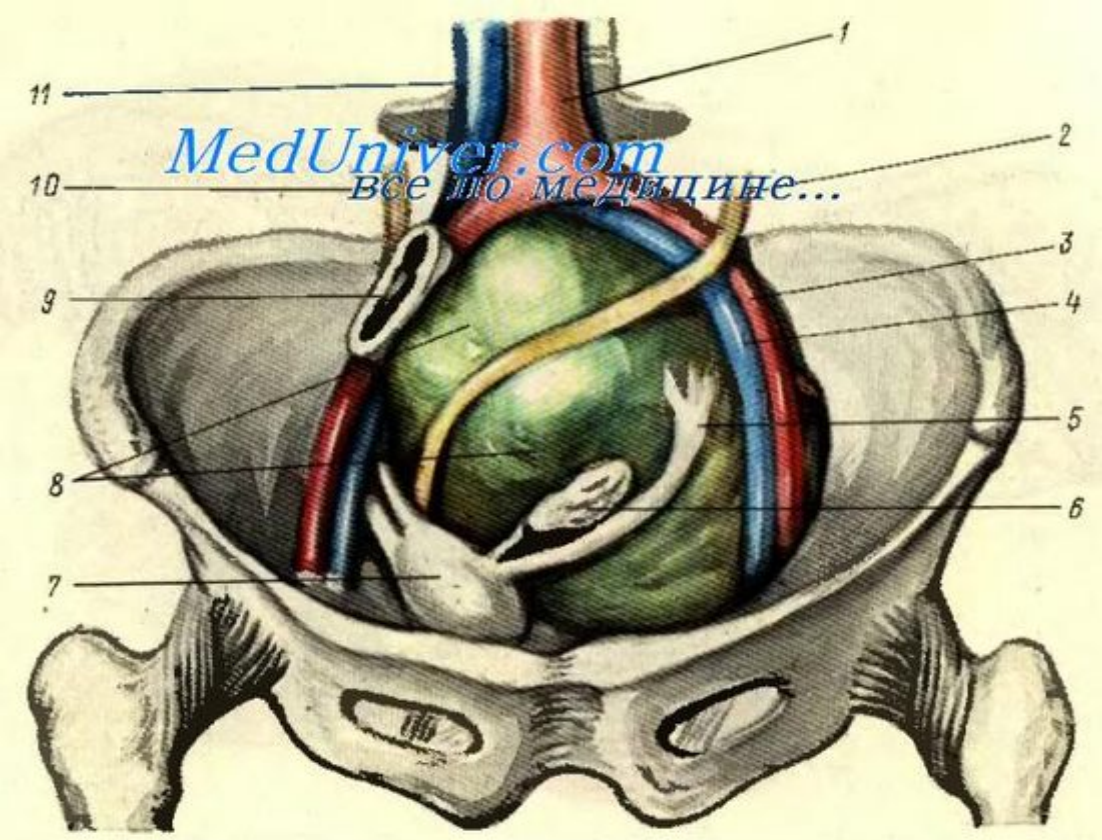

Изменение положения матки при интралигаментарной кистоме.
1 — aorta abdominalis; *2* — ureter sinister; *3* — a. iliaca communis sinistra; *4* — v. iliaca communis sinistra; *5* — tuba uterina sinistra; *6* — ovarium sinistrum; *7* — uterus; *8* — cystis intraligamentaria; *9* — rectum; *10* — ureter dexter; *11* — v. cava inferior.

От располагающихся в брыжейке яичника артериальных ветвей I порядка (яичниковой или маточной артерии) к яичнику подходит от 2 до 10 артерий II порядка, которые постепенно делятся, обычно по рассыпному типу. Венозная система значительно превышает артериальную, Внутриорганное сосудистое русло яичников весьма обильно, с большим количеством внутриорганных анастомозов.

Внутриорганные **лимфатические сосуды яичника** начинаются в корковом слое, постепенно увеличиваются в диаметре и вливаются в сосуды ворот яичника, из которых лимфа оттекает в отводящие сосуды.

Лимфатическая система правого яичника связана с лимфатической системой илеоцекального угла и червеобразного отростка (частое наличие связки Кладо).

Лимфоотток от яичников осуществляется через лимфатические сосуды, особенно обильные в области ворот органа, где выделяют подъяичниковое лимфатическое

сплетение (plexus lymphaticus subovaricus). Затем лимфа отводится по ходу яичниковых лимфатических сосудов к парааортальным лимфатическим узлам.

Иннервация яичников: симпатическая — обеспечивается постганглионарными волокнами из чревного (солнечного) сплетения (plexus celiacus), верхнебрыжеечного (plexus mesentericus superior) и подчревного (plexus hypogastricus, superior et inferior); парасимпатическая -~- за счет внутренностных крестцовых (или тазовых) нервов (nn. splanchnici sacrales s. pelvini).

Этиология, патогенез и факторы риска рака яичников

Факторы риска.

Основными факторами повышенного риска заболевания РЯ являются избыточная частота овуляции, гормональный дисбаланс, истощение зародышевых клеток, контакт с канцерогенными соединениями, наличие воспаления и инфекционных агентов.

Избыточная частота овуляции.

В 1971 г. M.F. Fathalla было высказано предположение, что большое количество овуляций за период жизни женщины увеличивает риск возникновения РЯ. Сторонники гипотезы указывают на то, что повторное повреждение и восстановление поверхностного эпителия яичников во время и после овуляции являются критическими факторами возникновения РЯ, так как клеточная пролиферация может вести к повышенному числу мутаций.

Во время беременности у женщин наступает период ановуляции. Каждая следующая беременность уменьшает риск развития РЯ на 10-15 %. В среднем рожавшие женщины заболевают РЯ на 40 % реже, чем женщины, никогда не беременевшие.

Гормональный дисбаланс.

В основе другой гипотезы лежит факт зависимости развития РЯ от уровня гонадотропина, содержание которого увеличивается при наступлении менопаузы или преждевременном прекращении нормальной работы яичников. Уровни ФСГ и ЛГ в сыворотке крови достигают наивысшего пика в период развития менопаузы и остаются повышенными в последующие годы. Повышенное содержание гонадотропина происходит в результате снижения уровня фолликулярного эстрогена, а также в результате возрастных изменений в гипоталамической и гипофизарной чувствительности к негативным регуляторным сигналам, обычно опосредуемым фолликулярным эстрогеном. К таким гормонам относят гонадотропин высвобождающий гормон, ФСГ, ЛГ, эстроген, прогестерон и андроген. Последние повышают риск заболевания РЯ посредством стимулирования пролиферации поверхностного эпителия яичников (ПЭЯ).

Истощение зародышевых клеток.

Наследственная предрасположенность и старение увеличивают вероятность эпителиальных инвагинаций и образование кист, считающихся возможными пренеопластическими изменениями. Однако механизмы, ответственные за эти эпителиально-стромальные изменения остаются неизвестными.

Канцерогены, воспаление и инфекционные агенты.

Гексохлорбензен-агент, загрязняющий окружающую среду, вызывает нарушение репродуктивной функции и изменения в стратификации, размере и форме клеток ПЭЯ. Одним из факторов возникновения болезни является многолетнее использование талька, который способен проникать через генитальный тракт. Среди пищевых продуктов обращено внимание на возможное этиологическое потребление лактозы. Ее метаболит галактоза повреждает поверхностный эпителий яичников. При редком врожденном заболевании галактоземии отмечается дисфункция яичников, гипогонадизм.[Cramer 1994].

В развитии некоторой части эпителиального РЯ имеет значение вирусная инфекция-ВПЧ (18,52,55,83,39 и др.), ВЭБ. В 1999 году R.B.Ness и C.Cottreau выдвинули гипотезу, что в основе воздействия большинства факторов риска лежат воспалительные процессы. Воспаление приводит к таким мутагенным процессам, как репарация ДНК, оксидативный стресс и увеличение уровня содержания цитокинов.

Генетические аспекты рака яичников.

В 90% случаев РЯ возникает у женщин с неотягошенным онкологическим семейным анамнезом, т.е. злокачественная опухоль в ее семье регистрируется впервые (спорадический РЯ). Семейный онкологический анамнез отягощен только у 10% больных РЯ. В зависимости от характера накопления РЯ в семье и наличия других злокачественных опухолей у родственников наследственный РЯ классифицируют следующим образом:

- органоспецифический РЯ — наследственный РЯ с накоплением в семье только РЯ;
- РЯ, ассоциированный с другими опухолями, — наследственный РЯ с накоплением в семье злокачественных опухолей репродуктивной системы, в частности рака тела матки и молочной железы;
- семейный РЯ — наследственный РЯ с накоплением в семье злокачественных опухолей разной локализации (рак толстой кишки - Синдром Линча II, почки, щитовидной железы и др.).

Большинство случаев наследственного РЯ связано с генеративными мутациями гена BRCA1. Ген BRCA1 состоит из 22 кодирующих экзонов, расположенных на хромосоме 17q12-21. У носительниц поврежденного BRCA1 наблюдается ранний возраст возникновения РЯ, отмечаются первично-множественные опухоли с вовлечением как яичников, так и молочной железы. Семейный анамнез пациенток характеризуется, как правило, наличием более одного случая рака молочной железы и яичников у кровных родственников (таблица 1).

Таблица 1

Риск возникновения наследственного рака яичников.

1. Две родственницы 1-й* степени родства с наличием рака яичников в анамнезе.
2. Одна родственница 1-й степени родства с диагнозом рака яичников и одна родственница 1-й степени с диагнозом рака молочной железы в возрасте моложе 50 лет.
3. Одна родственница 1-й степени родства с диагнозом рака яичников и две родственницы 1-й и/или 2-й** степени с диагнозом рака молочной железы в возрасте моложе 60 лет.
4. Наличие мутации гена BRCA1 и BRCA2, ответственных за возникновение рака яичников.
5. Три родственницы 1-й и/или 2-й степени родства с диагнозом рака толстой кишки и один случай рака яичников.

*Родственницы 1-й степени родства -мать, дочь, родная сестра.

**Родственницы 2-й степени родства -бабушка, внучка, двоюродная сестра, тетя, племянница.

Нарушения гена BRCA2 выявлены в семьях, где не было обнаружено связи синдрома рака молочной железы и яичников с мутациями в гене BRCA1. Ген BRCA2 локализован на хромосоме 13q12-13, состоит из 26 кодирующих экзонов. По своим функциям BRCA2 также относится к генам-супрессорам опухолевого роста. В отличие от BRCA1, мутации BRCA2 могут носить соматический характер и выявляться на поздних стадиях спорадического РЯ. Продукты генов BRCA1 и BRCA2 принимают участие в различных клеточных процессах, главным образом связанных с активацией транскрипции и репарации ДНК.

Синдром Линча II определяется наличием наследственного дефекта в каком-либо из 5 известных генов:MSH2, MLH1, MSH6, PMS2, PMS1. Хотя мутации описаны во всех 5 генах, 90% случаев этого синдрома связаны с нарушением генов MSH2 и MLH1. Белки, кодируемые этими генами участвуют в процессах репарации ДНК, потеря их функции приводит к специфической форме генетической нестабильности - так называемой «микросателлитной нестабильности». Таким образом, эти гены выполняют функцию классических генов-супрессоров опухолевого роста.

Особое внимание следует уделять тактике ведения женщин с отягощенным семейным онкологическим анамнезом, а также женщин, у которых обнаружены мутации BRCA-1 или BRCA-2. Открытия в области молекулярной генетики дали толчок для нового направления в онкогинекологии. Впервые стали обсуждать целесообразность выполнения так называемой «профилактической овариэктомии» у женщин — носительниц мутаций гена BRCA-1 или BRCA-2. Ряд онкологов считает, что профилактическая двусторонняя овариэктомия, выполненная независимо от возраста женщины сразу после выявления генетических нарушений в отсутствие клинических признаков злокачественной опухоли яичников, может предупредить РЯ у 93% женщин.

Таким образом, в целях раннего распознавания РЯ важно выявлять женщин, у которых с наибольшей вероятностью могут развиться ОЯ, и подвергать их углубленному обследованию (таблица 2).

Таблица 2

Наиболее значимые факторы риска развития злокачественных ОЯ и степень риска

Факторы риска	**Степень риска**
Злокачественные опухоли репродуктивной системы в анамнезе	+++
Менархе до 12 лет	++
Менопауза в 50 лет и старше	++
Хронические аднекситы в анамнезе	+++
Первичное бесплодие	+++
Операции по поводу доброкачественных образований в яичниках	+++
Ановуляторные маточные кровотечения	++
Сахарный диабет, ожирение, гиперлипидемия	++
Отсутствие половой жизни в репродуктивном возрасте	+
Гинекологические заболевания(миома,эндометриоз и др.)	++
Первая беременность после 30 лет	+
Заболевания гепатобилиарной системы	++
Заболевания щитовидной железы	+
Эстрогенный тип кольпоцитологической реакции в менопаузе	+++

Клиническая картина.

Больные РЯ обычно предъявляют неспецифические жалобы. В связи с этим женщины, особенно пожилые, первоначально обращаются к врачу общего профиля по поводу якобы гастроэнтерологической, кардиологической, нефрологической и другой патологии. При РЯ возможны жалобы на боль внизу живота, нарушения функции желудочно-кишечного тракта (от ощущения легкого дискомфорта и склонности к запорам до проявлений кишечной непроходимости), нарушения функции мочевых путей (затрудненное или учащенное мочеиспускание, снижение диуреза). Эти жалобы часто сопровождаются проявлениями общего характера: слабостью, быстрой утомляемостью, похуданием, снижением и/или извращением аппетита, повышением температуры, нарушениями сна.

К объективным симптомам относят увеличение живота, которое обусловлено как скоплением свободной жидкости (асцит), так и опухолевыми массами, нарушения менструального цикла.

При сборе анамнеза следует обратить внимание на акушерско-гинекологический анамнез, анамнез жизни и наличие наследственных заболеваний.

При физикальном исследовании проводят пальпацию периферических лимфатических узлов, молочных желез, живота. Обязательно проводят аускультацию легких, так как РЯ может сопровождаться гидротораксом.

Примерно в 80% диагноз РЯ ставят, когда у больной возникает асцит.

В 5-7% случаев единственным проявлением РЯ оказывается увеличение лимфатических узлов шеи и подключичной области, либо мокнутие пупка или тромбофлебит нижних конечностей. Таким образом, при малейшем подозрении на РЯ женщин перименопаузального и пожилого возраста следует направлять на консультацию онкогинеколога и включать в план их обследования УЗИ органов брюшной полости и малого таза, рентгенографию грудной клетки и эндоскопическое исследование желудка и толстой кишки.

К сожалению, на начальных стадиях РЯ протекает бессимптомно. Частота случайного обнаружения РЯ при контрольном осмотре врачом-гинекологом или при УЗИ органов малого таза в отсутствие жалоб составляет всего 20%, а при микроскопическом исследовании так называемых «кист яичников», удаляемых в общегинекологических стационарах, РЯ обнаруживают в 10% случаев.

Морфология.

В структуре РЯ на долю серозных опухолей приходится 70%, муцинозных и эндометриоидных — по 8—10%. Реже встречаются светлоклеточный рак (2—4%), переходноклеточный рак и злокачественная опухоль Бреннера (0,5-1,5%), а также недифференцированный РЯ (0,5-1,0%).

В классификации ВОЗ каждый гистологический тип эпителиальных опухолей яичников представлен тремя вариантами: доброкачественной, пограничной и злокачественной опухолью.

Серозная цистаденокарцинома или серозный рак яичников. Эта опухоль может формироваться на основе предшествующих доброкачественных или пограничных эпителиальных ОЯ и составляет 70% по отношению ко всем раковым опухолям яичников.

Пролиферирующие формы цистаденом, на фоне которых формируются цистаденокарциномы, отличаются наличием сосочковых разрастаний в кистозных полостях. Для этих опухолей характерен вид цветной капусты. При прогрессировании видны разрастания сосочковой ткани по брюшине с образованием выпота в брюшной полости. Часто поражаются оба яичника. В ряде случаев даже при очень распространенном процессе и диссеминации по брюшной полости первичная опухоль яичников имеет незначительный размер.

В 75% случаев в опухоли присутствуют псаммозные тельца. В 20% случаев серозный РЯ обнаруживают на фоне пограничной серозной опухоли. В опухоли также могут быть обнаружены вторичные изменения в виде очагов некроза и кровоизлияний.

Большинство женщин, страдающих серозным РЯ отмечают раннее менархе и позднюю менопаузу, обильные или, наоборот, скудные менструации, альгоменорею. Нарушение менструальной и снижение детородной функций встречаются часто.

Наиболее частый и ранний симптом заболевания - боль внизу живота и пояснице. Острая боль возникает в связи с распадом и некрозом опухоли либо частичным перекрутом ее ножки. Бывают дизурические явления, обусловленные давлением опухоли на мочевой пузырь. Среди жалоб больных следует отметить увеличение объема живота, чувство тяжести и давления внизу живота. Данные влагалищного исследования зависят от степени распространенности опухолевого процесса. Матка, как правило, в запущенных случаях вместе с ОЯ представляет единый конгломерат, выполняющий малый таз и свободную брюшную полость. Конгломерат имеет неоднородную консистенцию - кистозную, с участками солидизации.

Изменения в периферической крови проявляются повышенной СОЭ. Количество лейкоцитов у основной массы больных остается в пределах нормы либо увеличивается. У некоторых больных отмечается небольшой сдвиг влево лейкоцитарной формулы. Нередко в распространенной стадии заболевание проявляется повышением температуры тела, потерей аппетита, слабостью, чувством распирания живота, рвотой.

Муцинозные цистаденокарциномы или муцинозный рак яичников относятся к образованию яичников, эпителиальный компонент которых сходен с эпителием канала шейки матки или напоминает покровный эпителий толстой кишки с выраженной способностью к слизеобразованию. Для муцинозного РЯ характерно наличие муцина в цитоплазме опухолевых клеток. Указанные опухоли представляют собой многокамерные крупные, округлой, овальной или бугристой формы образования, содержащие тягучую мутную жидкость и составляют около 10% всех форм РЯ.

Макроскопически муцинозный РЯ схож с доброкачественной кистой, характеризуется наличием солидных участков распадающейся опухоли в отдельных камерах или папиллярных разрастаний на капсуле опухоли. Вокруг опухоли нередко образуются спайки.

Величина опухолей варьирует от нескольких сантиметров в диаметре до гигантских размеров. Чаще они возникают в возрасте старше 45 лет. Менструальная функция нарушается реже, чем при других ОЯ.

При влагалищном исследовании пальпируется опухоль тугоэластической консистенции сбоку или позади матки. Поверхность опухоли неровная за счет многокамерности.

Гладкостенные муцинозные цистаденокарциномы редко поражают оба яичника, как правило, имеют хорошо выраженную ножку, в связи, с чем в ряде случаев наблюдается ее перекрут. Межсвязочное расположение опухоли и асцит наблюдаются не часто.

Опухолевые клетки продуцируют слизь гетерогенного состава. При разрыве капсулы и попадании содержимого опухоли возможны обсеменение брюшной полости и развитие псевдомиксомы брюшины и большого сальника. Псевдомиксома может возникать не только при РЯ, но и при доброкачественных и пограничных муцинозных опухолях.

Эндометриоидные цистаденокарциномы или эндометриоидный рак яичников наблюдается реже, чем серозный и муцинозный. Микроскопически сходен с эндометриоидными опухолями тела матки. Его возникновение связывают с эндометриозом и считают, что последний является фоновым заболеванием для РЯ. Встречается в виде одно- и многокамерных опухолевых образований, содержащих густую жидкость шоколадного цвета. Внутренняя их поверхность обычно покрыта налетом коричневого цвета, папиллярные разрастания заполняют весь их просвет. Солидные участки могут быть желто-коричневого или темно-красного цвета, часто соседствуют с кистами или составляют основную часть опухоли. Эндометриоидный рак чувствителен к гормональным воздействиям и в прогностическом отношении более благоприятный.

Светлоклеточные или мезонефроидные карциномы яичников встречаются в клинической практике реже, чем серозные, муцинозные и эндометриоидные. Развитие светлоклеточного РЯ также связывают с эндометриозом. Для этого варианта РЯ характерна паранеопластическая гиперкальциемия и бесплодие. Обычно это небольшие новообразования диаметром до 15 см. Опухоли могут быть солидными и многокамерными. Кисты содержат водянистую или густую жидкость шоколаднокоричневого цвета. Прогноз при светлоклеточном РЯ хуже, чем при серозном РЯ.

Переходноклеточный рак яичников встречается редко (менее 6%случаев). Макроскопически опухоли чаще двусторонние, по внешнему виду не отличаются от других эпителиальных опухолей яичников.

Злокачественная опухоль Бреннера составляет 1—2% от опухолей яичников, чаще бывает односторонней (локализуются в левом яичнике). Прогноз при доброкачественной и пограничной опухолях Бреннера благоприятный. Макроскопически опухоль обычно более 15—20 см в диаметре, содержит солидно-кистозный и папиллярный компоненты. Железистый компонент может быть представлен либо переходноклеточным, либо плоскоклеточным раком.

Недифференцированные и неклассифицируемые опухоли – это опухоли точный гистогенез которых установить крайне трудно. Выделено три типа таких опухолей. К первому типу относят наименее дифференцированные новообразования, близкие к мезотелиальным. Опухоли второго типа — это солидные опухоли с саркомоподобными участками из веретенообразных клеток с примесью гигантских многоядерных клеток. К третьему типу относят формально зрелые опухоли. Обычно это сосочковые опухоли с тем или иным количеством железисто-солидных участков, в которых с помощью ультраструктурных и гистохимических методов не удается выявить признаки какой-либо дифференцировки.

Методы диагностики.

1. Общеклиническое обследование. Пальпация живота, лимфатических узлов. По данным пальпации при гинекологическом исследовании консистенция злокачественных опухолей яичников неоднородная, кистозная с участками солидизации, поверхность бугристая. Подвижность опухолей часто ограничена из-за спаянности их со смежными органами. В поздних стадиях заболевания пальпируется увеличенный в размере и инфильтрированный большой сальник, обнаруживаются метастазы в пупке, надключичной области, по брюшине заднего маточно-прямокишечного углубления.

Ультразвуковое исследование малого таза, брюшной полости и забрюшинного пространства. При небольших новообразованиях в малом тазу наибольшей информативностью обладает трансвлагалищная эхография, при образованиях более 6-7 см возрастает роль трансабдоминальной эхографии. РЯ на ранних стадия заболевания (IA - IIB) эхографически представляет собой кистозное образование с сосочковыми образованиями, тогда как при IIC - IV стадиях уже визуализируются нарушение целостности капсулы кисты, обширные папиллярные разрастания по брюшине малого таза и в брюшной полости, определяется какое-то количество жидкости (асцит), а также наличие неправильной формы опухолевого конгломерата кистозно-солидного строения с размытыми границами и разрастаниями по наружному контуру. Асцит выявляется в 70-80% наблюдений. Удается установить прорастание опухоли в матку, поражение большого сальника, регионарных лимфатических узлов, наличие метастазов в печени. Информативность УЗИ при РЯ составляет 87%.

УЛЬТРАЗВУКОВОЕ ИССЛЕДОВАНИЕ(рис.1-4)

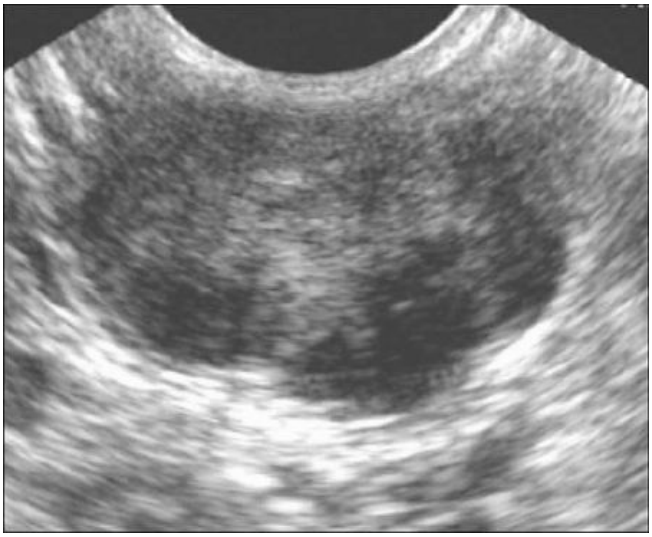

2. Компьютерная томография - метод, основанный на вычислительной реконструкции картины поперечного среза больной. Метод позволяет уточнить наличие или отсутствие опухолей яичника, определить прорастание опухолью смежных органов, локализацию и размеры опухолевого образования, распознавание метастазов РЯ в печени, головном мозге.

3. Магнитно-резонансная томография является более совершенным методом лучевой диагностики для оценки степени распространенности злокачественного опухолевого процесса. В основе метода лежит избирательное поглощение различными тканями электромагнитного излучения. В отличие от КТ, получение изображений возможно в различных проекциях, что важно для выявления прорастания опухоли в соседние органы - в прямую кишку, мочевой пузырь. Другим преимуществом метода по сравнению с КТ является меньшая лучевая нагрузка.
КТ и МРТ проводят реже, обычно в случаях, когда УЗИ не дает однозначных сведений о характере опухоли, ее соотношении с другими органами, характере изменений паренхиматозных органов или забрюшинных лимфатических узлов. Информативность КТ и МРТ при РЯ достигает 90%.

4. Определение уровней опухолевых маркеров в сыворотке: CA-125, HE4, CA-153, CA-199.
Секреция CA-199 отмечается при раке толстой кишки, CA-153 — при раке молочной железы, а также при метастазах этих опухолей в яичниках.
Для диагностики РЯ значимо определение опухоль-ассоциированного антигена CA125. Данный маркер представляет собой гликопротеиновый антиген, вырабатываемый клетками серозных злокачественных опухолей яичников и определяемый с помощью моноклональных антител. При других гистотипах РЯ частота его повышения в сыворотке крови разнится (таблица 3). При оценке CA-125 следует учитывать, что он не является строго специфичным только для РЯ, его уровень может быть повышен при циррозе печени, остром панкреатите, эндометриозе, миоме матки, беременности. У

молодых женщин его концентрация в течение менструального цикла также может колебаться. Его экспрессия наблюдается и у здоровых женщин (средняя концентрация в сыворотке 25,91+6,25 МЕ/мл). Верхней границей нормы сывороточной концентрации этого маркера является 35 МЕ/мл.При повышении уровня СА-125 у женщин в постменопаузе РЯ диагностируют в 90% случаев. Поэтому СА-125 является стандартом в обследовании женщины при обнаружении опухолевых масс в малом тазу, подозрительных по данным клинико-эхографических исследований на рак. Хотя при раннем раке яичников, когда процесс локализуется в полости кисты значения СА-125 могут соответствовать норме (таблица 4). Наибольшее значение приобретает определение уровня СА-125 в динамике проведения лечения РЯ и в дальнейшем мониторинге за больными для выявления рецидивов заболевания. При этом важен не только уровень маркера, но и скорость его снижения. Чем ниже уровень СА-125, достигнутый в процессе лечения, тем лучше прогноз и продолжительнее ремиссия.

Таблица 3

Частота повышения уровня СА-125 в зависимости от гистологического типа РЯ

Гистологический тип	Частота повышения СА-125, %
Серозная аденокарцинома	90
Эндометриоидная аденокарцинома	30-60
Муцинозная аденокарцинома	32
Светлоклеточная аденокарцинома	40
Низкодифференцированный рак	82

Таблица 4

Уровень СА-125 в сыворотке при серозном РЯ в зависимости от стадии заболевания

Стадия	Средний уровень СА-125, МЕ/мл
I	28,80±8,70
II	183,22±33,28
III	403,52±41,26
IV	258,37±21,50

НЕ4 - человеческий эпидидимальный протеин-4 (human epididymis protein - 4) является ценным маркером для выявления рака яичников и характеризуется минимальной экспрессией в нормальной ткани яичников и чрезмерной (значительной) экспрессией в ткани эпителиального рака яичников. Таким образом НЕ4 был признан самым чувствительным маркером овариального рака на ранней стадии, а комбинация СА125 + НЕ4 – наиболее точным предиктором злокачественности. Разработан алгоритм расчета риска наличия злокачественных опухолей яичника **(R**isk of **O**varian **M**alignancy **A**lgorithm**, ROMA^{tm}).** Алгоритм учитывает значение концентраций онкомаркеров НЕ4 и Ca125, а также менопаузальный статус пациентки.

Женщины в пременопаузе:

ROMA > 12,9% - высокий риск обнаружения эпителиального РЯ
ROMA < 12,9% - низкий риск обнаружения эпителиального РЯ

Женщины в постменопаузе:

ROMA > 24,7% - высокий риск обнаружения эпителиального РЯ
ROMA < 24,7% - низкий риск обнаружения эпителиального РЯ

Для повышения эффективности ранней диагностики РЯ идет активный поиск новых маркеров. Тканевой полипептидный специфический антиген (TPS) выявляется как компонент цитоскелета эпителиальных клеток и является иммуноморфологическим маркером эпителия. Его концентрация возрастает при острых воспалительных заболеваниях (например, панкреатит), доброкачественных опухолях (цистаденома яичника), злокачественных опухолях. В отличие от других маркеров, уровень TPS в плазме крови отражает активность опухолевых клеток. Измерение его концентрации может использоваться для оценки эффективности лечения, а совместное использование с CA-125 повышает точность лабораторной диагностики на ранних стадиях. К неспецифическим маркерам опухолей яичников могут быть отнесены альфа 1-кислый гликопротеин (АГП), тирозинсодержащие пептиды. Определенное значение в диагностике прогрессирования опухолевого процесса имеют маркеры пролиферации и апоптоза (Ki-9 и PCNA, p53 и bcl-2).

Достижения протеомики могут быть использованы в онкологии для ранней диагностики опухолей. Специфичность протеомного анализа дает возможность диагностировать патологический процесс при отсутствии клинических проявлений, т.е. выявление «молчащих» опухолевых клеток по их белковым профилям. Идет поиск генетических маркеров РЯ, позволяющих не только распознать процесс на ранних стадиях, но и выявить пациентов, предрасположенных к развитию злокачественного новообразования.

5. Рентгенологическое исследование грудной полости для исключения метастатического плеврита.
6. Рентгенологическое или эндоскопическое обследование желудочно-кишечного тракта рекомендовано для исключения рака желудка или толстого кишечника с вторичным поражением яичников или прорастания ректосигмоидного отдела кишки опухолью яичника.
7. Окончательный диагноз может быть установлен только при морфологическом исследовании. При наличии асцита цитологическому исследованию могут быть подвергнуты мазки из осадка центрифугированной асцитической жидкости, полученной при лапароцентезе или пункции заднего свода влагалища. Обнаружение клеток аденокарциномы указывает на злокачественный процесс, но их отсутствие не исключает РЯ.

8. При сохраняющихся сомнениях после проведения обследования перечисленными методами для постановки окончательного диагноза встает вопрос о хирургической процедуре лапароскопии или лапаротомии.

МАКРОПРЕПАРАТЫ (рис. 5-7)

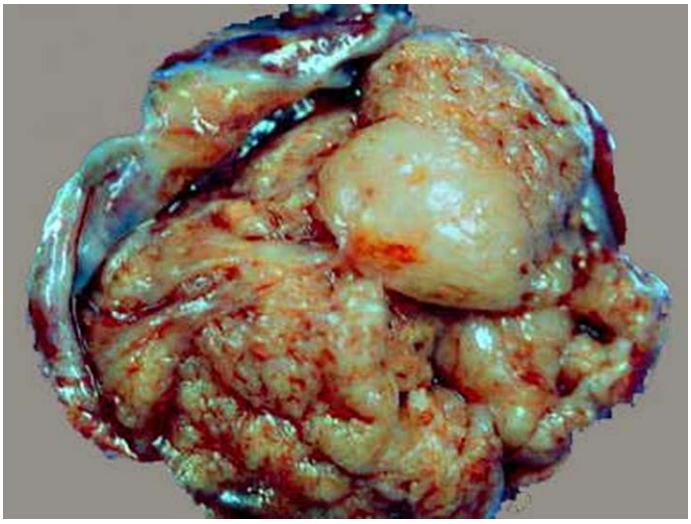

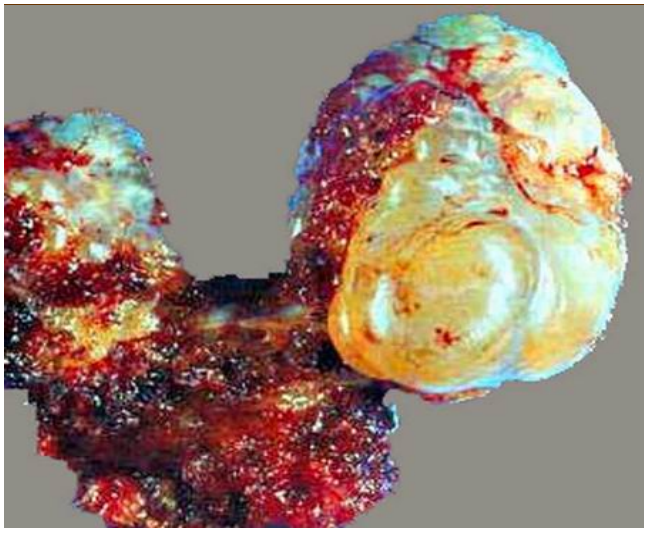

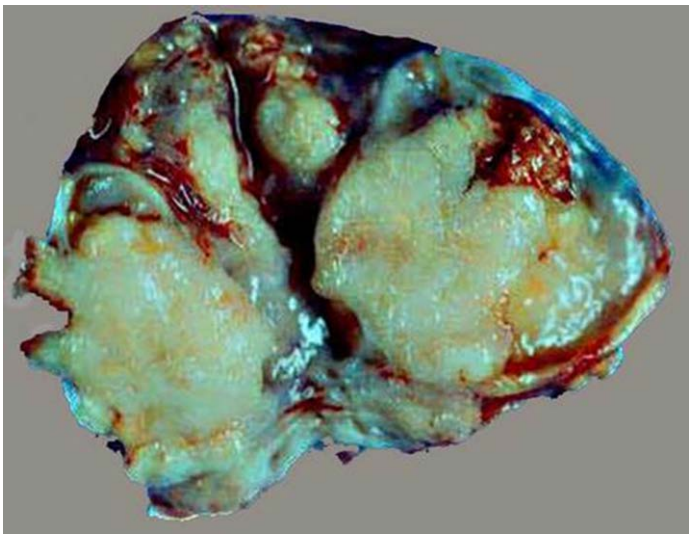

КЛАССИФИКАЦИЯ РАКА ЯИЧНИКОВ ПО СТАДИЯМ

Для определения стадии рака яичников используется международная классификация TNM (7-е издание) и классификация по FIGO (2009г.)

Таблица 5

FIGO	TNM	Описание
	TX	Первичная опухоль не может быть оценена
	T0	Отсутствие данных о первичной опухоли
I	T1	Опухоль в пределах яичников (одного или обоих)
IA	T1A	Опухоль в пределах одного яичника; капсула интактна, нет опухоли на поверхности яичника; нет злокачественных клеток в асцитической или перитонеальной жидкости
IB	T1B	Опухоль в пределах обоих яичников; капсула интактна, нет опухоли на поверхности яичников; нет злокачественных клеток в асцитической или перитонеальной жидкости
IC	T1C	Опухоль в пределаходного или обоих яичников с любой из следующих характеристик: разрыв капсулы, наличие опухоли на поверхности яичника, наличие злокачественных клеток в асцитической или перитонеальной жидкости
II	T2	Опухоль поражает один или оба яичника и распространяется на структуры малого таза
IIA	T2A	Распространение и/или имплантация на матке и/или трубе(трубах); нет злокачественных клеток в асцитической или перитонеальной жидкости
IIB	T2B	Распространение на другие структуры малого таза; нет злокачественных клеток в асцитической или перитонеальной жидкости
IIC	T2C	Распространение на структуры малого таза (2a или 2b) с наличием злокачественных клеток в асцитической или перитонеальной жидкости
III	T3 и/или N1	Распространение на один либо оба яичника с подтвержденными при микроскопическом исследовании метастазами в брюшине за пределами малого таза и/или метастазы в регионарных лимфатических узлах
IIIA	T3A	Микроскопические метастазы в брюшине за пределами малого таза
IIIB	T3B	Метастазы не более 2 см в наибольшем измерении в брюшине за пределами малого таза
IIIC	T3C и/или N1	Метастазы более 2 см в наибольшем измерении в брюшине за пределами малого таза и/или метастазы в в регионарных лимфатических узлах
IV	M1	Отдаленные метастазы (исключая метастазы в брюшине)

Примечание: метастазы в капсуле печени классифицируются как III/T3,
метастазы в паренхиме печени – как IV/M1. Плевральный выпот должен быть с положительной цитологией. Чтобы классифицировать как IV/M1.

N – Региональные лимфатические узлы

NX Региональные лимфатические узлы не могут быть оценены
N0 Нет метастазов в региональных лимфатических узлах
N1 - Есть метастазы в региональных лимфатических узлах

M –Отдаленные метастазы

M0 – Нет отдаленных метастазов
M1 - Есть отдаленные метастазы (исключая метастазы в брюшине)

G - Гистологическая степень злокачественности
GX- Степень дифференцировки не может быть определена
G1- Высокодифференцированная
G2- Умереннодифференцированная
G3- Низкодифференцированная или недифференцированная

Стадирование основано на знании этапов метастазирования. Основным путем диссеминации РЯ является имплантация по париетальной и висцеральной брюшине, а также в лимфатические узлы (тазовые, парааортальные и паховые). Имплантационное метастазирование по брюшине приводит к появлению асцита, а в последующем – плеврита. У 2-3% больных имеет место гематогенное метастазирование с поражением печени, костей, головного мозга. Не исключается прямое прорастание опухоли в ректосигмоидный отдел кишки, мочевой пузырь.

ЛЕЧЕНИЕ

Лечение больных РЯ должно проводиться по индивидуальному плану с учетом результатов всестороннего исследования, дающего полное представление о больной и степени распространенности опухолевого процесса.

Как известно, в терапии РЯ основную роль отводят трем методам лечения: хирургическому, лекарственному и лучевому.

1.Хирургический метод лечения

Оперативному вмешательству в настоящее время придается первостепенное значение как самостоятельному методу и как важнейшему компоненту в комплексе лечебных мероприятий. Лапаротомия позволяет провести тщательную ревизию органов брюшной полости, уточнить состояние забрюшинного пространства и органов малого таза, способствует морфологической верификации диагноза, а также дает возможность удалить целиком или частично опухолевые ткани.

При раннем РЯ Ia-IIa стадии операцией выбора считается экстирпация матки с придатками, экстирпация большого сальника. Консервативная тактика, направленная на сохранение детородной функции (односторонняя аднексэктомия с резекцией второго яичника, оментэктомия), в виде исключения возможна у молодых больных раком яичников IA стадии, желающих сохранить фертильность, при высокодифференцированных карциномах, когда реально тщательное диспансерное наблюдение. После рождения ребенка или окончания детородного возраста следует планировать удаление противоположных придатков и матки.

При распространенном раке яичников IIB-IV стадии выполняют циторедуктивные операции. Операция должна включать в себя: тотальную гистерэктомию, билатеральную сальпинго-оофорэктомию, оментэктомию, по возможности, удаление всех опухолевых диссеминатов брюшины. При необходимости, выполняется перитонэктомия, резекция пораженных участков тонкой и толстой кишки, удаление малого сальника, спленэктомия, дистальная панкреатэктомия, резекция мочевыводящих путей, диафрагмы, паховая, тазовая, забрюшинная лимфаденэктомия.

По размеру резидуальной опухоли хирургические вмешательства делятся на следующие категории:

Полная циторедукция — остаточная опухоль визуально не определяется.

Оптимальная циторедукция — размер остаточной опухоли (каждого очага, размер не суммируется) не более 1 см.

Субоптимальная циторедукция — размер остаточной опухоли равен или более 1 см и менее 2 см.

Неоптимальная циторедукция — размер остаточной опухоли 2 см и более.

Эксплоративная лапаротомия — опухоль не удалялась, выполнена только биопсия.

Адекватно выполненной операцией считается та, при которой удалены все видимые опухолевые очаги или максимальные размеры оставшихся не удаленными по техническим причинам метастазов не превышают 1см.

В зависимости от времени проведения рассматривают следующие стандартные наименования оперативных вмешательств у больных РЯ:

-первичная циторедуктивная операция - выполняется до начала лекарственного лечения с целью удаления возможно большего объема опухоли. Такая операция является стандартом при распространенном РЯ.

-промежуточная циторедуктивная операция - выполняется после 2-3 курсов индукционной химиотерапии у больных, у которых первая операция была пробной либо малоуспешной.

-операция «Second look» - диагностическая лапаротомия для оценки остаточной опухоли у больных при отсутствии клинических проявлений заболевания после химиотерапии.

-вторичная циторедуктивная операция – выполняется при локализованных рецидивах, возникших после комбинированного лечения. Показана при

рецидивирующих опухолях, возникших спустя год и более после завершения первичного лечения и чувствительных к ранее проводимой полихимиотерапии.

-паллиативные операции - выполняются для облегчения состояния больных (при кишечной непроходимости на фоне спаечного процесса или прогрессирования заболевания).

2. Химиотерапия

В комплексе лечебных мероприятий, используемых при РЯ цитостатики применяют до и после радикальных и нерадикальных операций. Послеоперационная химиотерапия является одним из наиболее выгодных компонентов комплексного лечения РЯ. Пятилетняя выживаемость больных, получавших после операции неоднократные курсы химиотерапии, значительно выше, чем выживаемость больных, подвергнутых только операции.

В клинической практике принято рассматривать 2 схемы химиотерапии опухолевых заболеваний в зависимости от того, проводится она одним препаратом (монохимиотерапия) или несколькими (комбинированная химиотерапия, полихимиотерапия), последовательно или одновременно. Известно более двух десятков препаратов, обладающих активностью при РЯ. Наиболее эффективными из них являются препараты платины. Существенным недостатком первого платинового производного -цисплатина- является нефро- и нейротоксичность, а также эметогенность. Поэтому у больных РЯ целесообразно использование карбоплатина - платинового производного второго поколения, токсичность которого проявляется миелосупрессией без нефротоксичности и выраженной эметогенности.

Схемой выбора в настоящее время считается комбинация карбоплатина и паклитаксела:

паклитаксел 175 мг/м^2 внутривенная 3-часовая инфузия на фоне премедикации в 1-й день; карбоплатин из расчета AUC 5 – 7,5 внутривенно (после введения паклитаксела) в течение 30 мин в 1-й день. Интервал между курсами 3 недели, всего 6 курсов.

Возможно применение и других комбинаций химиопрепаратов:

паклитаксел 175 мг/м^2 внутривенная 3-часовая инфузия в 1-й день на фоне премедикации, цисплатин 75 мг/м^2 внутривенная инфузия (после введения паклитаксела) со скоростью не менее 1 мг/мин с пред- и постгидратацией в 1-й день. Интервал между курсами 3 недели, всего 6 курсов.

В отсутствие таксанов возможно проведение комбинированной химиотерапии по следующим схемам:

Цисплатин 75 – 100 мг/м^2 внутривенная инфузия со скоростью не менее 1 мг/мин с пред- и постгидратацией в 1-й день; циклофосфамид 750 – 1000 мг/м^2 внутривенно в течение 20-30 мин в 1-й день. Интервал между курсами 3 недели, всего 6 курсов.

Карбоплатин из расчета AUC 5-7 (или 300-360 мг/м^2) внутривенно в течение 30 мин в 1-й день; циклофосфамид 500 мг/м^2 внутривенно в течение 20-30 мин в 1-й день. Интервал между курсами 3 недели, всего 6 курсов.

Оправданным для ранних стадий (I-IIA) рака яичников считается монотерапия (6 курсов) препаратами платины в больших дозах (например, карбоплатин AUC 5-7).

После окончания первичного лечения больные РЯ должны находиться под постоянным наблюдением онкогинеколога. В процессе наблюдения каждые 3 месяца рекомендуется проводить клиническое, ультразвуковое обследование и определять уровень CA-125.

Химиотерапия при рецидиве РЯ может быть аналогичной первичной химиотерапии, если рецидив развился более чем через 12 месяцев после предыдущего лечения. Если прогрессирование опухоли отмечено в более короткий промежуток от окончания индукционной терапии, рекомендуется использовать химиотерапию второй линии с включением в схемы лечения паклитаксела, топотеканов, антрациклиновых антибиотиков, этопозида и других препаратов(таблица 6).

Таблица 6

Препараты химиотерапии 2-й линии в лечении рака яичников

Препарат	**Разовая доза в/в**	**Режим введения**
Таксол	50 мг/м^2	1 раз в неделю
Топотекан	1,5 мг/м^2 2,3 мг/м^2	1-5 дн., интервал 3 нед. 1-5 дн.,интервал 3 нед.
Гемцитабин(Гемзар) или **Гемцитабин** **+Цисплатин**	800-1250 мг/м^2 600-1000 мг/м^2 30 мг/м^2	1-й,8-й,15-й дни, интервал 4нед. 1-й,8-й,5-й дни,интервал 4нед 1-й день
Оксалиплатин(Элоксатин) **или Оксалиплатин** **+Цисплатин**	130 мг/м^2 130 мг/м^2 100 мг/м^2	1 раз в 3 нед. 1 раз в 3 нед.
Гексаметилмеламин(Гексален, Алтретамин) или **Алтретамин+** **Карбоплатин+,** **Таксол**	260 мг/м^2 капс. 260 мг/м^2 капс AUC 5 150 мг/м^2	1-14 дни, интервал 4 нед. 2-15 дни 1-й день 1-й день
Этопозид(Вепезид) или **Этопозид(Вепезид)** **+ Карбоплатин**	50 мг/м^2 табл. 50 мг/м^2 табл. AUC 5	1-21 дни 1-21 дни 1-й день
Липосомальный **Доксорубицин (Доксил)**	50 мг/м^2	1 раз в 3 нед.
Иринотекан (Кампто) или **Кампто + Митомицин С или** **Кампто + Таксотер**	100-150-200 мг/м^2 120 мг/м^2 + 75мг/м^2 200 мг/м^2 + 60мг/м^2	1 раз в 3 нед. 1-й, 15-й дни 1 раз в 3 нед.
Тамоксифен	40-60 мг табл.	ежедневно

Таргетная терапия

Новой стратегией в онкологии становится таргетное (целевое) воздействие, обладающие эффектом в отношении конкретных опухолевых мишеней. В настоящее время получены моноклональные антитела, которые блокируют связывание лиганда с рецепторами (цетуксимаб, панитумумаб, бевацизумаб) и малые молекулы (гефинитиб, эрлонитиб, лапатиниб), тормозящие ферментативную активность тирозин киназных рецепторов.

Одно из наиболее изученных направлений - антиангиогенная терапия, цель которой заключается в подавлении роста новых сосудов опухоли. Наиболее важную роль в образовании сосудов играет VEGF(сосудистый эндотелиальный фактор роста), представляющий потенциальный митогенный фактор, который участвует в ангиогенезе и индуцирует гемопоэз. Действие VEGF опосредуется через рецепторы VEGFR1 и VEGFR2, активация которых запускает каскад трансдукционных сигналов, приводящих к усилению формирования новых сосудов. В процессе канцерогенеза регуляция VEGF нарушается и происходит бесконтрольно, возникают новые сосуды, повышается их проницаемость, что приводит к диссеминации рака.

Связь между продукцией опухолью VEGF и прогнозом при раке яичников была впервые отмечена еще в середине 1990-х годов. Установлено, что повышенное содержание VEGF сопряжено с коротким безрецидивным периодом. Было также установлено, что гиперэкспрессия VEGF ассоциирована с низкой степенью дифференцировки карцином яичников и худшими показателями выживаемости, что допускает вероятность использования данного показателя в качестве прогностического фактора. Помимо этого показана роль VEGF в формировании асцита, характерного для распространенных форм заболевания. На экспериментальных мышиных моделях отмечалась редукция роста опухоли и накопления асцита при блокировании VEGF.

Бевацизумаб, представляющий собой химерное человеческое рекомбинантное антитело, ингибирует связывание VEGF с его рецепторами на поверхности эндотелиальных клеток, что приводит к снижению васкуляризации и угнетению роста опухоли. Следует отметить, что вновь образованные сосуды в опухоли часто неполноценны, что ведет к существованию зон с отсутствием кровотока. Бевацизумаб блокирует рост новых сосудов в опухоли и нормализует патологический кровоток, тем самым улучшая доставку цитостатиков к опухоли. В настоящее время препарат зарегистрирован в США как средство для лечения в сочетании со стандартной химиотерапией метастатических форм карциномы толстой кишки, немелкоклеточного рака легкого (с 2004 года), молочной железы (с 2008 года) и рака яичников (с2012года).

С целью изучения эффективности таргетной терапии бевацизумабом в первичном лечении диссеминированного рака яичников было проведено 2 рандомизированных многоцентровых исследования III фазы- GOG 218 и ICON7 . Рандомизированное двойное слепое плацебо-контролируемое исследование, когда после хирургического лечения в объеме оптимальных и субоптимальных циторедукций все больные получали полихимиотерапию (паклитаксел + карбоплатин) с бевацизумабом или без него (15 мг/кг и 7,5 мг/кг). По заключению экспертов GOG данное исследование доказало эффективность терапии бевацизумабом в лечении

распространенного рака яичников в сочетании со стандартной химиотерапией 1-й линии с последующими поддерживающими циклами.

К сожалению, объекты воздействия таргетных препаратов не всегда строго специфичны в отношении опухолей, поскольку рецепторный аппарат представлен и в нормальных тканях, обеспечивая их физиологические функции. По этой причине возможны побочные реакции и осложнения, которые могут определяться дозой препарата и длительностью его применения.

При применении Бевацизумаба зарегистрированна токсичность со стороны сердечно-сосудистой системы: артериальная гипертензия различной степени, кровотечения и ухудшение заживления ран, тромбозы и тромбоэмболии, протеинурия, желудочно-кишечные осложнения (перфорации, геморрагии, фистулы).

3. Лучевая терапия

В комплексе лечебных мероприятий, осуществляемых у больных РЯ, лучевое лечение проводится строго по показаниям. Как самостоятельный вид лечения оно не используется. Это обусловлено низкой радиочувствительностью большинства новообразований яичников, значительной распространенностью опухолевого процесса к началу лечения и различной глубиной залегания отдельных опухолевых узлов, затрудняющих подведение необходимых поглощенных доз излучения к очагу. Уменьшение опухоли в этих условиях может быть достигнуто за счет больших повреждений жизненно важных органов.

Лучевое лечение чаще используется в виде дистанционной гамма-терапии. В зависимости от целей и задач лечения облучается вся брюшная полость или только отдельные, неудаленные при операции опухолевые очаги, расположенные в прямокишечно-маточном углублении, культе шейки матки или параметральных отделах таза.

На основании анализа данных литературы можно констатировать, что вопрос о лучевой терапии РЯ в целом остается нерешенным. Применение лучевой терапии при ранних и далеко зашедших стадиях РЯ целесообразно. Но сочетание облучения с хирургическим вмешательством и химиотерапией должно быть максимально индивидуализировано с учетом стадии, гистотипа, степени дифференцировки опухоли и ряда других прогностических факторов.

В 1999г. группой по изучению рака яичников Международного общества онкологов-гинекологов (IGCS) разработаны стандарты лечения РЯ. Последние представлены в табл. 7

Таблица 7

Современные стандарты лечения рака яичников (IGCS, 1999)

РАННИЕ СТАДИИ (I-IIA стадии)	**МЕСТНОРАСПРОСТРАНЕННЫЕ И ДИССЕМИНИРОВАННЫЕ ФОРМЫ (IIB-III,IIB-IV СТАДИИ)**
1.ХИРУРГИЧЕСКОЕ ЛЕЧЕНИЕ как самостоятельный метод или этап комбинированного лечения *Стандартная операция-экстирпация матки с придатками, оментэктомией на уровне	1.ХИРУРГИЧЕСКОЕ ЛЕЧЕНИЕ всегда имеет циторедуктивный характер и является этапом комбинированного лечения:

ободочной кишки. В обязательном порядке должно быть выполнено цитологическое исследование перитонеальной жидкости и биопсии всех подозрительных на опухолевое поражение участков брюшины. *Тазовая и парааортальная лимфаденэктомия при недифференцированных опухолях. *Молодым пациенткам при желании сохранить фертильность возможна односторонняя аднексэктомия с обязательной биопсией второго яичника при пограничных и высокодифференцированных опухолях IA стадии. *Не рекомендуются лапароскопические операции пациенткам при подозрении на злокачественные ОЯ. <u>2.АДЪЮВАНТНАЯ ХИМИОТЕРАПИЯ</u> *Необязательно проведение при пограничных и высокодифференцирован-ных карциномах IA стадии (низкий риск рецидивов), т.к. нет убедительных данных об увеличении показателей выживаемости в этой группе больных с адъювантной химиотерапией. *Показано проведение при опухолях с высоким риском рецидивов: умеренно- и низкодифференцированных карциномах, светлоклеточных типах IA и IB стадиях, при всех гистотипах и любой дифференцировке и IC и IIA стадий. Основные положения химиотерапии: *Комбинированная или монохимиотерапия препаратами платины. *Цисплатин (P) и Карбоплатин(cbP) в эквивалентных дозах (1/4) обладают равной противоопухолевой активностью. *Оптимальной комбинацией является сочетание препаратов платины с алкилирующими агентами (CP, CcbP), или антрациклиновыми антибиотиками (CAP, CAcbP), или таксанами (TP, TcbP). *Число курсов 3-6. 3.АДЪЮВАНТНАЯ ЛУЧЕВАЯ ТЕРАПИЯ *Применение адъювантной лучевой терапии является предметом исследований и дискуссий.	*Первичная циторедуктивная операция-удаление опухолевых масс перед началом химиотерапии. *Промежуточная циторедуктивная операция-операция после короткого курса индукционной химиотерапии (обычно 2-3 курса). <u>2.ХИМИОТЕРАПИЯ</u> *Комбинированная химиотерапия 1-й линии на основе платиносодержащих схем (CAP, CAcbP, TP, TcbP) *Число курсов не менее 6-8. **IV СТАДИЯ** <u>1.ХИРУРГИЧЕСКОЕ ЛЕЧЕНИЕ</u> *Первичная или промежуточная циторедуктивная операция возможна больным, у которых отдаленные метастазы проявляются плевральным выпотом, поражением надключичных л/у, единичным поражением кожи. *Циторедуктивные операции нецелесообразны больным с метастазами в печени, легких. *Паллиативные операции могут быть выполнены больным с выраженными клиническими симптомами (например, кишечная непроходимость) с целью облегчения страданий больной, улучшения качества жизни и возможности в дальнейшем продолжить химиотерапию. <u>2.ХИМИОТЕРАПИЯ</u> *Комбинированная химиотерапия 1-й линии на основе платиносодержащих схем (CAP, CAcbP, TP, TcbP).

РЕЦИДИВЫ

Ранние рецидивы-рецидивы, возникающие в течение 6 месяцев после окончания первичного лечения или прогрессирование на фоне химиотерапии 1-й линии (рефрактерные формы)

*Химиотерапия 2-й линии: Таксол, Топатекан, Этопозид, Гемцитабин, Альтретамин и др., Тамоксифен.

*Не получено данных о целесообразности высокодозной химиотерапии с поддержкой стволовыми клетками.

Поздние рецидивы-рецидивы, развивающиеся через 6-12 и более месяцев после окончания первичного лечения.

*Возобновление химиотерапии 1-й линии, при неэффективности - химиотерапия 2-й линии.

Вторичная циторедуктивная операция возможна при позднем (более 12 месяцев) локальном рецидиве при условии полной резекции рецидива, основанной на предоперационной оценке.

Прогностические факторы при раке яичников

Клинико-морфологические находки при тщательной ревизии во время лапаротомии являются важными прогностическими факторами. К клинико-морфологическим факторам могут быть отнесены: стадия заболевания по клинической классификации FIGO, гистологический тип и дифференцировка опухоли. А также объем неудаленных опухолевых масс при циторедуктивных операциях.

Стадия распространения злокачественной опухоли является главным прогностическим фактором. Пятилетняя выживаемость больных РЯ ранних стадий (IA и IB) высоко- и умеренно дифференцированных форм (G1и G2) превышает 90%. Пятилетняя выживаемость РЯ ранних стадий, но с прогностически неблагоприятными факторами снижается на 40%. По мнению многих авторов к прогностически неблагоприятным факторам для ранних стадий РЯ должны быть отнесены не только прорастание опухолью капсулы кисты или наличие опухолевых клеток в асцитической жидкости (IC стадия), но и вскрытие капсулы опухоли при хирургических манипуляциях, массивные сращения и спайки опухоли с окружающими тканями, а также низкая дифференцировка опухоли (G3), светлоклеточная гистоструктура, высокая митотическая активность, анеуплоидия, высокая экспрессия мутаций гена p53, супрессора опухолевого роста. В клинической практике из всех перечисленных прогностических факторов для ранних стадий РЯ рекомендовано выделять группы с высоким и низким риском развития рецидивов заболевания(таблица 8).

Таблица 8

Прогностические факторы для ранних стадий рака яичников (I-IIA)

Низкий риск развития рецидива (5-летняя выживаемость выше 90%)	**Высокий риск развития рецидива (5-летняя выживаемость ниже 40%)**
Стадия IA иIB G I и II Несветлоклеточный гистотип	Стадия IA и IB G III Светлоклеточный гистотип

*Диплоидность ДНК *Низкий митотический индекс *Низкий ядерно-цитоплазматический индекс	Стадия IC (асцит, экстракапсулярный рост, разрыв капсулы до и во время операции, сращение с соседними тканями и органами)
	Стадия IIA
	*Анеуплоидия *Высокий митотический индекс *Высокий ядерно-цитоплазмати-ческий индекс

*дополнительные факторы, а также другие молекулярно-генетические марекры: онкогены (her-2/neu, p21), опухольсупрессорные гены(p53, p16, pRB) и степень лекарственной чувствительности (Pgp,LRP, MRP, GST, BAX).

Пятилетняя выживаемость больных РЯ III стадии колеблется от 15 до 20%, а при IV стадии снижается до 5% и менее. Объем оставшихся опухолевых масс после циторедуктивных операций при распространенном РЯ остается наиболее важным прогностическим фактором. Пятилетняя выживаемость больных раком яичников III стадии после оптимальной циторедуктивной операции с последующей комбинированной химиотерапией достигает 35%. Гистологический тип опухоли и ее дифференцировка при распространенном РЯ не имеют большого прогностического значения. Некоторые клиницисты отмечают худший прогноз при светлоклеточных и муцинозных карциномах яичников. Возраст больных, особенно при распространенном РЯ также имеет значение. Медиана выживаемости больных РЯ моложе 65 лет на 3 года больше, чем у больных старше 65 лет.

Выбор варианта комбинированного лечения во многом зависит от выявленных клинико-морфологических прогностических факторов заболевания.

Несмотря на достигнутые успехи в диагностике и лечении РЯ, прогноз заболевания остается плохим, пятилетняя выживаемость больных РЯ не превышает 35-40%. В таблице 9 представлены сводные данные о распределении больных РЯ по частоте обнаружения в зависимости от стадии заболевания и, соответственно, результатам лечения.

Таблица 9

Рак яичников: стадии заболевания по FIGO, частота обнаружения и 5-летняя выживаемость.

Стадия	**Описание**	**Частота обнаружения**	**5-летняя выживаемость**
I	Опухоль в пределах яичников	20%	73%
II	Распространение в пределах малого таза	5%	45%
III	Поражение брюшной полости и забрюшинных лимфатических узлов	58%	21%
IV	Отдаленные метастазы	17%	5%

ЛИТЕРАТУРА:

1. Руководство по онкогинекологии/Я.В. Бохман//Л.1989-464стр.
2. Рак яичников: этиология, диагностика, лечение, скрининг, профилактика /Г.И. Вергейчик//учебн-метод. пособие к практическим занятиям по онкологии для студентов 5 и 6 курсов лечебного факультета-Гомель: УО «Гомельский государственный медицинский университет»,2008-20с.
3. Паклитаксел в возрастающей дозе+карбоплатин при лечении распространенного рака яичников/Э.А. Жаврид,Е.Е. Вишневская, Т.В. Ходина//Современные методы диагностики,лечения и профилактики заболеваний:Сб. инструктив.-метод. док.-2-й вып.-Минск: Белорусский центр научной медицинской информации,2002-Т.7,с.5-10.
4. Значение СА 125 в дифференциальной диагностике кист яичников/М.В. Кажина,А.Е. Костяхин,Д.О. Кучук, О.Е. Кузнецов, Л.И. Нечипоренко//Гродненской областной больнице 60 лет.Материалы научно-практической конференции.Гродно.2009
5. Рак яичников у женщин пожилого и старческого возраста/Т.М. Шаталова//автореферат.Москва 2003г 22 с.
6. Тактика при маркерных рецидивах рака яичников/Е.Г. Новикова, Н.С. Сергева, И.А. Корнеева, С.А. Ахмедова// Российский онкологи-ческий журнал.2006 №3 стр.11-14.
7. Рак яичников: морфогенез, патогенез, экспериментальное воспроизведение/И.Н. Трофимова, А.Ю. Никитина/Вопросы онкологии 2004 т50 №4 с. 387-398.
8. Предопухолевые заболевания и злокачественные опухоли женских половых органов/Е.Е. Вишневская//Мн.:Высш. Шк.,2002-412стр
9. Рак яичников: закономерности метастазирования и выбор адекватного лечения больных/В.Л. Винокуров//СПб : ООО «Издательство ФОЛИАНТ», 2004-336стр.
10. Рак яичника/И.С. Краевская//М., «Медицина», 1978г-157стр.
11. Выявляемость злокачественных опухолей яичников в условиях диспансеризации и причины смерти больных/Н.И. Портнова//Автореферат диссертации на соискание ученой степени кандидата медицинских наук. Москва-2001,22с.
12. Ошибки в диагностике и тактике ведения больных со злокачественными опухолями яичников/Е.Т.Антошечкина, И.П. Морозов//Методические рекомендации. Москва-1992г.,17с.
13. Эпидемиологические и клинико-морфологические особенности злокачественных опухолей яичников/Т.Е. Белокриницкая, Ю.Н. Пономарева, Е.Н. Бунина, Г.М. Ломнева// Журнал акушерства и женских болезней. Санкт-Петербург.2006г. T-LV вып.-2, с. 68-70.
14. Рак яичников/С.А. Тюляндин//Москва, 1996,63с.
15. Вторичные циторедуктивные операции в комбинированном лечении рецидива рака яичниковы/И.В. Селюждский, М.В. Лысенко, К.И. Ларионов, А.А. Пазычев//Российский онкологический журнал 2006, №6, с. 40-41.

16. Возможности ультразвукового исследования в диагностике рецидивов рака яичников/Е.Л. Стецюк//Медицинская радиология и радиационная безопасность, Т 53 №4. Москва 2008. С.50-55
17. Рецидивы опухолей яичников пограничной степени злокачественности/ Е.Г. Новикова, Г.Ю. Баталова, Ю.Ю. Андреева//Российский онкологический журнал .№1 Москва 2005. С.24-28
18. Маркеры апоптоза и пролиферации опухолевых клеток в динамике прогрессирования рака яичников/И.И. Андреева, С.Б. Петров//Онкология, научно-практич. журнал, Т10 №2 2008 с.234-237.
19. Факторы риска развития спорадического рака яичников/М.М. Высоцкий, М.А. Дигаева//Проблема женской репродуктивной системы № 1 Москва 2010 с.46-50
20. Shen GH, Ghazizadeh M, Kawanam I O, et al. Prognistic significance of vascular endothelial growth factor expression in human ovarian carcinoma// Br J Canc 200;83(2): 196-203.
21. Sonmezer M, Gungor M, Ensar I A, etal. Prognostic significance of tumor angiogenesis in epithelial ovarian cancer: in association with transforming growth factor β and vascular ehdothelial growth factor// Int. J Gynecol Canc 2004;14(1):82-88.
22. Burger R. Still M. et al. Phase II trial of bevacizumab in persistent or recurrent epithelial ovarian cancer or primary peritoneal cancer. //Abst. 5009.ASCO 2005.
23. Алгоритмы диагностики и лечения злокачественных новообразований /под ред. д-р мед.наук, проф. О.Г.Суконко, д-р мед.наук С.А.Красного// Минск, 2012
24. Cannistra S. Matulonis U.et al. Bevacizumab in pts with advanced platinum-resistant ovarian cancer.// Abst. 5006 ASCO 2006.
25. Simpinks F, BelIson JL, Rose PG, et al. Avoiding bevacizumab related gastrointestinal toxicity for recurrent ovarian cancer by careful patient screening// Gynecologic Oncology 2007; 107(1):118-23.
26. Ham I lton CA, Maxwt l l GL, Chernofsky MR, et al. Intraperitoneal bevacizumab for the palliation of malignant ascites in refractory ovarian cancer// Gynecol Oncol 2008; 111:530-32.
27. Burger RA, Brady MF, Bookman MA, et al. Phase III trial of bevacizumab (BEV) in the primary treatment of advanced epithelial ovarian

Учебное издание

Шелкович Светлана Евгеньевна
Анищенко Анна Евгеньевна
Демидчик Юрий Евгеньевич
Литвинова Татьяна Михайловна

Рак яичников

Учебно-методическое пособие

Ответственная за выпуск С.Е. Шелкович

Подписано в печать 25. 04. 2013. Формат 60x84/16. Бумага потребительская.
Печать ризография. Гарнитура «Times New Roman».
Печ. л. 1,88. Уч.- изд. л. 1,38. Тираж 100 экз. Заказ 139.
Издатель и полиграфическое исполнение –
Белорусская медицинская академия последипломного образования.
ЛВ № 23 от 27.01.2004. 220013, г. Минск, ул. П. Бровки, 3.