МИНИСТЕРСТВО ЗДРАВООХРАНЕНИЯ РЕСПУБЛИКИ БЕЛАРУСЬ
БЕЛОРУССКАЯ МЕДИНИНСКАЯ АКАДЕМИЯ
ПОСЛЕДИПЛОМНОГО ОБРАЗОВАНИЯ
Кафедра геронтологии и гериатрии с курсом
аллергологии и профпатологии

Л. П. ВОРОНИНА

ИШЕМИЧЕСКИЙ КОЛИТ

Методическое пособие

Минск БелМАПО
2013

УДК 616.34-005.4(075.9)
ББК 54.133$_{я}$73
В 75

Рекомендовано в качестве методического пособия УМС
Белорусской медицинской академии последипломного образования
протокол №5 от 25.06. 2013 г.

Автор:

канд.мед. наук, доцент *Воронина Л.П.*

Рецензенты:

Сытый В.П. – заведующий кафедрой основ медицинских знаний БГПУ им. М. Танка, профессор, доктор медицинских наук Сытый В.П.

кафедра пропедевтики внутренних болезней БГМУ

Воронина Л.П.
В 75 Ишемический колит: методическое пособие /Л.П. Воронина. Минск: БелМАПО, 2013

ISBN 978-985-499-761-2

Ишемический колит является заболеванием с известной этиологией и относится к компетенции терапевтов. Эта патология может дебютировать как острая, но при длительном воздействии патологических факторов хронизируется, приводит к развитию воспалительного процесса и в ряде случаев заканчивается фиброзом кишечной стенки.

В пособии обобщены современные представления о данной патологии, с акцентом на гериатрический аспект. Предназначено для геронтологов, гастроэнтерологов, терапевтов, врачей общей практики.

УДК 616.34-005.4(075.9)
ББК 54.133$_{я}$73

ISBN 8978-985-499-761-2

© Воронина Л.П., 2013
© Оформление БелМАПО, 2013

ОГЛАВЛЕНИЕ:

1	Введение	4
2	Терминология	4
3	Эпидемиология	4
4	Классификация	5
5	Анатомия и физиология	6
6	Этиология и патогенез	13
7	Гистоморфология	18
8	Клиника и диагностика	20
9	Дифференциальный диагноз	26
10	Лечение	27
11	Прогноз и профилактика	32
12	Литература	33

ВВЕДЕНИЕ

Под интестинальной ишемией понимается острая или хроническая недостаточность кровоснабжения в бассейнах чревной, верхней и нижней брыжеечных артерий. Самой частой причиной хронической интестинальной ишемии является атеросклероз, локализующийся в устьях соответствующих артерий. Меньшее значение имеют неспецифический аортоартериит, фиброзномускулярная дисплазия, системные васкулиты, а также аномалии развития сосудов, их гипоплазия, экстравазальное сдавление сосудов извне. Причиной экстравазального сдавления висцеральных артерий чаще всего оказывается опухоль, но может быть также спаечный процесс или особенности строения серповидной связки диафрагмы.

К редким причинам интестинальной ишемии относят: бактериальный эндокардит, септицемию, сердечную недостаточность, анафилактический шок, полицитемию, врожденную гемолитическую анемию и др

В условиях гипоксии наблюдаются дистрофические, некротические и атрофические изменения слизистой оболочки ишимизированного полого органа и подслизистого слоя, а также нервных интрамуральных сплетений.

Широкое внедрение прижизненного исследования сосудов, развитие сосудистой хирургии способствовали уточнению клинических проявлений ишемии системы чревной, верхней и нижней брыжеечных сосудов.

ТЕРМИНОЛОГИЯ

Ишемический колит — воспалительные изменения толстой кишки, обусловленные нарушением кровоснабжения кишечной стенки. Термин «ишемический колит» был предложен Martson в 1966 г. На долю ишемического колита приходится не менее трети всех диагностируемых воспалительных изменений толстой кишки у лиц пожилого возраста.

ЭПИДЕМИОЛОГИЯ

Оценка истинной распространённости ишемического колита весьма затруднительна, что связано с наличием большого количества не диагностированных случаев при лёгкой степени нарушения кровотока.

Ишемический колит является наиболее часто встречающимся типом ишемического поражения желудочно-кишечного тракта. Известно, что приблизительно у 10% пациентов, подвергшихся реконструктивным

хирургическим вмешательствам на брюшной части аорты, развивается ишемический колит.

Данное заболевание встречается с одинаковой частотой среди мужчин и женщин.

Наиболее часто ишемический колит развивается у людей в возрасте старше 60 лет. Средний возраст постановки диагноза заболевания – 70 лет.

КЛАССИФИКАЦИЯ

Общепринятой классификации ишемического колита нет. Одной из известных классификаций служит классификация по Marston (1964), при которой по клиническим и морфологическим признакам выделяют следующие формы ишемического колита:

Транзиторная (некротизирующая) форма

Наиболее частый вариант ишемического колита. Развивается на фоне преходящей ишемии толстой кишки. Возникает некроз слизистой оболочки толстой кишки с воспалением, которые обычно со временем проходят.

Больные страдают изза болей и кровотечений, которые длятся несколько дней или недель. Могут быть боли различной продолжительности в левой подвздошной области, в области селезеночного угла (возникают обычно через 15–20 мин или через 1,5–2 часа после приема пищи), имеющие ноющий или периодический схваткообразный характер, чаще умеренной интенсивности. Наличие кишечных кровотечений зависит от тяжести поражения слизистой оболочки толстой кишки.

Стенозирующая или стриктурирующая (псевдотуморозная) форма

Представлена сужением кишки в результате длительных и повторяющихся ишемических повреждений толстой кишки. В результате воспалительные изменения из зоны слизистой оболочки толстой кишки распространяются на подслизистый и мышечный слой. Этот процесс течёт медленно, с развитием грануляционной ткани и постепенным рубцеванием, которое приводит к образованию стриктур, напоминающих изменения при болезни Крона или эндофитном раке. Наиболее часто эти изменения локализуются в селезеночном изгибе или нисходящем отделе кишки.

Гангренозный колит

Наиболее тяжелая форма колита с обширным поражением всех оболочек толстой кишки, чаще всего обусловленная тромбозом или

тромбоэмболией верхней брыжеечной артерии. Гангренозный колит может развиваться и после тяжелой кровопотери, при шоке, переохлаждении и других состояниях, сопровождающихся артериальной гипотензией, поражением мелких сосудов. Эта форма описана также у больных, перенесших реконструктивные операции на аорте и подвздошных артериях.

Болезнь характеризуется внезапным началом, нестерпимой болью в левой половине живота, диареей с выделением темной крови (иногда сгустками). Развивается коллапс, появляются рвота, лихорадка, признаки перитонита. На обзорном снимке брюшной полости обнаруживают генерализованное расширение толстой кишки.

Код по МКБ – 10

К55 - Сосудистые болезни кишечника.

К.55.0 Острые сосудистые болезни кишечника

- молниеносный ишемический колит
- инфаркт кишечника
- мезентериальная(ый): эмболия, инфаркт, тромбоз
- подострый ишемический колит

К.55.1 Хронические сосудистые болезни кишечника

- хронический ишемический: колит, энтерит, энтероколит
- ишемическое сужение кишечника
- мезентериальная(ый) сосудистая недостаточность, атеросклероз

АНАТОМИЯ И ФИЗИОЛОГИЯ

Длина толстой кишки составляет 130 -150 см, диаметр просвета в области слепой кишки 6,0-7,5 см, в зоне ректосигмоидного перехода 2 - 2,5.см. Ободочная кишка имеет некоторые морфологические особенности. Волокна продольной мускулатуры кишечника группируются в три продольных тяжа, называемые лентами taeniae coli. Снаружи ободочная кишка имеет складчатый вид, образуя выпячивания, или гаустры (haustra coli). Образование гаустр связывают с наличием свободного пространства между циркулярными мышечными волокнами стенки кишки и меньшей длиной taeniae coli по сравнению с остальной частью наружного продольного слоя кишки. На брюшине, покрывающей толстую кишку, имеются жировые выросты - appendices epiploicae (они могут спонтанно перекручиваться).

Анатомические особенности организации мышечного слоя ободочной кишки обеспечивают возможность ее поперечной растяжимости, которая в 30 раз превышает растяжимость одноименного ее сегмента по длине, и почти в 3 раза превышает поперечную растяжимость подвздошной кишки. Растяжимость толстой кишки (вкупе с особенностями моторики) обеспечивает возможность задержки здесь химуса (продвижение пищи по тонкой кишке исчисляется в часах, а время пребывания в ободочной кишке - днями). Выполнению этой функции способствуют и анатомо-функциональные сфинктеры толстой кишки, обеспечивающие также направленность пассажа снизу вверх нередко в условиях повышения полостного давления в нижележащих отделах, создаваемого антиперистальтикой кишки, происходящей при закрытом илеоцекальный сфинктере.

Толстая кишка разделяется на слепую (colon coecum), восходящую (colon ascendens), поперечноободочную (colon transversum), нисходящую (colon descendes), сигмовидную (colon sigmoideum) и прямую (rectum) кишки; выделяют печеночный (flexure hepatica) и селезеночный (flexure lienalis) изгибы. Отдельные участки толстой кишки фиксированы (colon ascendens, colon descendes), другие подвешены на брыжейке и потому мобильны (colon transversum, sigmoideum, coecum). Перекручивания и завороты наблюдаются преимущественно в мобильных отделах толстой кишки.

Правая половина ободочной кишки (до селезеночного угла) снабжается кровью из верхней брыжеечной артерии. Левая половина, включая и прямую кишку, обеспечивается артериальной кровью из нижней брыжеечной артерии. Наиболее уязвимым местом толстой кишки (за счет слабого развития коллатералей) является селезеночный изгиб, расположенный в зоне смежного кровоснабжения бассейнов двух брыжеечных сосудов. Эта часть кишки вовлекается в процесс при ишемических нарушениях в 80% случаев. Толстая кишка выполняет всасывающую, пищеварительную, двигательную и выделительную функцию.

Всасывающая функция

За сутки в слепую кишку вместе с химусом обычно поступает 1-1,5 л жидкости. Около 90% этого объема всасывается в ободочной кишке (преимущественно в правой половине) и только 10% выделяется с калом. Толстая кишка может всасывать в день почти 6 л воды и 800 ммоль натрия, вводимых в слепую кишку с постоянной скоростью. Обычно понос наблюдается только после превышения объема поступающей жидкости 5-6

литров. Толстая кишка играет значительную роль в сохранении электролитного гомеостаза организма: Na^+, CI^- , H_20 - всасываются из просвета во внеклеточную жидкость (преимущественно в слепой и поперечной ободочной кишках), K^+ и бикарбонаты секретируются в проксимальных отделах толстой кишки (частично K^+ вновь всасывается в дистальных отделах). Абсорбция и секреция в толстой кишке осуществляются в основном против градиента концентрации с помощью специальных активных транспортных систем.

Малые потери с калом хлорида натрия объясняют способность человека выжить даже при очень низком потреблении соли. После хирургического удаления ободочной кишки развивается хроническая умеренная гипогидратация, гипонатриемия, что увеличивает чувствительность организма к потерям воды и электролитов. Таким пациентам нецелесообразно ограничение в питании соли.

Проксимальные отделы толстой кишки активно участвуют и в абсорбции Ca^{++}, в дистальных отделах происходит его секреция. В норме в просвете ободочной кишки не содержится солевого бикарбонатного раствора. В ней обитает активная микрофлора, под действием которой в сутки расщепляется более 30 г углеводов из пищи и кишечных секретов с образованием по меньшей мере 300 ммоль короткоцепочных жирных кислот (уксусная, пропионовая, масляная). Кроме того, здесь распадается около 6 г мочевины с образованием аммиака (MH_3). В результате таких обменных процессов образуются растворимые вещества, оказывающие существенный эффект на характер всасывания электролитов. Так, короткоцепочные жирные кислоты стимулируют всасывание натрия и воды. В этом смысле короткоцепочные жирные кислоты следует рассматривать как антидиарейные вещества, недостаточное образование которых способно, по-видимому, привести к нарушению обмена воды и солей.

Секреторная функция

Секрет толстой кишки изотоничный, имеет щелочную реакцию, содержит большое количество IgA и слизь. Слизь составляет около 0,4% секрета колоноцитов. Секреция слизи увеличивается под влиянием механических факторов и веществ, раздражающих поверхность слизистой оболочки. Толстая кишка может иногда оказывать значительное влияние на возникновение поносов. Факторы, нарушающие нормальное всасывание в ободочной кишке: повреждение целостности эпителия, патологически

активная секреция электролитов слизистой оболочкой, нарушение моторики, изменение характера кишечной микрофлоры.

Результатом «сброса» воды и электролитов, экссудации белка в просвет кишки через поврежденную слизистую оболочку является экссудативная диарея. Наиболее часто экссудативная (или воспалительная) диарея развивается при инвазивных бактериальных инфекциях, воспалительных заболеваниях кишки (язвенный колит, болезнь Крона), опухолях ободочной кишки. Характерными клиническими ее проявлениями являются наличие крови и слизи в кале, безотлагательные позывы на дефекацию, боли в животе, лихорадка.

Пищеварительная функция

В ободочную кишку ежедневно поступает 200 - 1500 г невсосавшихся в тонкой кишке остатков пищи, содержащих примерно до 60 г углеводов, 6 г белка и 2 г жира. Невсосавшиеся углеводы (главным образом целлюлоза, гемицеллюлоза, пектины) под действием анаэробной микрофлоры превращаются в жирные кислоты с короткой цепью («летучие»), которые преимущественно представлены ацетоуксусной, пропионовой и масляной кислотами. Их всасывание происходит в результате пассивной диффузии. Абсорбированные жирные кислоты частично идут на удовлетворение энергетических потребностей колоноцитов, частично поступают в кровь, пройдя через слизистую оболочку кишки.

Большая часть белков потребляется собственной микрофлорой. Часть белков метаболизируется до аммиака, который впоследствии всасывается. Непереваренные белки и невсосавшиеся аминокислоты расщепляются в толстой кишке с образованием целого ряда токсичных метаболитов: протеиногенные амины, фенол, крезол, индол, скатол и т.д. Эти вещества выделяются в основном в составе фекалий, некоторые из них абсорбируются, поступают в кровоток и выделяются с мочой в неизмененном виде (кадаверин, путресцин), другие (крезол, фенол, индол) вступают в печени в реакцию конъюгации с глюкуроновой и серной кислотами и выделяются с мочой. Выделение калиевой соли индолсилсульфата (животного индикана) пропорционально активности гнилостных процессов в толстой кишке и скорости обезвреживания в печени.

Моторная функция

Весь процесс пищеварения длится 24 - 72 ч, из них наибольшее время приходится на пребывание остатков пищи в толстой кишке (21 - 72 ч).

Сократительная активность гладких мышц толстой кишки происходит преимущественно по сегментам, в связи с чем она обеспечивает главным образом перемешивание содержимого просвета кишки. Эти сокращения способствуют образованию гаустр. Гаустра-ции в ободочной кишке можно сравнить с работой садовой лопаты; их острый контур врезается в полутвердое содержимое и как бы «перелопачивает» его, улучшая контакт химуса с эпителием. На непропульсивные (сегментарные) сокращения приходится более 90% всей моторной деятельности толстой кишки. Приблизительно от 1 до 3 раз в день по толстому кишечнику проходит перистальтическая волна, называемая усиленной (форсированной) перистальтикой, которая обеспечивает продвижение содержимого по направлению к прямой кишке.

Все виды моторики толстой кишки могут усиливаться после приема пищи. Усиление моторики начинается через 10 мин после приема пищи, этот эффект называют гастроцекальным рефлексом. Например, при синдроме раздраженного кишечника чувствительность стенки кишки к дигестивным пептидам повышена (акт дефекации практически после каждого приема пищи), а при обострениях язвенного колита сильные сокращения больших сегментов толстой кишки происходят каждые 2-4 мин, что приводит к поносу.

Своеобразную роль функционального сфинктера в регуляции двигательной деятельности всей толстой кишки играет сигмовидная кишка. Диарея часто связана со снижением ее моторной активности, что способствует свободному доступу содержимого ободочной кишки в прямую. Запор обычно обусловлен увеличением некоординированной активности сигмовидной кишки, создающей функциональное сопротивление нормальному транзиту.

Изменения моторики толстой кишки проявляются гипо-, гиперкинезией и обструкциями. Запоры могут быть вызваны усилением непропульсивных сокращений (синдром раздраженного кишечника - СРК, функциональные запоры) или ослаблением пропульсивной перистальтики. Поносы связаны с более частыми массивными пропульсивными сокращениями (СРК, язвенный колит, болезнь Крона), или с ослаблением непропульсивной перистальтики (функциональная диарея).

Нарушение моторной функции толстой кишки является главным пусковым звеном возникновения абдоминальных болей. Так, при гиперсегментации толстой кишки повышается давление в просвете

гиперсегментированного участка, что приводит к раздражению *ноцицепторов* (сенсорные рецепторы), локализующихся в мышечном слое стенки кишки, чувствительных больше к растяжению или интенсивным спастическим сокращениям.

Акт дефекации контролируется внешним анальным сфинктером. Он образован поперечно-полосатыми мышечными волокнами, является произвольно управляемым, может играть роль выталкивающего инструмента при волевом натуживании. Вне дефекации мышцы анального наружного сфинктера находятся в состоянии тонического сокращения. При дефекации внешний анальный сфинктер расслабляется, а продольные мышцы толстой и прямой кишки сокращаются. Наружный анальный сфинктер регулируется также тазовым нервом (парасимпатическая нервная система) и подчревным сплетением (симпатическая нервная система). Таким образом, первичная рефлекторная дуга от рецепторов прямой кишки замыкается в поясничнокрестцовом отделе спинного мозга. Эта рефлекторная дуга обеспечивает непроизвольный акт дефекации.

Микрофлора толстой кишки

Толстая кишка наиболее обильно заселенный микроорганизмами отдел ЖКТ. Число микроорганизмов в 1 г содержимого слепой кишки достигает 2 млрд, они представляют 17 семейств, 45 родов и до 500 различных видов. В толстой кишке 90 - 95% микробов составляют анаэробы (бифидобактерии и бактероиды) и только 5 - 10% это строгая аэробная и факультативная аэробная флора (молочнокислые и кишечные палочки, энтерококки, стафилококки, грибы, протей). Нормальная микрофлора играет важную роль в защите организма от патогенных микробов, стимулируя иммунную систему, принимая участие в реакциях метаболизма. В то же время эта флора способна привести к развитию инфекционных осложнений. В частности, кишечные анаэробы (например, бактероиды) могут вызывать формирование абсцессов после проникновения в кишечную стенку в результате травм, хирургических вмешательств или ишемизации кишки.

Гериатрические особенности

Общая длина кишок у лиц пожилого и старческого возраста увеличивается. Часто у них обнаруживается удлинение отдельных участков толстой кишки. В связи с развитием у людей пожилого и старческого возраста опущения желудка и кишок слепая кишка нередко смещается в малый таз. Предпосылками к удлинению кишок, являются возрастное

ослабление их мышечного тонуса, употребление в течение жизни больших количеств грубой пищи.

В процессе старения человека происходит достоверное уменьшение толщины слизистой оболочки различных отделов тонкой кишки за счет укорочения ворсинок и уменьшения криптального слоя. У людей старческого возраста иногда определяются поля «плешивости», представляющие собою участки слизистой оболочки тонкой кишки с очаговой атрофией, на которых ворсинки почти полностью отсутствуют (Л. Н. Валенкевич, 1984). С возрастом в стенке тонкой кишки возникают атрофические изменения, что приводит к сглаживанию рельефа слизистой оболочки, уменьшению количества функционирующих желез, гибели секреторных клеток, которые замещаются соединительной тканью. Морфологические изменения слизистой оболочки тонкой кишки служат одной из причин нарушения пристеночного пищеварения, так как структурная перестройка уменьшает площадь, где осуществляется мембранное пищеварение. Старение сопровождается изменением активности мембранных ферментов тонкой кишки, участвующих в заключительных этапах пристеночного пищеварения. Нарушаются процессы транслокации и встраивания ферментов в состав липопротеидной мембраны кишечных клеток. У лиц пожилого и старческого возраста обновление эпителиального пласта слизистой оболочки тонкой кишки происходит в 1,5 раза медленнее, чем у молодых. С возрастом уменьшается скорость всасывания в тонкой кишке, но увеличивается продолжительность процесса кишечного всасывания (R. Weiner, 1984).

Процесс старения человека изменяет и толстую кишку, особенно ее мышечный слой. Сеть мышечных волокон в стенке кишки становится крупнопетлистой, тонус их снижается, что способствует развитию слабости мышечных сокращений и сказывается, в первую очередь, на величине давления в кишках. Исследования манометрическим и радиометрическим методами показали, что снижение давления в просвете толстой кишки достигает 7—10 см вод. ст. Слабость мышечной ткани кишок приводит к нарушению их функции. По данным рентгенологических исследований у трети пациентов отмечается замедление продвижения контрастной массы. Причиной его может быть как равномерное замедление пассажа по всей длине кишок, так и дискинезии, при которых одни участки кишки контрастная масса проходит быстро, а в других задерживается на длительное время. Моторика толстой кишки может быть настолько ослаблена, что контрастная масса задерживается в ней в течение нескольких дней.

Возрастные изменения двигательной функции толстой кишки обозначаются клиническим определением «старческий запор». Кроме указанных причин, для развития запора у людей пожилого и старческого возраста имеют значение ослабление мышц брюшной стенки и таза, недостаточная физическая активность, характер питания и т. д. У лиц этого возраста запор может быть обусловлен патологическим процессом (стриктуры, опухоли кишки и т. д.), что требует всегда тщательной дифференциальной диагностики.

Изменения мышечной ткани кишок при старении создают предпосылки для формирования одиночных и множественных дивертикулов. Наиболее часто дивертикулы обнаруживаются в возрасте 70—80 лет, у женщин чаще, чем у мужчин. В большинстве случаев дивертикулы локализуются в ободочной сигмовидной кишке. Воспаление слизистой оболочки дивертикула может привести к изъязвлению и перфорации кишки, кровотечению.

У людей пожилого и старческого возраста значительно чаще, чем у молодых, выявляются полипы толстой кишки. Так, частота полипов у молодых составляет 3%, у людей старше 70 лет — 12,8 %. Процент малигнизации полипов у лиц старческого и пожилого возраста высок.

ЭТИОЛОГИЯ И ПАТОГЕНЕЗ

Пищеварительный тракт кровоснабжается из брюшного ствола, верхней и нижней брыжеечной артерий. Брюшной ствол обеспечивает кровью желудок, двенадцатиперстную кишку, поджелудочную железу и печень. Верхняя брыжеечная артерия берет начало от передней поверхности аорты и делится на четыре сосуда: нижнюю панкреато- дуоденальную, срединную, правую и подвздошно-толстокишечные артерии. Мелкие ветви идут к тощей и подвздошной кишке. Все они формируют аркады, от которых отходят сосуды, проникающие в кишечную стенку. Нижняя брыжеечная артерия образует левую толстокишечную артерию, множественные сигмовидные ветви и заканчивается уже как верхняя ректальная артерия. Таким образом, верхняя брыжеечная артерия обеспечивает кровью тонкую кишку и правые отделы ободочной кишки, а нижняя — дистальную часть поперечной ободочной кишки до проксимальных отделов прямой. Выраженная коллатеральная циркуляция желудка, двенадцатиперстной и прямой кишки объясняет редкость ишемии этих органов. Главные анастамозы между брюшным стволом и верхней брыжеечной артерией формируются из верхней панкреатодуоденальной ветви брюшного ствола и

нижней панкреатодуоденальной ветви верхней брыжеечной артерии. Они включены в панкреатодуоденальную аркаду и обеспечивают кровью двенадцатиперстную кишку и поджелудочную железу. Селезеночный изгиб и сигмовидная кишка имеют ограниченное число анастамозов, и ишемические поражения часто локализуются именно там. Существуют три вида коммуникаций между верхней и нижней брыжеечными артериями: краевая артерия Драммонда, идущая вблизи и по ходу кишечной стенки, центральная анастамозирую- щая артерия — длинный и более центрально располагающийся сосуд и арка Риолана — артерия в основании брыжейки. При окклюзии верхней или нижней брыжеечной артерий ангиографически выявляются крупные коллатерали, названные извитыми артериями и представляющие центральную анастамозирующую артерию, или арку Риолана.

Наиболее уязвимым местом толстой кишки является селезеночный изгиб, расположенный в зоне смежного кровоснабжения бассейнов двух брыжеечных артерий. По данным L.M.Thomas (1972), эта часть кишки вовлекается в процесс при ишемических нарушениях в 80% случаев. Нерезко выраженные нарушения кровообращения в стенке кишки чаще всего обнаруживаются у людей в возрасте 60-70 лет, страдающих хроническими заболеваниями сердца, аневризмой брюшной аорты, атеросклерозом с сужением устьев брыжеечных артерий. Эти процессы обусловливают исходное снижение кровотока во всех органах, а некоторые избирательно в толстой кишке. Если у этих больных возникает дополнительное снижение артериального давления, связанное с инфарктом миокарда, кровотечением, шоком или приемом лекарственных препаратов, то это может обусловить дополнительную ишемию стенки кишки с развитием в ней органических изменений. При этом очаги повреждения, как правило, возникают в зонах смежного кровообращения, где кровоток нарушается сильнее всего.

Ишемическое повреждение кишечника — результат прекращения поступления в кишку кислорода и питательных веществ, необходимых для сохранения клеточной целостности. Примечательно, что толстая кишка может выдержать снижение мезентериального кровотока на 75% в течение 12 ч без выраженных изменений в кишечной стенке, выявляемых при световой микроскопии. При снижении кровотока ниже критического потребление кислорода резко падает, так как усиленное его извлечение уже недостаточно для компенсации. При окклюзии крупных сосудов в ответ на снижение артериального давления дистальнее зоны обструкции открываются

коллатерали. Они «открыты» длительное время, поскольку давление продолжает оставаться ниже системного. После нескольких часов ишемии развивается вазоконстрикция в окклюзированном сосудистом ложе, повышая в нем давление и снижая коллатеральный кровоток. Длительное ее существование может привести к необратимым изменениям и после устранения причины ишемии.

Кровоток в сосудах изменяется под влиянием функциональных, гуморальных, локальных и нервных факторов. Симпатическая нервная система через α-адренергические рецепторы играет ведущую роль в поддержании тонуса брюшных артерий. В патогенезе ишемии участвуют также и вазоактивные вещества: ангиотензин-2, вазопрессин и простогландины и др. Ишемическое повреждение возникает как вследствие гипоксии во время ишемии, так и вследствие реперфузии, когда кровоток восстанавливается. Это связано с действием свободных кислородных радикалы, повреждающие тканевые молекулы и приводящие к лизису клетки. Чаще всего источником реактивных кислородных метаболитов является ксантиноксидаза и нейтрофилы. Кроме того, описаны многочисленные примеры нарушения брыжеечного кровообращения под действием вазопрессорных средств — эфедрина, адреналина, ангиотензина, контрацептивов, применяемых внутрь и некоторых других препаратов.

A.Marston и соавт. (1966), основываясь на ведущих клинических проявлениях и морфологических изменениях, разработали классификацию ишемического колита, включающую три формы: гангренозную, транзиторную и стриктурирующую.

Для транзиторной формы характерно появление внезапных схваткообразных болей в животе, сочетающихся с тенезмами. Через сутки появляется диарея с примесью крови. Небольшие кровотечения и боли быстро проходят. Усиление болей, появление лихорадки и лейкоцитоза указывают на прогрессирование процесса. При транзиторных формах возможны два исхода: разрешение или развитие стриктуры. При первом варианте в слизистой оболочке возникают поверхностные некротические изменения. При осмотре она выглядит неравномерно полнокровной с множественными мелкими кровоизлияниями, местами отмечаются небольшие серовато-желтоватые наложения. Чаще всего, они проходят через несколько дней и больные полностью выздоравливают (Левитан М.Х., Федоров В.Д. и Капуллер Л.Л., 1980). Реже воспалительные изменения зоны слизистой оболочки распространяются на подслизистую основу и мышечный слой. Процесс течет медленно, с развитием грануляционной ткани и

постепенным рубцеванием, которое приводит к образованию сегментарных стриктур, напоминающих изменения при болезни Крона или эндофитном раке.

Четкое представление о различных типах нарушения кровообращения в толстой кишке можно получить из приведенной ниже классификации I.C.Tolbot и A.B.Price (1987), представленной в таблице 1.

Таблица 1

Факторы, приводящие к ишемии толстой кишки

Артериальная окклюзия	Тромбоз или атероматоз верхней брыжеечной артерии. Повреждение нижней брыжеечной артерии во время операции
Заболевания мелких сосудов	Диабет Амилоидоз Облучение Артериты Пересадка почки (подавление иммунитета)
Венозная окклюзия	Тромбоз: идиопатический при портальной гипертонии при остром панкреатите состояние гиперкоагуляции Механическое сдавление
Неокклюзивные факторы	Шок Дегидратация Воздействие лекарств Повышение внутрикишечного давления (обструкция толстой кишки) опухолью при болезни Гиршпрунга при завороте, странгуляции при дивертикулярной болезни

Артериальные окклюзии, как известно, чаще всего обусловлены тромбозом или атероматозом, приводящим к облитерации или резкому сужению просвета артерии. Можно согласиться с авторами в том, что в бассейне нижней брыжеечной артерии нарушения кровообращения чаще связаны с перенесенными хирургическими вмешательствами.

Нарушения венозного оттока не всегда сопровождаются возникновением геморрагического инфаркта и могут протекать медленно с постепенным развитием воспалительных изменений в кишечной стенке.

Менее изучены случаи неокклюзивных ишемических колитов, чаще наблюдаемых при шоке любой этиологии. Создается впечатление, что кроме того, должны существовать факторы, способствующие нарушению кровообращения в толстой кишке. К ним, прежде всего, могут относиться сужения атероматозными бляшками начальных отделов брыжеечных артерий, повышение внутрикишечного давления и, вероятно, применяемые при шоке вазопрессивные лекарственные препараты.

Другая группа ишемических колитов вызывается повышением давления в просвете кишки, приводящего к резкому ее расширению и истончению стенок с нарушением кровообращения в мелких сосудах. Этот механизм был четко продемонстрирован еще в эксперименте W.D.Gatch и C.G.Gulbertson. Чаще такая ситуация возникает при непроходимости, обусловленной стенозирующей опухолью, заворотом или другими причинами. Но, например, при болезни Гиршпрунга, сопровождающейся необычно длительными упорными запорами, ряд авторов в описаниях исследования операционных препаратов, только в единичных случаях обнаруживали ишемические нарушения на значительном протяжении кишечной стенки с множественными кровоизлияниями и язвенными дефектами слизистой оболочки.

Отмечается, что и при стенозирующих опухолях толстой кишки проявления выраженного ишемического колита в расширенной части кишки выше опухоли также наблюдаются редко. Один случай ишемического колита, вызванного стенозирующей раковой опухолью верхнеампулярного отдела прямой кишки, описан M.Balars (1980). В случаях ишемического колита, вызванного непроходимостью, участки поражения располагаются в любом отделе толстой кишки, а не только в зонах смежного кровообращения. В подавляющем числе наблюдений, выше участка, препятствующего продвижению содержимого, отмечается лишь полнокровие слизистой оболочки без развития язв. По-видимому, во многих случаях кровоток в кишечной стенке компенсируется. В единичных случаях отмечается поражение нисходящей или поперечной ободочной кишок у молодых людей без видимых причин (Clarke A.W. et al. 1972).

В заключение следует отметить, что патогенез ишемического колита не во всех случаях бывает ясен. В большинстве случаев играют роль сразу

несколько факторов: снижение артериального давления, плохо выраженное коллатеральное кровообращение, нарушение реологических свойств крови и др. Нельзя не отметить также и роль вторичного инфицирования.

ГИСТОМОРФОЛОГИЯ

Микроскопическая диагностика нарушений кровообращения в случаях развития гангрены или инфаркта не вызывает затруднений. При этом в зоне расположения слизистой оболочки сохраняются лишь ее контуры с множественными кровоизлияниями и разной степенью выраженности воспаления. Некроз обычно распространяется на все слои. В случаях преходящих сосудистых нарушений или "исчезающих колитов" изменения захватывают лишь поверхностные отделы слизистой оболочки. Они заключаются в том, что поверхностный эпителий и эпителий верхних отделов крипт некротизируется. В сохранившемся эпителии отмечаются признаки регенерации, проявляющейся в увеличении ядер, исчезновении бокаловидных клеток и появлении митозов. Собственная пластинка содержит небольшое количество сегментоядерных лейкоцитов, лимфоцитов, плазматических клеток и единичные эозинофилы. В капиллярах обнаруживаются сверки фибрина и свежие кровоизлияния в окружающей ткани. В подслизистой основе выявляют отек, значительное полнокровие сосудов и свежие кровоизлияния, кое-где обнаруживаются тромбы. Выраженность описанных изменений может колебаться в зависимости от глубины сосудистых нарушений и времени, прошедшего с момента их возникновения. Постепенно в большинстве случаев эпителий крипт восстанавливается и слизистая оболочка принимает обычный вид. В более тяжелых случаях в слизистой оболочке сохраняются язвенные дефекты с полным разрушением крипт. В прилежащих участках слизистой оболочки можно обнаружить единичные крипт- абсцессы, склероз собственной пластинки, пролиферацию капилляров и небольшую воспалительную инфильтрацию с примесью макрофагов, нагруженных гемосидерином (Marston A. et al., 1966). Этот последний признак является характерным для ишемического колита в стадии исхода. При развитии стриктур в стенке кишки обнаруживаются довольно характерные изменения: в слизистой оболочке участки изъязвления, дно которых образовано грануляционной тканью, часто с полиповидными утолщениями. Собственная мышечная пластинка в этой зоне замещается соединительной тканью. Подслизистая основа утолщена, местами склерозирована с участками развития жировой ткани. Воспалительная инфильтрация носит очаговый слабовыраженный

характер. Как уже отмечалось, здесь обнаруживаются макрофаги, нагруженные гемосидерином. Можно встретить сосуды с организованными тромбами. В мышечном слое определяются участки грануляционной и соединительной ткани. При ишемических стриктурах в процесс вовлекается и серозная оболочка с развитием выраженного спаечного процесса вокруг суженного участка кишки. При исследовании биоптатов на этой стадии заболевания характерной чертой является склероз собственной пластинки слизистой оболочки с раздвиганием крипт друг от друга, полнокровием капилляров.

Главным гистологическим признаком острого ишемического поражения является расширение подслизистого слоя с наличием кровоизлияний и отёка. Изменения в подслизистом слое являются причиной полиповидных выпячиваний, которые при рентгенологическом исследовании обусловливают симптом «отпечатка большого пальца».

Мышечный слой относительно устойчив к ишемии. Однако при гангренозной форме ишемического колита поражаются все слои кишечной стенки.

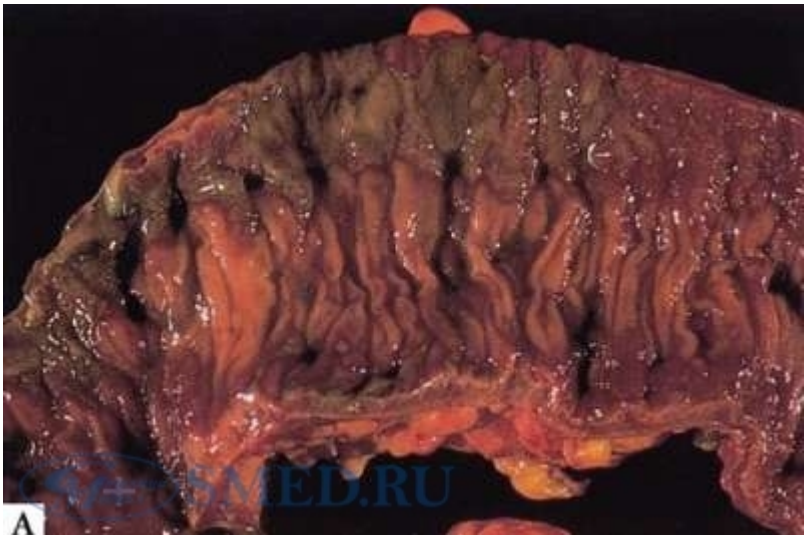

Макропрепарат толстой кишки при ишемическом колите. Отмечаются воспалительные и геморрагические изменения, изъязвления и зеленоватые псевдомембраны.

Важнейшими патологоанатомическими диагностическими признаками являются: частая локализация процесса в селезеночном изгибе, поверхностный некроз слизистой оболочки с сохранением эпителия крипт на большем протяжении, наличие тромбов или сгустков фибрина в мелких артериях, макрофаги, нагруженные гемосидерином, замещение собственной мышечной пластинки слизистой оболочки и участков мышечного слоя

грануляционной или соединительной тканью. Прямая кишка вовлекается в процесс только в 5-16% случаев (Reeders J.W. et al., 1984).

КЛИНИКА И ДИАГНОСТИКА

Клиническая картина ишемического колита не отличается особой специфичностью и характеризуется болевым синдромом, повторяющимися кишечными кровотечениями и неустойчивым стулом с патологическими примесями. Степень выраженности тех или иных симптомов во многом определяется характером течения и формой заболевания.

По течению ишемический колит может быть острым или хроническим, а в зависимости от степени нарушения кровоснабжения и повреждения тканей выделяют две формы — обратимую (преходящая ишемия) и необратимую с формированием либо стриктуры, либо гангрены стенки кишки.

Острая мезентериальная ишемия

Острая мезентериальная ишемия (ОМИ) включает эмболию и тромбоз верхней брыжеечной артерии, неокклюзивную форму ишемии, острый мезентериальный венозный тромбоз, фокальную сегментарную ишемию. В результате ОМИ развивается ишемический инсульт всей или части тонкой кишки и правой половины ободочной кишки. Вне зависимости от причины спектр кишечных проявлений варьирует от легких изменений функции до трансмуральной гангрены. Частота ОМИ в последние годы особенно возросла в связи со старением популяции и широко распространенной интенсивной помощи тем больным, которые ранее умирали от сердечно-сосудистых заболеваний. В большинстве исследований было показано, что эмболия верхней брыжеечной артерии встречается наиболее часто (40-50% случаев), неокклюзивная мезентериальная ишемия — в 20-30% и тромбоз верхней брыжеечной артерии — в 10-20%.

Ранняя диагностика ОМИ требует высокого индекса «ожидания», особенно у больных старше 50 лет с плохо контролируемой застойной сердечной недостаточностью, аритмией, перенесенной гипотензией или инфарктом. Появление внезапных болей в животе у пациента с любым из этих факторов должно насторожить в отношении ОМИ. Наличие постпрандиальных болей в течение многих недель или месяцев, предшествующих острому тяжелому эпизоду, характерно для тромбоза верхней брыжеечной артерии. Почти все больные ОМИ жалуются на острые боли в животе. С самого начала обращает внимание, что, несмотря на

интенсивные боли, живот остается мягким и ненапряженным. Выраженные боли в сочетании с быстрой и интенсивной эвакуацией кишечного содержимого позволяют предполагать эмболию верхней брыжеечной артерии.

При неокклюзивной ишемии боль может затушевываться другими расстройствами — гипотензией, сердечной недостаточностью или нарушениями сердечного ритма. Она может отсутствовать (у 25% больных). Часто обращает внимание необъяснимое растяжение живота или кровотечение, свидетельствующее о появлении кишечного инфаркта. Фекалии содержат кровь у 75% больных ОМИ. У части из них появляется спутанность сознания. В крови определяется лейкоцитоз и метаболический ацидоз, повышение уровня щелочной фосфатазы, амилазы, молочной кислоты. На обзорных рентгенограммах брюшной полости поначалу изменения отсутствуют. Позднее могут появиться парез кишечника, «пальцевые вдавления» в тонкой и правых отделах толстой кишки. Допплеровское ультразвуковое исследование может выявить портальный тромбоз и тромбоз верхней брыжеечной артерии или некоторых ее проксимальных ветвей. При компьютерной томографии обнаруживаются утолщенная стенка кишки, расширение просвета, интрамуральный газ или воздух в мезентериальной или портальной вене. Считается, что ранние признаки неспецифичны, а поздние уже характерны для некроза кишки. Поэтому и допплеровское исследование, и компьютерная диагностика не относятся к числу рекомендуемых методов диагностики ОМИ.

Отмечается полезность лапароскопии, но она нередко дает ложные представления об объеме поражения. На ранних этапах ишемического повреждения кровоток шунтируется к серозной оболочке, придавая нормальный вид кишке, даже если слизистая оболочка некротизирована. Кроме того, лапароскопия потенциально опасна из-за того, что кровоток в верхней мезентериальной артерии резко падает, когда внутрибрюшное давление превышает 20 мм рт. ст.

В настоящее время главным диагностическим приемом признана селективная мезентериальная ангиография, с одновременными инфузиями спазмолитиков. Ангиографически эмбол в верхней брыжеечной артерии удается визуализировать обычно в месте нормального анатомического сужения — дистальнее отхождения главной ветви в виде закругленного дефекта наполнения с полной обструкцией кровотока. Неокклюзивная мезентериальная ишемия диагностируется на основании четырех критериев:

1) сужения места отхождения ветвей верхней брыжеечной артерии;

2) извитых кишечных ветвей;

3) спазма аркад;

4) нарушений заполнения интрамуральных сосудов.

Намного труднее дифференцировать острый тромбоз с длительно существующей хронической окклюзией. Наличие выраженных коллатералей между верхней брыжеечной артерией и другими внутрибрюшными сосудами свидетельствует в пользу хронического поражения. Мезентериальный венозный тромбоз вследствие обструкции кишки опухолью обычно распространяется на периферию, тогда как тромбоз при гиперкоагуляции начинается в мелких ветвях и постепенно вовлекает крупные стволы. Артериальная вазоконстрикция может быть выраженной, но пульсация передается к кишечной стенке. Инфаркты возникают редко, если поражаются ветви периферических аркад и *vasa recta.* Ангиографические данные включают тромбоз верхней брыжеечной вены с частичной или полной окклюзией, плохую визуализацию портальной и верхней брыжеечной вен, отсутствие или медленное заполнение мезентериальных вен, артериальный спазм, недостаточное заполнение артериальных аркад, рефлюкс контраста в артерию, длительное контрастирование пораженного сегмента.

Ишемия толстой кишки

Наиболее распространенной формой ишемического поражения является ишемия толстой кишки. Спектр патологических изменений включает обратимую колопатию (подслизистое или интрамуральное кровоизлияние) — 30-40%, транзиторный колит — 15-20%, хронический изъязвляющийся колит — 20-25%, стриктуру — 10-15%, гангрену — 15-20%, фульминантный тотальный колит — менее 5%. Толстокишечная ишемия возникает из-за нарушений в системной циркуляции или локализованных изменений в брыжеечных сосудах. В большинстве случаев не удается установить специфических причин ишемии, и такие эпизоды рассматриваются как локализованная неокклюзивная ишемия, вторичная по отношению к заболеванию мелких сосудов. Ангиографические находки редко коррелируют с клиническими проявлениями болезни, но возрастные изменения в брюшных сосудах в виде сужения мелких ветвей или извитого характера длинных толстокишечных артерий способствуют ишемическим поражениям. Толстая кишка особенно восприимчива к ишемии вследствие относительно низкого кровотока, необычного его снижения в период функциональной активности и чувствительности к автономной стимуляции.

Точная статистика по распространенности ишемии толстой кишки не известна. В подавляющем большинстве случаев ишемия наблюдается у лиц старше 60 лет, однако она может возникать и у молодых людей в результате васкулита, коагуляционных нарушений, злоупотребления кокаином или на фоне приема эстрогенов, психотропных препаратов, суметриптана и метамфетамина.

Ишемия толстой кишки проявляется острыми схваткообразными болями в нижних отделах живота, неотложными позывами на дефекацию и выделением ярко-красной крови или крови каштанового цвета, смешанной с фекалиями. Кровотечения обычно не настолько выражены, чтобы требовать гемотрансфузии. Над пораженным сегментом кишки может наблюдаться небольшое напряжение живота. Наиболее часто поражаются нисходящая кишка (36%), сигмовидная кишка (34%) и левый изгиб (35%). Причинами вовлечения именно этих сегментов являются перевязка нижней брыжеечной артерии и неокклюзивные ишемические поражения в области «водораздела».

Если предполагается ишемия и у больного нет признаков перитонита, производится колоноскопия или сочетанная сигмоскопия с ирригоскопией при неподготовленном кишечнике в течение 24 ч от начала симптомов. В ходе исследования нужно избегать перерастяжения кишки, так как внутрипросветное давление снижает кишечный кровоток и может усилить ишемическое повреждение, особенно у больных васкулитом. Колоноскопия предпочтительнее бариевой клизмы из-за более высокой чувствительности в распознавании изменений слизистой оболочки и возможности получения биоптатов. Геморрагические узелки, видимые при колоноскопии, представляют собой кровоизлияние в подслизистую основу и эквивалентны «пальцевым вдавлениям» на ирригограммах. Сегментарное распределение этих изменений дает основание с высокой степенью достоверности предполагать ишемию. Следует подчеркнуть, что начальные диагностические шаги должны предприниматься в течение двух суток, поскольку «пальцевые в давления» исчезают. Кровоизлияния либо резорбируются, либо слизистая оболочка над ними отторгается. Исследования, выполненные спустя неделю, выявляют уже эволюцию повреждений — восстановление слизистой или сегментарное воспаление с язвенными дефектами. В момент появления симптомов кровоток обычно возвращается к норме, потому мезентериальная ангиография малоинформативна.

Хроническая мезентериальная ишемия

Хроническая мезентериальная ишемия (ХМИ) составляет менее 5% ишемических расстройств. Она всегда вызывается атеросклерозом брыжеечных артерий. Абдоминальная боль является следствием ишемии в тонкой кишке, так как требуется «обкрадывание кровотока» этого органа, чтобы усилить его в желудке при поступлении пищи. Это объясняет кардинальный симптом ХМИ — схваткообразные боли и дискомфорт в течение 30 мин после еды, нарастающие по интенсивности и медленно разрешающиеся в течение 1-3 ч. Вначале минимальные, они прогрессивно усиливаются со временем. Больные ограничивают прием еды и теряют в весе. Это приносит облегчение. Если боли продолжаются и утрачивают связь с приемом пищи, они предвещают кишечный инфаркт. Больные с выраженным заболеванием истощены и имеют признаки атеросклеротического поражения других сосудов (кардиальных, церебральных, периферических). Живот остается мягким в ходе болевых эпизодов, но может быть слегка вздут.

Диагноз ХМИ, или «брюшной жабы», труден из-за неопределенного характера жалоб и отсутствия специфических диагностических тестов. Физикальные данные скудные. При аускультации живота у половины пациентов выслушивается систолический шум над брюшным отделом аорты, максимальная точка выслушивания которого может располагаться вариабельно: в 50 - 55% – на 2–4 см ниже мечевидного отростка (II точка), у 10 - 15% – по средней линии на 2–4 см ниже пупка (V точка), у 15 - 20% – на 2–3 см выше от точки II, у 5 - 10% – в области мечевидного отростка (I точка). Шум проводится на ограниченное расстояние (1–2 см). Систолический шум является одним из самых достоверных признаков диагностики абдоминальной ишемической болезни, однако при резком стенозе или окклюзии сосуда он может отсутствовать, что не является поводом для исключения ишемического поражения органов брюшной полости.

У большей половины пациентов снижена работоспособность, наблюдается общая слабость, быстрая утомляемость, возникающая к вечеру или сразу после болевого приступа. Нейровегетативные расстройства связаны с изменениями гемодинамики, сопровождают боли в животе. Могут быть головные боли, головокружения, обмороки, сердцебиения, повышенное потоотделение, плохая переносимость тепла, зябкость.

Рентгенография брюшной полости, эндоскопия и ирригоскопия обычно патологических изменений не выявляют. Хотя при допплеровской

ультрасонографии может обнаруживаться повышенный «пик систолической скорости», указывающий на выраженный стеноз верхней брыжеечной артерии, это еще не дает оснований для диагностик ХМИ. Ультрасонографию и магнитно-резонансную томографию возможно применить для оценки влияния пищи на мезентериальный кровоток. Исследования базируются на принципе, что прием еды повышает кровоток в тонкой кишке, тогда как при ХМИ он падает. Провокационные тесты дают важную информацию, но требуется определенный опыт для их интерпретации, и поэтому, в большинстве своем, диагноз основывается на клинических симптомах, артериографических признаках окклюзии брюшных сосудов и, в большей степени, на исключении другой желудочно-кишечной патологии.

По ряду исследований, около 10% больных ишемией имеют дистальные обструктивные изменения: карциному, дивертикулит, заворот, каловые камни, послеоперационные или лучевые стриктуры. В таких случаях характерно наличие нормального сегмента кишки между обструкцией и зоной ишемии. Также ишемия осложняет хирургические вмешательства на аортальных клапанах в 7% случаев, а при разрывах аневризмы аорты — в 60%. Способствуют этому гипотония, операционная травма кишки, аритмия, длительное пережатие аорты или нижней брыжеечной артерии.

Периодически у пациентов с васкулитами наблюдается явления мезентериальной ишемии. Обычно васкулиты вызываются отложением иммунных комплексов в стенке сосудов, которые активируют систему комплемента и воспалительную реакцию. Воспаление и некроз могут поражать кровеносные сосуды различных размеров: артерии, вены, *vasa recta,* артериолы и венулы. Симптомы зависят от размеров вовлеченных сосудов. Узелковый полиартериит и ревматоидный артрит поражают средние и крупные сосуды, клиническая картина может не отличаться от ОМИ, за исключением ассоциированных системных признаков, таких, как почечная недостаточность, кожные узелки или положительный ревматоидный фактор. При системном васкулите могут поражаться мелкие сегменты кишечника, что сопровождается болями в животе, лихорадкой, желудочно-кишечными кровотечениями, диареей или обструкцией. Часто формируются изъязвления и стриктуры, но перфорации встречаются редко. Васкулиты характерны для многих заболеваний — аллергического гранулематозного ангиита, системной красной волчанки, болезни Шенлейна — Геноха, Бехчета, Такаясу, Кавасаки, облитерирующего тромбоангиита, злокачественного атрофического папулеза, васкулита «гиперчувствительности».

ДИФФЕРЕНЦИАЛЬНЫЙ ДИАГНОЗ

Дифференциальный диагноз ишемического колита проводится с язвенным колитом, болезнью Крона, раком, дивертикулитом и кишечной непроходимостью.

Дифференциальная диагностика ишемической болезни толстой кишки, язвенного колита и болезни Крона приведена в таблице 2.

Таблица 2.

Признак	**Ишемическая болезнь толстой кишки**	**Язвенный колит**	**Болезнь Крона**
Начало	острое	часто постепенное	постепенное
Возраст 50 лет и старше	80%	менее 10%	менее 5%
Кровотечение из прямой кишки	единичные	регулярные	нехарактерны
Формирование стриктур	характерно	нехарактерно	характерно
Сопутствующие заболевания сердечно-сосудистой системы	характерны	редки	редки
Течение заболевания	быстро меняющееся	хроническое, реже острое	хроническое
Сегментарность поражения	характерна	нехарактерна	характерна
Характерная локализация	селезеночный изгиб, нисходящая, сигмовидная, поперечная ободочная кишка	прямая кишка, в ряде случаев поражение более проксимальных сегментов толстой кишки	терминальный илеит, правая половина толстой кишки, тотальный колит
"Пальцевые вдавливания" на рентгенограммах	характерны	очень редки	нехарактерны
Гистологическая картина	макрофаги, содержащие гемосидерин	крипт-абсцессы	саркоидные гранулемы

Сосудистую природу заболевания, прежде всего подозревают у пожилых людей, страдающих сердечно-сосудистыми заболеваниями, с проявлением язвенного колита атипичного характера и непродолжительным анамнезом. В тех случаях, когда больной пожилого возраста жалуется на

кишечные кровотечения, появившиеся вскоре после коллаптоидного состояния, гипертонического криза и др., диагноз ишемического колита не представляет особых затруднений. Следует считать, что язвенный колит почти неизменно протекает с поражением прямой кишки и в активной стадии процесса ректальная биопсия выявляет характерные изменения.

От болезни Крона ишемический колит отличается постоянством локализации процесса в селезеночном изгибе и отсутствием анальных и перианальных поражений. Помогают и данные гистологического исследования с обнаружением типичных гранулем.

При таких бактериальных колитах, как бациллярная дизентерия, сальмонеллёз и кампилобактерный колит на фоне острого течения может наблюдаться сегментарное поражение ободочной кишки. Более того, при бактериальных колитах и ишемическом колите отмечается схожесть проявлений на слизистой в поражённых сегментах: гиперемия, отёк и эрозии. Для дифференциальной диагностики важно бактериологическое исследование фекалий.

ЛЕЧЕНИЕ

Тактика лечения больных с ишемическим колитом зависит от клинической формы поражения, включая применение как медикаментозных, так и хирургических методов лечения.

Цели лечения

- купирование острой стадии заболевания и нормализация состояния пациента;
- предотвращение или лечение осложнений;
- при хроническом течении - улучшение качества жизни пациента.

Диетотерапия

В острой стадии заболевания показано проведение парентерального питания. Следует отметить, что парентеральное питание создает физиологический покой толстой кишке и поэтому является важным пунктом лечения. При хроническом ишемическом колите с преобладанием атеросклеротического поражения придаётся значение диетотерапии, которая может способствовать нормализации липидного и холестеринового обмена.

Рекомендуются следующие продукты, богатые липотропными веществами: нежирное мясо в отварном виде (150 г/сут), творог, зелёный горошек, свекла, морковь, салат, растительное масло (1 ст.л. 3р/день). Выраженным липотропным эффектом обладают витамины: B_6, B_{12}, B_{15}, E, никотинамид, фолиевая кислота, пантотеновая кислота. Используется лечебное питание, направленное на лечение атеросклероза.

Правильное лечение обратимой формы ишемической болезни толстой кишки требует ранней диагностики и непрерывного наблюдения за больным с тщательным повторным рентгенологическим контролем. Терапия обратимой ишемии заключается в назначении диеты, легких слабительных, сосудорасширяющих средств и антиагрегантов. В дальнейшем с профилактической целью больным рекомендуется принимать продектин по 0,6 г 4 раза в сутки, трентал по 0,48 г 3 раза в сутки, курантил 200—400 мг/сут для улучшения реологических свойств как антиагреганты или другие средства, улучшающие кровообращение. В ряде случаев этому может способствовать назначение гаммалона по 25—50 мг 3 раза в сутки в сочетании со стугероном по 0,25 мг 3 раза в сутки. Нормализации кровотока способствует также этамзилат. При более выраженной клинике, не сопровождающейся шоком и картиной перитонита, используют трансфузионную терапию, направленную на коррекцию водно-электролитного баланса, гемотрансфузии. Анальгетики нужно назначать с осторожностью, чтобы не пропустить возможное развитие перитонита вследствие прогрессирования заболевания. В случае присоединения вторичной инфекции необходимо применять антибиотики и сульфаниламиды с учетом чувствительности флоры.

К симптоматической терапии относят регуляторы кишечной моторики (метеоспмазмил, дебридат, дицетел, мебеверин, имодиум), энтеросорбенты (энтеросгель, энтеродез, смекта и др.)

Коррекцию синдромов мальдигестии и мальабсорбции, например замещение нарушенной внешнесекреторной функции поджелудочной железы с помощью полиферментной терапии.

Для удаления скопившихся газов из просвета кишечника используются адсорбенты и пеногасители, которые уменьшают всасывание газов, токсинов и других соединений, а также способствуют их выведению. К абсорбентам относятся активированный уголь, белая глина, полифепан, препараты гидроксида алюминия, фосфата алюминия, гидроксида магния. Пеногасители (симетикон, диметикон) являются гидрофобными полимерными веществами с низким поверхностным натяжением, снижающими газообразование в кишечнике и покрывающими защитной пленкой стенки пищеварительного канала, что вызывает слияние газовых пузырьков и их разрушение, уменьшение общего объема пены, и в конечном итоге восстановление естественной абсорбции газов через кишечную стенку и нормализацию транзита по кишке.

К симптоматической терапии относится также и фитотерапия, например трава зверобоя, трава тысячелистника, трава сушеницы топяной, листья мяты, семена аниса, тмина, фенхеля, плоды рябины, листья мяты, семена укропа, корень валерианы.

Оптимальным выбором для быстрого и эффективного купирования ряда симптомов является комбинация спазмолитиков и пеногасителей, что и было учтено при разработке препарата «*Метеоспазмил*». Это комбинированный препарат с двумя активными компонентами, назначение одной капсулы которого обеспечивает три позитивных клинических эффекта: оказывает спазмолитическое и обезболивающее действие, нормализует деятельность кишечника, уменьшает газообразование:

1. а) цитрат альверина — 60 мг — блокирует передачу нервных импульсов к периферическим и центральным нервным центрам через афферентные (центростремительные) нервные волокна (в специфических ноци-цептивных волокнах). Это действие реализуется через серотониновые рецепторы 5-HT_{1A} и 5-HT_3, расположенные в гладкой мускулатуре желудочно-кишечного тракта. Следствием этого является снижение висцеральной чувствительности желудочно-кишечного тракта и купирование болевого абдоминального синдрома;

б) симетикон — 300 мг — диметикон с добавлением кремния — является жидким силоксановым полимером. Симетикон быстро распространяется по границе раздела жидкостно-газовой среды и вытесняет пенообразователи из поверхностного слоя пленки, что способствует слиянию газовых пузырьков и их разрушению, уменьшению общего объема пены, вследствие чего происходит восстановление естественной абсорбции газов через кишечную стенку и ускорение транзита по кишке.

2. «*Метеоспазмил*» обеспечивает быстрый и продолжительный эффект.

3. «*Метеоспазмил*» при коррекции метеоризма позволяет избежать полипрагмазии.

4. «*Метеоспазмил*» хорошо переносится и фармакоэкономически выгоден для пациента.

Показаниями для назначения этого препарата являются абдоминальные боли, метеоризм, отрыжка, тошнота, запор, диарея; функциональные расстройства кишечника; подготовка к рентгенологическому, ультразвуковому или инструментальному исследованию органов брюшной

полости. Противопоказания к назначению «*Метеоспазмила*» теоретически ограничиваются гиперчувствительностью к препарату.

При дилатации толстой кишки проводится декомпрессия ее с помощью колоноскопа, газоотводной трубки. Кортикостероиды, в противоположность язвенному колиту и болезни Крона, при которых они эффективны, при ишемической болезни толстой кишки противопоказаны. До стабилизации состояния проводят мониторинг с оценкой рентге- ноэндоскопических изменений, гемоглобина, лейкоцитов и уровня электролитов. Нарастающее напряжение живота, перитонеальные явления, повышение температуры, парез указывают на инфаркт кишки и являются показанием к неотложной лапаротомии. Более чем у половины больных с ишемией заболевание обратимо. Симптомы разрешаются в течение 1-2 нед, но при тяжелом повреждении для заживления может потребоваться 1-6 мес. Больные с не устраненной ишемией будут иметь необратимые изменения — гангрену или перфорацию, сегментарный изъязвляющийся колит, стриктуру или молниеносный тотальный колит.

При подозрении на ОМИ алгоритм поведения включает устранение острой застойной сердечной недостаточности, коррекцию гиперволемии, назначение антибиотиков широкого спектра действия для уменьшения распространенности и тяжести анемии, обзорную рентгенографию брюшной полости для исключения других причин абдоминальной боли и, наконец, ангиографию. Во время исследования устраняют вазоконстрикцию путем инфузии папаверина 1 мг/мл, вводимого с помощью насоса со скоростью 30-60 мг/час под контролем артериального давления и ритма сердечных сокращений. Лапаротомию производят при ОМИ, чтобы восстановить артериальный кровоток, прекращенный эмболом или тромбом, а также резецировать пораженную кишку. Причем удаление тромба и эмбола и артериальное шунтирование проводят до резекции, оценивая жизнеспособность кишки. Даже по виду инфарктная, она может восстановиться после обеспечения адекватного кровотока. Короткий сегмент кишечника с сомнительной жизнеспособностью после васкуляризации удаляют и накладывают первичный анастамоз. Если речь идет об обширном сегменте с сомнительной жизнеспособностью, то удаляют только некротизированный участок и планируется повторное вмешательство через 12-24 ч. Интервал между первой и второй операцией используется для лучшего определения границы поражения и улучшения кровотока внутриарте- риальным введением папаверина. Антикоагулянтную терапию проводят сразу только при мезентериальном венозном тромбозе. После

эмболэктомии или артериальной реконструкции ее начинают через 48 ч для профилактики тромбообразования. При таком подходе 50% больных выживают и 75% имеют резекцию менее 1 м кишки. Значение ранней диагностики демонстрируют следующие цифры: выживаемость составляет 90% при ОМИ без симптомов перитонита, особенно если на ранних этапах выполнена ангиография. Смертность от мезентериального венозного тромбоза обычно ниже, чем при других формах ОМИ — 25-50%.

В комплексном лечении ишемической болезни толстой кишки особое место занимает гипербарическая оксигенация, поскольку позволяет дозировано повышать степень кислородной перфузии за счет физически растворенного кислорода и тем самым корригировать тканевую гипоксию. Опыт применения гипербарической оксигенации в лечении ишемического колита показывает, что уже после 2 — 4 сеансов больные отмечают улучшение сна и настроения, прилив бодрости. В сравнительно короткие сроки ликвидируется болевой синдром, ускоряются репаративные процессы в толстой кишке. Гипербарическая оксигенация потенцирует действия противовоспалительных средств.

Обычно достаточно 1 курса лечения из 10 - 15 сеансов, проводимых ежедневно с 40—60-минутной экспозицией при оптимальном уровне кислородной компрессии, индивидуально подобранном титровании, т. е. путем постепенного, от сеанса к сеансу повышения давления кислорода в интервале 1,3 — 2 атм., под контролем артериального давления, частоты сердечных сокращений, кислотно-щелочного состояния, клинических, электрокардиографических и реоэнцефалографических данных.

Отдаленные результаты свидетельствуют о сохранении положительного клинического эффекта в течение 3—5 мес., после чего целесообразно курс гипербарической оксигенации повторить.

После стихания симптомов ишемической болезни толстой кишки в течение года проводят двукратное рентгенологическое исследование с бариевой клизмой, которое облегчает диагностику формирующихся стриктур или показывает обратное развитие изменений в толстой кишке.

При наличии стриктуры показанием к операции служат признаки кишечной непроходимости или подозрение на злокачественное перерождение в зоне сужения. Операцию лучше производить в плановом порядке, что создает условие для резекции толстой кишки с одновременным восстановлением ее проходимости.

При гангренозной форме ишемической болезни толстой кишки единственным методом лечения является экстренная операция, заключающаяся в резекции некротизированной кишки по Микуличу или Гартману. Одновременное восстановление проходимости толстой кишки нежелательно, так как очень трудно определить истинную распространенность ишемического поражения. Ошибочное определение границ резекции приводит к повторным оперативным вмешательствам в связи с продолжающимся некрозом и расхождением швов анастомоза. Очень важна, учитывая пожилой возраст больных, тщательная предоперационная подготовка и послеоперационный уход, а также профилактики гиповолемии, сепсиса, нарушения функции почек.

Осложнения ишемического колита

– при выраженном ишемическом поражении толстой кишки в ней могут сформироваться стриктуры, что может спровоцировать развитие кишечной непроходимости;

– при гангренозной форме ишемического колита возможно развитие перфорации (редко);

– на фоне ишемического колита возможно, в редких случаях, развитие воспалительного полипоза, пиоколона и токсического мегаколона.

ПРОГНОЗ И ПРОФИЛАКТИКА

Крайне сложно предсказать течение ишемического колита, так как степень воспалительных изменений и клинической симптоматики значительно различаются.

Поверхностные изменения слизистой оболочки, обнаруживаемые при колоноскопии, могут исчезнуть в течение нескольких дней, в то время как более глубокие и тяжёлые поражения обусловливают длительное, на протяжении нескольких месяцев, течение заболевания. Прогноз при ишемической болезни толстой кишки в случаях адекватного терапевтического или хирургического лечения благоприятный. Если имеются перитонеальные симптомы и сепсис, в большинстве случаев наблюдается летальный исход.

Профилактика зависит от этиологической причины нарушения кровообращения в сосудах, питающих толстую кишку, и направлена на их устранение.

Основным методом профилактики является предупреждение или лечение атеросклероза.

ЛИТЕРАТУРА:

1. Аруин Л.И. Морфологическая диагностика болезней желудка и кишечника / Л.И. Аруин, Л.Л. Капуллер, В.А.Исаков. М.: Триада-Х, 1998.- 483 с.
2. Внутренние болезни. Под ред. Харрисона Т.Р. (перевод с англ.) Книга 5 ,М.: Практика, 2005.
3. Гастроэнтерология и гепатология: диагностика и лечение. Под ред. А.В.Калинина, А.И.Хазанова. Из. Миклош, 2007 – 600 с.
4. Г. Рафф. Секреты физиологии. Пер с англ. Спб. «Невский диалект». 2001.
5. Денисова Т.П., Тюльтяева Л.А. Гериатрическая гастроэнтерология. Москва МИА 2011г. 336с.
6. Лазебник Л.Б., Дроздов В.Н. Заболевания органов пищеварения у пожилых. Анахарис, 2003г. 208с.
7. Лекции по гастроэнтерологии и гепатологии. В 3-х томах. Под ред. А.В.Калинина, А.И.Хазанова. М.: 2002
8. Мак Нелли П. Секреты гастроэнтерологии. Изд. Второе (перевод с англ.). М.: Бином, 2005
9. Основы колопроктологии // Под ред. Г.И.Воробьева. Ростов н/Д.: Феникс, 2001. 416 с.
10. Ривкин В.Л. Руководство по колопроктологии / В.Л.Ривкин, А.С.Бронштейн, С.Н.Файн. М.: Медпрактика, 2001. 300 с.
11. Румянцев В.Г. Болезни толстой кишки и аноректальной области / ООО «Анахарсис», 2007. – 224 с.
12. Beck DE., de Aguilar-Nascimento JE. Surgical management and outcome in acute ischemic colitis. - Ochsner J. 2011 Fall; 11(3):282-5.
13. Dimitrijević I, Micev M, Saranović Dj, Marković V, Petrović J, Antić S, Sekulić A, Krivokapić Z. Ischaemic colitis--review. - Acta Chir Iugosl. 2008; 55(3):89-95.
14. Gandhi SK, Hanson MM, Vernava AM, Kaminski DL, Longo WE. Ischemic colitis. - Dis Colon Rectum. 1996 Jan; 39(1):88-100.
15. Georgescu EF, Carstea D, Dumitrescu D, Teodorescu R, Carstea A. Ischemic colitis and large bowel infarction: A case report World Journal of Gastroenterology : WJG.- 2012 Oct 21; 18(39) 5640-564.
16. Sreenarasimhaiah J. Diagnosis and management of ischemic colitis. - Curr Gastroenterol Rep. 2005 Oct; 7(5):421-6.
17. Watanabe M, Hasegawa H, Kitajima M. Nihon Watanabe M, Hasegawa H, Kitajima M. Pathophysiology and diagnosis of ischemic colitis. - Nihon Geka Gakkai Zasshi. 1999 May; 100(5):347-51.

Учебное издание

Воронина Любовь Петровна

ИШЕМИЧЕСКИЙ КОЛИТ

Методическое пособие

Ответственная за выпуск Л.П. Воронина

Подписано в печать 25. 06. 2013. Формат 60x84/16. Бумага потребительская.
Печать ризография. Гарнитура «Times New Roman».
Печ. л. 2,13. Уч.- изд. л. 1,62. Тираж 100 экз. Заказ 161
Издатель и полиграфическое исполнение –
Белорусская медицинская академия последипломного образования.
ЛВ № 23 от 27.01.2004. 220013, г. Минск, ул. П. Бровки, 3.