

Ошибки в диагностике и лечении переломов костей запястья и повреждений связочного комплекса кистевого сустава

Проведен анализ диагностики и лечения 60 пациентов с повреждениями костей запястья и связочного комплекса кистевого сустава в Республиканском центре хирургии кисти, 6-я клиническая больница г. Минска в период 2004-2005 г.г. Выявлены ошибки в диагностике и лечении на предыдущих этапах оказания помощи. Даны рекомендации по совершенствованию системы диагностики, дана характеристика основным диагностическим этапам.

Ключевые слова: кости запястья, кистевой сустав, диагностика, связочный комплекс.

A.I. Volotovski

Medical mistakes in diagnostic and treatment of carpal bones fractures and damage of wrist ligament

The analysis of diagnostics and treatment of 60 patients with damages of carpal bones and complex of ligaments in Republican center of hand surgery (the hospital №6, Minsk) is carried out during 2004-2005 years. Medical mistakes in diagnostics and treatment are revealed at the previous stages of rendering assistance. References on perfection of system of diagnostics are given, the characteristic of the basic diagnostic stages has been made.

Key words: carpal bones, wrist diagnostics, complex of ligaments.

Термин «кистевой сустав» активно используется в русскоязычной литературе с конца прошлого века, после выхода в свет монографии А.И. Ашкенази «Хирургия кистевого сустава» [1]. Кистевой сустав - это единое, анатомо-функциональное образование, включающее в себя 6 суставов: дистальный лучелоктевой, лучезапястный, межзапястный, трапецио-пястный седловидный, общий пястно-запястный и трехгранно-гороховидный [2]. В основе анатомического строения кистевого сустава, его функциональной активности лежат кости запястья, представляющие собой 8 губчатых костей, расположенных по отношению к окружающим структурам верхней конечности в 2 ряда. Сложный комплекс связочного аппарата кистевого сустава является одновременно стабилизатором и средством, обеспечивающим кровоснабжение костей запястья. Повреждение связок, смещение фрагментов костей в кистевом суставе более чем на 1-2 мм могут привести к развитию в будущем посттравматического деформирующего артроза [7] и ограничению трудоспособности. Отсутствие достаточного опыта в диагностике и лечении внутрисуставных повреждений костей запястья и связанные с этим ошибки создают дополнительные сложности в лечении данной категории пациентов.

Материалы и методы

Под нашим наблюдением в период с начала 2004 года по май 2005 года в Республиканском центре хирургии кисти, 6-я клиническая больница (г. Минск), находилось на лечении 60 пациентов с патологией кистевого сустава в возрасте от 16 до 64 лет. Мужчин было 55, женщин – 5. Подавляющее большинство составили лица наиболее трудоспособного возраста от 20 до 50 лет – 38 пациентов. Структура установленных диагнозов представлена на рис.1. Наиболее часто встречались повреждения ладьевидной кости: закрытый перелом (ЗПЛК) – 13 пациентов (22%);

несросшийся перелом (НПЛК) – 6 (9%); ложный сустав (ЛСЛК) – 27 (47%); закрытый перилунарный вывих кисти и вывих полулунной кости (ЗПВК) – 7 (9%).



Рис.1. Распределение больных с патологией кистевого сустава

К категории «другие» (7 случаев, 12%) были отнесены выявленные у пациентов повреждения: асептический некроз полулунной кости – 2, ротационный подвывих ладьевидной кости – 1, переломы других костей запястья – 2, посттравматический деформирующий артроз – 2. Все больные обследованы клиническим и рентгенологическим методами. В 4-х случаях была выполнена артроскопия кистевого сустава. В лечении подавляющего большинства пациентов (58 человек) применили оперативный метод.

Результаты и обсуждение.

43 пациента (более 50 %) имели застарелые повреждения кистевого сустава. Основными причинами развития несращений и ложных суставов костей явились: позднее обращение за помощью; неэффективность примененного иммобилизационного метода; неправильная интерпретация данных клинического осмотра и рентгенологического обследования. Анализ материалов историй болезни позволяет отметить, что на этапе оказания экстренной помощи до сих пор имеет место недооценка клинической картины при травме кистевого сустава. Кроме того, врачи травматологи поликлиник часто совершают ошибки на этапе рентгенологического подтверждения клинического диагноза, забывая о трехчетвертных проекциях и функциональных рентгенограммах. У пациентов с диагнозом «ложный сустав ладьевидной кости», как правило, имело место позднее начало лечения или вообще его отсутствие. Из 7 пациентов с различными вариантами закрытого перилунарного смещения диагноз первично был установлен только у двух больных. Причем, у одного из вышеназванных больных был диагностирован двусторонний чрезладьевидно-перилунарный вывих кисти. В клинике пациентам была применена закрытая одномоментная репозиция с фиксацией циркулярной гипсовой повязкой с хорошим ближайшим результатом. В одном случае на амбулаторном этапе не были выявлены явные клиничко-рентгенологическими признаками ротационного подвывиха ладьевидной кости, в результате чего в начале было назначено неправильное лечение. Диагноз ротационного подвывиха у данного пациента нами был подтвержден на основании клинической картины (положительные тесты Johnson, Watson) [2,8,10], данных рентгенологического исследования (расширение ладьевидно-полулунного промежутка более 2 мм; снижение высоты ладьевидной кости; симптом «кольца», увеличение ладьевидно-полулунного угла больше 60°) [5], а так же артроскопическим методом [8]. Была четко установлена степень повреждения внутрисуставных связок и определен объем последующего реконструктивного оперативного вмешательства.

Проведено открытое устранение подвывиха ладьевидной кости, шов связок, фиксация кистевого сустава спицами.

Наиболее проблемными и технически сложными для лечения были случаи застарелых не диагностированных перилунарных повреждений. Приводим клиническое наблюдение.

Больной К., 20 лет, история болезни № 2831/2, 19.04.05 поступил в Республиканский центр хирургии кисти через 5 месяцев после травмы. В анамнезе сочетанная травма после падения с высоты, одним из компонентов которой было повреждение левого кистевого сустава. Находился на стационарном лечении в одной из клиник г. Минска. Был выставлен диагноз перелом ладьевидной кости, по поводу чего пациенту в течение 3-х месяцев проводилась иммобилизация циркулярной гипсовой повязкой. После прекращения иммобилизации в амбулаторных условиях получал восстановительное лечение. В центр обратился самостоятельно с жалобами на умеренные боли и «хруст» в левом кистевом суставе при движениях. Объективно: область левого кистевого сустава без видимой деформации; определялось анатомическое укорочение левой руки на 0,5 см; движения в суставе были ограничены незначительно – разгибание/сгибание 10°/0°/65° слева, 45°/0°/85° справа; лучевое отведение/локтевое отведение D=S 10°/0°/30°. Сила левой кисти 4 балла. Чувствительность была сохранена.

На контрольной рентгенограмме были выявлены типичные признаки ладонного переломовывиха, установлен диагноз: Застарелый ладонный чрезладьевидный перилунарный вывих кисти (Рис. 2).

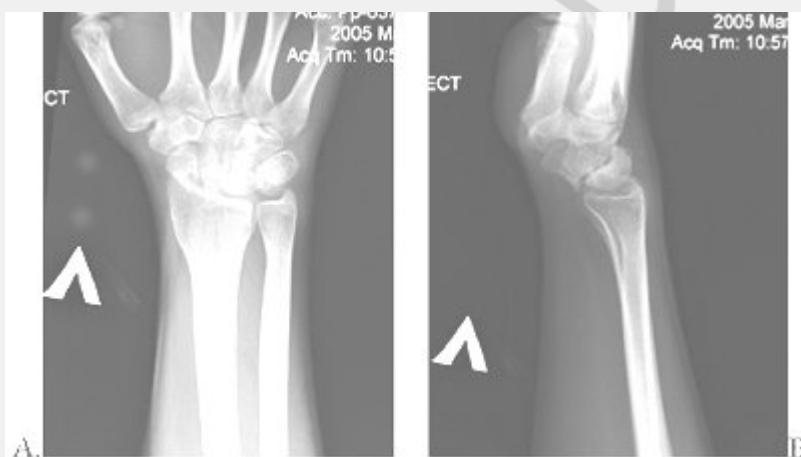

Рис. 2. Рентгенограммы больного К. в начале лечения: А-прямая проекция, Б-боковая проекция.

21.04.05 было выполнено оперативное вмешательство: «Открытое устранение перилунарного вывиха, открытая репозиция отломков ладьевидной кости спицами, временный «артродез» элементов кистевого сустава спицами (Рис 3).

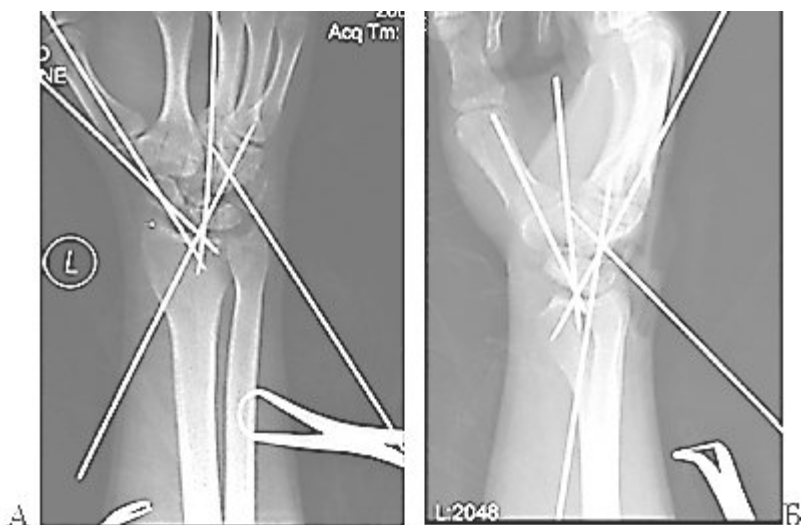

Рис. 3. Интраоперационные рентгенограммы больного К.: А-прямая проекция, Б-боковая проекция.

В связи с большим сроком с момента травмы походу операции были технические трудности в процессе выделения костей из рубцов и репозиции фрагментов ладьевидной кости. В итоге, взаимоотношения в кистевом суставе были восстановлены.

Рана после операции зажила первичным натяжением. Пациент выписан из стационара на 15 сутки после операции в удовлетворительном состоянии. Левая верхняя конечность фиксирована циркулярной гипсовой повязкой от головок пястных костей до средней трети предплечья с захватом первого пальца до уровня межфлангового сустава. Срок иммобилизации 2,5 месяца с момента операции.

Сложное анатомическое строение элементов кистевого сустава, как правило, не позволяет в процессе оказания помощи применить функциональный метод, фиксировать отломки костей запястья и одновременно начать активные движения в суставе. Залогом успешного лечения является ранняя диагностика с использованием высокоточных специальных методов и рациональная тактика лечебных мероприятий. По данным литературы, современным подходом к лечению повреждений костей запястья является выполнение при свежих переломах остеосинтеза, что позволяет добиться жесткой фиксации отломков и является одним из основополагающих условий сращения переломов и восстановления функции конечности [6,9]. В то же время, сохраняет свою актуальность и иммобилизационный метод, особенно на уровне амбулаторно-поликлинического звена. Выбор консервативного лечения возможен только в случае адекватно проведенных диагностических мероприятий. Своевременно диагностированные переломы ладьевидной кости на фоне фиксации в правильно выполненной циркулярной гипсовой повязке срастаются в 90-95% случаев [4]. Частота несращений ладьевидной кости может достигать 12% [3]. Для исключения диагностических ошибок в лечении патологии кистевого сустава необходимо соблюдение четкой последовательности диагностических этапов:

1. Выявление клинических признаков повреждений (сглаженность контуров кистевого сустава, ограничение движений, снижение силы кисти, болезненность в суставе при пальпации и осевой нагрузке на пальцы кисти, проведение тестов нестабильности Johnson, Watson, Regan, Kleinman);

2. Выполнение стандартных рентгенограмм в 2-х проекциях и дополнительных «трехчетвертных» снимков (45°пронации при локализации болей в лучевой части сустава; 45°супинации – в локтевой части сустава) и оценка основных показателей

кистевому суставу (ладьевидно-полулунный угол в норме 30-60° и полулунно-треугольный угол - 14°) (Рис.4.)

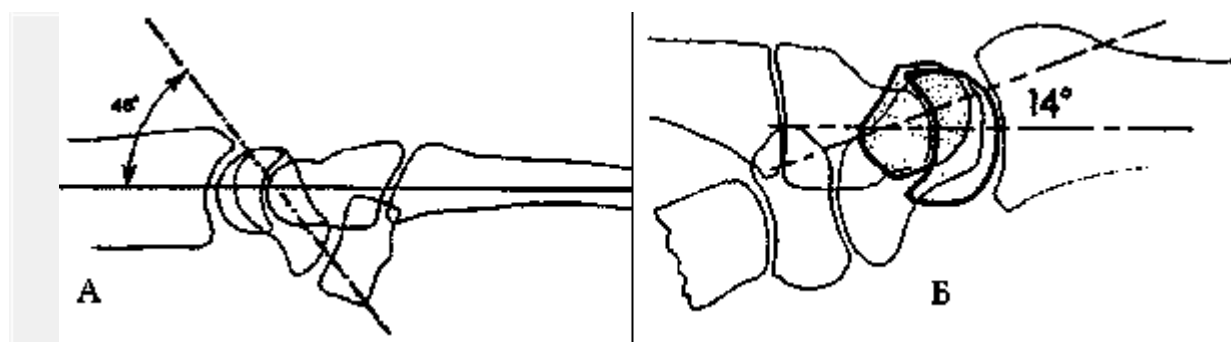


Рис. 4. Нормальный ладьевидно-полулунный угол (А) и полулунно-треугольный угол (Б).

3. В сомнительных случаях в дополнение к стандартным рентгенограммам выполнение КТ и ЯМР;

4. Внедрение в диагностический и лечебный процесс артроскопического метода исследования;

5. При малейших сомнениях в диагнозе - направление пациентов в специализированные центры.

Заключение

Таким образом, в основе ошибок в диагностике и лечении повреждений костей запястья и соединяющих их связок лежат недостаточное знание врачами рентгенанатомии костей запястья, неправильный выбор лечебной тактики, а в ряде случаев и недооценка клинической картины переломов и вывихов в области кистевого сустава. Для улучшения качества оказания помощи данной категории больных необходимо строгое соблюдение на этапах квалифицированной и специализированной помощи предложенных лечебно-диагностических мероприятий. Исключение застарелых повреждений кистевого сустава из структуры заболеваемости позволит свести количество пациентов с посттравматическим деформирующим артрозом данного сустава к минимуму.

1. Ашкенази А.И. Хирургия кистевого сустава. - М.: Медицина 1990 г. - С.6.

2. Голубев И.О. Хирургия кисти: Карпальная нестабильность// Избранные вопросы пластической хирургии.- 2001.- Т.1., №8.- 52 с.

3. Dawson J.S., Martel A.L., Davis T.R.C. Scaphoid blood flow and acute fracture healing. - 2001. - Vol.83-B. - P. 809-814.

4. Duppe H., Johnell O., Karlsson M., Redlund-Johnell I. Long-term results of fracture of the scaphoid: a follow-up study of more than thirty years. - J Bone Joint Surg. - 1994. - Vol. 76-A. - P. 249-255.

5. Green D.P. Carpal Dislocation and Instabilities // Operative hand surgery., Second edition- New York, 1988.- Vol.2.- P.875-938.

6. Herbert T.J., Fisher W.E. Management of the fractured scaphoid using a new bone screw. J Bone Joint Surg. - 1984. - №66-B. - P.114-122.

7. Knirk J.L., Jupiter J.B. Intra-articular fractures of the distal end of the radius in young adults // J Bone Joint Surg. - 1986.- Vol.63-A.- 647-659.

8. Richards R.S., Roth J.H. Wrist Arthroscopy: Advanced in Diagnosis and Treatment // Advanced in Operative Orthopaedics - Mosby-Year, 1993.- Vol.1 - P.203-225.

9. Saeden B., Tırnkovist H., Pozner S., Hıglund M. Fracture of the carpal scaphoid //
10. Watson K.H., Vender M.I. Intercarpal arthrodesis // Operative hand surgery.,
Second edition- New York, 1988.- Vol.1.- P.144.

РЕПОЗИТОРИЙ БГМУ