

Рентгенодиагностика травматических повреждений челюстно-лицевой области

*Белорусский государственный медицинский университет
кафедра лучевой диагностики и лучевой терапии*

Лекция знакомит с рабочими классификациями, рентгенологическими симптомами травматических переломов костей лицевого черепа и зубов, вывихов зубов и головки суставного отростка нижней челюсти.

Ключевые слова: травма, перелом, ушиб, вывих, нижняя челюсть, верхняя челюсть, зубы.

N.A.Savrassova, T.F.Tikhomirova, I.I.Sergeeva, V.V.Rozhkovskaja

Roentgen diagnostic of maxillo-facial region traumatic injuries

Lecture meets with work classifications, roentgenologic symptoms of facial skull bones and teeth traumatic fractures, dislocations of teeth and condyloid process.

Key words: trauma, fracture, injury, dislocation, mandible, maxilla, teeth

Травматические повреждения являются одним из самых частых видов патологии челюстно-лицевой области. В структуре челюстно-лицевого стационара удельный вес таких больных достигает 38,4%, преобладают лица 20-30 лет, соотношение мужчин и женщин – 8:1, 9:1, что свидетельствует о большой социальной значимости этой патологии. К повреждениям относятся ушибы мягких тканей, вывихи головки нижней челюсти, надломы и переломы костей лица и др. Рентгенодиагностика позволяет визуализировать большую часть травматических повреждений и в первую очередь это переломы костей лицевого черепа.

Перелом это нарушение непрерывности или целостности кости. Различают травматический и патологический переломы. В первом случае здоровая кость лишается непрерывности в результате чрезвычайно сильного механического воздействия, превышающего ее пластические возможности, во втором прочность кости снижена патологическим процессом и разрыв ее происходит в ответ на адекватную нагрузку, например, жевание. Переломы бывают полными и неполными (трещины).

У женщин чаще встречаются переломы костей носа (23,7%), зубов (22,7%), альвеолярного отростка верхней челюсти (20%), у мужчин нижней челюсти, причем травма у них более тяжелая и множественная.

Переломы нижней челюсти

Пациенты с переломами нижней челюсти в структуре стационарных больных составляют наибольшую группу 67,4%.

Рентгенологическое исследование больного с подозрением на перелом нижней челюсти включает: обзорные краниограммы (при признаках черепно-лицевой травмы), рентгенограммы нижней челюсти в прямой и боковых проекциях, внутривисочные рентгенограммы вприкус, при необходимости линейные и панорамные томограммы. Рентгенологическое обследование пациентов с переломами нижней челюсти выполняют: первое с целью диагностики, 2-е с целью контроля репозиции костных отломков, 3-е через 5-7 дней, 4-е через 2 недели, 5-е через 1,5 месяца и 6-е

через 2-3 месяца. Позже лучевое исследование может понадобиться при развитии осложнений со стороны височно-нижнечелюстного сустава (ВНЧС).

Классификация переломов нижней челюсти по Б.Д.Кабакову и В.А.Малышеву:

I. по локализации

переломы тела челюсти

- а) с наличием зуба в линии перелома
- б) без наличия зуба в линии перелома

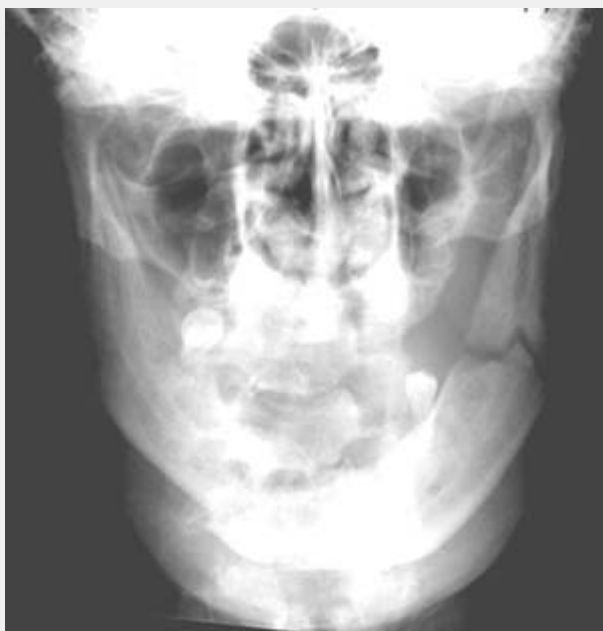переломы ветви нижней челюсти

- а) собственно ветви
- б) венечного отростка
- в) мышечкового отростка

II. по характеру перелома

- без смещения отломков, со смещением отломков
- линейный, оскольчатый.

Переломы нижней челюсти бывают одиночными, двойными и множественными, односторонними и двусторонними. Двойные переломы составляют более 40%, что обусловлено своеобразной формой кости (в виде «подковы») и двойной фиксацией ее к основанию черепа в области ВНЧС. Эти обстоятельства приводят к возникновению прямых и так называемых отраженных переломов (рис. 1).



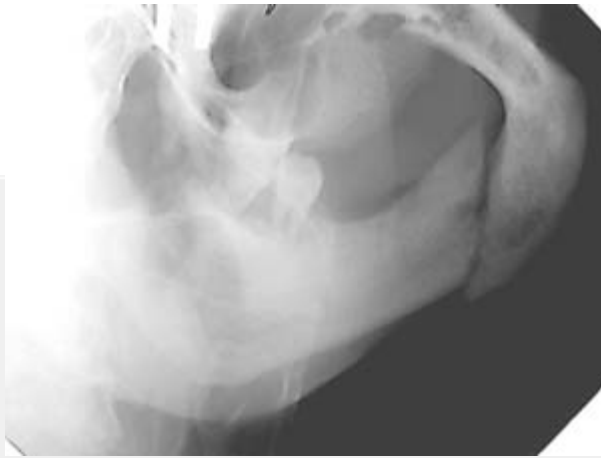


Рис.1. Травматический двусторонний перелом тела нижней челюсти справа (прямой) со смещением и угла слева (отраженный) без смещения отломков.

Прямой перелом возникает в месте приложения силы, чаще он имеет сложную линию перелома и осколки. Смещение отломков происходит не только вследствие мышечной тяги, но и под воздействием прямой травмирующей силы. Отраженный перелом имеет типичную локализацию в местах слабости, ход линии перелома обычно линейный, осколки бывают редко и мелкие. Места слабости нижней челюсти – это центральные резцы, клык и подбородочное отверстие, угол, мышцелковый отросток. Самой частой локализацией повреждений как при одиночных, так и при множественных переломах является область угла, на втором месте – мышцелковый отросток.

Рентгенологические симптомы переломов костей – это линия перелома (просветления или затемнения) и смещение отломков. Линия перелома чаще располагается перпендикулярно или косо относительно длинной оси кости, однако встречаются продольные (в области ветви), Х-образные, зигзагообразные и др. Линия затемнения встречается очень редко при вколоченных переломах головки мышцелка.

Смещение отломков нижней челюсти происходит вследствие действия приложенной силы, под влиянием собственной тяжести отломков и силы сокращения прикрепленных к отломкам мышц. Последний фактор является определяющим. Из курса нормальной анатомии известно, что нижняя челюсть перемещается под воздействием двух групп мышц: поднимающих (задняя группа) и опускающих (передняя группа), причем вторая группа слабее первой. Все мышцы парные и прикрепляются в симметричных точках. Они действуют на всю нижнюю челюсть и усиливают действие друг друга. Когда целостность нижней челюсти нарушена, а щель перелома не проходит по средней линии, образуются два и более неодинаковых по размерам отломков. Синхронность в работе этой системы нарушается. Жевательные мышцы каждой стороны воздействуют на неравные по величине и разрозненные отломки слева и справа, в то время как мышцы, опускающие нижнюю челюсть, не разъединены и прикреплены в основном в области внутренней поверхности подбородка на большем отломке. Они преодолевают сопротивление жевательных мышц, прикрепленных к нему, и тянут конец большого отломка вниз. Это связано с тем, что сила жевательных мышц, поднимающих нижнюю челюсть с одной стороны, меньше силы всех мышц, опускающих нижнюю челюсть. Смещение отломков тем значительнее, чем больше площадь прикрепления мышц на каждом из отломков.

Рентгенологически наблюдаются следующие виды смещения отломков тела и ветви нижней челюсти: вдоль оси кости (с захождением и с расхождением), по

ширине, по высоте, угловое и ротационное. Для мышелкового отростка характерны смещения во фронтальной плоскости (кнутри и кнаружи), в сагиттальной плоскости (кпереди и кзади), а также смещения вдоль оси ветви (чаще с захождением) и ротационные.

Около 75% переломов нижней челюсти являются открытыми, поскольку локализуются в пределах зубного ряда, и челюстно-лицевому хирургу необходимо избрать тактику в отношении зубов в зоне травмы. Рентгенологический метод позволяет уточнить состояние зубов, их отношение к плоскости перелома, определить перспективы их сохранения.

Показаниями для удаления зубов при переломе челюсти являются: раздробление, вывих, подвижность зуба; депульпированные зубы; зубы, являющиеся источниками хронической инфекции (при наличии периодонтита, пародонтита, глубоких карманов); обширные повреждения десен и пародонта; зубы, вклиненные в линию перелома. Рентгенологическое изображение позволит выявить зубы, которые кажутся не соприкасающимися с плоскостью перелома, в то время как при косом расположении линии перелома она может проходить через верхушку корня, что ведет к разрыву сосудисто-нервного пучка, омертвлению пульпы и впоследствии к остеомиелиту (рис. 2).

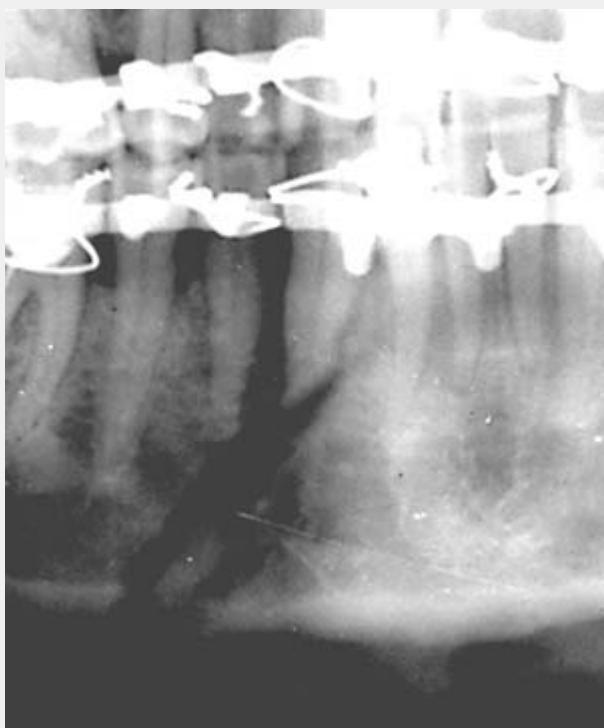


Рис.2. Фрагмент ОПТГ. Объяснения в тексте.

Остановимся на некоторых трудностях диагностики переломов.

1. Картина ложнооскольчатого перелома на рентгенограммах создается в том случае, когда плоскость перелома меняет свое положение относительно рентгеновского луча. На снимке определяется симптом раздвоения линии перелома, обусловленный тем, что лингвальная и вестибулярная кортикальные пластинки челюсти повреждаются на разных уровнях. Однако обе линии соединяются в области верхнего и нижнего контура кости. В то время как при наличии осколка образовавшиеся 2 линии нарушают целостность коркового слоя кости в разных местах. Внести ясность помогает снимок в другой проекции (рис. 3).

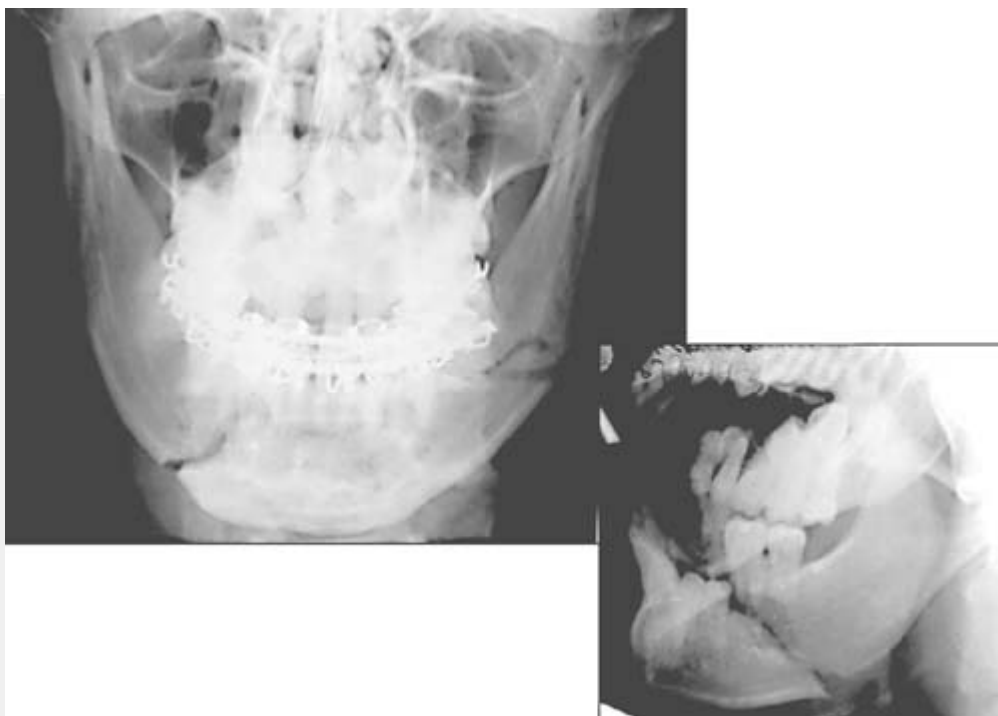


Рис.3. Ложнооскольчатый перелом тела нижней челюсти слева. Рентгенограмма в боковой проекции позволяет исключить наличие осколка.

2. Распознавание перелома суставного отростка, особенно высокого, также представляет сложную задачу в связи с проекционным наложением его на структуры основания черепа. По данным литературы повреждения мыщелкового отростка не выявляются по обзорным снимкам почти у 1/3 больных. В то же время гиподиагностика таких переломов чревата серьезными нарушениями функции, а у детей и подростков нарушениями роста соответствующей половины челюсти.

Обзорные снимки в прямой проекции достаточно хорошо выявляют только низкие повреждения суставного отростка. Высокие повреждения шейки или самой головки обнаруживаются с трудом или вовсе не видны. В таких случаях помогает сориентироваться изменение формы мыщелка вследствие его смещения по сравнению с контрлатеральной стороной, которое можно проследить по интенсивному затемнению коркового слоя отростка, тем более что перелом сопровождается в 40% случаев вывихом головки в медиовентральном направлении. Показано также дополнительное исследование методами линейной или панорамной томографии.

Для некоторых видов переломов присущи характерные особенности. Так, огнестрельные и производственные переломы сопряжены с воздействием значительной силы, что обуславливает наличие множества плоскостей разрыва кости. На рентгенограммах это проявляется многооскольчатостью. Для патологических переломов типичны одиночные разрывы кости непосредственно в участках, ослабленных патологическим процессом.

Процесс заживления нижней челюсти проявляется через 5-10 дней увеличением диастаза между отломками, остеопорозом и сглаживанием их острых краев. Эту особенность можно учитывать в том случае, когда при первичной диагностике линия перелома на снимке выглядела неубедительно, а смещение отломков отсутствовало. При повторном рентгеновском исследовании через указанный срок линия перелома становится достоверно видимой. Через 3-4 недели выявляется слабой плотности

мягкотканное муфтообразное затемнение в окружности кости. Постепенно в нем откладываются соли кальция и интенсивность его нарастает. К концу 2 месяца завершается формирование костной мозоли. Определяется интенсивное муфтообразное затемнение в окружности перелома, между отломками начинают дифференцироваться костные балки. В течение 5-6 месяцев наблюдается перестройка структуры мозоли с реорганизацией соответственно строению данной анатомической области. Линия перелома может быть видна более 1 года.

Осложнениями переломов могут быть замедленная консолидация отломков, избыточная костная мозоль, ложный сустав, травматический остеомиелит, травматическая киста, патология ВНЧС (артрит, артроз, нарушения функции, анкилоз).

Вывихи нижней челюсти

Различают травматические и привычные рецидивирующие, односторонние и двусторонние, полные и неполные вывихи нижней челюсти. Чаще всего встречаются передние вывихи нижней челюсти. Вывихи в других направлениях (кзади, кнаружи, кнутри) обычно сопровождаются переломами мышечного отростка. В норме у взрослого человека при открытом рте головка мышечного отростка останавливается на уровне вершины суставного бугорка, при подвывихе она смещена кпереди от него, касаясь его задней поверхностью, а при полном вывихе смещение головки достигает 1 см и более.

Переломы костей средней зоны лица

в последнее время имеют тенденцию к учащению ежегодно на 20% .

Переломы верхней челюсти составляют 2-5% от всех переломов костей лица. Изолированные повреждения верхней челюсти встречаются в 3-5 раз реже, чем нижней. Чаще это переломы альвеолярного отростка, которые возникают под воздействием прямого удара. Линия перелома имеет дугообразный ход, смещение отсутствует или невелико, что затрудняет их диагностику. В таком случае приобретают диагностическое значение косвенные признаки, такие, как вывихи или переломы зубов, а также повторное рентгенологическое исследование через 2-5 дней. Оптимальными методами являются панорамная рентгенография и ортопантомография. Сложные переломы верхней челюсти и примыкающих костей встречаются чаще изолированных повреждений и являются следствием транспортных и производственных аварий, часто комбинируются с повреждениями других отделов черепа.

Для первичной рентгенодиагностики сложных переломов костей средней зоны лица показаны: обзорные краниография, передняя полуаксиальная рентгенография черепа, линейная и панорамная томографии, рентгенография костей носа, КТ и МРТ (при симптомах повреждения головного мозга). Повторные исследования выполняют после репозиции, затем через 3-4 недели.

Классификация переломов верхней челюсти, созданная французским патологоанатомом Ле Фором еще в 1901 году, остается признанной и в настоящее время. Автор описал 3 типа переломов:

I. верхний (черепно-лицевое разъединение) отрыв верхней челюсти с носовыми костями, скуловыми и крыловидными отростками основной кости (как правило, сопровождается нарушением целостности передней черепной ямки);

II. средний (челюстно-лицевое разъединение или суборбитальный перелом) отрыв верхней челюсти по переносице, медиальной и нижней стенкам орбиты, скулочелюстному шву к крыловидным отросткам;

III. нижний проходит от основания грушевидного отверстия над альвеолярным отростком к крыловидным отросткам основной кости.

Обычно повреждения верхней челюсти несимметричны.

В литературе последних лет отмечается, что классические переломы по Ле Фор в изолированном виде встречаются редко, чаще они комбинируются с повреждениями других отделов лицевого, мозгового черепа и его основания и отличаются большим разнообразием хода линий переломов.

Переломы скуловой кости и дуги составляют 4-20% от переломов костей лица. Чаще они возникают при тангенциальном направлении силы (под углом к контрфорсу), при этом происходит отрыв кости по линии анатомических швов. Первичная их рентгенодиагностика проводится на рентгенограммах черепа в передней полуаксиальной или носоподбородочной проекциях. При необходимости дополнительно производят линейную или панорамную томографии.

В практике используется классификация переломов Р.Ф. Низовой:

Перелом скуловой кости

без смещения отломков

со смещением с повреждением стенок верхнечелюстной пазухи (ВЧП)

Перелом скуловой дуги

со смещением отломков

без смещения отломков

Одновременные переломы скуловой кости и дуги

без смещения отломков

со смещением отломков с нарушением целостности стенок ВЧП.

Линию перелома можно проследить в типичных местах: на нижнеглазничном крае (чаще на уровне подглазничного отверстия), по передней стенке ВЧП, на скулоальвеолярном гребне, на нижней стенке орбиты с переходом на боковую и разрывом скулолобного шва.

В 29-40% переломы скуловой кости сопровождаются переломами стенок ВЧП, которые могут быть мелко- и крупнооскольчатые. Кроме линий перелома и наличия осколков на рентгенограммах определяется полное или частичное затемнение просвета синуса излившейся кровью и отеком слизистой оболочкой.

Перелом костей носа относится к частым изолированным повреждениям лицевого скелета. Рентгенодиагностика проводится методом рентгенографии костей носа в двух боковых проекциях в мягком режиме, что позволяет изучить и хрящевой отдел носа. Проявления таких переломов на снимке классические: линии переломов (разрывы костей чаще множественные) и смещение отломков.

Трудности диагностики возникают при отсутствии смещения отломков. В таком случае необходимо помнить, что в отличие от межкостного шва линия перелома более широкая, более прямолинейная и более четкая.

Заживление переломов костей средней зоны лица происходит медленнее, чем нижней челюсти, поскольку они имеют преимущественно компактный тип строения, переломы часто сопровождаются образованием мелких осколков, а также имеет место присоединение инфекции из-за связи с внешней средой. В течение 2-3 недель происходит фиброзное сращивание отломков, причем даже при неустраненных

смещениях, к 6 месяцам формируется остеонная кость, к 1 году пластинчатая кость. При значительном диастазе фиброзное спяние не трансформируется в костное и поэтому линия перелома может быть видна через многие годы.

Осложнениями переломов костей средней зоны лица могут быть травматические синусит и остеомиелит, посттравматические деформации с нарушением функций дыхания, обоняния, ВНЧС или без них.

Травматические повреждения в детском возрасте.

Рентгенодиагностика переломов лицевого черепа у детей имеет ряд особенностей и нередко сложна вследствие малосимптомности и нехарактерности клинической картины. Трудности создают постоянно меняющиеся особенности формирования зачатков зубов и отсутствие большого смещения фрагментов кости. Для детского возраста характерны поднадкостничные переломы и надломы, хотя бывают и типичные переломы со смещением отломков. Чаще встречаются одиночные повреждения. Заживление переломов в детском возрасте происходит гораздо быстрее, чем у взрослых. Уже на 7-10 день появляется тень костной мозоли.

В детском возрасте существенное клиническое значение имеют ушибы лицевых костей, которые вызывают появление значительных деформаций за счет ассимилированных периостальных наслоений. Такие посттравматические гиперостозы чаще локализуются в подбородочном отделе нижней челюсти, на нижнеглазничном крае, в скуловой области и на спинке носа, т.е. в наиболее выступающих участках лицевого скелета.

Рентгенологически выявляются утолщение и разволокнение коркового слоя кости и периостальные наслоения. Через довольно значительное время последние частично ассимилируются, частично рассасываются и исчезают. При хронической травме гиперостоз может достигнуть значительной величины, что может симулировать опухоль.

Травматические повреждения зубов.

Механические повреждения зубов могут быть изолированными (при прямом воздействии на зуб) или сопутствовать травме челюстно-лицевой области с одновременным поражением челюсти. Изолированному повреждению чаще всего подвергаются резцы. Различают ушиб, вывих и перелом зуба.

Ушиб зуба сопровождается кровоизлиянием в периодонт и пульпу зуба. Расстройство кровообращения приводит к омертвлению пульпы и развитию периодонтита.

Рентгенологически на 2-3 день определяется расширение периодонтальной щели, обычно на всем протяжении. На 8-12 день вокруг верхушки корня выявляется очаг остеопороза, который может захватывать даже область соседних зубов. Через 2-3 недели костная структура в основном восстанавливается, лишь у верхушки ушибленного зуба долго остается видимым небольшой очаг просветления, сходный с верхушечной гранулемой.

Вывих зуба может быть полным и неполным. При полном вывихе зуб теряет связь со стенкой лунки и зуб выпадает. При неполном вывихе зуб остается в лунке, но становится подвижным. Вывихи часто сопровождаются переломом края альвеолы, однако вследствие ее малой толщины рентгенологически линия перелома может быть не видна.

Типы вывиха зуба:

1. Прямой удар по коронке зуба. Возникает более чем в 50% случаев. Коронка смещается в сторону полости рта, а верхушка корня кнаружи.

Рентгенологически: зуб укорочен, верхушечная часть периодонтальной щели расширена, верхний край коронки находится выше (в верхней челюсти) или ниже (в нижней челюсти) верхнего контура коронок соседних зубов.

2. Боковой удар по коронке зуба.

Рентгенологически: коронка поврежденного зуба смещается к коронке соседнего зуба по направлению удара, верхушка корня в противоположную сторону, тень зуба не укорочена, асимметрично расширена периодонтальная щель.

3. Боковой удар по шейке зуба.

Рентгенологически: Зуб целиком смещается по направлению силы. Боковая стенка лунки целиком повреждается, но на снимке она перекрыта тенью смещенного зуба. Периодонтальная щель равномерно расширена с одной стороны, с другой не дифференцируется.

4. Зуб целиком теряет связь со стенкой альвеолы и без резких боковых движений выходит из нее.

Рентгенологически: зуб выдвинут из лунки, стенки последней сохранены, периодонтальная щель расширена, особенно в области верхушки корня.

5. Вколоченный вывих.

Рентгенологически: режущий край коронки расположен ниже соседних зубов, Периодонтальная щель не определяется.

Переломы зубов.

Зубы верхней челюсти ломаются чаще, чем нижней, фронтальные зубы чаще, чем малые и большие коренные. Перелом может локализоваться в области коронки, шейки и корня. Рентгенологическое исследование необходимо для установления уровня и характера перелома корня зуба, что позволяет предопределить лечебную тактику.

Различают:

- Неполные переломы (без вскрытия пульпы) трещины эмали и дентина, краевой перелом коронки, отрыв эмали и дентина,

- Полные переломы зубов (с вскрытием пульпы)

А) открытые при наличии изъязна коронки

Б) закрытые – при сохранении целостности коронки это перелом корня.

Линия перелома чаще бывает поперечной, реже косой и продольной. Зуб с продольным переломом подлежит удалению, при поперечном же переломе корня в средней части и сохранении целостности сосудистонервного пучка возможно сращение.

Заживление переломов зубов. В зависимости от степени сохранности волокон периодонта возможны три типа сращения стенок альвеолы с корнем зуба: периодонтальный, периодонтально-фиброзный и остеоидный. Периодонтальный тип сращения может быть при хорошем (в достаточном количестве) сохранении волокон периодонта на корне зуба и стенке альвеолы. Он является наиболее оптимальным. На рентгенограмме прослеживается периодонтальная щель и четко определяется граница кортикальной пластинки альвеолы. Если периодонт сохранен лишь на корне или стенке альвеолы, возникает периодонтально-фиброзный тип сращения. На рентгенограмме периодонтальная щель имеет неравномерную ширину с участками полного ее отсутствия. Если периодонтальная ткань полностью отсутствует и на корне, и на стенках альвеолы, возникает остеоидный тип сращений, когда на рентгенограмме периодонтальная щель не определяется.

1. Зедгенидзе Г.А. Рентгенодиагностика заболеваний зубов и челюстей /Г.А. Зедгенидзе, Р.С. Шилова-Механик. – М.: Медгиз, 1962. – 282 с.
2. Травмы челюстно-лицевой области / Под ред. Александрова Н.М., Аржанцева П.З. – М.: Медицина, 1986. – 448 с.
3. Рабухина Н.А. Рентгенодиагностика в стоматологии / Н.А. Рабухина, А.П. Аржанцев. – М.: ООО “Мед. информ. агентство”, 1999. – 452 с.
4. Харин Б.А. Возможности ультразвуковой диагностики переломов костей у больных с посттравматическими деформациями средней зоны лицевого скелета: Автореф. дис. ... канд. мед. наук: 14.00.21 / ЦНИИ стоматологии. – М., 1997. – 21 с.
5. Хирургическая стоматология: Учебник / Под ред. Т.Г. Робустовой. – 2-е изд., перераб. и доп. – М., Медицина, 1996.– 688 с.
6. Швырков М.Б. Неогнестрельные переломы челюстей: Руководство /М.Б.Швырков, В.В.Афанасьев, В.С.Стародубцев – М.: Медицина, 1999. – 336 с.