

**Организация оказания хирургической помощи при
огнестрельных ранениях груди (доклад на XIV съезде хирургов
Республики Беларусь, г. Витебск.)**

*Военно-медицинский факультет в УО «БГМУ1, ГУ «432 ордена Красной Звезды
главный клинический медицинский центр Вооруженных Сил
Республики Беларусь»²*

Диагностика и лечение огнестрельных ранений груди (ОРГ) остается актуальной проблемой из-за большого удельного веса этой патологии среди травм военного времени (7-15%), а также высокой летальности (у более чем 50% умерших от травм – основная причина смерти - повреждение органов грудной клетки). При этом ошибки в диагностике и лечении ОРГ встречаются более чем в 30% случаев.

В условиях мирного времени ранения груди составляют до 8-10% всех механических повреждений и до 37,5% открытых повреждений различной локализации. В последние годы в связи с обострением межнациональных отношений и ростом преступности в мире огнестрельные ранения органов груди стали более частым явлением.

Классификация огнестрельных ранений груди

В классификации огнестрельных ранений груди учитываются характер, локализация и тяжесть травмы. В таблице представлена видоизмененная классификация, основанная на классификациях П.А. Куприянова и Б.Н. Цыбуляка, которая может быть положена в основу формулирования диагноза (таб.).

Таблица

Классификация огнестрельных ранений груди

Принцип классификации	Признаки
По виду огнестрельного ранящего снаряда	пулевые осколочные шариковые стреловидные элементы
По виду ранения	одиночные и множественные односторонние и двусторонние изолированные и сочетанные
По характеру ранения	слепые сквозные касательные
По отношению к плевральной полости	проникающие непроникающие
По отношению к костному каркасу груди	с повреждением костей (ребер, грудины, ключицы, лопатки, позвоночника) без повреждения костей

Принцип классификации	Признаки
По отношению к внутренним органам	с повреждением внутренних органов (легкого, трахеи, пищевода, диафрагмы, сердца, крупных сосудов) без повреждения внутренних органов
В зависимости от непосредственных последствий травмы	с закрытым пневмотораксом с открытым пневмотораксом с клапанным пневмотораксом с гемотораксом (малым, средним, большим, тотальным) с гемопневмотораксом с эмфиземой средостения с ушибом легкого

Учитывая, что огнестрельная травма груди при наличии бронежилета у пострадавшего также несет специфические структурно-функциональные изменения в тканях и органах грудной клетки, целесообразно в данную классификацию ввести понятие «ранения при наличии бронежилета» (пробитие бронежилета).

Анализ данных литературы свидетельствует о наличии различных, порой противоречивых, мнений о показаниях к хирургической обработке ран груди, дренированию плевральной полости, о методах фиксации грудной клетки, торакотомии и т.д.

Поэтому мы полагаем целесообразным поделиться опытом, полученным в отделении торакальной хирургии окружного госпиталя БВО (ныне Главный военный клинический медицинский центр Вооруженных Сил Республики Беларусь), где в период с 1985 по 2009 гг. на лечении находилось 136 пострадавших с открытыми травмами груди, что составило 26,4 % из всех повреждений грудной клетки. Из них у 96 (70,6 %) ранения были нанесены огнестрельным оружием, у 40 (29,4 %) – колющими и режущими предметами. Учитывая особенности течения травматической болезни при ОРГ, мы сочли необходимым подробнее остановиться именно на них. У 70 (72,9 %) пострадавших с ОРГ имелись пулевые ранения, у 26 (27,1 %) – осколочные. У большинства пострадавших (55,6%) преобладала правосторонняя локализация повреждений, реже (42,2%) – левосторонняя, ранения обеих половин груди выявлены в 2,2% случаев. Сквозные ранения диагностированы у 50 (52,1 %), проникающие ранения с повреждением органов грудной полости – у 81 (84,4 %).

подавляющее большинство раненых (82 %) доставлено в госпиталь в тяжелом состоянии с выраженными нарушениями деятельности дыхательной и сердечно-сосудистой систем. Тяжесть состояния обуславливалась шоком, кровопотерей, острой дыхательной недостаточностью в результате повреждения жизненно важных органов.

Всем поступившим осуществлялись клиническое и рентгенологическое исследование, электрокардиография.

Нам импонирует в плане диагностики ОРГ алгоритм исследований, предложенный проф. Ефименко Н.А. в 2002 г. (рис.).

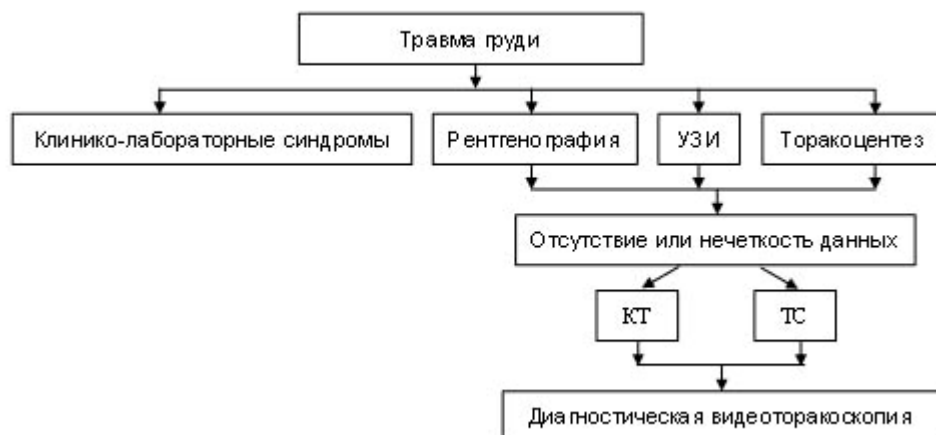


Рис. Алгоритм диагностических исследований повреждений груди (Н.А. Ефименко и соавт. 2002)

Принципиальная схема хирургического лечения раненых в грудь включала:

1. Устранение боли;
2. Раннее и полноценное дренирование плевральной полости;
3. Герметизацию и стабилизацию грудной стенки;
4. Мероприятия, направленные на скорейшее расправление легкого;
5. Устранение бронхиальной обструкции и поддержание проходимости дыхательных путей;
6. Поддержание должного объема циркулирующей крови;
7. Антимикробную терапию;
8. Полноценное энтеральное питание с парентеральной нутриционной поддержкой.

При переломах грудины со смещением костных фрагментов применяли одномоментную репозицию, при переломах ребер без флотации фрагментов – спирт-новокаиновую паравертебральную и межреберную блокады, при необходимости дополняя спирт-новокаиновой блокадой мест переломов. В случаях тяжелых сочетанных травм выполняли эпидуральные блокады. При множественных переломах ребер с нарушением каркасности груди флотирующие участки костей стабилизировали путем их спицевой подкожной фиксации (4), скелетного вытяжения на балканской раме (2), наложение транспериостальных швов (1).

Для купирования синдрома внутриплеврального напряжения у 82 (85,4%) пострадавших проводили плевральную пункцию, у 70 (72,9%) дренировали плевральную полость во втором и седьмом-восьмом межреберьях с последующей активной аспирацией воздуха и геморрагического содержимого при помощи аппарата ОП-1 (разрезание 20-60 см. вод. ст.). Одновременно им проводилась противошоковая терапия с восполнением кровопотери.

Большинство раненых со средним гемотораксом нуждались во внутривенном вливании преимущественно плазмозамещающих жидкостей (реже крови) только в день поступления. Целесообразно использовать кристаллоиды (раствор Рингер-лактат, лактасол, раствор 5% глюкозы) и коллоидные растворы (полиглюкин, реополиглюкин, макродекс) с общим объемом переливаемых жидкостей не более 1300-1500 мл.

При большом гемотораксе с объемом кровопотери более 1400-1500 мл инфузионно-трансфузионные средства в комплексном лечении пострадавших играют ни с чем не сравнимую роль. В день поступления каждому раненому вводили в среднем до 2000—2500 мл плазмо-замещающих жидкостей и крови при их оптимальном соотношении 1:1. Весьма важным и эффективным средством лечения пострадавших является реинфузия крови из плевральной полости. У 35 % раненых реинфузия крови при одновременном введении плазмозамещающих растворов оказалась достаточной для восполнения кровопотери, у остальных пострадавших возникла необходимость в дополнительной трансфузии донорской крови.

Для устранения гиповолемии и нормализации объема циркулирующей плазмы каждому пострадавшему с большим гемотораксом необходимо внутривенное введение плазмозамещающих растворов в течение 2-3 сут. общим объемом 4500-5500 мл.

Хирургическое лечение раненых с открытым пневмотораксом до сих пор остается весьма трудной задачей. В нашем наблюдении четверо пострадавших нуждались в срочном оперативном закрытии раневого дефекта грудной стенки и дренировании плевральной полости, основной задачей которых являлось полное расправление легкого. В порядке предоперационной подготовки была проведена кратковременная (до 60 мин) интенсивная противошоковая терапия, направленная, главным образом, на борьбу с болью, гипоксией и кровопотерей. Дренирование плевральной полости широкопросветной трубкой (15 мм) было выполнено сразу при поступлении пострадавшего в ходе подготовительной к вмешательству интенсивной терапии.

Техника ушивания открытого пневмоторакса заключалась в иссечении нежизнеспособных тканей груди, удалении из раны костных отломков и резекции концов поврежденных ребер, лопатки, а затем в послойном сшивании мышечно-фасциальных футляров до полного герметизма. Необходимо отметить, что устранение больших дефектов грудной стенки, особенно на передней поверхности груди, представляет значительные трудности. Достижение цели в этих случаях возможно мобилизацией тканей с пересечением, но не с удалением нескольких выше и ниже лежащих ребер, пластикой свободным мышечным лоскутом или подшиванием диафрагмы к краям обработанной раны.

8-ми раненым с клапанным пневмотораксом осуществлена неотложная реаниматологическая помощь. Всем пострадавшим с целью декомпрессии и устранения смещения средостения дренировали плевральную полость в седьмом-восьмом межреберье трубками большого диаметра. Проводили инфузионную терапию, назначали медикаментозные средства. Для полноценного расправления легкого практически всегда требовалось дополнительное введение тонкой трубки во второе межреберье по среднеключичной линии с последующей активной аспирацией.

Хирургическая обработка ран (ХОР) осуществлена у 10 (10,4%) пострадавших. Мы не согласны с авторами, рекомендующими во всех случаях проводить ее с расширением раны груди и иссечением стенок раневого канала, позволяющими якобы удостовериться в проникающем характере ранения. Считаем, что при огнестрельных ранах груди без разможенных краев, диаметр которых не превышает 2,5 см, при отсутствии открытого пневмоторакса, повреждений крупных сосудов и нервных стволов, хирургическую обработку можно не проводить. Достаточно обколоть рану раствором новокаина и наложить повязку с антисептиками.

Определение показаний к торакотомии – одна из важных и трудных составных частей лечения пострадавших с ОРГ.

Большинство хирургов в годы второй мировой войны считали, что широкие торакотомии показаны только в 7-13% случаев огнестрельных проникающих ранений груди. В войне во Вьетнаме торакотомии составили 11%. За последние годы, благодаря успехам анестезиологии и реаниматологии, многие хирурги расширили показания к торакотомии при ранениях груди. В то же время А.П. Колесов и Л.Н. Бисенков (1986), оценив результаты лечения раненых в Эфиопии, настаивают на более сдержанной хирургической активности. Они продемонстрировали возможность выполнять торакотомию только в 9,1% случаев огнестрельных проникающих ранений груди.

Практика убедительно подтверждает, что в зависимости от вида повреждения и возникающих осложнений следует различать три вида торакотомий (неотложную, срочную и отсроченную).

Показаниями к неотложной торакотомии являются:

- продолжающееся массивное внутриплевральное кровотечение;
- тампонада сердца с нарушением его ритма или остановкой;
- ранение сердца и крупных сосудов;
- быстро нарастающий и некупируемый обычными средствами клапанный (напряженный) пневмоторакс. Операцию в таких случаях следует выполнять без промедления.

Необходимую интенсивную терапию проводят непосредственно в операционной перед введением больного в наркоз и в ходе вмешательства.

Лишь подобным слиянием хирургических и реанимационных мероприятий можно достичь устранения причин возникших расстройств в организме.

Показаниями к срочной торакотомии (в течение первых суток после ранения) являются:

- продолжающееся или возобновившееся кровотечение, если изливающаяся по дренажу кровь свертывается (положительная проба Рувилуа-Грегуара) и объем ее превышает 300 мл/ч и более;
- некупируемый клапанный пневмоторакс;
- подозрение на ранение сердца и аорты;
- повреждение пищевода;
- открытый пневмоторакс с массивным повреждением легкого.

Для успешного проведения торакотомии подавляющему большинству таких пострадавших необходима предоперационная подготовка, направленная на максимальное устранение возникших функциональных сдвигов.

Показаниями к отсроченной торакотомии (2-ые и последующие сутки) являются:

- стойкая негерметичность поврежденного легкого при неэффективности плеврального дренирования;
- свернувшийся гемоторакс;
- рецидивирующая тампонада сердца;
- наличие крупных (более 1 см в диаметре) инородных тел в легком и плевре;
- эмпиема плевры (при безуспешности лечения пункциями и дренированием плевры).

Поиск наиболее оптимальных сроков вмешательства убедили нас в необходимости оперирования таких больных в первые 5 суток, т.е. до развития инфекционного процесса. При этом состояние пострадавших стабилизировалось настолько, чтобы оперативное вмешательство представляло значительно меньший риск.

Торакотомия в разные сроки после ранения нами осуществлена у 11 (11,5%) пострадавших с ОРГ.

Показания к неотложной торакотомии установлены у 4 пострадавших: у одного поступившего в отделение в течение 1,5 часов после ранения при одномоментной потере свыше 1200 мл крови; у 2-х – при струйном выделении ее из плевральной полости и положительной пробе Рувилуа-Грегуара и у одного пострадавшего с ранением сердца.

Ранняя торакотомия выполнена в течение первых суток у 2-х пациентов: с возобновившимся кровотечением при капельном выделении 100 мл крови за 15 мин и ранением пищевода.

У 5-х раненых из-за сохраняющейся у них несостоятельности легочной ткани и неэффективности плеврального дренирования проведена отсроченная торакотомия.

У 3 человек для извлечения из легкого крупных (более 1 см в диаметре) инородных тел осуществлена видеоторакоскопия.

Учитывая хороший косметический эффект, малую травматичность пособия и возможность тщательного оперирования с минимальной кровопотерей вследствие увеличения на мониторе изображения операционного поля, метод видеоторакоскопии перспективен не только в плане диагностики огнестрельных ранений груди, но и в выполнении ряда оперативных вмешательств при них (окончательная остановка кровотечения, перикардэктомия при тампонаде сердца, резекция нежизнеспособных участков легкого, плевры, органов средостения, пневмолиз, осуществление полноценного аэростаза легочной ткани, удаление свернувшегося гемоторакса, хирургическая обработка ран легкого с удалением инородных тел и т.д.).

В послеоперационном периоде у 5 (5,2%) раненых с ОРГ развилась эмпиема плевры, у 8 (8,3%) – пневмония, у 9 (9,4%) наблюдалось нагноение раны.

Умерли 3 пострадавших (3,1%): два – с ранениями сердца, один – с повреждением легкого, пищевода и других внутренних органов.

ВЫВОДЫ

1. Успех лечения при огнестрельных ранениях груди связан с применением комплексной протившоковой терапии и дренированием плевральной полости.

2. В выполнении торакотомии нуждаются от 10 до 11,5% пострадавших с огнестрельными ранениями груди. Целесообразно различать неотложную, срочную и отсроченную торакотомии.

3. Метод видеоторакоскопии с использованием современной эндоскопической аппаратуры и инструментария открывает новые возможности как в диагностике, так и в хирургической коррекции последствий огнестрельных травм органов грудной клетки.

Репозиторий БГМУ