

## **Успешное лечение костно-суставного панариция с применением проточного дренирования и лимфотропного введения антибиотиков**

*Поликлиника УО «Военная академия Республики Беларусь»<sup>1</sup>  
Военно-технический факультет  
в Белорусском национальном техническом университете<sup>2</sup>*

Костно-суставной панариций – одна из наиболее тяжелых форм острых гнойных заболеваний пальцев и кисти. Лечение костно-суставного панариция оперативное. В послеоперационном периоде эффективным методом лечения является проточное дренирование в сочетании с лимфотропным введением антибиотиков.

Пациенты с осложненными формами гнойной патологии пальцев, по данным разных авторов встречается в 8,4 % до 10,3 % случаев. При этом суставные и . Для данной формы]1, 2[костно-суставные панариции наблюдаются у 3,4 % больных заболевания характерно поражение связочного, хрящевого и костного аппарата пальца. Костно-суставная форма нередко сопровождается развитием общей интоксикации и в запущенных случаях, могут возникнуть показания к ампутации . Следует отметить, что в данной фазе заболевания пациент не]3[фаланги испытывает выраженной боли. Это является причиной поздней обращаемости и, нередко, отказа от оперативного вмешательства.

Лечение костно-суставного панариция только оперативное и проводится, как правило, в два этапа.

Оперативное пособие первого этапа включает в себя экономную некрэктомию и наложение через полость сустава микроирригатора. При наличии выраженной инфильтрации и отека периартикулярных мягких тканей швы на раны не накладываются. На втором этапе выполняется остеонекрэктомия. Рану зашивают швами с оставлением микроирригатора.

В послеоперационном периоде второго этапа иммобилизация не проводится. Лечение направлено на формирование гиперваскулярного ложного сустава. Резекция пораженного сустава нежелательна ввиду крайней травматичности и последующего формирования анкилоза.

Необходимым условием для успешного лечения глубоких форм панариция является адекватная антибактериальная терапия. Следует учесть, что в условия гнойного воспаления палец, по сравнению с другими органами, ввиду анатомических особенностей футлярного строения, оказывается гиповаскулярной структурой, что препятствует достижению требуемого результата. Под влиянием антибактериальной терапии, наряду с положительным эффектом, развиваются изменения микроциркуляторного русла, проявляющиеся в уменьшении васкуляризации тканей, ведущие к ухудшению условий доставки препарата и снижению эффективности лечения.

Одним из наиболее перспективных методов создания высоких концентраций препарата в очаге воспаления является лимфотропное введение антибиотиков. Разовая терапевтическая доза антибиотика разводится в 0,25-0,5 % растворе новокаина (при непереносимости можно использовать изотонический раствор

натрия хлорида). Объем растворителя должен быть не менее 5 мл. Применяется игла для внутримышечных инъекций. Особое внимание уделяется месту инъекции. Широко разводятся I и II палец, в середину кожной складки вводится игла на глубину от 1 до 1,5 см. Направление иглы – строго посередине. Не следует отклоняться ни в ладонном, ни в тыльном направлении. После инъекций конечность рекомендуется в течение одного часа располагать горизонтально. Кратность процедуры: один раз в сутки. Длительность курса: 5-10 дней. Следует избегать следующих ошибок при выполнении данной процедуры:

введение препарата в II и III межпальцевые промежутки;–

малые объемы растворителей и использование высоких концентраций–новокаина, что может привести к образованию болезненных инфильтратов и далее к некрозу подкожной клетчатки и кожи.

В ряде случаев целесообразно сочетание двух путей введения препаратов: внутрисосудистого и лимфотропного.

Подобный подход открывает новую возможность синергизма антибактериальных препаратов, введенных и депонированных через различные сосудистые системы – кровеносную и лимфатическую. Это приведет к расширению антимикробного действия препаратов. Наиболее полно перечисленным требованиям отвечает комбинация . Лимфотропное введение антибиотиков с успехом]3[аминогликозидов с линкомицином применено нами у 57 человек с острыми гнойными заболеваниями пальцев и кисти.

В нашем клиническом наблюдении успешно применен метод проточного дренирования в сочетании с лимфотропным введением антибактериальных препаратов.

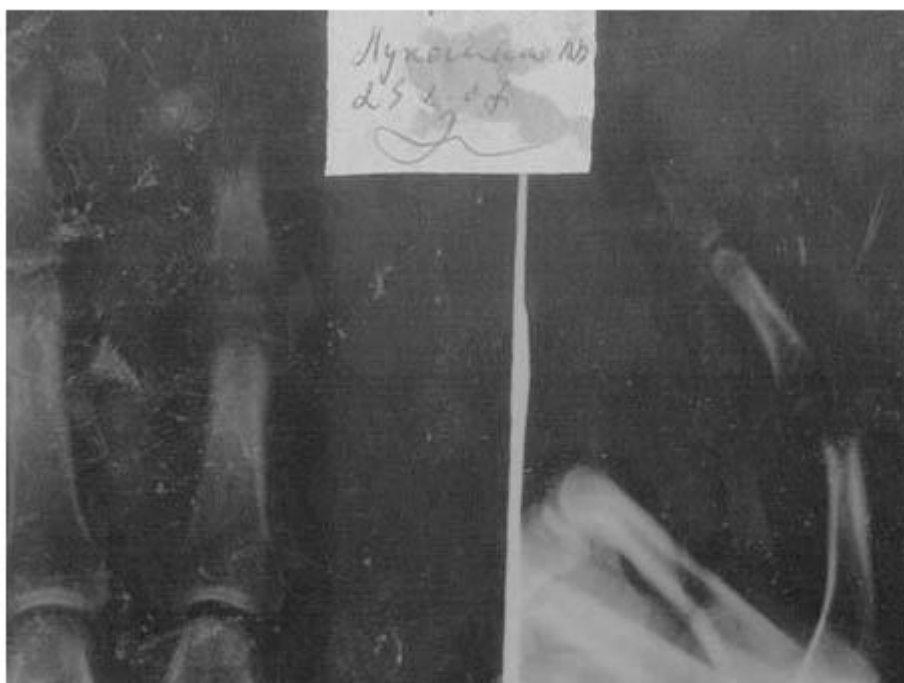

Рисунок 1

Пациент Л 27 лет, обратился за медицинской помощью 23 октября 2007 г. с жалобами на боли пульсирующего характера в области II пальца правой кисти, общее С. Из анамнеза°недомогание. Температура тела при обращении составляла

37,3 установлено, что 16 октября 2007 г., при проведении хозяйственных работ он уколол палец ржавой проволокой от стального троса. При осмотре: II палец правой кисти отечен, гиперемирован в области проксимального межфалангового сочленения, движения в суставе резко болезненны, ограничены. На рентгенограмме II пальца правой кисти от 23 октября (Рис.1) определяется деструкция проксимального метаэпифиза средней фаланги и дистального метаэпифиза проксимальной фаланги. Суставная щель не прослеживается. Диагноз: Костно-суставной панариций проксимального межфалангового сустава II пальца правой кисти. 23 октября 2007 г. пациенту под местной проводниковой анестезией по Усольцевой произведена операция – артротомия, дренирование полости сустава, иммобилизация гипсовой лонгетой.

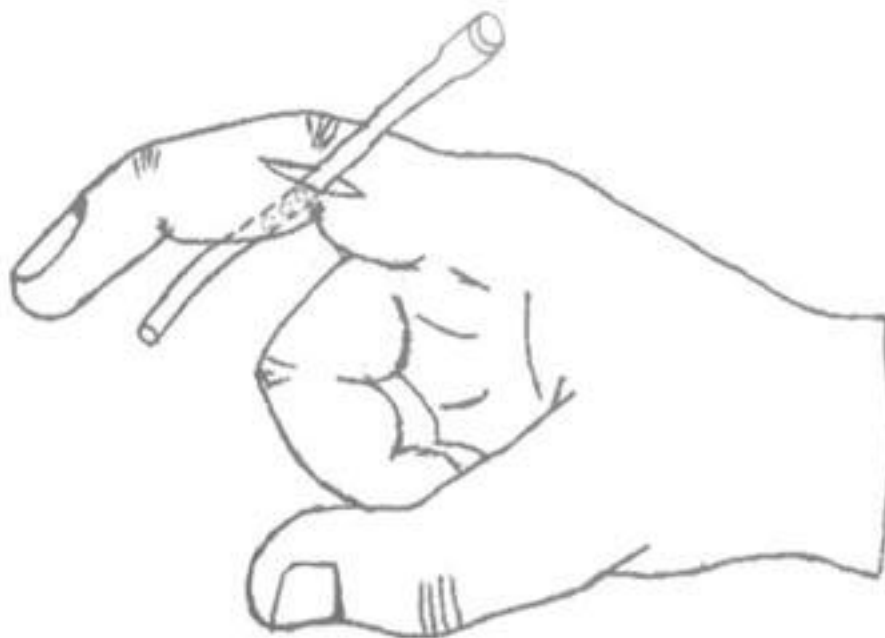

Рисунок 2

С целью дренирования использовался микроирригатор, который устанавливался таким образом, чтобы отверстия находились в полости сустава (Рис.2). Во время каждой перевязки проводили проточное промывание полости сустава раствором антисептика путем подсоединения через систему внутривенных инфузий. В качестве антисептика использовали 0,05 % раствор хлоргексидина в количества 100 мл. После стихания острого процесса 29 октября 2007 г. пациенту произведена повторная операция – остеонекрэктомия. Микроирригатор оставлен. Рана закрыта швами. Иммобилизация не проводилась. Лимфотропно вводился 30 % раствор линкомицина в количестве 2 мл на 5 мл 0,5 % раствора новокаина. Курс антибактериальной терапии составил девять дней – с 24 октября по 03 ноября 2007 г. Микроирригатор удален 04 ноября 2007 г. Швы сняты 06 ноября 2007 г. На рентгенограмме II пальца правой кисти после окончания лечения от 12 ноября 2007 г. дальнейшей деструкции и свободно лежащих секвестров не определяется (Рис.3).

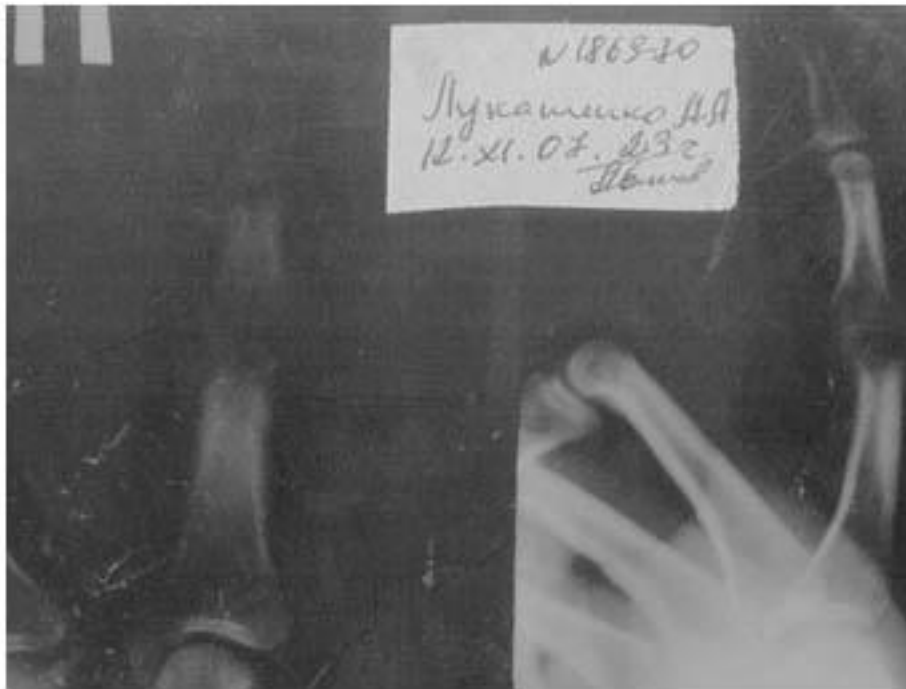


Рисунок 3

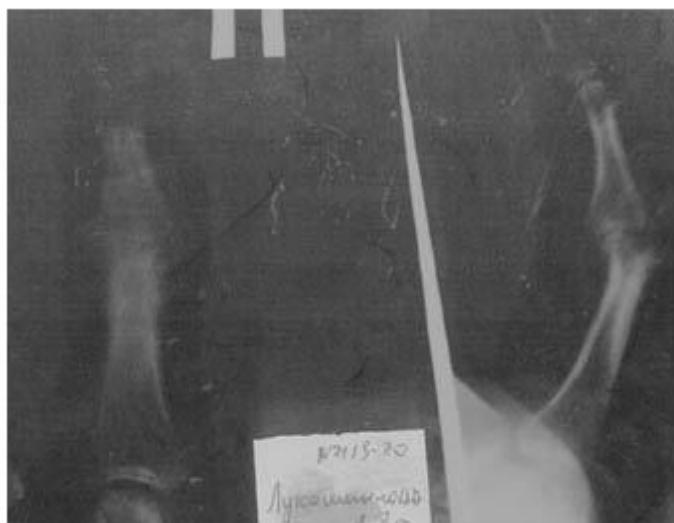

Рисунок 4

На рентгенограмме II пальца правой кисти 14 декабря 2007 г. (Рис.4) имеется деформация проксимального межфалангового сочленения, краевые остеофиты, периостальные наслоения диафиза проксимальной фаланги, элементы образования ложного сустава. Назначено ЛФК. В дальнейшем гладкое течение. Пациент осмотрен . Рентгенография II пальца<sup>о</sup>через год. Палец функционирует, сгибание до 100 правой кисти от 17 октября 2008 г. (Рис.5).

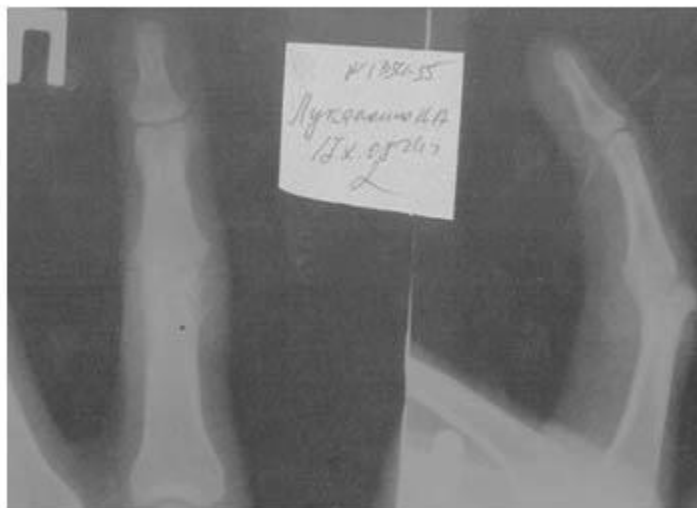

Рисунок 5

#### Выводы:

1. Проточное дренирование полости раны антисептиками препятствует развитию патогенной микрофлоры.
2. Лимфотропный путь введения антибактериальных препаратов позволяет создать высокую концентрацию их в очаге воспаления в течение длительного времени.
3. Лечение костно-суставного панариция с применением проточного дренирования и лимфотропного введения антибиотиков в дневном стационаре актуально в условиях развития стационарзамещающих технологий лечения.

#### Литература

1. Аланасенко Б. Г., Винник Л. Ф., Дергачев С. В. и др. Лечение острых гнойных хирургических заболеваний в условиях поликлиники // Специализированная амбулаторная хирургия: практическое руководство для врачей / Под ред. Б. Г. Апанасенко. СПб., 1999. С. 283—345.
2. Коньчев А. В. Осложненные формы панариция: Автореф. дисс. ... докт. мед. наук. СПб., 1997. 34 с.
3. Коньчев А. В., Безуглый А. В. Некоторые особенности клинического течения панариция в последние годы // Материалы городской научно-практической конференции «Актуальные проблемы гнойно-септических инфекций». СПб., 1996. С. 55.