

Случай острого медикаментозного отравления этацизином

БГМУ, 3-я детская клиническая больница г.Минска

В последние годы во всем мире отмечается четкая тенденция к увеличению частоты острых медикаментозных отравлений у детей. Ежегодно расширяется и список лекарственных препаратов, которыми происходит отравление. Чаще всего в детском возрасте отравления возникают случайно, из-за небрежного хранения лекарственных препаратов в домашних аптечках и из-за недосмотра взрослых членов семьи, реже - из-за случайной передозировки.

По данным ОИТР 3-й детской клинической больницы г. Минска наиболее частыми причинами острых медикаментозных отравлений у детей являются клофелин, транквилизаторы, нафтизин, антигистаминные, антиаритмические и противозачаточные средства. К сожалению их частота не имеет тенденции к снижению.

На протяжении 2-х последних лет мы наблюдали 3-х детей с отравлением этацизином. Этацизин является производным фенотиазина и относится к подгруппе 1с антиаритмических средств. Он оказывает также местноанестезирующее и спазмолитическое действие. Его антиаритмический эффект связан с блокадой Na-каналов, приводящей к замедлению проведения возбуждения. Этацизин обладает также отрицательным инотропным эффектом. Передозировка этацизином сопровождается тяжелыми нарушениями сердечного ритма, что проявляется замедлением синоатриальной, атриовентрикулярной и внутрижелудочковой проводимости вплоть до развития полной поперечной блокады сердца, снижением сократительной способности миокарда и возникновением аритмий.

Приводим собственное наблюдение.

Больная Елизавета С., 2 лет 11 мес., доставлена машиной скорой помощи 21.08.03г. в 9.35 в 3-ю детскую клиническую больницу с диагнозом «Кома неясной этиологии. Экстрасистолия».

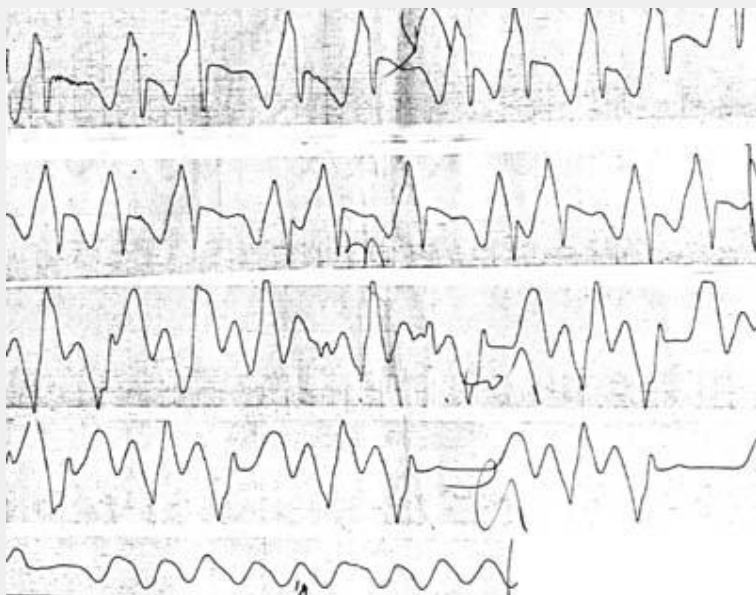
Из анамнеза: в 2 года 3 мес. после перенесенной ОРВИ у ребенка впервые было выявлено нарушение сердечного ритма по типу суправентрикулярной экстрасистолии. По данным обследования (ЭКГ, ЭхоКГ, общий и биохимический анализ крови) был выставлен клинический диагноз инфекционного миокардита, аритмического варианта. По поводу данного заболевания девочка получала комплексное лечение, включая этацизин в суточной дозе 12,5мг (0,8мг/кг) и кардиотрофики.

В день поступления в стационар мать самовольно увеличила дозу этацизина. Таким образом, ребенок получил 50 мг (3,2мг/кг) этого препарата. Уже через 1 час девочка потеряла сознание и была доставлена в больницу.

При поступлении в ОИТР состояние расценивалось как крайне тяжелое. АД 50/30 мм. рт.ст. Без сознания. Очаговой неврологической симптоматики нет. Кожные покровы резко бледные, цианоз носогубного треугольника. Пульс на периферических сосудах не определяется. Дыхание спонтанное, аритмичное от 20 до 28 в 1 мин., при аускультации проводится во все отделы, жесткое, хрипов нет. Границы относительной сердечной тупости не расширены, не смещены.

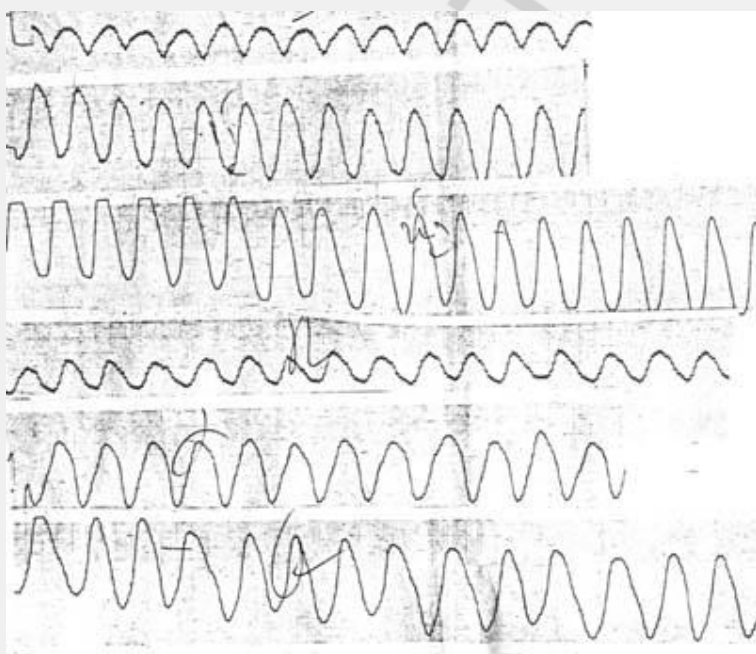
Тоны сердца приглушены, аритмичные. ЧСС от 60 до 180 в 1 мин. Живот мягкий, не вздут. Печень у края реберной дуги.

ЭКГ при поступлении: идиовентрикулярный ритм. Полная А-В- блокада с переходом в трепетание желудочков (см. Рис.№1).



В связи с жизнеугрожающим нарушением сердечного ритма произведена интраназальная интубация трахеи, перевод ребенка на ИВЛ аппаратом Babylog с твд. - 0,45, i:e = 1:3,5, Pins - 12 см. водного столба, ЧД ап - 24, FiO₂ - 0,6-0,5.

С целью детоксикации, нормализации ритма сердца и улучшения обменных процессов в миокарде была налажена инфузионная терапия глюкозо-солевыми растворами с добавлением дексаметазона, калия хлорида, кокарбоксилазы, милдроната.



ЭхоКГ 21.08.03г.: размеры полостей сердца на верхней границе нормы, снижена сократительная способность миокарда, фракция выброса 49%. Пароксизмальное движение межжелудочковой перегородки и задней стенки левого желудочка..

Клапаны структурно не изменены. Минимальная регургитация на митральном и трикуспидальном клапанах. Дополнительная хорда левого желудочка.

УЗИ брюшной полости: структурной патологии не выявлено.

Лабораторные данные:

Общий анализ крови 21.08.03: эр. $4.0 \times 10^{12}/л$, гемоглобин 119 г/л, цветной показатель 0,9, гематокрит 37%, тромбоциты $310,0 \times 10^{12}/л$, лейкоциты $19.0 \times 10^9/л$, эоз. 1%, пал. 9%, сегм. 34%, лимф. 54%, мон. 2%, СОЭ 4 мм/ч.

Биохимический анализ крови 21.08.03:

Общий белок 63,4 г/л, тимоловая проба 1,2, АЛТ 25,3е/л, мочевины 5,6 ммоль/л, калий 3,4ммоль/л, натрий 134 ммоль/л, кальций 2,3ммоль/л, хлориды 103 ммоль/л, СРБ отр., серомукоиды 0,18, глюкоза 4,6ммоль/л.

Общий анализ мочи 21.08.03 и 30.08.03 - без патологии.

На основании данных анамнеза, клинической картины заболевания, функциональных и лабораторных методов обследования, был выставлен клинический диагноз: острое медикаментозное отравление этацизином.

На фоне проводимого лечения состояние ребенка стабилизировалось: через 3 часа с момента поступления улучшился цвет кожных покровов, появился пульс на периферических сосудах, нормализовалось артериальное давление. На ЭКГ в 13.00: пароксизмальная желудочковая тахикардия с единичными синусовыми сокращениями миокарда; в 14.40 полностью восстановился синусовый ритм с ЧСС 136 в мин., неполная блокада правой ножки пучка Гиса, нарушение сократительной функции миокарда, признаки перегрузки правого предсердия и желудочка.

В 17.00 на фоне стабильных показателей гемодинамики после восстановления адекватного спонтанного дыхания произведена экстубация. В последующие сутки состояние ребенка оставалось стабильным. По данным мониторинга сохранялся синусовый ритм и редкие суправентрикулярные экстрасистолы. При аускультации тоны сердца громкие, выслушивается короткий систолический шум на верхушке и в 5 точке, за пределы сердца не проводится. Экстрасистолы в горизонтальном положении на 5-8 ударе, в вертикальном - значительно реже.

Отмечена четкая положительная динамика лабораторных показателей. Общий анализ крови 25.08.03: эр. $3,7 \times 10^{12}/л$, гемоглобин 119 г/л, цв. п. 0,9, тромбоциты $267 \times 10^{12}/л$, лейкоциты $7,5 \times 10^9/л$, пал. 3%, сегм. 29%, лимф. 66%, мон. 2%, СОЭ 6мм/ч.

Биохимический анализ крови 24.08.03: калий 4,6ммоль/л, натрий - 136 ммоль/л, кальций - 2.1ммоль/л.

ЭхоКГ 25.08.03: соотношение камер сердца и стенок не нарушено. Сократительная способность миокарда удовлетворительная. Фракция выброса 76%. Клапаны в норме. Дополнительная хорда в левого желудочка.

На 5-е сутки ребенок был переведен из ОИТР в кардиологическое отделение, и 2.09.03 выписана домой под наблюдение участкового педиатра и детского кардиоревматолога.

Таким образом, у 2-х летнего ребенка на фоне 3-х кратного увеличения суточной дозы этацизина развилось тяжелое нарушение сердечного ритма, проявившееся полной АВ-блокадой с переходом в трепетание желудочков, и потребовавшей перевода ребенка на ИВЛ.

Наш опыт ведения таких больных свидетельствует, что в подобных случаях несмотря на наличие выраженной сердечной аритмии не следует назначать противоаритмические препараты в связи с их возможным аритмогенным эффектом, что может усугубить уже имеющиеся нарушения ритма, а достаточно прибегнуть к детоксикационной терапии с введением препаратов, улучшающих метаболические процессы в миокарде.

Литература

1. Маркова И.В., Афанасьев В.В., Цыбульский Э.К. Клиническая токсикология детей и подростков. - Санкт-Петербург: Специальная Литература, 1999.-С.209, 232, 234.
2. Лужников Е.А. Клиническая токсикология. - М.: Медицина, 1994. - С. 108-112.