

**Н. Я. Кондубов<sup>1</sup>, К. А. Федоров<sup>2</sup>, А. П. Трухан<sup>2</sup>, Е. В. Овчинников<sup>2</sup>**

*<sup>1</sup>Военно-медицинский институт Белорусского государственного  
медицинского университета, Минск, Беларусь*

*<sup>2</sup>432-й ордена Красной Звезды главный военный клинический медицинский центр  
Вооруженных сил Республики Беларусь, Минск, Беларусь*

## **ВОЗМОЖНОСТИ ТЕПЛОВИЗИОГРАФИЧЕСКОГО МОНИТОРИНГА В РЕКОНСТРУКТИВНОЙ ХИРУРГИИ**

**Введение.** Термография как метод в медицине известна давно, но с развитием альтернативных методов визуализации она отошла на второй план. С появлением лазерных сенсоров термография вновь получила развитие, что привело к созданию тепловизора. Сегодня метод тепловизиографии становится все более популярным в реконструктивной хирургии, травматологии и микрохирургии. Целью исследования стала демонстрация возможностей тепловизиографии в реконструктивной хирургии на примере пациентов с тяжелыми травмами стопы. Исследование проводилось у 10 пациентов с оскольчатыми переломами, повреждениями сосудов и обширными дефектами мягких тканей стопы. В исследовании использовался тепловизор «FLIR One». Диапазон нормальной температуры кожи сегмента: +30–33 °С. Метод тепловизиографии показал высокую точность при локализации мышечно-кожных перфорантов, что подтверждалось данными ультразвуковой доплерографии. В послеоперационном периоде тепловизиография позволяла оценивать кровоток в лоскуте и фиксировать наблюдения. Метод неинвазивный и может применяться на всех этапах лечения: предоперационном, интраоперационном и послеоперационном. Термографическая визуализация не заменяет клинический опыт, но существенно дополняет существующие инструментальные исследования. Использование метода улучшает мониторинг кровотока лоскута, сокращает время операций и улучшает их результаты.

**Ключевые слова:** тепловизиография, лоскут, микрохирургия.

**N. Y. Kondubov<sup>1</sup>, K. A. Fiodorov<sup>2</sup>, A. P. Truhan<sup>2</sup>, E. V. Ovchinnikov<sup>2</sup>**

*<sup>1</sup>Military Medical Institute in the Belarusian State Medical University, Minsk, Belarus*

*<sup>2</sup>432nd Main Military Clinical Medical Center, Minsk, Belarus*

## **POSSIBILITIES OF THERMAL IMAGING MONITORING IN RECONSTRUCTIVE SURGERY**

**Abstract.** Thermography in medicine has been known for a long time, but with the development of imaging methods, it has faded into the background. With the advent of laser sensors, thermography was again developed, which led to the creation of the thermal imager. Today, the thermal imaging is becoming more popular in reconstructive surgery, traumatology and microsurgery. Demonstration of possibilities of using thermal imaging in reconstructive surgery on the example of patients with severe foot injuries and their consequences. The work was performed on 10 patients with comminuted fractures, vascular and nerve injuries, and extensive soft tissue defects of foot. The “FLIR One” thermal imager was used in research. Normal segment skin temperature range: +30–33 °C. The thermal imaging method showed high accuracy of lo-

calization of musculocutaneous perforants, which was confirmed by ultrasound Doppler data. In the postoperative period, thermal imaging allowed us to assess blood flow in the flap and record observations. The method is non-invasive and can be used at all stages of treatment: pre-, intra- and postoperative. Thermographic imaging doesn't replace clinical experience, but complements existing instrumental studies. The use of this method improves the monitoring of blood flow in the flap, reduces the time of operations and improves their results.

**Keywords:** thermography, flap, microsurgery.

**Введение.** Термография как метод исследования в мировой медицине известна достаточно давно. Например, изменение температуры тканей в области травмы может указывать на воспалительный процесс и степень повреждения тканей, что помогает в выборе оптимальной тактики лечения. Но с появлением новых диагностических технологий, таких как ультразвуковая доплерография, магнитно-резонансная томография и компьютерная томография с сосудистым контрастированием, термография ушла на второй план [1]. Однако с изобретением инфракрасных детекторов нового поколения и высокопроизводительных компьютерных систем данный метод обрел новый виток в своем развитии. Слияние этих разработок с известной ранее термографией привело к появлению инфракрасного тепловизиографа, открывшего перспективное поле для исследований в медицинской практике [2].

Применение тепловизиографии в реконструктивной хирургии обусловлено возможностью оценки васкуляризации тканей до и после оперативного вмешательства. Это позволяет врачам прогнозировать выживаемость кожных лоскутов и выявлять участки с недостаточным кровоснабжением на ранней стадии, принимая впоследствии меры по предотвращению появления краевых некрозов.

В микрососудистой хирургии тепловизиография предоставляет возможность оценки кровотока в малых сосудах после реконструктивных оперативных вмешательств. Точная визуализация сосудистой сети позволяет контролировать эффективность проведенной микрохирургической манипуляции и своевременно выявлять тромбозы или другие осложнения [2]. Благодаря своей неинвазивности, неконтактности, безопасности и относительной дешевизне, тепловизиография все чаще используется в клинической практике для мониторинга состояния пациентов после операций и травм [3–6].

Инфракрасная тепловизиография, возвращаясь в арсенал современной медицины, становится ценным инструментом для визуализации и оценки состояния тканей, дополняя существующие методы диагностики и открывая новые возможности для повышения эффективности лечения [7]. Тепловизиография позволяет объективизировать состояние терморегуляторной функции и васкуляризации исследуемых тканей. Метод безвреден и бесконтактен, имеет высокую скорость точного измерения. На сегодняшний день интерес к методу инфракрасной тепловизиографии имеет тенденцию к экспоненци-

альному росту, обретая популярность в таких областях медицины, как реконструктивная хирургия, травматология и микрососудистая хирургия.

Цель исследования – демонстрация некоторых возможностей и преимуществ применения метода тепловизиографии в реконструктивной хирургии нижней конечности на примере пациентов с тяжелыми травмами стопы и их последствиями.

**Материалы и методы исследования.** Исследование проводилось на основе проспективного анализа лечения 10 пациентов с тяжелыми травмами стопы и их последствиями во 2-м травматологическом отделении ГУ «432 ГВКМЦ». Критерием включения пациентов в выборку являлась тяжелая травма стопы, которая представляла собой комбинацию из как минимум двух из перечисленных ниже травматических компонентов: оскольчатый перелом, дефект костной ткани, повреждение магистрального сосуда, повреждение крупного нерва, обширный дефект мягких тканей. Для объективной регистрации был выбран метод инфракрасной тепловизиографии. С этой целью использовался портативный тепловизиограф «FLIR One», имеющий подключение к мобильному устройству типа Type-C, разрешение матрицы 160 × 120 пикселей и диапазон измерений от –20 до +400 °С. Диапазон нормальных температурных значений неповрежденной кожи исследуемого сегмента при исследовании колебался в пределах от +30 до +33 °С. Стоит отметить, что данное устройство имеет спектральный диапазон чувствительности в 8–14 оттенков, что на термограмме визуализируется относительно самой горячей точки в пределах захватываемого изображения с температурным шагом от 0,1 °С. Также при выполнении предоперационной разметки для последующей транспозиции несвободного васкуляризованного лоскута вышеуказанным методом выявлялись «горячие» точки, превышающие значение +33 °С, которые соответствовали местам расположения мышечно-кожных и кожно-септальных перфорантов, что подтверждалось параллельным ультразвуковым исследованием с доплерографией. Анализ температурных карт (термограмм) проводился также с акцентом и на выявление более обширных зон гипер- и гипотермии, которые могли свидетельствовать о воспалительных процессах, нарушении кровообращения или развитии некротических изменений [8; 9]. При выполнении послеоперационного мониторинга кровотока лоскута методом тепловизиографии выявлялись участки, температура которых не достигала отметки +30 °С, что в большинстве случаев в последующем проявлялось клинически в виде краевых некрозов лоскута. Полученные данные инфракрасной термографии сопоставлялись с клинической картиной и результатами ультразвуковой доплерографии для комплексной оценки состояния мягких тканей пациентов в исследуемом сегменте.

**Результаты и их обсуждение.** В результате анализа применения метода инфракрасной тепловизиографии выявлена высокая точность при

локализации мест расположения мышечно-кожных и кожно-септальных сосудистых перфорантов стопы и голени в ходе предоперационной разметки несвободных васкуляризованных суральных лоскутов, что попутно подтверждалось данными ультразвуковой доплерографии. Соответствие «горячих» точек местам залегания сосудистых перфорантов согласуется с недавними зарубежными исследованиями в данной сфере [10; 11]. В послеоперационном периоде периодическое проведение инфракрасной тепловизиографии позволяло не только объективно оценить состояние кровотока в лоскуте, но и выполнить фотофиксацию наблюдения в виде цифровых термограмм в формате «png» (рис. 1–4), что является преимуществом

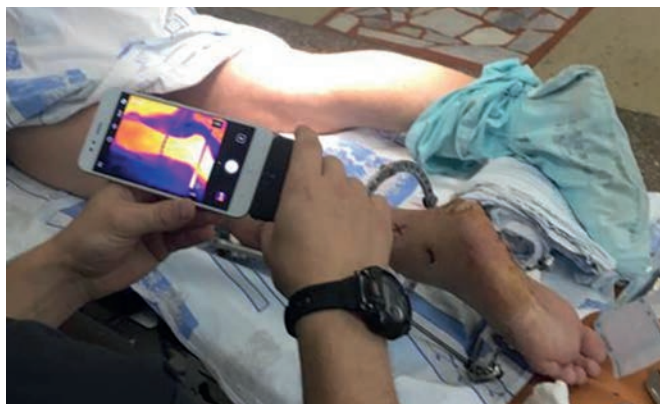

Рис. 1. Применение тепловизиографа для предоперационной подготовки

Fig. 1. Use of a thermal imaging device for preoperative preparation




Рис. 2. Тепловизиограмма левой нижней конечности, на которой определяется область локализации сосудистого перфоранта (латеральнее ахиллова сухожилия)

Fig. 2. Thermal imaging of the left lower limb, which shows the area of localization of the vascular perforator (lateral to the Achilles tendon)

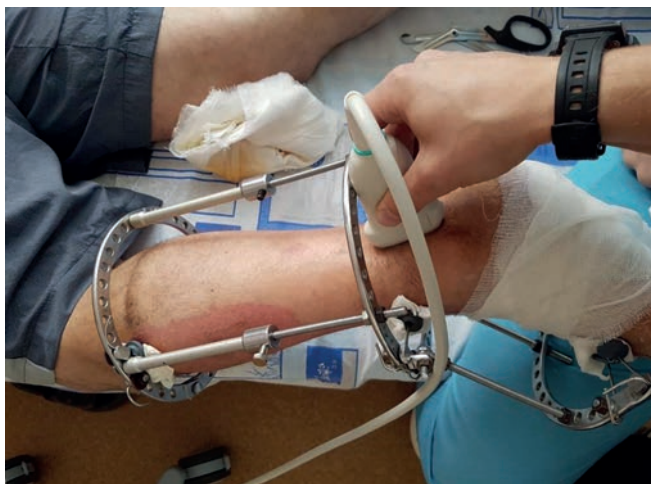

Рис. 3. Проведение ультразвуковой доплерографии для подтверждения данных тепловизиограммы

Fig. 3. Conducting ultrasound Dopplerography to confirm the thermal imaging data

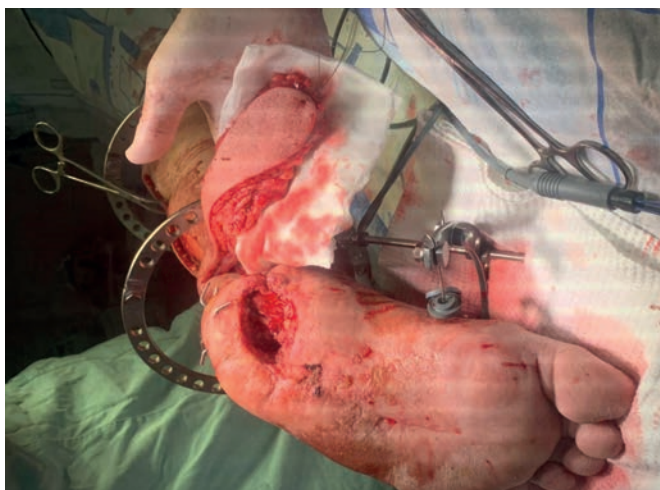


Рис. 4. Выделенный по предоперационной разметке несвободный суральный лоскут непосредственно перед транспозицией

Fig. 4. A non-free sural flap isolated according to preoperative markings immediately before transposition

перед операторозависимым ультразвуковым исследованием для последующей объективизации исследования и оценки динамики.

Тепловизиографический метод неинвазивен и не имеет никакой лучевой нагрузки, что также выделяет его перед другими известными инва-

живными и радиологическими методами диагностики. Стоит подчеркнуть, что при разметке донорского ложа, используя инфракрасный тепловизиограф, нет необходимости наносить контактный гель и устанавливать датчик в зону разметки как при ультразвуковой доплерографии. Стоит сказать, что для более полной оценки тепловизиограммы в ходе исследования создавались дополнительные условия, такие как предварительное охлаждение или обескровливание сегмента конечности отдавливающим жгутом. Используемое в данном исследовании устройство имеет фокусное расстояние 15 см, что делает возможным интраоперационное применение метода для оценки васкуляризации лоскута на каждом этапе его выделения. Благодаря выше названным преимуществам метод может применяться при предоперационной подготовке, для послеоперационного контроля, а также интраоперационно. Применение рассматриваемого метода как дополнения и возможной альтернативы известным методам визуализационной оценки кровотока тканей позволяет достичь визуализации области вероятного расположения мышечно-кожных и кожно-септальных перфорантов, проводить контроль кровоснабжения лоскута на разных этапах его выделения, а также осуществлять последующий мониторинг возможных сосудистых осложнений в послеоперационном периоде. В дополнение следует подчеркнуть, что устройство, используемое в данном исследовании, имеет выгодный портативный формат и требует лишь заряженного мобильного устройства для применения.

В ходе исследования было установлено, что инфракрасная термография позволяет объективно оценивать состояние тканей стопы после тяжелых травм (рис. 5, 6).




Рис. 5. Послеоперационная тепловизиограмма транспонированного сурального лоскута, демонстрирующая состояние его перфузии

Fig. 5. Postoperative thermal imaging of the transposed sural flap, demonstrating its perfusion status.

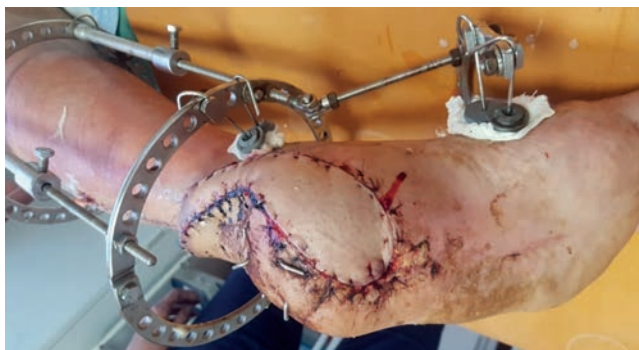

Рис. 6. Послеоперационный вид сурального лоскута на момент термографического контроля

Fig. 6. Postoperative appearance of the sural flap at the time of thermographic monitoring

Предоперационная визуализация перфорантов с помощью тепловизора облегчала планирование хирургического вмешательства и повышала вероятность успешной транспозиции васкуляризованного лоскута, с чем согласны последние исследования в данной области [12; 13]. Послеоперационный мониторинг температурного режима лоскутов давал возможность своевременно выявлять признаки нарушения их перфузии и корректировать лечение для предотвращения некрозов, что отмечают и иные авторы [14].

Дальнейшие исследования могут быть направлены на разработку стандартизированных протоколов применения инфракрасной тепловизиографии в различных областях реконструктивной хирургии и травматологии, а также на интеграцию метода с системами автоматической обработки изображений для повышения точности и скорости анализа данных.

**Заключение.** Метод инфракрасной тепловизиографии может существенно дополнить и расширить арсенал доступных врачу инструментальных исследований. Использование данного неинвазивного визуализирующего метода в реконструктивной хирургии, травматологии и микрососудистой хирургии способно значительно улучшить контроль кровотока мягких тканей на всех этапах – предоперационном, интраоперационном и послеоперационном, что, в свою очередь, может привести к сокращению времени операций и улучшению их результатов.

Таким образом, инфракрасная термография может быть рекомендована в качестве дополнительного метода диагностики и мониторинга при лечении пациентов с тяжелыми травмами стопы и их последствиями, особенно при необходимости выполнения реконструктивных операций с использованием васкуляризованных лоскутов.

**Конфликт интересов.** Авторы заявляют об отсутствии конфликта интересов.

**Conflict of interest.** The authors declare no conflict of interest.

## Список использованных источников

1. Щербаков, М. И. Автоматический комплекс панорамного термографирования «ИРТИС» и его использование в медицине / М. И. Щербаков // Методы компьютерной диагностики в биологии и медицине – 2015: материалы Всерос. молодеж. конф. / под ред. проф. Д. А. Усанова. – Саратов: Изд-во «Саратовский источник», 2015. – С. 121–122.
2. Dynamic infrared thermography (DIRT) in DIEP flap breast reconstruction: A clinical study with a standardized measurement setup / F. E. F. Theissen, N. Vermeersch, T. Tondu [et al.] // *European Journal of Obstetrics and Gynecology and Reproductive Biology*. – 2020. – Vol. 252. – P. 166–173. <https://doi.org/10.1016/j.ejogrb.2020.05.038>
3. О возможности применения медицинской термографии в клинической практике / А. Н. Сергеев, А. М. Морозов, Ю. О. Чарыев, М. А. Беляк // *Профилактическая медицина*. – 2022. – Т. 25, № 4. – С. 82–88.
4. Evaluating the agreement between oral, armpit, and ear temperature readings during physical activities in an outdoor setting / Y. Zhao, L. de Almeida e Bueno, D. Holdsworth, J. Bergmann // *International Journal of Environmental Research and Public Health*. – 2024. – Vol. 21, N 5. – Art. 595. <https://doi.org/10.3390/ijerph21050595>
5. Новиков, А. Ю. Применение медицинской инфракрасной термографии при мышечно-скелетных болях / А. Ю. Новиков, Ю. О. Новиков // *Медицинский вестник Башкортостана*. – 2019. – № 4. – С. 100–103.
6. Применение инфракрасной термографии в современной медицине (обзор литературы) / И. С. Кожевникова, М. Н. Панков, А. В. Грибанов [и др.] // *Экология человека*. – 2017. – № 2. – С. 39–46.
7. Infrared thermography in clinical practice: a literature review / Q. Lui, M. Li, W. Wang [et al.] // *European Journal of Medical Research*. – 2025. – Vol. 30. – Art. 33. <https://doi.org/10.1186/s40001-025-02278-z>
8. Применение инфракрасной термографии при сосудистых патологиях (краткий обзор) / И. С. Кожевникова, М. Н. Панков, Л. Ф. Старцева, Н. В. Афанасенкова // *Международный журнал прикладных и фундаментальных исследований*. – 2017. – № 5-1. – С. 72–74.
9. Hallock, G. G. The use of smartphone thermography to more safely unmask and preserve circulation to keystone advancement flaps in the lower extremity / G. G. Hallock // *Injury*. – 2020. – Vol. 51, N 4. – P. 121–125. <https://doi.org/10.1016/j.injury.2020.05.029>
10. Uses of smartphone thermal imaging in perforator flaps as a versatile intraoperative tool: The Microsurgeon's Third Eye / A. M. Yassin, M. Kanopathy, A. M. E. Khater [et al.] // *JPRAS Open*. – 2023. – Vol. 38. – P. 98–108. <https://doi.org/10.1016/j.jptra.2023.08.004>
11. Pereira, N. Smartphone thermography for lower extremity local flap perforator mapping / N. Pereira, G. G. Hallock // *Journal of Reconstructive Microsurgery*. – 2021. – Vol. 37, N 1. – P. 59–66. <https://doi.org/10.1055/s-0039-3402032>
12. Lower extremity reconstruction: utility of smartphone thermal imaging camera in planning perforator based pedicled flaps / M. O. Afzal, A. ul Haq, M. A. Riaz [et al.] // *Journal of Ayub Medical College Abbottabad*. – 2020. – Vol. 1, N 4. – P. 612–617.
13. Hallock, G. G. Smartphone thermal imaging can enable the safer use of propeller flaps / G. G. Hallock // *Seminars in Plastic Surgery*. – 2020. – Vol. 34, N 3. – P. 161–164. <https://doi.org/10.1055/s-0040-1714291>
14. Mobile smartphone thermal imaging characterization and identification of microvascular flow insufficiencies in deep inferior epigastric artery perforator free flaps / C. J. Phillips, M. R. Barron, J. Kuckelman [et al.] // *Journal of Surgical Research*. – 2021. – Vol. 261. – P. 394–399. <https://doi.org/10.1016/j.jss.2020.12.044>

РЕСПУБЛИКАНСКИЙ НАУЧНО-ПРАКТИЧЕСКИЙ ЦЕНТР  
ТРАВМАТОЛОГИИ И ОРТОПЕДИИ

# **АКТУАЛЬНЫЕ ПРОБЛЕМЫ ТРАВМАТОЛОГИИ И ОРТОПЕДИИ**

*Сборник научных статей*

**Выпуск 3**

Под редакцией члена-корреспондента  
Национальной академии наук Беларуси,  
доктора медицинских наук,  
профессора М. А. Герасименко

Минск  
«Беларуская навука»  
2025