

Дегтерев В.И., Шестакович Е.Н.

АНАТОМИЧЕСКИЕ ПРЕДПОСЫЛКИ РАЗВИТИЯ АСЕПТИЧЕСКОГО НЕКРОЗА ГОЛОВКИ БЕДРЕННОЙ КОСТИ

УО «Белорусский государственный медицинский университет»,
г. Минск, Республика Беларусь

Резюме. Ретроспективно исследованы сканы магнитно-резонансной томографии, а также данные из историй болезни 57 пациентов. Установлены значения морфометрических параметров проксимального эпифиза бедренной кости. Корреляции между развитием асептического некроза и стороной поражения тазобедренного сустава не выявлены.

Ключевые слова: анатомия, морфометрия, асептический некроз.

Dzehtsiarov V.I., Shastakovich K.M.

ANATOMICAL PREREQUISITES FOR THE DEVELOPMENT OF ASEPTIC NECROSIS OF THE FEMORAL HEAD

Resume. Magnetic resonance imaging scans and data from the medical records of 57 patients were retrospectively studied. The values of morphometric parameters of the proximal femoral epiphysis were established. No correlations between the development of aseptic necrosis and the side of the hip joint lesion were found.

Keywords: anatomy, morphometry, aseptic necrosis.

Актуальность. Асептический некроз кости (остеонекроз) — это тяжелое полиэтиологическое заболевание, характеризующееся гибелью остеоцитов и разрушением костной ткани вследствие нарушения локального кровоснабжения [3]. Этот процесс приводит к прогрессирующей деформации пораженной области, что нередко вызывает развитие вторичного артроза или артрита прилежащего сустава, сопровождающихся болевыми ощущениями и ограничением подвижности. Основными причинами остеонекроза могут быть травматические повреждения, длительное применение кортикостероидов, нарушение микроциркуляции, а также системные заболевания, такие как системная красная волчанка и серповидно-клеточная анемия [1].

Наиболее частой локализацией поражения остается головка бедренной кости, что обусловлено ее анатомическими и биомеханическими особенностями, включая высокую нагрузку и уязвимость сосудистой сети. На втором месте по частоте встречаемости остеонекроз выявляется в мышечках бедренной и большеберцовой костей, что также связано с высоким механическим воздействием и особенностями кровоснабжения этих структур. Реже встречается поражение головки плечевой кости, таранной кости, ладьевидной кости и других анатомических областей, однако даже при менее распространенных локализациях остеонекроз может существенно ограничивать функциональность суставов и приводить к стойким инвалидизирующим состояниям [4].

Анатомические особенности тазобедренного сустава (ТБС) играют ключевую роль в патогенезе асептического некроза головки бедренной кости

(АНГБК), поскольку именно сосудистая сеть и биомеханика определяют предрасположенность к ишемическим повреждениям [4, 5]:

1. Головка бедренной кости получает питание преимущественно через ветви медиальной и латеральной циркумфлексных артерий, а также через артерию связки головки бедра. Однако сосудистая сеть здесь относительно уязвима, поскольку основные питающие артерии проходят через шейку бедренной кости, а их повреждение (например, при травме или длительном компрессионном воздействии) может привести к ишемии и некрозу. Биомеханическая нагрузка ТБС испытывает значительные механические нагрузки, особенно в области головки бедренной кости, которая принимает на себя основное давление при движении и поддержании массы тела.

2. Нарушение биомеханики (например, при дисплазии, коксартрозе или чрезмерной нагрузке) может способствовать локальному нарушению кровотока, что увеличивает риск развития АНГБК.

3. Изменение угла наклона шейки бедренной кости также может влиять на распределение нагрузки и кровоснабжение ТБС.

4. Избыточный антеверсионный угол может приводить к изменению давления на суставные поверхности, что в долгосрочной перспективе способствует дегенеративным изменениям и ишемии.

Увеличение частоты заболеваемости и его прогрессирующее течение подчёркивают необходимость дальнейших исследований для разработки эффективных и инновационных методов лечения, а также более чёткого понимания существующих терапевтических стратегий.

Цель: изучить анатомические предпосылки развития асептического некроза головки бедренной кости.

Задачи:

1. Установить особенности морфологических параметров и анатомического строения проксимального эпифиза бедренной кости.

2. Выявить корреляции между особенностями анатомического развития проксимального эпифиза бедренной кости и стороной поражения асептического некроза

Материалы и методы. Исследование проводилось ретроспективно. Материалом для исследования послужили сканы магнитно-резонансной томографии и также данные из историй болезни 57 пациентов (25 мужчин и 32 женщины), полученные на базе УЗ «2-я городская клиническая больница» г. Минска.

В ходе исследования была проведена морфометрия проксимального эпифиза бедренной кости, включающая такие параметры, как: диаметр головки, её высота, поперечный и продольный размеры, длина и толщина шейки бедренной кости, а также шеечно-диафизарный угол. Для оценки стабильности и выявления дисплазии тазобедренного сустава в целом рассчитывался угол Виберга. Угол Виберга представляет собой градусную меру отношения между осью, которая проводится перпендикулярно через центр головки бедренной кости к линии Хильгенрайнера, служащей

ориентиром при построении и проводящейся через нижние границы вертлужных впадин, а также линией, которая проходит через центр головки бедренной кости и латеральный край вертлужной впадины (рисунок 1).

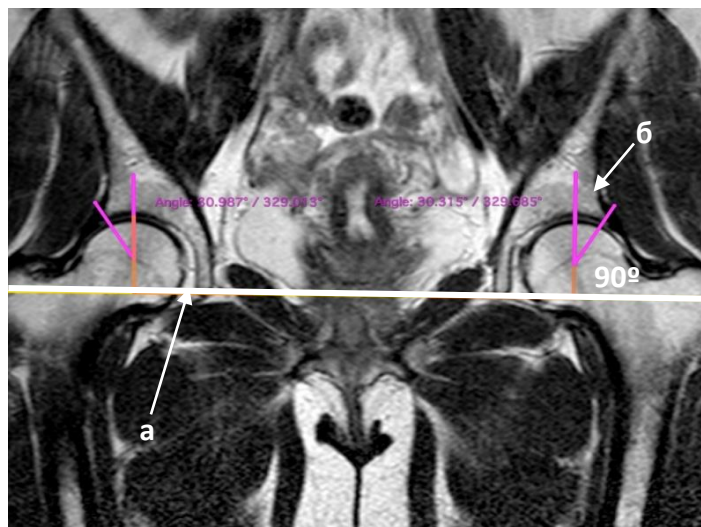


Рис.1. Методика измерения угла Виберга
а – линия Хильгенрайнера, б – угол Виберга

Статистическая обработка полученных данных проводилась с использованием пакета программ «Microsoft 365», диалоговой системы «Statistica», а также программы «Horos».

Результаты и их обсуждение. Анализ морфометрических параметров головки бедренной кости показал, что её высота справа варьировала в диапазоне от 1,86 см до 3,48 см, а слева – от 1,99 см до 2,98 см и в среднем составляла 2,5 (2,34 – 2,75) см и 2,68 (2,24 – 2,79) см соответственно. Достоверных различий между морфометрическими показателями бедренной кости в зависимости от стороны (право/лево) не выявлено ($p > 0,05$), что свидетельствует об относительной симметричности морфометрических параметров головки бедренной кости (таблица 1).

Таблица 1.

Морфометрические параметры проксимального эпифиза БК

	Параметры	Право	Лево
шейка	Продольный размер, см	2,969	2,953
	Поперечный размер, см	2,215	2,246
	Угол шейки, °	139,3	137,2
	Сферичность	да	да
головка	Передне-задний размер, см	4,226	4,227
	Поперечный размер, см	3,971	3,985
	Высота головки (Н), см	1,936	1,989
	Диаметр (D), см	4,146	4,009
	Угол Виберга, °	23,6	23,1

Для оценки биомеханических особенностей тазобедренного сустава, рассчитывалось соотношение высоты головки к длине шейки бедренной кости (R).

Показатель R справа составлял 1:1,2, а слева - 1:1,1, что свидетельствует о небольших вариациях в длине шейки относительно высоты головки. Статистически значимых отличий в соименном показателе справа и слева не выявлено ($p > 0,05$).

Изучив показатель угла Виберга, установлено, что справа он варьировал от $23,6^\circ$ до $33,1^\circ$, а слева — от $23,1^\circ$ до $33,4^\circ$ что говорит о стабильности структуры тазобедренного сустава. Средний угол наклона шейки бедренной кости составил $132,6^\circ$ ($128,5 - 134,5^\circ$), что соответствует нормальным анатомическим значениям, обеспечивающим функциональную стабильность сустава.

Выводы. Таким образом, результаты проведенного исследования демонстрируют, что:

1. Морфометрические характеристики проксимального эпифиза бедренной кости не имеют достоверных различий между правой и левой стороной, подтверждая их относительную симметричность ($p > 0,05$);

2. Отсутствие выраженных асимметрий в ключевых параметрах (высота головки бедренной кости, ее переднезадний и поперечный размер, диаметр, а также показатели шейки бедренной кости) позволяет предположить отсутствие корреляции между морфометрическими особенностями бедренной кости и стороной поражения тазобедренного сустава при асептическом некрозе.

Полученные данные могут быть морфологической базой для дальнейших исследований, направленных на оценку биомеханических факторов, влияющих на развитие дегенеративных изменений в тазобедренном суставе. Кроме того, результаты могут использоваться в клинической практике для индивидуализации подходов к диагностике и хирургическому лечению патологии проксимального отдела бедренной кости.

Литература

6. Malizos, K. N. Osteonecrosis of the femoral head: Etiology, imaging and treatment / K. N. Malizos, A. H. Karantanas, S. E. Varitimidis [et al.] // European Journal of Radiology – 2007. – Vol. 63, № 1. – P. 16–28.
7. Steinberg, M. E. A quantitative system for staging avascular necrosis / M.E. Steinberg, G.D. Hayken, D.R. Steinberg // J Bone Joint Surg Br. – 1995. – № 77. – P. 34–41
8. Ильиных, Е. В. Остеонекроз. Факторы риска и патогенез / Е.В. Ильиных, В.Г. Барскова, П.И. Лидов, Е.Л. Насонов // Современная ревматология. – 2013. – Ч1. – С. 17–24.
9. Мельниченко, Г. А. Федеральные клинические рекомендации по диагностике, лечению и профилактике остеопороза / Г. А. Мельниченко, Ж. Е. Белая, Л. Я. Рожинская, Н. В. Торопцова, Л. И. Алексеева, Е. В. Бирюкова, Т. А. Гребенникова с соавт. // Проблемы эндокринологии – 2017. — Т. 63, №6. — С. 392—426.
10. Шушарин, А.Г. Асептический некроз головки бедренной кости: варианты консервативного лечения и результаты / А. Г. Шушарин, М. П. Половинка, В. М. Прохоренко // Фундаментальные исследования. – 2014. — №10.