



Рубникович С.П., Грищенко А.С. ✉, Миронович Я.И.

Белорусский государственный медицинский университет, Минск, Беларусь

Особенности повторной дентальной имплантации в комплексном лечении пациентов с частичной адентией

Конфликт интересов: не заявлен.

Вклад авторов: все авторы внесли существенный вклад в написание статьи.

Подана: 04.12.2025

Принята: 12.12.2025

Контакты: ip.arseny@gmail.com

Резюме

Введение. Лечение пациентов с частичной адентией с применением систем дентальных имплантатов является современным и прогнозируемым методом замещения концевых и включенных дефектов зубного ряда, учитывающим восстановление функциональной и эстетической составляющих жевательно-речевого аппарата. Рассматривая выживаемость дентальных имплантатов как критерий эффективности лечения с применением данной технологии, следует отметить, что ее значение в среднем составляет 93–96% через 10 лет после установки. Это определяет необходимость решения клинической задачи по эффективному и целесообразному использованию имеющихся в ротовой полости дентальных имплантатов как опор для новых ортопедических конструкций, а также определения показаний и особенностей методик извлечения несостоятельных дентальных имплантатов и установки новых дентальных имплантатов.

Цель. Выявить особенности повторной дентальной имплантации в комплексном лечении пациентов с частичной адентией.

Материалы и методы. В исследование включены 80 пациентов обоих полов от 28 до 69 лет, средний возраст $47,9 \pm 11,6$ года, обратившихся на базу кафедры ортопедической стоматологии и ортодонтии с курсом детской стоматологии ИПКиПКЗ УО «БГМУ» с жалобами на затрудненное пережевывание пищи и несостоятельность ранее изготовленных ортопедических конструкций, которым проводилось составление плана лечения, включающего профессиональную гигиену ротовой полости, терапевтическую санацию, хирургический и ортопедический этапы, состоящие в удалении по медицинским показаниям ранее установленных несостоятельных дентальных имплантатов, установку новых дентальных имплантатов, изготовление ортопедических конструкций с опорой на дентальные имплантаты.

Результаты и обсуждение. Средний срок функционирования имплантата до удаления составил $6,2 \pm 2,4$ года (диапазон 1–14 лет). Наиболее часто применялась методика удаления дентального имплантата методом «обратного крутящего момента» и непосредственной (одномоментной) установки нового дентального имплантата: у 23,75% обследуемых и 26,93% от общего числа дентальных имплантатов. По результатам исследования основными причинами удаления имплантатов были перелом

денального имплантата (35,6%), отсутствие протетических компонентов (8,7%) и периимплантит (49%). Рассмотрены существующие подходы к проведению различных методик удаления денальных имплантатов. Успех повторной имплантации отмечен в 94% случаев. Существенной статистической зависимости между методом удаления и исходом повторной имплантации не обнаружено.

Заключение. Повторная денальная имплантация является эффективным методом лечения пациентов с частичной адентией при условии комплексного планирования, использования цифровых технологий, индивидуального выбора параметров денального имплантата, коррекции факторов риска.

Ключевые слова: повторная денальная имплантация, частичная адентия, выживаемость денальных имплантатов

Rubnikovich S., Grishchenkov A. ✉, Mironovich Ya.
Belarusian State Medical University, Minsk, Belarus

Features of Repeated Dental Implantation in the Complex Treatment of Patients with Partial Edentia

Conflict of interest: nothing to declare.

Authors' contribution: all authors made a significant contribution to writing the article.

Submitted: 04.12.2025

Accepted: 12.12.2025

Contacts: ip.arseny@gmail.com

Abstract

Introduction. Treatment of partially edentulous patients using dental implant systems is a modern and predictable method for filling terminal and interproximal defects of the dentition, taking into account the restoration of the functional and aesthetic aspects of the masticatory and speech apparatus. Considering the survival rate of dental implants as a criterion for the effectiveness of treatment using this technology, it should be noted that its average value is 93–96% 10 years after placement. This determines the need to address the clinical challenge of effectively and appropriately using existing dental implants in the oral cavity as supports for new orthopedic structures, as well as determining the indications and specific techniques for removing failed dental implants and installing new dental implants.

Purpose. To identify the specific features of repeated dental implantation in the comprehensive treatment of patients with partial edentulism.

Materials and methods. The study included 80 patients of both sexes, aged 28 to 69 years, with an average age of 47.9 ± 11.6 years. They presented to the Department of Orthopedic Dentistry and Orthodontics with the Pediatric Dentistry Course at the Institute of Advanced Training and Continuing Education of the Belarusian State Medical University (BSMU) with complaints of difficulty chewing and failure of previously manufactured orthopedic structures. A treatment plan was developed for

these patients, including professional oral hygiene, therapeutic sanitation, surgical and orthopedic stages consisting of the removal of previously installed failed dental implants for medical reasons, the installation of new dental implants, and the fabrication of implant-supported orthopedic structures.

Results and discussion. The average implant life before removal was 6.2 ± 2.4 years (range, 1–14 years). The most commonly used technique for dental implant removal was reverse torque followed by immediate (single-stage) placement of a new dental implant: 23.75% of subjects and 26.93% of all dental implants. According to the study results, the main reasons for implant removal were dental implant fracture (35.6%), missing prosthetic components (8.7%), and peri-implantitis (49%). Existing approaches to various dental implant removal techniques are discussed. Successful reimplantation was observed in 94% of cases. No significant statistical relationship was found between the removal method and the outcome of reimplantation.

Conclusion. Repeat dental implantation is an effective treatment method for patients with partial edentulism, provided comprehensive planning, the use of digital technologies, individual selection of dental implant parameters, and risk factor correction are used.

Keywords: repeat dental implantation, partial edentulism, dental implant survival

■ ВВЕДЕНИЕ

Лечение пациентов с частичной адентией с применением систем дентальных имплантатов является современным и прогнозируемым методом замещения концевых и включенных дефектов зубного ряда, учитывающим восстановление функциональной и эстетической составляющих жевательно-речевого аппарата. Большое количество публикаций современных клиницистов и ученых затрагивает различные аспекты данного направления, такие как интеграция новых методов, подходов и систем дентальной имплантации, применение различных материалов и конструкционных элементов на этапе протезирования, вопросы учета количества и размеров имплантатов как опорных элементов зубных протезов и др. Все это неразрывно связано с широким распространением метода и накоплением опыта наблюдения пациентов с описанными выше мультидисциплинарными подходами к лечению адентии. В рамках рассматриваемой темы одной из важных и сложных клинических задач, которые требуют персонифицированного подхода, является вопрос повторного протезирования в случае невозможности использования дентальных имплантатов в результате их необратимых конструкционных деформаций либо развития некупируемого воспалительного процесса в периимплантных тканях [6–9, 12–14].

В научном сообществе на рубеже 1970–1980 гг. в результате ряда научных исследований (Branemark, Zarb, Albbrektsson и др.) сформировались и укрепились новые термины, которые позволили стандартизировать оценку долгосрочной эффективности имплантатов: *success – survival* («успех дентальной имплантации» – «выживаемость дентального имплантата»).

Рассматривая выживаемость дентальных имплантатов как критерий эффективности лечения с применением данной технологии, следует отметить, что ее значение в среднем составляет 93–96% через 10 лет после установки. Это определяет необходимость решения клинической задачи по эффективному и целесообразному



использованию имеющихся в ротовой полости дентальных имплантатов как опор для новых ортопедических конструкций [1, 4].

На выбор тактики лечения в ряде случаев оказывает влияние такой фактор, как отсутствие компонентов (и/или их сертификации), необходимых для проведения протетического этапа, что наиболее часто проявляется при достижении более чем 10-летнего «успеха дентальной имплантации». Определяющими для интеграции в план лечения пациентов с частичной адентией хирургических этапов удаления и последующей установки новых дентальных имплантатов являются случаи, когда последние не отвечают требованиям для применения их как опор при протезировании (значительная убыль костной ткани в области тела дентального имплантата, свыше 25% его длины, при сохранении клинической стабильности, зачастую сопряженное с экспозицией витков внешней резьбы и выстоянием их над слизистой либо с малыми размерами дентального имплантата) либо отмечается наличие перелома внутренних элементов фиксации, отлома фиксирующих элементов с невозможностью их извлечь без деформаций, перелома тела имплантата [10–15].

Достижение прогнозируемого долгосрочного результата лечения неразрывно связано с планированием, в частности интеграцией цифровых технологий, включающих изготовление хирургических шаблонов, которые опосредованно влияют на снижение рисков потери дентальных имплантатов. Особое место также занимает поддерживающая терапия на этапах диспансеризации пациентов с частичной адентией.

Низкая выживаемость дентальных имплантатов может проявляться в результате биологических и механических причин. Рассматривая процессы остеоинтеграции/дезинтеграции дентальных имплантатов, необходимо обратить внимание на следующие важные периоды. В ранний период (с момента установки дентального имплантата) основной причиной потери дентального имплантата следует рассматривать нарушение процесса остеоинтеграции, который обусловлен нарушением протокола препарирования остеоотомического ложа и установки дентального имплантата или системными факторами организма пациента. В позднем периоде (с момента окклюзионной нагрузки) причиной является воспаление периимплантных тканей – периимплантит, возникающий по причине неудовлетворительной гигиены ротовой полости, в отсутствие поддерживающей терапии, в случае повышенных окклюзионных нагрузок парафункционального генеза, при альтернативных планиметрических особенностях расположения дентальных имплантатов, в результате наличия или развития декомпенсированной формы ряда соматических заболеваний и др., на что указывает обзор научных публикаций за последние 20 лет.

Так, в исследовании Moraschini общая выживаемость дентальных имплантатов через 10 лет составила 94,6% и большинство имплантатов успешно функционировало на протяжении десятилетий, а основной причиной потери имплантата являлся периимплантит [7]. Derks и соавт. показали, что показатели выживаемости дентальных имплантатов остаются высокими (95–97% через 5–10 лет), однако осложнения в виде периимплантита встречаются значительно чаще (у 20% пациентов), что потенциально может быть причиной потери имплантата при отсутствии своевременного лечения или включения поддерживающей терапии на этапах диспансеризации [3]. В исследовании Levin и соавт. общая 10-летняя выживаемость дентальных имплантатов составила 96,8%, но у пациентов с хроническим периодонтитом в анамнезе риск отторжения и потери был в 3 раза выше [5]. Chrcanovic и соавт. показали, что перелом

дентального имплантата происходит менее чем в 1% случаев, в среднем через 7–8 лет после его установки. Основные причины – бруксизм и парафункции, аномалии прикуса, усталость металла [2].

Приведенные публикации указывают на высокие показатели «успеха дентальной имплантации», а также факторы, которые напрямую или опосредованно влияют на этот критерий. Таким образом, учитывая неоспоримое расширение возможностей и показаний для проведения хирургического этапа лечения, разработку новых типов имплантатов, интеграцию цифровых методов планирования, уход с рынка компаний – поставщиков конструкционных элементов, актуальным представляется разработка современных подходов к анализу и решению вопроса повторной дентальной имплантации у пациентов с адентией.

■ ЦЕЛЬ ИССЛЕДОВАНИЯ

Выявить особенности повторной дентальной имплантации в комплексном лечении пациентов с частичной адентией.

■ МАТЕРИАЛЫ И МЕТОДЫ

В исследование включены 80 пациентов обоих полов от 28 до 69 лет, средний возраст $47,9 \pm 11,6$ года, обратившихся на базу кафедры ортопедической стоматологии и ортодонтии с курсом детской стоматологии ИПКиПКЗ УО «БГМУ» с жалобами на затрудненное пережевывание пищи и несостоятельность ранее изготовленных ортопедических конструкций, которым проводилось составление плана лечения, включающего профессиональную гигиену ротовой полости, терапевтическую санацию, хирургический и ортопедический этапы, состоящие в удалении по медицинским показаниям ранее установленных несостоятельных дентальных имплантатов, установку новых дентальных имплантатов, изготовление ортопедических конструкций с опорой на дентальные имплантаты. Диагностику и лечение пациентов проводили в соответствии с клиническими протоколами, утвержденными Министерством здравоохранения Республики Беларусь (в т. ч. постановление № 84 от 10.08.2022). Всем пациентам на этапе составления плана лечения было проведено лучевое исследование – конусно-лучевая компьютерная томография зубных рядов.

В зависимости от особенностей хирургического вмешательства проведены систематизация и формирование групп исследования. Группа 1 – удаление дентального имплантата методом «обратного крутящего момента» и непосредственная (одномоментная) установка нового дентального имплантата. Группа 2 – удаление дентального имплантата методом «обратного крутящего момента» и отсроченная (через 3–6 месяцев) установка нового дентального имплантата. Группа 3 – удаление дентального имплантата методом «сепарации и извлечения» дентального имплантата и непосредственная (одномоментная) установка нового дентального имплантата. Группа 4 – удаление дентального имплантата методом «сепарации и извлечения» дентального имплантата и отсроченная (через 3–6 месяцев) установка нового дентального имплантата. Группа 5 – удаление дентального имплантата методом «циркулярного выпиливания и удаления» и непосредственная (одномоментная) установка нового дентального имплантата. Группа 6 – удаление дентального имплантата методом «циркулярного выпиливания и удаления» и отсроченная (через 3–6 месяцев) установка нового дентального имплантата.



Дополнительно были выделены 2 группы, которые не участвовали в исследовании. Группа 7 – удаление дентального имплантата и направленная костная регенерация с последующей дентальной имплантацией. Группа 8 – удаление дентального имплантата и аутотрансплантация костной ткани с последующей дентальной имплантацией.

■ РЕЗУЛЬТАТЫ И ОБСУЖДЕНИЕ

Медицинские показания для проведения одномоментно одного из указанных методов удаления и повторной установки дентальных имплантатов определены рядом факторов, к которым относятся в первую очередь возможности сохранения и наличия костной ткани и доступа для удаления дентального имплантата, наличия острого или хронического воспалительного процесса в периимплантных тканях, возможности стабилизации нового дентального имплантата, наличия объема мягких тканей. Распределение пациентов по методам удаления имплантата представлено в таблице. Наиболее часто применялась методика удаления дентального имплантата методом «обратного крутящего момента» и непосредственной (одномоментной) установки нового дентального имплантата: у 23,75% обследуемых и 26,93% от общего числа дентальных имплантатов. Реже всего применялась методика удаления дентального имплантата методом «циркулярного выпиливания и удаления» и непосредственной (одномоментной) установки нового дентального имплантата – в 7,5 клинических случаев и 6,73 общего числа дентальных имплантатов. Использование цифрового планирования и хирургического шаблона для установки нового дентального имплантата применялось в 84,21–100,0% случаев в зависимости от исходных клинических условий по согласованию с пациентом. Наиболее значимым цифровое планирование являлось для группы 5 и 6 проводимого исследования ввиду объема сохраненной костной ткани после проводимого хирургического вмешательства.

Основными причинами, которые определяли медицинские показания для удаления дентальных имплантатов, были выявлены:

- перелом дентального имплантата или фиксирующего винта с деформацией тела дентального имплантата. Причиной данного осложнения зачастую является гипертония жевательных мышц и неконтролируемая парафункциональная активность в отсутствие аппаратного лечения (в частности защитных миорелаксационных капп), а также установка имплантатов не по протоколу производителя, выбор параметров имплантата без учета анатомической зоны установки (например, одиночно стоящих узких коротких дентальных имплантатов диаметром 3,0–3,5 мм в жевательном отделе) и высоты супра-/мезоструктуры (соотношение коронковой части к телу имплантата, превышающее параметры 1/1);
- периимплантит. Наиболее частыми причинами, приводящими к развитию данного осложнения, являются неудовлетворительная гигиена ротовой полости и декомпенсированные формы соматических заболеваний, таких как сахарный диабет, гипертоническая болезнь и др., а также вредные привычки (табакокурение, вейпы, кальян и др.);
- отсутствие возможности повторного протезирования. Отсутствие ортопедических компонентов для систем дентальных имплантатов ввиду отсутствия компаний и сертифицированных аналогов;

Распределение пациентов по методам удаления имплантата
Distribution of patients by implant removal method

Группа	Применяемая методика	Количество (пациентов), человек	Количество (пациентов), %	Количество (имплантатов), шт.	Количество (имплантатов), %	Использование цифрового планирования, %
1	Удаление дентального имплантата методом «обратного крутящего момента» и непосредственная (одномоментная) установка нового дентального имплантата	19	23,75	28	26,93	84,21
2	Удаление дентального имплантата методом «обратного крутящего момента» и отсроченная (через 3–6 месяцев) установка нового дентального имплантата	16	20,0	20	19,23	93,75
3	Удаление дентального имплантата методом «сепарации и извлечения» дентального имплантата и непосредственная (одномоментная) установка нового дентального имплантата	14	17,5	16	15,38	85,71
4	Удаление дентального имплантата методом «сепарации и извлечения» дентального имплантата и отсроченная (через 3–6 месяцев) установка нового дентального имплантата	13	16,25	17	16,35	92,31
5	Удаление дентального имплантата методом «циркулярного выпиливания и удаления» и непосредственная (одномоментная) установка нового дентального имплантата	6	7,5	7	6,73	100,0
6	Удаление дентального имплантата методом «циркулярного выпиливания и удаления» и отсроченная (через 3–6 месяцев) установка нового дентального имплантата	12	15,0	16	15,38	100,0

- недостаточность планирования позиционирования дентальных имплантатов. Расположение шахты дентального имплантата близко к соседнему имплантату или зубу зачастую приводит к резорбции окружающей костной ткани, потере мягких тканей и последующей значимой экспозиции внешней резьбы дентального имплантата, сопровождающейся периимплантитом;
- недостаточность планирования ортопедических конструкций. Изготовление длинных консольных частей, замещение протяженных дефектов с уменьшением количества опор, моделирование частей мезоструктур и облицовки, которые влияют на возможности гигиенического ухода за ротовой полостью.

По результатам исследования основными причинами удаления имплантатов были перелом дентального имплантата (35,6%), отсутствие протетических компонентов (8,7%) и периимплантит (49%) (рис. 1).

Выбор тактики лечения

Механические осложнения, возникающие на этапах эксплуатации ортопедических конструкций с опорой на дентальные имплантаты, зачастую можно лечить путем повторного изготовления коронки или замены винтов при таком типе фиксации. Однако при переломах имплантата требуется его удаление. Misch и др. рекомендовали удаление неподвижных имплантатов с 50% потерей костной ткани. Greenstein и др. рекомендовали удаление имплантатов с $\geq 75\%$ потерей костной ткани или ≤ 3 мм потерей апикальной кости вокруг имплантатов. Согласно данным современных научных и клинических исследований, хирургическое лечение периимплантита с $\geq 50\%$ или ≥ 5 мм потерей костной ткани имеет неблагоприятный прогноз [6].

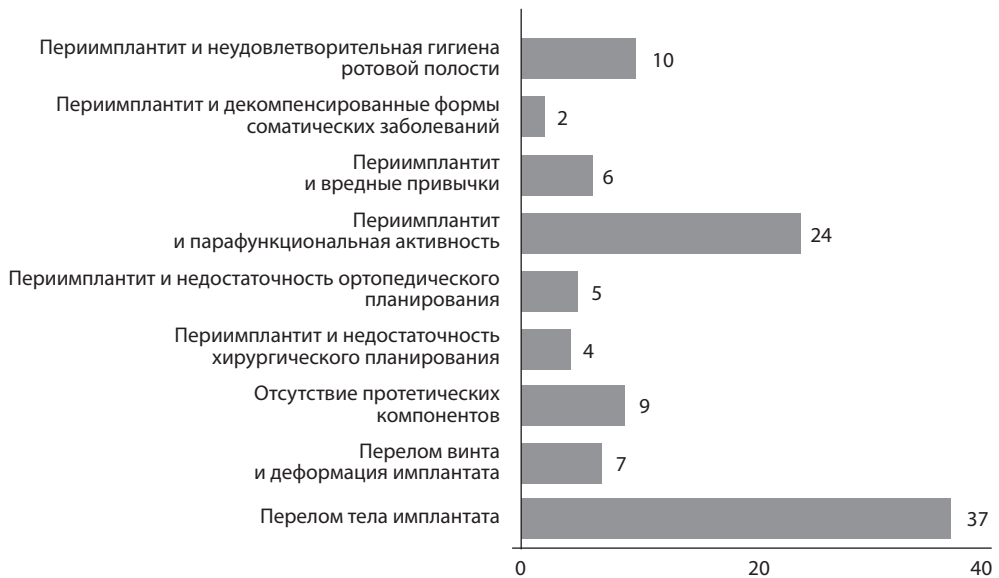


Рис. 1. Количественное распределение причин повторной дентальной имплантации (n=104)
Fig. 1. Quantitative distribution of reasons for repeated dental implantation (n=104)

При проведении повторной дентальной имплантации при планировании и лечении необходимо:

1. Проведение КЛКТ-исследования с предварительным прогнозированием объема будущего дефекта и возможности стабилизации нового дентального имплантата, при возможности с цифровым планированием и созданием хирургического шаблона с учетом нового положения дентального имплантата.
2. Проведение хирургического вмешательства с минимизацией травматизации мягких тканей и костного ложа для уменьшения сроков лечения и необходимости в направленной костной и мягкотканной аугментации.
3. Замещение образовавшегося в результате удаления несостоятельного дентального имплантата дефекта новым имплантатом, костным материалом, коллагеновой губкой, в том числе с применением индивидуальных титановых сеток, мембран и других компонентов, используемых при направленной костной регенерации.
4. Планирование количества, формы, положения дентальных имплантатов, а также временных и постоянных ортопедических конструкций.
5. Включение в план лечения аппаратных методов, направленных на миорелаксацию жевательных мышц и защиту ортопедических конструкций.
6. Изготовление местосохраняющих конструкций для профилактики экстррузии зубов-антагонистов и мезио-дистального отклонения зубов в области дефекта зубного ряда.
7. Планирование повторной дентальной имплантации врачом – стоматологом-хирургом, врачом – челюстно-лицевым хирургом совместно с врачом – стоматологом-ортопедом.

Особенности проведения методов удаления несостоятельных имплантатов и последующей установки новых дентальных имплантатов

Группа 1. Удаление дентального имплантата методом «обратного крутящего момента» и непосредственная (одномоментная) установка нового дентального имплантата.

Группа 2. Удаление дентального имплантата методом «обратного крутящего момента» и отсроченная (через 3–6 месяцев) установка нового дентального имплантата. Наилучшие результаты по сохранению объема костной ткани и отсутствия травматизации мягких тканей достигаются с применением «метода обратного крутящего момента». Для данного метода возможно применение специализированного динамометрического ключа с большими величинами делений, которые доходят до 400 Н/см, в сравнении с традиционными 40–75 Н/см. Средние значения вращательного момента, при котором происходит извлечение дентального имплантата, составляют для нижней челюсти 174 ± 18 Н/см, для верхней челюсти – 125 ± 29 Н/см. В ряде случаев при отсутствии имплантопроводов производителя возможно применение хирургических щипцов для удаления зубов при экспозиции внешних витков резьбы более чем на 1/2 длины тела имплантата.

Группа 3. Удаление дентального имплантата методом «сепарации и извлечения» дентального имплантата и непосредственная (одномоментная) установка нового дентального имплантата.

Группа 4. Удаление дентального имплантата методом «сепарации и извлечения» дентального имплантата и отсроченная (через 3–6 месяцев) установка нового дентального имплантата. Данная методика удаления применяется при переломе части имплантата, где фиксируется имплантовод, и требует специализированного вращающегося инструментария, в частности боров для препарирования металла для турбинного или повышающего наконечника с удлиненным основанием, для доступа к апикальной части имплантата. При проведении методики проводится продольная сепарация тела имплантата на 2–4 части и последующее извлечение с применением традиционных хирургических элеваторов и узких щипцов либо иглодержателей.

Группа 5. Удаление дентального имплантата методом «циркулярного выпиливания и удаления» и непосредственная (одномоментная) установка нового дентального имплантата.

Группа 6. Удаление дентального имплантата методом «циркулярного выпиливания и удаления» и отсроченная (через 3–6 месяцев) установка нового дентального имплантата.

Данная методика применяется в случаях невозможности применения описанных выше малоинвазивных методик ввиду сложностей доступа (смещенные зубы, не позволяющие установить имплантовод, невозможность доступа к телу имплантата) и требует специализированного вращающегося инструментария, в частности боров Линдемана с удлиненным основанием, традиционными хирургическими методиками формируется доступ к операционному полю, и окаймляющими (циркулярными) движениями вокруг имплантата производится его выделение из костного ложа с последующим удалением. Для проведения данной методики также может быть использован пьезохирургический аппарат.



Для демонстрации особенностей проведения клинических этапов применения различных методик с отсроченной установкой дентальных имплантатов приводим фотопротокол ряда клинических случаев.

Пациент А., 37 лет. Жалобы на подвижность ортопедической конструкции, установленной с опорой на дентальный имплантат в позиции зуба 3.6. Сроки службы конструкции 2 года. Первично дентальная имплантация в позиции 3.6 зуба проводилась 2 года и 5 месяцев назад. Клинически и рентгенологически установлен перелом дентального имплантата. После диагностики и планирования лечения применена методика удаления дентального имплантата методом «циркулярного выпиливания и удаления» и отсроченная (через 3–6 месяцев) установка нового дентального имплантата (группа 6) (рис. 2–7).

Пациент Б., 46 лет. Жалобы на затрудненное пережевывание пищи. Ортопедические конструкции не изготавливались. Первично дентальная имплантация в позиции 3.6 и 4.6 зубов проводилась 21 год назад. Ввиду отсутствия возможности идентифицировать систему дентальных имплантатов, а также несоответствие имплантопроводов, от систем сертифицированных и применяемых дентальных имплантатов, выраженного

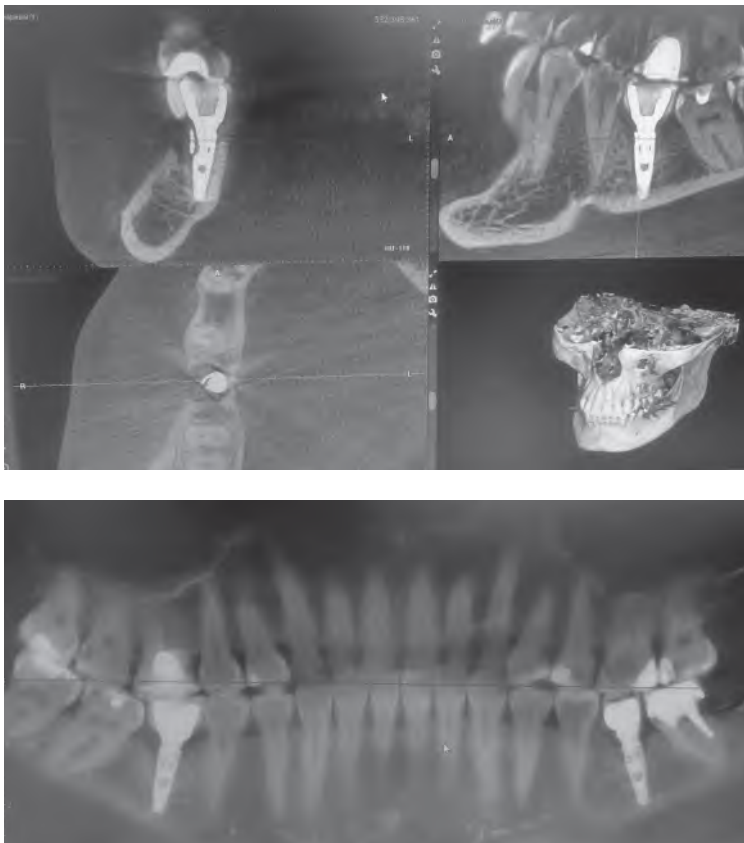


Рис. 2. КЛКТ-исследование на момент обращения, обзорная рентгенограмма
Fig. 2. CBCT examination at the time of referral, overview radiograph

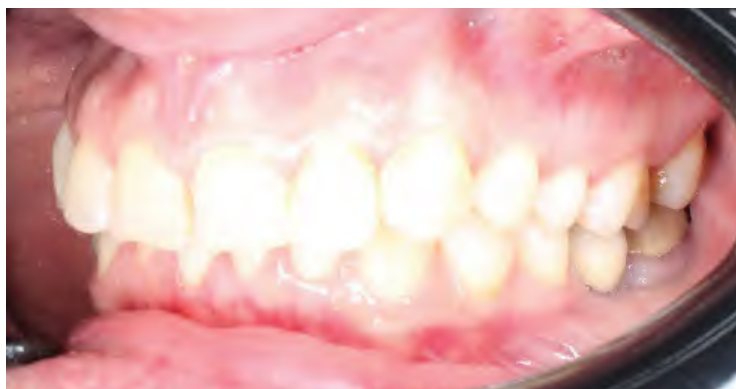

Рис. 3. Внешний вид ортопедической конструкции, установленной с опорой на дентальный имплантат в позиции 3.6 зуба

Fig. 3. External appearance of the orthopedic structure installed with support on a dental implant in position 3.6 of the tooth

мезиального наклона зуба 3.7. После диагностики и планирования лечения применена методика удаления дентальных имплантатов методом «циркулярного выпиливания и удаления» и отсроченная (через 3–6 месяцев) установка новых дентальных имплантатов с применением цифрового планирования (группа б) (рис. 8–13).

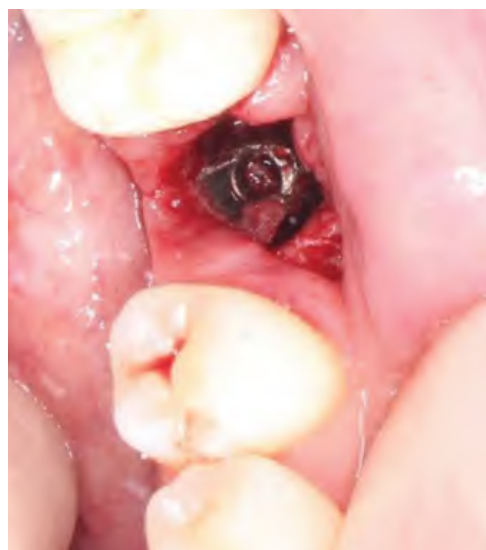

Рис. 4. Созданный доступ к операционному полю

Fig. 4. Created access to the surgical field

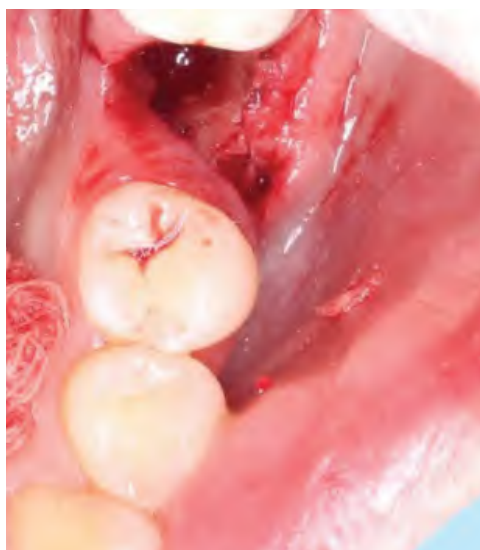

Рис. 5. Костное ложе после удаления дентального имплантата

Fig. 5. Bone bed after removal of the dental implant

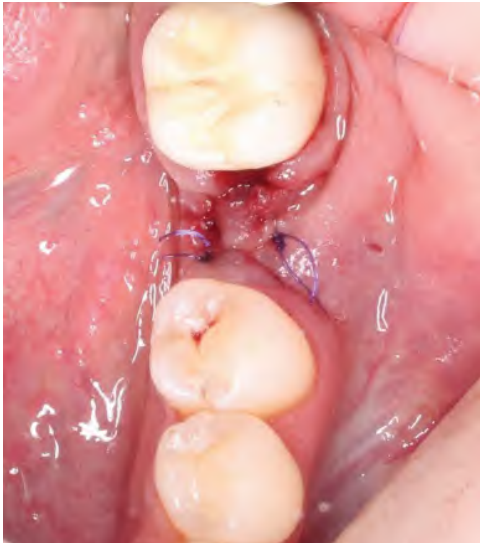

Рис. 6. Завершающий этап хирургического лечения, направленного на удаление несостоятельного дентального имплантата
Fig. 6. The final stage of surgical treatment aimed at removing a failed dental implant

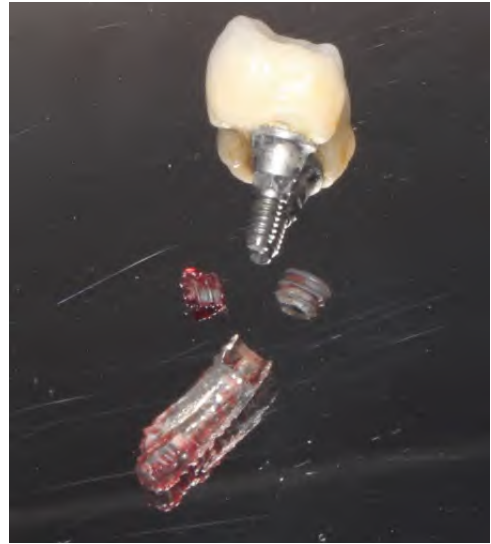


Рис. 7. Внешний вид удаленных элементов: ортопедической конструкции, дентального имплантата
Fig. 7. External appearance of removed elements: orthopedic structure, dental implant

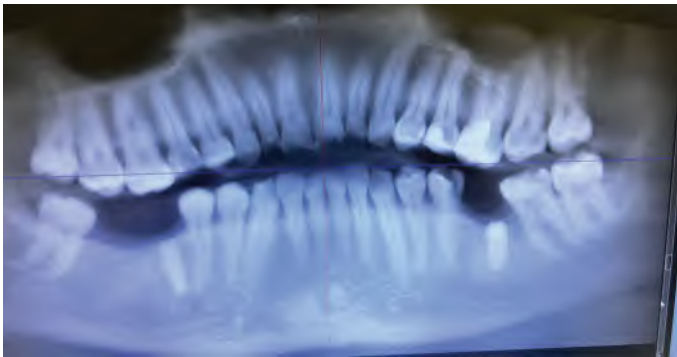


Рис. 8. КЛКТ-исследование на момент обращения, обзорная рентгенограмма
Fig. 8. CBCT examination at the time of referral, overview radiograph

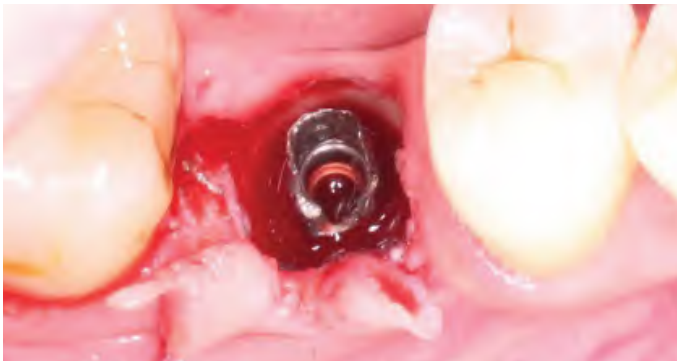

Рис. 9. Созданный доступ к операционному полю
Fig. 9. Created access to the surgical field

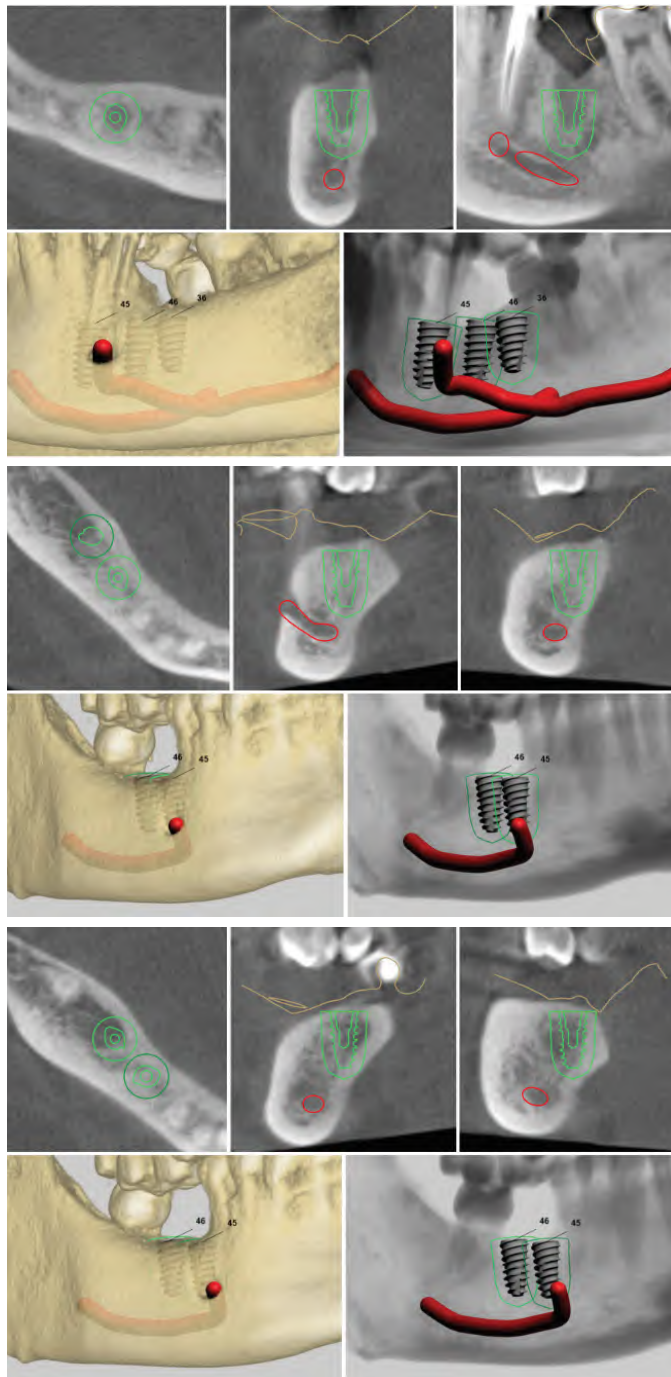


Рис. 10. Цифровое планирование дентальной имплантации в позициях 4.7, 4.6, 3.6 отсутствующих зубов

Fig. 10. Digital planning of dental implantation in positions 4.7, 4.6, 3.6 of missing teeth

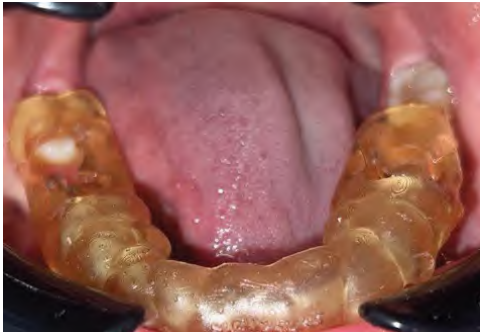

Рис. 11. Хирургический шаблон для установки дентальных имплантатов
Fig. 11. Surgical template for installation of dental implants

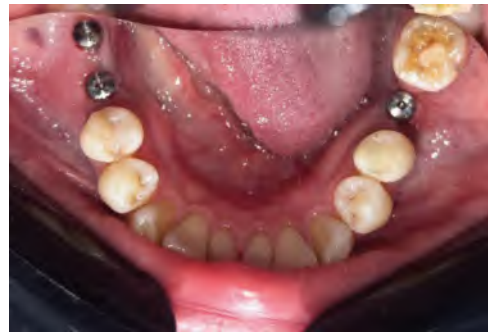

Рис. 12. Внутриротовая фоторегистрация на этапе после установки дентальных имплантатов
Fig. 12. Intraoral photo registration at the stage after installation of dental implants

Пациент Е., 43 года. Жалобы на боли в области установленного дентального имплантата в позиции 2.5. Ортопедические конструкции не изготавливались. Первично дентальная имплантация в позиции 2.5 зубов проводилась 12 месяцев назад. После диагностики и планирования лечения применена методика удаления дентальных имплантатов методом «обратного крутящего момента» и отсроченная (через 3–6 месяцев) установка нового дентального имплантата с применением цифрового планирования (группа 2) (рис. 14–16).

Пациент Н., 41 год. Жалобы на затрудненное пережевывание пищи. Временные ортопедические конструкции были изготовлены и сняты более года назад. Первично дентальная имплантация в позиции зубов 4.4, 4.5, 4.6 проводилась 3 года назад. После диагностики и планирования лечения применена методика удаления дентальных имплантатов методом «обратного крутящего момента» и отсроченная (через 3–6 месяцев) установка нового дентального имплантата с применением цифрового планирования (группа 2) (рис. 17–23).

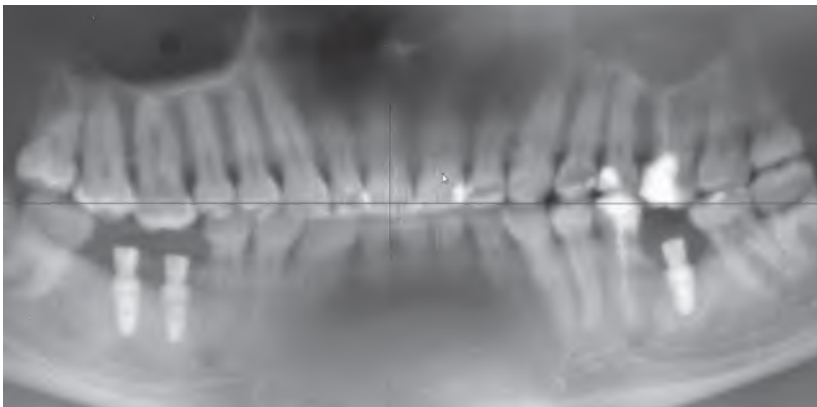


Рис. 13. КЛКТ-исследование после завершения периода остеоинтеграции
Fig. 13. CBCT study after completion of the osseointegration period

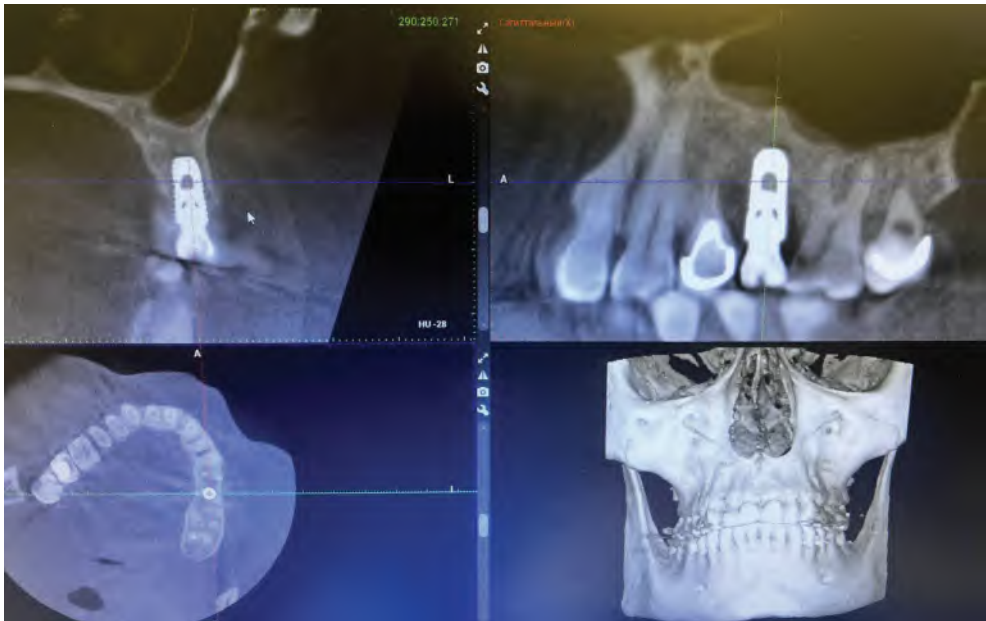


Рис. 14. КЛКТ-исследование на момент обращения
Fig. 14. CBCT examination at the time of referral

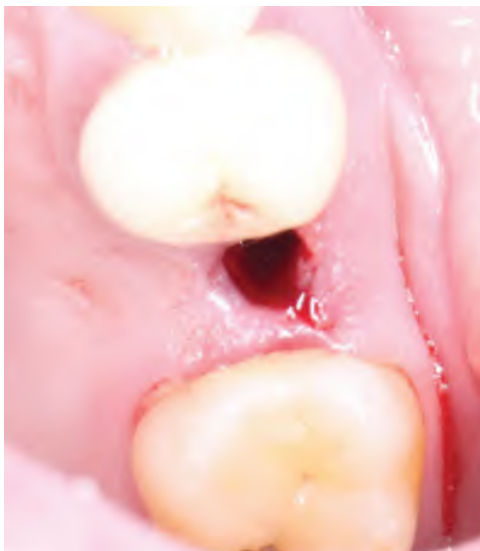

Рис. 15. Фоторегистрация мягких тканей и костного ложа в области извлеченного дентального имплантата
Fig. 15. Photographic registration of soft tissues and bone bed in the area of the extracted dental implant



Рис. 16. Фоторегистрация извлеченного дентального имплантата
Fig. 16. Photographic registration of the extracted dental implant

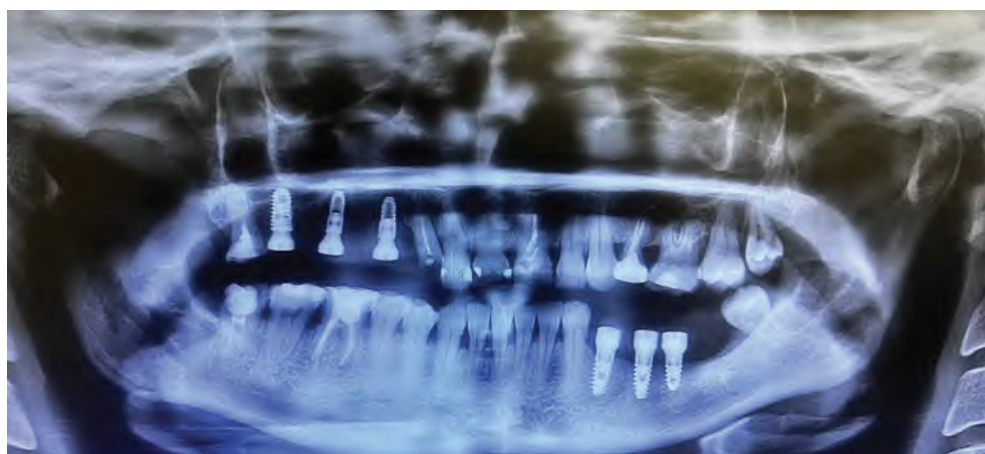

Рис. 17. КЛКТ-исследование на момент обращения
Fig. 17. CBCT examination at the time of referral

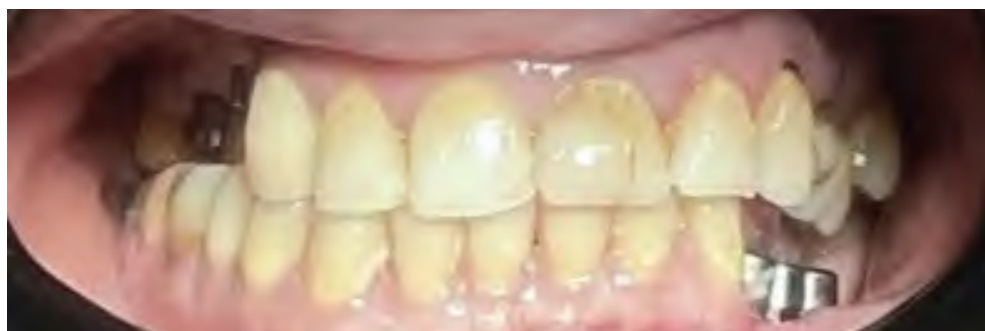

Рис. 18. Фоторегистрация привычной окклюзии
Fig. 18. Photographic registration of habitual occlusion

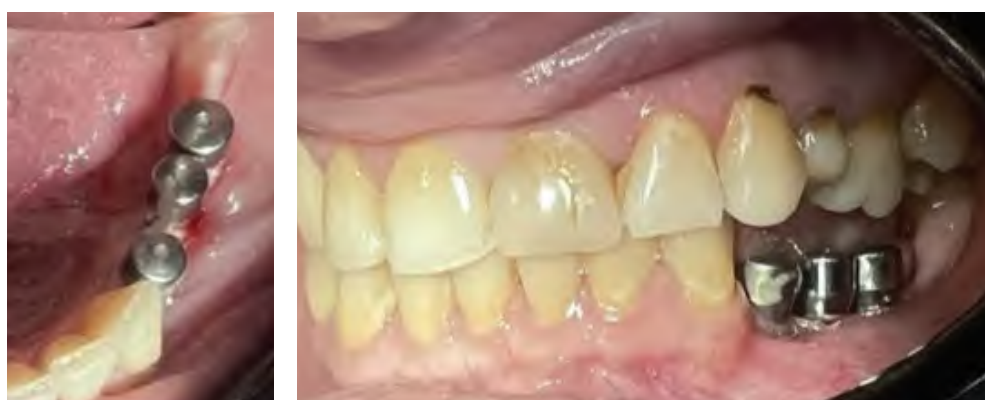

Рис. 19. Фоторегистрация экспозиции внешней резьбы зубных имплантатов
Fig. 19. Photographic recording of the exposure of external threads of dental implants

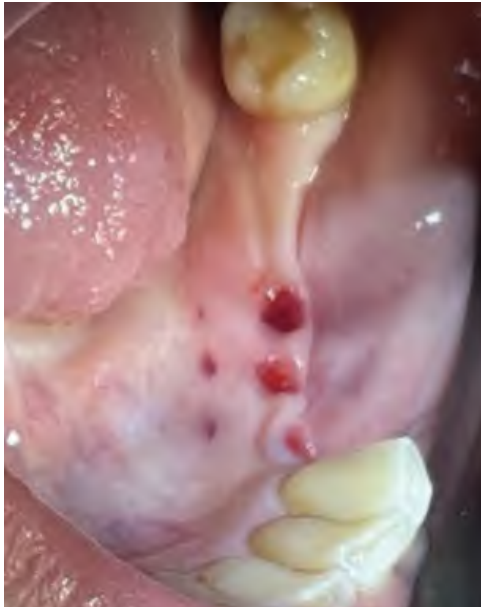

Рис. 20. Фоторегистрация мягких тканей и костного ложа в области извлеченного дентального имплантата
Fig. 20. Photographic registration of soft tissues and bone bed in the area of the extracted dental implant



Рис. 21. Фоторегистрация извлеченных дентальных имплантатов
Fig. 21. Photographic registration of extracted dental implants




Рис. 22. КЛКТ-исследование через 6 месяцев после извлечения дентальных имплантатов
Fig. 22. CBCT scan 6 months after removal of dental implants

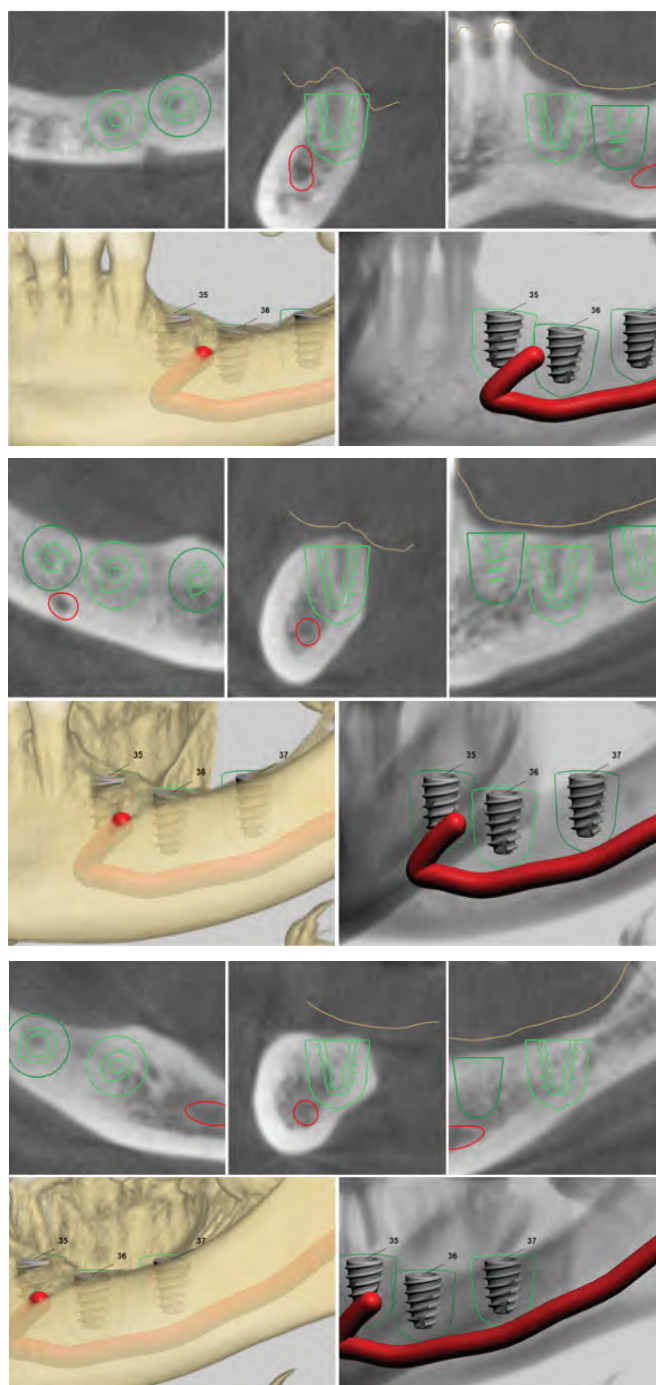


Рис. 23. Цифровое планирование дентальной имплантации в позициях 3.6, 3.5, 3.4 отсутствующих зубов

Fig. 23. Digital planning of dental implantation in positions 3.6, 3.5, 3.4 of missing teeth

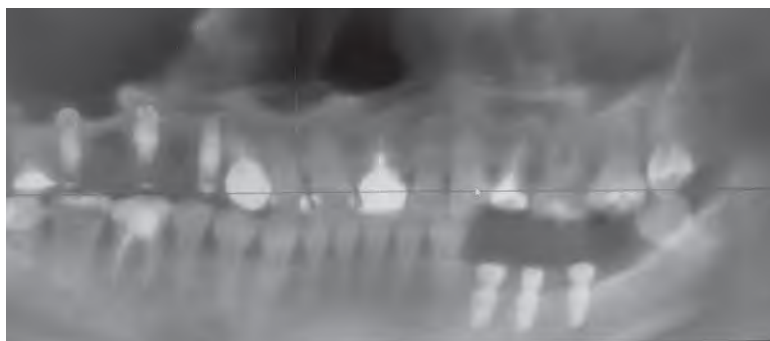


Рис. 24. КЛКТ-исследование после остеоинтеграции дентальных имплантатов
Fig. 24. CBCT study after osseointegration of dental implants

■ ЗАКЛЮЧЕНИЕ

Успех повторной дентальной имплантации составил 94%, что согласуется с данными литературы и подчеркивает эффективность минимально инвазивных протоколов удаления и повторной дентальной имплантации. Во многом выживаемость дентальных имплантатов определена сроками обращения пациента, наличием диспансеризации у врача – стоматолога-ортопеда и врача – стоматолога-хирурга после завершения комплексного лечения, применением современных цифровых технологий при планировании операции, а также позиционирования имплантатов с учетом биомеханики жевательно-речевого аппарата. Одним из методов профилактики повторной дентальной имплантации и факторов достижения долгосрочного успеха дентальной имплантации является проведение аппаратного лечения, направленного на миорелаксацию жевательных мышц и защиту изготовленных ортопедических конструкций и зубов.

■ ЛИТЕРАТУРА/REFERENCES

1. Berglundh T, Persson L, Klinge B. A systematic review of the incidence of biological and technical complications in implant dentistry reported in prospective longitudinal studies of at least 5 years. *J Clin Periodontol.* 2002;29 Suppl 3:197–212; discussion 232–3. doi: 10.1034/j.1600-051x.29.s3.12.x
2. Chrcanovic B.R., Kisch J., Albrektsson T., Wennerberg A. Factors influencing the fracture of dental implants. *Clin Implant Dent Relat Res.* 2018;20(1):58–67. doi: 10.1111/cid.12572. Epub 2017 Dec 6.
3. Derks J, Tomasi C. Peri-implant health and disease. A systematic review of current epidemiology. *J Clin Periodontol.* 2015;42 Suppl 16:158–71.
4. Howe M.S., et al. Long-term (10-year) dental implant survival: a systematic review and meta-analysis. 2019.
5. Levin L, Ofec R, Grossmann Y, Anner R. Periodontal disease as a risk for dental implant failure over time: a long-term historical cohort study. *J Clin Periodontol.* 2011;38(8):732–7. doi: 10.1111/j.1600-051X.2011.01745.x
6. Misch C.E. *Contemporary implant dentistry*. St. Louis etc.: Mosby, 1999, 684 p.
7. Moraschini V, Poubel L.A, Ferreira V.F, Barboza Edos S. Evaluation of survival and success rates of dental implants reported in longitudinal studies with a follow-up period of at least 10 years: a systematic review. *Int J Oral Maxillofac Surg.* 2015;44(3):377–88. doi: 10.1016/j.ijom.2014.10.023
8. Pjetursson B.E., Thoma D., Jung R., Zwahlen M., Zembic A. A systematic review of the survival and complication rates of implant-supported fixed dental prostheses (FDPs) after a mean observation period of at least 5 years. *Clin Oral Implants Res.* 2012;23 Suppl 6:22–38. doi: 10.1111/j.1600-0501.2012.02546.x
9. Paraskevich V. *Dental implantology*. M.: OOO "Medical Information Agency". 2006:400 p.
10. Rubnikovich S., Khomich I. Bone grafts and substitutes for eliminating defects and augmenting jaw bones in implantology and periodontology. *Stomatolog. Minsk.* 2014;1(12):77–86.
11. Rubnikovich S., Khomich I. Restoration of the function and aesthetics of the dentoalveolar system of a dental patient using surgical and orthopedic techniques and digital technologies. *Stomatolog. Minsk.* 2018;1(28):32–47.
12. Rubnikovich S., Grishchenkov A., Denisova Yu. Modern methods of orthopedic treatment in the complex rehabilitation of patients with muscular and joint dysfunctions combined with signs of bruxism. *Stomatolog. Minsk.* 2020;2(37):55–63.
13. Rubnikovich S., Grishchenkov A. Features of the treatment of patients with complete edentia with removable denture structures supported by dental implants installed using surgical templates. *Russian Bulletin of Dental Implantology.* 2025;1(67):12–18.
14. Rubnikovich S., Grishchenkov A. Clinical experience of prosthetic repair of dentition defects with severe uneven atrophy of the alveolar process using dental implantation and digital technologies. *Stomatolog. Minsk.* 2019;1(32):32–37.
15. Wang F, Zhang Z, Monje A, Huang W, Wu Y, Wang G. Intermediate long-term clinical performance of dental implants placed in sites with a previous early implant failure: A retrospective analysis. *Clin. Oral Implants Res.* 2015;26:1443–1449.