

Оценка эффективности криогенного способа моделирования патологии поджелудочной железы

*УО «Гомельский государственный медицинский университет» **
*УО «Белорусский государственный медицинский университет» ***

Проведены экспериментальные исследования криовоздействия на ткань поджелудочной железы белой крысы в различных температурных режимах. Охлаждение выполнялось интраоперационно, путем непосредственного соприкосновения криохирургического наконечника с тканью железы. Установлена зависимость локальных морфологических изменений от температуры охлаждения. Предложенный криогенный способ моделирования патологии поджелудочной железы отличается стабильностью воспроизведения, высокой специфичностью и может быть рекомендован для воспроизведения в эксперименте.

Ключевые слова: поджелудочная железа, экспериментальная модель, гипотермия.

Введение

Поджелудочная железа расположена глубоко в забрюшинном пространстве, спереди прикрыта передней брюшной стенкой и органами брюшной полости, сзади защищена мышцами спины и позвоночным столбом. Повреждение поджелудочной железы возникают лишь при определенном механизме травмы: прямом сильном ударе в эпигастральную область, сдавление области живота в переднезаднем направлении, падении с высоты, ранении холодным и огнестрельным оружием. Разрушение ткани железы сопровождается выделением ферментов и запуском процесса аутолиза, что приводит к развитию острого панкреатита [4].

Остается также актуальной проблема послеоперационного панкреатита, развивающегося при выполнении различных хирургических операций на поджелудочной железе, желчных протоках, желудке и двенадцатиперстной кишке [1]. Описаны случаи возникновения панкреатита после операций на различных органах, расположенных на значительном расстоянии от поджелудочной железы.

Исходя из изложенного, проблема патологии поджелудочной железы представляет одну из важных задач военной медицины.

Для исследования отдельных сторон патогенеза панкреатита и изучения эффективности его лечения в настоящее время используются различные экспериментальные модели, которые, к сожалению, не лишены недостатков.

Нами изучена эффективность криогенного способа моделирования патологии поджелудочной железы.

Материал и методы

Экспериментальные исследования проводились на нелинейных белых крысах весом 160-180 грамм. Использовались белые крысы – самцы, что позволяет исключить гормональное влияние, связанное с эстральным циклом на течение патологического процесса. Питание осуществлялось по обычной диете в условиях вивария. Крысам был обеспечен свободный доступ к пище и воде, их содержали в стандартных

условиях с естественной 12-часовой сменой света и темноты. Работу проводили с соблюдением правил, предусмотренных Европейской комиссией по надзору за проведением лабораторных и других опытов с участием экспериментальных животных разных видов.

В течение 18-24 часов до воспроизведения эксперимента животные не получали пищу, вода давалась в неограниченном количестве. Крыс выдерживали на голодном режиме с целью стандартизировать условия опыта, вызвать синхронизацию секреторного цикла в клетках поджелудочной железы.

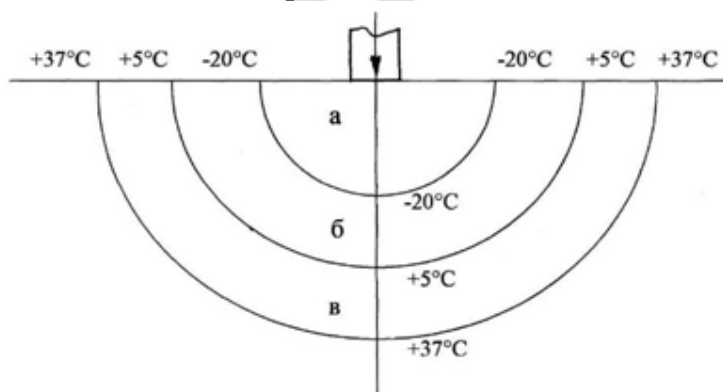
Операции выполнялись с соблюдением правил асептики и антисептики. Под эфирным наркозом производили срединную лапаротомию, отступя на 1 см от мечевидного отростка по белой линии живота длиной 3 см. Для расширения раны во время операции на лабораторных животных использовали ранорасширитель собственной конструкции (Патент РБ № 3641).

Для локальной гипотермии поджелудочной железы использовали криохирургический комплекс КСН 3А/В, применяемый для местного замораживания тканей.

Охлаждение железы осуществляли интраоперационно, путем непосредственного соприкосновения криохирургического наконечника собственной конструкции, с определенными параметрами его рабочей части, позволяющей осуществить точечные воздействия. (Патент РБ № 3979). Воздействие низких температур осуществлялось в течение 60 секунд. Применение указанного наконечника позволяет осуществить стандартизацию криовоздействия на поджелудочную железу. Выбор времени воздействия обусловлен, с одной стороны, теплопроводностью криохирургического наконечника, а с другой – анатомическими параметрами поджелудочной железы крысы.

Использовались температурные режимы: -20°C , -60°C , -100°C , -140°C и -180°C позволяющие в совокупности полно изучить воздействие низких температур в диапазоне отрицательных значений.

При замораживании тканей в поджелудочной железе выделяют три зоны: зону замораживания или крионекроза, зону охлаждения и зону гипотермии. Температура на границе с зоной замораживания -20°C , а с зоной гипотермии $+5^{\circ}\text{C}$ (рис.).



а – зона замораживания; б – зона охлаждения; в – зона гипотермии.
Рисунок – Схема градиентов температур в очаге криовоздействия

Визуально после криовоздействия хорошо определяется ледяное пятно. На границе с ледяным участком температура 0°C . Диаметр образовавшегося ледяного пятна измеряли штангенциркулем с игольчатыми губками. Морфологические

изменения в центральной части ледяного пятна характеризуют зону замораживания, а периферические отделы – зону охлаждения. Время замораживания задавали таймером, встроенным в криохирургический комплекс.

Снижение температуры поджелудочной железы почти до $+5^{\circ}\text{C}$ не оказывает заметного влияния на структуру, отмечено лишь обратимое угнетение экзокринной функции.

Охлажденный участок железы оттаивал в течение 30 секунд, после чего селезеночный сегмент поджелудочной железы вместе с сальником и селезенкой погружали в брюшную полость. Для манипуляций на поджелудочной железе использовали пинцет собственной конструкции (Патент РБ № 4891).

Операционную рану ушивали послойно наглухо. Для наложения швов применяли иглодержатель собственной конструкции, использование которого позволило существенно оптимизировать проведение оперативного вмешательства (Патент РБ № 4451).

Забой животных во всех сериях проводился путем декапитации спустя 5, 30 и 60 минут, через 3, 6, 12 и 24 часа, на 3, 7, 14, 21, 30, 45, 60, 75 и 90 сутки после локальной гипотермии поджелудочной железы.

Во всех группах крыс забивали в промежутке от 10 до 12 часов утра, что давало возможность стандартизировать данные патоморфологических исследований.

Для гистологических исследований брали поджелудочную железу с паранкреатической жировой клетчаткой, брыжейку тонкой и толстой кишки, большой сальник. Фиксацию проводили в 10% нейтральном формалине. После промывки в проточной воде проводили через спирты возрастающей концентрации, заливали в парафин с воском. Из парафиновых блоков готовили срезы толщиной 5 мкм. В работе использованы следующие гистологические методики: 1 – гематоксилин-эозин; 2 – пикрофуксин по Ван Гизону; 3 – окраска эластических волокон резорцин-фуксином по Вейгерту.

Полученные результаты обработали с помощью пакета компьютерных программ статистического анализа «Microsoft Excel 2003» и «Statistica 6.0». Результаты и обсуждение

Локальное охлаждение ткани поджелудочной железы в температурных режимах: -20°C , -60°C , -100°C , -140°C и -180°C в течение 60 секунд вызывает образование ледяного пятна соответственно диаметрам: $3,99\pm 0,11$ мм, $5,98\pm 0,11$ мм, $8,00\pm 0,12$ мм, $9,00\pm 0,12$ мм и $10,02\pm 0,12$ мм. Структурные изменения, вызванные криовоздействием, могут быть определены как отечно-геморрагическая форма острого панкреатита. Последовательность развития экспериментального острого панкреатита, вызванного локальным криовоздействием, включает стадии: отечно-геморрагическую; некротическую; расплавления и элиминации; стадию склерозирования и атрофии.

Морфологическая картина острого экспериментального панкреатита зависит от температурного режима криовоздействия. Патоморфологические изменения после охлаждения в температурном режиме -20°C являются локальными, ограниченными областью криовоздействия и завершаются рубцовой атрофией.

Морфологические изменения после воздействия холодом от -60°C до -180°C более выражены, что обусловлено увеличением площади криогенного повреждения поджелудочной железы.

Локальное криовоздействие в температурном режиме -60°C приводит к развитию отечно-геморрагической формы острого панкреатита с исходом в хронический

панкреатит с явлениями склероза и липоматоза органа. В патологический процесс вовлекается парапанкреатическая клетчатка. Очаги некроза в ней подвергаются лейкоцитарной инфильтрации и рассасыванию. К завершению эксперимента здесь выявляются скопления зрелой соединительной ткани.

Локальная гипотермия в температурных режимах -100°C и -140°C кроме развития острого деструктивного панкреатита, более выраженного при криовоздействии -140°C , приводит к серозному отеку парапанкреатической клетчатки, клетчатки большого сальника и брыжейки кишок уже спустя 3 часа после криовоздействия. К 12 часам в парапанкреатической клетчатке выявляются очаги жировых некрозов, а также мелкие белесые бляшки стеатонекрозов, рассеянные по брыжейке тонкой кишки и париетальному листку брюшины. Очаги жировых некрозов парапанкреатической клетчатки к первым суткам принимают сливной характер. На третьи сутки эксперимента вокруг полей жировых некрозов формируется лейкоцитарная инфильтрация из преимущественно палочкоядерных нейтрофилов.

К 7 суткам в парапанкреатической клетчатке поля жировых некрозов окружены демаркационным валом из нейтрофильных лейкоцитов, макрофагов, а также лимфоцитов и фибробластов.

На 14 сутки эксперимента в верхнем этаже брюшной полости определяется подвижное, округлой формы образование, морфологическое исследование которого верифицирует как псевдокисту.

Охлаждение в температурном режиме -180°C вызывает геморрагический панкреонекроз, сочетающийся с поражением парапанкреатической клетчатки, клетчатки брыжейки тонкой и толстой кишки и большого сальника. Развитие серозно-геморрагического перитонита приводит к гибели животных на 1-3 суток после начала эксперимента.

В настоящее время доказано, что в основе развития острого панкреатита лежит повреждение мембран ацинарных клеток [2,6]. В связи с этим проведено исследование с целью изучения содержания цитозольного свободного ионизированного Ca^{2+} как основного интрацеллюлярного медиатора панкреатической секреции.

Повреждение ацинарных мембран вызывает мощный приток внеклеточных ионов Ca^{2+} , которые инициируют внутриклеточные процессы с активацией трипсиногена при участии катепсина В лизосомальной гидролазы, с последующим повреждением панкреатоцитов [7,8,9]. На основании изложенного авторы делают вывод, что одним из самых ранних механизмов, вызывающих развитие острого панкреатита, является повреждение мембран ацинарных клеток.

Изменения, происходящие в биологических объектах под влиянием низких температур Н.Е. Пушкарь и А.М. Белоус [5], а также Э.И. Кандель [3] объясняют внутри- и внеклеточной кристолизацией воды в клетке, сопровождающиеся повреждением биологических мембран. Повышение концентрации электролитов и рН при этом вызывает денатурационные изменения биомолекул и субклеточных структур. Происходит также пространственное сближение субклеточных частиц, вызывающее их необратимые структурные перестройки. Криовоздействие вызывает прекращение подвижности протоплазмы (термальный шок).

Таким образом, в основе развития патологии поджелудочной железы и экспериментальной модели вызванной криовоздействием лежат общие патогенетические механизмы.

Выводы

Криогенный способ моделирования патологии поджелудочной железы обладает высокой специфичностью и стабильностью воспроизведения. Позволяет моделировать различной степени тяжести поражения поджелудочной железы и осложнения острого панкреатита (псевдокисту). К положительным свойствам способа следует также отнести его пригодность применения на мелких лабораторных животных. Предложенная экспериментальная модель позволит проводить дальнейшее изучение различных сторон патологии поджелудочной железы.

Литература

1. Бойко, Ю. Г. Послеоперационный панкреатит / Ю. Г. Бойко, Н. И. Прокопчик. Минск, 1992. С. 4–46.
2. Владимиров, В. Г. Острый панкреатит: Экспериментальное клиническое исследование / В. Г. Владимиров, В. И. Сергиенко. М.: Медицина, 1986. С. 59–86.
3. Кандель, Э. И. Криохирургия. М.: Медицина, 1974. 301 с.
4. Лубенский, Ю. М. Повреждение поджелудочной железы / Ю. М. Лубенский, Р. А. Нихенсон, М. И. Гульман. Красноярск: Изд-во Красноярского университета, 1983. С. 5–20.
5. Пушкарь, Н. Е. Введение в криобиологию / Н. Е. Пушкарь, А. М. Белоус. Киев: Наукова думка, 1975. 343 с.
6. Савельев, В. С. Острый панкреатит / В. С. Савельев, В. М. Буянов, Ю. В. Огнев. М.: Медицина, 1983. С. 31–89.
7. Antioxidant and calcium channel blockers counteract endothelial barrier injury induced by acute pancreatitis in rats / X. D. Wang [et al.] // Scand. J. Gastroenterol. 1995. Vol. 30. P.1129–1136.
8. Cerulein-induced in vitro activation of trypsinogen in rat pancreatic acini is mediated by cathetersin B / A.K. Saluija [et al.] // Gastroenterology. 1997. Vol. 113. P. 304–310.
9. Effect of oxidative stress on cellular functions and cytosolic free calcium of rat pancreatic acinar cells / H. Klonowski-Stimpe [et al.] // Am. J. Physiol. 1997. Vol. 272. P. 1489–1498.