

И.М. Матвеева

**РЕЗУЛЬТАТЫ ВОССТАНОВЛЕНИЯ НОГТЕВОГО АППАРАТА
У ПАЦИЕНТОВ С ВРОЩИМ НОГТЕМ МЕТОДОМ ОРТОНИКСИЯ**

Научные руководители: ассист. Н.В. Мащар, ст. преп. Н.С. Анисова

*Кафедра оперативной хирургии и топографической анатомии
Белорусский государственный медицинский университет, г. Минск*

I.M. Matveeva

**RESULTS OF RESTORATION OF THE NAIL APPARATUS
IN PATIENTS WITHIN GROWN TOE NAILS USING ORTHONYXIA**

Tutors: assistant N.V. Mashchar, senior lecturer N.S. Anisova

*Department of Operative Surgery and Topographic Anatomy
Belarusian State Medical University, Minsk*

Резюме. В статье представлен анализ комплексного лечения вросшего ногтя методом ортоники. Проанализированы эффективность, продолжительность корригирующего лечения и возможные осложнения при использовании данного метода.

Ключевые слова: вросший ноготь, рецидив, хирургическое лечение, метод ортоники, комплексное восстановление.

Resume. The article presents an analysis of the complex treatment of ingrown toenails using orthonyxia. The effectiveness, duration of corrective treatment and possible complications when using this method are analyzed.

Keywords: ingrown toenail, recurrence, surgical treatment, orthonyxia method, comprehensive recovery.

Актуальность. Проведен анализ комплексного лечения вросшего ногтя методом ортоники в поликлиниках г. Минска в 2023-2025 гг. За этот период пролечено 50 пациентов с вросшим ногтем методом ортоники (0,3 % от всех обращений к специалистам хирургического профиля). Доминировали подростки в возрасте 13-15 лет – 30 человек (60 %). В 98 % случаях вросший ноготь сочетался с вальгусной патологией стоп. Первично обратились 19 пациентов (38 %), вторично (при рецидиве заболевания, с расщеплением ногтевой пластинки с повторным врастанием, после выполненных ранее хирургических резекций) – 31 пациент (62%). Последним были выполнены оперативные вмешательства из пяти групп: I - операции типа Шмидена (краевая резекция ногтевой пластинки и околоногтевого валика с краевым иссечением ростковой зоны) – 11 операций (35,5%); II - операции типа Дюпюитрена (полное удаление ногтевой пластинки) – 8 вмешательств (25,8%); III - операции типа Бартлетта (пластика местных тканей) – 5 (16,1%); IV - краевая резекция ногтевой пластинки – 3 (9,7%); V - операция Мелешевича – 4 (12,9%). В сроки от 6 месяцев до 1 года было проведено комплексное восстановление ногтевого аппарата у выше изложенных пациентов методом ортоники с применением корректирующих ортезов для нормализации биомеханики. Контрольный осмотр пациентов осуществлялся через 1, 3, 6 и 12 месяцев после окончания лечения. Отмечено, что полное восстановление ногтевой пластинки у пациентов с вросшим ногтями методом ортоники наблюдалось у 50 пациентов (100%). Ни в одном случае каких-либо

отдаленных осложнений отмечено не было.

Лечение вросшего ногтя или онихокриптоза представляет серьезную медико-социальную проблему, требующую персонализированного подхода для ее решения. Указанное заболевание является одной из наиболее частых причин обращения за хирургической помощью в амбулаторных условиях, составляя от 3 до 10% от всех визитов к врачу-хирургу поликлиники [1]. Онихокриптоз относится к полиэтиологическим заболеваниям и может быть обусловлен целым рядом причин: наследственным фактором, поперечно-продольным плоскостопием[2], вальгусной деформацией I плюснефалангового сустава и другими деформациями стопы, неправильно выполненным педикюром, травмой, термическим ожогом, осложнениями после приема противоопухолевых препаратов, аутоиммунными и онкологическими заболеваниями (Рис. 1).

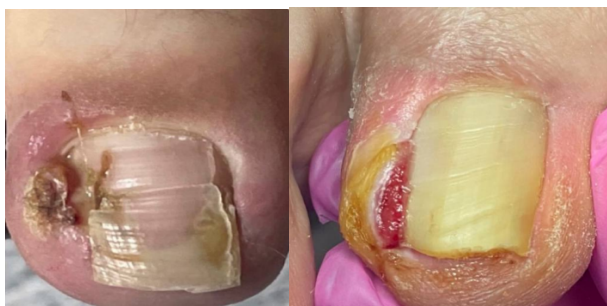

Рис. 1 – Рецидивирование заболевания

Вросшему ногтю присуща совокупность морфофункциональных изменений со стороны ногтей пальцев стоп, матриксов и ногтевого ложа[3]. Консервативные, в том числе и ортопедические, приемы лечения вросшего ногтя малоэффективны, а операции по Дюпюитрену, Шмидену очень травматичны, обезображивают палец и к тому же в 20-50% случаев приводят к рецидивам(Рис. 2).

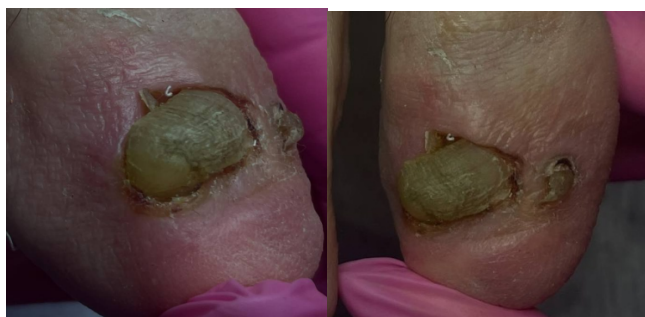

Рис. 2 – Осложнение после хирургического лечения

Главная причина неудовлетворительных исходов большинства хирургических операций заключается в том, что методика их выполнения основана на укоренившихся неверных взглядах относительно этиологии и патогенеза вросшего ногтя[4]. Высокий процент послеоперационных осложнений и рецидивов заболевания, отсутствие оптимального метода хирургического лечения и противопоказаний к нему свидетельствуют о недостаточной эффективности и высокой травматичности известных оперативных вмешательств, нарушающих анатомо-функциональную

целостность пальца (Рис. 3).

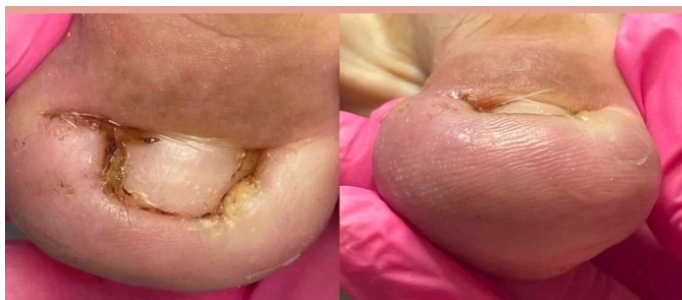

Рис. 3 – Рецидивирование заболевания с осложнением

Поэтому необходимость разработки и клинической апробации новых минимально инвазивных методов лечения онихокриптоза не вызывает сомнения и в перспективе позволит улучшить результаты лечения в указанной группе пациентов.

Цель: провести анализ отдаленных результатов лечения пациентов с вросшим ногтем методом ортониксии на основании оценки восстановления ногтевого аппарата.

Задачи:

1. Оценить эффективность метода ортониксии в коррекции деформации ногтевой пластины.
2. Оценить продолжительность корригирующего лечения методом ортониксии.
3. Изучить возможные осложнения при использовании данного метода.

Материалы и методы. Проведен анализ результатов лечения пациентов с вросшим ногтем по материалам амбулаторно-поликлинического звена г. Минска за 2023-2025 гг. Используются результаты официальных данных, а также результаты собственного исследования, обследования и анкетирования 50 пациентов в сроки от 6 до 16 месяцев.

Результаты и их обсуждение. В соответствии с официальными данными в учреждения здравоохранения амбулаторно-поликлинического звена г. Минска обратился за медицинской помощью 50 пациентов (0,3 % от всех обращений к специалистам хирургического профиля).

Возраст пациентов варьировал от 13 до 55 лет. Первично обратились 19 пациентов (38 %), вторично (при рецидиве заболевания, с расщеплением ногтевой пластинки с повторным врастанием, после выполненных ранее хирургических резекций) – 31 пациент (62 %). Последним были выполнены оперативные вмешательства из пяти групп: I - операции типа Шмидена (краевая резекция ногтевой пластинки и околоногтевого валика с краевым иссечением ростковой зоны) – 11 операций (35,5 %); II - операции типа Дюпюитрена (полное удаление ногтевой пластинки) – 8 вмешательств (25,8 %); III - операции типа Бартлетта (пластика местных тканей) – 5 (16,1 %); IV - краевая резекция ногтевой пластинки – 3 (9,7 %); V - операция Мелешевича – 4 (12,9 %) (Рис. 4).

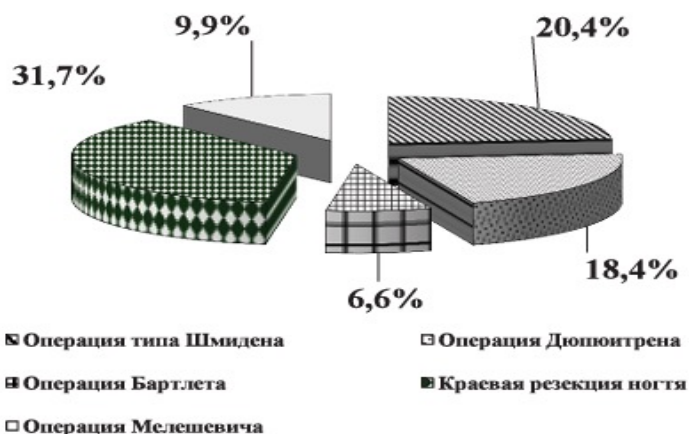


Рис. 4 – Группы хирургических вмешательств, выполненных пациентам вторично обратившимся

При этом доминировали подростки в возрасте 13-15 лет – 30 человек (60%).

В 98 % случаях вросший ноготь сочетался с вальгусной патологией стоп. 12 пациентов (63,5 %), из первично обратившихся, отказались от операции, 3 пациента (15,8 %) имели противопоказания к ней, 4 пациента (21 %) имели положительный анализ на онхомикоз [4]. Всем пациентам было выполнено восстановление ногтевого аппарата методом ортониксии посредством установки специально изготовленной скобы из проволоки пружинной нержавеющей стали из биосовместимых материалов (Рис – 5).



Рис. 5 – Формы специальных скоб, устанавливаемых на ноготь

Вначале производили механическую обработку врастающего сегмента ногтевой пластинки, после чего ежедневно осуществляли перевязки, физиолечение, средняя продолжительность которых составила 5-21 день и зависела от скорости купирования воспаления. Далее изготавливали скобу, форму которой моделировали с учетом варианта деформации ногтевого аппарата. На концах проволоки формировали крючки, которые закрепляли за боковые края ногтевой пластинки. Форму скоб корректировали каждые 5-7 недель до полного восстановления ногтевого аппарата (Рис. 6).

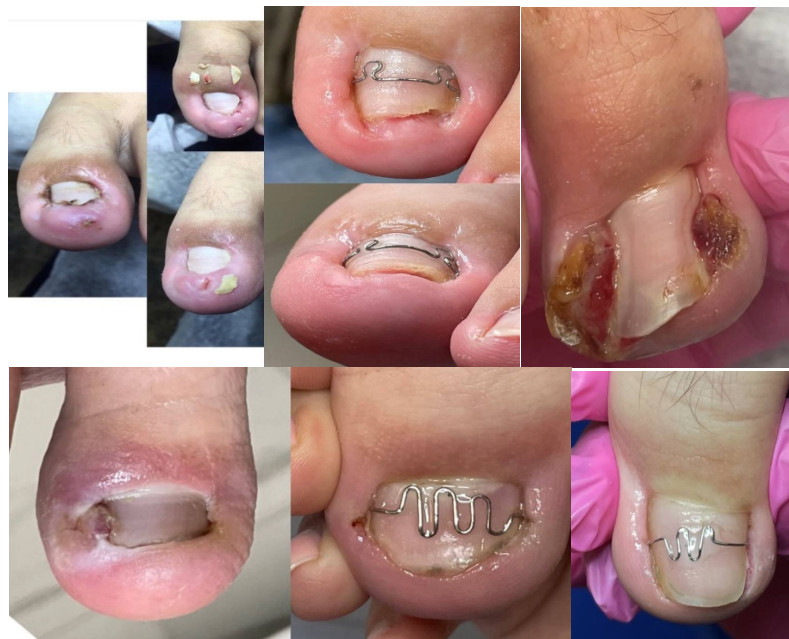

Рис. 6 – Динамика восстановления ногтевого аппарата

В сроки от 6 месяцев до 1 года было проведено комплексное восстановление ногтевого аппарата у выше изложенных пациентов методом ортониксия с применением корректирующих ортезов для нормализации биомеханики. Контрольный осмотр пациентов осуществлялся через 1, 3, 6 и 12 месяцев после окончания лечения. Полное восстановление ногтевой пластинки у пациентов с вросшим ногтем методом ортониксия наблюдалось у 50 пациентов (100%). Ни в одном случае каких-либо отдаленных осложнений отмечено не было.

Выводы:

1. Вросший ноготь является одним из распространенных заболеваний, достаточно часто встречающихся в амбулаторной хирургической практике.
2. Частым фактором, способствующих возникновению вросшего ногтя является некорригированная ортопедическая патология, в частности, вальгусная деформация I плюснефалангового сустава и другие деформации стопы, которая вместе с иными причинами (наследственным фактором, травмой, осложнениями после приема противоопухолевых препаратов, аутоиммунными и онкологическими заболеваниями) приводит к развитию и прогрессированию заболевания.
3. Метод ортониксия в комплексе с нормализацией биомеханики является малотравматичным и эффективным методом восстановления ногтевой пластины у пациентов с вросшим ногтем.

Литература

1. Приказ Министерства здравоохранения Республики Беларусь от 12.05.2018 № 456 "Об организации оказания медицинской помощи пациентам с заболеваниями ног". - Минск, 2018.
2. Heidelbaugh J.J., Lee H. Management of the ingrown toenail. Am Fam Physician 2009; 79: 4: 303–308 с.
3. Шольц Н.В. Подология. Иллюстрированный атлас по подологии. М 2007.
4. Цыкин А.А., Ломоносов К.М., Кузнецова Л.Д. Новый метод лечения заболеваний ногтей. Российский журнал кожных и венерических болезней 2007; 2: 74–75 с.