УДК [61+615.1] (06)
ББК 5+52.81
А 43
ISBN 978-985-21-1865-1

А.А. Прусакова

КЛИНИКО-ЛАБОРАТОРНЫЕ И НЕЙРОВИЗУАЛИЗАЦИОННЫЕ ДИАГНОСТИЧЕСКИЕ ПРИЗНАКИ БОЛЕЗНИ КРЕЙТЦФЕЛЬДТА-ЯКОБА: ОПИСАНИЕ ДВУХ КЛИНИЧЕСКИХ СЛУЧАЕВ

Научный руководитель: канд. мед. наук, доц. А.Г. Байда
Кафедра нервных и нейрохирургических болезней
Белорусский государственный медицинский университет, г. Минск

A.A. Prusakova

CLINICAL, LABORATORY AND NEUROIMAGING DIAGNOSTIC SIGNS OF CREUTZFELDT-JAKOB DISEASE: DESCRIPTION OF TWO CLINICAL CASES

Tutor: PhD, associate professor A.G. Bayda
Department of Nervous and Neurosurgical Diseases
Belarusian State Medical University, Minsk

Резюме. В данной работе рассмотрены особенности диагностики болезни Крейтцфельдта-Якоба (БКЯ) на примере двух клинических случаев. БКЯ – фатальное нейродегенеративное заболевание, относящееся к группе трансмиссивных губчатых энцефалопатий, характеризующееся отложением аномального прионного белка (PrPSc) преимущественно в центральной нервной системе.

Ключевые слова: прионная болезнь, нейродегенеративный процесс, нейровизуализация.

Resume. In this article the features of the diagnosis of Creutzfeldt-Jakob disease (CDJ) are considered using the example of two clinical cases. CDJ is a fatal neurodegenerative disease belonging to the group of transmissible spongiform encephalopathies characterized by the deposition of abnormal prion protein (PrPSc) mainly in the central nervous system.

Keywords: prion disease, neurodegenerative process, neuroimaging.

Актуальность. Болезнь Крейтцфельдта-Якоба (БКЯ) является редким быстро прогрессирующим нейродегенеративным заболеванием, относящимся к группе прионных болезней. Трудности диагностики данного процесса связаны с редкостью заболевания, несовершенством используемых диагностических критериев, клиническим полиморфизмом проявлений. Заболеваемость БКЯ составляет примерно 1–2 случая на миллион человек в год во всём мире [1, 4]. Ввиду недостатка опыта работы с этим заболеванием, многогранностью его проявлений и сложность дифференциальной диагностики, актуальным остается вопрос изучения тактики ведения пациентов с данной патологией и разработки параклинических тестов для прижизненной диагностики БКЯ [4, 5].

Спорадическая БКЯ занимает первое место по распространённости среди всех подтипов и имеет очень быстрое течение; средняя выживаемость составляет примерно 6 месяцев, более 90% пациентов умирают в течение года после появления симптомов.

Диагностика БКЯ основывается на результатах магнитно-резонансной томографии (МРТ), ЭЭГ, а также определения содержания белка 14-3-3 и/или тау-протеина в спинномозговой жидкости [1, 6].

УДК [61+615.1] (06)
ББК 5+52.81
А 43
ISBN 978-985-21-1865-1

На МРТ головного мозга БКЯ обычно проявляется симптомом «хоккейной клюшки» и/или пульвинарным признаком поражения таламуса. Наиболее информативной в постановке радиологического диагноза является диффузионно-взвешенная визуализация (например, b=1000), которая демонстрирует более интенсивный сигнал, чем изменения T2/FLAIR. Симметричная гиперинтенсивность в заднем таламусе относительно передней скорлупы на T2-взвешенной или FLAIR МРТ характерна для БКЯ и известна как пульвинарный признак.

Диагностическими критериями возможной БКЯ (EU, 2017) являются следующие признаки [2, 3, 6]:

– прогрессирующая деменция;

– не менее 2 признаков из нижеперечисленных:

a) миоклонус;

в) нарушение зрения или мозжечковая симптоматика;

c) пирамидные или экстрапирамидные симптомы;

d) акинетический мутизм;

e) продолжительность заболевания – менее 2 лет.

Цель: изучить особенности проявления и диагностики спорадической формы БКЯ у пациентов с клиническими и нейровизуализационными признаками данной патологии.

Задачи:

1. Рассмотреть два клинических случая пациентов с основным диагнозом возможная БКЯ.

2. Проанализировать характерные для БКЯ клинические, лабораторные, нейровизуализационные признаки.

3. Обобщить ряд критериев для постановки диагноза «возможная БКЯ», которыми следует руководствоваться при предположении о прионной этиологии патологического процесса у пациентов с нейродегенеративным процессом.

Материалы и методы. В данной работе представлены два клинических случая с основным клиническим диагнозом «возможная БКЯ» (спорадическая форма): пациентка Н., 75 лет, и пациент М., 42 лет, проходивших стационарное лечение в ГУ «МНПЦ хирургии, трансплантологии и гематологии».

Результаты и их обсуждение. Пациент М., госпитализирован в стационар через несколько месяцев от появления первых симптомов снижения памяти. Неврологический осмотр: по шкале глобальной оценки когнитивных функций MoCa 16 баллов. Тест рисования часов – 4 балла. Элементы межъядерной офтальмоплегии, мелкоразмашистый горизонтальный нистагм при взгляде вправо. Речь с элементами скандированния. Самостоятельно не передвигался из-за выраженной атаксии. Пальце-носовую, коленно-пяточную пробу выполнял с легкой интенцией. Отмечался гиперкинетический синдром в конечностях по типу редких миоклоний; тонус в конечностях справа с повышением по смешанному пирамидно-экстрапирамидному типу. ЭЭГ: признаки дисфункции срединных отделов мозга. На МРТ (рис. 1, 2) определялось повышение сигнала на T2 и двухстороннее симметричное ограничение диффузии в хвостатых ядрах, скорлупе и зрительных буграх.

УДК [61+615.1] (06)
ББК 5+52.81
А 43
ISBN 978-985-21-1865-1

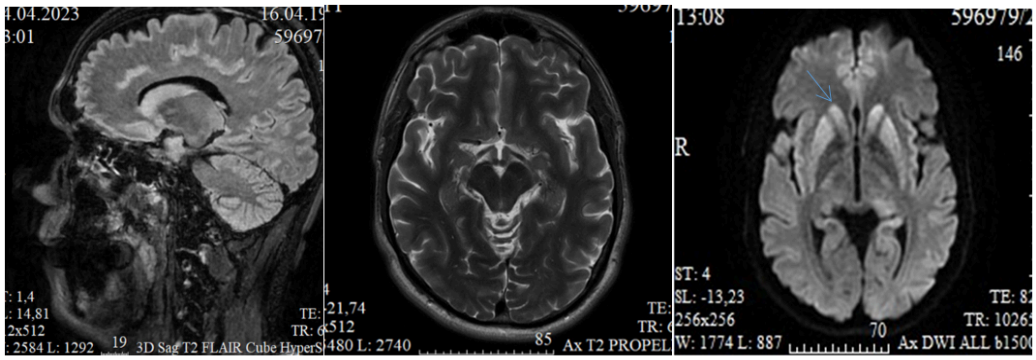

Рис. 1, 2 – МРТ пациента М. (3D Sag T2 Flair, AX T2; AX DWI b1000) двухстороннее симметричное ограничение диффузии в хвостатых ядрах, скорлупе и зрительных буграх

Исследование крови на наличие антинейрональных антител (лайн-блот: Hu (aNNa 1), yo-1 (pca1), cv2, Ma2, ri (aNNa2), амфифизин) – результат отрицательный.

Пациентка Н. В неврологическом статусе при госпитализации: команды не выполняла. Речь отсутствует. На молотке взгляд не фиксирует. Рефлексы орального автоматизма положительные. Тонус выраженно повышен по экстрапирамидному типу. Глубокие рефлексы выше слева, оживлены. Симптом Бабинского слева.

МРТ головного мозга (рис. 3, 4, 5): в базальных ядрах, в коре (преимущественно правых лобной, височной долей) выявляется ограничение диффузии. Желудочки мозга расширены.

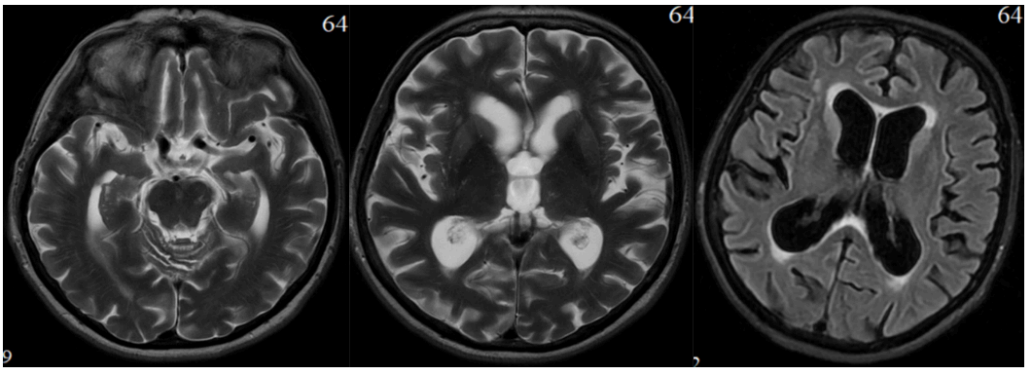

Рис. 3, 4 – МРТ пациентки Н. (AX T2; AX T2 Flair - повышение сигнала на T2, расширение желудочков мозга)

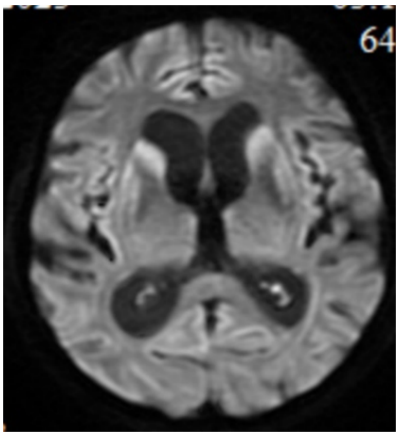

Рис. 5 – МРТ пациентки Н. (AX DWI b1000 - в базальных ядрах, в коре, преимущественно правых лобной, височной долей ограничение диффузии)

ЭЭГ: с учетом клиники - признаки эпилептиформной активности, преимущественно справа.

В представленных кинических случаях отмечалось отсутствие эффекта от проведенной терапии с использованием иммуноглобулина внутривенно. Кроме того, отрицательный результат был получен при исследовании анализа ликвора на моноклональные антитела к прионному белку PrPS. Однако, учитывая диагностические критерии, прогрессирование когнитивной дисфункции, гиперкинетического, экстрапирамидного синдромов, данные МРТ головного мозга и ЭЭГ, выставлен диагноз возможная БКЯ.

Выводы:

1. В ходе анализа и изучения клинических случаев была выявлена и проанализирована совокупность характерных для БКЯ клинико-лабораторных и нейровизуализационных признаков, с которыми чаще всего манифестирует данная патология. Начальные симптомы прионных заболеваний обычно неспецифичны. Течение БКЯ является быстропрогрессирующим.
2. Среди клинических признаков у пациентов отмечались разнящиеся по степени выраженности когнитивные нарушения, координаторные расстройства, экстрапирамидный синдром.
3. Отмечались анамнестически и объективно быстрое прогрессирование заболевания, неэффективность проводимой терапии, а также же МРТ-картина, характерная для данного заболевания.
4. Учитывая диагностические критерии, прогрессирование когнитивной дисфункции, гиперкинетического, экстрапирамидного синдромов, данные МРТ головного мозга и ЭЭГ, выставлен диагноз возможная БКЯ.
5. Можно заключить, что упомянутыми выше критериями необходимо руководствоваться при предположении о прионной этиологии патологического процесса у пациентов с нейродегенеративным процессом.

Литература

1. Ершова А.А., Котов А.С. Болезнь Крейтцфельдта–Якоба: описание трех клинических случаев / А.А. Ершова, А.С. Котов // Неврологический журнал имени Л.О. Бадаляна. – 2022. – Т. 3, № 1. – С. 42–48.
2. Мазуренко Е.В., Соловей Н.В., Данилкович Л.С. Болезнь Крейтцфельдта – Якоба: роль современных методов обследования в прижизненной диагностике заболевания / Е.В. Мазуренко, Н.В. Соловей, Л.С. Данилкович // Медицинские новости. – 2019. – №4. – С. 35–41.
3. Nishimura Y., Harada K., Koyama T., Hagiya H., Otsuka F. A nationwide trend analysis in the incidence and mortality of Creutzfeldt–Jakob disease in Japan between 2005 and 2014. Sci. Rep. 2020; 10(1):15509.
4. Vallabh S.M., Minikel E.V., Schreiber S.L., Lander E.S. Towards a treatment for genetic prion disease: trials and biomarkers. Lan-cet Neurol. 2020; 19(4): 361–8.
5. Figgie M.P. Jr., Appleby B.S. Clinical use of improved diagnostic testing for detection of prion disease. Viruses. 2021; 13(5): 789.
6. Hermann P., Appleby B., Brandel J.P., Caughey B., Collins S., Geschwind M.D., et al. Biomarkers and diagnostic guidelines for sporadic Creutzfeldt-Jakob disease. Lancet Neurol. 2021; 20(3): 235–46.