

МИНИСТЕРСТВО ЗДРАВООХРАНЕНИЯ РЕСПУБЛИКИ БЕЛАРУСЬ
БЕЛОРУССКИЙ ГОСУДАРСТВЕННЫЙ МЕДИЦИНСКИЙ УНИВЕРСИТЕТ
КАФЕДРА МОРФОЛОГИИ ЧЕЛОВЕКА

ЧАСТНАЯ ГИСТОЛОГИЯ

Практикум

5-е издание



Минск БГМУ 2025

УДК 611-018(075.8)
ББК 28.06я73
Ч-25

Рекомендовано Научно-методическим советом университета в качестве
практикума 19.11.2025 г., протокол № 3

А в т о р ы: Ю. М. Мельниченко, С. Л. Кабак, В. В. Заточная, И. В. Машенко

Р е ц е н з е н т ы: д-р мед. наук, проф. М. К. Недзведзь; каф. консервативной
стоматологии

Частная гистология : практикум / Ю. М. Мельниченко, С. Л. Кабак, В. В. За-
Ч-25 точная, И. В. Машенко. – 5-е изд. – Минск : БГМУ, 2025. – 88 с.

ISBN 978-985-21-2090-6.

Содержит глоссарий, микрофотографии гистологических препаратов, текстовые и графические задания, таблицы для самостоятельной работы студентов. Первое издание вышло в 2021 году.

Предназначен для студентов 1-го курса стоматологического факультета и медицинского факультета иностранных учащихся, обучающихся по специальности «Стоматология».

УДК 611-018(075.8)
ББК 28.06я73

Учебное издание

Мельниченко Юлия Михайловна
Кабак Сергей Львович
Заточная Валентина Владимировна
Машенко Ирина Владимировна

ЧАСТНАЯ ГИСТОЛОГИЯ

Практикум

5-е издание

Ответственный за выпуск С. Л. Кабак
Компьютерный набор Ю. М. Мельниченко
Компьютерная вёрстка Н. М. Федорцовой

Подписано в печать 25.11.25. Формат 60×84/8. Бумага писчая «Снегурочка».
Ризография. Гарнитура «Times».
Усл. печ. л. 10,23. Уч.-изд. л. 4,9. Тираж 383 экз. Заказ 819.

Издатель и полиграфическое исполнение: учреждение образования
«Белорусский государственный медицинский университет».
Свидетельство о государственной регистрации издателя, изготовителя,
распространителя печатных изданий № 1/187 от 24.11.2023.
Ул. Ленинградская, 6, 220006, Минск.

ISBN 978-985-21-2090-6

© УО «Белорусский государственный
медицинский университет», 2025

ВВЕДЕНИЕ

Практикум «Частная гистология» предназначен для студентов, обучающихся по специальности 7-07-0911-03 «Стоматология» и представляет собой вспомогательное учебное издание для самостоятельной подготовки к аудиторным занятиям. В нем содержится перечень контрольных вопросов по каждой теме второго семестра обучения, глоссарий и иллюстративный материал. В глоссарии приведены названия основных микроскопических структур в составе отдельных органов человека, а также содержатся краткие сведения об их строении, функциях и источниках развития. При этом термины из современной гистологической терминологии (Terminologia Histologica. Международные термины по гистологии и цитологии человека с официальным списком русских эквивалентов / под ред. чл.-корр. РАМН В. В. Банина и проф. В. Л. Быкова. Москва: ГЭОТАР-Медиа, 2009) используются скоординировано с анатомической терминологией. Материал в глоссарии представлен в максимально концентрированном виде, обеспечивает только базовый уровень знаний и не может заменить учебник по гистологии как источник получения глубоких знаний по предмету.

Иллюстративный материал в издании представлен в виде контурных рисунков для раскрашивания, в том числе оригинальных авторских, а также многочисленных цветных микрофотографий и схематических изображений, на которых необходимо назвать отдельные микроструктуры, обозначенные цифрами. Весь материал предназначен для самостоятельной работы студентов. Правильность выполнения заданий можно проверить в соответствующем ЭУМК и во время аудиторных занятий.

Своевременное и качественное выполнение заданий практикума поможет студентам успешно подготовиться к промежуточной и итоговой аттестации по предмету.

Доктор медицинских наук, профессор С. Л. Кабак

СЕРДЕЧНО-СОСУДИСТАЯ СИСТЕМА. МИКРОСКОПИЧЕСКОЕ СТРОЕНИЕ СОСУДОВ И СЕРДЦА

Контрольные вопросы:

1. Общая морфофункциональная характеристика сердечно-сосудистой системы.
2. Классификация кровеносных сосудов. Общий план строения их стенки.
3. Артерии, сравнительная морфология их разновидностей.
4. Вены. Классификация. Зависимость строения от гемодинамических условий.
5. Микроциркуляторное русло. Строение артериол, венул, капилляров. Их органная специфичность.
6. Лимфатические сосуды. Классификация. Строение.
7. Сердце. Источники развития. Строение оболочек.
8. Проводящая система сердца. Сравнительная характеристика сократительных, проводящих и секреторных кардиомиоцитов.
9. Васкуляризация, иннервация и регенерация сосудов и сердца. Возрастные изменения.

Студент должен знать. Развитие, строение кровеносных и лимфатических сосудов и зависимость их морфологии от гемодинамических условий. Развитие, строение сердца. Проводящая система сердца: структурные компоненты и клеточный состав.

Студент должен уметь показать на гистологических препаратах:

Артерия эластического типа: оболочки стенки сосуда, эластические мембраны средней оболочки, сосуды сосудов.

Артерия мышечного типа: оболочки стенки сосуда, внутреннюю эластическую мембрану, гладкие мышечные клетки средней оболочки.

Вена мышечного типа: оболочки стенки сосуда, гладкие мышечные клетки средней оболочки.

Сосуды микроциркуляторного русла: капилляр, венулу, артериолу.

Сердце: оболочки стенки желудочка, сократительные кардиомиоциты и волокна Пуркинье, вставочные диски.

ГЛОССАРИЙ

Эмбриональные источники развития сердца: мезенхима (эндокард) и висцеральный листок латеральной мезодермы (миокард и эпикард). *Эмбриональный источник развития кровеносных и лимфатических сосудов* — мезенхима.

Стенка кровеносных сосудов состоит из внутренней, средней и наружной оболочек.

Внутренняя оболочка (интима) образована эндотелием, субэндотелиальным слоем, состоящим из рыхлой соединительной ткани, и внутренней эластической мембраной, хорошо выраженной в артериях мышечного типа.

Средняя оболочка (медия) содержит несколько слоев циркулярно расположенных гладких миоцитов и сеть эластических волокон; как правило, отделена от наружной оболочки наружной эластической мембраной.

Наружная оболочка (адвентиция) образована рыхлой соединительной тканью, содержащей нервы и сосуды сосудов.

Артерии эластического типа (аорта, легочной ствол) имеют в составе стенки хорошо развитый эластический каркас и выполняют функцию поддержания давления в артериальной системе во время диастолы.

Артерии мышечно-эластического (смешанного) типа (сонные, подключичная и подвздошные артерии) — в состав стенки входят как эластические, так и мышечные элементы.

Артерии мышечного типа (средние по диаметру и мелкие артерии) содержат в средней оболочке много гладких миоцитов, за счет чего способны изменять величину просвета, скорость кровотока и распределение крови в сосудистом русле.

Артериолы — мелкие конечные разветвления артерий, переходящие в капилляры. Участвуют в регуляции общего периферического сосудистого сопротивления. В стенке артериолы три оболочки выражены слабо: внутренняя оболочка включает эндотелий и тонкую прерывистую внутреннюю эластическую мембрану; в средней оболочке 1–2 слоя гладких миоцитов, расположены циркулярно (их функция — регуляция просвета, а не проталкивание крови); наружная оболочка представлена слоем рыхлой соединительной ткани.

Капилляры — самые мелкие и многочисленные сосуды. Их стенка состоит из сплошного слоя эндотелиальных клеток, расположенных на базальной мембране, которые окружены перицитами и адвентициальными клетками.

Капилляры соматического (непрерывного) типа имеют непрерывные эндотелий и базальную мембрану; находятся в коже, мышцах, головном мозге, спинном мозге.

Капилляры фенестрированного (висцерального) типа характеризуются наличием локальных истончений эндотелия (фенестр) и непрерывной базальной мембраны; присутствуют в почках, желудочно-кишечном тракте и эндокринных железах.

Капилляры синусоидного (перфорированного) типа имеют поры в эндотелии и прерывистую базальную мембрану (может отсутствовать); находятся в красном костном мозге, селезенке, печени.

Венулы — мелкие кровеносные сосуды, обеспечивающие отток обеднённой кислородом крови из капилляров в вены. Являются продолжением капиллярной сети. Посткапиллярные венулы имеют просвет до 30 мкм; выстланы эндотелием и содержат большое количество перицитов. Собираательные венулы диаметром 30–50 мкм характеризуются наличием в средней оболочке гладких миоцитов и лучше выраженной адвентициальной оболочки. Мышечные венулы имеют просвет 50–100 мкм; в средней оболочке содержат 1–2 слоя гладких миоцитов.

Артериоло-венулярные анастомозы (шунты) — составная часть сосудов микроциркуляторного русла, которые обеспечивают поступление крови из артериол в венулы, минуя капилляры. Выполняют функцию перераспределения крови, регуляции артериального давления. Истинные шунты — сосуды, которые поставляют в венулы чисто артериальную кровь. Могут иметь специальные запирающие устройства (шунты эпителиоидного типа и типа замыкающих артериол) или не иметь такого устройства (простые шунты). Атипичные (полушунты) — короткие сосуды капиллярного типа, поставляющие в венулу смешанную кровь.

Вены безмышечного (волокнистого) типа не содержат в стенке гладкие миоциты, плотно сращены с соединительной тканью органов (мозговые оболочки, кости, селезенка, сетчатка, плацента).

Вены мышечного типа. В зависимости от степени развития мышечных элементов в составе средней оболочки различают: вены со слабым развитием мышечных элементов (почти все вены верхней половины тела, а также мелкие вены другой локализации), вены со средним развитием мышечных элементов (плечевая вена и средние вены нижних конечностей) и вены с сильным развитием мышечных элементов (бедренные вены, глубокие вены мужского полового члена, подвздошные вены, нижняя полая вена).

Венозный клапан — производное внутренней оболочки. Препятствует обратному току крови при активных и пассивных изменениях просвета сосуда. Клапаны встречаются в венах

нижней половины туловища и нижних конечностей, но отсутствуют в полых венах, в венах почти всех внутренностей, мозга, головы и шеи.

Лимфатические капилляры начинаются слепо в тканях; их стенка чаще состоит только из эндотелия; базальная мембрана обычно отсутствует. Выполняют функцию всасывания тканевой жидкости и грубодисперсных молекул.

Лимфатические сосуды имеют гистологическое строение стенки, сходное с венами. Различают лимфатические сосуды фиброзного и мышечного типов.

Сердце — полый мышечный орган, стенка которого состоит из трех оболочек: эндокарда, миокарда и эпикарда.

Эндокард — внутренняя оболочка сердца, состоящая из 4 слоев: эндотелия (однослойный плоский эпителий), субэндотелиального слоя рыхлой соединительной ткани, мышечно-эластического слоя гладких миоцитов и эластических волокон и наружного соединительнотканного (фиброзного) слоя (содержит островки жировой ткани, мелкие кровеносные сосуды, нервные волокна).

Миокард — средняя оболочка сердца. Состоит из сердечной мышечной ткани и поддерживающей рыхлой соединительной ткани с сосудами и нервами. Включает сократительные (типичные, рабочие), проводящие (атипичные) и секреторные предсердные кардиомиоциты (синтезируют натрийуретический фактор).

Сократительные кардиомиоциты имеют прямоугольную слабоотростчатую форму. Хорошо развита гладкая ЭПС (саркоплазматическая сеть), много миофибрилл, присутствуют диады (Т-трубочки и одна цистерна ЭПС). Кардиомиоциты соединяются друг с другом при помощи вставочных дисков (комплекс межклеточных контактов).

Проводящие кардиомиоциты способны к формированию и быстрому проведению электрических импульсов, за счет чего обеспечивают ритмические, координированные сокращения миокарда.

Клетки-пейсмекеры образуют сино-атриальный узел. Они имеют меньший, чем рабочие кардиомиоциты, размер, веретеновидную форму, крупные светлые ядра, светлую цитоплазму и содержат меньшее количество миофибрилл.

Переходные клетки образуют атрио-вентрикулярный узел. Имеют вытянутую форму, больше миофибрилл, короткие и тонкие Т-трубочки, содержат небольшое количество гликогена.

Кардиомиоциты проводящей субэндокардиальной сети Пуркинье образуют пучок Гиса и волокна (клетки) Пуркинье. Крупные округлые клетки со светлой цитоплазмой, богатой гликогеном. В них полностью отсутствуют диады, миофибриллы тонкие, идут в разных направлениях. Вставочные диски отсутствуют, однако имеются отдельные десмосомы и нексусы. Функция клеток Пуркинье — передача возбуждения от переходных кардиомиоцитов к сократительным кардиомиоцитам желудочков.

Секреторные кардиомиоциты — клетки отростчатой формы, локализованы в правом предсердии и ушках сердца. Содержат небольшое количество митохондрий, мало миофибрилл, хорошо развитые гранулярную ЭПС и комплекс Гольджи. В цитоплазме — секреторные гранулы, содержащие натрийуретический фактор (атриопептин).

Эпикард (висцеральная пластинка серозного перикарда) — наружная оболочка сердца, образованная рыхлой соединительной тканью, содержащей жировую ткань, сосуды и нервы. Свободная поверхность эпикарда покрыта мезотелием.

МАТЕРИАЛ ДЛЯ САМОСТОЯТЕЛЬНОЙ РАБОТЫ

СТРОЕНИЕ СОСУДИСТОЙ СТЕНКИ

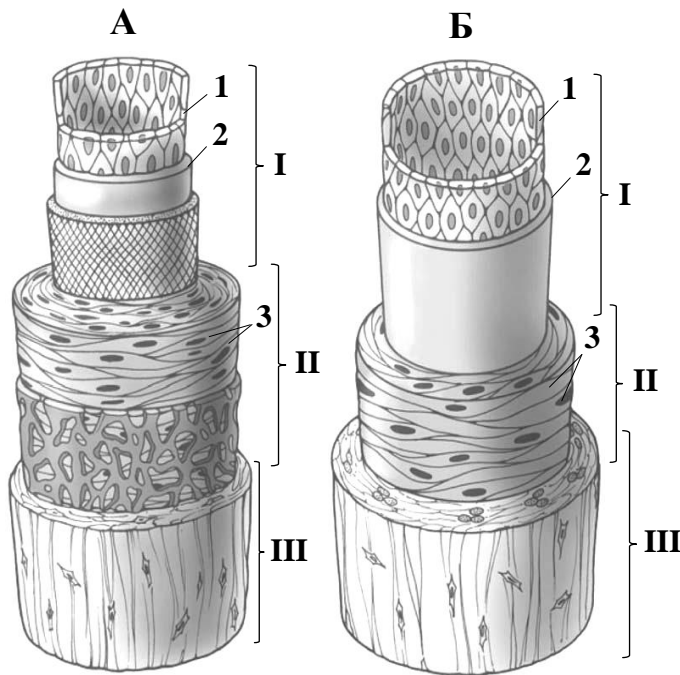


Схема гистологического строения артерии (А)
и вены (Б) мышечного типа

Назовите структуры,
обозначенные цифрами:

- I. _____
II. _____
III. _____
1. _____
2. _____ слой
3. _____

Выделите цветом:

- внутренняя эластическая мембрана
 наружная эластическая мембрана

АРТЕРИЯ И ВЕНА МЫШЕЧНОГО ТИПА



Зарисуйте и обозначьте цифрами
структуры:

I. Внутренняя оболочка

1. Эндотелий
2. Субэндотелиальный слой
3. Внутренняя эластическая мембрана

II. Средняя оболочка.

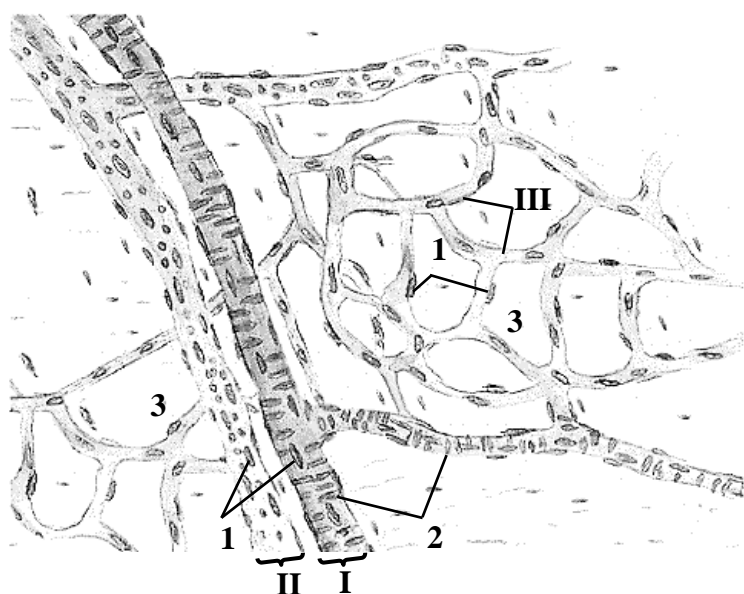
4. Гладкие миоциты
5. Эластические волокна

III. Наружная оболочка

6. Ядра соединительнотканых клеток
7. Сосуды сосудов

Гистологический препарат
(поперечный срез артерии и вены мышечного типа,
окраска гематоксилином и эозином)

СОСУДЫ МИКРОЦИРКУЛЯТОРНОГО РУСЛА



Назовите и выделите цветом структуры, обозначенные цифрами:

I. _____

II. _____

III. _____

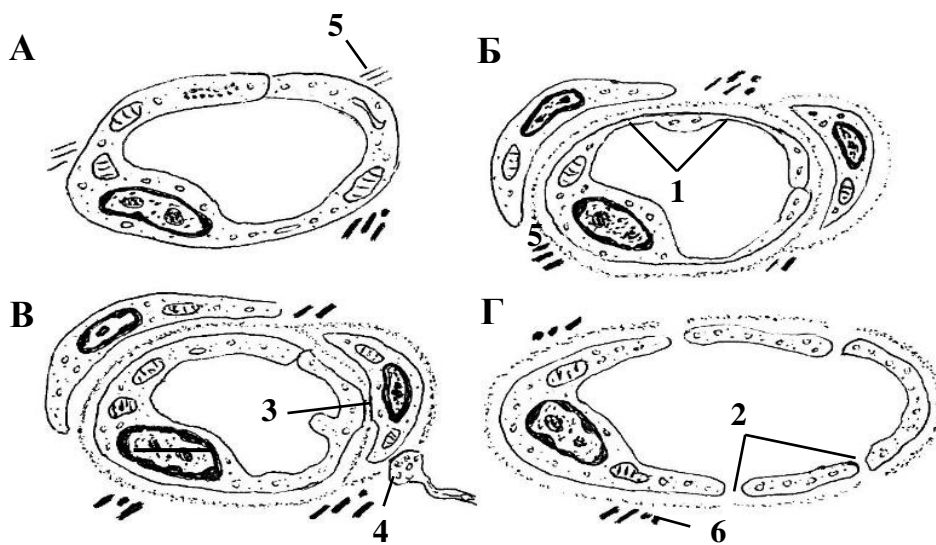
1. _____

2. _____

3. Рыхлая соединительная ткань

Микроциркуляторное русло мягкой оболочки головного мозга (схема)

ТИПЫ КАПИЛЛЯРОВ



Выделите цветом:

- эндотелиоцит
- базальная мембрана
- перицит
- адвентициальная клетка

Схема строения

Назовите структуры, обозначенные буквами и цифрами:

- | | |
|----------------------------|-------------------------------------|
| А. Лимфатический капилляр | 1. _____ |
| Б. Гемокапилляр _____ типа | 2. _____ в эндотелии |
| В. Гемокапилляр _____ типа | 3. Контакт эндотелиоцита и перицита |
| Г. _____ гемокапилляр | 4. Нервное окончание |
| | 5. _____ филаменты |
| | 6. _____ волокна |

**СРАВНИТЕЛЬНАЯ МОРФОЛОГИЧЕСКАЯ ХАРАКТЕРИСТИКА АРТЕРИИ МЫШЕЧНОГО ТИПА
И СОПРОВОЖДАЮЩЕЙ ВЕНЫ**

Заполните таблицу (ненужное вычеркнуть).

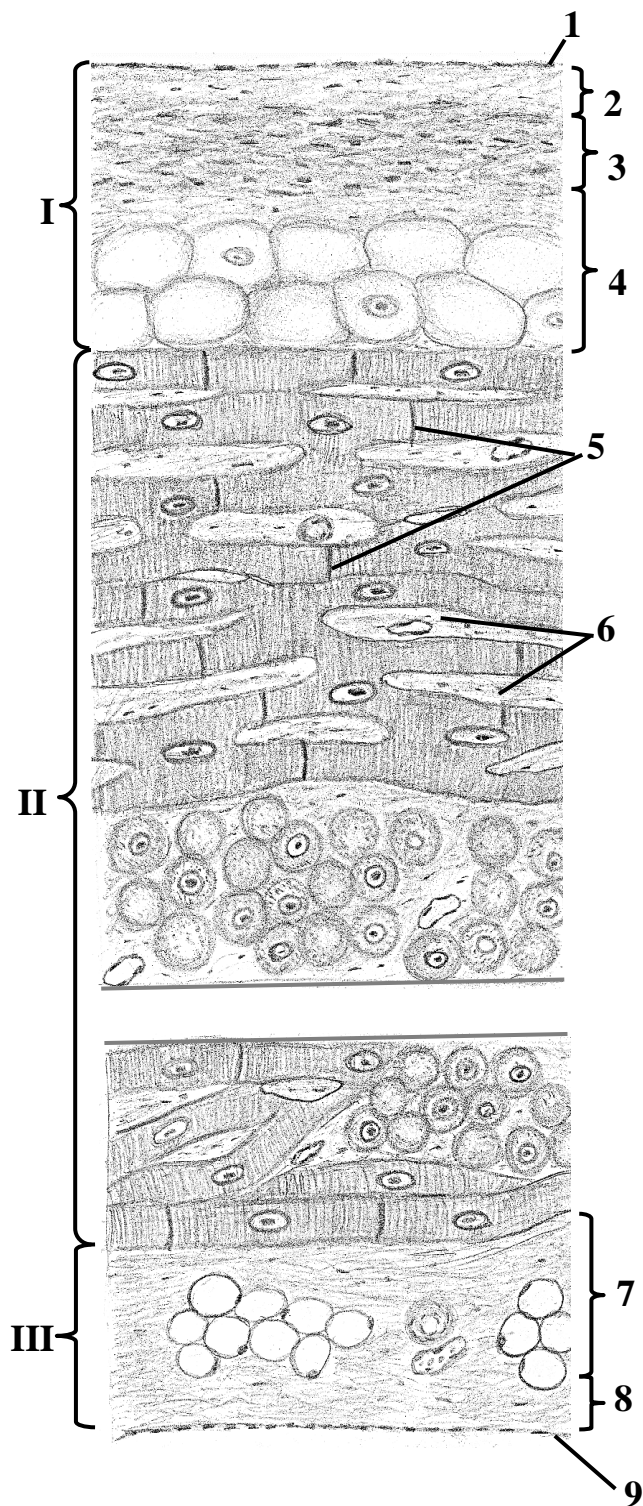
| Характеристика | Артерия | Вена |
|--|---|---|
| Просвет (в гистологическом препарате) | зияет/спавшийся | зияет/спавшийся |
| Внутренняя оболочка (в гистологическом препарате) | волнистая/гладкая | волнистая/гладкая |
| Внутренняя эластическая мембрана | присутствует/слабо выражена или отсутствует | присутствует/слабо выражена или отсутствует |
| Средняя оболочка | толстая/тонкая | толстая/тонкая |
| Наружная оболочка | толстая/тонкая | толстая/тонкая |
| Клапаны | есть/нет | есть/нет |

ТКАНЕВОЙ СОСТАВ И ИСТОЧНИКИ РАЗВИТИЯ ОБОЛОЧЕК СТЕНКИ СЕРДЦА

Заполните таблицу.

| Оболочка | Тканевой состав | Источник развития |
|-----------------|----------------------------------|--|
| Эндокард | 1. _____ 2. _____ 3. _____ | _____ |
| Миокард | 1. _____ 2. _____ | _____ _____ (миоэпикардальная пластинка) |
| Эпикард | 1. _____ 2. _____ | |

СТЕНКА ЖЕЛУДОЧКА СЕРДЦА



Назовите структуры, обозначенные цифрами:

I. _____

1. _____

2. _____ слой

3. _____ слой

4. _____ слой

II. _____

5. _____ диски

6. Рыхлая соединительная ткань

III. _____

(висцеральная пластинка серозного перикарда)

7. Подсерозная основа

8. Соединительнотканная пластинка

9. _____

Выделите цветом:

сократительные кардиомиоциты

волокна Пуркинью

адипоциты

Схема гистологического строения

ПЕРВИЧНЫЕ ЛИМФОИДНЫЕ ОРГАНЫ. КРАСНЫЙ КОСТНЫЙ МОЗГ. ТИМУС

Контрольные вопросы:

1. Общая морфофункциональная характеристика органов лимфоидной системы.
2. Понятие о первичных и вторичных лимфоидных органах.
3. Красный костный мозг. Развитие, строение, функции.
4. Возрастные изменения красного костного мозга.
5. Тимус. Развитие, строение, функции.
6. Гемато-тимический барьер. Понятие о возрастной и акцидентальной инволюции.
7. Эндокринная функция тимуса.

Студент должен знать. Развитие, строение, функции: красного костного мозга, тимуса.

Студент должен уметь показать на гистологических препаратах:

Мазок красного костного мозга: гемоцитобласты, миелоциты, эритроциты, лимфоциты, базофильные, эозинофильные, нейтрофильные гранулоциты.

Тимус: капсулу, дольки, междольковую соединительную ткань, корковое и мозговое вещество дольки, тимоциты, тимусные тельца, кровеносные сосуды.

ГЛОССАРИЙ

Органы лимфоидной системы относятся к паренхиматозным органам, обеспечивают образование и физиологическую регенерацию клеток крови, защиту организма от антигенов.

Первичные лимфоидные органы — красный костный мозг и тимус. В них происходит *антигеннезависимая дифференцировка лимфоцитов*, в результате которой на поверхности клеток формируются уникальные по специфичности антигенраспознающие рецепторы.

Красный костный мозг — универсальный орган гемоцитопоеза, который у взрослого человека располагается между костными трабекулами в губчатом веществе плоских костей и в эпифизах трубчатых костей. *Источник развития* — мезенхима. В нем образуются форменные элементы крови, а также происходит антигеннезависимая дифференцировка В-лимфоцитов и начальные этапы антигеннезависимой дифференцировки Т-лимфоцитов. Гистологически в костном мозге различают паренхиму и строму.

Паренхиму составляют клетки крови на разных стадиях дифференцировки (так называемый гемопоэтический компонент).

Строма образована ретикулярной соединительной тканью, содержащей ретикулярные клетки, макрофаги и адипоциты, а также остеобласты и остеокласты (входят в состав эндоста). Микроциркуляторное русло красного костного мозга представлено преимущественно гемоканальцами синусоидного типа.

Тимус — двухдолевой орган, расположенный в передней части верхнего средостения, в котором происходят завершающие этапы антигеннезависимой дифференцировки Т-лимфоцитов (timoцитов) и выработка гормонов (timoпоэтин, тимозин), стимулирующих пролиферацию Т-лимфоцитов тимуса и вторичных лимфоидных органов. *Источник развития* — энтодерма переднего отдела кишечной трубки (3-я пара жаберных карманов). Снаружи тимус покрыт капсулой из плотной соединительной ткани, от которой в паренхиму направляются перегородки из рыхлой соединительной ткани, разделяющие его на незамкнутые дольки.

Строма дольки представлена эпителиальными клетками, образующими трехмерную сеть. Зрелые и незрелые тимоциты образуют *паренхиму* дольки. Дольки состоят из коркового и мозгового вещества.

Корковое вещество тимуса располагается на периферии долики. На гистологическом препарате оно выглядит более темным, что обусловлено плотным расположением корковых тимоцитов, находящихся на разных стадиях антигеннезависимой дифференцировки. Роль специфического микроокружения для этих клеток выполняют ретикулярные эпителиоциты. Они располагаются на базальной мембране, имеют многочисленные отростки и соединены между собой десмосомами.

Гемато-тимический барьер обеспечивает защиту созревающих Т-лимфоцитов коркового вещества долики от контакта с антигенами. В его состав входят: эндотелий гемокапилляров соматического типа, его базальная мембрана, перикапиллярное пространство с макрофагами, а также ретикулярные эпителиоциты и их базальная мембрана.

Мозговое вещество тимуса располагается в центре долики. На препарате оно выглядит более светлым, так как содержит меньшее по сравнению с корковым веществом количество тимоцитов (это дозревающие и зрелые рециркулирующие Т-лимфоциты). В центре мозгового вещества находятся тимусные тельца (тельца Гассала).

Тимусное тельце (тельце Гассала) представляет собой наслаившиеся друг на друга клетки эпителиальной стромы. Эти структуры участвуют в антигенпрезентации аутоантигенов и уничтожении аутореактивных тимоцитов; выделяют цитокины, влияющие на миграцию и дифференцировку тимоцитов.

Инволюция тимуса. Тимус достигает максимального развития в раннем детском возрасте. В период от 3 до 18 лет отмечается стабилизация его массы. После 20 лет начинается **возрастная инволюция** (уменьшение массы), что сопровождается уменьшением количества тимоцитов, уменьшением размера долек и развитием жировой ткани. Акцидентальная инволюция может наступить в ответ на стрессовые ситуации (травма, интоксикация, голодание и др.). В таких случаях под влиянием глюкокортикоидов (гормоны коры надпочечников) происходит выброс Т-лимфоцитов в кровь и массовая гибель лимфоцитов в самом органе.

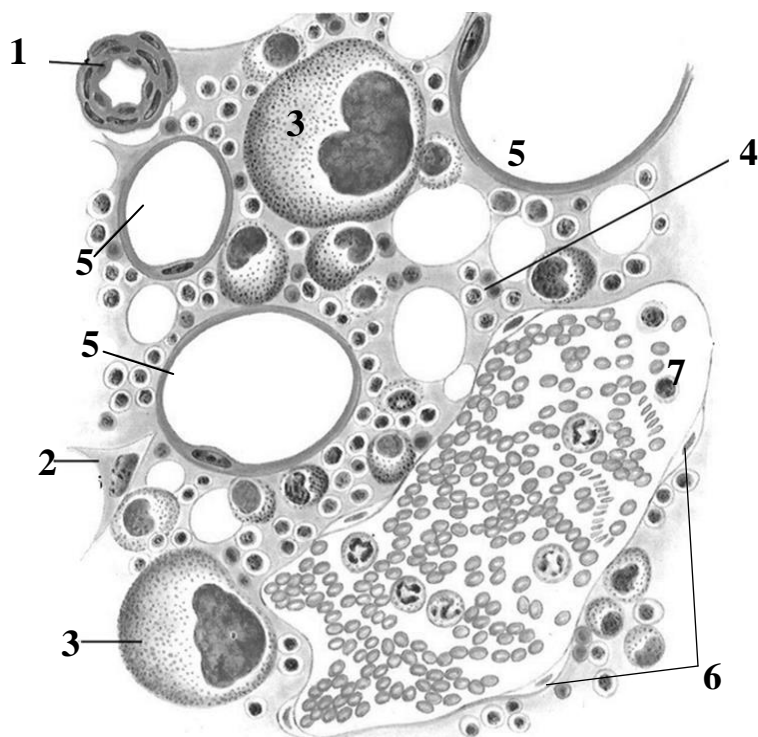
МАТЕРИАЛ ДЛЯ САМОСТОЯТЕЛЬНОЙ РАБОТЫ

КРАСНЫЙ КОСТНЫЙ МОЗГ

Заполните таблицу.

| Локализация | Гемопозитический компонент | Стромальный компонент | | |
|-------------|----------------------------|-----------------------|---------|--------|
| | | клетки | волокна | сосуды |
| | | 1. | | |
| | | 2. | | |
| | | 3. | | |
| | | 4. | | |
| | | 5. | | |

КРАСНЫЙ КОСТНЫЙ МОЗГ

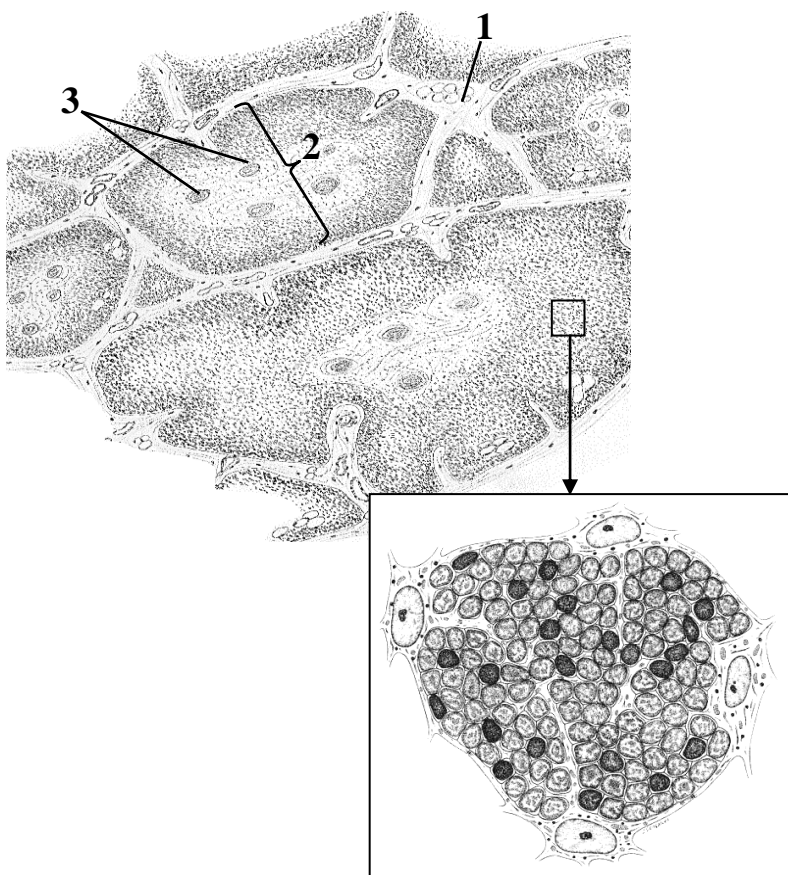


Назовите структуры, обозначенные цифрами:

1. _____
2. Ретикулярная клетка
3. _____
4. Гемопозитический островок
5. _____
6. _____
7. _____ капилляр

Схема строения

ТИМУС



Назовите структуры, обозначенные цифрами:

1. _____
перегородка
2. _____
тимуса
3. _____

Выделите цветом:

- капсула
- корковое вещество
- мозговое вещество
- ретикулярные эпителиоциты
- тимоциты

Схема гистологического строения



Зарисуйте дольку тимуса и обозначьте цифрами структуры:

1. Кортиковое вещество
2. Мозговое вещество
3. Тимусные тельца
4. Тимоциты
5. Кровеносные сосуды

Гистологический препарат

(окраска гематоксилином и эозином, большое увеличение)

Для заметок:

ВТОРИЧНЫЕ ЛИМФОИДНЫЕ ОРГАНЫ. ЛИМФАТИЧЕСКИЙ УЗЕЛ. СЕЛЕЗЕНКА. МИНДАЛИНА

Контрольные вопросы:

1. Общие принципы структурной организации вторичных лимфоидных органов.
2. Лимфатический узел. Развитие, строение, функции, возрастные изменения.
3. Тимусзависимые и тимуснезависимые зоны лимфатических узлов.
4. Селезенка. Развитие, строение, функции, особенности кровообращения.
5. Тимусзависимые и тимуснезависимые зоны селезенки. Возрастные изменения селезенки.
6. Лимфоидная ткань, ассоциированная со слизистыми оболочками. Развитие, строение и функции миндалин.

Студент должен знать. Развитие, строение, функции: лимфатического узла, селезенки, миндалин.

Студент должен уметь показать на гистологических препаратах:

Лимфатический узел: капсулу, трабекулы, корковое вещество, паракортикальную область, мозговое вещество, лимфоидные узелки (центр размножения, мантийную зону), мозговые тяжи, синусы лимфатического узла (краевой, межузелковый, мозговой).

Селезенка: капсулу, трабекулярные артерию, вену, центральную вену, красную пульпу, белую пульпу (центр размножения, мантийную, маргинальную, периартериальную зоны).

Миндалина: крипту, многослойный плоский неороговевающий эпителий, лимфоидный узелок, межузелковую зону, капсулу.

ГЛОССАРИЙ

Вторичные (периферические) лимфоидные органы — лимфатические узлы, селезенка, миндалины, одиночные и групповые лимфоидные узелки. В них, а также в лимфоидной ткани, ассоциированной с бронхом, кишкой, мочевой системой, слизистыми оболочками, происходит антигензависимая дифференцировка Т-лимфоцитов в тимусзависимых зонах (Т-зоны), В-лимфоцитов — в тимуснезависимых зонах (В-зоны) с образованием эффекторных клеток.

Цитотоксические Т-клетки (Т-киллеры) — эффекторные Т-клетки, участвуют в реакциях клеточного иммунитета.

Плазмоциты — эффекторные В-клетки, вырабатывают антитела, участвуют в реакциях гуморального иммунитета вместе с Т-хелперами и антигенпрезентирующими клетками (АПК).

Антигены — генетически чужеродное вещество (белок, полисахарид, липополисахарид, липопротеин, нуклеопротеин), способное при введении в организм или при образовании в организме вызывать специфический иммунный ответ и взаимодействовать с антителами и антигенраспознающими клетками.

Лимфатический узел — паренхиматозный орган бобовидной или овальной формы, располагается по ходу лимфатических сосудов. Протекая через лимфатические узлы, лимфа на 95–99 % очищается от антигенов, обогащается антителами и лимфоцитами. *Источник развития* – мезенхима. Снаружи узел покрыт соединительнотканной капсулой, от которой внутрь органа отходят трабекулы. Капсула, трабекулы и расположенная между ними ретикулярная ткань образуют *строму узла*. Лимфоциты, плазмоциты на разных стадиях дифференцировки составляют его *паренхиму*.

Корковое вещество располагается под капсулой, на гистологическом препарате более темное, содержит *лимфоидные узелки (тимуснезависимая зона)* диаметром до 1 мм. После активации антигеном в центре узелка формируется *центр размножения*, который окружает *мантийная зона*. Центр размножения образован пролиферирующими В-клетками, содержит Т-хелперы и поддерживающие фолликулярные дендритные клетки (АПК). Центр размножения наиболее выражен при гуморальном иммунном ответе. В мантийной зоне лимфоидного

узелка находятся малые лимфоциты (имеют гиперхромное овальное ядро и узкий ободок цитоплазмы), преимущественно проплазмоциты и В-клетки памяти.

Паракортикальная область располагается под лимфоидными узелками, на границе коркового и мозгового вещества, является *тимусзависимой зоной*, в которой преобладают Т-лимфоциты, присутствуют интердигитирующие клетки (АПК). Наиболее выражена при клеточном иммунном ответе.

Мозговое вещество занимает центральную часть узла, на гистологическом препарате более светлое, образовано *мозговыми синусами* и *тяжами* (*тимуснезависимая зона*). В мозговых тяжах макрофаги, проплазмоциты, плазмоциты. Через мозговые синусы плазмоциты и синтезируемые ими антитела попадают в лимфу.

Приносящие лимфатические сосуды располагаются с выпуклой стороны органа, из них лимфа попадает в синусы лимфатического узла: краевой, межузелковый, мозговой. Мозговые синусы соединяются в *выносящий лимфатический сосуд*, который выходит из ворот узла с противоположной, вогнутой стороны.

Селезёнка — паренхиматозный орган, снаружи покрыт серозной оболочкой и капсулой. *Источник развития* — мезенхима. В белой пульпе селезенки и селезеночных тяжах происходит дифференцировка лимфоцитов, в синусоидах красной пульпы — депонирование крови, разрушение эритроцитов, тромбоцитов, в эмбриогенезе — орган кроветворения. *Строму селезенки* образуют капсула, трабекулы (из плотной соединительной ткани с гладкими миоцитами) и расположенная между ними ретикулярная соединительная ткань. *Паренхима селезенки* представлена белой и красной пульпой.

Белая пульпа селезенки — это *лимфоидные узелки* (тимуснезависимые зоны с центром размножения и мантийным слоем; содержат В-лимфоциты на разных стадиях антигензависимой дифференцировки, Т-хелперы и фолликулярные дендритные антигенпрезентирующие клетки) и *периартериальные лимфоидные влаглища* (тимусзависимые зоны; содержат Т-лимфоциты и интердигитирующие дендритные антигенпрезентирующие клетки), продолжающиеся в лимфоидные узелки в виде периартериальной зоны. Лимфоидные узелки расположены хаотично, содержат эксцентрично расположенную центральную артериолу. От красной пульпы узелки отделены маргинальной зоной, в которой находятся одновременно Т- и В-клетки.

Красная пульпа селезенки представлена *селезеночными тяжами* и *селезеночными синусоидами*. В селезеночных тяжах находятся проплазмоциты и плазмоциты (тимуснезависимая зона), макрофаги (уничтожают «старые» или поврежденные тромбоциты и эритроциты) и форменные элементы крови. Селезеночные синусоиды образованы веретенообразными эндотелиальными клетками, способными образовывать широкие щели, через которые форменные элементы крови могут мигрировать в селезеночные тяжи и обратно в сосуд.

Лимфоидная ткань, ассоциированная со слизистыми оболочками (английская аббревиатура MALT — mucosa-associated lymphoid tissue), представлена одиночными или групповыми лимфоидными узелками (фолликулами), тесно связанными с эпителием желудочно-кишечного тракта, дыхательной, мочевой и половой систем, а также конъюнктивой глаза. Одиночные лимфоидные узелки располагаются в слизистой оболочке и подслизистой основе на различном расстоянии друг от друга и на разной глубине. Групповые лимфоидные узелки входят в состав миндалин, пейеровых бляшек подвздошной кишки, аппендикса. В лимфоидной ткани, ассоциированной со слизистой оболочкой, преобладают В-лимфоциты и плазмоциты, а Т-лимфоциты представлены в основном Т-хелперами. Плазмоциты вырабатывают антигены класса А (IgA), которые секретируются на поверхность эпителия.

Миндалины представляет собой складки слизистой оболочки с углублениями между ними (крипты), которые не полностью отделены от окружающей тканей капсулой из рыхлой соединительной ткани. Складки и крипты выстланы многослойным плоским неороговеваю-

щим эпителием, который содержит антигенпрезентирующие дендритные клетки, в некоторых местах инфильтрирован лимфоцитами и гранулоцитами.

Лимфоидные узелки располагаются под эпителием в рыхлой соединительной ткани. В них преобладают В-лимфоциты (тимуснезависимые зоны; включают помимо В-лимфоцитов на разных стадиях антигензависимой дифференцировки также Т-хелперы и фолликулярные дендритные антигенпрезентирующие клетки).

Межузелковые зоны располагаются между лимфоидными узелками, являются тимусзависимыми зонами, содержат Т-лимфоциты на разных стадиях антигензависимой дифференцировки и интердигитирующие дендритные антигенпрезентирующие клетки.

МАТЕРИАЛ ДЛЯ САМОСТОЯТЕЛЬНОЙ РАБОТЫ

ЛИМФАТИЧЕСКИЙ УЗЕЛ

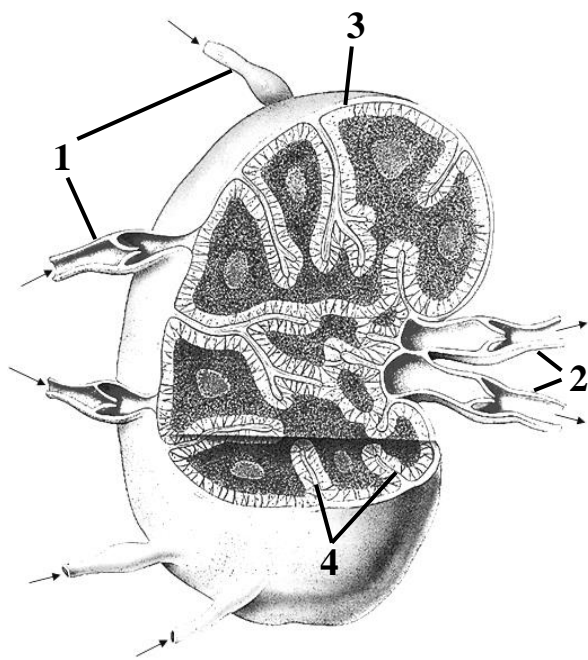


Схема строения органа

Назовите структуры, обозначенные цифрами:

1. _____ сосуды
2. _____ сосуды
3. _____
4. _____

Выделите цветом:

- лимфоидные узелки коркового вещества
- паракортикальная область
- мозговые тяжи
- синусы



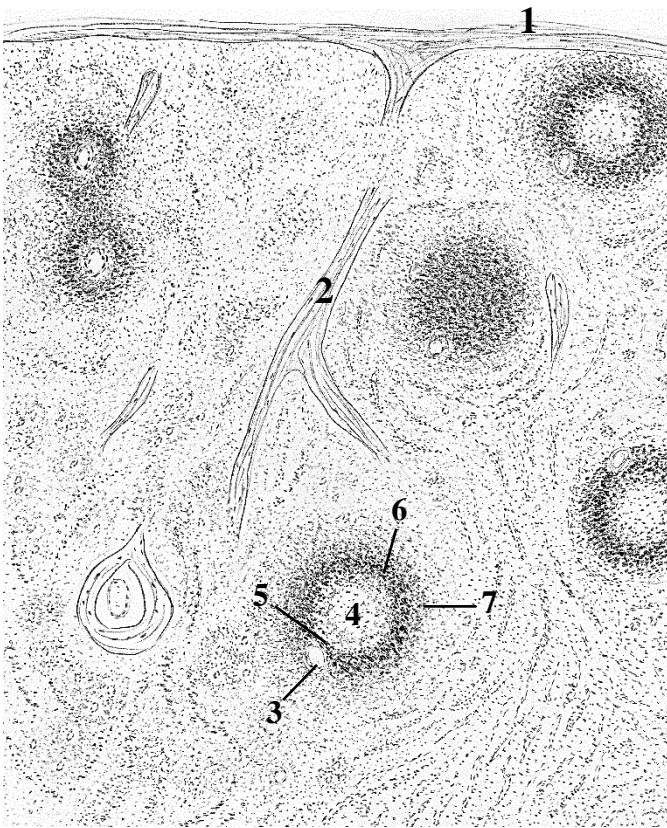
Гистологический препарат
(окраска гематоксилином и эозином,
большое увеличение)

Зарисуйте и обозначьте цифрами следующие структуры:

- I. Кортикальное вещество
- II. Паракортикальная область
- III. Мозговое вещество
1. Капсула
2. Краевой синус
3. Трабекула
4. Лимфоидный узелок
 - а. мантийная зона
 - б. зона размножения

5. Мозговые тяжи
6. Мозговые синусы

СЕЛЕЗЕНКА




Назовите структуры, обозначенные цифрами, и на схеме выделите цветом белую и красную пульпу:

- белая пульпа (лимфоидные узелки)
- красная пульпа

1. _____
2. _____
3. _____ артерия
4. Центр размножения
5. _____ зона
6. _____ зона
7. _____ зона

Схема гистологического строения

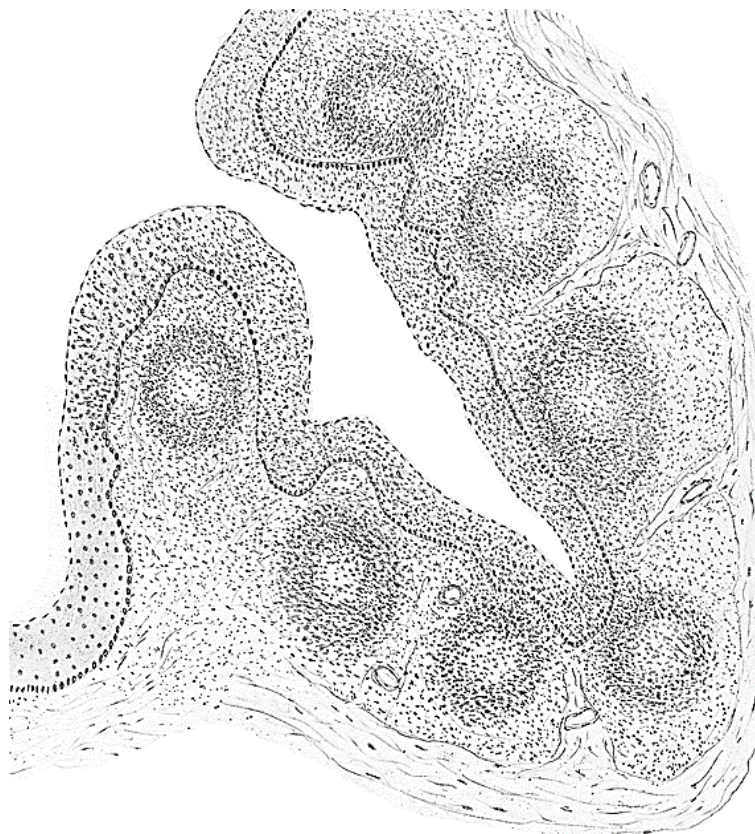

Зарисуйте и обозначьте цифрами структуры:

1. Трабекулы
2. Центральная артерия
3. Центр размножения
4. Периартериальное лимфоидное влагалище
5. Мантийная зона
6. Маргинальная зона

Гистологический препарат
(окраска гематоксилином и эозином,
большое увеличение)

НЕБНАЯ МИНДАЛИНА



Выделите цветом:

- многослойный плоский неороговевающий эпителий
- лимфоидные узелки
- межузелковые зоны
- капсула
- трабекулы

Схема гистологического строения

Для заметок:

ЭНДОКРИННАЯ СИСТЕМА. МИКРОСКОПИЧЕСКОЕ СТРОЕНИЕ ГИПОФИЗА, ЭПИФИЗА, ЩИТОВИДНОЙ И ОКОЛОЩИТОВИДНЫХ ЖЕЛЕЗ, НАДПОЧЕЧНИКОВ

Контрольные вопросы:

1. Эндокринная система (органы и клетки с эндокринными функциями). Понятие о нейроэндокринной регуляции в организме. Органы-мишени.
2. Гипоталамус. Микроскопическое строение, функции. Гипоталамо-гипофизарная система.
3. Гипофиз. Источники развития. Микроскопическое строение, особенности кровоснабжения. Связь гипофиза с другими эндокринными железами (принцип обратной связи).
4. Эпифиз. Источники развития, микроскопическое строение, функции.
5. Щитовидная и околощитовидная железы, развитие, строение, значение для организма. Гистофизиология секреторного цикла. Гемато-тиреоидный барьер.
6. Надпочечники. Источники развития, микроскопическое строение коркового и мозгового вещества. Связь надпочечника с гипофизом и центральной нервной системой.
7. Возрастные особенности надпочечников (эмбриональный и постэмбриональный периоды). Участие надпочечников в защитных реакциях организма. Параганглии.

Студент должен знать. Морфогенез и механизмы взаимодействия центральных и периферических органов эндокринной системы.

Студент должен уметь показать на гистологических препаратах:

Гипофиз: аденогипофиз, нейрогипофиз, хромофобные, ацидофильные и базофильные эндокриноциты, синусоидные капилляры.

Щитовидная железа: капсулу, фолликулы, парафолликулярные клетки.

Надпочечник: капсулу, корковое вещество (клубочковую, пучковую и сетчатую зоны), мозговое вещество.

ГЛОССАРИЙ

Эндокринная система включает в свой состав эндокринные железы, эндокринный компонент экзокринных желез, а также совокупность гормонпродуцирующих клеток в составе органов, относящихся к другим системам.

Гипоталамус — центр регуляции эндокринных функций. Содержит ядра, состоящие из нейросекреторных клеток, которые через аксовазальные синапсы секретируют гормоны в кровь. *Источник развития* – нейроэктодерма.

Крупноклеточные ядра содержат скопления крупных нейроэндокриноцитов, которые синтезируют гормоны *вазопрессин* (супраоптические ядра) и *окситоцин* (паравентрикулярные ядра).

Мелкоклеточные ядра состоят из нейроэндокриноцитов, которые синтезируют и выделяют в сосуды первичной капиллярной сети гипоталамуса *релизинг-гормоны* (либерины и статины). Далее по воротным венам гипофиза нейросекрет попадает во вторичную капиллярную сеть аденогипофиза. *Либерины* стимулируют, а *статины* останавливают секрецию гормонов клетками аденогипофиза.

Эпифиз регулирует циклические процессы. Строма органа представлена соединительнотканной капсулой, от которой отходят перегородки, разделяющие паренхиму на дольки. На 90–95 % паренхима состоит из крупноядерных, отростчатых светлых и темных **пинеалоцитов**. Пинеалоциты секретируют более 40 биологически активных веществ, главными из которых являются *мелатонин* и *серотонин*. 3–5 % паренхимы составляют глиальные клет-

ки — волокнистые **астроциты**. Источник развития паренхимы — нейроэктодерма. С возрастом в строме органа выявляются плотные слоистые образования — эпифизарные конкреции, или мозговой песок.

Гипофиз — центральный орган эндокринной системы, регулирующий функции других эндокринных желез. Он состоит из двух частей — **аденогипофиза** и **нейрогипофиза**. *Источник развития* аденогипофиза — эпителий ротовой полости эктодермального происхождения, нейрогипофиза — нейроэктодерма дна III желудочка мозга. *Строма* представлена капсулой из плотной соединительной ткани и прослойками из рыхлой соединительной ткани с большим количеством синусоидных капилляров. *Паренхима* аденогипофиза образована эпителиальной тканью, паренхима нейрогипофиза — нервной тканью. Аденогипофиз включает *переднюю* и *среднюю доли*, а нейрогипофиз в основном представлен *задней долей*.

Передняя доля образована тяжами эпителиальных клеток, большая часть которых (50–65 %) не содержит секреторные гранулы, поэтому слабо окрашивается красителями — *хромофобные эндокриноциты* (молодые или находящиеся в стадии покоя клетки). Остальные клетки окрашиваются кислыми красителями (*ацидофильные эндокриноциты*) или основными красителями (*базофильные эндокриноциты*). Ацидофильные эндокриноциты подразделяются на *соматотропоциты* (синтезируют соматотропный гормон) и *лактотропоциты* (синтезируют пролактин). Базофильные эндокриноциты подразделяются на *тиротропоциты* (продуцируют тиротропный гормон, ТТГ), *гонадотропоциты* (вырабатывают фолликулостимулирующий и лютеинизирующий гормоны, ФСГ и ЛГ) и *кортикотропоциты* (синтезируют адренокортикотропный гормон, АКТГ).

Средняя доля (промежуточная часть) состоит из базофильных эпителиальных клеток, которые вырабатывают гормоны *меланотропин* и *липотропин*. Меланотропин регулирует пигментный обмен, липотропин регулирует жировой обмен.

Задняя доля содержит глиальные клетки (*питуициты*), формирующие строму, и аксоны нейроэндокриноцитов супраоптического и паравентрикулярного ядер гипоталамуса, образующие на капиллярах крупные расширения (тельца Херринга). В области аксовазальных синапсов окситоцин и вазопрессин выделяются в кровь.

Щитовидная железа имеет строму и паренхиму. Строма представлена соединительно-тканной капсулой и прослойками из рыхлой соединительной ткани, которые разделяют паренхиму на плохо различимые дольки. Основными структурными компонентами паренхимы являются *фолликулы* — замкнутые шаровидные или слегка вытянутые образования с полостью внутри, заполненной гликопротеином тиреоглобулином. Стенка фолликулов образована одним слоем *фолликулярных* клеток (*Т-тироцитов*), среди которых встречаются одиночные *парафолликулярные* клетки (*С-тироциты*). Т-тироциты имеют кубическую форму, синтезируют гормоны трийодтиронин и тироксин путем расщепления тиреоглобулина. С-тироциты в стенке фолликула лежат эндотелиально (их апикальные части не достигают просвета фолликула) или в соединительной ткани между фолликулами. С-тироциты синтезируют гормон кальцитонин, который снижает уровень кальция в крови. *Источник развития фолликулярных клеток* — энтодерма переднего отдела кишечной трубки, *парафолликулярных* — энтодерма IV пары жаберных карманов.

Околощитовидная железа — эндокринный орган овальной формы. Строма представлена капсулой и тонкими прослойками рыхлой соединительной ткани; паренхима образована тяжами (трабекулами) эпителиальных эндокринных клеток (*паратироцитов*). Источник развития паратироцитов — эпителий III и IV пары жаберных карманов. Различают два типа клеток: *главные паратироциты* — мелкие базофильные клетки полигональной формы, секретируют паратирин (повышает уровень кальция в крови); *оксифильные паратироциты* — малочисленная популяция крупных оксифильных клеток. *Источник развития* — энтодерма переднего отдела кишечной трубки (3-я и 4-я пары жаберных карманов).

Надпочечник — парная эндокринная железа, расположен над верхним полюсом почки. Строма образована соединительнотканной капсулой и прослойками из рыхлой соединительной ткани. Паренхима представлена корковым и мозговым веществом. *Источник развития паренхимы коркового вещества — целомический эпителий, мозгового вещества — нервный гребень.*

Корковое вещество образовано тяжами эпителиальных клеток (*кортикостероцитов*), которые синтезируют кортикостероиды. Клетки содержат хорошо развитую гладкую эндоплазматическую сеть и большое количество липидных включений. В нем выделяют три зоны: клубочковую, пучковую и сетчатую.

Клубочковая зона расположена под капсулой; образована небольшими по размеру клетками, которые формируют округлые скопления (клубочки). Эти клетки вырабатывают минералокортикоиды (главным образом альдостерон).

Пучковая зона содержит крупные оксифильные клетки кубической или призматической формы, тяжи которых ориентированы перпендикулярно к поверхности надпочечника. Клетки пучковой зоны продуцируют глюкокортикоидные гормоны (преимущественно кортизол и кортизон).

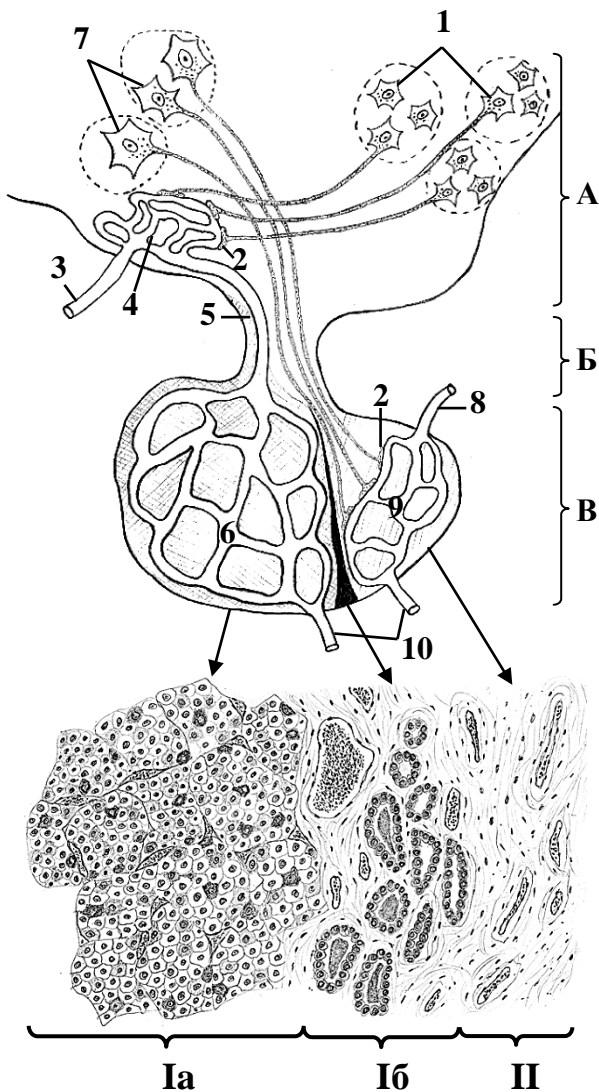
Сетчатая зона состоит из переплетения тяжей мелких эпителиальных клеток, которые вырабатывают мужские половые гормоны (андрогены).

Мозговое вещество образовано крупными полигональными клетками — *хромаффиноцитами*. Преганглионарные симпатические волокна образуют синапсы с хромаффиноцитами, которые вырабатывают адреналин (эпинефрин) и норадреналин (норэпинефрин) в ответ на нервную стимуляцию. Между клетками находятся прослойки рыхлой соединительной ткани с большим количеством синусоидных капилляров.

Для заметок:

МАТЕРИАЛ ДЛЯ САМОСТОЯТЕЛЬНОЙ РАБОТЫ

ГИПОТАЛАМО-ГИПОФИЗАРНАЯ СИСТЕМА



Назовите структуры, обозначенные буквами и цифрами.

Выделите цветом: артерии — красным, капилляры — фиолетовым, вены — синим, нейрогипофиз — желтым, аденогипофиз — зеленым.

A. _____

B. _____

B. _____

I. _____

a. _____

б. _____

II. _____

1. _____

мелкоклеточных ядер гипоталамуса

2. _____

3. _____ артерия

4. _____ сеть

5. _____ вены гипофиза

6. _____ сеть

7. _____

крупноклеточных ядер гипоталамуса

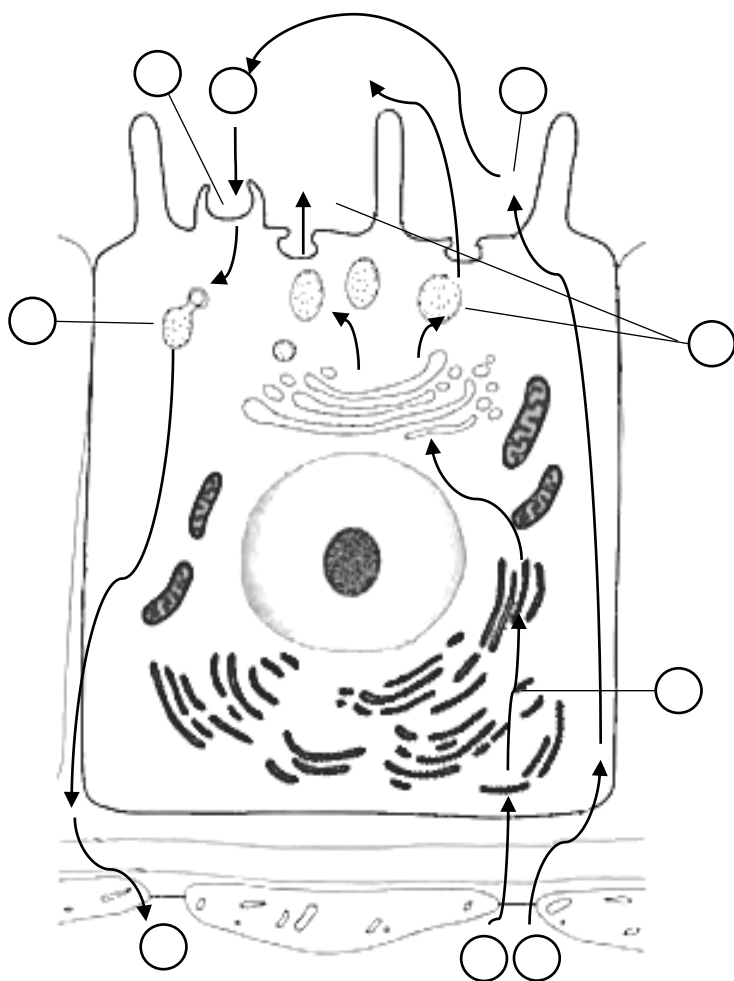
8. _____ артерия

9. _____ нейрогипофиза

10. _____ вены

Схема гистологического строения гипофиза

ЩИТОВИДНАЯ ЖЕЛЕЗА И ОКОЛОЩИТОВИДНАЯ ЖЕЛЕЗА



Выделите цветом структуры гемато-тиреоидного барьера:

- эндотелий
- базальная мембрана эндотелия
- базальная мембрана тироцита

Расставьте цифры в соответствии с этапами секреторного цикла Т-тироцита:

1. Аминокислоты (тирозин)
2. Йодид
3. Синтез тиреоглобулина
4. Экзоцитоз тиреоглобулина
5. Образование атомарного йода
6. Йодирование тиреоглобулина
7. Эндоцитоз йодированного тиреоглобулина
8. Расщепление тиреоглобулина ферментами лизосом
9. Выделение Т3 и Т4 в кровь



Зарисуйте и обозначьте цифрами структуры:

1. Фолликулы
2. Фолликулярные клетки
3. Коллоид
4. Резорбционные вакуоли
5. Парафолликулярные клетки
6. Тяжи паратироцитов
7. Соединительная ткань
8. Кровеносные сосуды

Гистологический препарат

(окраска гематоксилином и эозином, большое увеличение)

НАДПОЧЕЧНИК

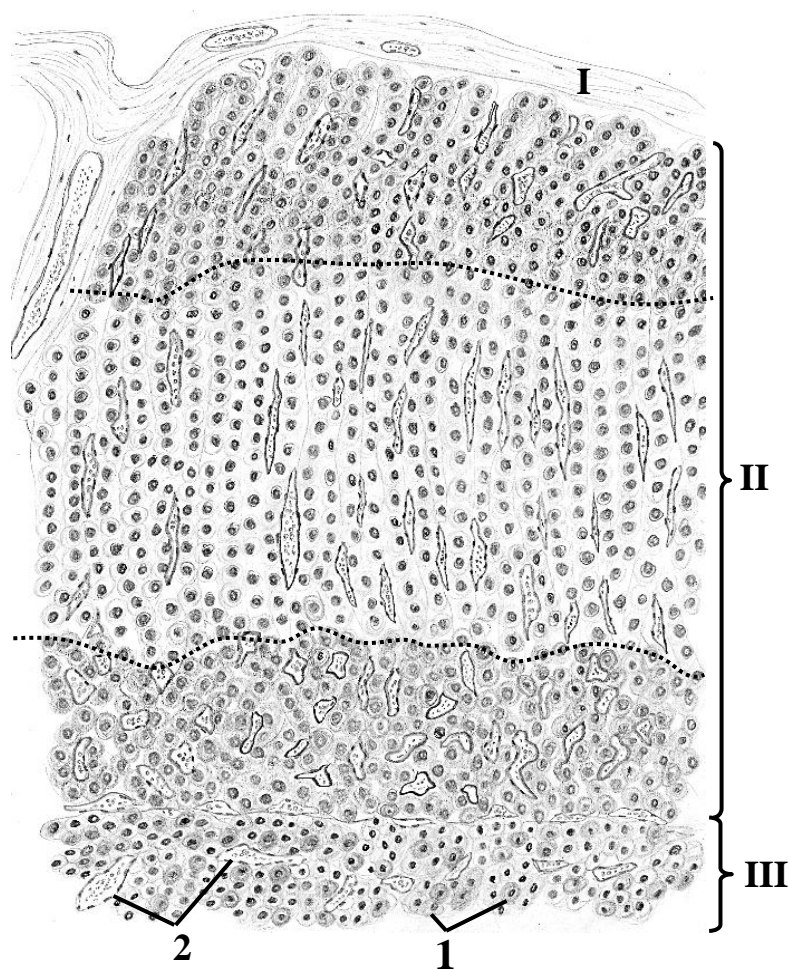


Схема гистологического строения

Назовите и выделите цветом на схеме структуры, обозначенные цифрами:

I. _____

II. _____ вещество

клубочковая зона

пучковая зона

сетчатая зона

III. _____ вещество

1. _____

2. Кровеносные сосуды

ПЕРИФЕРИЧЕСКИЙ ОТДЕЛ ЦЕНТРАЛЬНОЙ НЕРВНОЙ СИСТЕМЫ

Контрольные вопросы:

1. Нервная ткань и нервная система: общая морфофункциональная характеристика, источники развития.
2. Нервные окончания: классификация, общая морфофункциональная характеристика: а) рецепторные и эффекторные нервные окончания: классификация, строение; б) интернейронные синапсы: классификация, строение, механизмы передачи нервного импульса.
3. Микроскопическое строение чувствительного узла спинномозгового/черепного нерва.
4. Автономная (вегетативная) часть периферической нервной системы. Общая морфофункциональная характеристика, отделы.
5. Микроскопическое строение вегетативных ганглиев.
6. Рефлекторная дуга соматического и вегетативного рефлексов.

Студент должен знать. Особенности развития, строение и функции периферического нерва, чувствительного и автономного ганглиев. Компоненты рефлекторных дуг соматического и автономного рефлексов.

Студент должен уметь показать на гистологических препаратах:

Спинальный мозг: серое и белое вещество, тела нейронов, миелиновые нервные волокна, эпендимоциты.

Периферический нерв: нервные волокна, ядра нейролеммоцитов, эндоневрий, периневрий, эпиневррий.

Чувствительный узел: капсулу, псевдоуниполярные нейроны, ганглионарные глиоциты, передний и задний корешки, нервные волокна.

ГЛОССАРИЙ

Нервная система состоит из **центральной нервной системы (ЦНС)**, которая включает *головной мозг* и *спинной мозг*, а также **периферической нервной системы (ПНС)**, представленной *нервами* и *нервными узлами (ганглиями)*. В свою очередь ПНС функционально подразделяется на соматический и автономный (вегетативный) отделы. Источник развития нейронов и нейроглии ЦНС (за исключением микроглии) — нервная трубка; нейронов и нейроглии ПНС — нервный гребень. Микроглия развивается из мезенхимы желточного мешка и клеток крови моноцитарного ряда в постнатальном онтогенезе.

Нерв образован миелиновыми и безмиелиновыми нервными волокнами. Между нервными волокнами располагаются тонкие прослойки рыхлой соединительной ткани с мелкими кровеносными сосудами — *эндоневрий*. Пучки нервных волокон окружены *периневрием* (рыхлая соединительная ткань). Наружная оболочка нерва — *эпиневррий* — представляет собой плотную неоформленную соединительную ткань, содержащую жировые клетки, кровеносные и лимфатические сосуды.

Чувствительный узел (ганглий) спинномозгового/черепного нерва имеет веретеновидную форму, окружен капсулой из плотной соединительной ткани. От капсулы в паренхиму узла проникают тонкие прослойки соединительной ткани, в которой расположены кровеносные сосуды. В чувствительных ганглиях находятся тела *афферентных псевдоуниполярных нейронов* (за исключением спирального и вестибулярного узлов, содержащих тела биполярных нейронов). Они имеют крупное округлое тело и относительно небольшое ядро; располагаются группами по периферии узлов. Тело каждой нервной клетки окружено слоем уплощенных клеток, которые называются *ганглионарными глиоцитами (сателлитные глиальные клетки)*.

Нейроны чувствительного узла являются компонентами одновременно соматических и вегетативных рефлекторных дуг.

Автономный (вегетативный) узел покрыт снаружи соединительнотканной капсулой, содержит *мультиполярные* нейроны, расположенные диффузно или группами, которые окружены (обычно не полностью) *ганглионарными глиоцитами*.

Узлы головной части парасимпатического отдела периферической нервной системы (ушной, ресничной, крылонебной, подъязычной, поднижнечелюстной) содержат тела парасимпатических постганглионарных (эфферентных) холинергических нейронов.

Тазовые узлы включают в свой состав постганглионарные (эфферентные) парасимпатические холинергические и симпатические адренергические нейроны.

Узлы симпатического ствола и автономных сплетений грудной и брюшной полости (чревного, брюшного, аортального, брыжеечных и др.) содержат постганглионарные (эфферентные) симпатические нейроны, образующие холинергические синапсы с преганглионарными волокнами и адренергические синапсы в иннервируемом органе.

Кишечное (энтеральное) сплетение (подслизистое и межмышечное) — совокупность нервных волокон и нервных узлов в стенке пищеварительной трубки (желудок, тонкая и толстая кишка). В узлах содержатся тела постганглионарных (эфферентных) холинергических нейронов, а также чувствительных и вставочных нейронов.

Автономные узлы, обеспечивающие иннервацию *легких, сердца и мочевого пузыря*, лежат вблизи или в стенке этих органов.

Рефлекторная дуга соматического рефлекса состоит из трех нейронов: 1) *чувствительный нейрон* — псевдоуниполярный нейрон чувствительного узла спинномозгового/черепного нерва, рецептор которого может находиться в коже (экстероцептор), скелетных мышцах и сухожилиях (проприоцептор); 2) *вставочный нейрон* — мультиполярная нервная клетка задних рогов спинного мозга или «чувствительных» ядер черепных нервов; 3) *двигательный нейрон* — мультиполярный нейрон передних рогов спинного мозга или двигательных ядер черепных нервов, аксон которого образует нейромышечный синапс на мышечном волокне.

Центральная рефлекторная дуга автономного рефлекса состоит чаще всего из трех нейронов: 1) афферентного нейрона чувствительного узла спинномозгового/черепного нерва, дендрит которого образует рецептор в стенках внутренних органов и сосудов; 2) *первого эфферентного (вставочного) нейрона* вегетативных центров головного и спинного мозга; 3) *второго эфферентного нейрона* узлов симпатического ствола, парасимпатических узлов головы, висцеральных узлов и сплетений, аксон которого образует двигательное нервное окончание на кардиомиоцитах, железах или гладких миоцитах в стенке сосудов и внутренних органов.

Периферическая автономная рефлекторная дуга состоит из чувствительных и двигательных нейронов, тела которых находятся за пределами ЦНС в составе интрамуральных и околоорганных вегетативных ганглиев.

МАТЕРИАЛ ДЛЯ САМОСТОЯТЕЛЬНОЙ РАБОТЫ

НЕРВ



Зарисуйте и обозначьте цифрами структуры:

1. Аксон
2. Миелиновая оболочка
3. Эндоневрий
4. Пучки нервных волокон
5. Периневрий
6. Эпиневрй
7. Жировая ткань

Гистологический препарат
(окраска гематоксилином и эозином,
большое увеличение)

ЧУВСТВИТЕЛЬНЫЙ УЗЕЛ СПИННОМОЗГОВОГО НЕРВА

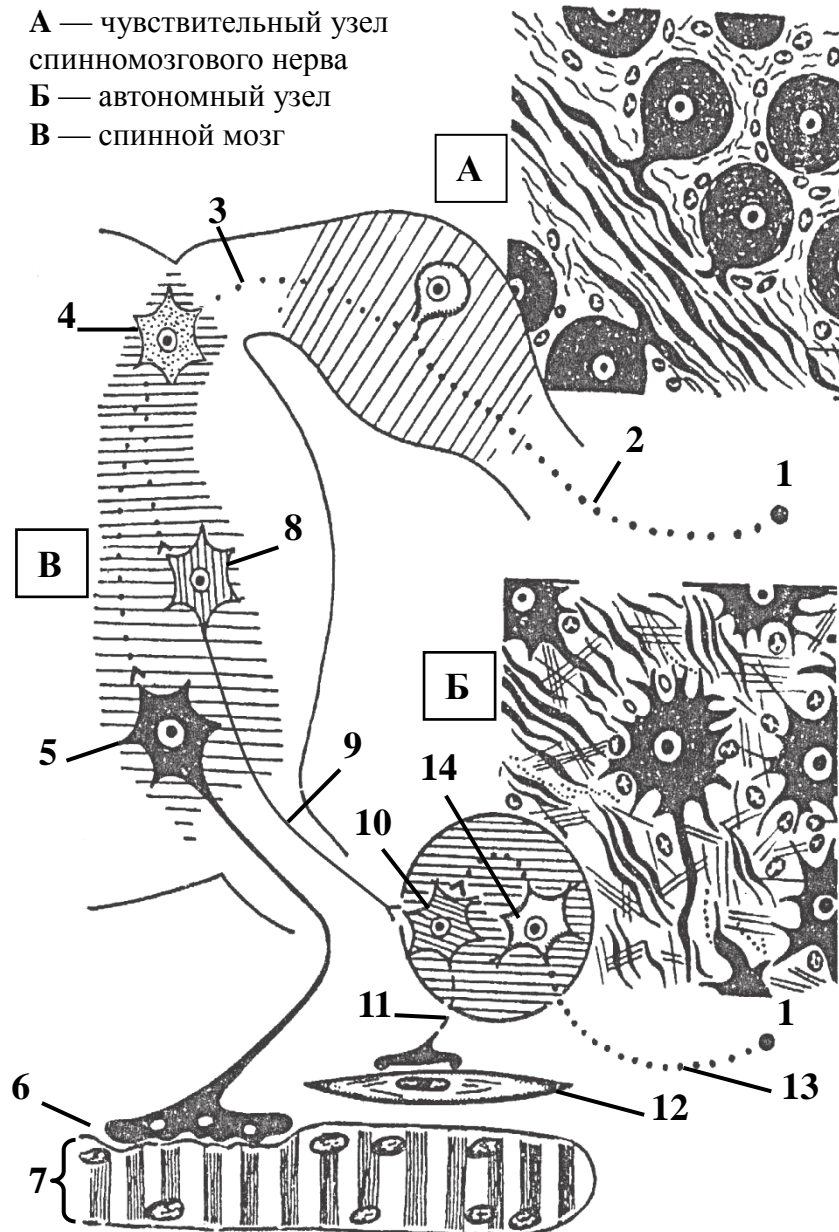


Зарисуйте и обозначьте цифрами структуры:

1. Капсула
2. Передний корешок
3. Задний корешок
4. Спинномозговой нерв
5. Нервные волокна
6. Тела псевдоуниполярных нейронов
7. Ганглионарные глиоциты

Гистологический препарат
(окраска гематоксилином и эозином,
малое увеличение)

СХЕМА РЕФЛЕКТОРНЫХ ДУГ СОМАТИЧЕСКОГО И АВТОНОМНЫХ РЕФЛЕКСОВ



Назовите структуры, обозначенные цифрами:

- | | |
|--|---------------------------------------|
| 1. Рецептор | 8. Первый _____ нейрон |
| 2. Периферический отросток _____ нейрона | 9. _____ волокно |
| 3. Центральный отросток _____ нейрона | 10. Второй _____ нейрон |
| 4. _____ нейрон | 11. _____ волокно |
| 5. Соматический двигательный нейрон | 12. Гладкий миоцит |
| 6. _____ синапс | 13. Дендрит автономного _____ нейрона |
| 7. _____ волокно | 14. _____ автономный нейрон |

Обозначьте рефлекторные дуги цветом: соматическую — красным, автономную (центральною) — желтым, автономную (периферическую) — зеленым.

ЦЕНТРАЛЬНАЯ НЕРВНАЯ СИСТЕМА: МИКРОСКОПИЧЕСКОЕ СТРОЕНИЕ СПИННОГО МОЗГА, КОРЫ МОЗЖЕЧКА И ПОЛУШАРИЯ БОЛЬШОГО МОЗГА

Контрольные вопросы:

1. Спинной мозг. Морфофункциональная характеристика. Строение серого и белого вещества.
2. Большой мозг. Морфологические типы нервных клеток коры полушарий большого мозга.
3. Цито- и миелоархитектоника коры большого мозга. Гранулярный и агранулярный типы коры.
4. Мозжечок. Гистологическое строение коры мозжечка.
5. Нейронная организация коры мозжечка.
6. Гистологическое строение оболочек головного и спинного мозга.
7. Гематоэнцефалический и гематоликворный барьер, состав и функциональное значение.

Студент должен знать. Развитие, строение и функции спинного мозга, коры мозжечка, коры полушарий большого мозга и мозговых оболочек. Иметь представление о гематоэнцефалическом и гематоликворном барьерах.

Студент должен уметь показать на гистологических препаратах:

Спинной мозг: серое вещество: передние (мотонейроны передних рогов), боковые и задние рога, центральный канал; белое вещество.

Кора мозжечка: молекулярный слой, ганглионарный слой (клетки Пуркинье), зернистый слой (зернистые клетки).

Кора полушарий большого мозга: молекулярную пластинку, наружную зернистую пластинку, наружную пирамидную пластинку, внутреннюю зернистую пластинку, внутреннюю пирамидную пластинку, мультиформную пластинку.

ГЛОССАРИЙ

К **центральной нервной системе (ЦНС)** относятся головной и спинной мозг. Нервная трубка — зачаток ЦНС — образуется из нейроэктодермы. В процессе развития в краниальном отделе нервной трубки формируется 5 мозговых пузырей, дающих начало отделам головного мозга. Спинной мозг образуется из туловищного отдела нервной трубки.

Спинной мозг состоит из серого вещества, расположенного в центре и белого вещества — по периферии.

Серое вещество спинного мозга содержит тела, дендриты и (частично) аксоны мультиполярных нейронов и клетки глиии (протоплазматические астроциты и клетки микроглии). Нейроны образуют **ядра** — морфофункциональные группы клеток. Выделяют три типа нейронов в зависимости от локализации их аксонов: *корешковые (соматические и автономные мотонейроны)* — аксоны участвуют в формировании передних корешков спинномозговых нервов; *пучковые (ассоциативные)* — аксоны образуют пучки белого вещества, соединяющие сегменты спинного мозга между собой и с головным мозгом; *внутренние (ассоциативные)* — отростки клеток образуют синапсы в пределах серого вещества спинного мозга. В середине серого вещества расположен центральный канал, выстланный клетками эпендимной глиии.

Белое вещество спинного мозга состоит из пучков продольно ориентированных преимущественно миелиновых нервных волокон, образующих проводящие пути спинного мозга; содержит клетки глиии (волокнистые астроциты и олигодендроциты).

Передний (двигательный) корешок сформирован аксонами мотонейронов, расположенных в переднем роге серого вещества спинного мозга, а также аксонами преганглионарных нейронов боковых рогов.

Задний (чувствительный) корешок образован аксонами псевдоуниполярных нейронов чувствительного узла спинномозгового нерва. При слиянии переднего и заднего корешков формируется спинномозговой нерв.

Головной мозг состоит из серого и белого вещества. Серое вещество покрывает снаружи полушария большого мозга и мозжечка, а также входит в состав базальных ядер, ядер промежуточного мозга и ствола мозга.

Кора мозжечка состоит из трёх слоёв нейронов. Наружный *молекулярный слой* содержит корзинчатые и звездчатые нейроны. Средний *слой грушевидных нейронов* образован одним рядом крупных клеток Пуркинье. Во внутреннем *зернистом слое* присутствует большое количество плотно лежащих клеток-зерен и клеток Гольджи. Клетки Пуркинье являются по функции тормозными нейронами. Клетки Пуркинье возбуждаются *моховидными* и *лазящими афферентными нервными волокнами*. *Лазящие* волокна проходят в молекулярный слой и образуют синапсы непосредственно с дендритами и телами клеток Пуркинье. *Моховидные* волокна образуют синапсы с дендритами клеток-зерен, а клетки-зерна уже передают возбуждающие импульсы на дендриты клеток Пуркинье в молекулярном слое.

Кора полушарий большого мозга содержит нейроны, расположенные в виде пластинок (слоев), которые обозначаются римскими цифрами и нумеруются снаружи внутрь. *Молекулярная пластинка (I)* содержит небольшое количество мелких ассоциативных горизонтальных клеток. *Наружная зернистая пластинка (II)* образована многочисленными мелкими пирамидными и звездчатыми нейронами. Самая широкая *наружная пирамидная пластинка (III)* содержит пирамидные нейроны и веретеновидные клетки. *Внутренняя зернистая пластинка (IV)* образована мелкими звездчатыми нейронами. *Внутренняя пирамидная пластинка (V)* образована крупными пирамидными клетками; в прецентральной извилине содержит гигантские пирамиды Беца и вертикальные веретеновидные клетки. *Мультиформная пластинка (VI)* образована нейронами разнообразной формы.

Гранулярный тип коры характерен для областей расположения чувствительных корковых центров (затылочная доля, задняя центральная извилина, теменная и височная доли). Отличается слабым развитием слоев, содержащих пирамидные клетки при значительной выраженности зернистых (II и IV пластинки).

Агранулярный тип коры характерен для моторных центров (прецентральная извилина, лобная доля). Отличается наибольшим развитием III, V и VI пластинок.

Твердая оболочка спинного/головного мозга представлена плотной неоформленной соединительной тканью; содержит кровеносные сосуды и чувствительные нервные окончания. Кнаружи от твердой оболочки спинного мозга находится эпидуральное пространство, заполненное рыхлой соединительной и жировой тканью, что придает этой оболочке некоторую подвижность. Твердая оболочка головного мозга неплотно сращена с костями свода черепа и выполняет для них роль надкостницы. Кроме того, она формирует стенку **синусов твердой мозговой оболочки** — сосудов, заполненных венозной кровью. В эти сосуды также фильтруется спинномозговая жидкость. Кнутри от твердой мозговой оболочки находится узкое субдуральное пространство, в котором находится спинномозговая жидкость.

Паутинная оболочка спинного/головного мозга — тонкий слой рыхлой соединительной ткани, который прилежит к твердой мозговой оболочке, а также через систему трабекул контактирующий с мягкой мозговой оболочкой. Паутинная оболочка не содержит кровеносные сосуды. Со стороны субдурального и подпаутинного пространств покрыта

однослойным плоским эпителием (менинготелий). Подпаутинное пространство заполнено спинномозговой жидкостью и содержит в трабекулах ветви мозговых сосудов.

Грануляции паутинной оболочки — выросты паутинной оболочки (ворсины), проникающие в синусы твердой оболочки головного мозга; со стороны венозных синусов покрыты эндотелием. Функция ворсин — всасывание излишней спинномозговой жидкости в кровь венозных синусов.

Мягкая (сосудистая) оболочка спинного/головного мозга образована рыхлой соединительной тканью; содержит большое количество кровеносных сосудов и чувствительных нервных окончаний. Отделена от нервной ткани краевой глиальной мембраной, образованной отростками астроцитов; с противоположной стороны покрыта менинготелием.

Сосудистое сплетение образовано складками мягкой мозговой оболочки, выступающими в полость желудочков мозга. Основу складок составляет рыхлая соединительная ткань с большим количеством кровеносных сосудов. Складки покрыты эпендимоцитами и макрофагами (клетки Колмера). Сосудистое сплетение секретирует спинномозговую жидкость.

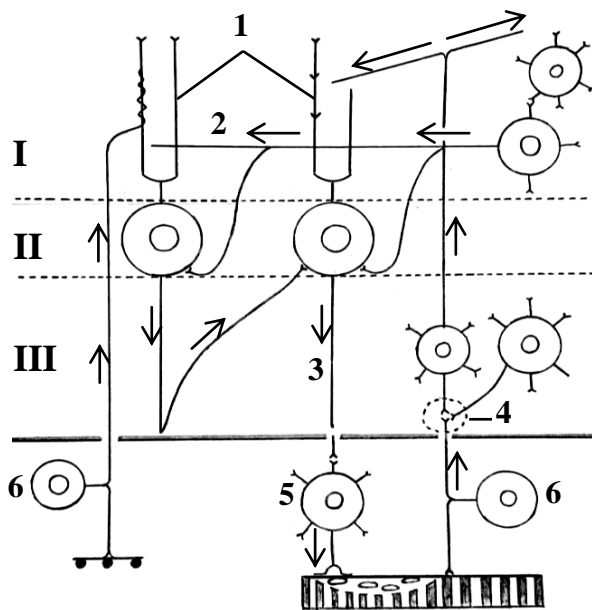
Гематоликторный барьер отделяет спинномозговую жидкость от крови. В его состав входят: 1) фенестрированный эндотелий и базальная мембрана гемокapилляра; 2) перикапиллярное пространство; 3) эпендимоциты, которые покрывают сосудистое сплетение снаружи; лежат на базальной мембране и соединены между собой плотными контактами.

Гематоэнцефалический барьер находится между нейронами и кровью капилляров мозга. Основные элементы: 1) эндотелиальные клетки стенки капилляра, соединенные плотными контактами; 2) базальная мембрана; 3) перициты и отростки астроцитов, которые образуют глиальные пограничные мембраны вокруг гемокapилляров и окружают тела нейронов. Барьер отсутствует в гипоталамической области, в эпифизе, нейрогипофизе и в области сосудистых сплетений.

Для заметок:

МАТЕРИАЛ ДЛЯ САМОСТОЯТЕЛЬНОЙ РАБОТЫ

КОРА МОЗЖЕЧКА



Взаимоотношение нейронов коры мозжечка (схема)

Назовите структуры, обозначенные цифрами:

- I. _____ слой
 II. Слой _____ нейронов
 III. _____ слой
1. Дендриты клеток _____
 2. Параллельное волокно
 3. Аксон клетки _____
 4. _____ мозжечка
 5. Соматический мотонейрон
 6. Чувствительный нейрон

Выделите цветом:

- звездчатый нейрон
 корзинчатый нейрон
 клетки Пуркинью
 клетка-зерно
 клетка Гольджи
 моховидное волокно
 лазящее волокно



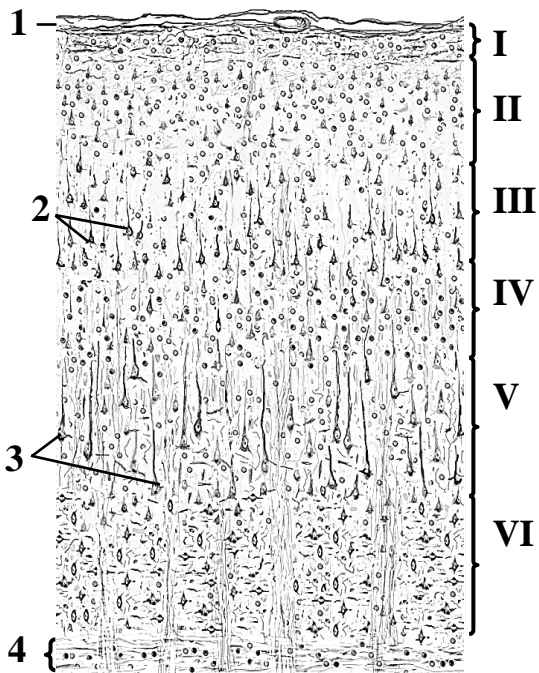
Гистологический препарат

(импрегнация серебром, большое увеличение)

Зарисуйте кору мозжечка и обозначьте цифрами структуры:

1. Молекулярный слой
 2. Слой грушевидных нейронов
 а. тела клеток Пуркинью
 б. корзинки нервных волокон
 3. Зернистый слой

КОРА ПОЛУШАРИЯ БОЛЬШОГО МОЗГА



Назовите и выделите цветом пластинки серого вещества:

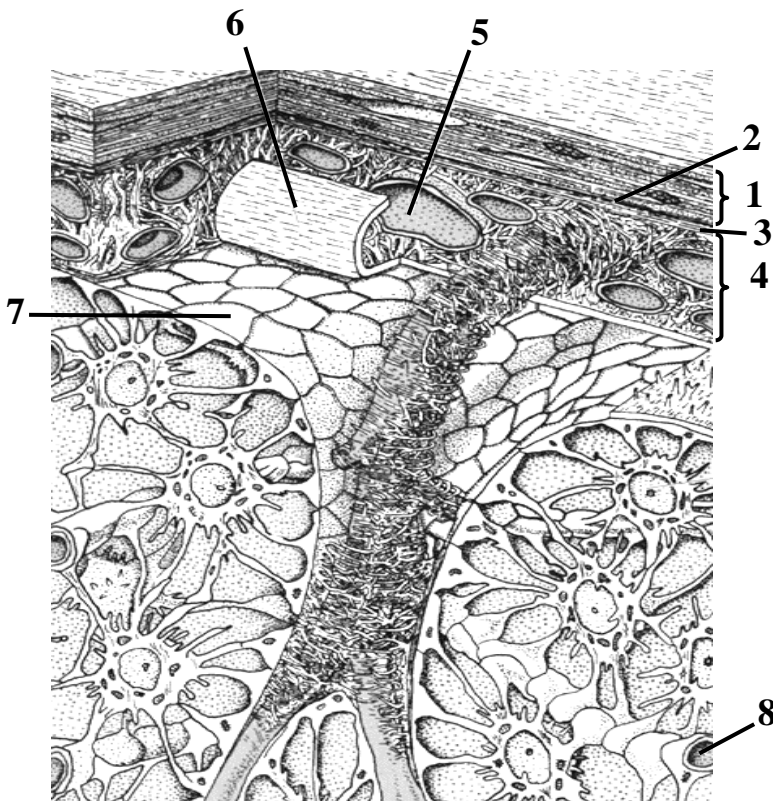
- I. _____ пластинка
- II. _____ пластинка
- III. _____ пластинка
- IV. _____ пластинка
- V. _____ пластинка
- VI. _____ пластинка

Назовите структуры, обозначенные цифрами:

1. _____ оболочка головного мозга
2. Мелкие _____ нейроны
3. Крупные _____ нейроны
4. Белое вещество

Схема гистологического строения

ОБОЛОЧКИ ГОЛОВНОГО МОЗГА



Выделите цветом астроциты.

Назовите структуры, обозначенные цифрами:

1. _____ оболочка головного мозга
2. _____ пространство
3. _____ оболочка головного мозга
4. _____ пространство
5. Кровеносный сосуд
6. _____ оболочка головного мозга (отвернута)
7. _____ глиальная мембрана
8. Кровеносный капилляр

Схема гистологического строения

ОРГАНЫ ЧУВСТВ. МИКРОСКОПИЧЕСКОЕ СТРОЕНИЕ ГЛАЗНОГО ЯБЛОКА И ВНУТРЕННЕГО УХА

Контрольные вопросы:

1. Классификация органов чувств. Понятие об анализаторах и их основных отделах.
2. Морфофункциональная характеристика чувствительных клеток.
3. Источники развития глазного яблока.
4. Светопреломляющие среды глаза: микроскопическое строение роговицы, хрусталика, стекловидного тела.
5. Микроскопическое строение ресничного тела и радужки.
6. Микроскопическое строение сетчатки.
7. Микроскопическое строение вестибулярного лабиринта.
8. Микроскопическое строение улиткового лабиринта. Спиральный (кортиев) орган. Гистофизиология слуха.
9. Источники развития, микроскопическое строение органа вкуса, цитофизиология рецепции.
10. Источники развития, микроскопическое строение органа обоняния, цитофизиология рецепции.

Студент должен знать. Особенности развития, строения и функции органов чувств: зрения, слуха, равновесия, вкуса, обоняния.

Студент должен уметь показать на гистологических препаратах:

Роговица глаза: многослойный плоский неороговевающий эпителий, переднюю пограничную мембрану, собственное вещество, заднюю пограничную мембрану, эндотелий.

Задняя стенка глаза: сетчатку (пигментный слой, слой палочек и колбочек, наружный пограничный слой, наружный ядерный слой, наружный сетчатый слой, внутренний ядерный слой, внутренний сетчатый слой, ганглиозный слой, слой нервных волокон, внутренний пограничный слой), сосудистую оболочку, склеру.

Спиральный орган: вестибулярную и барабанную лестницы, туннель, базилярную мембрану, волосковые и поддерживающие эпителиоциты, покровную мембрану.

ГЛОССАРИЙ

Глазное яблоко относится к органу зрения. *Источники развития:* нервная трубка — сетчатка, мышечная ткань радужки и ресничного тела; кожная эктодерма — эпителий роговицы и конъюнктивы, хрусталик; мезенхима — соединительная ткань роговицы, склера, сосудистая оболочка.

Стенка глазного яблока состоит из трех оболочек: наружной, средней и внутренней.

Фиброзная оболочка глазного яблока лежит снаружи. В ее состав входят:

Склера — задняя непрозрачная часть, которая состоит из плотной оформленной соединительной ткани. Она частично покрыта слизистой оболочкой (*конъюнктивой*), которая переходит на заднюю поверхность век.

Роговица — передняя прозрачная часть; в ней выделяется пять слоев: 1) передний (многослойный плоский неороговевающий) эпителий); 2) передняя пограничная пластинка (боуменова мембрана); 3) собственное вещество (плотная оформленная соединительная ткань); 4) задняя пограничная пластинка (десцеметова мембрана); 5) задний (однослойный плоский) эпителий.

Сосудистая оболочка глазного яблока состоит из трех частей.

Собственно сосудистая оболочка образована рыхлой соединительной тканью, содержит большое количество пигментных клеток и кровеносных сосудов.

Ресничное тело. В его состав входят: двуслойный (пигментный и секреторный) эпителий, рыхлая соединительная ткань и пучки гладких миоцитов (ресничная мышца). К отросткам ресничного тела прикрепляется *ресничный пояс* (циннова связка). Секреторный эпителий ресничных отростков продуцирует водянистую влагу.

Радужка находится между роговицей и хрусталиком. Ее передняя поверхность покрыта однослойным плоским эпителием (продолжение заднего эпителия роговицы), а задняя поверхность — пигментным эпителием (продолжение эпителия сетчатки). Строма радужки представлена рыхлой соединительной тканью с сосудами, меланоцитами и гладкими миоцитами, образующие *сфинктер* и *дилататор зрачка*.

Внутренняя оболочка глазного яблока (сетчатка) делится на две части.

Слепая часть сетчатки покрывает изнутри радужку и ресничное тело. Она представлена однослойным кубическим пигментным эпителием на базальной мембране. **Зрительная часть сетчатки** снаружи во внутрь состоит из десяти слоев: пигментный слой, слой палочек и колбочек, наружный пограничный слой; наружный ядерный слой; наружный сетчатый слой; внутренний ядерный слой; внутренний сетчатый слой; ганглиозный слой; слой нервных волокон; внутренний пограничный слой. Эти слои включают в свой состав: *пигментоциты*, которые содержат меланин и своими отростками охватывают дендриты фоторецепторных клеток; *палочковые и колбочковые фоторецепторные нейроны*; *вставочные* (горизонтальные, биполярные и амакринные) *нейроны*; *ганглиозные мультиполярные нейроны*; *глиоциты* — клетки Мюллера (радиальные глиоциты) и астроциты.

Камеры глазного яблока — замкнутые пространства, которые находятся между роговицей и радужкой (*передняя камера*), радужкой и передней поверхностью хрусталика (*задняя камера*), а также позади хрусталика (*стекловидная камера*). Передняя и задняя камеры содержат водянистую влагу, которую продуцируют ресничные отростки; между собой они сообщаются через зрачок.

Стекловидное тело — особый вид соединительной ткани, состоящей из клеток и коллагеновых волокон, погружённых в гелеобразное аморфное вещество.

Хрусталик — прозрачная структура; снаружи покрыт прозрачной капсулой, под которой находится однослойный кубический эпителий. Внутри располагаются *волокна хрусталика* — преобразованные в прозрачные призмы эпителиоциты, содержащие ядра. Центральное находится *ядро хрусталика*, представленное безъядерными призматическими эпителиоцитами. К капсуле хрусталика прикрепляется ресничный пояс.

Наружное ухо включает в свой состав ушную раковину, наружный слуховой проход и барабанную перепонку.

Ушная раковина. Ее основу составляет эластический хрящ, покрытый кожей с пушковыми волосами.

Наружный слуховой проход имеет две части. *Хрящевой наружный слуховой проход* образован эластическим хрящом, который продолжается в костный канал внутри височной кости. Стенки прохода выстилает кожа с пушковыми и конечными (щетинистыми) волосами (у взрослых мужчин) и большим количеством серных и сальных желез.

Барабанная перепонка образована тремя слоями: *кожным* (наружным) и *фиброзным* слоями, а также *слизистой оболочкой* (покрыта однослойным плоским эпителием).

Среднее ухо состоит из барабанной полости и слуховой трубы.

Барабанная полость находится внутри каменистой части височной кости. Ее стенки выстилает слизистая оболочка, покрытая однослойным плоским эпителием, который местами переходит в однослойный кубический или столбчатый эпителий.

Слуховая (евстахиева) труба соединяет барабанную полость с носоглоткой, выстлана многорядным эпителием. Ее *костная часть* представляет собой нижний полуканал мышечно-трубного канала, а *хрящевая часть* состоит из медиальной и латеральной хрящевых пластинок, образующих желоб, обращенный вниз. Крайя желоба замыкаются перепончатой пластинкой.

Внутреннее ухо представлено костным и перепончатым лабиринтом. *Костный лабиринт* — система полостей внутри каменистой части височной кости, в которых расположен *перепончатый лабиринт*, включающий в свой состав улитковый проток, сферический и эллиптический мешочки, полукружные протоки, а также эндолимфатические проток и мешочек. *Источник развития органа слуха и органа равновесия* — слуховые плакиды.

Улитковый проток имеет три стенки. *Барабанная (нижняя) стенка* является продолжением костной спиральной пластинки и образована базилярной пластинкой, на которой располагается спиральный орган; верхнемедиальная стенка — *вестибулярная мембрана*; *наружная стенка* срастается со стенкой улитки и выстлана сосудистой полоской, образованной многорядным эпителием с кровеносными капиллярами.

Спиральный (кортиева) орган — периферический отдел слухового анализатора. Он расположен на базилярной пластинке, включает в свой состав волосковые и поддерживающие эпителиоциты. Различают наружные и внутренние волосковые клетки, которые образуют синнапсы с нейронами спирального узла улитки. Наружные волосковые клетки имеют цилиндрическую форму и расположены в 3 ряда. Для внутренних волосковых клеток характерны грушевидная форма и расположение в один ряд. Микроворсинки волосковых клеток (стереоцилии) контактируют с *покровной мембраной* — желеобразной структурой, которая расположена над спиральным органом и состоит из коллагеновых волокон и аморфного вещества.

Сферический и эллиптический мешочки входят в состав периферического отдела статокINETического анализатора. Они сообщаются между собой, с полукружными и улитковым протоками, а также с эндолимфатическим протоком. Восприятие гравитации и вибрации осуществляется пятнами, расположенными на стенке сферического и эллиптического мешочков.

Пятно сферического/эллиптического мешочка состоит из грушевидных и столбчатых вестибулярных волосковых клеток (сенсорные эпителиоциты), а также вестибулярных поддерживающих клеток. На апикальном полюсе волосковых клеток располагаются одна эксцентрично лежащая ресничка (*киноцилия*) и 40–80 стереоцилий (специализированных микроворсинок). Волоски чувствительных клеток погружены в отолитовую мембрану, к базальной части клеток подходят афферентные и эфферентные нервные окончания.

Отолитовая мембрана — студенистая масса, на поверхности которой имеются кристаллы карбоната кальция (отолиты [статоконии]). При линейном ускорении и вибрации мембрана скользит по поверхности пятен. В результате волоски чувствительных клеток изменяют свое положение, и в них возникает возбуждение или торможение. В том случае, когда стереоцилии сдвигаются в сторону киноцилии, в клетках возникает возбуждение, при отклонении стереоцилии в противоположную сторону — торможение.

Ампулярный гребешок — поперечная складка в ампулах полукружных протоков. По строению аналогичен пятнам сферического и эллиптического мешочков. Состоит из грушевидных и столбчатых вестибулярных волосковых клеток (сенсорные эпителиоциты), а также вестибулярных поддерживающих клеток. Волоски сенсорных эпителиоцитов погружены в *ампулярный купол*, который представляет собой студенистую массу; его положение меняется при угловых ускорениях головы.

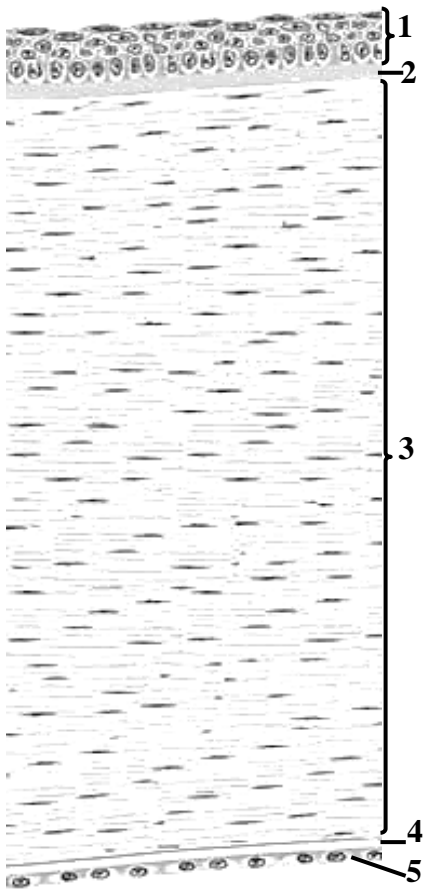
Вкусовая почка — периферический отдел вкусового анализатора. Вкусовые почки локализируются в составе эпителия боковых поверхностей грибовидных, листовидных и желобоватых сосочков языка. Содержит вкусовые чувствительные, поддерживающие и базальные эпи-

телиоциты. Вершина почки открывается на поверхность языка отверстием — *вкусовой порой*. *Источник развития* — кожная эктодерма.

Обонятельная область — периферический отдел обонятельного анализатора. Расположена в слизистой оболочке верхней стенки полости носа, верхней трети носовой перегородки и верхней носовой раковины. В состав области входят: *нейросенсорные обонятельные клетки, поддерживающие и базальные эпителиоциты*, а также простые обонятельные железы. В белковом секрете желез растворяются пахучие вещества. *Источник развития* обонятельного эпителия — обонятельные плакоды.

МАТЕРИАЛ ДЛЯ САМОСТОЯТЕЛЬНОЙ РАБОТЫ

Роговица



Назовите и выделите цветом структуры, обозначенные цифрами:

- 1. _____ эпителий
- 2. _____ пограничная пластинка
- 3. _____ вещество
- 4. _____ пограничная пластинка
- 5. _____ эпителий

Схема гистологического строения

СЕТЧАТКА

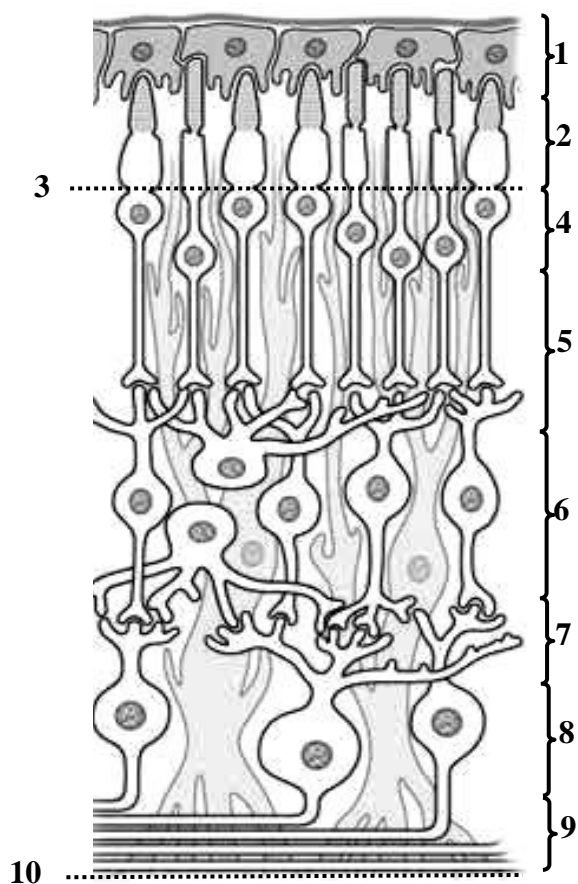


Схема гистологического строения

Назовите слои сетчатки, обозначенные цифрами:

1. _____
слой
2. Слой _____
3. Наружный _____
слой
4. Наружный _____
слой
5. Наружный _____
слой
6. Внутренний _____
слой
7. Внутренний _____
слой
8. _____
слой
9. Слой _____
10. Внутренний _____
слой

Выделите цветом:

- пигментоциты
- палочковые нейроны
- колбочковые нейроны
- биполярные нейроны
- амакринный нейрон
- горизонтальный нейрон
- ганглиозные нейроны
- глиоциты

ПОПЕРЕЧНЫЙ СРЕЗ ЗАВИТКА УЛИТКИ

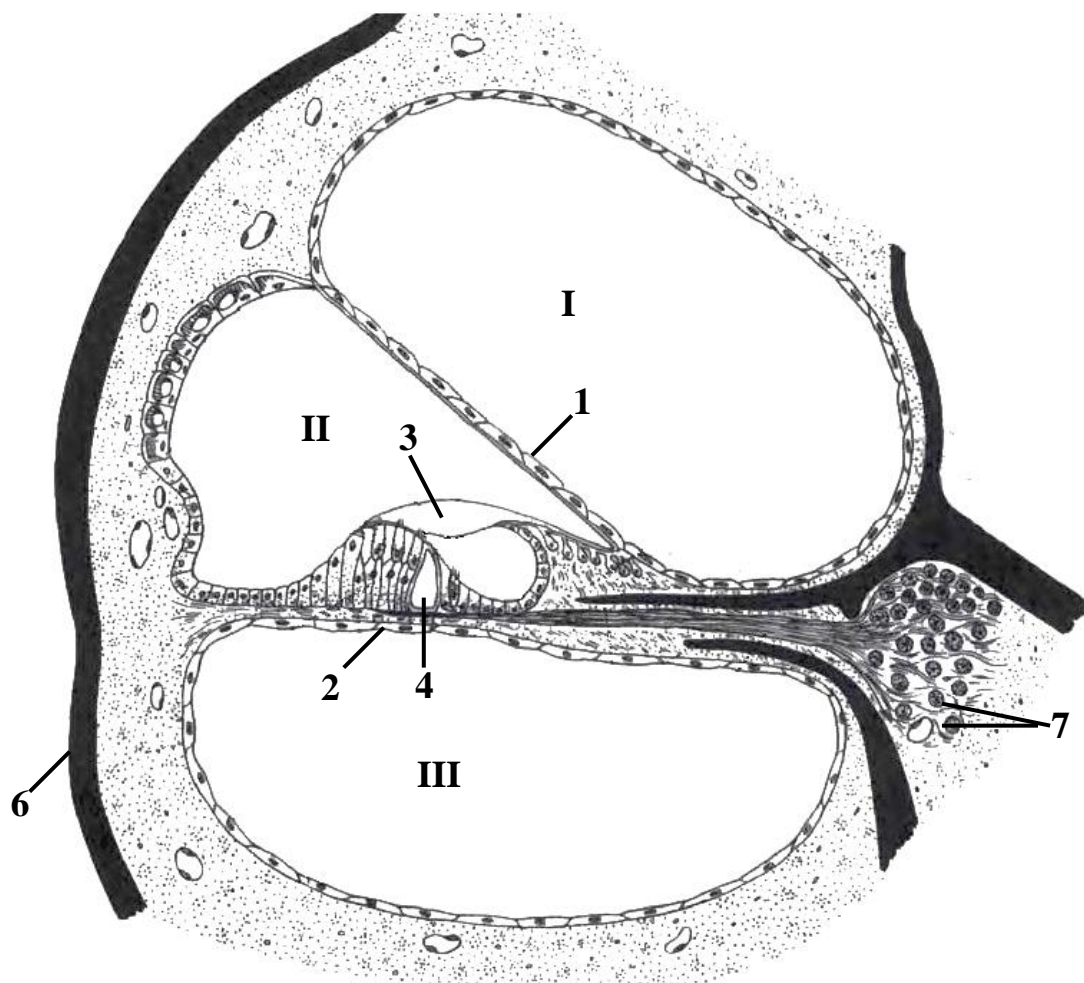


Схема строения кортиева органа

Назовите структуры, обозначенные цифрами:

I. Лестница _____

II. Улитковый _____

III. _____ лестница

1. _____ мембрана

2. _____ мембрана

3. _____ мембрана

4. _____

5. Афферентные нервные волокна

6. Костная стенка улитки

7. _____ нейроны _____ ганглия

Выделите цветом:

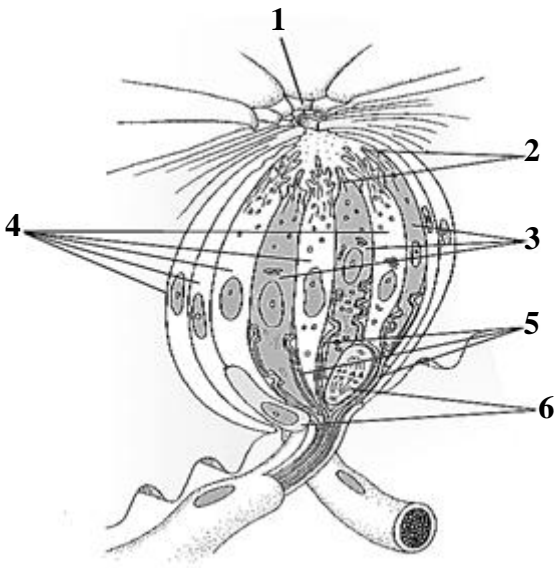
наружные волосковые клетки

наружные фаланговые клетки

внутренняя волосковая клетка

сосудистая полоска

ВКУСОВАЯ ПОЧКА

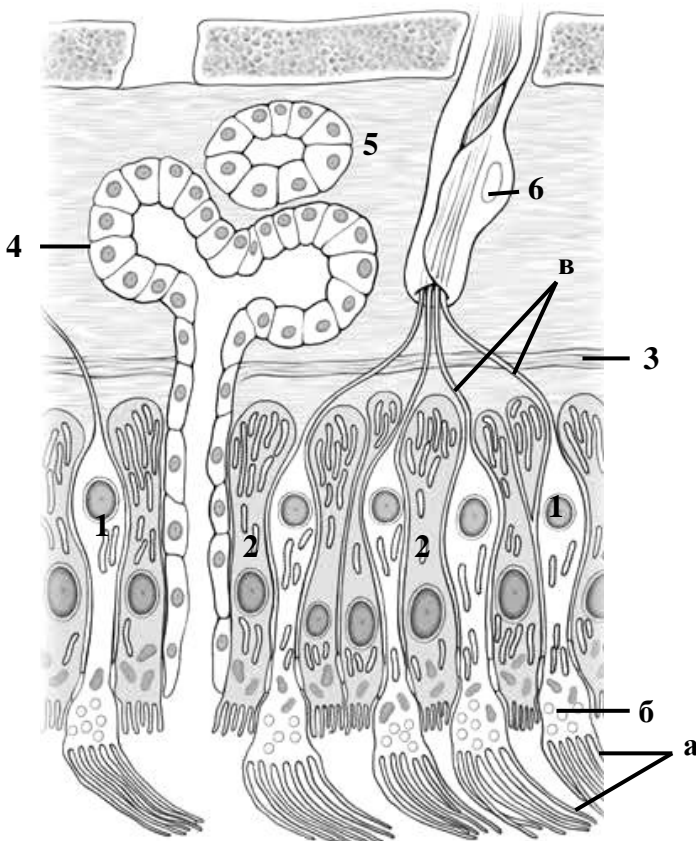


Назовите и выделите цветом структуры, обозначенные цифрами:

1. Вкусовая пора
2. Микроворсинки
3. _____ эпителиоциты
4. _____ эпителиоциты
5. Афферентные волокна
6. _____ эпителиоциты

Схема гистологического строения

ОРГАН ОБОНЯНИЯ



Назовите и выделите цветом структуры, обозначенные цифрами и буквами:

1. _____
а. _____
б. _____
в. _____
2. _____
3. _____ мембрана
4. _____ железа
5. Собственная пластинка слизистой оболочки
6. Шванновская клетка

Схема гистологического строения слизистой оболочки обонятельной области полости носа

МИКРОСКОПИЧЕСКОЕ СТРОЕНИЕ СЛИЗИСТОЙ ОБОЛОЧКИ ПОЛОСТИ РТА. ГУБА, ДЕСНА, ЩЕКА, НЁБО, ЯЗЫК

Контрольные вопросы:

1. Жевательная и выстилающая слизистая оболочка полости рта.
2. Строение кожной, промежуточной и слизистой частей губы. Губные железы.
3. Микроскопическое строение десны.
4. Строение максиллярной, промежуточной и мандибулярной зон щеки. Щечные железы.
5. Твердое нёбо. Особенности микроскопического строения различных зон.
6. Особенности микроскопического строения слизистой оболочки мягкого нёба.
7. Язык. Микроскопическое строение, функциональное значение. Строение язычной миндалины. Строение вкусовой почки. Механизм рецепции вкуса.
8. Источники развития органов полости рта.
9. Возрастные особенности строения слизистой оболочки полости рта.

Студент должен знать. Развитие, строение, функции губы, десны, твердого нёба, мягкого неба, щеки, языка.

Студент должен уметь показать на гистологических препаратах:

Губа: кожную часть — многослойный плоский ороговевающий эпителий, потовые, сальные железы, волосяные фолликулы; промежуточную часть, слизистую часть — многослойный плоский неороговевающий эпителий, собственную пластинку слизистой оболочки, слюнные железы в подслизистой основе; мышечные волокна.

Десна: в слизистой оболочке — многослойный плоский ороговевающий эпителий, соединительнотканые сосочки, пучки коллагеновых волокон.

Мягкое нёбо: носоглоточную и ротоглоточную поверхности, железы, мышечные волокна.

Язык: слизистую оболочку, нитевидные и листовидные сосочки, первичные и вторичные соединительнотканые сосочки, вкусовые почки, слюнные железы, мышечные волокна.

ГЛОССАРИЙ

Слизистая оболочка полости рта состоит из двух слоев: *эпителия* и *собственной пластинки* слизистой оболочки, образованной рыхлой соединительной тканью. Мышечная пластинка отсутствует. *Источники развития:* экто- и энтодерма — эпителий, мезенхима (включая эктомезенхиму) — соединительная ткань, миотомы затылочных сомитов — мышечные волокна языка.

Слизистая оболочка жевательного типа покрыта многослойным плоским ороговевающим эпителием. Собственная пластинка слизистой оболочки образует высокие и узкие соединительнотканые сосочки, которые пучками коллагеновых волокон прикреплены к надкостнице (в области твёрдого нёба и десны) или мышечным волокнам фиксированы к спинке и боковым поверхностям языка. Жевательная слизистая оболочка обладает высокой механической прочностью, низкой проницаемостью. Для неё характерно плотное прикрепление к подлежащим тканям в связи с отсутствием или наличием слабо выраженной подслизистой основы. Локализация: твердое небо, десна, спинка и боковые поверхности языка (нитевидные сосочки).

Слизистая оболочка выстилающего типа покрыта многослойным плоским неороговевающим эпителием; собственная пластинка образует широкие и низкие соединительнотканые сосочки. Этот тип слизистой оболочки находится в области слизистой части губы, щеки, поверхности мягкого нёба, обращенной к ротовой полости; дна полости рта и нижней поверхности языка. Он обладает низкой механической прочностью и высокой проницаемостью. За счет хорошо выраженной подслизистой основы слизистая оболочка рыхло взаимо-

действует с подлежащими тканями. Локализация: слизистая часть губы, щек, дна полости рта, мягкого неба, а также слизистая оболочка, покрывающая альвеолярную кость.

Слизистая оболочка специализированного типа покрыта многослойным плоским неороговевающим эпителием, который содержит вкусовые почки. Располагается на спинке и боковых поверхностях языка в области листовидных, желобоватых [желобовидных] и грибовидных сосочков. В этом месте подслизистая основа отсутствует, и собственная пластинка срастается со скелетной мышечной тканью языка.

Губы (верхняя и нижняя) имеют три части.

Кожная часть покрыта эпидермисом (многослойным плоским ороговевающим эпителием). Дерма состоит из сосочкового (рыхлая соединительная ткань) и сетчатого (плотная неоформленная соединительная ткань) слоев. В дерме и гиподерме располагаются рецепторные нервные окончания, волосяные фолликулы, потовые и сальные железы.

Промежуточная часть (красная кайма) покрыта многослойным плоским ороговевающим эпителием, в котором выражен зернистый слой, блестящий слой со светопреломляющим белком элеидином, имеется тонкий роговой слой и меньшее количество меланоцитов, чем в коже. Дерма образует высокие сосочки с большим количеством кровеносных капилляров. В дерме, преимущественно на верхней губе и в уголках рта, расположены сальные железы.

Слизистая часть покрыта толстым слоем многослойного плоского неороговевающего эпителия; соединительнотканьные сосочки низкие и немногочисленные. В подслизистой основе находятся малые слюнные (губные) железы.

Десна — это слизистая оболочка жевательного типа, которая окружает шейку зубов и прилежит к альвеолярной кости. Покрыта многослойным плоским ороговевающим или частично ороговевающим эпителием. Сосочковый слой собственной пластинки образует высокие узкие сосочки с большим количеством кровеносных капилляров и рецепторных нервных окончаний. Пучки коллагеновых волокон сетчатого слоя собственной пластинки фиксируют десну к цементу зуба (зубодесневые волокна) и кости (альвеолярно-десневые волокна). Железы и подслизистая основа в десне отсутствуют.

Свободная часть десны прилегает к поверхности зуба, отделяясь от него *десневой бороздой*, которая выстлана многослойным плоским неороговевающим эпителием. Соединительнотканьные сосочки в этом месте выражены слабо или отсутствуют. Дно десневой борозды выстилает *эпителий прикрепления*. Он имеет две базальные мембраны, плотно срастается с кутикулой эмали и фиксирует десну к зубу. Эпителий выполняет защитную функцию, препятствуя проникновению бактерий в периодонтальную связку.

Прикрепленная часть десны (альвеолярная десна) срастается с надкостницей альвеолярной кости.

Слизисто-десневое соединение — граница между прикрепленной частью десны (жевательная слизистая оболочка) и выстилающей слизистой оболочкой, имеет вид волнистой линии.

Щека покрыта со стороны полости рта выстилающей слизистой оболочкой. В ее состав входят многослойный плоский неороговевающий эпителий, собственная пластинка слизистой оболочки, которая образует короткие и широкие сосочки. Подслизистая основа хорошо выражена и содержит малые слюнные (щечные) железы.

Белая линия щеки выступает над уровнем слизистой оболочки на уровне плоскости прикуса. Она покрыта многослойным плоским неороговевающим эпителием, склонным к орогованию; собственная пластинка образует высокие сосочки; содержит единичные сальные железы.

Слизистая оболочка твердого неба подразделяется на четыре зоны.

Зона небного шва и **краевая зона** располагаются в области небного шва и в месте перехода слизистой оболочки нёба в десну соответственно. Подслизистой основы здесь нет, поэтому слизистая оболочка сращена с надкостницей.

Жировая зона находится в передней трети твёрдого нёба по обеим сторонам от небного шва. Содержит в подслизистой основе большое количество адипоцитов и толстые перпендикулярные пучки коллагеновых волокон, которые обеспечивают плотное прикрепление слизистой оболочки и подслизистой основы к надкостнице.

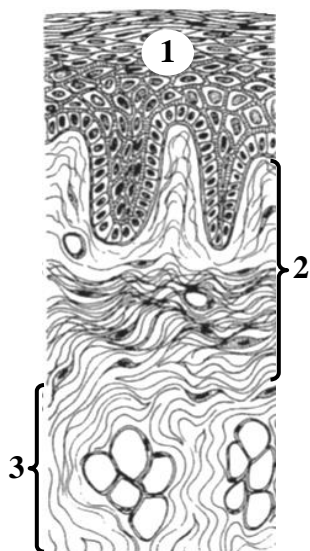
Железистая зона занимает задние $\frac{2}{3}$ нёба по обе стороны от небного шва. В ее подслизистой основе находится большое количество малых слюнных желез, вырабатывающих слизистый секрет; перпендикулярно ориентированные пучки коллагеновых волокон, обеспечивают прикрепление к надкостнице.

Слизистая оболочка мягкого неба со стороны полости рта (*ротоглоточная поверхность*) покрыта многослойным плоским неороговевающим эпителием. Собственная пластинка слизистой оболочки включает сплетение эластических волокон (*эластический слой*). Содержит хорошо выраженную подслизистую основу с большим количеством жировых клеток и малых слизистых слюнных желез. Со стороны, обращенной к носовой полости и носоглотке (*носоглоточная поверхность*), слизистая оболочка выстлана многорядным столбчатым эпителием; содержит в собственной пластинке слизистой оболочки смешанные железы и лимфоидные узелки, подслизистая основа отсутствует.

Язык — мышечный орган, который участвует в механической обработке и проглатывании пищи, ее вкусовом восприятии и в артикуляции. Основу языка составляет поперечно-полосатая мышечная ткань, волокна которой располагаются в трех взаимно перпендикулярных плоскостях. Язык покрыт слизистой оболочкой; на верхней и боковой поверхностях языка она сращена с мышцами, на нижней — переходит в подслизистую основу. Слизистая оболочка спинки и боковых поверхностей языка образует многочисленные выпячивания — *вкусовые сосочки*. Различают: нитевидные (наиболее многочисленны), грибовидные, листовидные и желобоватые сосочки. В корне языка расположена язычная миндалина.

МАТЕРИАЛ ДЛЯ САМОСТОЯТЕЛЬНОЙ РАБОТЫ

СЛИЗИСТАЯ ОБОЛОЧКА ПОЛОСТИ РТА



Назовите и выделите цветом структуры, обозначенные цифрами:

1. _____ эпителий
2. _____
 - сосочковый слой
 - сетчатый слой
3. _____
 - адипоциты

Схема гистологического строения

**СРАВНИТЕЛЬНАЯ ХАРАКТЕРИСТИКА ЖЕВАТЕЛЬНОГО И ВЫСТИЛАЮЩЕГО ТИПОВ
СЛИЗИСТОЙ ОБОЛОЧКИ ПОЛОСТИ РТА**

Заполните таблицу (вставить пропущенные слова, ненужное вычеркнуть).

| Характеристика | Тип слизистой оболочки | |
|--|----------------------------------|----------------------------------|
| | Жевательный | Выстилающий |
| Эпителий | многослойный плоский | многослойный плоский |
| Механическая прочность | высокая/низкая | высокая/низкая |
| Проницаемость | высокая/низкая | высокая/низкая |
| Подслизистая основа | есть/нет или плохо выражена | есть/нет или плохо выражена |
| Соединительнотканнные сосочки в собственной пластинке слизистой оболочки | высокие и узкие/низкие и широкие | высокие и узкие/низкие и широкие |

ГУБА

Назовите структуры, обозначенные цифрами:

1. Эпителий _____ части губы
2. Эпителий _____ части губы
3. Эпителий _____ части губы
4. _____ пластинка
5. Круговая мышца рта
6. Волосы

Выделите цветом структуры:

- сальные железы
 губные железы

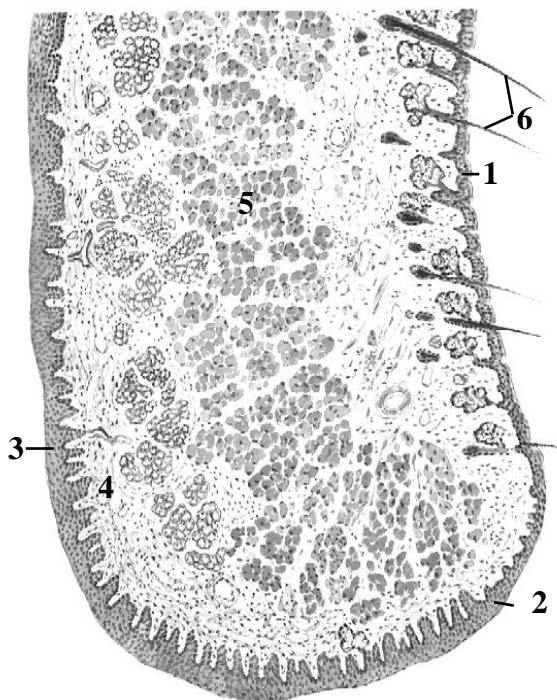


Схема гистологического строения

МЯГКОЕ НЕБО

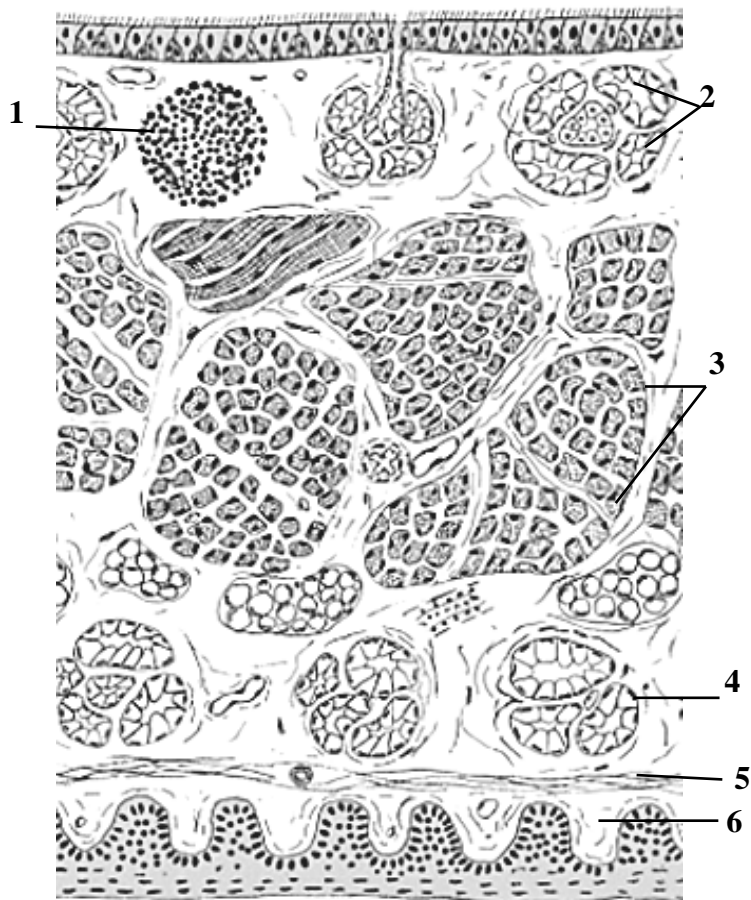


Схема гистологического строения

Назовите и выделите цветом структуры, обозначенные цифрами:

1. _____ узелок
2. Смешанные железы
3. Мышечные _____
4. _____
5. Эластический слой
6. _____ слизистой оболочки

Выделите цветом эпителии:

- многослойный плоский неороговевающий
- многорядный столбчатый мерцательный

ДЕСНА

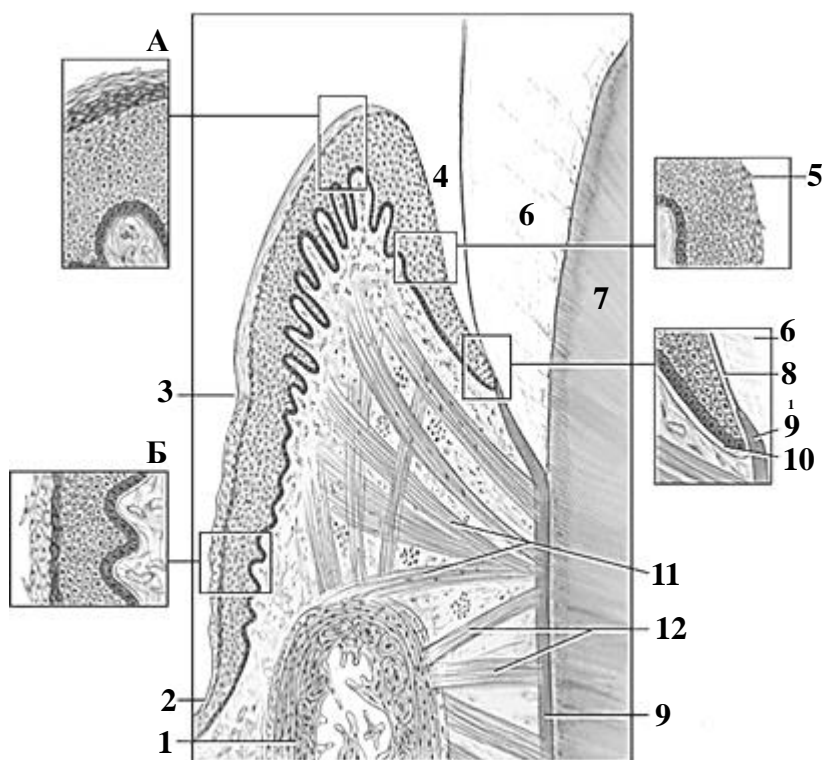


Схема гистологического строения

Выделите разными цветами многослойный плоский ороговевающий эпителий, многослойный плоский неороговевающий эпителий и эпителий прикрепления.

Назовите структуры, обозначенные буквами и цифрами:

А. _____ часть десны

Б. _____ часть десны

1. _____ кость

2. Выстилающая слизистая оболочка

3. Десневой _____

4. Десневая _____

5. _____

6. Эмаль

7. Дентин

8. _____ мембрана

9. Цемент

10. _____ мембрана

11. Десневые волокна

12. Зубо-альвеолярные волокна

Язык

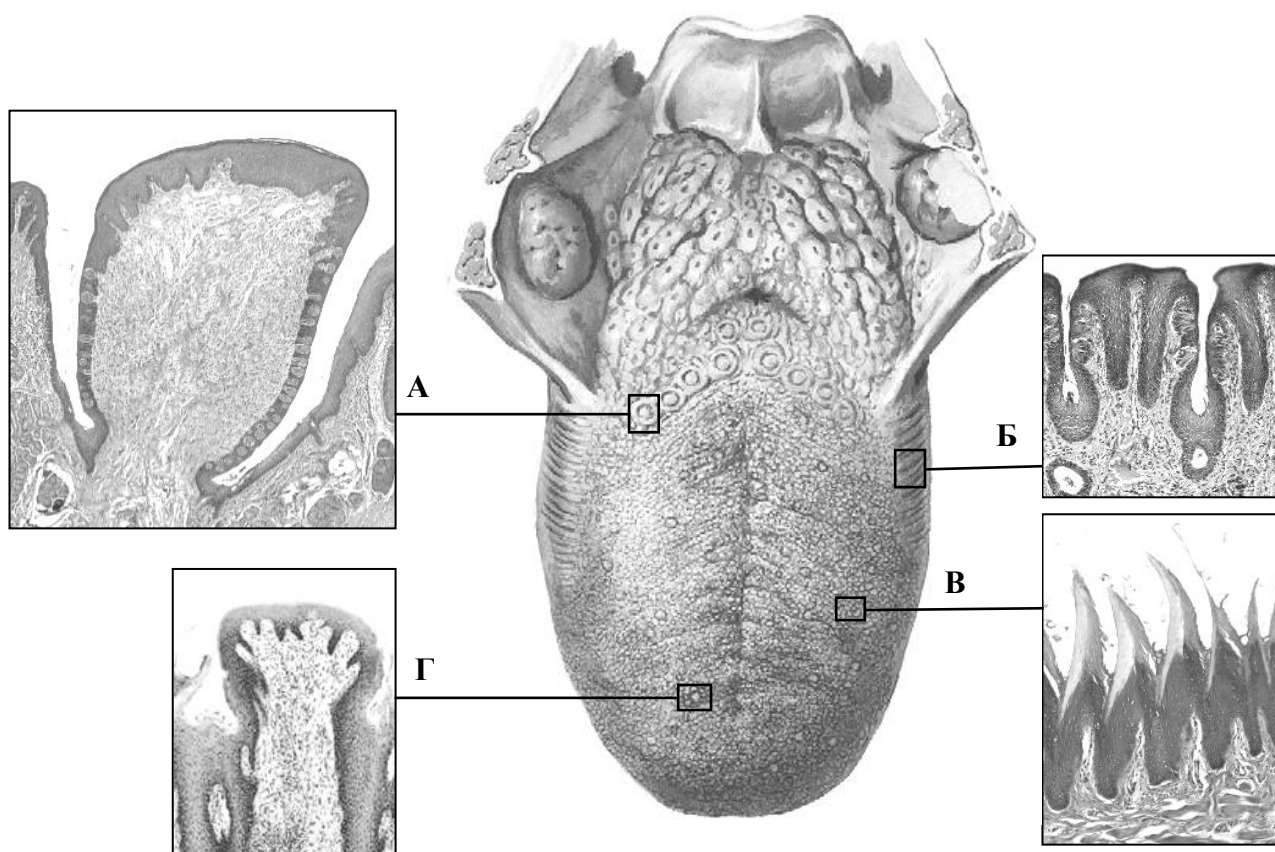


Схема макроскопического строения языка (в центре) и гистологическое строение его сосочков (окраска гематоксилином и эозином, малое увеличение)

Назовите структуры, обозначенные буквами:

- A. _____ сосочек
Б. _____ сосочки
В. _____ сосочки
Г. _____ сосочек

Выделите цветом:

- многослойный плоский ороговевающий эпителий
 многослойный плоский неороговевающий эпителий
 вкусовые почки

МИКРОСКОПИЧЕСКОЕ СТРОЕНИЕ СТЕНКИ ГЛОТКИ, ПИЩЕВОДА, ЖЕЛУДКА

Контрольные вопросы:

1. Общий план строения стенки органов пищеварительного канала.
2. Особенности микроскопического строения стенки глотки.
3. Микроскопическое строение стенки пищевода.
4. Микроскопическое строение стенки желудка.
5. Особенности рельефа и микроскопическое строение слизистой оболочки желудка в разных его отделах.
6. Клеточный состав желез желудка. Возможности регенерации желудочного эпителия.

Студент должен знать. Развитие, строение стенки и функции глотки, пищевода, желудка.

Студент должен уметь показать на гистологических препаратах:

Пищевод: эпителий, собственную пластинку и мышечную пластинку слизистой оболочки, подслизистую основу и концевые отделы собственных желез, мышечную оболочку (определять слои и их тканевой состав) и адвентициальную оболочку.

Дно желудка: эпителий, собственную пластинку с железами и мышечную пластинку слизистой оболочки, подслизистую основу, мышечную и серозную оболочки.

ГЛОССАРИЙ

Пищеварительный канал имеет длину 8–10 метров и подразделяется на следующие отделы: полость рта, глотка, пищевод, желудок, тонкая и толстая кишка, анальный канал. *Источники развития:* эпителий слизистой оболочки глотки и пищевода — прехордальная пластинка (имеет энтодермальное происхождение); эпителий желудка, тонкой и толстой кишки — энтодерма, эпителий серозной оболочки — целомический эпителий. Стенка пищеварительного канала состоит из слизистой оболочки, подслизистой основы, мышечной и наружной оболочек.

Слизистая оболочка — внутренняя оболочка стенки органов пищеварительного канала; образована эпителием, собственной и мышечной пластинками. *Собственная пластинка* состоит из рыхлой соединительной ткани; содержит сосуды микроциркуляторного русла, нервные волокна и окончания, железы и скопления лимфоидной ткани. *Мышечная пластинка* представлена несколькими слоями гладких миоцитов.

Подслизистая основа состоит из рыхлой соединительной ткани; содержит кровеносные и лимфатические сосуды, подслизистое (мейсснеровское) сплетение, концевые отделы желез и скопления лимфоидной ткани.

Мышечная оболочка в стенке большинства органов пищеварительного канала образована двумя (в желудке — тремя) слоями гладкомышечных клеток. В состав стенки глотки и начальных отделов пищевода входит поперечнополосатая мышечная ткань.

Наружная оболочка стенки органов пищеварительного канала — *адвентиция* (соединительная ткань с сосудами и нервами) или *висцеральная брюшина* (серозная оболочка, которая состоит из рыхлой соединительной ткани и мезотелия).

Глотка — место пересечения дыхательной и пищеварительной систем, имеет три отдела: ротовой, носовой и гортанный.

Слизистая оболочка глотки в носовой части выстлана *многорядным столбчатым эпителием*, в ротовой и гортанной части — *многослойным плоским неороговевающим эпителием*; мышечная пластинка отсутствует.

Подслизистая основа глотки в верхних отделах представлена плотной соединительной тканью (*глоточно-базиллярная фасция*), которая в нижних отделах заменяется рыхлой соединительной тканью.

Мышечная оболочка образована 2 слоями поперечнополосатой мышечной ткани (внутренний продольный, наружный циркулярный).

Наружная оболочка представлена щечно-глоточной фасцией (плотная оформленная соединительная ткань).

Пищевод связывает гортанную часть глотки с желудком.

Слизистая оболочка пищевода образована многослойным плоским неороговевающим эпителием; собственной пластинкой с кардиальными железами в верхней и нижней третях стенки органа; мышечной пластинкой, представленной одним слоем гладких миоцитов.

Подслизистая основа пищевода образована рыхлой соединительной тканью; содержит концевые отделы подслизистых (собственных) желез.

Складки пищевода — выпячивания слизистой оболочки и подслизистой основы. Расположены продольно, расправляются при продвижении пищевого комка в направлении желудка.

Мышечная оболочка пищевода в верхней трети органа образована двумя слоями поперечнополосатой мышечной ткани; в стенке средней трети содержатся одновременно поперечнополосатые мышечные волокна и гладкие миоциты; в нижней трети мышечная оболочка представлена исключительно гладкой мышечной тканью.

Наружная оболочка пищевода в шейном и грудном отделах представлена адвентицией, в брюшном отделе — брюшиной.

Желудок — полый мышечный орган. Внутренний рельеф желудка представлен желудочными ямочками, полями и складками.

Слизистая оболочка желудка покрыта однослойным столбчатым эпителием (состоит из клеток, продуцирующих слизь, — поверхностных мукоцитов); включает в свой состав собственную пластинку с железами и мышечную пластинку, которая состоит из 2–3 слоев гладких миоцитов.

Желудочные ямочки — углубления эпителия (в количестве до 3 млн), которые достигают до собственной пластинки слизистой оболочки. На дне желудочных ямочек открываются выводные протоки желез желудка.

Складки желудка — выпячивания слизистой оболочки и подслизистой основы, обеспечивают растяжение стенок при попадании содержимого пищевода и способствуют его перемешиванию.

Желудочные поля — участки слизистой оболочки, отграниченные друг от друга красноватыми линиями, которые соответствуют поверхностно лежащим веном в прослойках рыхлой соединительной ткани, окружающей группы желез желудка (1–16 мм).

Железы желудка — простые трубчатые разветвленные железы с мерокриновым типом секреции. Состоят из дна, тела (концевой отдел), шейки и перешейка (выводной проток). По расположению выделяют кардиальные, собственные (тело, дно желудка) и пилорические железы. Собственные железы содержат четыре типа клеток: главные, париетальные (обкладочные), щечные слизистые и эндокринные.

Главные экзокриноциты секретируют пепсиноген (у детей грудного возраста — липазу и химозин). Локализуются в теле и области дна железы желудка; имеют базофильную цитоплазму.

Париетальные экзокриноциты секретируют H^+ и Cl^- , а также антианемический фактор Касла. Локализуются преимущественно в теле и шейке железы желудка кнаружи от щеечных и главных клеток; имеют оксифильную цитоплазму.

Щеечные слизистые экзокриноциты формируют щеечный отдел железы желудка. Подразделяются на *шеечные мукоциты* и *малодифференцированные эпителиоциты*, которые служат источником физиологической регенерации экзокриноцитов желез желудка и эпителиоцитов желудочных ямочек.

Эндокринные клетки расположены поодиночке между главными клетками в области тела и дна желез желудка. Секретируют гормоны в кровь (эндокринный механизм регуляции) или воздействуют на рядом расположенные клетки (паракринный механизм регуляции секреторных клеток и гладких миоцитов желудка).

Для заметок:

МАТЕРИАЛ ДЛЯ САМОСТОЯТЕЛЬНОЙ РАБОТЫ

СТЕНКА ПИЩЕВАРИТЕЛЬНОГО КАНАЛА

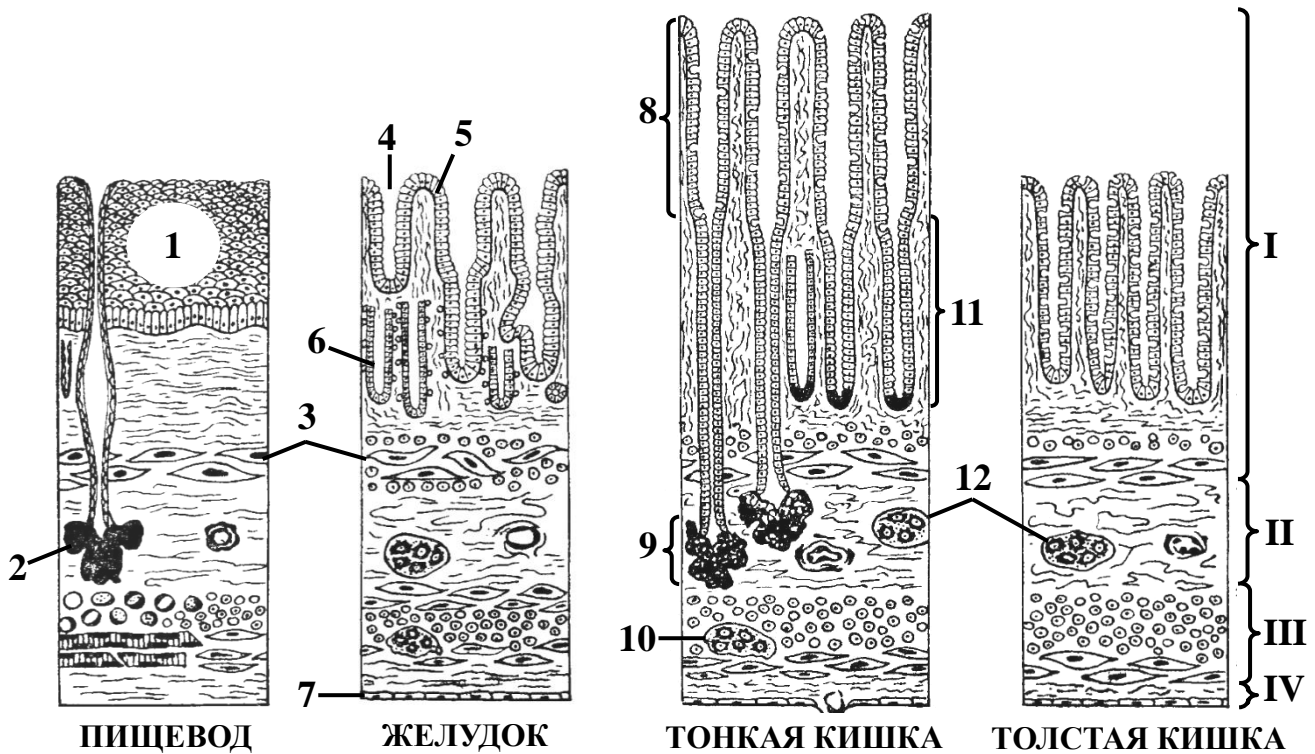


Схема гистологического строения

Назовите структуры, обозначенные цифрами:

I. _____

II. _____

III. _____

IV. _____

1. _____ эпителий

2. Собственные железы пищевода

3. _____ пластинка

4. Желудочная _____

5. _____ эпителий

6. Железа желудка

7. _____

8. Кишечная _____

9. _____ железы

10. Межмышечный нервный узел

11. Кишечные _____

12. Подслизистые нервные узлы

ПИЩЕВОД



Гистологический препарат
(поперечный срез средней трети пищевода,
окраска гематоксилином и эозином, малое увеличение)

Зарисуйте и обозначьте цифрами следующие структуры:

I. Слизистая оболочка:

1. Многослойный плоский неороговевающий эпителий
2. Собственная пластинка слизистой оболочки
3. Мышечная пластинка слизистой оболочки

II. Подслизистая основа:

4. Концевые отделы собственных желез

III. Мышечная оболочка:

5. Внутренний циркулярный слой
6. Наружный продольный слой

IV. Адвентициальная оболочка

ЖЕЛУДОК

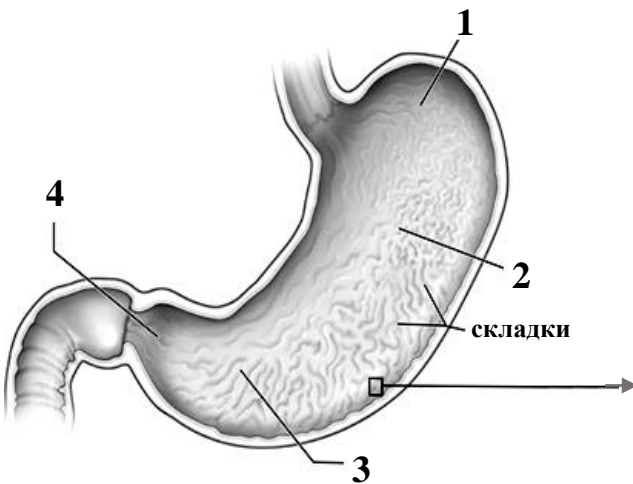


Схема строения органа

Назовите структуры, обозначенные цифрами. Выделите цветом части желудка (1–4) и клетки покровного эпителия и собственной железы желудка (5–9), используя различные цвета:

- 1. _____ желудка
- 2. _____ желудка
- 3. _____ пещера
- 4. Канал _____
- 5. Поверхностные мукоциты
- 6. Шеечные слизистые экзокриноциты
- 7. Pariетальные экзокриноциты
- 8. Главные экзокриноциты
- 9. Эндокринные клетки

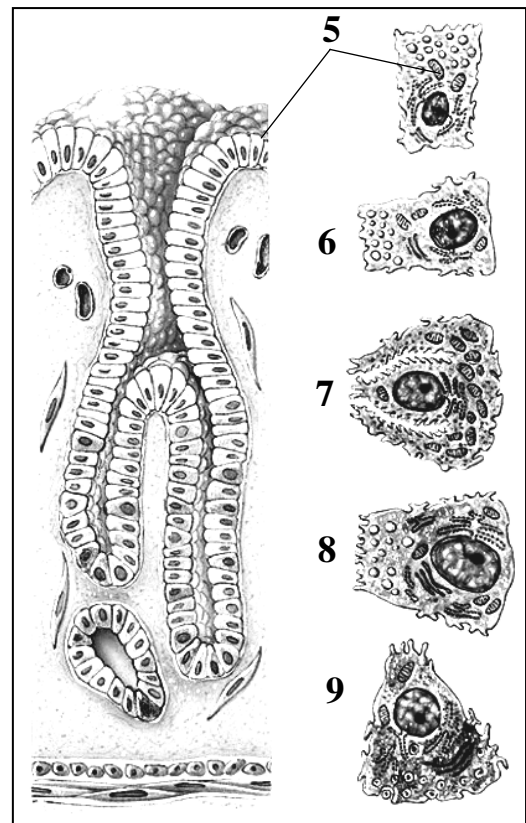


Схема гистологического строения слизистой оболочки

МИКРОСКОПИЧЕСКОЕ СТРОЕНИЕ СТЕНКИ ТОНКОЙ И ТОЛСТОЙ КИШКИ

Контрольные вопросы:

1. Морфофункциональная характеристика тонкой кишки. Источники ее развития.
2. Микроскопическое строение стенки тонкой кишки в разных отделах.
3. Гистофизиология системы крипта–ворсинка. Регенерация эпителия тонкой кишки.
4. Функции и микроскопическое строение стенки толстой кишки.
5. Строение стенки и функциональные особенности червеобразного отростка.
6. Особенности строения стенки прямой кишки. Строение стенки анального канала.

Студент должен знать. Физиологические процессы, происходящие в разных отделах тонкого и толстого кишечника, и особенности микроскопического строения их стенки.

Студент должен уметь показать на гистологических препаратах:

Двенадцатиперстная кишка: ворсинки и крипты, энтероциты и бокаловидные клетки эпителия, собственную и мышечную пластинки слизистой оболочки, подслизистую основу с дуоденальными железами, мышечную и серозную оболочки.

Тощая кишка: ворсинки и крипты, каемчатые энтероциты и бокаловидные клетки эпителия, собственную и мышечную пластинки слизистой оболочки, центральный лимфатический сосуд, подслизистую основу, мышечную и серозную оболочки.

Толстая кишка: крипты, колоноциты и бокаловидные клетки эпителия, собственную и мышечную пластинки слизистой оболочки, подслизистую основу, мышечную и серозную оболочки.

ГЛОССАРИЙ

Кишечная ворсинка — пальцевидное выпячивание всех слоев слизистой оболочки в просвет тонкой кишки.

Кишечная крипта (кишечная железа) — трубчатое углубление эпителия в слизистой оболочке тонкой и толстой кишки.

Однослойный столбчатый эпителий выстилает слизистую оболочку тонкой и толстой кишки. Включает в свой состав каемчатые энтероциты, бокаловидные клетки, эндокринные клетки, клетки Панета и малодифференцированные клетки.

Каемчатые энтероциты (в толстой кишке называются колоноцитами) на апикальной поверхности имеют щеточную каемку. Осуществляют пристеночное переваривание и всасывание. Могут трансформироваться в антигенпредставляющие *M-клетки* в составе эпителия над лимфоидными узелками.

Бокаловидные клетки продуцируют слизь.

Эндокринные клетки расположены в криптах и ворсинках; вырабатывают пептидные гормоны.

Клетки Панета (клетки с апикальной ацидофильной зернистостью) вырабатывают некоторые пищеварительные ферменты (дипептидазы) и антибактериальные вещества (лизозим); находятся на дне крипт.

Малодифференцированные клетки — источник для регенерации эпителия и желез (расположены в нижней половине крипт).

Центральный лимфатический сосуд — лимфатический капилляр в центре ворсинки.

Дуоденальные железы находятся в подслизистой основе двенадцатиперстной кишки; продуцируют слизь и бикарбонаты.

Циркулярные складки (Керкрина) представляют собой выпячивания слизистой оболочки и подслизистой основы тонкой кишки.

Полулунные складки — выпячивания всех оболочек стенки толстой кишки. Они соответствуют впадинам на наружной поверхности кишки, расположенным между гаустрами.

Ленты ободочной кишки — концентрирование наружной мышечной оболочки в виде трех продольных тяжей.

Червеобразный отросток (аппендикс) — боковой вырост слепой кишки, имеющий в слизистой оболочке и подслизистой основе лимфатические фолликулы (В-зоны) и межфолликулярную лимфоидную ткань (Т-зоны). Иногда аппендикс называют «кишечной миндалиной».

Анальный канал — конечная, узкая часть пищеварительного канала, открывающаяся наружу анальным отверстием (анусом).

Столбчатая (колоректальная) зона находится на поверхности анального канала, обращенного в просвет кишки; имеет продольные складки (*анальные столбы, колонки Морганьи*) и щели (*анальные синусы*), покрытые однослойным столбчатым эпителием.

Анальная переходная зона отделена от столбчатой зоны анального канала *надпереходной линией*. Имеет гладкую поверхность, покрыта переходным эпителием или многослойным плоским неороговевающим эпителием; в подслизистой основе содержит геморроидальное сплетение. Анальные железы — простые трубчатые разветвленные, секретируют слизь.

Анальная плоская зона отделена от анальной переходной зоны анального канала *зубчатой (гребенчатой) линией*, которая является границей двух эмбриональных источников — энтодермы и эктодермы. Анальная плоская зона покрыта видоизмененной кожей, лишенной производных и покрытой неороговевающим эпителием.

МАТЕРИАЛ ДЛЯ САМОСТОЯТЕЛЬНОЙ РАБОТЫ

Тонкая кишка

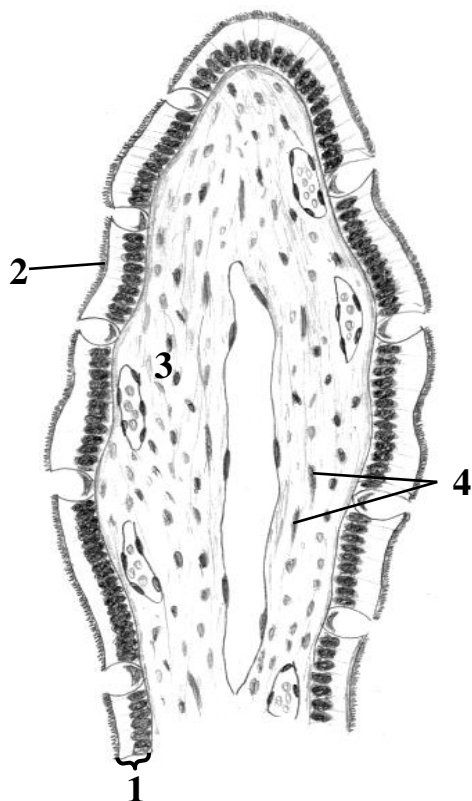


Схема гистологического строения ворсинки

Назовите структуры, обозначенные цифрами:

1. _____ эпителий
2. _____ каемка
3. _____ пластинка
слизистой оболочки
4. Гладкие миоциты

Выделите цветом следующие структуры:

- каемчатые энтероциты
- бокаловидные клетки
- лимфатический капилляр
- кровеносные капилляры

ДВЕНАДЦАТИПЕРСТНАЯ КИШКА

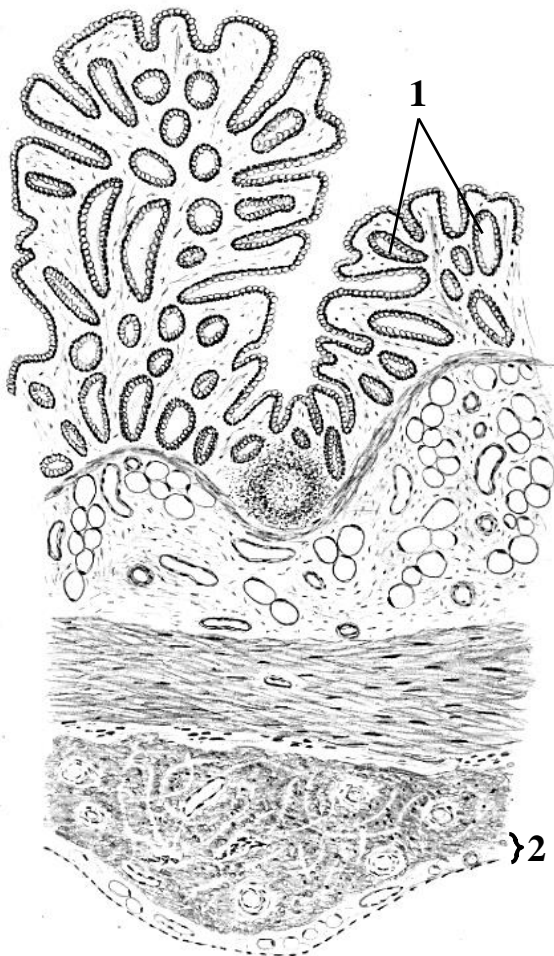


Гистологический препарат
(окраска гематоксилином и эозином, малое увеличение)

Зарисуйте и обозначьте цифрами следующие структуры:

- I. Слизистая оболочка
- II. Подслизистая основа
- III. Мышечная оболочка
1. Однослойный столбчатый эпителий
2. Собственная пластинка
3. Мышечная пластинка
4. Дуоденальные железы
5. Внутренний циркулярный слой мышечной оболочки
6. Наружный продольный слой мышечной оболочки

ТОЛСТАЯ КИШКА



Назовите структуры, обозначенные цифрами:

1. _____
2. _____ оболочка

Выделите цветом:

- однослойный столбчатый эпителий (колоноциты)
- собственная пластинка слизистой оболочки
- лимфоидный узелок
- мышечная пластинка слизистой оболочки
- подслизистая основа
- внутренний циркулярный слой мышечной оболочки
- продольная лента мышечной оболочки

Схема гистологического строения стенки

МИКРОСКОПИЧЕСКОЕ СТРОЕНИЕ ПЕЧЕНИ И ПОДЖЕЛУДОЧНОЙ ЖЕЛЕЗЫ

Контрольные вопросы:

1. Функции печени, источники её развития в эмбриогенезе.
2. Строение классической печеночной дольки, портальной дольки, печеночного ацинуса.
3. Микроциркуляторное русло печени.
4. Возрастные особенности строения печени и механизмы ее регенерации.
5. Гистологическое строение стенки желчных протоков и желчного пузыря.
6. Функции экзокринной и эндокринной части поджелудочной железы; развитие поджелудочной железы в эмбриогенезе.
7. Строение экзокринной части поджелудочной железы.
8. Строение эндокринной части поджелудочной железы.

Студент должен знать. Развитие, строение, функции печени и поджелудочной железы.

Студент должен уметь показать на гистологических препаратах:

Печень человека: капсулу, дольки, междольковую соединительную ткань, центральную вену, пластинки гепатоцитов, гемокапилляры синусоидного типа, триаду (междольковые артерию, вену, желчный проток).

Поджелудочная железа: капсулу, дольки, междольковую соединительную ткань, междольковый проток; в дольке: экзокринные панкреатоциты (гомогенную, зимогенную зоны), вставочный, внутридольковый проток; островок поджелудочной железы (островок Лангерганса).

ГЛОССАРИЙ

Печень — самая крупная железа пищеварительной системы. Выполняет защитную, секреторную (вырабатывает желчь) функции, участвует в белковом, углеводном, липидном обменах, накапливает витамины (А, Д, Е, К), орган кроветворения в эмбриогенезе. *Источник развития* — энтодерма среднего отдела первичной кишки. *Строма* печени представлена капсулой и междольковой соединительной тканью. *Паренхима* печени состоит из печеночных долек, основу которых составляют гепатоциты, расположенные тяжами.

Гепатоцит — крупная эпителиальная клетка полигональной формы. Содержит одно или несколько ядер, множество органелл (грЭПС, агрЭПС, КГ, митохондрии, лизосомы, пероксисомы) и включения (преимущественно гликоген). *Васкулярная поверхность* гепатоцита обращена к синусоидным капиллярам, *билиарная поверхность* формирует стенку желчного капилляра. Соседние гепатоциты соединяются друг с другом при помощи плотных контактов и десмосом, формируя ряды клеток. Два ряда гепатоцитов образуют печеночную пластинку.

При разрушении гепатоцитов либо при нарушении оттока желчи по желчевыводящим путям в крови увеличивается содержание билирубина, что является причиной соответственно паренхиматозной или механической желтухи.

Классическая печеночная долька — структурно-функциональная единица печени, имеет форму шестигранной призмы, окружена тонкой прослойкой рыхлой соединительной ткани, в которой проходят желчные протоки и кровеносные сосуды. В центре дольки располагается центральная вена, по углам — печеночные триады. От центральной вены радиально расходятся анастомозирующие пластинки гепатоцитов. Между пластинками гепатоцитов находятся синусоиды печени и желчные капилляры.

Синусоиды печени — внутридольковые синусоидные капилляры, идут радиально к центру дольки, несут смешанную кровь из системы печеночной артерии и воротной вены в направлении центральной вены. Из центральной вены кровь собирается в собирательные, или поддольковые, вены. Центральные и собирательные вены являются венами безмышечно-го типа. Стенка капилляра выстлана эндотелиоцитами с фенестрами и порами и звездчатыми макрофагами (клетки Купфера), базальная мембрана на большем протяжении отсутствует.

Желчные капилляры начинаются слепо в центральной части дольки, не имеют собственной стенки. Ток желчи идет по ним от центра дольки к ее периферии, где желчные капилляры впадают в короткие каналцы Геринга, выстланные плоским или кубическим эпителием. Канальцы Геринга впадают в холангиолы, которые окружают дольку по периметру. Из холангиол образуются междольковые выводные протоки, входящие в состав триад.

Печеночная триада образована *междольковой артерией* (артерия мышечного типа), *междольковой веной* (вена со слабым развитием мышечных элементов), *междольковым желчным протоком* (выстлан однослойным кубическим эпителием).

Портальная долька имеет форму треугольника, объединяет три рядом расположенные классические печеночные дольки. В центре портальной дольки находится печеночная триада, по углам — центральные вены. Портальная долька связана с выработкой желчи: печеночные пластинки — концевые отделы, а желчные капилляры, холангиолы и междольковый желчный проток — выводные протоки.

Печеночный ацинус имеет форму ромба, объединяет сегменты двух рядом расположенных классических печеночных долек. В острых углах ацинуса находятся центральные вены, в тупых — печеночные триады. Гепатоциты центральной, промежуточной и периферической зон ацинуса по-разному обеспечиваются кислородом и питательными веществами.

Поджелудочная железа — паренхиматозный дольчатый орган. Строма представлена тонкой капсулой (плотная соединительная ткань) и междольковыми прослойками рыхлой соединительной ткани. Паренхима образована совокупностью панкреатических ацинусов и выводных протоков (экзокринная часть, 97 % объема органа), а также островками Лангерганса (эндокринная часть, 3 %). *Источник развития* — энтодерма среднего отдела первичной кишки и клетки нервного гребня.

Экзокринная часть поджелудочной железы представлена панкреатическими ацинусами и выводными протоками, вырабатывает панкреатический сок, богатый пищеварительными ферментами, которые выделяются в 12-перстную кишку.

Панкреатический ацинус — структурно-функциональная единица экзокринной части поджелудочной железы; состоит 8–12 экзокринных панкреатоцитов и вставочных выводных протоков. Вставочные протоки начинаются внутри концевого отдела **центроацинарными клетками**, которые участвуют в образовании и выделении бикарбоната натрия поджелудочного сока.


Экзокринный панкреатоцит — клетка конической формы с хорошо выраженной полярностью. Базальный полюс клетки (гомогенная зона) располагается на базальной мембране, окрашивается базофильно, содержит крупное ядро, грЭПС, много митохондрий. Апоикальный полюс клетки (зимогенная зона) обращен в просвет концевого отдела, окрашивается оксифильно, содержит зимогенные гранулы с секретом.

Эндокринная часть поджелудочной железы представлена островками поджелудочной железы (островками Лангерганса), которые образованы *эндокриноцитами*, синтезирующими гормоны. *В-клетки* (инсулиноциты, бета-клетки, 75 % клеток островка) продуцируют инсулин (снижает уровень глюкозы в крови); *А-клетки* (глюкагоноциты, альфа-клетки, 20–25 % клеток островка) — глюкагон (повышает уровень глюкозы в крови); *Д-клетки* — соматоста-

тин (тормозит работу А и В-клеток); *D₁-клетки* — VIP (вазоактивный интестинальный полипептид, понижает АД); *PP-клетки* — панкреатический полипептид (стимулирует выработку желудочного и панкреатического соков).

Для заметок:

ПОДЖЕЛУДОЧНАЯ ЖЕЛЕЗА



Зарисуйте и обозначьте цифрами следующие структуры:

- I. Долька
- II. Междольковая соединительная ткань
- 1. Панкреатические ацинусы
- 2. Островки Лангерганса
- 3. Междольковый проток
- 4. Кровеносные сосуды

Гистологический препарат

(окраска гематоксилином и эозином, большое увеличение)

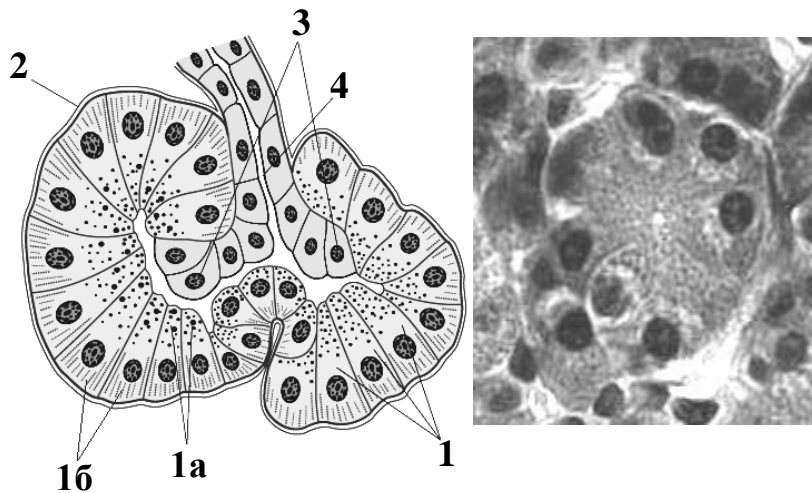


Схема и гистологический препарат панкреатического ацинуса

(окраска гематоксилином и эозином, большое увеличение)

Назовите структуры, обозначенные цифрами. Обозначьте цветом зоны экзокринных панкреатоцитов на микрофотографии гистологического препарата:

1. Экзокринный панкреатоцит

а. _____ зона

б. _____ зона

2. Базальная мембрана

3. _____ клетки

4. _____ проток

МИКРОСКОПИЧЕСКОЕ СТРОЕНИЕ КОЖИ И ЕЕ ПРОИЗВОДНЫХ

Контрольные вопросы:

1. Морфофункциональная характеристика кожи и источники ее развития.
2. Клеточный состав и гистофизиология эпидермиса. Процесс кератинизации и регенерации эпидермиса.
3. Гистофизиология соединительнотканной основы кожи (дермы). Особенности тканевой организации сосочкового и сетчатого слоев дермы.
4. Кровоснабжение и иннервация кожи. Особенности рецепторного аппарата.
5. Гистофизиология и топография потовых и сальных желез, их развитие.
6. Развитие, строение и типы волос. Рост и смена волос.

Студент должен знать. Строение, гистофизиологию и источники развития кожи и ее производных.

Студент должен уметь показать на гистологических препаратах:

Кожа пальца («толстая» кожа): слои эпидермиса и дермы, концевые отделы и выводные протоки потовых желез, тельце Мейснера.

Кожа с волосом («тонкая» кожа): эпидермис, дерма, гиподерма, концевые отделы и выводные протоки потовых и сальных желез, структурные компоненты корня волоса.

ГЛОССАРИЙ

«Толстая» кожа покрывает ладонную поверхность кисти и подошвенную поверхность стопы; содержит мерокриновые потовые железы; волосы и сальные железы отсутствуют. Эпидермис образован пятью слоями клеток и образует глубокие эпителиальные гребешки, вдающиеся в подлежащую дерму. Дерма образует хорошо выраженные сосочки, вдающиеся в эпидермис.

«Тонкая» кожа покрывает большую часть поверхности тела; содержит волосы, сальные железы, мерокриновые и апокриновые потовые железы. Эпидермис состоит из четырех слоев клеток. Дерма образует слабо выраженные сосочки, вдающиеся в эпидермис.

Эпидермис — многослойный плоский ороговевающий эпителий кожи. *Источник развития* — кожная эктодерма. Состоит из 4 (5) слоев **кератиноцитов**: *базальный слой* — один ряд кератиноцитов цилиндрической или кубической формы; включает стволовые и делящиеся малодифференцированные клетки; *шиповатый слой* — 5–10 рядов клеток полигональной формы; *зернистый слой* — 3–4 ряда уплощенных кератиноцитов, содержащих крупные базофильные гранулы кератогиалина; *блестящий слой* — 3–4 ряда плоских клеток, содержащих кератин, соединенных липидами (отсутствует в «тонкой» коже); *роговой слой* — 3–20 рядов кератиноцитов, имеющих форму плоских призм, которые заполнены нерастворимым кератином и соединены липидами. В составе эпидермиса присутствуют **клетки Меркеля** (тактильная чувствительность), **меланоциты** (вырабатывают меланин, защищающий от УФ-излучения), **клетки Лангерганса** (внутриэпителиальные макрофаги).

Дерма — соединительнотканная основа кожи. *Источник развития* — дерматомы (производные сомитов мезодермы). Состоит из двух слоев. *Сосочковый слой* образован рыхлой волокнистой соединительной тканью и формирует сосочки, вдающиеся в эпидермис. *Сетчатый слой*, образованный плотной неоформленной соединительной тканью, содержит сальные и потовые железы, а также корни волос.

Тельце Мейснера (тактильное тельце) — инкапсулированное нервное окончание сосочкового слоя дермы. Является механорецептором, обеспечивает тактильную чувствительность.

Тельце Фатера–Пачини (пластинчатое тельце) — инкапсулированное нервное окончание сетчатого слоя дермы. Является механорецептором, воспринимает статическое давление и вибрацию.

Гиподерма (подкожная жировая клетчатка) образована белой жировой тканью, которая образует дольки, разделенные прослойками рыхлой волокнистой соединительной ткани. *Источник развития* — мезенхима.

Потовые железы — простые неразветвленные трубчатые железы с мерокриновым и апокриновым типом секреции. Концевые отделы в виде свернутых трубочек располагаются на границе сетчатого слоя дермы и гиподермы. Различают два типа желез. *Эккриновые (мерокриновые) железы* — основной тип потовых желез; открываются на поверхности кожи потовыми порами; производят чистый секрет без запаха, состоящий в основном из воды. *Апокриновые железы* находятся в подмышечных впадинах, аногенитальной области, вокруг пупка, сосков и в коже лба; открываются в волосяные воронки; продуцируют секрет со специфическим запахом.

Сальные железы — простые разветвленные альвеолярные железы с голокриновым типом секреции. Концевые отделы располагаются на границе сосочкового и сетчатого слоев дермы. Выводной проток открывается в волосяную воронку.

Волосы состоят из двух частей: стержня и корня. *Стержень волоса* выступает над поверхностью кожи и состоит из коркового и мозгового вещества, а также кутикулы. *Корень волоса* скрыт в толще кожи и доходит до гиподермы, образуя волосяную луковицу. Состоит из эпителиоцитов, находящихся на разных стадиях дифференцировки, коркового и мозгового вещества, а также кутикулы.

Волосяная воронка — углубление эпидермиса в области перехода корня волоса в стержень.

Волосяной фолликул — мешок эпителиальной природы, в который заключен корень волоса; состоит из *наружного и внутреннего корневого эпителиального влагалища* (от луковицы волоса до волосяной воронки).

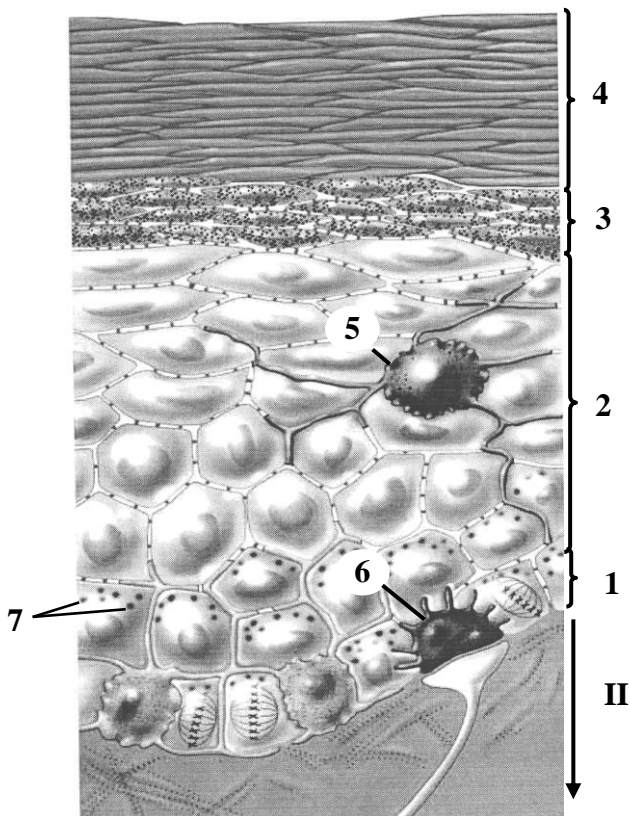
Волосяная сумка — соединительнотканый мешок вокруг волосяного фолликула. Снизу соединительная ткань вдаётся в волосяной фолликул в виде волосяного сосочка, содержащего питающие сосуды.

Мышца, поднимающая волос, с одной стороны вплетается в волосяную сумку, а с другой — в сосочковый слой дермы. Состоит из гладкомышечных клеток.

Для заметок:

МАТЕРИАЛ ДЛЯ САМОСТОЯТЕЛЬНОЙ РАБОТЫ

«ТОНКАЯ» КОЖА



Назовите структуры, обозначенные цифрами:


- I. _____
1. _____ слой
2. _____ слой
3. _____ слой
4. _____ слой
5. Клетка _____
6. Клетка _____
7. _____
- II. _____

Выделите цветом:

- кератиноциты
- меланоциты
- дендрит чувствительного нейрона

Схема гистологического строения

«ТОЛСТАЯ» КОЖА



Зарисуйте и обозначьте цифрами следующие структуры:

I. Эпидермис:

1. Базальный слой
2. Шиповатый слой
3. Зернистый слой
4. Блестящий слой
5. Роговой слой
6. Выводной проток потовой железы

II. Дерма

7. Тельце Мейсснера
8. Сосочковый слой
9. Сетчатый слой
10. Концевые отделы потовых желез

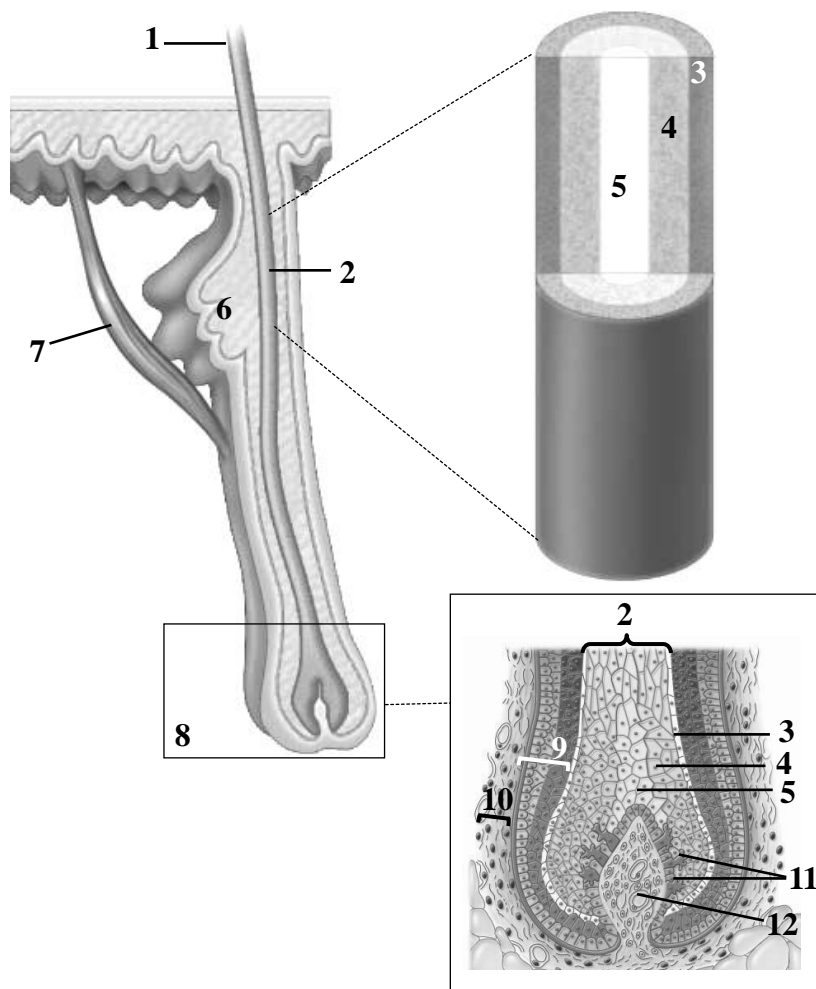
III. Гиподерма

11. Адипоциты

Гистологический препарат

(окраска гематоксилином и эозином, малое увеличение)

ВОЛОС ГОЛОВЫ



Назовите структуры, обозначенные цифрами:

1. _____ волоса
2. _____ волоса
3. _____ волоса
4. _____ вещество
5. _____ вещество
6. _____ железа
7. Мышца, поднимающая волос
8. Волосная _____
9. Волосной _____
10. Волосная _____
11. Меланоциты
12. Волосной _____

Схема гистологического строения

Заполните таблицу.

| Гистологические типы кожи | «Толстая» кожа | «Тонкая» кожа |
|---|----------------|---------------|
| Эпидермис (количество слоев и выраженность рогового слоя) | | |
| Дерма (выраженность сосочков) | | |
| Потовые железы (наличие и тип секреции) | | |
| Волосы (есть/нет) | | |
| Сальные железы (есть/нет) | | |

Заполните таблицу.

| Клеточный состав эпидермиса | Локализация | Функции | Источник развития |
|-----------------------------|-------------|---------|-------------------|
| Кератиноциты | | | |
| Меланоциты | | | |
| Клетки Лангерганса | | | |
| Клетки Меркеля | | | |

ДЫХАТЕЛЬНАЯ СИСТЕМА. МИКРОСКОПИЧЕСКОЕ СТРОЕНИЕ СТЕНКИ ВОЗДУХОНОСНЫХ ПУТЕЙ И РЕСПИРАТОРНОГО ОТДЕЛА ЛЕГКИХ

Контрольные вопросы:

1. Морфофункциональная характеристика дыхательной системы: дыхательный и респираторный отделы.
2. Источники развития дыхательной системы в эмбриогенезе.
3. Особенности микроскопического строения слизистой оболочки полости носа, носоглотки и гортани.
4. Микроскопическое строение стенки трахеи.
5. Классификация бронхов и гистологическое строение их стенки.
6. Строение респираторного отдела дыхательной системы легкого: легочный ацинус; клеточный состав стенки альвеолы.
7. Понятие об аэрогематическом барьере. Роль сурфактантной системы легких. Внеклеточный и внутриклеточный сурфактант.

Студент должен знать. Особенности развития, строения и функции воздухоносных путей (носовой полости, гортани, трахеи, бронхов, бронхиол) и респираторного отдела легкого.

Студент должен уметь показать на гистологических препаратах:

Трахея: слизистую (многорядный столбчатый реснитчатый эпителий), подслизистую (железы), волокнисто-хрящевую и адвентициальную оболочки.

Легкое: бронх, бронхиолу, терминальную и респираторную бронхиолу, альвеолярный ход, альвеолу.

ГЛОССАРИЙ

В состав дыхательной системы входят:

1. Воздухоносные пути обеспечивают транспорт воздуха, его очищение, увлажнение, ионизацию и согревание. К ним относятся: полость носа, носо- и ротоглотка, гортань, трахея, бронхи различного калибра, бронхиолы и терминальные бронхиолы.

2. Респираторный отдел представлен респираторными бронхиолами, альвеолярными ходами и альвеолярными мешочками. Здесь происходит газообмен между воздухом и кровью.

Источники развития: *прехордальная пластинка* — источник развития эпителия воздухоносных путей и легких; *мезенхима* — источник формирования соединительной ткани, гладкой мышечной ткани, хрящей и сосудов; *целомический эпителий мезодермы* — источник развития мезотелия плевры.

Стенка воздухоносных путей состоит из четырех оболочек.

Слизистая оболочка состоит из *респираторного эпителия*, *собственной пластинки* из рыхлой соединительной ткани и *мышечной пластинки* (появляется в бронхах) из гладкой мышечной ткани.

Подслизистая оболочка состоит из рыхлой соединительной ткани; содержит концевые отделы смешанных желез и лимфоидные узелки.

Волокнисто-хрящевая (волокнуто-мышечно-хрящевая в трахее и гортани) **оболочка** представлена гиалиновым или эластическим хрящом.

Адвентициальная оболочка образована рыхлой соединительной тканью.

Респираторный эпителий — многорядный столбчатый реснитчатый эпителий. В его состав входят:

1. *Реснитчатые клетки*, имеющие на апикальной поверхности реснички, которые осуществляют активные колебания против тока воздуха.
2. *Бокаловидные клетки*, продуцирующие слизь.
3. *Базальные клетки*, участвующие в процессах регенерации эпителия.
4. *Эндокриноциты*, вырабатывающие гормоны и биогенные амины.
5. *Антигенпрезентирующие клетки* (дендритные и М-клетки).
6. *Щеточные клетки*, имеющие хеморецепторы на своих микроворсинках.
7. *Бронхиолярные экзокриноциты* (клетки Клара), обезвреживающие токсические вещества и секретирующие ферменты, препятствующие слипанию стенок бронхиол.

NB! Бронхиолярные экзокриноциты и щеточные клетки присутствуют только в дистальных отделах бронхиального дерева (терминальные и респираторные бронхиолы).

Преддверие носа — передний отдел полости носа. Состоит из *кожной* и *переходной* частей.

Кожная часть выстлана многослойным плоским ороговевающим эпителием; содержит сальные железы и волосы ноздрей (лат. vibrissae).

Переходная часть (порог носа) — валик, покрытый многослойным плоским неороговевающим эпителием, волосы и железы отсутствуют.

Дыхательная область полости носа выстлана респираторной слизистой оболочкой, в состав которой входит многорядный столбчатый реснитчатый (респираторный) эпителий и собственная пластинка слизистой оболочки (рыхлая соединительная ткань), в ней располагаются концевые отделы носовых желез, многочисленные тонкостенные венозные сосуды и нервные окончания, а также скопления лимфоидной ткани.

Обонятельная область полости носа выстлана обонятельной слизистой оболочкой (см. органы чувств).

Гортань имеет три оболочки: слизистую, волокнисто-мышечно-хрящевую и адвентициальную. Слизистая оболочка образует две пары складок: выше расположены **складки преддверия** (ложные голосовые связки), ниже — **голосовые складки** (истинные голосовые связки). Слизистая оболочка выстлана в основном респираторным, а в области голосовых складок — многослойным плоским неороговевающим эпителием. В собственной пластинке слизистой оболочки в складках преддверия содержатся белково-слизистые железы, лимфоидные узелки и гладкие миоциты; в голосовых складках — поперечнополосатая мышечная ткань (**голосовая мышца**), а также пучки эластических волокон (**голосовая связка**). В состав волокнисто-мышечно-хрящевой оболочки входят четырехугольная мембрана и эластический конус, за счет которых формируется голосовая связка и связка преддверия, а также хрящи и мышцы гортани.

Трахея — полый трубчатый орган, стенка которого состоит из слизистой, подслизистой, волокнисто-мышечно-хрящевой и адвентициальной оболочек. В состав *волокнисто-мышечно-хрящевой оболочки* входят 16–20 полуколец гиалинового хряща, соединенных между собой пучками гладких миоцитов (мышца трахеи) в области задней (перепончатой) стенки трахеи, обращенной к пищеводу.

Бронхи — полые трубчатые органы, стенка которых состоит из слизистой, подслизистой, волокнисто-хрящевой и адвентициальной оболочек. Различают внелегочные и внутрилегочные бронхи. Стенка всех бронхов имеет схожее строение, но отличается особенностями волокнисто-хрящевой оболочки: замкнутые кольца главных бронхов сменяются хрящевыми пластинками и островками гиалинового хряща в бронхах меньшего калибра.

Бронхиола имеет диаметр до 1 мм. Ее стенка образована слизистой и адвентициальной оболочками, подслизистой основы с железами и хряща нет. Слизистая оболочка выстлана двухрядным респираторным эпителием с единичными бокаловидными клетками.

Мышечная пластинка развита наиболее сильно, поэтому слизистая оболочка образует многочисленные складки.

Терминальная бронхиола имеет диаметр около 0,5 мм. Ее стенка образована слизистой и адвентициальной оболочками. Слизистая оболочка не образует складок, выстлана однослойным (однорядным) кубическим реснитчатым эпителием, в собственной пластинке содержит продольно ориентированные эластические волокна, мышечная пластинка тонкая.

Легочной ацинус — структурно-функциональная единица легкого, которая состоит из ветвей терминальной бронхиолы — респираторных бронхиол, альвеолярных ходов, альвеолярных мешочков.

Респираторная бронхиола выстлана однослойным кубическим реснитчатым эпителием. В собственной пластинке слизистой оболочки присутствует большое количество эластических волокон. В отличие от терминальной бронхиолы дыхательная бронхиола имеет боковые выпячивания стенки — легочные альвеолы.

Альвеолярный ход — боковое ответвление респираторной бронхиолы. Его стенка имеет большое количество вплотную прилежащих друг к другу боковых выпячиваний — легочных альвеол, между устьями которых расположены единичные кубические эпителиоциты и гладкомышечные клетки.

Альвеолярный мешочек представляет собой слепое окончание альвеолярного хода, образован скоплением альвеол.

Легочная альвеола выстлана уплощенными пневмоцитами I типа и небольшим количеством округлых пневмоцитов II типа. В просвете альвеол на апикальной поверхности пневмоцитов могут находиться альвеолярные макрофаги. Альвеолы отграничены друг от друга межальвеолярными перегородками, образованными тонкими прослойками рыхлой соединительной ткани с большим количеством эластических волокон, которые обеспечивают максимальное расправление альвеол при вдохе.

Аэро-гематический барьер включает в свой состав сурфактант, пневмоциты I типа, базальную пластинку и эндотелиальные клетки капилляров соматического типа.

Для заметок:

МАТЕРИАЛ ДЛЯ САМОСТОЯТЕЛЬНОЙ РАБОТЫ

РЕСПИРАТОРНЫЙ ЭПИТЕЛИЙ

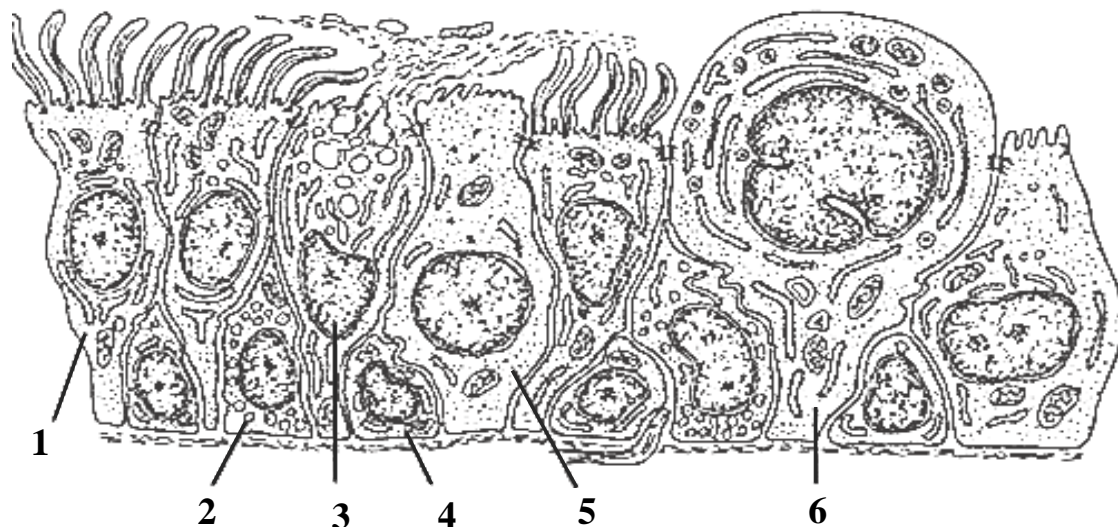



Схема цитологического строения

Назовите и выделите цветом клетки респирационного эпителия:

- 1. _____ клетка
- 2. Эндокриноцит
- 3. _____ клетка
- 4. _____ клетка
- 5. _____ клетка
- 6. _____ экзокриноцит

ТРАХЕЯ



Зарисуйте и обозначьте цифрами следующие структуры:

I. Слизистая оболочка:

- 1. Респирационный эпителий
- 2. Собственная пластинка слизистой оболочки

II. Подслизистая основа:

- 3. Концевые отделы желез

III. Волокнисто-мышечно-хрящевая оболочка:

- 4. Надхрящница
- 5. Гиалиновый хрящ

IV. Адвентициальная оболочка

Гистологический препарат

(окраска гематоксилином и эозином, малое увеличение)

ЛЕГКОЕ



Зарисуйте бронх (А), бронхиолу (Б) и терминальную бронхиолу (В) и обозначьте цифрами следующие структуры:

1. Респираторный эпителий
2. Собственная пластинка слизистой оболочки
3. Мышечная пластинка
4. Концевые отделы желез
5. Надхрящница
6. Гиалиновый хрящ
7. Адвентициальная оболочка
8. Альвеолы
9. Межальвеолярные перегородки

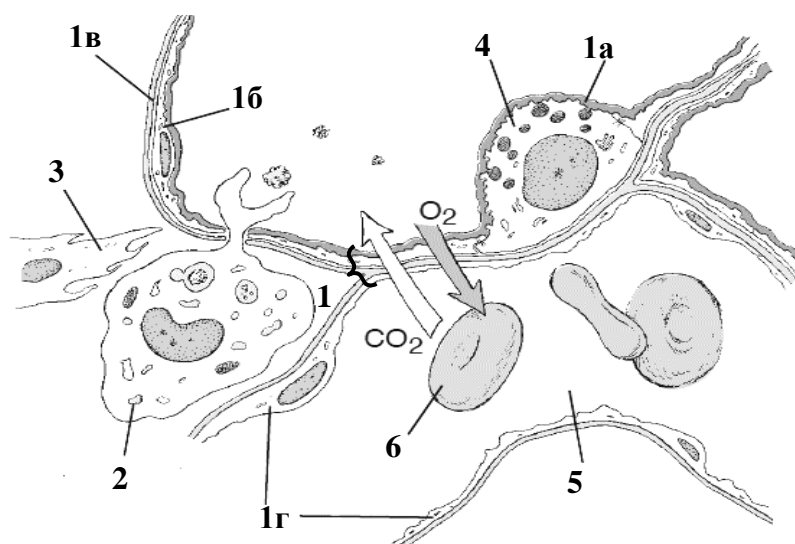


Схема строения межальвеолярной перегородки и компонентов аэро-гематического барьера

Назовите структуры, обозначенные цифрами. Выделите цветом компоненты аэро-гематического барьера:

1. Аэро-гематический барьер
 - а. _____
 - б. пневмоцит _____ типа
 - в. _____ пластинка
 - г. эндотелиальная клетка
2. Макрофаг
3. Фибробласт
4. Пневмоцит _____ типа
5. Просвет капилляра
6. Эритроцит

МОЧЕВАЯ СИСТЕМА. МИКРОСКОПИЧЕСКОЕ СТРОЕНИЕ ПОЧЕК, МОЧЕТОЧНИКА, МОЧЕВОГО ПУЗЫРЯ

Контрольные вопросы:

1. Источники и основные этапы эмбрионального развития почки.
2. Строение почки: корковое и мозговое вещество. Корковые (субкапсулярные, промежуточные) и юкстамедуллярные нефроны.
3. Гистофизиология почечного тельца, фильтрационный (гематоренальный) барьер.
4. Гистофизиология отделов нефрона: проксимальных, тонких, дистальных канальцев и собирательных протоков.
5. Механизм мочеобразования.
6. Кровоснабжение почки. Особенности кровообращения юкстамедуллярных нефронов.
7. Эндокринная функция почек. Юкстагломерулярный комплекс. Гормональная регуляция мочеобразования.
8. Строение стенки мочеточника и мочевого пузыря.

Студент должен знать. Развитие, строение, функции почки, мочеточника, мочевого пузыря.

Студент должен уметь показать на гистологических препаратах:

Почка: капсулу, корковое и мозговое вещество почки, почечную пирамиду, почечные колонки, мозговые лучи, почечные тельца (субкапсулярные, промежуточные, юкстамедуллярные), наружный и внутренний листки капсулы, полость капсулы, клубочковую капиллярную сеть; канальцы нефрона: проксимальный, тонкий, дистальный; собирательный проток, плотное пятно.

Мочеточник: слизистую оболочку: переходный эпителий, собственную пластинку; слои мышечной оболочки; адвентициальную оболочку.

Мочевой пузырь: слизистую оболочку: переходный эпителий, собственную пластинку; слои мышечной оболочки; наружную оболочку.

ГЛОССАРИЙ

Почка — парный паренхиматозный орган бобовидной формы. Состоит из коркового и мозгового вещества.

Корковое вещество почки располагается под капсулой и заходит в мозговое вещество в виде *почечных столбов*; содержит почечные тельца, проксимальные и дистальные извитые канальцы нефронов.

Мозговое вещество почки состоит из 8–18 *почечных пирамид*, от основания которых в корковое вещество проникают *мозговые лучи*. В мозговом веществе находятся петли нефронов, собирательные трубочки и протоки.

Почечная доля — пирамида и прилежащий к ней участок почечной коры.

Корковая долька — участок коркового вещества почки, включает мозговой луч и связанный с ним участок коры.

Строма почки включает в свой состав фиброзную капсулу и рыхлую соединительную ткань (интерстиций). Интерстициальные клетки почки представлены в основном фибробластами, среди которых различают секреторные клетки, которые вырабатывают эритропоэтин и простагландины. В эмбриогенезе строма почки развивается из мезенхимы.

Паренхима почки — ее эпителиальный компонент (*нефроны*), входящий в состав коркового и мозгового вещества. В эмбриогенезе паренхима развивается из несегментированной промежуточной мезодермы (метанефрогенной бластемы).

Нефрон — структурно-функциональная единица паренхимы почки; состоит из почечного тельца и почечного канальца. Почечный каналец переходит в собирательную трубочку, которая продолжается в сосочковый канал, открывающийся на вершине пирамиды в полость малой почечной чашки. В зависимости от расположения петли нефрона (петли Генле) выделяют корковые (~ 80 %) и юкстамедуллярные (~ 20 %) нефроны. Петля Генле *короткого коркового нефрона* полностью располагается в корковом веществе. Петля *промежуточного коркового нефрона* заходит в мозговое вещество на небольшую глубину. У *юкстамедуллярного (длинного) нефрона* петля почти целиком находится в мозговом веществе.

Почечное тельце состоит из сосудистого клубочка и капсулы клубочка (капсула Шумлянского–Боумена). В почечном тельце выделяют *сосудистый полюс*, находящийся в месте расположения приносящей и выносящей клубочковых артериол, и *мочевой полюс*, прилежащий к проксимальному канальцу.

Клубочек располагается между приносящей и выносящей клубочковыми артериолами и содержит 30–50 петель капилляров фенестрированного типа. Между капиллярами клубочка располагается мезангий, который состоит из мезангиальных клеток и основного вещества. Мезангиальные клетки являются специализированными перицитами с характеристиками гладких миоцитов и макрофагов.

Капсула клубочка (Боумена–Шумлянского) по форме напоминает двухстенную чашу, образованную внутренним (висцеральным) и наружным листками, между которыми расположена полость, переходящая в просвет проксимального извитого канальца. Висцеральный листок образован крупными эпителиальными клетками — *подоцитами*, которые покрывают ~ 80 % поверхности капилляров клубочка, а оставшиеся 20 % поверхности окружены мезангиальными клетками.

Фильтрационный (гематоренальный) барьер включает в свой состав фенестрированные эндотелиоциты клубочка капилляров; трехслойную базальную мембрану и подоциты. Через барьер происходит фильтрация плазмы крови с образованием первичной мочи. Фильтрационный барьер проходим для воды, электролитов, альбуминов, углеводов, витаминов, липидов и продуктов азотистого обмена и непродим для форменных элементов крови и высокомолекулярных белков.

Почечный каналец состоит из проксимального извитого канальца, петли нефрона и дистального извитого канальца.

Петля нефрона образована нисходящим и восходящим сегментами.

Нисходящий сегмент состоит из проксимального прямого канальца и нисходящего сегмента тонкого канальца.

Восходящий сегмент образован восходящим сегментом тонкого канальца и дистальным прямым канальцем. В почечном канальце из первичной мочи происходит реабсорбция воды, электролитов, белков, углеводов, витаминов и липидов.

Юкстагломерулярный комплекс находится в корковом веществе почки и включает в свой состав: *юкстагломерулоциты* (мышечные секреторные клетки средней оболочки приносящей клубочковой артериолы), *клетки плотного пятна* (20–40 клеток стенки дистального извитого канальца между приносящей и выносящей клубочковыми артериолами), а также *экстрагломерулярные мезангиальные клетки* (находятся в треугольном пространстве между приносящей, выносящей клубочковыми артериолами и клетками плотного пятна). Юкстагломерулоциты и экстрагломерулярные мезангиальные клетки вырабатывают **ренин** — фермент с гормоноподобным действием. Он необходим для образования ангиотензина II (самое

сильное сосудосуживающее вещество). Кроме того, ренин стимулирует синтез альдостерона в клубочковой зоне коры надпочечника, который усиливает реабсорбцию натрия и воды в дистальных канальцах и собирательных протоках. Это ведет к увеличению объема циркулирующей крови и повышению артериального давления.

Мочевыводящие пути представлены малыми и большими почечными чашками, лоханкой, мочеточником мочевым пузырем и мочеиспускательным каналом. Источник развития в эмбриогенезе — *мезонефрический проток*.

Уротелий — многослойный переходный эпителий, который выстилает внутреннюю поверхность почечных чашек, лоханок, мочеточников, мочевого пузыря и начальной части мочеиспускательного канала.

Мочеточник имеет стенку, состоящую из слизистой, подслизистой, мышечной и адвентициальной оболочек. Слизистая оболочка формирует глубокие продольные складки; состоит из уротелия и собственной пластинки (рыхлая соединительная ткань). Мышечная оболочка представлена двумя слоями гладких миоцитов (внутренний — продольный, наружный — циркулярный). *Источник развития* — мезонефрический проток.

Мочевой пузырь. Его стенка образована слизистой, подслизистой, мышечной и адвентициальной (частично серозной) оболочками. Слизистую оболочку образуют уротелий и собственная пластинка. Подслизистая основа отсутствует в треугольной области у места впадения мочеточников (треугольник мочевого пузыря). Мышечная оболочка представлена тремя слоями гладких миоцитов (внутренний и наружный — косопродольные; средний — косоциркулярный). *Источник развития* эпителия мочевого пузыря — энтодерма аллантоиса; треугольника мочевого пузыря — мезонефрический проток.

Для заметок:

МАТЕРИАЛ ДЛЯ САМОСТОЯТЕЛЬНОЙ РАБОТЫ

НЕФРОН

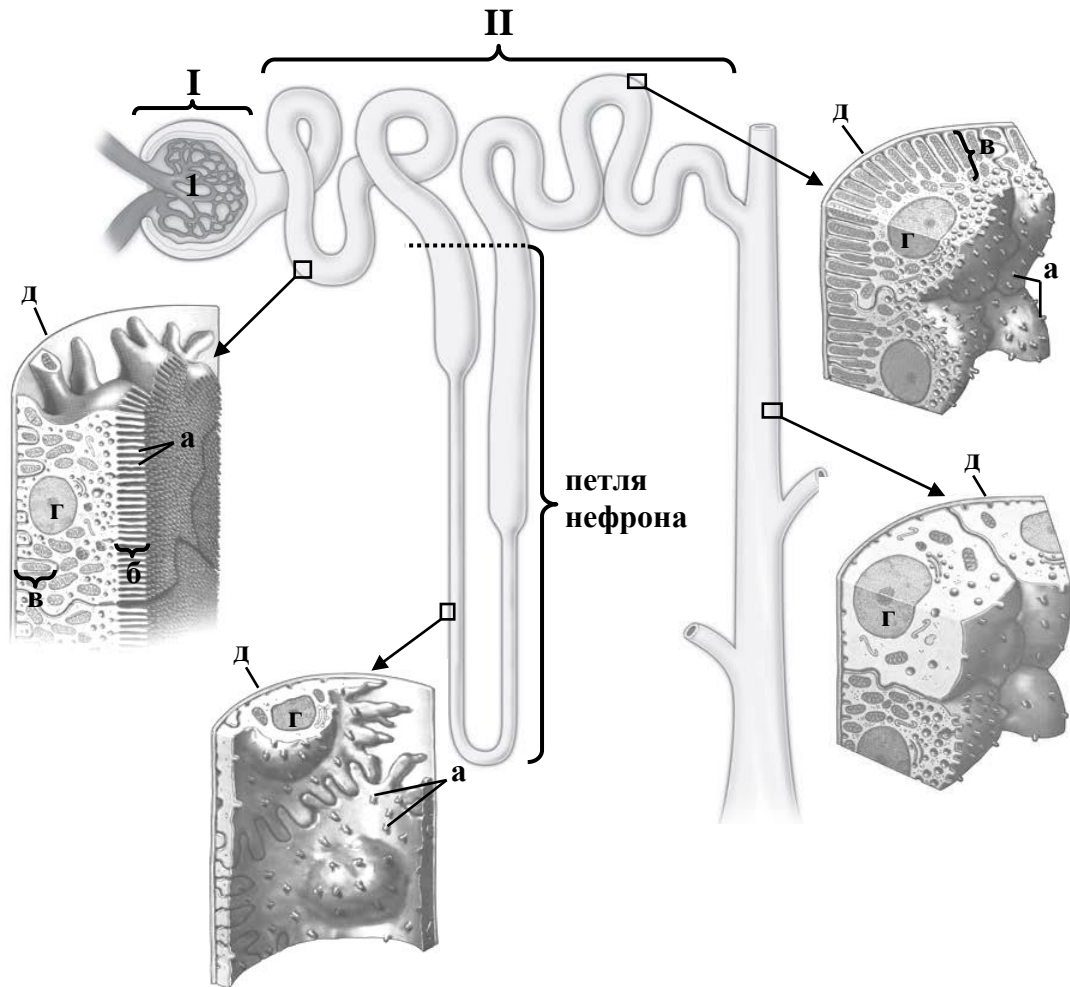


Схема строения

Назовите структуры, обозначенные цифрами и буквами:

I. Почечное _____

II. Почечный _____

а. микроворсинки

б. _____ каемка

в. базальная _____

г. _____

д. _____ мембрана

Выделите цветом:

- клубочек
- капсула клубочка
- проксимальный извитой каналец
- проксимальный прямой каналец
- тонкий каналец
- дистальный прямой каналец
- дистальный извитой каналец
- собирательный проток

ПОЧЕЧНОЕ ТЕЛЬЦЕ

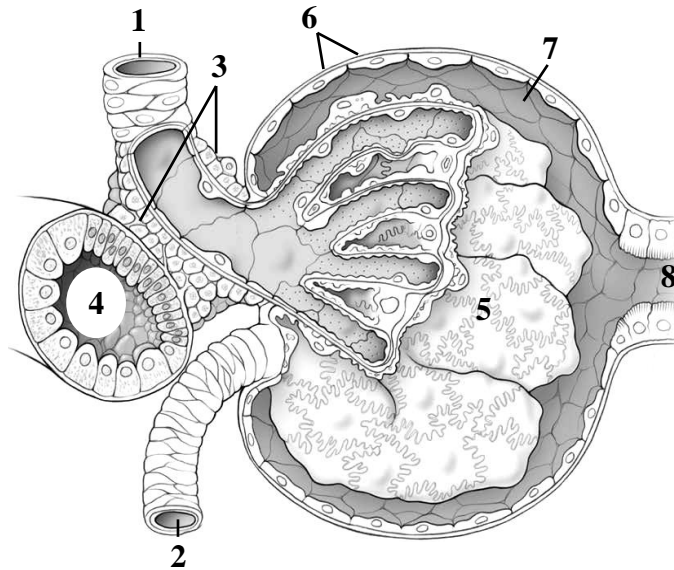


Схема гистологического строения

Назовите структуры, обозначенные цифрами:

1. _____ клубочковая _____
2. _____ клубочковая _____
3. Юкстагломерулоциты
4. _____ каналец
5. Сосудистый _____
6. Наружный листок _____
7. Полость капсулы
8. _____ каналец

Выделите цветом:

- плотное пятно
- фенестрированные эндотелиальные клетки
- базальная мембрана
- подоциты

СТЕНКА МОЧЕТОЧНИКА

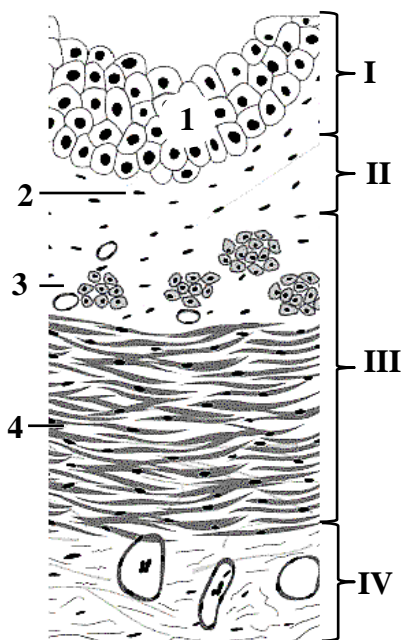



Схема гистологического строения

Назовите и выделите цветом структуры, обозначенные цифрами:

I. Слизистая оболочка

1. _____
 2. _____ пластинка
- II. _____ основа
- III. _____ оболочка
3. _____ слой
 4. _____ слой
- IV. _____ оболочка

МОЧЕВОЙ ПУЗЫРЬ



Гистологический препарат

(окраска гематоксилином и эозином, малое увеличение)

Зарисуйте и обозначьте цифрами следующие структуры:

I. Слизистая оболочка:

1. Переходный эпителий
 - а) базальный слой
 - б) промежуточный слой
 - в) поверхностный слой
2. Собственная пластинка

II. Подслизистая основа

III. Мышечная оболочка:

3. Внутренний косопродольный слой
4. Средний косоциркулярный слой
5. Наружный косопродольный слой

IV. Серозная оболочка

МИКРОСКОПИЧЕСКОЕ СТРОЕНИЕ ОРГАНОВ МУЖСКОЙ ПОЛОВОЙ СИСТЕМЫ: ЯИЧКА, СЕМЯВЫНОСЯЩИХ ПУТЕЙ, ПРОСТАТЫ

Контрольные вопросы:

1. Морфофункциональная характеристика мужской половой системы и источники её развития.
2. Микроскопическое строение яичка.
3. Генеративная и эндокринная функции яичка. Возрастные изменения.
4. Сперматогенез, его стадии.
5. Микроскопическое строение придатка яичка и других семявыносящих путей.
6. Микроскопическое строение и функции простаты и других вспомогательных желез мужской половой системы.

Студент должен знать. Развитие, строение, функции: яичка, семявыносящих путей, вспомогательных желез (предстательной железы, семенных пузырьков, бульбоуретральных желез).

Студент должен уметь показать на гистологических препаратах:

Яичко: серозную оболочку, белочную оболочку, соединительную ткань между канальцами, интерстициальные эндокриноциты, кровеносные капилляры, поддерживающие клетки (сустентоциты), сперматогонии, сперматоциты (первого и второго порядка), сперматиды, сперматозоиды в стадии формирования, зрелые сперматозоиды.

Предстательная железа: секреторные отделы, выводные протоки, пучки гладкомышечных клеток, соединительнотканые септы, кровеносные сосуды, простатические конкреции.

ГЛОССАРИЙ

Яичко — парная мужская половая железа; состоит из стромы и паренхимы.

Строма яичка представлена плотной соединительной ткани (*белочная оболочка, средостение и перегородки*, которые делят яичко на дольки), а также интерстициальной соединительной тканью в дольках яичка. *Источник развития:* мезенхима.

Паренхима яичка включает *интерстициальные эндокриноциты и систему канальцев*. *Источник развития:* целомический эпителий.

Интерстициальные эндокриноциты (клетки Лейдига) находятся между извитыми канальцами яичка в составе интерстициальной соединительной ткани; имеют округлую форму с оксифильной цитоплазмой и продуцируют тестостерон.

Извитые семенные канальцы располагаются в дольке яичка. Их стенка образована *сперматогенным эпителием* на базальной мембране, который окружен оболочкой из 3–5 слоев *миоидных клеток* и сплетением коллагеновых волокон. Между канальцами находится интерстициальная соединительная ткань с большим количеством кровеносных и лимфатических капилляров и интерстициальных эндокриноцитов.

Сперматогенный эпителий состоит из *поддерживающих эпителиоцитов и сперматогенных клеток*. *Источник развития* — энтодерма желточного мешка.

Сперматогенные клетки — сперматогонии и клетки, последовательно образующиеся из них в ходе сперматогенеза — первичные и вторичные сперматоциты, сперматиды, сперматозоиды.

Поддерживающие эпителиоциты (сустентоциты, клетки Сертоли) имеют пирамидальную форму, лежат на базальной мембране и достигают своими вершинами просвета извитого семенного канальца; имеют углубления, в которых располагаются развивающиеся сперматозоиды. От боковых поверхностей соседних сустентоцитов отходят отростки, кото-

рые соединяются между собой плотными контактами, десмосомами и щелевидными контактами и разделяют сперматогенный эпителий на два отдела: *базальный* (содержит сперматогонии) и *адлюминальный* (содержит сперматоциты, сперматиды и сперматозоиды, хвосты которых обращены в просвет канальца).

Гематотестикулярный барьер включает эндотелий капилляров яичка с базальной мембраной; узкие прослойки интерстициальной соединительной ткани; фиброзный и миоидный слои стенки извитого семенного канальца; базальную мембрану и плотные контакты между отростками sustentоцитов. Гематотестикулярный барьер защищает развивающиеся сперматозоиды от повреждающих биологических и химических факторов, а также предотвращает развитие аутоиммунных реакций.

Прямые семенные каналцы являются продолжением извитых семенных канальцев и соединяют их с сетью яичка. Их начальные участки выстланы только sustentоцитами, которые ближе к сети яичка сменяются однослойным кубическим эпителием.

Сеть яичка находится в средостении яичка. Образующие ее каналцы выстланы однослойным плоским или кубическим эпителием. Эпителиоциты на апикальной поверхности несут единственную ресничку, а также немногочисленные микроворсинки. *Источник развития*: целомический эпителий, покрывающий первичную почку.

Выносящие каналцы яичка и проток придатка яичка. Их стенка образована *слизистой* оболочкой (покрыта многорядным столбчатым эпителием, к которому прилежит собственная пластинка); *мышечной* оболочкой (несколько слоев концентрически расположенных гладких миоцитов) и *адвентициальной* оболочкой из рыхлой соединительной ткани. Многорядный [двухрядный] столбчатый эпителий выносящих канальцев яичка образован двумя видами эпителиальных клеток: столбчатыми реснитчатыми и кубическими микроворсинчатыми, которые расположены группами и чередуются друг с другом, благодаря чему и наблюдается неровность контура просвета канальца. *Источник развития*: выносящие каналцы яичка — каналцы первичной почки, проток придатка — мезонефрический проток.

Семявыносящий проток является непосредственным продолжением протока придатка, имеет толстую стенку, состоящую из *слизистой* оболочки (многорядный столбчатый эпителий и собственная пластинка), *мышечной* оболочки (внутреннего и наружного продольных и среднего циркулярного слоев гладких миоцитов) и *адвентициальной* оболочки. Слизистая оболочка образует хорошо выраженные продольные складки. *Источник развития* — мезонефрический проток.

Семявыбрасывающий проток является участком семявыносящего протока в составе простаты. Слизистая оболочка является продолжением слизистой оболочки семявыносящего протока, а мышечная оболочка отсутствует. *Источник развития* — мезонефрический проток.

Семенной пузырек — парная, простая, неразветвленная трубчатая железа, которая соединяется с семявыносящим протоком. Концевой отдел железы представляет собой сильно изогнутую мышечную трубку. Ее стенка состоит из слизистой, мышечной и адвентициальной оболочек.

Слизистая оболочка включает многорядный столбчатый эпителий и собственную пластинку; образует многочисленные складки.

Мышечная оболочка представлена внутренним циркулярным и наружным продольным слоями гладких миоцитов. Семенные пузырьки вырабатывают жидкий слизистый секрет (70 % эякулята), богатый фруктозой, который обеспечивает сперматозоиды энергетическим запасом и повышает их выживаемость и функциональную активность.

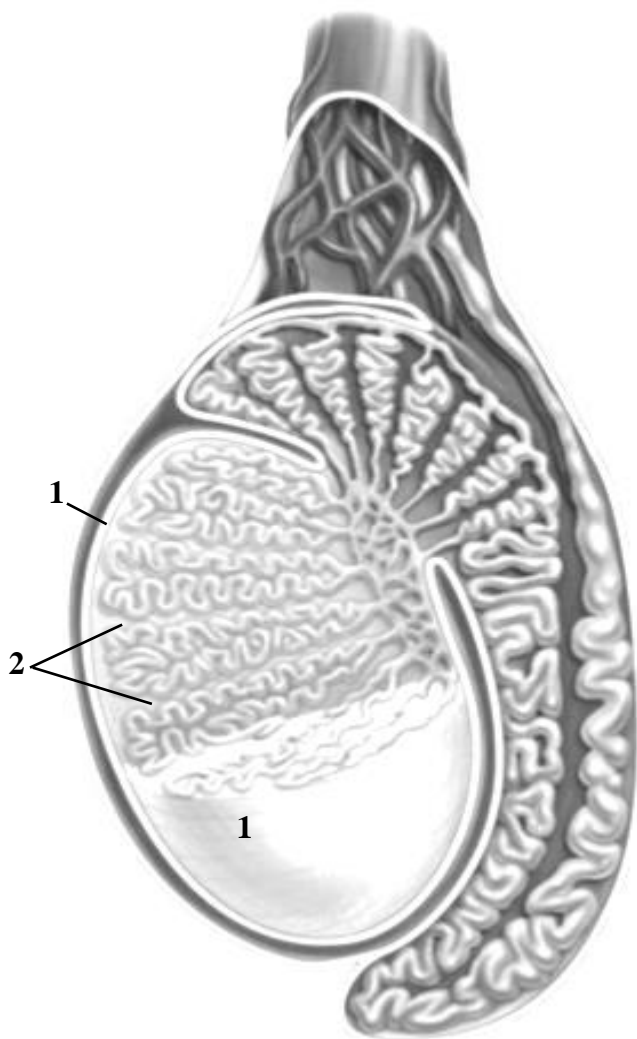
Простата — мышечно-железистый орган; состоит из паренхимы и стромы. *Источник развития* — мочеполовой синус (вентральная часть клоаки, представляющая собой расширение задней кишки).

Паренхима представлена 30–50 сложными разветвлёнными трубчато-альвеолярными железами, которые открываются в уретру 15–25 выводными протоками. На гистологических препаратах определяются три concentрических слоя желез вокруг простатической части уретры. Внутренний слизистый слой (*переходная зона*) в составе слизистой оболочки уретры, средний подслизистый слой (*центральная зона*) образован подслизистыми железами в составе подслизистой основы уретры и наружный слой (*периферическая зона*), который состоит из главных желез. В состав фиброзно-мышечной *стромы* входят капсула железы, перегородки (плотная соединительная ткань), которые делят ее на дольки, и внутридольковая соединительная ткань, содержащую большое количество гладких миоцитов (до 50 % массы железы). Железа выделяет жидкую часть спермы (около 30 % эякулята).

Бульбоуретральная железа — парная разветвленная альвеолярно-трубчатая железа, проток которой открывается в губчатую часть уретры. Секретирует вязкую слизистую жидкость во время полового возбуждения. *Источник развития* – мочеполовой синус.

МАТЕРИАЛ ДЛЯ САМОСТОЯТЕЛЬНОЙ РАБОТЫ

Яичко



Назовите и выделите цветом структуры, обозначенные цифрами:

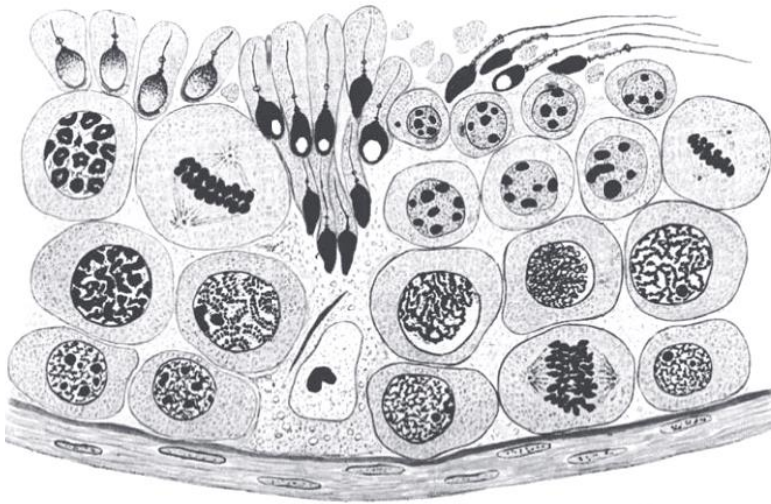
1. _____ оболочка
2. _____

Выделите цветом:

- извитые семенные каналы
- прямые семенные каналы
- сеть яичка
- выносящие каналы яичка
- проток придатка яичка
- семявыносящий проток

Схема гистологического строения


ИЗВИТОЙ СЕМЕННОЙ КАНАЛЕЦ



Выделите цветом структуры:

- клетка Сертоли
- сперматогонии
- сперматоциты 1-го порядка
- сперматоциты 2-го порядка
- сперматиды
- сперматозоиды

Схема гистологического строения стенки



Гистологический препарат дольки яичка
(окраска гематоксилином и эозином, большое увеличение)

Зарисуйте и обозначьте цифрами следующие структуры:

1. Интерстициальная соединительная ткань
2. Интерстициальный эндокриноцит
3. Клетки Сертоли
4. Миоидные клетки
5. Сперматогонии
6. Сперматоциты
7. Сперматиды

ПРОСТАТА

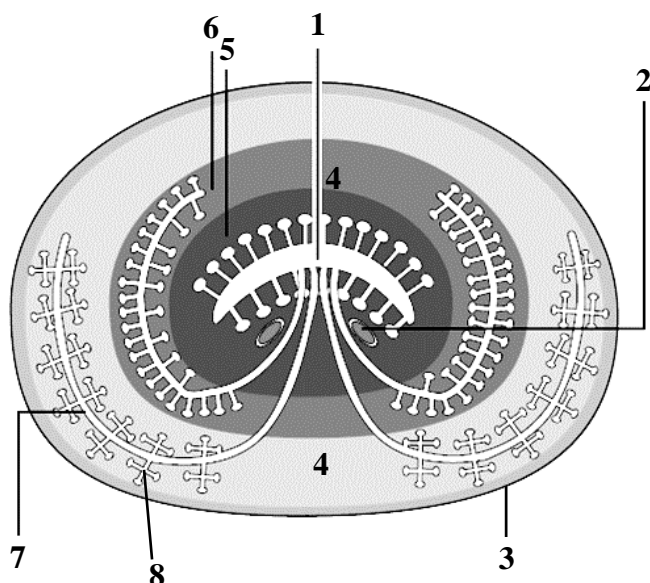


Схема строения органа

Назовите структуры, обозначенные цифрами:

1. _____
2. Семявыбрасывающие протоки
3. _____
4. Фиброзно-мышечная строма
5. _____ зона
6. _____ зона
7. _____ зона
8. _____ железы



Зарисуйте и обозначьте цифрами следующие структуры:

1. Фиброзно-мышечная строма
2. Главные железы
3. Простатические конкреции

Гистологический препарат

(окраска гематоксилином и эозином, большое увеличение)

МИКРОСКОПИЧЕСКОЕ СТРОЕНИЕ ОРГАНОВ ЖЕНСКОЙ ПОЛОВОЙ СИСТЕМЫ: ЯИЧНИКА, МАТКИ

Контрольные вопросы:

1. Морфофункциональная характеристика женской половой системы и источники её развития.
2. Микроскопическое строение яичника. Типы фолликулов, атрезия фолликулов, строение атретического тела.
3. Овогенез, его стадии. Отличие овогенеза от сперматогенеза.
4. Овуляция. Развитие жёлтого тела, его разновидности и функциональное значение. Беловатое тело.
5. Эндокринная функция яичников, её регуляция. Возрастные изменения.
6. Микроскопическое строение стенки маточной трубы.
7. Микроскопическое строение стенки матки. Циклические и возрастные изменения.
8. Овариально-менструальный цикл, его регуляция.
9. Микроскопическое строение стенки влагалища. Циклические изменения.

Студент должен знать. Особенности развития, строения и функции органов женской половой системы, механизмов гормональной регуляции.

Студент должен уметь показать на гистологических препаратах:

Яичник: корковое и мозговое вещество, мезотеей яичника, *фолликулы:* примордиальный, первичный, вторичный, третичный, зрелый; фолликулярные клетки, овоцит 1-го порядка, зернистый слой, внутренний и наружный слои теки, блестящую оболочку, жёлтое тело, атретическое тело.

Маточная труба: мерцательный эпителий, слизистую, собственную пластинку слизистой, мышечную, серозную оболочки, складки слизистой,

Матка: эпителий, эндометрий (определять слои и их тканевой состав), собственную пластинку слизистой с маточными железами, миометрий (определять слои), гладкие миоциты, периметрий.

ГЛОССАРИЙ

Яичник — парная женская половая железа; состоит из коркового и мозгового вещества. Снаружи яичник покрыт *белочной оболочкой* из плотной соединительной ткани и однослойным кубическим эпителием (видоизмененный *мезотелий* серозной оболочки). *Источники развития: фолликулярные клетки* — целомический эпителий, *соединительная ткань (включая теку)* — мезенхима.

Корковое вещество располагается под белочной оболочкой; содержит фолликулы и желтые тела на разных стадиях развития, окруженные рыхлой соединительной тканью.

Овариальный цикл — это совокупность циклических изменений в корковом веществе яичника на протяжении 28 дней. Включает процесс развития фолликулов (фолликулярная фаза), овуляцию и образование желтого тела (лютеиновая фаза).

Фолликулы яичника образованы *первичным овоцитом* (за исключением зрелого фолликула, в котором первичный овоцит непосредственно перед овуляцией делится мейозом с образованием *вторичного овоцита*), который окружен *фолликулярным эпителием* и соединительнотканной оболочкой снаружи — *текой* (во вторичных, третичных и зрелых фолликулах).

Примордиальный фолликул яичника имеет диаметр около 50 мкм и располагается в субкапсулярной зоне коркового вещества; *овоцит* окружен одним слоем плоских фолликулярных клеток, лежащих на базальной мембране.

Первичный фолликул яичника имеет диаметр около 100 мкм; овоцит окружен блестящей оболочкой из гликопротеинов и гликозамингликанов, снаружи от которой находится один слой кубических фолликулярных клеток.

Вторичный фолликул яичника имеет диаметр около 200 мкм; овоцит окружен многослойным фолликулярным эпителием. Кнаружи от базальной мембраны концентрируются соединительнотканые клетки, создающие новую оболочку — *теку фолликула*.

Третичный (антральный) фолликул яичника имеет диаметр около 500 мкм; характеризуется наличием полости с фолликулярной жидкостью в составе фолликулярного эпителия, асимметричным расположением овоцита. Фолликулярный эпителий стенки полости фолликула называется *зернистым слоем*, состоящим из нескольких слоев зернистых (гранулезных) клеток. *Тека* дифференцируется на два слоя. *Наружный слой* образован плотной соединительной тканью. *Внутренний слой* — рыхлая соединительная ткань с эндокриноцитами (продуцируют половые гормоны) и большим количеством сосудов.

Зрелый (предовуляторный) фолликул яичника имеет диаметр до 16–20 мм. В полость фолликула вдается холмик — *яйценосный бугорок* из фолликулярных клеток, который содержит овоцит, окруженный лучистым венцом. *Лучистый венец* — внутренний слой фолликулярных клеток яйценосного бугорка, который контактирует с плазмолеммой овоцита с помощью своих отростков.

Желтое тело образуется из фолликула после овуляции; состоит из *лютеоцитов* (производные зернистого слоя фолликулярного эпителия и клеток внутренней теки) и прослоек рыхлой соединительной ткани с большим количеством кровеносных сосудов. Желтое тело, вырабатывающее преимущественно гормон *прогестерон*, функционирует две недели с момента овуляции и подвергается обратному развитию, если не происходит имплантация blastocysts в стенку матки. После имплантации под действием *хорионического гонадотропина* желтое тело увеличивается в размерах, достигая 5 см в диаметре, и функционирует до завершения формирования плаценты.

Атретический фолликул — фолликул, подвергающийся обратному развитию или *атрезии* на любой стадии своего развития. В таком фолликуле имеются признаки гибели овоцита (сморщенная блестящая оболочка, уменьшенный объем цитоплазмы и кариопикноз), происходит разрушение фолликулярных клеток и уменьшение объема фолликулярной жидкости; внутренняя тека (при атрезии вторичных и третичных фолликулов) гипертрофируется и продолжает синтезировать стероидные половые гормоны. В результате замещения атретического фолликула соединительной тканью формируется *беловатое тело*.

Мозговое вещество находится в центральной части яичника и представлено плотной неоформленной соединительной тканью с сосудами, нервными волокнами и остатками канальцев первичной почки. Также тут локализуются *хилусные клетки* — эндокриноциты, которые вырабатывают андрогены.

Маточная (фаллопиева) труба — парная полая мышечная трубка, которая обеспечивает необходимые условия для оплодотворения и начальных этапов эмбрионального развития. *Источник развития* — *верхние отделы парамезонефральных протоков*.

Слизистая оболочка состоит из однослойного столбчатого эпителия и собственной пластинки из рыхлой соединительной ткани. Эпителий включает реснитчатые, секреторные и базальные клетки. Биение ресничек реснитчатых клеток происходит в направлении полости матки. Секреторные клетки вырабатывают слизь. Слизистая оболочка образует продольные складки, наиболее выраженные и многочисленные в воронке и ампуле маточной трубы.

Мышечная оболочка образована внутренним циркулярным и наружным продольным слоями гладкой мышечной ткани.

Серозная оболочка образована тонким слоем рыхлой соединительной ткани, покрытым мезотелием.

Матка — полый мышечный орган, стенка которого образована слизистой (эндометрий), мышечной (миометрий) и серозной (периметрий) оболочками. *Источник развития: нижние части парамезонефральных протоков.*

Эндометрий — внутренняя оболочка матки; состоит из двух слоев — поверхностного *функционального* и глубокого *базального*. Наличие и выраженность функционального слоя зависит от уровня половых гормонов. Эндометрий выстлан однослойным столбчатым эпителием с реснитчатыми и секреторными эпителиоцитами. Собственная пластинка слизистой оболочки представлена рыхлой соединительной тканью.

Шейка матки состоит из надвлагалищной и влагалищной частей, выстланных однослойным столбчатым и многослойным плоским неороговевающим эпителием соответственно. Эндометрий шейки матки не подвержен циклическим изменениям.

Маточная железа — простая трубчатая (разветвленная в пролиферативную фазу) слизистая железа. Состоит из шейки, тела и дна. Секретирует слизь, богатую гликогеном в фазу пролиферации менструального цикла.

Миометрий — средняя оболочка стенки матки. Образована *наружным (надсосудистый)* и *внутренним (подслизистый)* косопроходными слоями, *средним (сосудистый)* циркулярным слоем из гладкой мышечной ткани.

Периметрий — серозная оболочка (брюшина). Состоит из рыхлой соединительной ткани, покрытой мезотелием.

Менструальный цикл — циклические изменения эндометрия матки на протяжении 28 дней, которые включают три фазы. В **менструальную фазу** (длится 3–5 дней) происходит разрушение и отторжение функционального слоя, в результате чего от эндометрия остается только базальный слой, содержащий дистальные части маточных желез. В **фазу пролиферации** (длится около 10 дней) под влиянием эстрогенов, вырабатываемых растущими фолликулами яичника, происходит восстановление функционального слоя. В **фазу секреции** (длится около 14 дней) под влиянием прогестерона, вырабатываемого желтым телом яичника, происходит разрастание функционального слоя эндометрия. В случае оплодотворения фаза продолжается 6–8 недель до образования плаценты и начала фазы беременности. В фазу беременности некоторые клетки собственной пластинки слизистой оболочки преобразуются в децидуальные клетки, а сам функциональный слой эндометрия называется децидуальной оболочкой (см. строение плаценты).

Влагалище — полая мышечная трубка, стенка которой состоит из слизистой, мышечной и адвентициальной оболочек. *Источник развития: верхняя часть влагалища — дистальные отделы парамезонефральных протоков, нижняя — мочеполовой синус.*

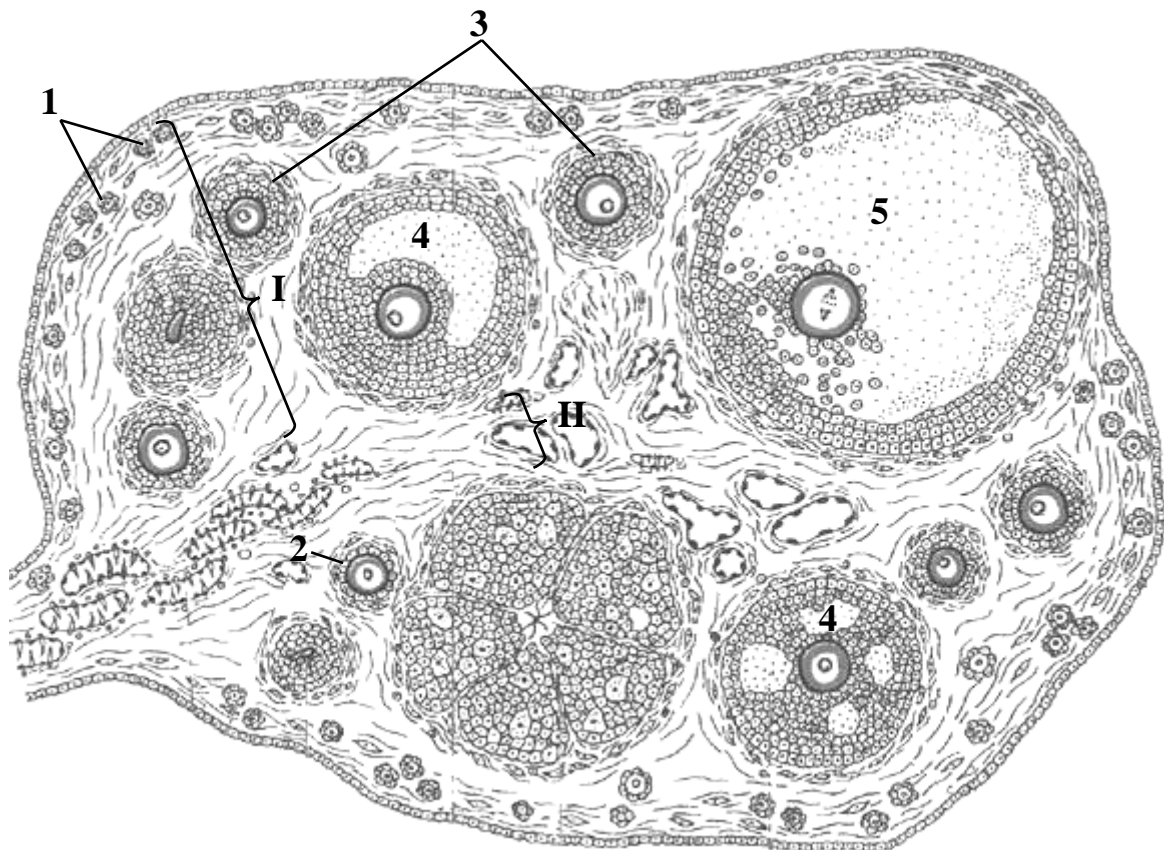
Слизистая оболочка образует поперечные складки; выстлана *многослойным плоским неороговевающим эпителием*, который состоит из базального, парабазального, промежуточного и поверхностного слоев. Во время менструации промежуточный и поверхностный слои эпителия отторгаются. В фазу пролиферации начинается регенераторный процесс и дифференцируется промежуточный слой. В фазу секреции постепенно нарастает содержание промежуточных эпителиоцитов. Эпителий влагалища содержит большое количество гликогена. Основу *собственной пластинки* слизистой оболочки составляет рыхлая соединительная ткань с лимфоцитами, количество которых увеличивается к менструальной фазе.

Мышечная оболочка образована внутренним циркулярным и наружным продольным слоями *гладких миоцитов*.

Адвентициальная оболочка — рыхлая соединительная ткань.

МАТЕРИАЛ ДЛЯ САМОСТОЯТЕЛЬНОЙ РАБОТЫ

Яичник



Назовите структуры, обозначенные цифрами:

- I. _____ вещество
1. _____ фолликулы
2. _____ фолликул
3. _____ фолликулы
4. _____ фолликулы
5. _____ фолликул
II. _____ вещество

Выделите цветом на схеме:

- мезотелий
- прозрачная оболочка
- тека
- полость фолликула
- зрелый фолликул
- беловатое тело
- желтое тело
- атретическое тело

МАТКА

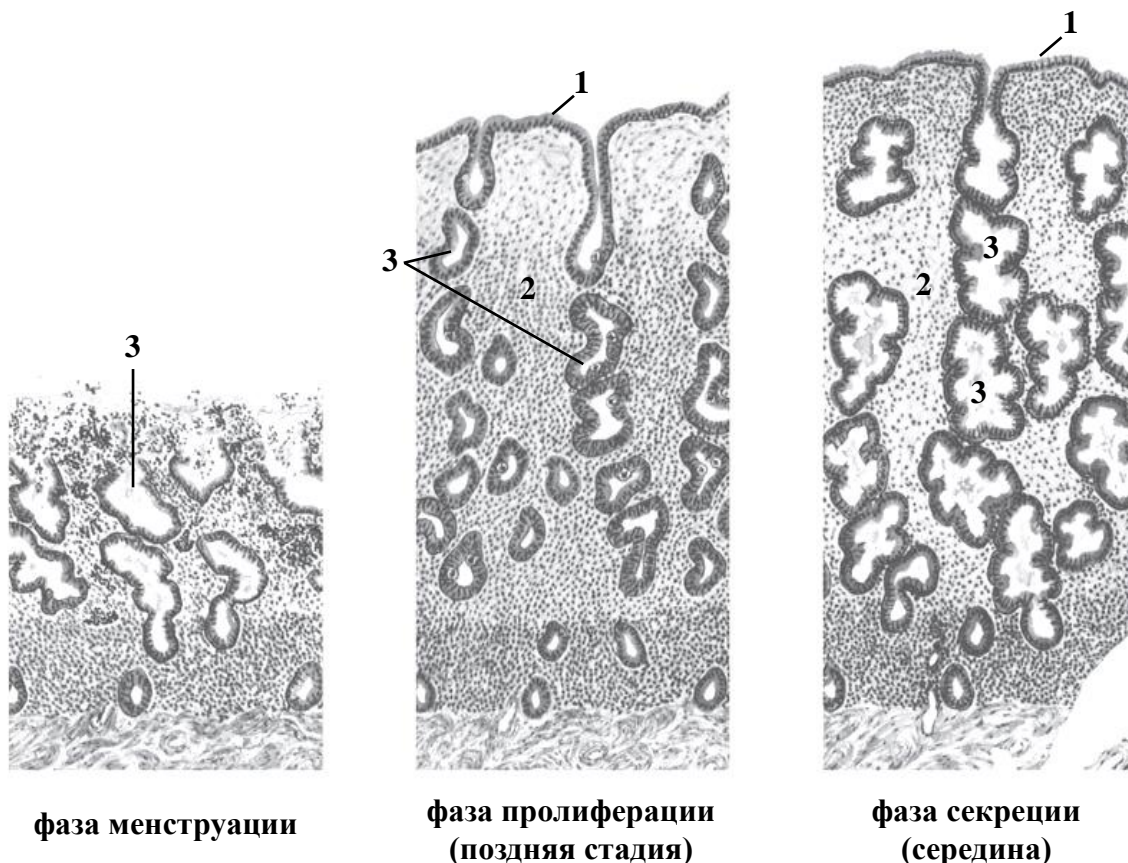


Схема гистологического строения эндометрия в разные фазы менструального цикла

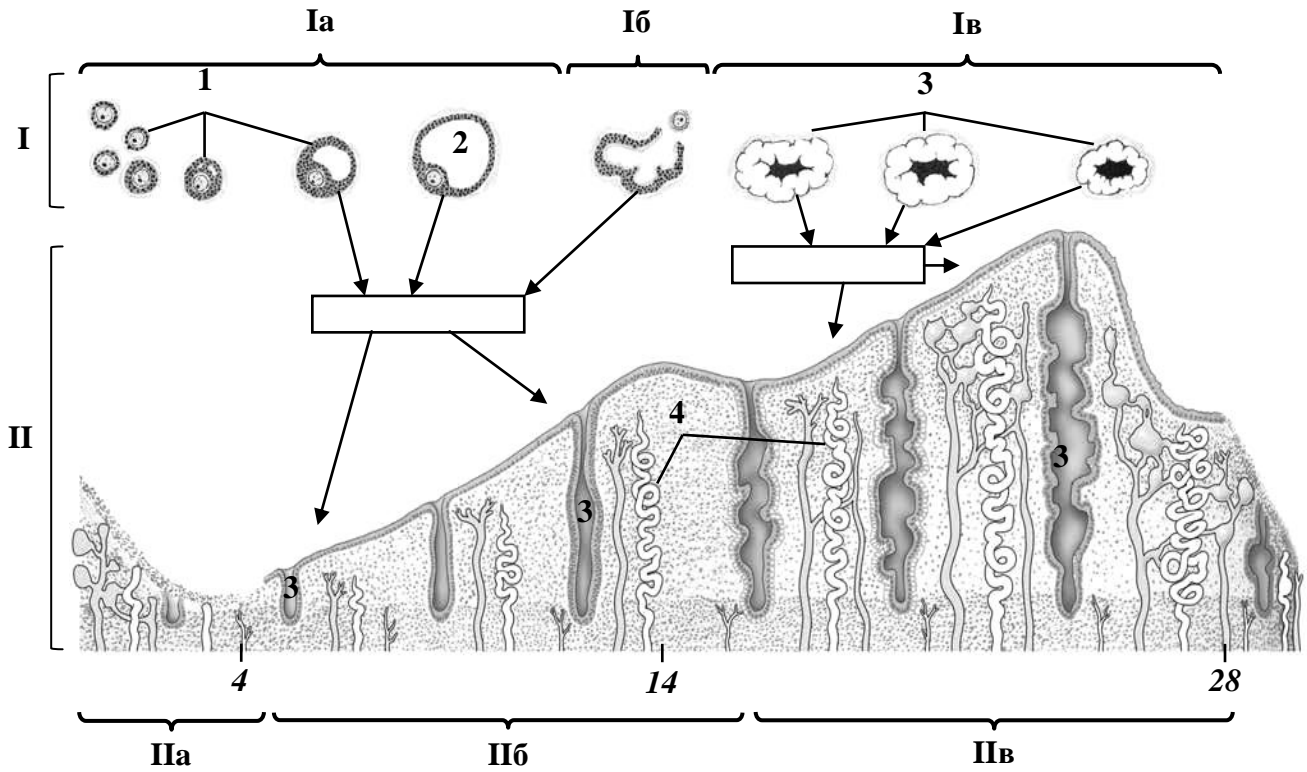
Назовите структуры, обозначенные цифрами:

1. Однослойный _____ эпителий
2. _____ пластинка слизистой оболочки
3. Маточные _____

Выделите цветом:

- функциональный слой эндометрия
- базальный слой эндометрия

СХЕМА ЦИКЛИЧЕСКИХ ИЗМЕНЕНИЙ В ЯИЧНИКЕ И МАТКЕ



Назовите структуры, обозначенные цифрами.

Подпишите на схеме в прямоугольниках продуцируемые яичником гормоны:

I. Овариальный цикл

- а. _____ фаза
- б. _____
- в. _____ фаза

II. Менструальный цикл

- а. _____ фаза
- б. фаза _____
- в. фаза _____

- 1. Растущие фолликулы
- 2. Зрелый фолликул
- 3. Маточные _____
- 4. _____ артерии

Выделите цветом:

- желтые тела
- функциональный слой эндометрия
- базальный слой эндометрия

ОГЛАВЛЕНИЕ

| | |
|---|----|
| Введение | 3 |
| Сердечно-сосудистая система. Микроскопическое строение сосудов и сердца | 4 |
| Первичные лимфоидные органы. Красный костный мозг. Тимус | 11 |
| Вторичные лимфоидные органы. Лимфатический узел. Селезенка. Миндалины | 15 |
| Эндокринная система. Микроскопическое строение гипофиза, эпифиза, щитовидной и околощитовидных желез, надпочечников | 20 |
| Периферический отдел центральной нервной системы | 26 |
| Центральная нервная система. Микроскопическое строение спинного мозга, коры мозжечка и полушария большого мозга | 30 |
| Органы чувств. Микроскопическое строение глазного яблока и внутреннего уха | 35 |
| Микроскопическое строение слизистой оболочки полости рта. Губа, десна, щека, нёбо, язык | 42 |
| Микроскопическое строение стенки глотки, пищевода, желудка | 49 |
| Микроскопическое строение стенки тонкой и толстой кишки | 54 |
| Микроскопическое строение печени и поджелудочной железы | 57 |
| Микроскопическое строение кожи и ее производных | 62 |
| Дыхательная система. Микроскопическое строение стенки воздухоносных путей и респираторного отдела легких | 66 |
| Мочевая система. Микроскопическое строение почек, мочеточника, мочевого пузыря | 71 |
| Микроскопическое строение органов мужской половой системы: яичка, семявыносящих путей, простаты | 77 |
| Микроскопическое строение органов женской половой системы: яичника, матки | 82 |