

УЧРЕЖДЕНИЕ ОБРАЗОВАНИЯ
«БЕЛОРУССКИЙ ГОСУДАРСТВЕННЫЙ МЕДИЦИНСКИЙ УНИВЕРСИТЕТ»

Объект авторского права

УДК 617.55-089.168.1-06-007.43-085.38-089.844(043.3)

ГОЛОВАЧ
Дмитрий Иванович

**СОВЕРШЕНСТВОВАНИЕ МЕТОДОВ ГЕРНИОПЛАСТИКИ
И ПРИМЕНЕНИЕ ОБОГАЩЕННОЙ ТРОМБОЦИТАМИ ПЛАЗМЫ
У ПАЦИЕНТОВ С ПОСЛЕОПЕРАЦИОННЫМИ
ВЕНТРАЛЬНЫМИ ГРЫЖАМИ
(экспериментально-клиническое исследование)**

Автореферат
диссертации на соискание ученой степени
кандидата медицинских наук

по специальности 14.01.17 – хирургия

Минск 2025

Научная работа выполнена в учреждении образования «Белорусский государственный медицинский университет»

Научный руководитель: **Сивец Николай Федорович**, доктор медицинских наук, доцент, профессор кафедры общей хирургии учреждения образования «Белорусский государственный медицинский университет»

Официальные оппоненты: **Стебунов Сергей Степанович**, доктор медицинских наук, профессор, заведующий отделом общей, пластической и бариатрической хирургии государственного учреждения «Минский научно-практический центр хирургии, трансплантологии и гематологии»;

Смотрин Сергей Михайлович, доктор медицинских наук, профессор, профессор 2-й кафедры хирургических болезней учреждения образования «Гродненский государственный медицинский университет»

Оппонирующая организация: учреждение образования «Витебский государственный ордена Дружбы народов медицинский университет».

Защита состоится 18 ноября 2025 года в 14.00 на заседании совета по защите диссертации Д 03.18.05 при учреждении образования «Белорусский государственный медицинский университет» по адресу: 220083, г. Минск, пр-т Дзержинского, 83, e-mail: uchsovet@bsmu.by, тел. (017) 302 16 21

С диссертацией можно ознакомиться в библиотеке учреждения образования «Белорусский государственный медицинский университет».

Автореферат разослан 17 октября 2025 года.

Учёный секретарь совета
по защите диссертации Д 03.18.05,
кандидат медицинских наук, доцент



А.И. Протасевич

ВВЕДЕНИЕ

Послеоперационная вентральная грыжа (ПОВГ) – одно из наиболее распространенных хирургических заболеваний. По сводным статистическим данным, свыше 5 % всех лапаротомий осложняются развитием послеоперационных вентральных грыж [С.И. Емельянов и соавт., 2006, с. 14, С.Х. Захидова и соавт., 2006, с. 17]. Ежегодно в мире выполняется более 20 млн грыжесечений. Несмотря на совершенствование хирургической техники и использование современного шовного материала по меньшей мере 10 % лапаротомий осложняются образованием послеоперационных грыж, а в группах риска частота их возникновения достигает 31 % [В.Г. Богдан и соавт., 2017, с. 80-88, Г.Г. Кондратенко и соавт., 2019, с. 232].

Проблема лечения грыжевой болезни продолжает оставаться актуальной, во-первых, ввиду большого удельного веса данной патологии в хирургических стационарах, а во-вторых, по причине достаточно высокого (5–20 %) числа рецидивов. Хирургические вмешательства по поводу грыжевой болезни для общехирургических стационаров являются наиболее часто выполняемыми. Они составляют в этих стационарах около 10–15 % от общего числа операций и выполняются в большинстве своем при послеоперационных вентральных и паховых грыжах.

Послеоперационные вентральные грыжи составляют 17–22 % от общего числа пациентов с грыжами. Хирургическое лечение данной патологии выполняется методами ауто- и аллопластики передней брюшной стенки [Р.Х. Азимов и соавт., 2023, с. 48-59]. Физиологичность аутопластической методики несомненна. Однако при применении данной методики нередко используются местные рубцово-измененные и атрофичные ткани, что может приводить к формированию недостаточно прочного рубца. Длительное использование для герниопластики собственных местных тканей организма показало неутешительные результаты – от 25 до 60 % рецидивов при наблюдении свыше 5 лет. Это обусловлено рядом причин, и прежде всего, дистрофическими изменениями тканей передней брюшной стенки после перенесенной лапаротомии. Использование для герниопластики таких заведомо неполноценных тканей не позволяет обеспечить надежную механическую прочность в зоне операции. Но, несмотря на это, герниопластика местными тканями на сегодняшний день занимает прочное место в арсенале хирургов. Данная пластика, несомненно, эффективна при хирургическом лечении малых грыж.

Применение аллопластической методики позволяет более радикально подходить к вопросу лечения вентральных грыж [А.Н. Дудинский и соавт., 2021, с. 66-71]. Использование полипропиленовых сетчатых имплантатов (ПСИ) в лечении вентральных грыж позволяет снизить частоту рецидивов

грыж с 15–30 % до 3–5 %. Однако это вовсе не означает, что проблема рецидивов грыж уходит в прошлое [С.М. Смотрин и соавт., 2016, с. 478-485].

Наличие болевого синдрома в отдаленном послеоперационном периоде в покое и при физических нагрузках и наличие рецидивов грыжи побуждают к поиску путей улучшения отдаленных результатов и качества жизни пациентов.

ОБЩАЯ ХАРАКТЕРИСТИКА РАБОТЫ

Связь работы с научными программами (проектами) и темами

Тема диссертационного исследования соответствует направлениям фундаментальных и прикладных исследований Министерства здравоохранения Республики Беларусь и приоритетному профилактическому направлению социально значимых заболеваний у лиц трудоспособного возраста, определенному Национальными программами демографической безопасности Республики Беларусь на 2016-2020 годы, 2021-2025 годы, а также НИР кафедры общей хирургии БГМУ «Разработка современных методов диагностики и лечения хирургических болезней в общехирургической и ангиологической практике» (срок выполнения 2022-2026 годы, № госрегистрации 20230076).

Цель исследования: улучшить результаты хирургического лечения пациентов с послеоперационными вентральными грыжами путем разработки метода аллопластики и местного применения обогащенной тромбоцитами плазмы (ОТП).

Задачи исследования:

1. Изучить результаты хирургического лечения пациентов с послеоперационными вентральными грыжами, оперированных по методу sublay, в отношении возникновения болевого синдрома и рецидивов в отдаленном послеоперационном периоде и определить возможность разработки метода хирургического лечения послеоперационных вентральных грыж.

2. Разработать новый метод аллопластики передней брюшной стенки и оценить его клиническую эффективность у пациентов с послеоперационными вентральными грыжами.

3. Изучить в эксперименте влияние местно примененной обогащенной тромбоцитами плазмы на регенераторно-пролиферативную активность тканей в зоне выполнения герниопластики с имплантацией полипропиленовой сетки.

4. Обосновать возможность клинического использования нового метода лечения пациентов с послеоперационными вентральными грыжами путем применения аллопластики полипропиленовой сеткой по методу sublay и нанесением на сетку обогащенной тромбоцитами плазмы.

Объект исследования: клинические данные 95 пациентов с послеоперационными вентральными грыжами, находившихся на лечении в хирургическом отделении УЗ «6-я городская клиническая больница» г. Минска в период с 2013 по 2023 гг., а также 24 лабораторных животных (крысы) в эксперименте, проведенном в Центре морфологических исследований Института физиологии НАН Беларуси.

Предмет исследования: результаты оценки разработанного метода аллопластики передней брюшной стенки и эффекта применения ОТП в эксперименте, а также в клинических условиях при сочетании метода аллопластики sublay с нанесением на полипропиленовую сетку ОТП у пациентов, страдающих ПОВГ.

Научная новизна

Проведено исследование анатомо-функциональных изменений при хирургическом лечении послеоперационных вентральных грыж с пластикой полипропиленовой сеткой по стандартной методу sublay с выявлением дополнительных факторов риска развития болевого синдрома и рецидивов в отдаленном послеоперационном периоде. Определена ведущая роль рубцово-спаечного процесса в качестве основной причины возникновения болевого синдрома.

Разработан новый метод пластики передней брюшной стенки при послеоперационной вентральной грыже (патент № 22531 от 30.04.2019), позволяющий уменьшить число случаев возникновения болевого синдрома в отдаленном послеоперационном периоде и снизить вероятность рецидивов грыж.

Впервые в эксперименте на животных изучена динамика реактивных изменений тканей передней брюшной стенки в зоне сетчатого имплантата с нанесенной на него обогащенной тромбоцитами плазмой. На основании объективного статистического анализа морфологических и морфометрических данных установлен факт ускорения формирования фиброзной капсулы после нанесения на полипропиленовую сетку обогащенной тромбоцитами плазмы.

Обосновано применение в клинической практике нового метода лечения послеоперационных вентральных грыж, заключающегося в применении для пластики сетчатого полипропиленового имплантата по методу sublay и нанесении на сетчатый имплантат обогащенной тромбоцитами плазмы.

Положения, выносимые на защиту:

1. Хирургическое лечение послеоперационных вентральных грыж с пластикой полипропиленовой сеткой по стандартному методу sublay признано эффективным для данной категории пациентов, однако сопровождается рядом осложнений, в том числе наличием болевого

синдрома в отдаленном послеоперационном периоде в 34,5 % случаев, наличием рецидивов в 17,2 % случаев.

2. Разработанный новый метод пластики грыж передней брюшной стенки по методу sublay клинически эффективен и может использоваться при операциях у пациентов с послеоперационными вентральными грыжами. При применении данного метода болевой синдром в отдаленном послеоперационном периоде отмечен у 21,7 % пациентов, что в 1,6 раза меньше, чем в группе сравнения. Рецидивов грыжи за время наблюдения (4-7 лет) не было.

3. Нанесение на полипропиленовую сетку обогащенной тромбоцитами плазмы в концентрации тромбоцитов не менее 1 млн/мкл в эксперименте ускоряет регенерацию и формирование рубцовой ткани и способствует появлению фиброзной периимплантационной капсулы к 28-м суткам.

4. Применение в клинической практике нового метода аллопластики sublay с использованием обогащенной тромбоцитами плазмы у пациентов с послеоперационными вентральными грыжами позволяет уменьшить число ранних послеоперационных осложнений в 1,5 раза (с 10,8 % до 7,1 %), получив суммарный экономический эффект 430 руб. 48 коп. на одного пациента. Это позволяет снизить средние прямые затраты на 16,2 % (с учетом затрат на приготовление ОТП).

Личный вклад соискателя ученой степени

Автором совместно с научным руководителем выбрана тема, сформулированы цель и задачи исследования, определены объект и методы исследования клинического материала, разработан дизайн исследования.

Все разделы диссертации выполнены автором самостоятельно на базе хирургического отделения УЗ «6-я городская клиническая больница г. Минска» и научно-исследовательской лаборатории Института физиологии НАН Беларуси. Личное участие соискателя осуществлялось при выполнении всех этапов работы. Оно состояло в анализе литературных источников по теме диссертации, разработке плана исследования, определении объема, методов и этапов выполнения, подготовке публикаций.

Автор принимал активное участие в оперативном и послеоперационном лечении пациентов, данные о которых отражены в диссертационной работе. Вклад соискателя – 80 %. Разработка метода пластики осуществлена совместно с научным руководителем доктором медицинских наук Н. Ф. Сивцом. Вклад соискателя – 60 %.

Экспериментальные исследования проведены на 24 лабораторных животных (крысы) на базе патофизиологической группы Института физиологии НАН Беларуси при непосредственном участии автора. Соискателем выполнены экспериментальные хирургические вмешательства,

подготовлены блоки гистологических препаратов, сделаны микрофотографии. Вклад соискателя – 80 %.

Морфологические исследования выполнены совместно с сотрудниками патоморфологической группы Института физиологии НАН Беларуси кандидатом медицинских наук С. Н. Рябцевой, кандидатом биологических наук М. А. Корнеевой.

Статистическая обработка результатов исследования выполнена совместно с кандидатом технических наук, доцентом, ведущим научным сотрудником лаборатории биоинформатики Объединенного института проблем информатики НАН Беларуси О. В. Красько. Вклад соискателя – 80 %.

Апробация диссертации и информация об использовании ее результатов

Результаты исследований и основные положения диссертационной работы доложены и обсуждены на 27-м пленуме хирургов Республики Беларусь и Республиканской научно-практической конференции (Молодечно, 2016); XVI съезде хирургов Республики Беларусь и Республиканской научно-практической конференции (Гродно, 2018); Республиканской научно-практической конференции «Декабрьские чтения по неотложной хирургии» (Минск, 2019); заседании общества хирургов г. Минска и Минской области (Минск, 2023); Республиканской научно-практической конференции, посвященной 195-летию 3-й ГКБ г. Минска (Минск, 2023); XVII съезде хирургов Республики Беларусь и Республиканской научно-практической конференции «Хирургия Беларуси на современном этапе» (Могилев, 2023).

Основные научные результаты диссертации на основании инструкции по применению внедрены в клиническую практику учреждений здравоохранения г. Минска: 4-я городская клиническая больница, 5-я городская клиническая больница, 6-я городская клиническая больница, в учебный процесс кафедры общей хирургии БГМУ.

Опубликование результатов диссертации

По теме диссертации опубликовано 13 научных работ. Общее количество печатных страниц – 4,41 авторского листа. Из них в рецензируемых научных журналах, соответствующих части первой пункта 19 Положения о присуждении ученых степеней и присвоении ученых званий – 5 статей (2,66 авторского листа), в материалах съездов и научных конференций – 8 статей (1,75 авторского листа).

Получен патент № 22531 от 30.04.2019 на изобретение: «Способ пластики передней брюшной стенки при послеоперационной вентральной грыже». Разработана и утверждена Министерством здравоохранения Республики Беларусь инструкция № 105-0922 «Метод хирургического лечения пациентов со срединной послеоперационной вентральной грыжей».

Структура и объем диссертации

Диссертация изложена на 107 страницах текста. Состоит из введения, общей характеристики работы, 5 глав, заключения, списка использованных источников, приложений. Библиография включает 143 наименований (98 русскоязычных и 45 зарубежных авторов). Диссертационная работа содержит 4 таблицы и 38 рисунков. Приложение занимает 8 страниц и включает копии патента на изобретение, инструкции по применению, 3 акта внедрения результатов исследования в практику здравоохранения, 1 акт – в учебный процесс.

ОСНОВНАЯ ЧАСТЬ

Материал и методы исследования

Клинический раздел исследования включает анализ хирургического лечения 95 пациентов с послеоперационными вентральными грыжами. Они представлены тремя группами:

- группа 1 (группа сравнения) – 37 пациентов с ПОВГ, прооперированных в 2013-2015 гг. по стандартному методу sublay;
- группа 2 – 30 пациентов с ПОВГ, прооперированных в период с 2016 по 2019 г. с применением пластики по разработанному методу;
- группа 3 – 28 пациентов с ПОВГ, прооперированных по методу sublay (2017-2023 гг.), которым имплантирована полипропиленовая сетка с нанесенной на нее ОТП.

При статистической обработке данных группы исследования не различались по полу ($p=0,7619$), возрасту ($p = 0,9609$) и ширине грыжевых ворот ($p = 0,7040$).

В работе использована международная классификация послеоперационных вентральных грыж (Chevrel J.P., Rath A.M., 1999 г.):

Первую группу ($n=37$) в исследовании составили мужчины (19/51,4 %) и женщины (18/48,6 %) практически в равном половом соотношении ($M:Ж=1,1:1,0$). Возраст пациентов первой группы исследования варьировал от 35 до 76 лет. Медиана возраста составила 58,0 (52,0; 65,0) лет.

Вторая группа пациентов ($n=30$) была представлена мужчинами (13/43,3 %) и женщинами (17/56,7 %) в соотношении $M:Ж=1,0:1,3$. Возраст пациентов этой группы варьировал от 22 до 82 лет. Медиана возраста составила 58,5 (49,0; 67,0) лет.

Третью группу ($n=28$) составили мужчины (14/50 %), и женщины (14/50 %) в равном соотношении ($M:Ж=1,0:1,0$). Возраст пациентов третьей группы исследования варьировал от 33 до 75 лет. Медиана возраста составила 60,0 (48,0; 65,0) лет.

Грыжи пациентов первой группы исследования соответствовали критерию W2 в 4 (10,8 %) случаях, критерию W3 – в 28 (75,7 %) и W4 – в 5 (13,5 %) случаях. По числу рецидивов: R₀ – 30 (81,1 %), R₁ – 3 (8,1 %), R₂ – 2 (5,4 %), R₃ – 2 (5,4 %).

Размеры грыж пациентов второй группы исследования соответствовали критерию W2 в 4 (13,3 %) случаях, критерию W3 – в 13 (43,3 %) и W4 – в 13 (43,3 %) случаях. По числу рецидивов: R₀ – 23 (76,6 %), R₁ – 2 (6,7 %), R₂ – 2 (6,7 %), R₃ – 3 (10,0 %).

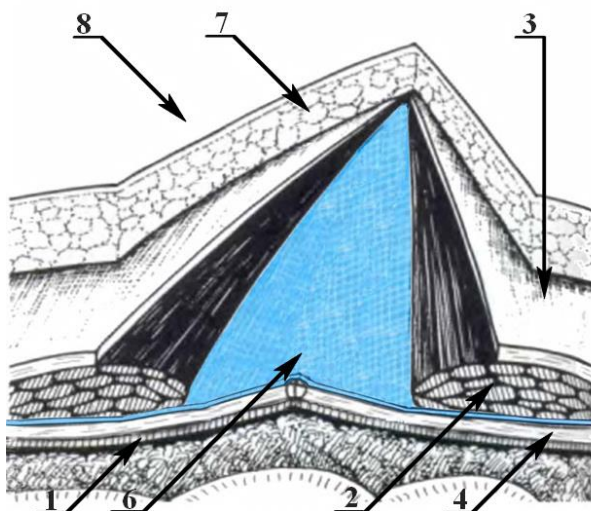
Размеры грыж пациентов третьей группы исследования соответствовали критерию W2 в 4 (14,3 %) случаях, критерию W3 – в 13 (46,4 %) и W4 – в 11 (39,3 %) случаях. По числу рецидивов: R₀ – 21 (75,0 %), R₁ – 4 (14,3 %), R₂ – 2 (7,1 %), R₃ – 1 (3,6 %).

Пациенты первой группы оперированы с применением пластики передней брюшной стенки по стандартному методу sublay.

У пациентов второй группы применен разработанный метод оперативного вмешательства (патент РБ № 22531 от 30.04.2019 г.). Он заключается в следующем. Послеоперационный рубец от предыдущей операции иссекается на всем протяжении. Грыжевой мешок выделяется из рубцово-измененных тканей. Если грыжевых мешков несколько, то выделяются все, независимо от их размеров. Грыжевые ворота мобилизуют без вскрытия грыжевых мешков. В случае нарушения целостности грыжевого мешка проводится местная визуальная ревизия и брюшина ушивается, что исключает дополнительную травматизацию органов брюшной полости. Влагалища правой и левой прямых мышц живота (2) рассекаются по медиальным краям, следуя линии соединения передних (3) и задних (4) апоневротических листков. Прямые мышцы живота (2) справа и слева тупо отделяются от задних (4) апоневротических листков. Если грыжевой дефект распространяется ниже пупка, то продолжается выполнение мобилизации прямых мышц, но уже от париетальной брюшины. Мобилизованные правый и левый задние листки влагалищ прямых мышц (4) живота полностью или частично ушиваются одиночными швами. На них под прямые мышцы живота (2) на всю длину грыжевого дефекта укладывается полипропиленовая сетка (6). Ширина сетчатого имплантата определяется исходя из общей ширины влагалищ прямых мышц живота и белой линии. В отличие от других методов (Rives-Stoppa, Белоконов В.И.) сетка (6) фиксируется по периметру одиночными П-образными швами (9), проходящими по линии соединения апоневроза наружной косой, внутренней косой и поперечной мышц (5) с апоневрозом прямых мышц живота справа и слева. Узлы формируются поверх апоневроза в подкожной жировой клетчатке (7). Дренажную трубку для вакуум-аспирации по Редону укладывают на полипропиленовую сетку

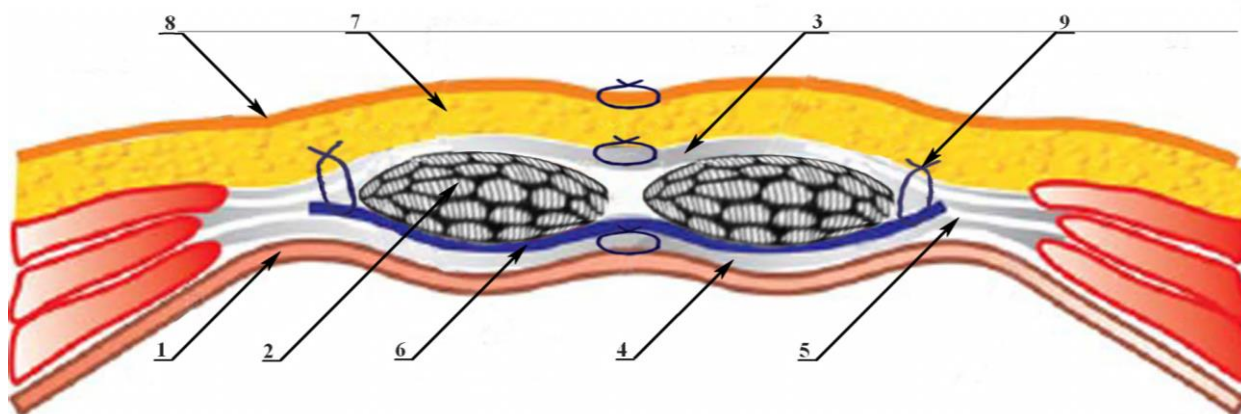
(6) по всей ее длине. Полипропиленовая сетка (6) и дренажная трубка укрываются прямыми мышцами живота (2). Передние апоневротические листки влагалищ (3) правой и левой прямых мышц живота сшиваются одиночными швами. Пространство над ушитым апоневрозом дренируется по Редону. Накладываются швы на подкожную клетчатку (7) и кожу (8).

Разработанный способ пластики передней брюшной стенки при послеоперационной вентральной грыже иллюстрируется рисунками, где на рисунке 1 показан вид передней брюшной стенки после укладывания полипропиленовой сетки; на рисунке 2 изображен вид передней брюшной стенки во фронтальном разрезе.



1 – брюшина; 2 – прямые мышцы живота; 3 – передний листок апоневроза; 4 – задний листок апоневроза; 6 – полипропиленовый сетчатый имплантат; 7 – подкожно-жировая клетчатка; 8 – кожа

Рисунок 1 – Расположение полипропиленовой сетки



1 – брюшина; 2 – прямые мышцы живота; 3 – передний листок апоневроза; 4 – задний листок апоневроза; 5 – место соединения сухожильных частей наружной косой, внутренней косой и поперечной мышц живота; 6 – полипропиленовый сетчатый имплантат; 7 – подкожно-жировая клетчатка; 8 – кожа; 9 – место фиксации сетки П-образными швами

Рисунок 2 – Фиксация полипропиленовой сетки (фронтальный разрез)

У пациентов третьей группы за 30 минут до операции выполнялся забор венозной крови в объеме 10-30 мл в условиях городского центра трансфузиологии. Для приготовления ОТП применялись пробирки «RegenKit ВСТ "Синяя"». Содержимое пробирок: 2.5 g ± 0.2 g тиксотропного полимерного геля и 1 ml ± 0.1 ml раствор цитрата натрия, расположенный над гелем. Пробирки с кровью пациентов помещались в центрифугу на 5 минут при 1500 оборотах в минуту. При такой методике выход ОТП составлял 4-5 мл на каждые 10 мл крови пациента. Приготовленная ОТП использовалась в течение 2 часов. За это время выполнялось грыжесечение и устанавливался полипропиленовый сетчатый имплантат.

Экспериментальный раздел исследования выполнен с использованием 24 крыс-самцов Wistar массой 220-250 г, содержащихся в условиях вивария государственного научного учреждения «Институт физиологии Национальной академии наук Беларуси». Животных содержали при температуре 22,0±1,0°C и 12-часовым циклом освещения «день/ночь» с доступом к воде и корму ad libitum. Все манипуляции с экспериментальными животными проводили с соблюдением положений Европейской конвенции по защите позвоночных животных, используемых для научных исследований (Страсбург, 1986). Всем включённым в исследование животным выполнялась имплантация полипропиленовой сетки слева от белой линии и имплантация такой же полипропиленовой сетки справа от белой линии, но с нанесением на нее ОТП. Оперативное вмешательство выполнялось под общей анестезией (тиопентал натрия, растворённый в воде для инъекций, 50 мг/кг, внутривенно) с местным обезболиванием 1 % раствором лидокаина гидрохлорида (70-100 мкл на одно животное). После подготовки операционного поля вертикальным разрезом длиной 3 см рассекалась кожа по срединной линии передней брюшной стенки. Вертикальными разрезами длиной 1 см рассекались передние листки влагалищ прямых мышц живота справа и слева в 5-6 мм от срединной линии. После отслоения мышц под передние листки влагалищ прямых мышц живота справа и слева укладывался фрагмент полипропиленовой сетки размером 1×1 см. Далее на фрагмент полипропиленовой сетки, уложенный справа, наносилась ОТП в объёме 0,5 мл, после чего наносился активатор тромбоцитов (хлорид кальция 10 %) в объёме 0,02 мл (из расчета 5-7 мкл хлорида кальция на 100 мкл ОТП). Фрагмент полипропиленовой сетки, уложенный слева, никакому воздействию не подвергался и предназначался для формирования группы сравнения, поскольку положительный эффект воздействия ОТП носит местный характер и не имеет системных проявлений. После имплантации сетчатых фрагментов передние листки влагалищ прямых мышц живота ушивались одиночными узловыми

швами полипропиленовой нитью 4.0. Кожа ушивалась одиночными узловыми швами полиэфирной нитью 3.0.

Выведение животных из эксперимента проводили на 7-е (n=8), 21-е (n=8) и 28-е (n=8) сутки путем введения смертельной дозы тиопентала натрия. Для гистологического исследования извлекали мягкие ткани передней брюшной стенки единым блоком (кожа, подкожно-жировая клетчатка, мышцы и париетальная брюшина) с полипропиленовой сеткой. После фиксации в 10 % растворе нейтрального формалина производилась вырезка материала, выполнялись серийные срезы зоны имплантации для оценки реактивных изменений в зоне фиксации и в центральной части имплантированного материала. После вырезки выполнялась автоматическая проводка в гистологическом вакуумном процессоре KD-NS6B (KEDEE, Китай). Фрагменты тканей заключали в парафиновые блоки. С помощью ротационного микротомата CUT56 (Slee Medical, Германия) готовились серийные срезы толщиной 4-5 мкм с окрашиванием гематоксилином и эозином по стандартной методике. Изготовление микрофотографий осуществлялось с помощью гистологического сканера Aperio AT2 фирмы «Leica». Расчет толщины фиброзной ткани проведен с использованием программного обеспечения обработки изображений Aperio Image Scope.

Статистический анализ полученных результатов производили при помощи программ Statistica (Version 10-Index, StatSoft Inc., лицензия № STA999K347156-W) и Microsoft Office Excel 2016. В случае нормального распределения рассчитывали средние величины и стандартное отклонение ($M \pm SD$), применяли параметрические методы сравнения (t-критерий Стьюдента). При распределении количественных признаков, не соответствующих закону нормального распределения, рассчитывали медиану и межквартильный интервал Me (25-75 %), использовали непараметрические методы сравнения: U-критерий Манна–Уитни, W-критерий Краскела–Уоллиса. При сравнении качественных признаков использовали критерий хи-квадрат Пирсона (χ^2), критерий Фишера. Результаты анализа считали достоверно значимыми при $p < 0,05$.

РЕЗУЛЬТАТЫ СОБСТВЕННЫХ ИССЛЕДОВАНИЙ

Результаты клинических исследований

Проведен ретроспективный анализ медицинских карт 37 стационарных пациентов (группа № 1). Пациенты этой группы оперированы в УЗ «6-я городская клиническая больница» г. Минска в 2013-2015 годах по поводу послеоперационных вентральных грыж. Все пациенты оперированы в плановом порядке. Продолжительность операций варьировала от 40 до 250 минут, медиана 95 (70; 145).

В послеоперационном периоде осложнения имели место у 4 (10,8 %) пациентов. В одном случае это было локальное нагноение операционной раны, пролеченное посредством раскрытия раны, санации её, без удаления трансплантата. В двух случаях образовались серомы, причиной которых явилось раннее удаление дренажа. Одно осложнение зафиксировано у пациента, находившегося на амбулаторном этапе лечения. У него спустя две недели после операции была диагностирована серома передней брюшной стенки в зоне операции. Жидкостное образование объемом 400 мл дренировано пункционным способом. Послеоперационный стационарный период занял от 6 до 14 дней, медиана 8 (7; 9). Средняя длительность лечения составила 8,5 койко/дня.

Анализ отдалённых результатов хирургического лечения в группе № 1 (37 пациентов) проведен методом устного анкетирования. Доступными опросу оказались 29 пациентов (78,4 %). Анализируя полученные данные, выявили, что 24,1 % пациентов субъективно не отмечают улучшения состояния в отдаленном послеоперационном периоде. Что касается болевого синдрома в области операции, то он отмечен в 10 (34,5 %) случаях, причём в состоянии покоя данный синдром имел место у 3 (10,3 %) пациентов, в то время как при физической нагрузке – у 7 (24,2 %) пациентов. У 5 (17,2 %) пациентов выявлен рецидив грыжи. В связи с возникшим рецидивом грыжи 3 (10,3 %) пациента исследуемой группы оперированы повторно.

На основании проведенных исследований установлены дополнительные факторы риска развития болевого синдрома и рецидивов:

- захват в шов мышечных и нервных волокон при фиксации полипропиленовой сетки;
- образование хронического рубцово-воспалительного инфильтрата в области установленного сетчатого имплантата.

Выполнен анализ хирургического лечения 30 пациентов (группа 2). В эту группу включены пациенты с послеоперационными вентральными грыжами, которые оперированы в период с 2016 г. по 2019 г. с применением пластики передней брюшной стенки по разработанному методу.

У всех 30 пациентов исследуемой группы № 2 хирургическое вмешательство выполнялось по разработанному в клинике методу. Продолжительность операций варьировала от 100 до 260 минут, медиана 145 (130; 180) ($p < 0.001$, $p_{1-2} < 0.05$). Увеличение длительности операции в данной группе пациентов объясняется преобладанием в ней грыж W4. У всех пациентов операции завершались дренированием зоны вмешательства: дренаж по Редону над полипропиленовой сеткой и в подкожной клетчатке (над ушитым апоневрозом).

В послеоперационном периоде имело место 1 (3,3 %) осложнение – надапоневротическая серома.

Послеоперационный стационарный период занял от 5 до 13 дней, медиана 8 (7; 9) ($p < 0.006$, $p_{1-2} < 0.05$). Средняя продолжительность лечения составила 8 койко/дней.

Анализ отдалённых результатов хирургического лечения в исследуемой группе № 2 (30 пациентов) проведен методом устного анкетирования. Доступными опросу оказались 23 (76,7 %) пациента.

Данные анкетирования пациентов свидетельствуют о снижении болевого синдрома в отдаленном послеоперационном периоде, отсутствии рецидивов и улучшении качества жизни.

Проведен сравнительный анализ отдаленных результатов хирургического лечения пациентов, оперированных по разработанному методу пластики передней брюшной стенки (группа 2) и по стандартному методу пластики по принципу sublay (группа 1). При этом на улучшение общего состояния указывают 95,7 % пациентов основной группы при 75,9 % по группе сравнения ($p = 0.036$). Что касается болей в области операции в отдаленном периоде, то они отмечены у 21,7 % пациентов основной группы и у 34,5 % пациентов в группе сравнения ($p_{1-2} < 0.05$). Сравнительный анализ на наличие рецидивов показал, что у пациентов основной группы (№ 2), наблюдавшихся от 4 до 7 лет, не установлено ни одного случая рецидива грыжи, тогда как в группе сравнения (№ 1) у 17,2 % пациентов имел место рецидив, по поводу чего 10,3 % пациентов прооперированы ($p = 0.011$, $p_{1-(2+3)} < 0.05$). В итоге, довольны результатами хирургического лечения были 95,7 % пациентов основной группы и 75,9 % пациентов группы сравнения ($p = 0.036$).

Результаты экспериментальных исследований

Выведение животных из эксперимента проводили на 7-е, 21-е и 28-е сутки (согласно ГОСТ ISO 10993-10-2011). Для гистологического исследования извлекали мягкие ткани передней брюшной стенки единым блоком (кожа, подкожно-жировая клетчатка, мышцы и париетальная брюшина).

7-е сутки. При микроскопическом изучении материала с имплантируемой сеткой с нанесенной на нее ОТП наблюдалось утолщение фиброзной ткани и очаговая пролиферация фибробластов, единичные макрофаги и нейтрофилы. При имплантации полипропиленовой сетки без ОТП пролиферация фибробластов отсутствовала. Наблюдалась слабо выраженная воспалительная инфильтрация тканей передней брюшной стенки.

21-е сутки. Со стороны передней брюшной стенки отмечены следующие изменения: при имплантации сетки без ОТП наблюдалось разрыхление фиброзных волокон и их истончение, в то время как при имплантации сетки с ОТП выявлена активация фибробластов, а мелких фокусов разрыхления

фиброзных волокон и истончений не обнаружено. При локализации имплантированного материала с ОТП под апоневрозом отмечено формирование утолщенной фиброзной капсулы, внутренняя часть которой была представлена тонкой полосой гомогенных ярко-розовых масс – фибрином. Средняя часть капсулы была сформирована соединительной тканью с четко дифференцированными активированными фибробластами, которые концентрировались у внутренней поверхности данной капсулы, и признаками гомогенизации основного вещества соединительной ткани, что указывало на активную продукцию коллагена фибробластами. По периферии фиброзная капсула была представлена грубоволокнистой соединительной тканью.

28-е сутки. Послеоперационные рубцы во всех случаях сформированы, дефектов и нагноений не выявлено. В области фиксации сетчатых имплантатов отмечались разрастания фиброзной ткани с гранулематозным воспалением разной степени выраженности. При этом во всех восьми случаях более выраженный фиброз апоневроза отмечен со стороны имплантации сетки с ОТП. На противоположной стороне (имплантация сетки без ОТП) чаще отмечалось разрастание подкожно-жировой клетчатки (в 5 случаях – 62,5 %) с наличием в ней гигантоклеточных гранул инородных тел.

В зоне расположения сетки без ОТП вокруг материала выявлено формирование фиброзной капсулы, которая была образована грубоволокнистой фиброзной тканью с примесью единичных лимфоцитов. Толщина фиброзной капсулы варьировала от 82,1 мкм до 333,6 мкм, медиана составила 187,55 (136,3; 248,8) мкм.

В области имплантации сетки с ОТП отмечено формирование утолщенной фиброзной капсулы с активированными фибробластами, внутренняя часть которой была представлена тонкой полосой гомогенных ярко-розовых масс – фибрином. Средняя часть капсулы была сформирована соединительной тканью с четко дифференцированными активированными фибробластами, которые концентрировались у внутренней поверхности данной капсулы, с признаками гомогенизации основного вещества соединительной ткани, что указывало на активную продукцию коллагена фибробластами. По периферии фиброзная капсула была представлена грубоволокнистой соединительной тканью. Толщина фиброзной капсулы вокруг сетки с ОТП варьировала от 247,1 мкм до 849,4 мкм, медиана составила 599,20 (369,9; 698,6) мкм.

При статистической обработке морфометрических данных выявлено достоверное увеличение толщины фиброзной капсулы, сформированной вокруг имплантированной сетки с ОТП, по сравнению с фиброзной капсулой, образовавшейся вокруг аналогичного имплантата без ОТП ($p < 0,0001$). На 28-е сутки эксперимента наблюдалось снижение воспалительной реакции,

формирование фиброзной ткани в зоне имплантации сетчатого материала. Более выраженная капсула сформировалась после имплантации сетки с обогащённой тромбоцитами плазмой, где также отмечена сохраняющаяся активность фибробластов.

Таким образом, нанесение на имплантированную полипропиленовую сетку ОТП способствует активной пролиферации и активации фибробластов в зоне пластики. При применении ОТП происходит формирование утолщенной фиброзной капсулы вокруг имплантированного материала, которая создает более плотный фиброзный каркас по сравнению с имплантацией сетки без нанесения на нее ОТП.

Применение ОТП при пластике передней брюшной стенки синтетическим имплантатом в клинической практике

За период с 2017 г. по 2023 г. в хирургическом отделении 6-й ГКБ г. Минска 28 пациентам с послеоперационными вентральными грыжами выполнены операции с пластикой полипропиленовой сеткой с нанесением на нее ОТП.

Оперативные вмешательства выполнялись по методу sublay. Дополнительным компонентом оперативного вмешательства являлось нанесение на полипропиленовую сетку обогащенной тромбоцитами плазмы с целью стимуляции репаративных процессов путём активации макрофагального звена, усиления миграции фибробластов и эндотелиоцитов. Непосредственно нанесение ОТП на сетчатый имплантат в процессе операции занимало от 3 до 5 минут. Продолжительность операций варьировала от 35 до 170 минут, медиана 90 (65; 122,5) ($p < 0.001$, $p_{1-2} < 0.05$, $p_{2-3} < 0.05$). У всех пациентов раны зажили первичным натяжением. У 2 (7,1 %) пациентов данной группы имели место послеоперационные осложнения – серомы подкожной клетчатки.

Средняя длительность стационарного лечения составила 6,6 дней, что на 22,4 % меньше группы сравнения (8,5 дней).

Наблюдение за пациентами после операции осуществлялось по общехирургическим правилам. Послеоперационный период у всех пациентов протекал без осложнений. По субъективным ощущениям, болевой синдром был адекватным выполненному вмешательству и купировался применением ненаркотических анальгетиков. К 3-м суткам после операции в анальгетической поддержке не нуждались 7 (25 %) пациентов, а к 6-м суткам в обезболивании не нуждались 22 (78,6 %) пациента. Со стороны общего анализа крови и показателей биохимического исследования до и после операции существенных различий не выявлено. Показатели вентиляционной функции легких к 5-м суткам после операции соответствовали дооперационным. Визуальный контроль заживления

послеоперационных ран осуществлялся ежедневно. Через сутки после операции количество отделяемого по дренажу у пациентов было в 2 раза меньше обычного при операциях без применения ОТП или отсутствовало вовсе ($p=0.001$). На 3-и сутки после оперативного вмешательства всем пациентам проводилось ультразвуковое обследование зоны операции – значимых скоплений жидкости выявлено не было. Дренажи функционировали. Длительность стояния дренажей определялась на основании количества отделяемого. У всех пациентов раны зажили первичным натяжением. У 2 (7,1 %) пациентов данной группы имело место послеоперационное осложнение – серома подкожной клетчатки ($p=0.35$).

Таким образом, разработанный метод герниопластики полипропиленовой сеткой, обработанной ОТП, позволяет повысить эффективность хирургического лечения послеоперационных вентральных грыж.

ЗАКЛЮЧЕНИЕ

Основные научные результаты диссертации

1. Хирургическое лечение послеоперационных вентральных грыж с пластикой полипропиленовой сеткой по методике sublay признано эффективным, однако сопровождается рядом осложнений в ближайшем послеоперационном периоде в 10,8% случаев, а в отдаленном периоде – наличием рецидивов грыж в 17,2% случаев. В связи с возникшим рецидивом грыжи 10,3 % пациентов исследуемой группы оперированы повторно. Научно обосновано, что сетчатый имплантат вызывает избыточное продуктивное воспаление в окружающих тканях. При этом формирующаяся в отдаленном послеоперационном периоде фиброзно-сетчатая структура – анатомически встроенная и функционально состоятельная для данной области передней брюшной стенки. Фиброзно-сетчатая структура провоцирует развитие болевого синдрома в отдаленном послеоперационном периоде в 34,5 % случаев, причем в состоянии покоя данный синдром отмечен у 10,3 % пациентов, а при физической нагрузке – у 24,2% пациентов [3–А, 4–А, 5–А, 9–А].

2. Разработанный новый метод пластики передней брюшной стенки полипропиленовым сетчатым имплантатом уменьшает травматичность хирургического вмешательства, снижает количество послеоперационных осложнений с 10,8 до 3,3 % и представляется эффективным у пациентов с послеоперационными вентральными грыжами. При применении разработанного метода болевой синдром в отдаленном послеоперационном периоде отмечен у 21,7 % пациентов, что в 1,6 раза меньше, чем в группе сравнения (34,5 %). Рецидивов грыжи за время наблюдения (от 4 до 7 лет) не было [1–А, 4–А, 6–А, 8–А, 9–А].

3. Нанесение на имплантированную полипропиленовую сетку ОТП в концентрации тромбоцитов не менее 1 млн/мкл тромбоцитов в эксперименте способствует активной пролиферации и активации фибробластов, что выражается в формировании утолщенной фиброзной капсулы (599,20 мкм) вокруг имплантированного материала, которая создает фиброзный каркас в 3,2 раза толще по сравнению с фиброзным слоем в области имплантированной сетки, без нанесения обогащенной тромбоцитами плазмы (187,55 мкм). Применение ОТП ускоряет регенерацию и формирование рубцовой ткани и способствует появлению фиброзной периимплантационной капсулы к 28-м суткам [2–А, 5–А, 12–А, 13–А].

4. Применение метода герниопластики полипропиленовой сеткой с нанесенной на нее ОТП позволяет повысить эффективность хирургического лечения послеоперационных вентральных грыж за счет стимуляции репаративных процессов путем активации макрофагального звена, усиления миграции фибробластов и эндотелиоцитов. Применение в клинической практике метода аллопластики sublay с использованием ОТП у пациентов с послеоперационными вентральными грыжами позволяет уменьшить число ранних послеоперационных осложнений в 1,5 раза (с 10,8 % до 7,1 %) и сократить длительность лечения в стационаре на 22,4 % (с 8,5 дней в группе сравнения до 6,6 дня в основной группе), получив суммарный экономический эффект 430 руб. 48 коп. на одного пациента, уменьшив затраты на лечение на 16,2 % [1–А, 4–А, 5–А, 7–А, 10–А, 11–А].

Рекомендации по практическому использованию результатов

1. Разработанный новый метод пластики передней брюшной стенки полипропиленовым сетчатым при послеоперационных вентральных грыжах, основанный на учете анатомо-функциональных особенностей области хирургического вмешательства, – операция выбора в хирургическом лечении послеоперационных вентральных грыж и может быть использован в хирургических стационарах учреждений здравоохранения Республики Беларусь [14–А].

2. При практическом использовании предлагаемого метода пластики передней брюшной стенки полипропиленовым сетчатым при послеоперационных вентральных грыжах требуется соблюдение всех технических аспектов операции, изложенных в инструкции № 105-0922 «Метод хирургического лечения пациентов со срединной послеоперационной вентральной грыжей», утвержденной Министерством здравоохранения Республики Беларусь, основные из которых – локализация сетчатого имплантата и способ его фиксации к тканям передней брюшной стенки П-образными швами [15–А].

3. При выполнении операций по поводу послеоперационных вентральных грыж с использованием полипропиленовой сетки обязательным компонентом операции на заключительном этапе должно быть дренирование в течение 5-7 дней, поскольку наиболее частыми осложнениями становятся серомы подкожной клетчатки. При возникновении сером в позднем послеоперационном периоде показана их пункция под контролем УЗИ, в случае необходимости – дренирование [1–А, 3–А, 6–А, 8–А, 9–А].

4. Для формирования более массивной фиброзной капсулы вокруг имплантированного материала может быть применено нанесение на имплантированную сетку ОТП. Приготовление ОТП осуществляется в день операции. За 30 минут до операции пациентам выполняется забор венозной крови в объеме от 10 мл до 30 мл. Содержимое пробирок: 2,5 г ± 0,2 г тиксотропного полимерного геля и 1 мл ± 0,1 мл раствор цитрата натрия. Пробирки с кровью пациентов помещаются в центрифугу на 5 минут при 1500 об/минуту. При такой методике выход ОТП составляет 4-5 мл из каждых 10 мл цельной крови. Приготовленная ОТП должна быть использована в течение 2 часов [2–А, 4–А, 5–А, 7–А, 9–А].

СПИСОК ПУБЛИКАЦИЙ СОИСКАТЕЛЯ УЧЕНОЙ СТЕПЕНИ

Статьи в рецензируемых научных журналах

1–А. Пластика передней брюшной стенки при послеоперационной вентральной грыже / Н. Ф. Сивец, Д. А. Ключко, А. Н. Сивец, Д. И. Головач // Военная медицина. – 2021. – № 2. – С. 91–97.

2–А. Динамика реактивных изменений тканей передней брюшной стенки при имплантации полипропиленовой сетки, обработанной обогащенной тромбоцитами плазмой / Д. И. Головач, Н. Ф. Сивец, С. Н. Рябцева, А. Н. Сивец, М. А. Корнеева // Хирургия. Восточная Европа. – 2022. – Т. 11. – № 4. – С. 546–557.

3–А. Болевой синдром после грыжесечения в отдаленном послеоперационном периоде при применении синтетического сетчатого имплантата / Н. Ф. Сивец, Д. И. Головач, С. А. Гузов // Здоровоохранение. – 2023. – № 11. – С. 74–78.

4–А. Анализ эффективности некоторых методов пластики передней брюшной стенки при вентральных грыжах / Н. Ф. Сивец, Д. И. Головач, В. В. Бабарень, А. Н. Сивец, С. В. Шафалович, С. А. Климук // Здоровоохранение. – 2024. – № 4. – С. 57–65.

5–А. Экспериментально-клиническое обоснование пластики послеоперационных вентральных грыж полипропиленовой сеткой с нанесенной на неё обогащенной тромбоцитами плазмой / Н. Ф. Сивец, Д. И. Головач // Здоровоохранение. – 2025. – № 5. – С. 4–11.

Статьи в сборниках научных трудов, материалах конференций

6–А. Вероятность развития ранней послеоперационной спаечной кишечной непроходимости после грыжесечений по поводу послеоперационных вентральных грыж / Н. Ф. Сивец, В. Н. Гурко, С. В. Шафалович, Н. П. Гудов, Д. И. Головач, А. Н. Сивец, В. В. Бабарень // Материалы 27 пленума хирургов Республики Беларусь и Республиканской научно-практической конференции. – Молодечно, 2016. – С. 94–96.

7–А. Способ пластики передней брюшной стенки при послеоперационной вентральной грыже / Н. Ф. Сивец, Д. И. Головач, А. Н. Сивец, В. Н. Гурко, С. В. Шафалович, Н. П. Гудов, В. В. Бабарень, // Хирургия Беларуси на современном этапе: материалы 16 съезда хирургов Республики Беларусь и Республиканской научно-практической конференции. – Гродно, 2018. – Ч. 1. – С. 146–149.

8–А. Первый опыт применения полипропиленовой сетки, обработанной PRP, при вентральных грыжах / Н. Ф. Сивец, Д. И. Головач, В. В. Бабарень, С. В. Шафалович, Д. Г. Сосинович // Декабрьские чтения по

неотложной хирургии: сб. тр. под ред. С. И. Третьяка, В. Я. Хрыщановича, И. М. Ладутько. – Минск: БелМАПО, 2019. – Т. 8. – С. 81–83.

9–А. Метод пластики передней брюшной стенки при послеоперационной вентральной грыже / Н. Ф. Сивец, Д. И. Головач, А. Н. Сивец, А. Н. Нехаев // Хирургия Беларуси – состояние и развитие: науч.-практ. конф. с междунар. участием; XVII съезд хирургов Республики Беларусь, Могилев, 12–13 окт. 2023 г. – С. 209–211.

10–А. Анализ результатов лечения послеоперационных вентральных грыж по методике SUBLAY / Н. Ф. Сивец, Д. И. Головач, А. Н. Сивец // Современные медицинские технологии в оказании медицинской помощи в условиях многопрофильного стационара: Республиканская науч.-практ. конф. с междунар. участием, посвящ. 195-летию учреждения здравоохранения «3-я городская клиническая больница имени Е. В. Клумова» Минск, 12 окт. 2023 г. – С. 298–300.

11–А. Применение полипропиленовой сетки, обработанной обогащенной тромбоцитами плазмой (ОТП), при пластике вентральных грыж. / Н. Ф. Сивец, Д. И. Головач // Современные медицинские технологии в оказании медицинской помощи в условиях многопрофильного стационара: Республиканская науч.-практ. конф. с междунар. участием, посвящ. 195-летию учреждения здравоохранения «3-я городская клиническая больница имени Е. В. Клумова» Минск, 12 окт. 2023 г. – С. 300–302.

12–А. Характер экспрессии коллагена I и III типов в тканях передней брюшной стенки грызунов при различных вариантах герниопластики / С. Н. Рябцева, М. А. Корнеева, А. О. Чеботарь, А. М. В. Ерофеева, Д. И. Головач, В. М. Кунц // Актуальные проблемы медицины : сб. науч. ст. Респ. науч.-практ. конф. с междунар. участием, Гомель, 13 нояб. 2024 г.: в 3 т. / М-во здравоохранения Респ. Беларусь, Гомел. гос. мед. ун-т; редкол.: И. О. Стома [и др.]. – Гомель, 2024. – Вып. 25, Т. 2. – С. 204–207.

13–А. Характер экспрессии коллагена III типа при различных вариантах герниопластики (экспериментальное исследование) / С. Н. Рябцева, М. А. Корнеева, А. О. Чеботарь, А. М. В. Ерофеева, Д. И. Головач // Абрикосовские чтения : материалы науч.-практ. конф., посвящ. памяти заслуж. деят. науки РСФСР, акад. АН СССР и АМН СССР, проф., врача-патологоанатома А. И. Абрикосова, Москва, 21 нояб. 2024 г. / Ин-т клин. морфологии и цифровой патологии ФГАОУ ВО Первый МГМУ им. И. М. Сеченова Минздрава России. – М., 2024. – С. 118–119.

Патент

14–А. Патент ВУ 22531, МПК А61В 17/00 (2006.01). Способ пластики передней брюшной стенки при послеоперационной вентральной грыже : № а 20170493 : заявлено 22.12.2017 : опубл. 30.04.2019 / Сивец Н. Ф.,

Головач Д. И., Сивец А. Н. ; заявители : учреждение здравоохранения «6-я городская клиническая больница». – URL: <https://search.ncip.by/database/?page=3&target=37684>.

Инструкции по применению

15–А. Метод хирургического лечения пациентов со срединной послеоперационной вентральной грыжей: инструкция по применению № 105-0922 : утв. М-вом здравоохранения Респ. Беларусь 23.12.22 г. / Н. Ф. Сивец, Д. И. Головач, А. Н. Сивец; Белорус. гос. мед. ун-т, 6-я город. клин. больница. – Минск, 2022. – 8 с.

РЭЗІЮМЭ

Галавач Дзмітрый Іванавіч

Удасканаленне метадаў герніяпластыкі і прымяненне ўзбагачанай трамбацытамі плазмы у пацыентаў з пасляоперацыйнымі вентральнымі кіламі (эксперыментальна-клінічнае даследаванне)

Ключавыя словы: пасляоперацыйная вентральная кіла, узбагачаная трамбацытамі плазма (УТП), кіласячэнне, поліпрапіленавы сеткаваты імплантат (ПСІ)

Мэта даследавання: палепшыць вынікі хірургічнага лячэння пацыентаў з пасляоперацыйнымі вентральнымі кіламі шляхам распрацоўкі метаду алапластыкі і мясцовага прымянення УТП.

Аб'ект даследавання: клінічныя даныя 95 пацыентаў з пасляоперацыйнымі вентральнымі кіламі, якія знаходзіліся на лячэнні ў хірургічным аддзяленні УАЗ «6-я гарадская клінічная бальніца г. Мінска» у перыяд з 2013 па 2023 гг.; 24 лабараторныя жывёлы (пацукі) у эксперыменце, праведзеным у Цэнтры марфалагічных даследаванняў Інстытута фізіялогіі НАН Беларусі.

Метады даследавання: клінічны, лабараторны, статыстычны, патамарфалагічны, эксперыментальны.

Атрыманя вынікі і іх навізна: распрацаваны новы метад пластыкі прыкладнай брушной сценкі ПСІ пры пасляоперацыйных вентральных кілах, заснаваны на ўліку анатама-функцыянальных асаблівасцяў вобласці хірургічнага ўмяшання, з'яўляецца аперацыяй выбару падчас хірургічнага лячэння пацыентаў з кіламі прыкладнай брушной сценкі. Упершыню ў эксперыменце на жывёлах вывучана дынаміка рэактыўных змяненняў тканін прыкладнай брушной сценкі ў зоне сеткавага імплантата з нанесенай УТП. Упершыню эксперыментальна на падставе аб'ектыўнага статыстычнага аналізу марфалагічных і марфаметрычных даных даказана, што нанясенне на поліпрапіленавую сетку УТП паскарае рэгенерацыю і фарміраванне рубцовай тканіны. Даказана эканамічная абгрунтаванасць выкарыстання поліпрапіленавай сеткі з нанесенай на яе УТП для фарміравання фібрознай капсулы ў зоне сеткавага імплантата. Гэта дазволіла скараціць колькасць пасляоперацыйных ускладненняў у 1,5 разы, а агульны койка-дзень паменьшыць на 1,9 сутак (з 8,5 да 6,6 сутак), што прывяло да зніжэння сярэдніх прамых выдаткаў на 16,2 %.

Рэкамендацыі па выкарыстанні: атрыманя вынікі рэкамендуецца выкарыстоўваць у рабоце хірургічных аддзяленняў устаноў аховы здароўя.

Галіна прымянення: хірургія, навукова-даследчая дзейнасць, адукацыйны працэс.

РЕЗЮМЕ

Головач Дмитрий Иванович

Совершенствование методов герниопластики и применение обогащенной тромбоцитами плазмы у пациентов с послеоперационными вентральными грыжами (экспериментально-клиническое исследование)

Ключевые слова: послеоперационная вентральная грыжа, обогащенная тромбоцитами плазма (ОТП), грыжесечение, полипропиленовый сетчатый имплантат (ПСИ)

Цель исследования: улучшить результаты хирургического лечения пациентов с послеоперационными вентральными грыжами путем разработки метода аллопластики и местного применения ОТП.

Объект исследования: клинические данные 95 пациентов с послеоперационными вентральными грыжами, находившихся на лечении в хирургическом отделении УЗ «6-я городская клиническая больница г. Минска» в период с 2013 по 2023 гг.; 24 лабораторных животных (крысы) в эксперименте, проведенном в Центре морфологических исследований Института физиологии НАН Беларуси.

Методы исследования: клинический, лабораторный, статистический, патоморфологический, экспериментальный.

Полученные результаты и их новизна: разработан новый метод пластики передней брюшной стенки ПСИ при послеоперационных вентральных грыжах, основанный на учете анатомо-функциональных особенностей области хирургического вмешательства; является операцией выбора в хирургическом лечении пациентов с послеоперационными вентральными грыжами. Впервые в эксперименте на животных изучена динамика реактивных изменений тканей передней брюшной стенки в зоне сетчатого имплантата с нанесенной ОТП. Впервые экспериментально на основании объективного статистического анализа морфологических и морфометрических данных доказано, что нанесение на полипропиленовую сетку ОТП ускоряет регенерацию и формирование рубцовой ткани. Доказана экономическая обоснованность использования полипропиленовой сетки с нанесенной на нее ОТП для формирования фиброзной капсулы в зоне сетчатого имплантата. Это позволило сократить количество послеоперационных осложнений в 1,5 раза, а общий койко-день уменьшить на 1,9 суток (с 8,5 до 6,6 суток), что привело к снижению средних прямых затрат на 16,2 %.

Рекомендации по использованию: полученные результаты рекомендуется использовать в работе хирургических отделений учреждений здравоохранения.

Область применения: хирургия, научно-исследовательская деятельность, образовательный процесс.

SUMMARY

Golovach Dmitry Ivanovich

Improving methods of hernioplasty and the use of platelet rich plasma in patients with postoperative ventral hernias (experimental clinical study)

Keywords: postoperative ventral hernia, platelet-rich plasma (PRP), hernia repair, polypropylene mesh implant (PMI)

Purpose of the study: to improve the results of surgical treatment of patients postoperative ventral hernias by developing a method of alloplasty and the use of PRP for hernioplasty.

Subject of the study: 95 patients with anterior abdominal wall hernias who were treated in the surgical department of the 6th City Clinical Hospital of Minsk between 2013 and 2023; 24 laboratory animals (rats) in an experiment conducted in the research laboratory of the Research Institute of Physiology of the National Academy of Sciences of Belarus.

Research methods: clinical, laboratory, statistical, pathomorphological, experimental.

The results obtained and their novelty: a new method of plastic surgery of the anterior abdominal wall of PMI for postoperative ventral hernias has been developed, based on taking into account the anatomical and functional features of the area of surgical intervention, and is the operation of choice in the surgical treatment of patients with postoperative ventral hernias. For the first time, the dynamics of reactive changes in the tissues of the anterior abdominal wall in the area of the mesh implant treated with PRP was studied in animal experiments. For the first time, it has been experimentally proven, based on an objective statistical analysis of morphological and morphometric data, that the treatment of a polypropylene mesh with PRP accelerates the regeneration and formation of scar tissue. The economic feasibility of using a polypropylene mesh treated with platelet-rich plasma to form a fibrous capsule in the mesh implant area has been proven. This made it possible to reduce the number of postoperative complications by 1,5 times, and reduce the total bed-day by 1.9 days (from 8.5 to 6.6 days) and led to a reduction in average direct costs by 16,2 %.

Recommendations for use: the results obtained are recommended to be used in the work of surgical departments of medical institutions.

Area of application: surgery, research and education.

Подписано в печать 14.10.25. Формат 60×84/16. Бумага писчая «PROJECTA Special».
Ризография. Гарнитура «Times».
Усл. печ. л. 1,39. Уч.-изд. л. 1,35. Тираж 60 экз. Заказ 724.

Издатель и полиграфическое исполнение: учреждение образования
«Белорусский государственный медицинский университет».
Свидетельство о государственной регистрации издателя, изготовителя,
распространителя печатных изданий № 1/187 от 24.11.2023.
Ул. Ленинградская, 6, 220006, Минск.