

МИНИСТЕРСТВО ЗДРАВООХРАНЕНИЯ РЕСПУБЛИКИ БЕЛАРУСЬ
БЕЛОРУССКИЙ ГОСУДАРСТВЕННЫЙ МЕДИЦИНСКИЙ УНИВЕРСИТЕТ
КАФЕДРА ОТОРИНОЛАРИНГОЛОГИИ С КУРСОМ ПОВЫШЕНИЯ КВАЛИФИКАЦИИ И ПЕРЕПОДГОТОВКИ

ОТОРИНОЛАРИНГОЛОГИЯ

Практикум для студентов, обучающихся по специальности «Лечебное дело»



Минск БГМУ 2025

УДК 616.21(075.8)
ББК 56.8я73
О-85

Рекомендовано Научно-методическим советом университета в качестве
практикума 21.05.2025 г., протокол № 9

А в т о р ы: П. А. Затолока, А. Р. Сакович, О. И. Родионова,
Е. В. Кочина, К. Т. Сунгуров, Е. С. Большакова, Д. М. Курбасова

Р е ц е н з е н т ы: канд. мед. наук, доц., ученый секретарь Республи-
канского научно-практического центра оториноларингологии Е. Л. Ма-
лец; каф. пропедевтики внутренних болезней Белорусского государствен-
ного медицинского университета

Оториноларингология : практикум для студентов, обучающихся
О-85 по специальности «Лечебное дело» / П. А. Затолока, А. Р. Сакович,
О. И. Родионова [и др.]. – Минск : БГМУ, 2025. – 94 с.

ISBN 978-985-21-1938-2.

Содержит справочные данные, а также задания для самостоятельной работы в
виде наглядных графических и тестовых материалов по всему курсу оториноларин-
гологии.

Предназначен для студентов 4-го курса лечебного факультета, изучающих раздел
«Оториноларингология» учебной дисциплины «Оториноларингология и стоматология».

УДК 616.21(075.8)
ББК 56.8я73

ISBN 978-985-21-1938-2

© УО «Белорусский государственный
медицинский университет», 2025

ВВЕДЕНИЕ

Практикум предназначен для самостоятельной работы студентов лечебного факультета. Задания практикума включают заполнение таблиц, создание графических изображений, интерпретацию рентгенограмм и данных компьютерной томографии, аудиограмм, решение ситуационных задач и тестовых вопросов. Все задания соответствуют программе по учебной дисциплине «Оториноларингология и стоматология» и тематике практических занятий с акцентом на получение и закрепление теоретических знаний, полученных из учебника и лекционного курса, с последующим их практическим применением. Работа студентов с практикумом позволит изучать материал учебной программы комплексно, что в итоге будет способствовать более высокому уровню знаний по оториноларингологии.

Тема: ЗАБОЛЕВАНИЯ НОСА И ОКОЛОНОСОВЫХ ПАЗУХ

КРАТКОЕ СОДЕРЖАНИЕ ЗАНЯТИЯ

1. Заболевания наружного носа и полости носа. Методика исследования, клиническая анатомия и физиология носа и околоносовых пазух. Носовые кровотечения, методы их остановки

Клиническая анатомия и физиология носа и околоносовых пазух. Методы исследования носа и околоносовых пазух: передняя, задняя риноскопия, эндоскопическое исследование полости носа и околоносовых пазух, рентгенологическое исследование костей носа и околоносовых пазух. Компьютерная томография околоносовых пазух.

Фурункул носа: клиническая картина, диагностика, лечение, профилактика.

Экзема наружного носа: этиология, клиническая картина, диагностика, лечение. Острые риниты: этиология, клинические проявления, диагностика, лечение. Гематома и абсцесс перегородки носа: клинические проявления, диагностика, лечение. Искривления носовой перегородки: этиология, симптоматика, показания к хирургическому лечению. Врожденные аномалии.

Деформации наружного носа, ринопластика.

Хронические риниты: классификация, клиническая картина, диагностика, лечение. Озена: эпидемиология, проявления заболевания, дифференциальная диагностика, лечение.

2. Заболевания околоносовых пазух. Орбитальные и внутричерепные осложнения воспалительных заболеваний носа и околоносовых пазух. Неотложная помощь при травмах носа и околоносовых пазух

Особенности течения синуситов у детей и взрослых пациентов. Острый верхнечелюстной синусит: этиология, клиническая картина, диагностика, лечение. Острый этмоидит: этиология, клинические проявления, диагностика, лечение. Острый фронтит: этиология, симптомы заболевания, диагностика, лечение. Острый сфеноидит: этиология, клиническая картина, диагностика, лечение. Хронический верхнечелюстной синусит: этиология, клинические проявления, диагностика, лечение. Хронический этмоидит: этиология, клинические проявления, диагностика, лечение. Хронический фронтит: этиология, клиническая картина, диагностика, лечение. Хронический сфеноидит: этиология, клинические проявления, диагностика, лечение. Показания к хирургическому лечению заболеваний околоносовых пазух. Орбитальные и внутричерепные осложнения заболеваний носа и околоносовых пазух. Классификация (Б. В. Шеврыгин, 1976). Отек век, периостит орбиты: этиология, клиническая картина, диагностика, лечение. Субпериостальный абсцесс: этиология, клинические проявления, диагностика, лечение. Отек орбитальной клетчатки, флегмона орбиты: этиология, клиническая картина, диагностика, лечение. Арахноидит, менингит, абсцесс мозга, тромбоз кавернозного синуса, сепсис: этиология, клинические проявления, диагностика, лечение. Злокачественные и доброкачественные опухоли носа и околоносовых пазух: методы диагностики и лечения.

КЛИНИЧЕСКАЯ АНАТОМИЯ, ФИЗИОЛОГИЯ НОСА И ОКОЛОНОСОВЫХ ПАЗУХ

В клинической анатомии принято разделять наружный нос и полость носа.

Наружный нос можно сравнить с трехгранной пирамидой, основание которой обращено кзади. Верхняя, узкая часть наружного носа, граничащая с лобной областью, называется корнем носа (*radix nasi*), книзу от которого находится спинка носа (*dorsum nasi*), переходящая в верхушку носа (*apex nasi*). Боковые поверхности наружного носа образуют крылья носа (*alaris*). Такое подразделение наружного носа вызвано необходимостью локализовать патологические проявления в этих областях.

Скелет наружного носа представлен двумя тонкими носовыми (правой и левой) костями, которые соединяются друг с другом по средней линии и образуют спинку наружного носа в его верхнем отделе. Хрящевая часть наружного носа состоит из парных латеральных (треугольных), а также из больших и малых крыльчатых хрящей.

Кровоснабжение наружного носа имеет характерные особенности, главным образом за счет оттока венозной крови. Кожа наружного носа получает кровь от передней лицевой артерии (*a. facialis ant.*), ее конечная ветвь — угловая артерия (*a. angularis*) в области угла глаза соединяется с ветвью верхней глазной артерии (*a. ophthalmica sup.*) и артерией спинки носа (*a. dorsum nasi*), являющейся одной из ветвей наружной челюстной артерии (*a. maxillaris ext.*). У верхушки носа артерии образуют очень широкую сосудистую сеть, обеспечивающую хорошее артериальное снабжение этой области, чем и объясняется быстрая заживляемость ран, а также значительная кровоточивость тканей при повреждениях в данной области.

Венозный отток из области наружного носа (верхушка, крылья), а также верхней губы осуществляется за счет передней лицевой вены (*v. facialis ant.*), которая переходит в верхнюю глазничную вену (*v. ophthalmica sup.*), впадающую в пещеристый синус (*sinus cavernosus*), располагающийся в средней черепной ямке. Это обстоятельство делает чрезвычайно опасным развитие фурункула в области наружного носа и верхней губы из-за возможности распространения гнойных эмболов по венозным путям в полость черепа, что может привести к развитию сепсиса.

Лимфоотток от наружного носа осуществляется за счет лимфатических сосудов, сопровождающих артерии и вены этой области; на уровне ротовой щели они углубляются в подкожную клетчатку и вливаются в поднижнечелюстные лимфатические узлы.

Иннервация кожи наружного носа осуществляется за счет глазничной и верхнечелюстной ветвей тройничного нерва.

Полость носа

Полость носа разделяется перегородкой на две в подавляющем большинстве случаев несимметричные части, называемые правой и левой половинами носа. Спереди полость носа посредством ноздрей сообщается с окружающей средой, а сзади через хоаны с верхним этажом глотки — носоглоткой.

Каждая половина полости носа имеет латеральную, срединную, верхнюю и нижнюю стенки. Полость носа начинается преддверием, которое в отличие от прочих отделов выстлано кожей, имеющей значительное количество волос. В известной мере эти волосы служат фильтром, который задерживает крупные частицы пыли при дыхании через нос.

На латеральной стенке полости носа хорошо различимы три «выступа», располагающиеся один над другим. Это носовые раковины (*conche nasalis*).

Верхняя и средняя носовые раковины являются частями решетчатой кости, нижняя носовая раковина — самостоятельной костью.

Под каждой носовой раковиной определяется щелевидное пространство — носовой ход. Соответственно имеются нижний, средний и верхний носовые ходы. Пространство между свободной поверхностью носовых раковин и перегородкой носа образует общий носовой ход.

Помимо костной ткани, в подслизистой основе носовых раковин имеется скопление множественных венозных сплетений (своеобразной кавернозной ткани), в которых артериолы мелкого диаметра впадают в вены более крупного диаметра. Это дает возможность носовым раковинам увеличиваться в объеме и суживать просвет общего носового хода под влиянием химических и температурных раздражителей, что способствует сокращению объема проходящего воздуха и более длительному контакту вдыхаемого воздуха с наполненной кровью слизистой оболочкой.

В нижний носовой ход под передним концом раковины в полость носа открывается носослезный канал, по которому оттекает слеза. В средний носовой ход открывается большинство околоносовых пазух (верхнечелюстная, лобная, передние и средние клетки решетчатого лабиринта), поэтому иногда средний носовой ход называют зеркалом околоносовых пазух, поскольку воспалительные процессы в этих пазухах проявляются характерными выделениями именно в среднем носовом ходе. Задние клетки решетчатого лабиринта и клиновидная пазуха открываются в верхний носовой ход.

Срединная стенка полости носа представлена перегородкой носа, состоящей из трех костных элементов — перпендикулярной пластинки решетчатой кости, сошника и носового гребешка верхней челюсти, а также хрящевой пластинки (представлена четырехугольным хрящом) и части, находящейся в преддверии носа, состоящей из дубликатуры кожи — подвижной части перегородки носа.

В детском возрасте, как правило, до 5 лет, перегородка носа не искривлена, а в дальнейшем, в связи с неравномерным ростом костных и хрящевых отделов перегородки носа, возникает в разной степени выраженное ее отклонение. У взрослых людей искривление перегородки носа наблюдается в 95 % случаев.

Верхняя стенка полости носа в передних отделах образована носовыми костями, в среднем отделе — горизонтальной (продырявленной, *lamina cribrosa*) пластиной решетчатой кости.

Верхняя стенка пронизана большим количеством (25–30) мелких отверстий, пропускающих в полость носа волокна обонятельного нерва (*fila olfactoria*) и вену, сопровождающую решетчатую артерию (*a. ethmoidalis*), — источник возможных обильных носовых кровотечений.

Нижняя стенка полости носа отграничивает полость носа от полости рта. Она образована небным отростком верхней челюсти и горизонтальной пластинкой небной кости.

Сзади полость носа сообщается через хоаны с носовой частью глотки (носоглоткой). У новорожденного хоаны имеют треугольную или округлую форму размером 6×6 мм, а к 10-летнему возрасту увеличиваются вдвое. У детей раннего возраста носовые ходы сужены носовыми раковинами. Нижняя носовая раковина плотно прилегает ко дну полости носа, поэтому у детей раннего возраста даже незначительное воспаление слизистой оболочки полости носа приводит к практически полному выключению носового дыхания, расстройству акта сосания.

Слизистая оболочка полости носа выстилает две условно выделяемые зоны — обонятельную и дыхательную. Слизистая оболочка полости носа содержит клетки мерцательного эпителия, а также бокаловидные и базальные клетки. На поверхности каждой клетки мерцательного эпителия имеется 200–300 ресничек, которые совершают 160–250 колебаний в минуту. Эти реснички колеблются в направлении задних отделов полости носа, к хоанам. При воспалительных процессах возможна метаплазия клеток мерцательного эпителия в бокаловидные. Базальные клетки способствуют регенерации слизистой оболочки полости носа.

В переднем отделе перегородки носа можно выделить особую зону площадью около 1 см^2 , где имеется большое скопление артериальных и особенно венозных сосудов. Эта кровотоочивая зона перегородки носа носит название «зона Киссельбаха», именно из этой области чаще всего возникает носовое кровотечение.

Кровоснабжение полости носа осуществляется из системы внутренней и наружной сонных артерий, и поэтому не всегда пережатка наружной сонной артерии приводит к остановке упорного носового кровотечения.

В полости носа различают обонятельную, чувствительную и секреторную иннервацию. Обонятельные волокна (*fila olfactoria*) отходят от обонятельного эпителия и через решетчатую пластинку проникают в полость черепа к обонятельной луковице, где образуют синапсы с дендритом клеток обонятельного тракта (обонятельный нерв). Парагиппокампальная извилина (*gyrus hippocampi*), представляет собой первичный центр обоняния, кора гиппокампа и передняя перфоративная субстанция являются высшим корковым центром обоняния.

Чувствительная иннервация полости носа осуществляется первой (*n. ophthalmicus*) и второй (*n. maxillaris*) ветвями тройничного нерва. От первой ветви тройничного нерва отходят передние и задние решетчатые нервы, которые проникают в полость носа вместе с сосудами и иннервируют боковые отделы и свод носовой полости. Вторая ветвь участвует в иннервации носа прямо и через анастомоз с крылонебным узлом, от которого отходят задние носовые нервы в основном к перегородке носа. От второй ветви отходит нижнеглазничный нерв к слизистой оболочке дна полости носа и верхнечелюстной пазухе. Ветви тройничного нерва анастомозируют между собой, чем объясняется иррадиация боли из области носа и околоносовых пазух в область зубов, глаза, твердой мозговой оболочки (боли в области лба, затылка) и т. д. Симпатическая и парасимпатическая иннервация носа и околоносовых пазух представлена нервом крылонебного канала (видиев нерв), который берет начало от сплетения на внутренней сонной артерии (верхний шейный симпатический узел) и коленчатого узла лицевого нерва (парасимпатическая порция).

Околоносовые пазухи

Околоносовые пазухи располагаются вокруг полости носа и сообщаются с ней. Всего выделяют *четыре пары* воздухоносных пазух: верхнечелюстные, клетки решетчатого лабиринта, лобные и клиновидные. Различают передние (верхнечелюстные, лобные, передние и средние клетки решетчатой кости) и задние (клиновидные и задние клетки решетчатой кости) пазухи. Такое подразделение удобно, поскольку патология передних пазух несколько отличается от таковой задних. В частности, передние пазухи сообщаются с полостью носа через средний носовой ход, а задние — через верхний, что важно в диагностическом плане; заболевания задних пазух, особенно клиновидных, встречаются значительно реже, чем передних.

Верхнечелюстные пазухи (*sinus maxillaris*) парные, расположены в теле верхней челюсти. Они самые крупные: объем каждой из них в среднем равен 15–30 см³. Внутренняя поверхность пазух покрыта слизистой оболочкой толщиной около 0,1 мм. Многорядный цилиндрический мерцательный эпителий, покрывающий слизистую оболочку, функционирует (имеет клиренс) таким образом, что слизь продвигается по кругу кверху, к медиальному углу пазухи, где расположено соустье со средним носовым ходом полости носа. В пазухе различают переднюю и заднюю, верхнюю и нижнюю, а также медиальную стенки.

На передней, или лицевой, стенке снаружи имеется углубление — клыковая, или собачья, ямка (*fossa canina*). Следует иметь в виду, что при ощупывании этой стенки через мягкую ткань щеки сразу над ямкой из кости выходит подглазничный нерв (*n. infraorbitalis*). Собачья ямка может быть различной глубины (в среднем 4–7 мм). При ее значительной глубине передняя и верхняя стенки пазухи находятся в непосредственной близости от медиальной. В таких случаях при пункции пазухи через нижний (и тем более через средний) носовой ход игла незаметно для хирурга может проникнуть через переднюю или верхнюю стенку в мягкие ткани щеки или глазницу, что может привести к развитию гнойных осложнений. В области собачьей ямки передняя стенка наиболее тонкая.

Медиальная (носовая) стенка пазухи костная, лишь в ее верхнем отделе кость может отсутствовать, и тогда в этом месте стенка представлена только дубликатурой слизистой оболочки. Медиальная стенка соответствует нижнему и среднему носовым ходам. В ее переднем отделе проходит носослезный канал, а в верхнем, соответственно среднему носовому ходу, под орбитальным краем находится отверстие пазухи в полость носа (*ostium maxillare*). Иногда имеется не простое отверстие, а канал длиной несколько миллиметров. Расположение выхода из пазухи в ее верхнем отделе, его относительная узость (диаметр 2–6 мм) и в части случаев наличие не отверстия, а канала (или нескольких отверстий — фонтанел) создают неблагоприятные условия для оттока отделяемого из пазухи, что способствует развитию здесь воспалительного процесса. В верхней части медиальная стенка пазухи граничит с клетками решетчатой кости, что часто позволяет воспалительному процессу распространяться в этом направлении.

Верхняя стенка верхнечелюстной пазухи одновременно является и нижней стенкой глазницы; эта стенка наиболее тонкая, в ней проходят канал нижнеглазничного нерва и одноименные сосуды; иногда здесь образуются дегисценции (врожденные расщелины в кости), закрытые лишь слизистой оболочкой. В связи с этим во время операции можно повредить содержимое глазницы через такие дегисценции. В некоторых случаях верхняя и медиальная стенки пазухи находятся на небольшом расстоянии друг от друга; в таких условиях пункция пазухи через носовой ход опасна, поскольку игла может проникнуть в глазницу и вызвать гнойное воспаление в ней.

Нижней стенкой, или дном, пазухи является альвеолярный отросток верхней челюсти; в большинстве случаев у взрослых дно пазухи находится ниже дна полости носа. Важно отметить, что у взрослых ближе всего ко дну пазухи находятся 2-й премоляр и 1-й моляр, в некоторых случаях верхушки корней зубов выстоят в пазуху и прикрыты лишь слизистой оболочкой. Этим объясняется нередко наблюдающееся распространение воспалительного процесса с соответствующих зубов на пазуху.

Задняя стенка пазухи толстая, образована верхнечелюстным бугром, который ограждает спереди крылонебную ямку, где расположены (верхнечелюстной нерв, крылонебный узел, внутренняя челюстная артерия крылонебное венозное сплетение).

Решетчатые пазухи, или решетчатый лабиринт (*labyrinthus ethmoidalis*), представлены воздухоносными клетками решетчатой кости, которые расположены между лобной и клиновидной пазухами. Снаружи решетчатые клетки граничат с бумажной пластинкой глазницы, а медиальная стенка решетчатой кости является латеральной стенкой полости носа. Количество, объем и расположение решетчатых клеток варьируют, в среднем их 8–10 с каждой стороны. Часто наблюдающиеся варианты расположения решетчатых клеток — их распространение в глазницу в передних или задних отделах. В этом случае они граничат на различном протяжении и с передней черепной ямкой. Часто встречается также вариант, когда латеральнее решетчатой пластинки с обеих ее сторон располагаются клетки решетчатого лабиринта; в этих случаях границей между полостью черепа и полостью носа являются и решетчатая пластинка, и свод решетчатой кости. При этом в хирургическом плане важно отметить, что решетчатая пластинка чаще лежит ниже, чем свод решетчатой кости по бокам от нее, поэтому при вскрытии клеток решетчатого лабиринта нужно строго придерживаться латерального направления, чтобы не проникнуть в полость черепа через решетчатую кость.

Лобная пазуха (*sinus frontalis*) находится в чешуе лобной кости. Пазуха имеет четыре стенки: переднюю (лицевая), заднюю (мозговая), граничащую с черепной ямкой, нижнюю (глазничная), большая часть которой является верхней стенкой глазницы и которая на небольшом протяжении граничит с клетками решетчатой кости и носовой полостью, и медиальную (межпазушную), которая в нижнем отделе обычно расположена по средней линии, а кверху может отклоняться в стороны. Передняя и задняя стенки в верхнем отделе пазухи сходятся под углом. На нижней стенке пазухи кпереди у перегородки находится отверстие лобно-носового канала, длина которого около 1–1,5 см; в ряде случаев пазуха открывается в полость носа не каналом, а отверстием. Обычно канал открывается в переднем отделе полулунной щели в среднем носовом ходе. Конфигурация и размеры этой пазухи переменны, ее объем в среднем равен 4,7–5,0 см³. Иногда одна или обе пазухи отсутствуют, что важно в диагностическом плане. В ряде случаев пазухи, распространяясь латерально, могут быть большими, иметь бухты и перегородки.

Клиновидные пазухи (*sinus sphenoidalis*) располагаются в теле клиновидной кости. В каждой пазухе различают переднюю, заднюю, верхнюю, нижнюю, наружную и внутреннюю стенки. Пазухи разделяет межпазушная перегородка, или внутренняя стенка. В передней стенке каждой пазухи имеется выводное отверстие (*ostium sphenoidale*), ведущее в верхний носовой ход. Такое сообщение пазухи с полостью носа обуславливает отток отделяемого в носоглотку по ее зад ней стенке. Межпазушная перегородка продолжается кпереди к перегородке носа. Нижняя стенка пазухи частично составляет свод носоглотки, верхняя стенка представлена нижней поверхностью турецкого седла; к этой стенке сверху, кроме гипофиза и зрительного нерва, прилежит часть лобной доли

мозга с обонятельными извилинами. Задняя стенка наиболее толстая и переходит в базилярный отдел затылочной кости. Латеральная стенка клиновидной пазухи чаще всего тонкая (1–2 мм), с ней граничат внутренняя сонная артерия и пещеристая пазуха (sinus cavernosus); здесь проходят глазодвигательный нерв, первая ветвь тройничного, блоковый и отводящий нервы (III, IV, V, VI пары черепных нервов).

У новорожденного имеются только две пары пазух — верхнечелюстные и решетчатые, однако и эти пазухи представлены лишь зачатками. Так, верхнечелюстные пазухи представляют собой лишь дивертикулы слизистой оболочки носа в толщу верхней челюсти у внутренних углов глазниц в виде щели длиной 10 мм, шириной и высотой 2–3 мм. К 6 годам эти пазухи приобретают нормальные формы, но размеры их чаще небольшие; к 8 годам дно пазух опускается до уровня дна носа и лишь к 12 годам — ниже дна полости носа, как у взрослого. Для клиники представляет интерес тот факт, что в грудном возрасте взаимоотношения зубов, глазницы и верхнечелюстной пазухи имеют значительные особенности. Если у взрослого между глазницей и зубами находится пазуха, то у ребенка грудного возраста нижняя стенка глазницы расположена непосредственно над двумя рядами зачатков молочных и постоянных зубов, а зачаток пазухи — медиально на некотором отдалении от зубов. С увеличением возраста ребенка зубы постепенно занимают свое постоянное место, а верхнечелюстная пазуха принимает соответствующие размеры и конфигурацию. В раннем детском возрасте к пазухе ближе всего клык, в возрасте 6 лет рядом с дном пазухи располагаются два премоляра и моляр, которые по тем или иным причинам могут вызывать заболевание верхнечелюстной пазухи (как и у взрослого). К 12 годам жизни топография названных образований приближается к норме взрослого человека.

Клетки решетчатой кости к моменту рождения сформированы, однако их число и объем с возрастом увеличиваются, особенно в период от 3 до 5 лет.

Лобные и клиновидные пазухи у новорожденного отсутствуют; их формирование начинается к 3–4 годам. Клиновидные пазухи оказываются как бы отшнурованными клетками решетчатого лабиринта, располагающимися в теле клиновидной кости. Лобные пазухи появляются у верхневнутреннего угла глазницы из передних клеток решетчатой кости; в них врастает слизистая оболочка носа, одновременно продолжает рассасываться спонгиозная кость между наружной и внутренней кортикальными пластинками лобной кости. В ряде случаев может сформироваться лишь одна лобная пазуха, иногда они обе отсутствуют.

ЗАДАНИЯ ДЛЯ САМОСТОЯТЕЛЬНОЙ РАБОТЫ


Задание 1. Укажите формы и причины хронических ринитов.

Формы хронического ринита	Причины хронических ринитов

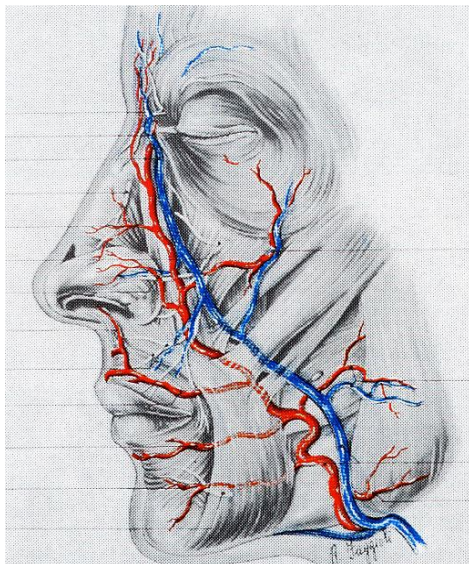
Задание 2. Укажите причину возникновения гематомы и абсцесса носовой перегородки, определите лечебную тактику при этих состояниях.

Гематома носовой перегородки	Абсцесс носовой перегородки

Задание 3. Нарисуйте и обозначьте на рисунке основные элементы перегородки носа, укажите зону Киссельбаха, какое клиническое значение имеет это образование.



Задание 4. Назовите особенности кровоснабжения тканей наружного носа.



Задание 7. Перечислите анатомические структуры, открывающиеся:

в нижний носовой ход	
в средний носовой ход	
в верхний носовой ход	

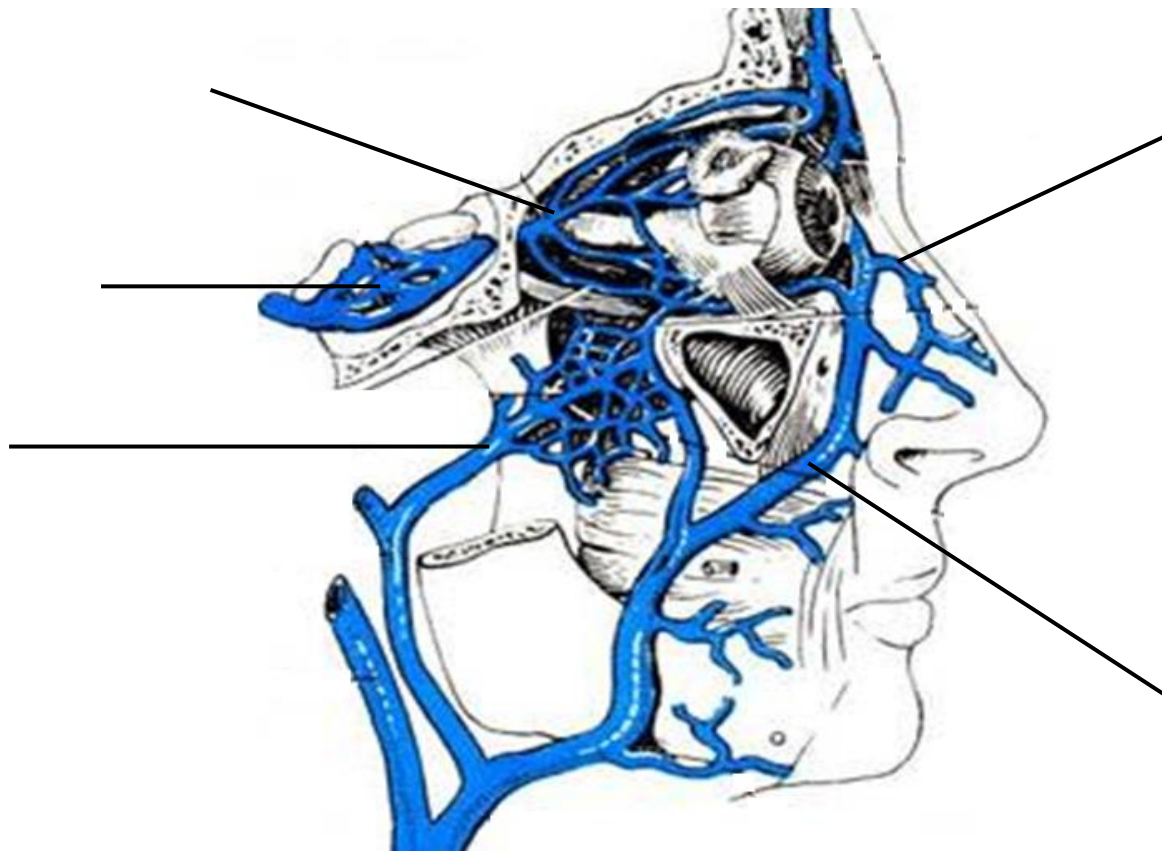
Задание 8. Укажите лабораторные критерии диагностики аллергического ринита.

Вид исследования	Критерий оценки
Общий анализ крови	
Риноцитогамма	
Серологическое исследование сыворотки крови	
Дерматологический тест	

Задание 9. Укажите наиболее вероятные сочетания:

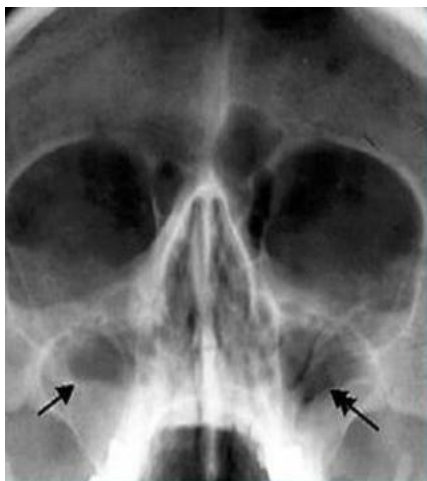
1. Аллергический ринит и атопический дерматит.
2. Аллергический ринит и бронхиальная астма.
3. Аллергический ринит и пневмония.
4. Аллергический ринит и сахарный диабет.

Задание 10. Укажите последовательность (выделите на рисунке) венозные структуры, по которым может ретроградно распространяться инфекционный процесс, источником которого является фурункул носа.

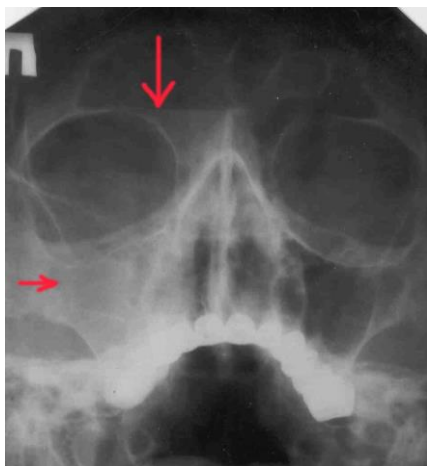


Какова тактика врача при выявлении фурункула носа? Какие осложнения возможны?

Задание 11. Опишите рентгенологические изменения в верхнечелюстных пазухах, показано ли выполнение пункции в данной клинической ситуации. Если да, какую пазуху следует пунктировать.

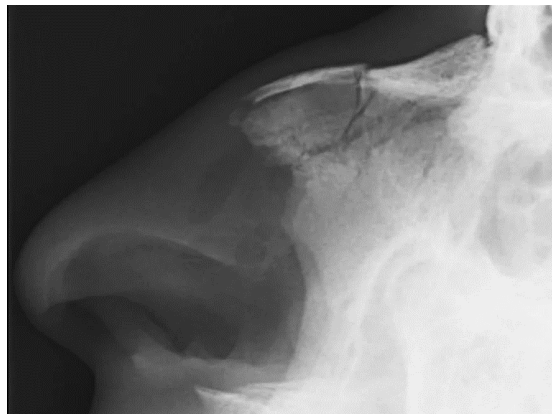

Задание 12. Опишите рентгенологический снимок придаточных пазух носа, приведите пример формулировки клинического диагноза.



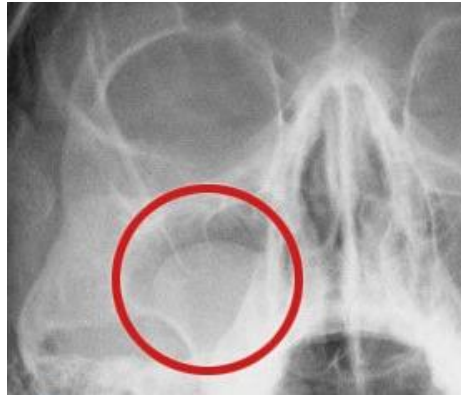Задание 13. Перечислите показания к пункции верхнечелюстной пазухи.

Задание 14. Укажите стрелкой место перелома костей носа. Как быстро происходит консолидация костей носа?

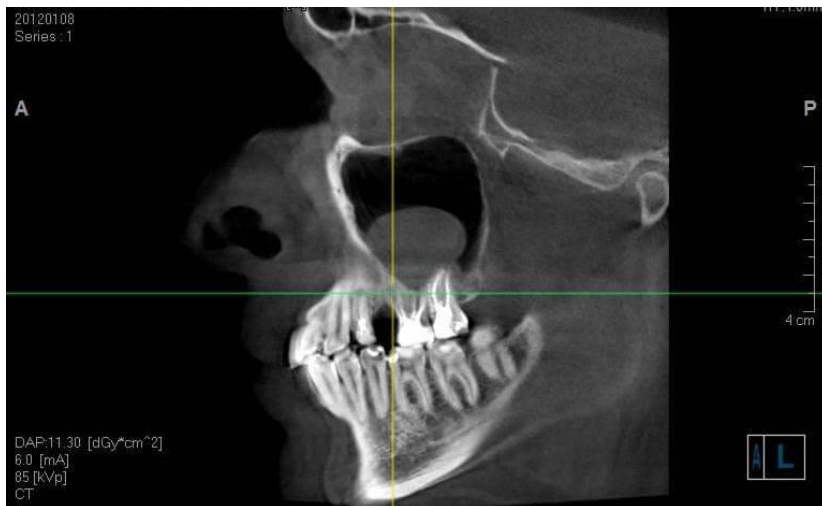


Задание 15. Укажите основные критерии диагноза и симптомы острого риносинусита, какова длительность (продолжительность) острого риносинусита?


Задание 16. Опишите изменения на рентгенограмме придаточных пазух носа, какой клинический диагноз можно предположить?



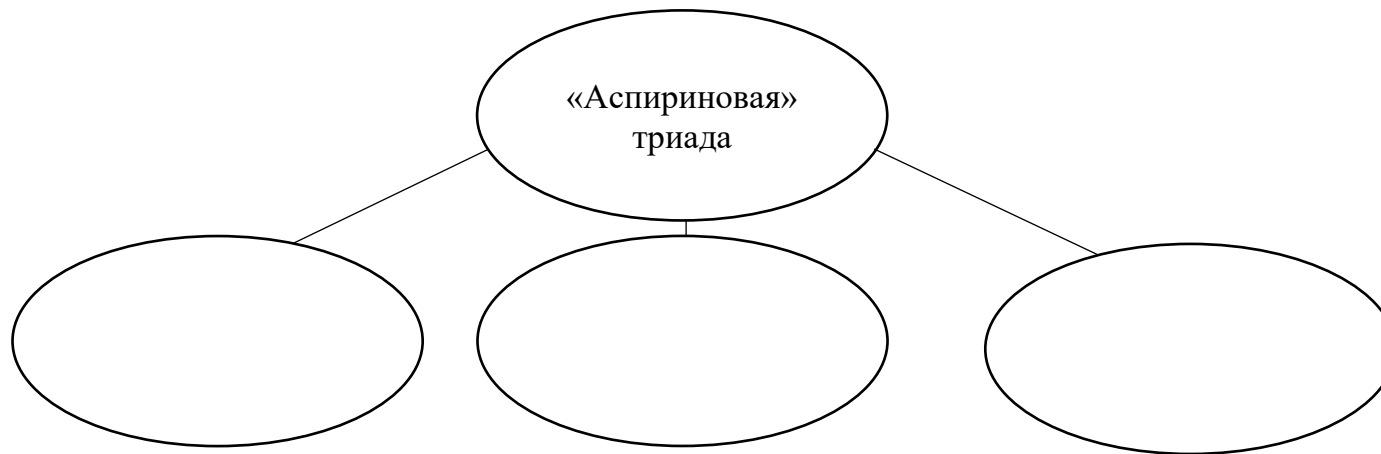
Задание 17. Назовите метод исследования. В какой плоскости выполнен представленный снимок? Опишите изменения в верхнечелюстной пазухе, предположите причину этих изменений?



Какие зубы чаще всего являются причиной развития одонтогенного верхнечелюстного синусита? Нарисуйте по образцу рентгенограммы еще 2 варианта взаимного расположения корней зубов и альвеолярной стенки бухты верхнечелюстной пазухи.



Задание 18. Что включает в себя понятие «аспириновая триада»? Назовите синонимы этого термина.

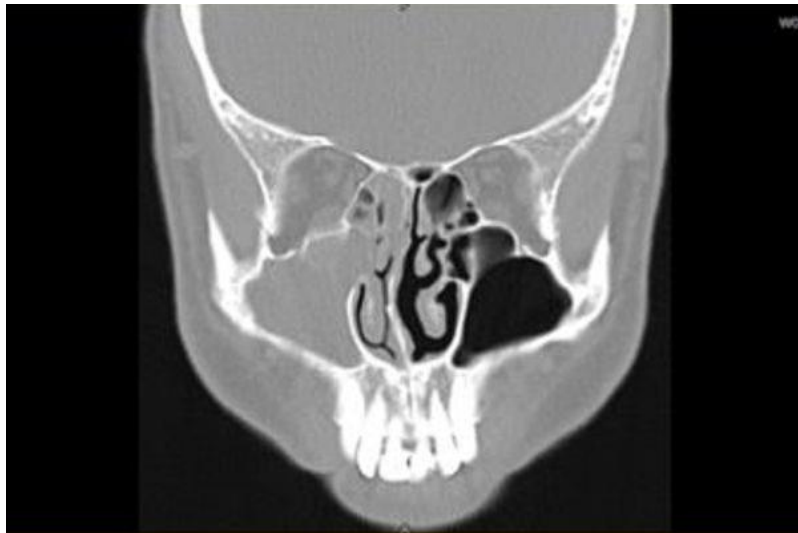

Задание 19. Укажите наиболее вероятные взаимосочетания:

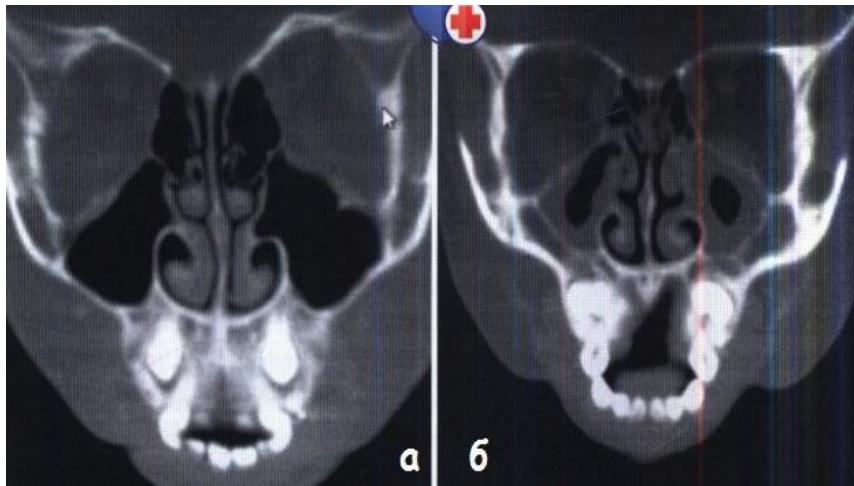
1. Атрофический ринит и аллергический дерматит.
2. Фурункул носа и сахарный диабет.
3. Гипертрофический ринит и аллергия.
4. Вазомоторный ринит и беременность.

Задание 20. Перечислите причины роста (образования) полипов при хроническом риносинусите.

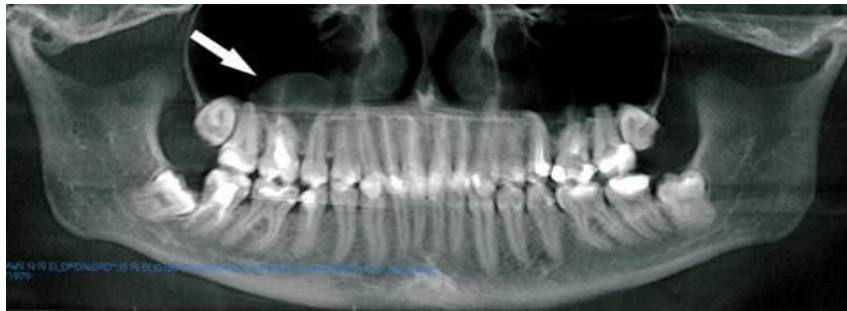Задание 21. Назовите метод исследования. В какой плоскости выполнен представленный снимок? Опишите изменения в верхнечелюстной пазухе, предположите причину этих изменений?



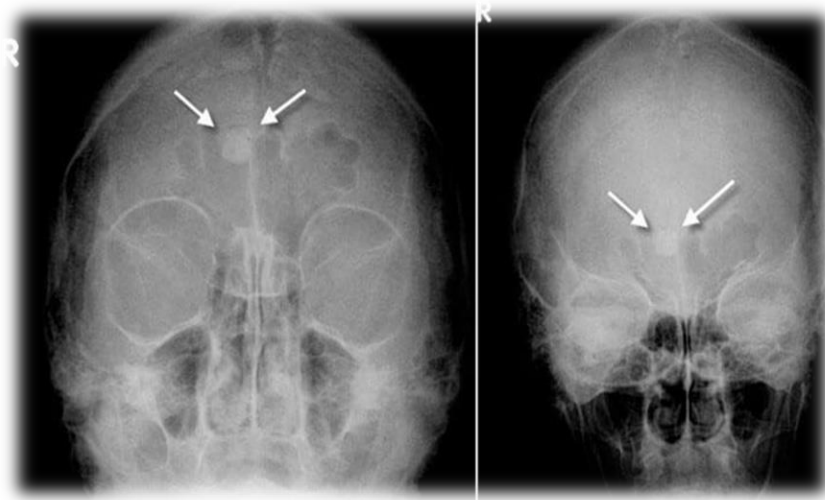
Задание 22. Назовите метод исследования, плоскость скана. Какому клиническому диагнозу могут соответствовать изменения на рис. Б, если это острый процесс.



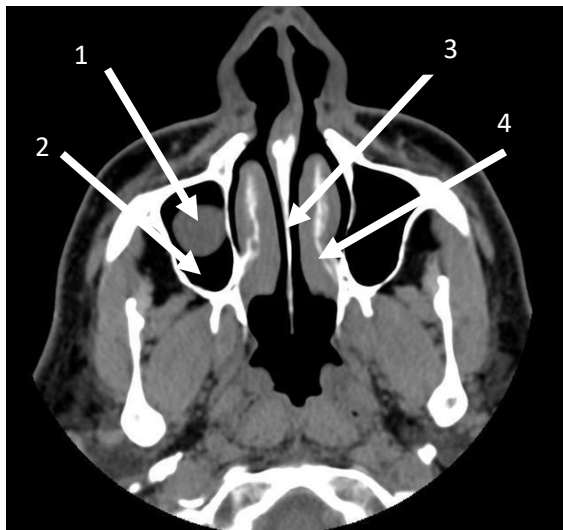
Задание 23. Назовите метод исследования. Какие структуры полости носа и верхнечелюстных пазух визуализируются на данном снимке?



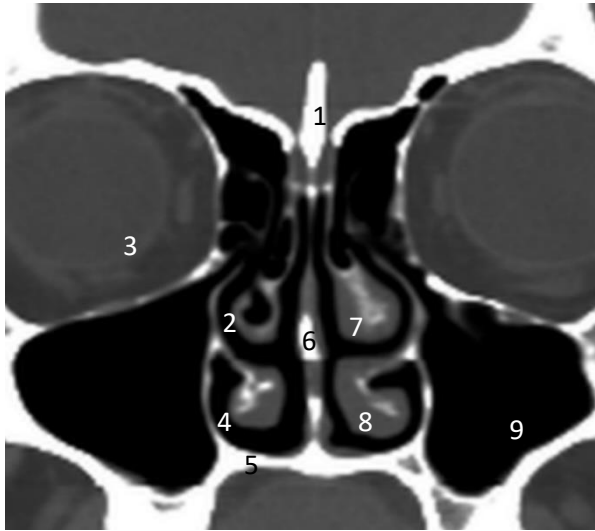
Задание 24. На основании анализа предложенной рентгенограммы предположите клинический диагноз.



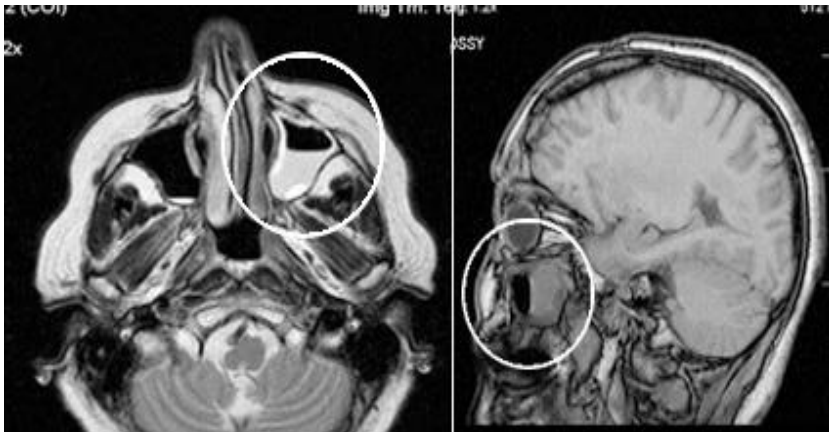Задание 25. Назовите указанные анатомические образования.



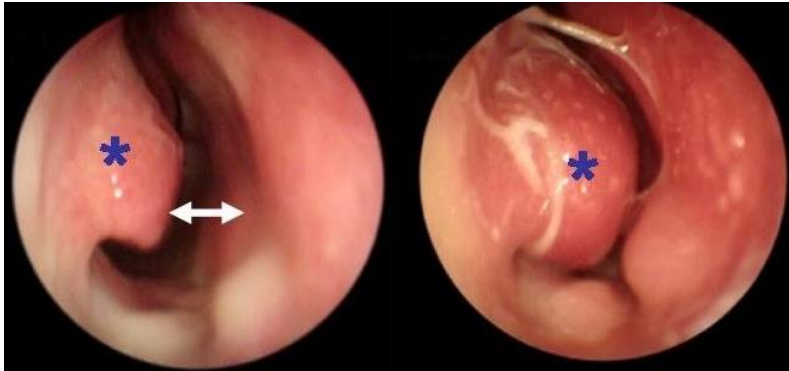
Задание 26. Назовите указанные анатомические образования. Какие околоносовые пазухи отсутствуют на данном снимке?



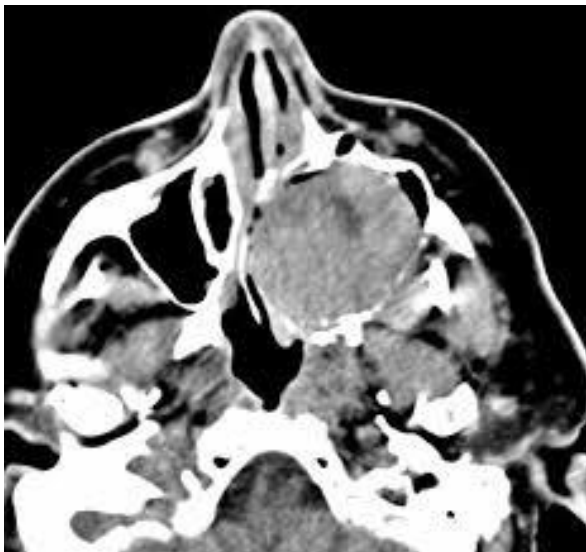
Задание 27. Назовите метод исследования, предположите характер патологического отделяемого в верхнечелюстных пазухах.



Задание 28. Назовите метод исследования. Какие анатомическое образование обозначены: а) двусторонней стрелкой; б) звездочкой?



Задание 29. Какой (какие) патологический процесс можно предположить, исходя из КТ-изображения? Какую тактику следует выбрать для уточнения клинического диагноза?



Задание 30. Выберите правильные утверждения:

1. Озена — неинфекционное аутоиммунное заболевание.
2. Озена связана с бактериальной инфекцией.
3. Озена связана с вирусной инфекцией.
4. Озена — одна из форм атрофического ринита.
5. Для озены характерна anosmia.
6. Для озены не характерна anosmia.

Задание 31. Укажите гнойные формы орбитальных осложнений синусита.

Задание 32. Решите клиническую задачу: поставьте диагноз, составьте план лечения.

Пациент 38 лет обратился к ЛОР-врачу с жалобами на головную боль, затрудненное дыхание через нос, слизисто-гнойное отделяемое из правой половины носа. Болен в течение недели. Лечился амбулаторно по поводу острого верхнечелюстного синусита. Однако состояние ухудшилось, повысилась температура тела до 38 градусов.

Объективно: состояние пациента средней степени тяжести, пульс — 110 уд/мин. Определяется отёк обоих век правого глаза, экзофтальм, ограничение подвижности глазного яблока, выпадение отёчной конъюнктивы, значительное снижение остроты зрения справа. Слизистая оболочка полости носа отёчная, в правой половине носа обильный слизисто-гнойный секрет.

**Тема: ЗАБОЛЕВАНИЯ ГЛОТКИ. КЛИНИЧЕСКАЯ АНАТОМИЯ, ФИЗИОЛОГИЯ
И МЕТОДЫ ИССЛЕДОВАНИЯ ГЛОТКИ. ОПУХОЛИ ГЛОТКИ.
НЕОТЛОЖНАЯ ПОМОЩЬ ПРИ ПОВРЕЖДЕНИЯХ ГЛОТКИ**

КРАТКОЕ СОДЕРЖАНИЕ ЗАНЯТИЯ

Клиническая анатомия, физиология глотки

Глотка (лат. *pharynx*) — воронкообразный канал длиной 11–12 см, обращённый кверху широким концом и сплюснутый в переднезаднем направлении.

Этот орган прикреплен к основанию черепа и переходит в пищевод на уровне седьмого шейного позвонка. Верхняя стенка сращена с основанием черепа. Сзади глотка прикрепляется к глоточному бугорку базилярной части затылочной кости, по бокам — к пирамидам височных костей, затем к медиальной пластинке крыловидного отростка.

Глотка представляет ту часть пищеварительной трубки и дыхательных путей, которая является соединительным звеном между полостью носа и рта, с одной стороны, и пищеводом и гортанью — с другой.

Полости глотки:

- верхняя — носовая;
- средняя — ротовая;
- нижняя — гортанная.

Носовая часть (носоглотка) сообщается с полостью носа через хоаны, ротовая часть с полостью рта сообщается через зев, гортанная часть через вход в гортань сообщается с гортанью.

Глотка имеет следующие стенки: *верхнюю* (свод), *заднюю*, *переднюю* и две *боковых*. Следует отметить, что передняя стенка выражена только в гортаноглотке. В первых двух отделах она практически отсутствует за счет сообщений с носовой и ротовой полостями.

1. Носовая часть расположена за носовой полостью и сообщается с последней при помощи хоан. Через них воздух переходит в глотку. Эпителий носоглотки аналогичен по строению эпителию носовой полости (мерцательный). В носоглотку открывается слуховая (Евстахиева) труба, которая сообщает барабанную полость с глоткой. Она служит для вентиляции последней и выравнивания давления в барабанной полости с атмосферным. Поэтому носовое дыхание необходимо для нормального функционирования органа слуха.

Носоглотка ограничена сверху основанием черепа, заднюю стенку ее составляет позвоночник. Нижней границей носоглотки является горизонтальная плоскость, проходящая на уровне твердого неба. При дыхании эта граница является условной, а при глотании мягкое небо отодвигается назад, прикасается своим задним краем к позвоночнику и отделяет носоглотку от средней части глотки.

В боковых стенках носоглотки расположены глоточные отверстия евстахиевых труб. В куполе носоглотки, на месте перехода задней стенки в верхнюю, находится глоточная миндалина, которая, разрастаясь, образует *аденоидные разрастания*, или *аденоиды*, часто встречающиеся у детей.

Стенки носоглотки выстланы слизистой оболочкой, содержащей много слизистых желез и покрытой мерцательным эпителием.

Ротовая часть расположена позади зева. Последний представляет собой относительно небольшое пространство, ограниченное двумя парами нёбных дужек по бокам, мягким нёбом — сверху и корнем языка — снизу. Пространство ротоглотки ограничено с одной стороны уровнем мягкого нёба, а с другой — входом в гортань. Ее эпителий многослойный, плоский, неороговевающий, такой же как и в ротовой полости. Именно здесь перекрещиваются пищеварительный и дыхательный пути.

В *слизистой* оболочке глотки расположены специальные лимфоидные образования, относящиеся к иммунной системе, называемые **миндалинами**:

- нёбная миндалина, *tonsilla palatina* (парная), расположена между двумя нёбными дужками;
- трубная миндалина, *tonsilla tubaria* (парная), находится возле выхода в глотку слуховой трубы;
- язычная миндалина, *tonsilla lingualis* (непарная), расположена на корне языка;
- глоточная миндалина, *tonsilla pharyngealis, seu adenoida* (непарная), — на верхней стенке глотки.

Все вместе они образуют лимфоэпителиальное глоточное кольцо Пирогова–Вальдейера.

Функция этого кольца — обезвреживание микроорганизмов, попадающих с пищей и воздухом в глотку, а также участие в иммунных процессах. Снаружи эти органы покрыты слизистой оболочкой, которая погружена в их вещество, образует складки, или миндаликовые крипты.

Лимфоидные узелки расположены в веществе миндалин под эпителием и содержат большое количество иммунных клеток — лимфоцитов. Следует отметить, что с возрастом происходит утрата миндалинами своих функций. Размеры их уменьшаются, вплоть до полного исчезновения (атрофии). У взрослого человека хорошо заметными остаются только нёбные миндалины.

Гортанная часть представляет собой самый узкий отдел глотки. Она граничит спереди с задней стенкой гортани, снизу переходит в пищевод. Сбоку и кзади от гортани расположены грушевидные синусы. Грушевидные синусы простирается от глоточно-надгортанной складки до верхнего края пищевода, латерально ограничены внутренней поверхностью щитовидного хряща, медиально-глоточной поверхностью черпалонадгортанной складки, черпаловидным и перстневидным хрящами.

Эпителий гортанной части глотки многослойный плоский неороговевающий.

Небные дужки представляют собой складки слизистой оболочки, в которых заложены мышечные волокна. Имеются две *небные дужки*: *передняя*, или *небно-язычная*, и *задняя* или *небно-глоточная*. Между этими дужками образуются ниши, в которых находятся *небные миндалины* (правая и левая).

В глотке скрещиваются два пути — дыхательный и пищеварительный. Пища из ротовой полости через ротоглотку и гортаноглотку попадает в пищевод, а воздух из носовой полости проходит в носоглотку, ротоглотку, гортаноглотку, а далее — в гортань, трахею, бронхи, легкие. Роль «стрелок» на этом скрещивании играют мягкое небо и *надгортанник*. При носовом дыхании мягкое небо расслаблено («опущено») и воздух свободно проходит из носа через глотку в гортань и дыхательное горло (надгортанник

в это время приподнят). Во время глотания мягкое небо приподнимается, прикасается к задней стенке глотки и разобщает среднюю часть глотки и носоглотку; надгортанник в это время опускается и прикрывает вход в гортань. Благодаря такому механизму исключается возможность проталкивания пищевого комка в носоглотку и нос, а также попадания пищи в гортань и дыхательное горло.

Стенка глотки состоит из трех оболочек:

- *слизистой;*
- *мышечной;*
- *адвентициальной.*

Под слизистой оболочкой вместо подслизистой основы расположен слой соединительной ткани, носящий название *глотно-базиллярной фасции*. Благодаря ей глотка прикрепляется к основанию черепа.

Мышечная оболочка глотки представлена поперечно-полосатой мускулатурой, сокращение которой способствует продвижению пищевого комка в пищевод. Различают две **группы мышц глотки**:

- *мышцы-сжиматели, или констрикторы*: верхний, средний и нижний; они расположены циркулярно и покрывают друг друга в виде черепицы — круглые;
- *мышцы, поднимающие глотку*: шилоглоточная и нёбно-глоточная; они лежат продольно и выражены слабее констрикторов.

Снаружи глотка покрыта *адвентицией*, которая ограничивает подвижность органа.

Таким образом, глотка выполняет функции проводника пищи из ротовой полости в пищевод и воздуха из носовой полости в гортань. Кроме того, за счет наличия лимфоэпителиального кольца Пирогова–Вальдейера она обеспечивает защиту организма от проникновения болезнетворных бактерий и вирусов.

Иннервация глотки.

Двигательная:

- от третьей ветви тройничного нерва;
- от блуждающего (X пара);
- добавочного (XI пара) нервов;

чувствительная:

- от второй и третьей ветвей тройничного нерва;
- от языкоглоточного;
- от блуждающего нервов.

Методы исследования глотки:

- орофарингоскопия;
- задняя риноскопия;
- непрямая, прямая, оптическая эндоскопия (ригидная и фиброэндоскопия), видеоэндоскопия;
- лучевые и волновые методы исследования глотки (рентгенологические, магниторезонансная томография, УЗИ).

Заболевания глотки.

Острый фарингит может быть как самостоятельной нозологической единицей, так и проявлением острых респираторных заболеваний верхних дыхательных путей. В зависимости от этиологического фактора различают вирусный, бактериальный, грибковый, аллергический, травматический острый фарингит, а также вызванный воздействием раздражающих факторов.

Хронический фарингит обычно классифицируют по характеру развивающихся в слизистой оболочке глотки морфологических изменений, в связи, с чем выделяют катаральный (простой), гипертрофический и атрофический (субатрофический) фарингит.

Указанные формы хронического воспаления часто сочетаются. Так, наличие диффузных атрофических изменений в слизистой оболочке может сочетаться с очаговой гиперплазией лимфоидной ткани задней стенки глотки.

Острые заболевания лимфоидных образований глотки

Ангина (острый тонзиллит) — острое инфекционное заболевание, вызываемое стрептококками или стафилококками, реже другими микроорганизмами, характеризующееся воспалительными изменениями в лимфоидной ткани глотки, с вовлечением небных миндалин.

Из большого числа существующих классификаций ангин наибольшее распространение получили классификации Б. С. Преображенского, В. Т. Пальчуна и И. Б. Солдатова.

Классификации Б. С. Преображенского, В. Т. Пальчуна основана на фарингоскопических признаках, дополненных данными, полученными при лабораторных исследованиях, иногда анамнестическими сведениями этиологического и патогенетического характера. По происхождению различают следующие формы ангин:

- эпизодическая форма, связанная с аутоинфекцией, которая активизируется при неблагоприятных условиях внешней среды, чаще всего после общего или местного охлаждения;
- эпидемическая форма, которая возникает в результате заражения от больного ангиной или бациллоносителя, обычно инфекция передается контактным или воздушно-капельным путем;
- ангина как очередное обострение хронического тонзиллита, в этом случае нарушение местных и общих иммунных реакций бывает следствием хронического воспаления в миндалинах.

Классификация ангин Б. С. Преображенского, В. Т. Пальчуна включает следующие формы.

1. Банальные ангины: катаральная, фолликулярная, лакунарная, смешанная, флегмонозная (интратонзиллярный абсцесс).
2. Особые формы ангин (атипичные): язвенно-некротическая (ангина Симановского–Плаута–Венсана), вирусная, грибковая.
3. Ангины при инфекционных заболеваниях:
 - ангина при дифтерии глотки;
 - ангина при скарлатине;
 - коревая ангина;
 - сифилитическая ангина;
 - ангина при ВИЧ-инфекции;

- поражение глотки при брюшном тифе;
- ангина при туляремии.

4. Ангины при заболеваниях крови:

- моноцитарная ангина;
- ангина при лейкозах;
- агранулоцитарная ангина.

5. Некоторые формы ангин соответственно локализации:

- ангина глоточной миндалины (аденоидит);
- ангина язычной миндалины;
- гортанная ангина;
- ангина боковых валиков глотки;
- ангина тубарной миндалины.

Классификация тонзиллитов по И. Б. Солдатову (используется в качестве «рабочей» в РБ):

I. Острые:

1. Первичные: катаральная, фолликулярная, лакунарная, язвенно-пленчатая ангины.

2. Вторичные: а) при острых инфекционных заболеваниях — дифтерии, скарлатине, туляремии, брюшном тифе; б) при заболеваниях системы крови — инфекционном мононуклеозе, агранулоцитозе, алиментарно-токсической алейкии, лейкозах.

II. Хронические:

1. Неспецифические: а) компенсированная форма; б) декомпенсированная форма.

2. Специфические: при инфекционных гранулемах — туберкулезе, сифилисе, склероме.

Осложнения острых тонзиллитов (ангин)

Паратонзиллярный абсцесс — острое гнойное воспаление околоминдаликовой клетчатки (между капсулой миндалины и глоточной фасцией, покрывающей констрикторы глотки), которое развивается вследствие распространения воспаления из паренхимы небной миндалины. По клинико-морфологическим изменениям выделяют три формы паратонзиллита: отечную (5 % случаев), инфильтративную (20 % случаев) и абсцедирующую (75 % случаев). По сути, эти три формы являются стадиями развития воспаления в паратонзиллярной клетчатке. При этом первые две объединяют понятием «паратонзиллит». При своевременно начатом лечении паратонзиллита переход в стадию абсцедирования может не произойти. Паратонзиллярный абсцесс обычно формируется к 3–4-му дню заболевания. В зависимости от расположения гнойника по отношению к миндалине различают основные локализации паратонзиллярных абсцессов: переднюю (передне-верхнюю), заднюю, боковую, нижнюю. Передняя (передне-верхняя) локализация самая частая, абсцесс формируется около верхнего полюса миндалины, между капсулой миндалины и верхней частью небно-язычной дужки и прилегающим участком мягкого неба. В этом месте под давлением гноя и вследствие истончения стенки абсцесса в дальнейшем возможен спонтанный прорыв в супратонзиллярную ямку (спонтанное вскрытие абсцесса). Задний (ретротонзиллярный)

абсцесс локализуется между задней поверхностью небной миндалины и небно-глоточной дужкой. При фарингоскопии в этой области отмечается инфильтрация и гиперемия. Небная миндалина и передняя дужка могут быть мало изменены, в то же время язычок и мягкое небо обычно отечны и инфильтрированы. Возможно распространение отека на верхний отдел гортани, что может сопровождаться ее стенозом. При этой локализации абсцесса тризм меньше выражен, течение заболевания более длительное. Задняя форма паратонзиллярного абсцесса встречается реже передней. Боковая форма паратонзиллярного абсцесса возникает значительно реже передней и задней. Боковой паратонзиллярный абсцесс характеризуется инфильтрацией ткани в области верхней трети боковой поверхности шеи с наличием шейного лимфаденита, болезненностью при пальпации в подчелюстной области, при мезофарингоскопии определяется умеренная инфильтрация всей паратонзиллярной клетчатки с нерезко выраженным выбуханием миндалины к средней линии ротоглотки и часто с незначительным тризмом жевательной мускулатуры. Определяемые при фарингоскопии признаки воспаления миндалин и дужек, как и затрудненное открывание рта, выражены при этом слабее, чем при передней и задних локализациях абсцесса. Без вскрытия абсцесса гной постепенно продвигается книзу, в сторону грушевидной ямки, или кнаружи. При этом воспалительный процесс может распространиться через боковую стенку глотки в парафарингеальное пространство. В таких случаях возможно развитие флегмоны клетчаточных пространств шеи. Нижний паратонзиллярный абсцесс встречается достаточно редко и его развитие, как правило, связано с одонтогенной причиной. При фарингоскопии отмечается инфильтрация нижнего отдела небно-язычной дужки и нижнего полюса миндалины, при этом верхние отделы остаются практически интактными. Отмечается резкая болезненность при надавливании на корень языка. Больные жалуются на сильную боль при глотании, усиливающуюся при открывании рта, с иррадиацией в ухо на стороне поражения. В ряде случаев воспаление и отек распространяются на язычную миндалину, гусевидный синус и надгортанник.

В лечении можно выделить три метода: консервативный, хирургический и комплексный (консервативный и хирургический).

Хронический неспецифический тонзиллит — инфекционно-аллергическое заболевание с местными проявлениями в виде стойкой воспалительной реакции небных миндалин, морфологически выражающейся альтерацией, экссудацией и пролиферацией.

Фарингоскопическими признаками хронического тонзиллита являются местные проявления длительного воспаления в миндалинах.

Хронический тонзиллит диагностируют при наличии двух и более местных признаков. Различают две клинические формы хронического неспецифического тонзиллита – компенсированную и декомпенсированную.

Лечение хронического тонзиллита: консервативное или хирургическое (тонзиллэктомия).

Гипертрофия небных миндалин может сочетаться с признаками их хронического воспаления. Однако изначально (в том числе с рождения) отмечается лишь увеличение небных миндалин в размерах, без воспалительных изменений. При этом различают три степени гипертрофии небных миндалин: I степень — миндалины занимают $\frac{1}{3}$ расстояния от небно-язычной дужки до средней линии зева, II степень $\frac{2}{3}$ этого расстояния, III степень — миндалины соприкасаются друг с другом. Гипертрофированные миндалины бледно-розового цвета, рыхлой консистенции с четко обозначенными лакунами, гладкой поверхностью, выступают из-за краев передних небных дужек. При микроскопии выявляют большое количество фолликулов с частыми участками митозов, что

является признаком высокой функциональной активности лимфаденоидной ткани. Наряду с лимфоцитами в фолликулах встречаются моноциты, определяются измененные нервные элементы. Лечение может быть как консервативным (при гипертрофии I–II степени) так и хирургическим (при гипертрофии III степени).

Гипертрофия глоточной миндалины (аденоидов). Негипертрофированные аденоидные вегетации имеют толщину 5–7 мм, ширину 20 мм и длину 25 мм. При разрастании глоточной миндалины выделяют три степени гипертрофии: I степень — аденоиды прикрывают верхнюю треть сошника (на уровне хоан), II степень — верхние $\frac{2}{3}$ сошника и III степень — весь сошник. Аденоиды представляют собой образования бледно-розового цвета на широком основании, локализующееся в области верхне-заднего отдела свода носоглотки. Аденоиды разделены бороздкой по средней линии, каждая половинка разделена менее глубокими бороздками на две или три дольки. Поверхность глоточной миндалины покрыта такой же слизистой оболочкой, как и остальные лимфаденоидные образования глотки. А находящиеся в ней железы выделяют большое количество слизи, содержащей лейкоциты, лимфоциты и макрофаги. Аденоидные вегетации часто становятся «резервуаром» вирусно-бактериальной инфекции и микотической сенсibilизации, что приводит к развитию аденоидита (воспалению глоточной миндалины). Лечение аденоидита только консервативное, в отличие от гипертрофии глоточной миндалины.

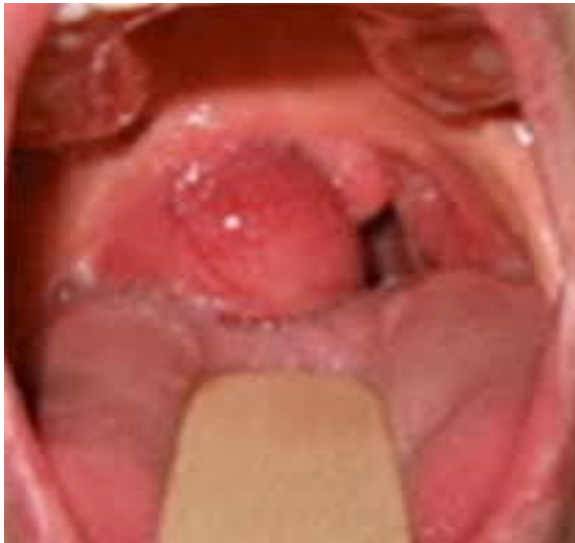Опухоли глотки различного происхождения и характера могут локализоваться в любом отделе, сопровождаться соответствующей симптоматикой. Среди доброкачественных новообразований чаще встречаются папилломы. Злокачественные заболевания носоглотки составляют 0,25–2 % злокачественных образований всех локализаций и 40 % злокачественных образований глотки. Юношеская ангиофиброма носоглотки — гистологически относится к доброкачественным новообразованиям, однако безудержный рост с деструкцией окружающих тканей, в том числе костных, склонность к рецидивам после удаления, частые, иногда угрожающие жизни кровотечения дают основание клинически трактовать эту опухоль как злокачественную. Исходным местом фибромы чаще всего являются свод носоглотки и задняя стенка глотки, направление роста — в полость глотки, носа и околоносовых пазух, в глазницу, заскуловую область, реже в полость черепа. Опухоль возникает, как правило, у мальчиков в возрасте 10–13 лет. Симптомы: на начальной стадии возникает односторонняя заложенность носа, затем через 5–6 мес. носовое дыхание выключается полностью с обеих сторон, появляется закрытая гнусавость. Может быть выраженная анемия как результат повторных носовых кровотечений, характерных для данного заболевания. При распространенной опухоли в зависимости от направления ее роста могут возникнуть экзофтальм, выпячивание мягкого и твердого неба, деформация наружного носа и другие признаки. Прорастание опухоли в полость черепа проявляется нарастающей неврологической симптоматикой. Диагноз ставят с помощью передней и задней риноскопии, пальпации носоглотки. Распространенность процесса уточняют рентгенологическим методом, включая томографию. Дифференциальный диагноз проводят с аденоидами и злокачественными опухолями, в отличие от которых при фиброме носоглотки нет метастазов и изъязвлений. Лечение хирургическое: удаление опухоли с эмболизацией верхнечелюстной артерии. Операция несет риск повышенной кровопотери.

Задание 3. Какая артерия снабжает кровью большую часть глотки?

- а) восходящая глоточная артерия;
- б) верхнегортанная артерия;
- в) основнебная артерия.

Задание 4. Задача. К оториноларингологу городской поликлиники обратился пациент с жалобами на постоянные выраженные боли в глотке справа, иррадиирующие в правое ухо, повышение температуры до 38 °С, затрудненное глотание, слюнотечение, озноб. Болен 3-й день, неделю назад перенес острую респираторную инфекцию, лечения не получал. При осмотре: голова пациента наклонена вправо, слюнотечение, рот открывает с трудом. Фарингоскопия: справа определяется резкое выпячивание передней небной дужки, инфильтрация, отек язычка мягкого неба, правая небная миндалина смещена к центру.

Каков предполагаемый диагноз? Определите тактику лечения. Соответствует представленное фото задаче или нет, если нет, то какой диагноз по рисунку?



Задание 5. Задача. В приемное отделение детской больницы бригадой скорой помощи доставлен ребенок 7 месяцев с признаками затрудненного дыхания и высокой температурой тела. Со слов матери, болен в течение недели. В начале заболевания появился насморк, кашель, повысилась температура тела до 38 °С. В течение последних 2 дней температура тела — 38–39 °С, не может сосать грудь матери. Дыхание стало затрудненным и шумным. Объективно: при осмотре ЛОР-органов в глотке на ее задней стенке обнаружена ярко-красного цвета флюктуирующая припухлость, нависающая над входом в гортань. Другие ЛОР-органы без патологических изменений. Анализ крови: лейкоциты — $14 \cdot 10^9/\text{л}$, эозинофилы — 1 %, палочкоядерные — 10 %, сегментоядерные — 52 %, лимфоциты — 30 %, моноциты — 7 %, СОЭ — 55 мм/ч.




Поставьте диагноз. Какое лечение необходимо провести?

Задание 6. Задача. Пациентка 50 лет обратилась к оториноларингологу с жалобами на ощущение инородного тела в горле, першение при глотании в течение 4 месяцев. При осмотре пациентки на шее справа определяется безболезненное плотное образование. Фарингоскопия: рот открывает свободно, мягкое небо смещено влево. Правая небная миндалина увеличена в объеме, смещена к средней линии глотки, плотная, лакуны расширены. У верхнего полюса миндалины определяется эрозия. В зачелюстной области справа определяется плотный, безболезненный, ограничено подвижный лимфатический узел размером $2,5 \times 2$ см. Температура тела в пределах нормы. При исследовании крови и мочи патологических изменений не выявлено.

Каков предполагаемый диагноз? Какие дополнительные исследования необходимо провести для уточнения диагноза? Определите тактику лечения.

Задание 7. Назовите абсолютное показание к выполнению двусторонней тонзиллэктомии и противопоказания к ней. Какова должна быть тактика врача, если у пациента есть проявления хронического тонзиллита, но имеются серьезные противопоказания к ее выполнению?

Задание 8. Опишите характер изменений и возможный диагноз (диагнозы) на каждом фото.

		
<p>Диагноз</p>	<p>Диагноз</p>	<p>Диагноз</p>
<p>Характер изменений</p>	<p>Характер изменений</p>	<p>Характер изменений</p>



Задание 9. Опишите характер изменений и возможный диагноз (диагнозы) на каждом фото.

		
Диагноз	Диагноз	Диагноз
Характер изменений	Характер изменений	Характер изменений

Задание 10. Проведите дифференциальную диагностику гипертрофии глоточной миндалины (аденоидов) и аденоидита.

Признаки	Гипертрофия глоточной миндалины (аденоидов)	Аденоидит

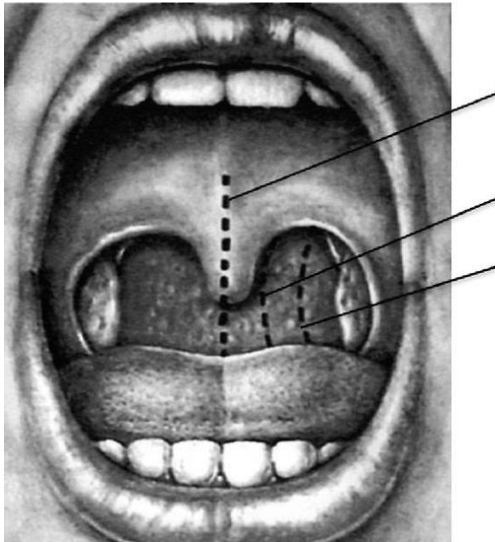
Задание 12. Опишите характер изменений и возможный диагноз (диагнозы) на каждом фото.

			
Диагноз	Диагноз	Диагноз	Диагноз
Характер изменений	Характер изменений	Характер изменений	Характер изменений

Задание 13. Проведите дифференциальную диагностику первичных и вторичных тонзиллитов.

Лакунарная ангина	Дифтерия глотки	Скарлатина	Инфекционный мононуклеоз

Задание 17. Укажите и обозначьте степень гипертрофии небных миндалин, так же нарисуйте схематично место дренирования паратонзиллярного абсцесса (правая половина рис.).



Задание 18. Проведите дифференциальную диагностику острого и хронического тонзиллита, укажите признаки хронического тонзиллита и сколько их достаточно для постановки диагноза.

Острый тонзиллит	Хронический тонзиллит

Задание 19. Проведите дифференциальную диагностику форм хронического тонзиллита, укажите виды декомпенсации, виды лечения и приведите пример формулирования диагноза.

Компенсированная форма	Декомпенсированная форма
Лечение	Виды декомпенсации, лечение
Пример формулировки диагноза	Пример формулировки диагноза

Задание 20. Задача. На прием врача-оториноларинголога обратился пациент 20 лет с жалобами на острую боль в горле. Болеет первые сутки, повышение температуры тела до 38,2 °С. Объективно: подчелюстные лимфатические узлы увеличены, болезненны при пальпации. Слизистая глотки ярко гипермирована, небные миндалины гипермированы, отечны с единичными белесоватыми налетами. Нос, уши без патологических изменений. На приеме был выполнен экспресс-тест на б-гемолитический стрептококк группы А, результат положительный. Поставьте диагноз. Какое лечение и дообследование необходимо провести?

**Тема: КЛИНИЧЕСКАЯ АНАТОМИЯ И ФИЗИОЛОГИЯ УША. МЕТОДЫ ИССЛЕДОВАНИЯ СЛУХА
И ВЕСТИБУЛЯРНОГО АППАРАТА. ЗАБОЛЕВАНИЯ НАРУЖНОГО УША.
МЕТОДЫ УДАЛЕНИЯ ИНОРОДНЫХ ТЕЛ**

КРАТКОЕ СОДЕРЖАНИЕ ЗАНЯТИЯ

Методы исследования

Исследования *слуховой функции* осуществляется посредством двух групп методов:

1. Субъективных (психоакустических):

- исследование слуха речью;
- исследование слуха при помощи камертонов;
- субъективная аудиометрия.

2. Объективных:

- объективная (компьютерная) аудиометрия;
- акустическая рефлексометрия;
- тимпанометрия;
- отоакустическая эмиссия;
- безусловные рефлекторные реакции;
- условные реакции на звук.

Субъективное исследование слуха осуществляется посредством следующих методов:

1. Исследование слуха речью (шепотная речь, разговорная речь, крик). При исследовании слуха речью используют два принципа регуляции уровня интенсивности стимулов:

- 1) слова произносят с разной интенсивностью (шепотом, разговорной речью, криком);
- 2) слова произносят на различном расстоянии от уха обследуемого.

При исследовании слуха речью обычно используют слова из таблицы В. И. Воячека либо двузначные числительные.

2. Исследование слуха при помощи камертонов (длительность восприятия звучащих камертонов разных частот, опыты Ринне, Вебера, Швабаха, Желе, Федеричи, Бинга). Исследование при помощи камертонов позволяет ориентировочно определить степень снижения слуха и в ряде случаев уровень поражения слухового анализатора (кондуктивная или сенсоневральная тугоухость).

3. Аудиометрия (тональная (пороговая, надпороговая), речевая; исследование слуха ультразвуком, исследование слуховой адаптации. Тональная пороговая аудиометрия предусматривает применение специального аппарата — аудиометра, который синтезирует звуки определенной частоты и интенсивности.

Объективные методы исследования слуха используют при подозрении на психогенный характер глухоты, симуляцию, аггравацию, диссимуляцию и дизаггравацию, при интенсивном субъективном ушном шуме, а также у детей при наличии факторов риска (повышенной вероятности развития тугоухости или глухоты).

Объективное исследование слуха осуществляется посредством следующих методов:

1. Объективной (компьютерной) аудиометрии.
2. Акустической рефлексометрии.
3. Тимпанометрии.
4. Отоакустической эмиссии.
5. Безусловных рефлекторных реакций на звук.
6. Условных реакций на звук.

Результаты, получаемые при указанных методах исследования слуха, не зависят от желания пациента, регистрируются в большинстве случаев при помощи специальной аппаратуры.

Описанные методы исследования слуха позволяют распознать степень тугоухости, характер, локализацию поражения слухового анализатора.

Международная классификация степени тугоухости (классификация ВОЗ), основанная на усредненных значениях порога восприятия звука на речевых частотах (500, 1000, 2000, 4000 Гц), представлена в табл. 1.

Таблица 1

Международная классификация тугоухости, утвержденная ВОЗ в 1997 г.

Степень снижения слуха	Средние пороги слуха на частотах 500Гц, 1000Гц, 2000Гц, 4000Гц	Восприятие разговорной и громкой речи	Восприятие шепотной речи
Норма	0–25 дБ	Более 10 м	6 м
I	26–40 дБ	6–3 м	2 м — у уха
II	41–55 дБ	3 м — у уха	Нет — у уха
III	56–70 дБ	Громкая речь у уха	Нет
IV	71–90 дБ	Крик у уха	Нет
Глухота	Более 91 дБ	Нет	Нет

Исследование *вестибулярной (статокинетической) функции* включает:

1. Изучение жалоб и анамнеза пациента.
2. Осмотр пациента и исследование спонтанных нарушений.
3. Постановка экспериментальных проб.

По результатам проведенных вестибулометрических проб делают заключение о типе (периферический, центральный, смешанный), стадии (компенсации, субкомпенсации, декомпенсации), фазе (угнетения, раздражения), стороне (право-, левостороннее) и локализации вестибулярных нарушений.

Результаты функционального исследования вестибулярного аппарата оформляются в виде вестибулярного паспорта (табл. 2).

Таблица 2

Пример вестибулярного паспорта

Правая сторона	Тесты	Левая сторона
Падает вправо	Поза Ромберга	–
Падает вправо	Походка по прямой	–
Выполняет	Фланговая походка	Выполняет
Прوماхивание обеими руками	Пальценосовая проба	–
Гармоничное отклонение обеих рук вправо	Указательная проба	–
Не определяется	Адиадохокинез	Не определяется
Определяется	Спонтанный нистагм	Не определяется
Заключение: левостороннее поражение вестибулярного анализатора		

Заболевания наружного уха.

Заболевания ушной раковины и наружного слухового прохода: отгематома, хондроперихондрит ушной раковины, рожистое воспаление ушной раковины (этиопатогенез, дифференциальная диагностика и врачебная тактика при них).

Ограниченный и диффузный наружный отит (фурункул, карбункул, инфицированная ссадина, разлитое воспаление наружного слухового прохода, отомикоз, сухая и мокнущая экзема).

ЗАДАНИЯ ДЛЯ САМОСТОЯТЕЛЬНОЙ РАБОТЫ

Задание 1. Оцените слуховой паспорт.		
Правое ухо	Тесты	Левое ухо
–	Субъективный шум	–
1	Шепотная речь (м)	6
5	Разговорная речь (м)	6
–	Опыт Ринне	+
←	Опыт Вебера	
удлинен	Опыт Швабаха	=
Заключение:		

Задание 2. Оцените слуховой паспорт.		
Правое ухо	Тесты	Левое ухо
–	Субъективный шум	–
2	Шепотная речь (м)	0,5
5	Разговорная речь (м)	4
+	Опыт Ринне	+
←	Опыт Вебера	
укорочен	Опыт Швабаха	укорочен
Заключение:		

Задание 3. Оцените слуховой паспорт.		
Правое ухо	Тесты	Левое ухо
–	Субъективный шум	–
6	Шепотная речь (м)	у уха
6	Разговорная речь (м)	3
+	Опыт Ринне	–
	Опыт Вебера	→
=	Опыт Швабаха	удлинен
Заключение:		

Задание 4. Оцените слуховой паспорт.		
Правое ухо	Тесты	Левое ухо
–	Субъективный шум	–
6	Шепотная речь (м)	нет
6	Разговорная речь (м)	крик у уха
+	Опыт Ринне	–
←	Опыт Вебера	
=	Опыт Швабаха	укорочен
Заключение:		

Задание 5. Заполните слуховой паспорт пациента с правосторонним острым средним отитом.

Правое ухо	Тесты	Левое ухо
	Субъективный шум	
	Шепотная речь (м)	
	Разговорная речь (м)	
	Опыт Ринне	
	Опыт Вебера	
	Опыт Швабаха	

Задание 6. Заполните слуховой паспорт пациента с правосторонней нейросенсорной тугоухостью 1-й степени.

Правое ухо	Тесты	Левое ухо
	Субъективный шум	
	Шепотная речь (м)	
	Разговорная речь (м)	
	Опыт Ринне	
	Опыт Вебера	
	Опыт Швабаха	

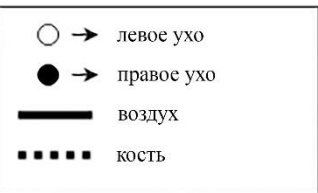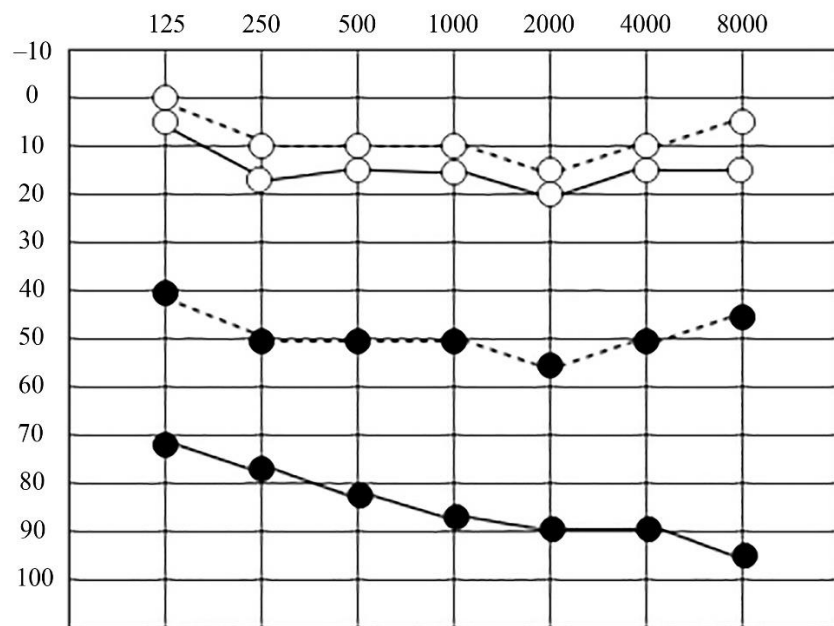
Задание 7. Заполните слуховой паспорт пациента с двусторонней нейросенсорной тугоухостью: справа 1-я степень, слева — 3-я.

Правое ухо	Тесты	Левое ухо
	Субъективный шум	
	Шепотная речь (м)	
	Разговорная речь (м)	
	Опыт Ринне	
	Опыт Вебера	
	Опыт Швабаха	

Задание 8. Заполните слуховой паспорт пациента с левосторонней кондуктивной тугоухостью 2-й степени.

Правое ухо	Тесты	Левое ухо
	Субъективный шум	
	Шепотная речь (м)	
	Разговорная речь (м)	
	Опыт Ринне	
	Опыт Вебера	
	Опыт Швабаха	

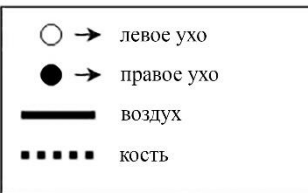
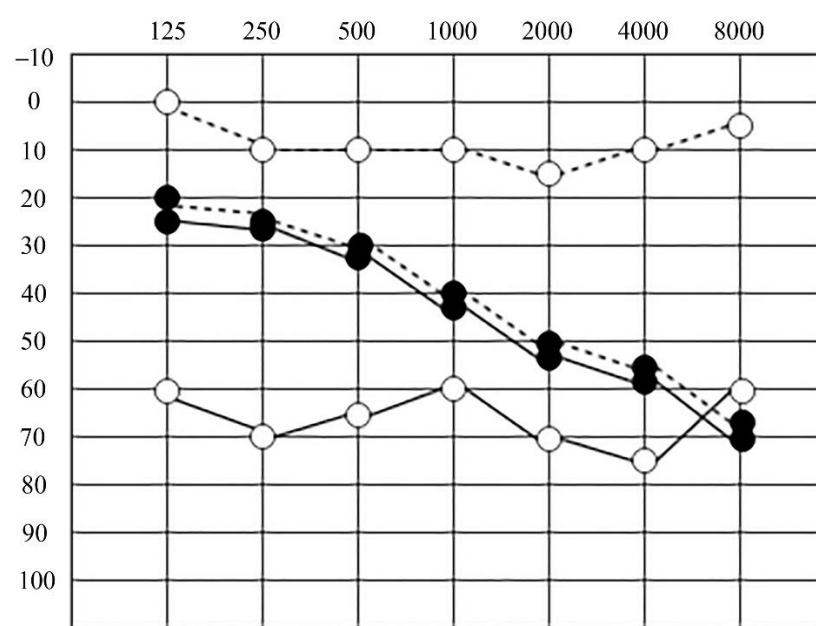
Задание 9. Оцените результаты тональной пороговой аудиограммы.



Оцените, есть ли нарушения слуха, если да, то определите тип и степень тугоухости

Ответ:

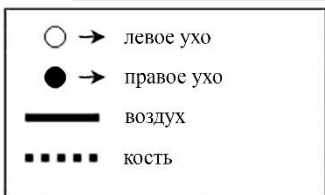
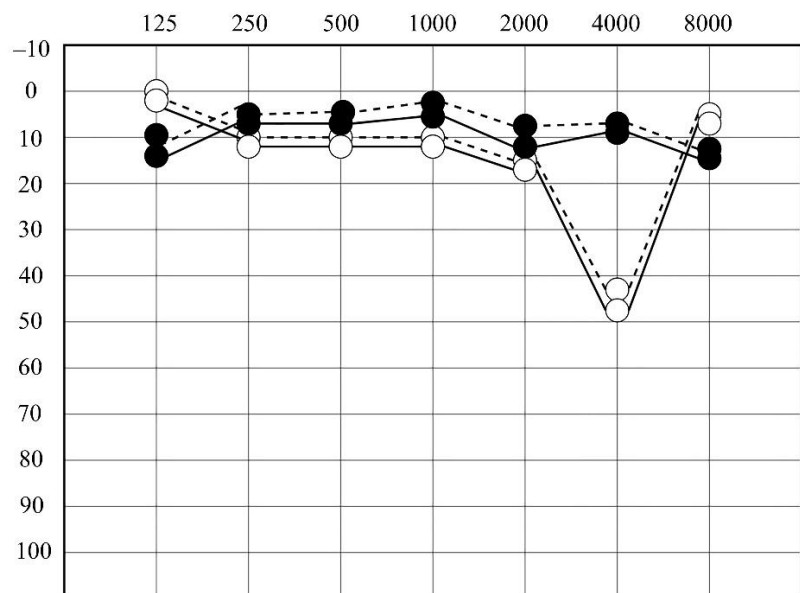
Задание 10. Оцените результаты тональной пороговой аудиограммы.



Оцените, есть ли нарушения слуха, если да, то определите тип и степень тугоухости

Ответ:

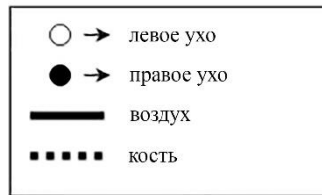
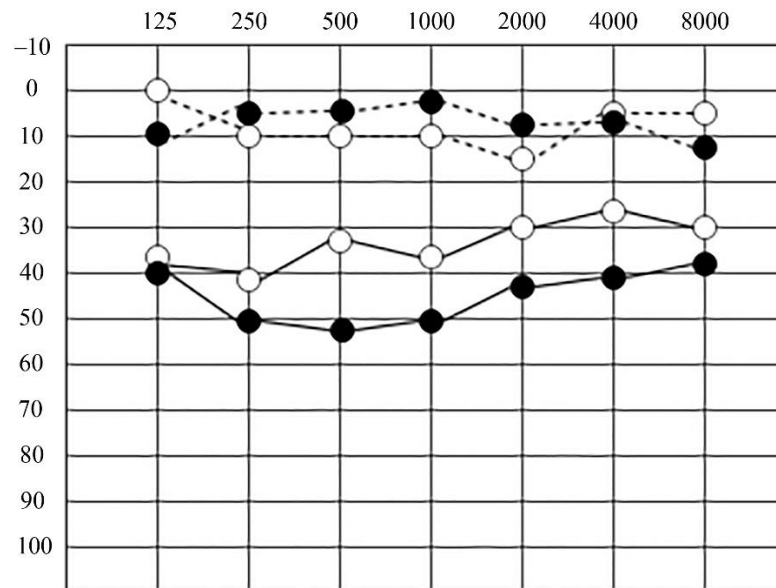
Задание 11. Оцените результаты тональной пороговой аудиограммы.



Оцените, есть ли нарушения слуха, если да, то определите тип и возможную причину тугоухости. Какой слух будет при исследовании речью?

Ответ:

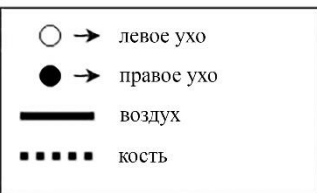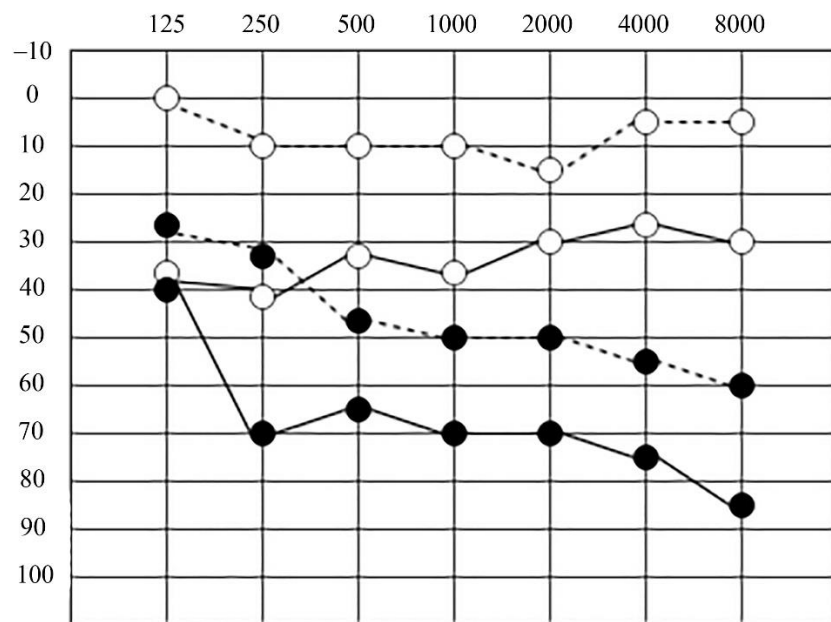
Задание 12. Оцените результаты тональной пороговой аудиограммы.



Оцените, есть ли нарушения слуха, если да, то определите тип и степень тугоухости

Ответ:

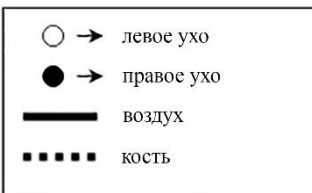
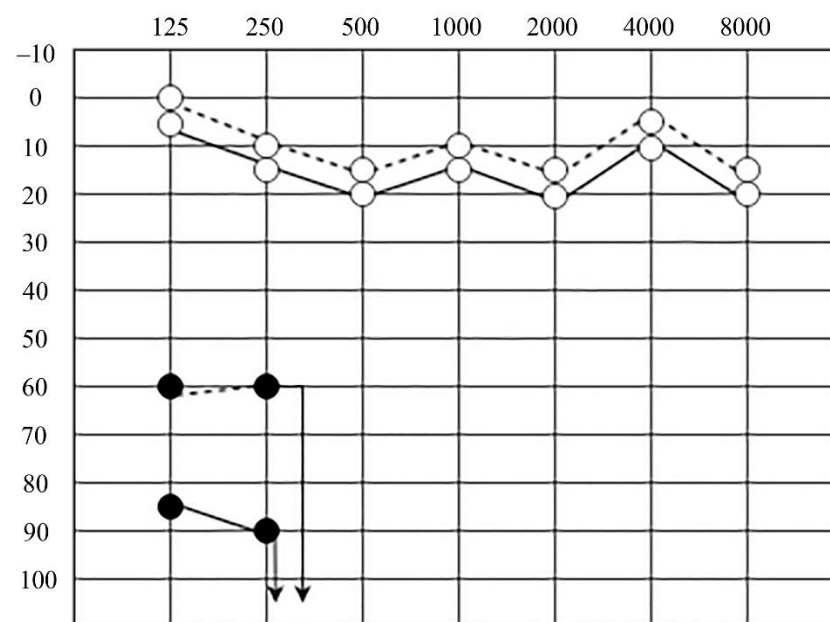
Задание 13. Оцените результаты тональной пороговой аудиограммы.



Оцените, есть ли нарушения слуха, если да, то определите тип и степень тугоухости

Ответ:

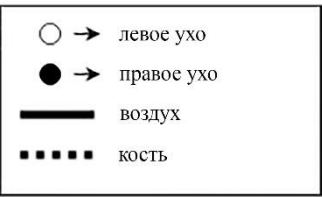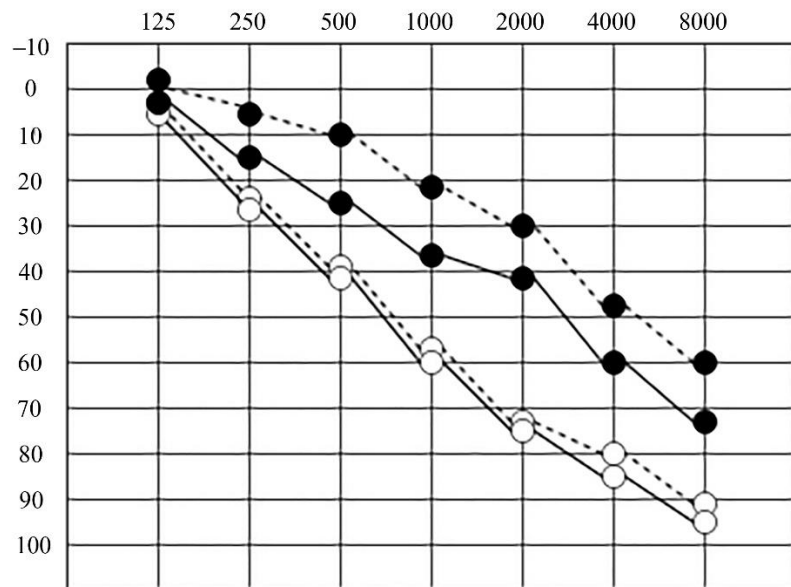
Задание 14. Оцените результаты тональной пороговой аудиограммы.



Оцените, есть ли нарушения слуха, если да, то определите тип и степень тугоухости

Ответ:

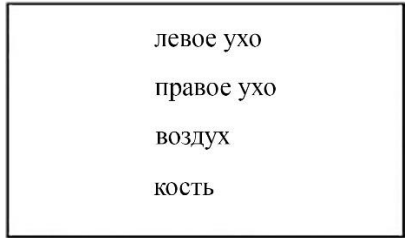

Задание 15. Оцените результаты тональной пороговой аудиогаммы.




Оцените, есть ли нарушения слуха, если да, то определите тип и степень тугоухости

Ответ:

Задание 16. Нарисуйте аудиогамму пациента с серной пробкой, полностью обтурирующей наружный слуховой проход.




Задание 17. Нарисуйте аудиограмму пациента со смешанной формой отосклероза.




левое ухо
правое ухо
воздух
кость

Задание 18. Нарисуйте аудиограмму пациента с нейросенсорной тугоухостью 2-й степени по ВОЗ.




левое ухо
правое ухо
воздух
кость

Задание 19. Нарисуйте аудиограмму пациента с кондуктивной тугоухостью 1-й степени по ВОЗ.



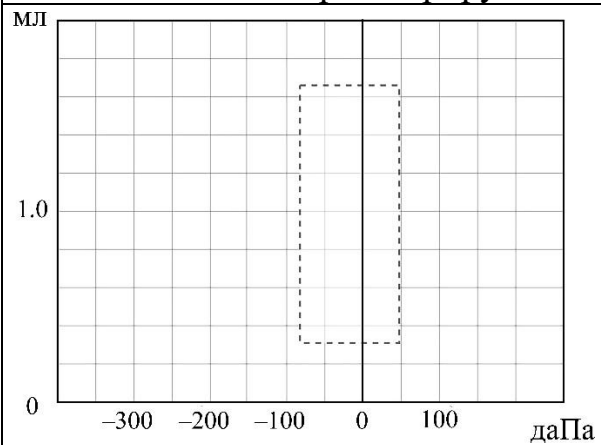
левое ухо
правое ухо
воздух
кость

Задание 20. Нарисуйте аудиограмму пациента со смешанной тугоухостью 3-й степени по ВОЗ.



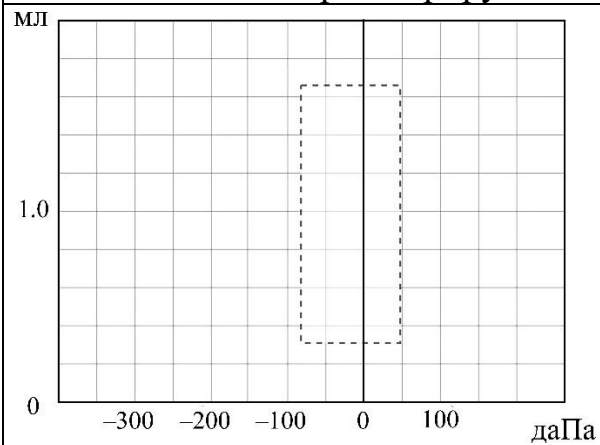
левое ухо
правое ухо
воздух
кость

Задание 21. Изобразите тимпанограмму тип С и укажите, при каких заболеваниях она регистрируется.



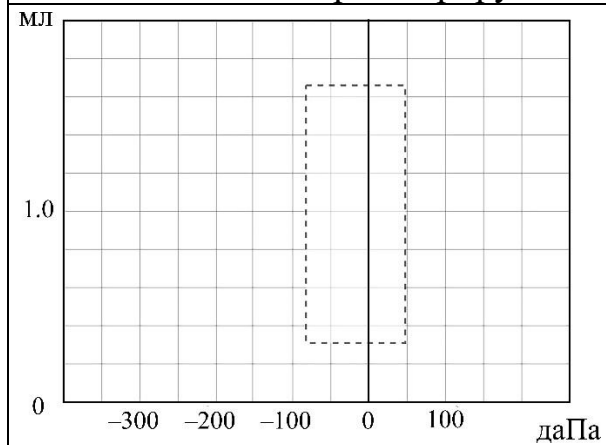
Ответ:

Задание 22. Изобразите тимпанограмму тип В и укажите, при каких заболеваниях она регистрируется.



Ответ:

Задание 23. Изобразите тимпанограмму тип Ad и укажите, при какой патологии она регистрируется.



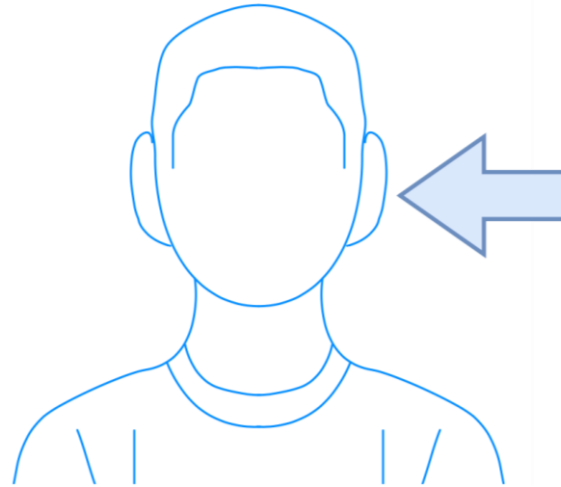
Ответ:

Задание 24. Выберите из предложенных вариантов безусловные реакции на звук у младенца.

1. Рефлекс Галанта.
2. Рефлекс Моро.
3. Кохлеопальпебральный рефлекс.
4. Дыхательный рефлекс.
5. Сосательный рефлекс.
6. Аурупальпебральный рефлекс Бехтерева.
7. Физиологический рефлекс Бабинского.
8. Аурупупиллярный рефлекс Шурыгина.
9. Поисковый рефлекс Куссмауля.

Ответ:

Задание 25. Укажите направление и длительность нистагма при вливании теплой воды (47 °С) в наружный слуховой проход левого уха в норме.



Задание 26. Укажите результаты исследования координационных проб и характеристики нистагма пациента с абсцессом мозжечка.

Задание 27. Укажите результаты исследования координационных проб и характеристики нистагма пациента с лабиринтом.

Задание 28. Заполните вестибулярный паспорт пациента с левосторонним гнойным лабиринтом.

Правое ухо	Тесты	Левое ухо
	Поза Ромберга	
	Походка по прямой	
	Фланговая походка	
	Пальценосовая проба	
	Указательная проба	
	Адиадохокинез	
	Спонтанный нистагм	

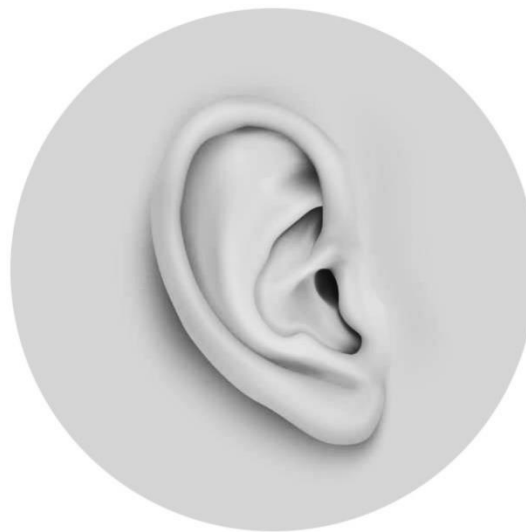Задание 29. Заполните вестибулярный паспорт пациента с правосторонним абсцессом мозжечка.

Правое ухо	Тесты	Левое ухо
	Поза Ромберга	
	Походка по прямой	
	Фланговая походка	
	Пальценосовая проба	
	Указательная проба	
	Адиадохокинез	
	Спонтанный нистагм	

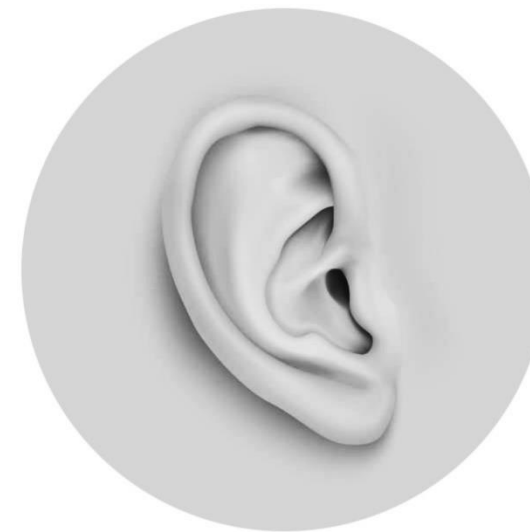Задание 30. Укажите область поражения при хондроперихондрите наружного уха.



Задание 31. Укажите область поражения при рожистом воспалении наружного уха.



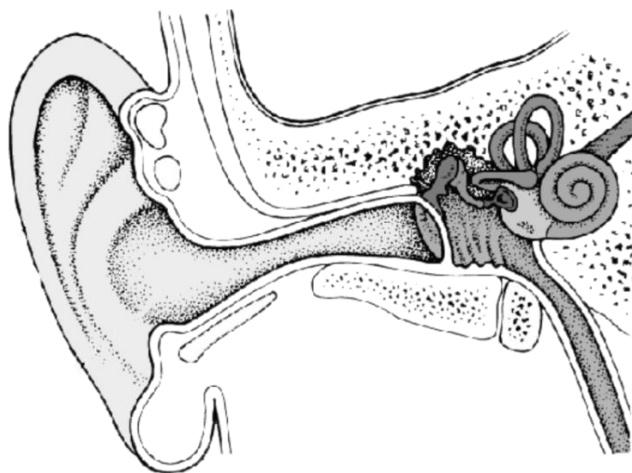
Задание 32. Укажите типичную локализацию отгематомы.



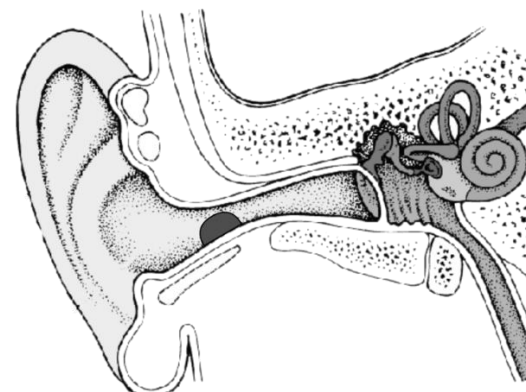
Задание 33. Укажите дифференциально-диагностические критерии для хондроперихондрита и рожистого воспаления наружного уха.

Хондроперихондрит ушной раковины	Рожистое воспаление наружного уха

Задание 34. Обозначьте зоны возможной локализации фурункула наружного слухового прохода.



Задание 35. На рисунке схематически изображена серная пробка. Будет ли наблюдаться снижение слуха в данном случае? Если да, то укажите, по какому типу снижен слух.



Ответ:

Задание 36. Укажите дифференциально-диагностические критерии для диффузного наружного отита бактериальной и грибковой этиологии.

Бактериальный наружный отит	Грибковый наружный отит

Задание 37. Проба (опыт) Ринне. Для определения вида (типа) тугоухости проводят сравнение костной проводимости (ножку камертона устанавливают на *planum mastoideum*) и воздушной проводимости (камертон располагают у входа в наружный слуховой проход).

Когда проба Ринне считается положительной? О чем свидетельствует этот результат пробы?

Задание 38. При каком виде тугоухости звук воспринимается как более громкий и звучит дольше при проведении по кости?

Задание 39. Дополните предложения в зависимости от типа тугоухости и дополните их схематичными рисунками.

а) при _____ тугоухости происходит латерализация звука в сторону лучше слышащего уха;

б) при _____ тугоухости происходит латерализация звука в сторону хуже слышащего уха.

**Тема: ОСТРЫЕ И ХРОНИЧЕСКИЕ ЗАБОЛЕВАНИЯ СРЕДНЕГО УХА. ОСОБЕННОСТИ ТЕЧЕНИЯ
ОСТРЫХ СРЕДНИХ ОТИТОВ У ДЕТЕЙ. ПАРАЦЕНТЕЗ, ТАКТИКА ВЕДЕНИЯ ПАЦИЕНТОВ
С ОСТРЫМ ГНОЙНЫМ СРЕДНИМ ОТИТОМ. ЗАБОЛЕВАНИЯ ВНУТРЕННЕГО УХА.
ОТОГЕННЫЕ ВНУТРИЧЕРЕПНЫЕ ОСЛОЖНЕНИЯ**

КРАТКОЕ СОДЕРЖАНИЕ ЗАНЯТИЯ

Заболевания среднего уха. Лабиринтиты. Внутричерепные осложнения острого и хронического воспаления среднего и внутреннего уха. Негнойные заболевания внутреннего уха: отосклероз, нейросенсорная (сенсоневральная) тугоухость.

Средний отит — это воспалительный инфекционный процесс, захватывающий все отделы среднего уха: слуховую трубу, барабанную полость, сосцевидный отросток.

Острая форма:

- доперфоративная;
- перфоративная;
- репаративная.

(острый евстахиит, острый катаральный средний отит, острый гнойный средний отит, доперфоративная стадия; острый гнойный средний отит, постперфоративная стадия; репаративная стадия)

Хроническая форма:

- хронический туботимпальный гнойный средний отит (мезотимпанит);
- хронический эптитимпано-антральный гнойный средний отит (эпитимпанит).

Лабиринтит — воспаление внутреннего уха, при котором происходит поражение вестибулярных и кохлеарных рецепторов.

Формы:

- тимпаногенный;
- менингогенный;
- гематогенный;
- травматический.

По распространенности:

- ограниченный;
- диффузный.

По клинике:

- острый;
- хронический (может быть явный или латентный).

По патоморфологическим признакам:

- серозный;
- гнойный;
- некротический.

Отогенные внутричерепные осложнения:

- экстрадуральный абсцесс;
- субдуральный абсцесс;
- разлитой гнойный менингит;
- абсцесс головного мозга, мозжечка;
- тромбоз венозных синусов;
- отогенный сепсис.

Нейросенсорная тугоухость — поражение различных нейросенсорных отделов слухового анализатора — от кохлеарных рецепторов до слуховой зоны коры головного мозга.

От уровня поражения (нейросенсорного отдела) слухового анализатора различают:

- кохлеарную (рецепторную, периферическую);
- ретрокохлеарную (поражение спирального ганглия или VIII нерва);
- центральную (стволовая, подкорковая и корковая).

По продолжительности:

- внезапную (с начала возникновения прошло не более 12 ч);
- острую (до 1 мес);
- подострая 1–3 месяца;
- хроническую (более 3 мес).

Болезнь Меньера — характеризуется тремя симптомами — периодически возникающими приступами головокружения, снижением слуха и шумом.

Приступы головокружения сопровождаются иногда рядом заболеваний, в частности нервной системы, обмена веществ, эндокринных желез, различную патологию среднего уха, травмы и т. п. Внешнее сходство дало повод называть такие головокружения термином «синдром Меньера». Однако речь в таких случаях идет о совершенно другой природе заболеваний, которые часто обозначаются как «вестибулопатия» или «кохлеовестибулопатия».

Отосклероз — ограниченный остеоидистрофический процесс в виде мелких единичных очагов новообразованной костной ткани в костных стенках ушных лабиринтов в области обычно одного, а позже и второго окон преддверия, сопровождающийся фиксацией стремени.

Возраст заболевших: 20–40 лет.

Женщины болеют чаще.

Часто прогрессирует после беременности и родов.

Часто носит наследственный характер, наследуется по аутосомально-доминантному типу.

Клинические формы отосклероза:

– тимпанальную, кондуктивная тугоухость, костно-воздушный интервал составляет 30–45 дБ, после проведения хирургического лечения слух восстанавливается;

– смешанную, смешанная тугоухость, костно-воздушный интервал в пределах 20–30 дБ, Восстановление слуховой функции оперативным путем до уровня порогов костного проведения;

– кохлеарную, костно-воздушный разрыв — 15–20 дБ, слух после хирургического лечения восстанавливается до воздушной проводимости.

По нарастанию симптомов:

– скоротечная, быстрая форма;

– медленная форма;

– скачкообразная форма.

Периоды отосклероза:

– начальный, характеризуется односторонней нерезко выраженной тугоухостью и субъективным шумом в ухе. Он может продолжаться до 2–3 лет, и хотя гистологические изменения со стороны другого уха уже имеются, клинически они никак не проявляются;

– выраженного проявления всех основных симптомов, характеризуется значительным ухудшением слуха, при этом все более четко проявляются признаки поражения второго уха;

– терминальный, характеризуется поражением звуковоспринимающего аппарата.

ЗАДАНИЯ ДЛЯ САМОСТОЯТЕЛЬНОЙ РАБОТЫ

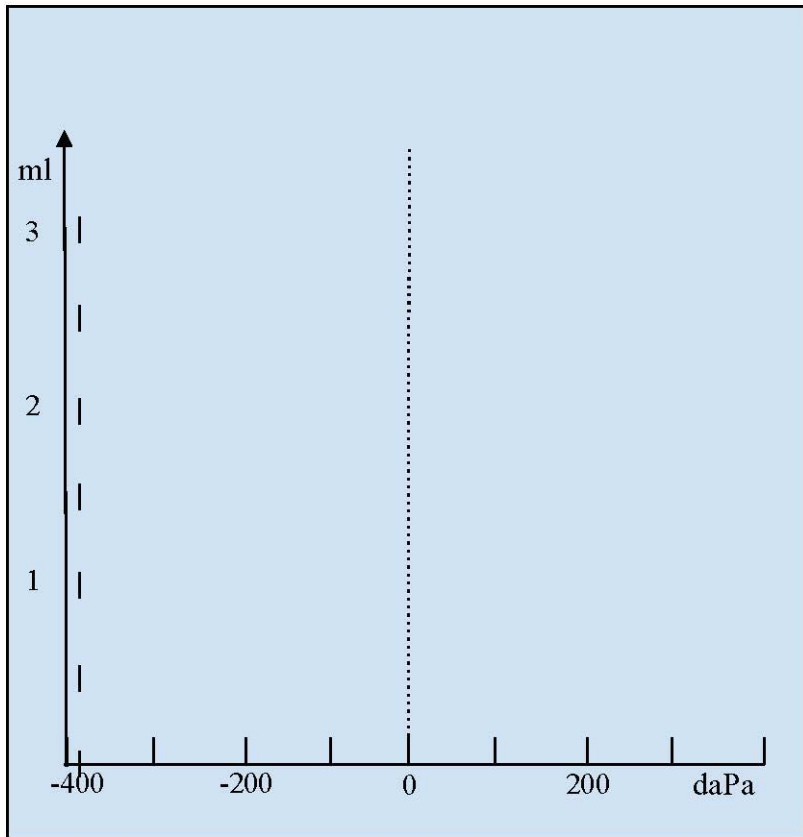
Задание 1. Укажите пути попадания инфекции в среднее ухо и причины, вызывающие развитие среднего отита.

Задание 2. Укажите стадии острого гнойного среднего отита, симптомы и их динамику по стадиям.

Стадии острого гнойного среднего отита		
1.	2.	3.

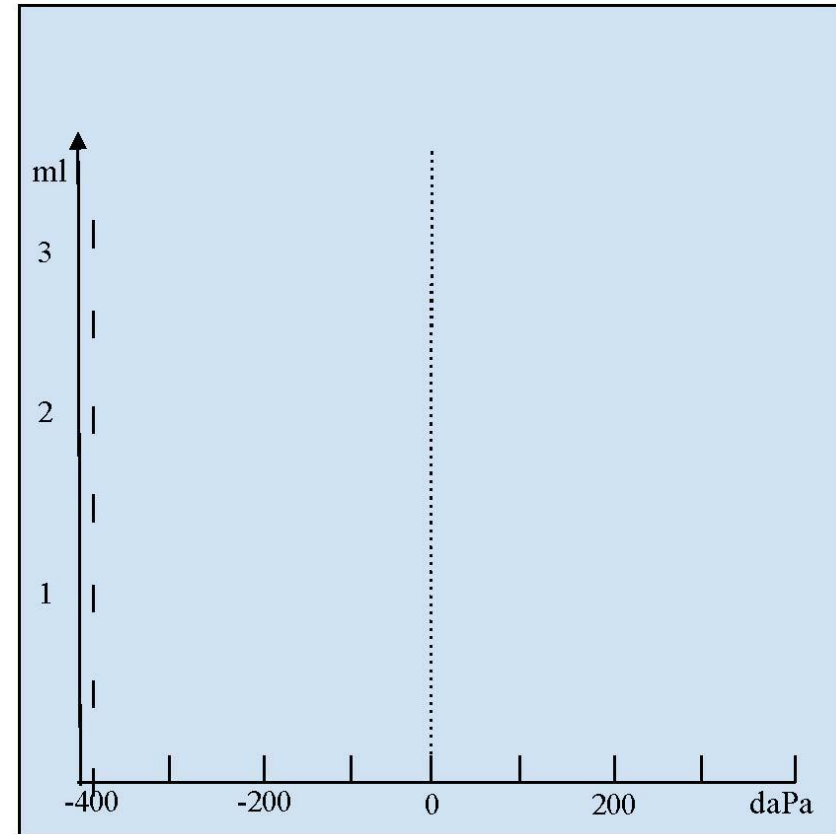
Задание 3. Изобразите тимпанограмму при остром экссудативном среднем отите, сравните с нормой, укажите типы этих тимпанограмм.

Норма



Тимпанограмма типа «__»

Острый экссудативный средний отит



Тимпанограмма типа «__»

Задание 4. Дифференциальная диагностика острых средних отитов.

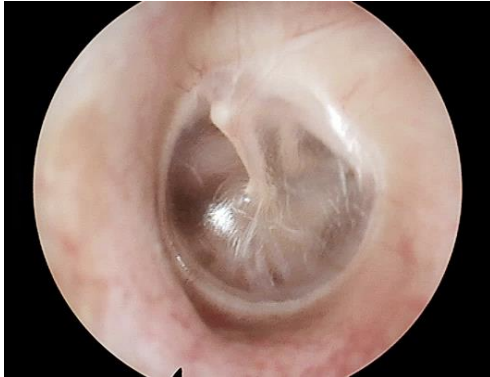Острый катаральный средний отит	Острый экссудативный средний отит	Острый гнойный средний отит	Острый средний отит при гриппе	Острый средний отит при скарлатине	Острый средний отит при кори

Задание 5. Дифференциальная диагностика хронических гнойных средних отитов (заполните таблицу).

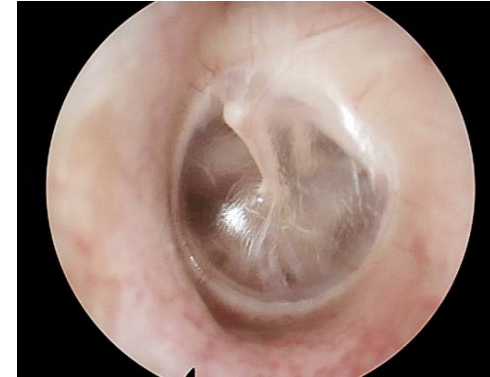
Эпитимпаноантральная форма	Туботимпанальная форма

Изобразите на рисунках барабанной перепонки локализацию перфорации при эпитимпаните и мезотимпаните.

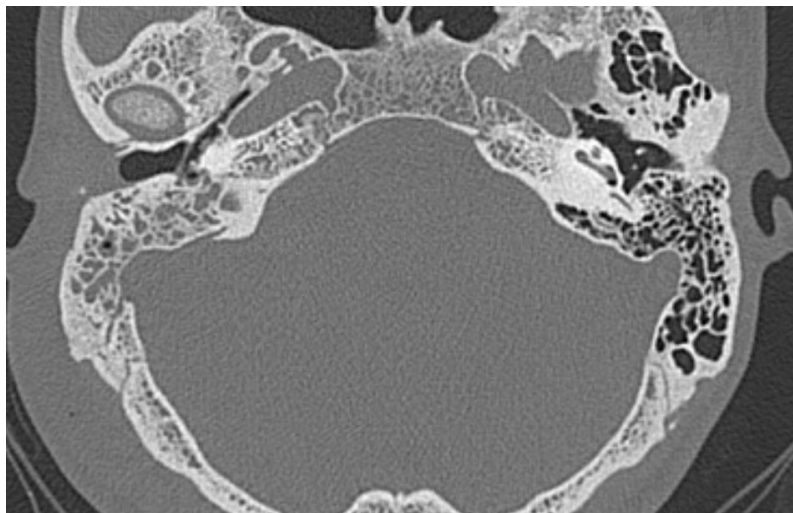
Эпитимпанит



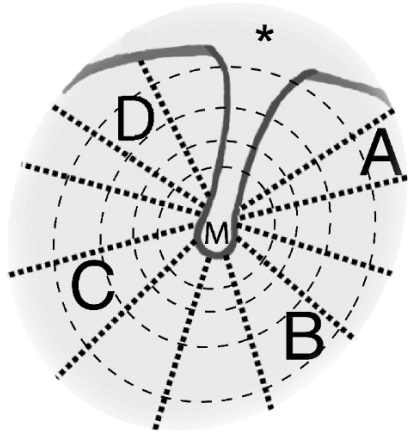
Мезотимпанит



Задание 6. Укажите стрелкой изменения на представленном КТ-изображении (аксиальная проекция) височных костей, сформулируйте возможный диагноз.



Задание 7. Парацентез барабанной перепонки (определение), показания к парацентезу и тимпаностомии. Укажите (выделите) на схематичном изображении барабанной перепонки правого уха квадрант для парацентеза. Чем опасно выполнение парацентеза в других квадрантах?



Задание 8. Укажите методы продувания слуховых труб, показания и противопоказания.

Методы продувания слуховых труб	Показания	Противопоказания

Задание 9. Укажите пути распространения инфекции из барабанной полости, укажите формы отогенных внутричерепных осложнений. Какая из них встречается наиболее часто?

Пути распространения инфекции из барабанной полости	Формы отогенных внутричерепных осложнений

Задание 10. Симптомы экссудативного среднего отита:

- а) головная боль;
- б) боль в ухе;
- в) «заложенность» уха;
- г) ощущение переливания воды в ухе.

Задание 11. Осложнением какого заболевания чаще всего является острый средний отит:

- а) скарлатина;
- б) острый гнойный синусит;
- в) ОРВИ;
- г) острый наружный отит.

Задание 12. Отоскопический признак мастоидита:

- а) нависание задне-верхней стенки наружного слухового прохода;
- б) наличие центральной перфорации барабанной перепонки;
- в) симптом «пульсирующий световой рефлекс»;
- г) наличие краевой перфорации барабанной перепонки.

Задание 13. Общие признаки хронических гнойных средних отитов:

- а) периодическое гноетечение;
- б) наличие стойкой перфорации барабанной перепонки;
- в) нарушение равновесия;
- г) стойкое снижение слуха.

Задание 14. Для адгезивного среднего отита характерно:

- а) кондуктивная тугоухость;
- б) смешанная тугоухость;
- в) шум в ухе;
- г) повторяющиеся гноетечения из уха;
- д) боли в ухе.

Задание 15. Густое, желтовато-зеленое гнойное отделяемое с гнилостным запахом в наружном слуховом проходе характерно для:

- а) эптитимпанита;
- б) мезотимпанита;
- в) острого гнойного среднего отита, осложненного мастоидитом;
- г) отомикоза.

Задание 16. У больного 27 лет жалобы на боль в ухе и в заушной области, гноетечение из левого уха, снижение слуха. Болен в течение 3-х недель. Объективно: AS — в заушной области имеется инфильтрация, гиперемия мягких тканей, резкая боль при пальпации. В наружном слуховом проходе обильное слизисто-гнойное отделяемое. Барабанная перепонка гиперемирована в задне-нижнем квадранте перфорация, нависание задне-верхней стенки наружного слухового прохода. На рентгенограмме височных костей, слева, сосцевидный отросток завуалирован. Ваш диагноз, лечение?

Задание 17. Больная 35 лет жалуется на снижение слуха на оба уха. Больна около 6 лет, когда после инфекционного заболевания появился шум в левом ухе и постепенно отмечалось снижение слуха на оба уха. В шумных условиях слух улучшается. Из анамнеза известно, что родители больной страдают тугоухостью. При осмотре — патологических изменений со стороны ЛОР органов не выявлено. На аудиограмме — двусторонняя кондуктивная тугоухость. Функция вестибулярного анализатора не изменена. Ваш диагноз? Какие дополнительные методы исследования необходимо провести? Лечение?

Задание 18. Пациенту выставлен диагноз острого гнойного среднего отита, осложненного вторичным гнойным менингитом. Какова тактика врача и объем оказания помощи?

Задание 19. Анализ ликвора при отогенном менингите.

СМЖ при отогенном менингите	СМЖ в норме

Задание 20. Укажите характеристики нистагма при лабиринтите и абсцессе мозжечка:

Лабиринтит	Абсцесс мозжечка

Задание 21. Болезнь Меньера и лабиринтит (дифференциальный диагноз).

Болезнь Меньера	Лабиринтит

Задание 22. Укажите причины и сроки острой и хронической нейросенсорной тугоухости и тактику врача?

Причины	Сроки	Тактика
<i>Острая форма</i>		
<i>Хроническая форма</i>		

<p>Задание 23. Симптомы отосклероза:</p> <ul style="list-style-type: none"> а) снижение слуха на одно ухо; б) низкочастотный шум в ушах; в) симптом «паракузис Велизия»; г) дистрофические изменения со стороны наружного слухового прохода и барабанной перепонки. 	<p>Задание 24. Наиболее ототоксичными среди антибиотиков являются:</p> <ul style="list-style-type: none"> а) макролиды; б) аминогликозиды; в) цефалоспорины; г) фторхинолоны. <p>Какие еще препараты (не антибиотики) обладают ототоксичностью?</p> <hr/> <hr/>
--	--

<p>Задание 25. О чем свидетельствует появление нистагма при выполнении пневматической пробы?</p> <ul style="list-style-type: none"> а) болезнь Меньера; б) ограниченный лабиринтит; в) отогенный абсцесс мозга; г) отогенный тромбоз сигмовидного синуса. 	<p>Задание 26. Симптомы отогенного абсцесса левой височной доли головного мозга у праворуких:</p> <ul style="list-style-type: none"> а) амнестическая афазия; б) тахикардия; в) застойные явления на глазном дне; г) алексия.
--	--

Задание 27. Симптом отогенного тромбоза сигмовидного синуса:

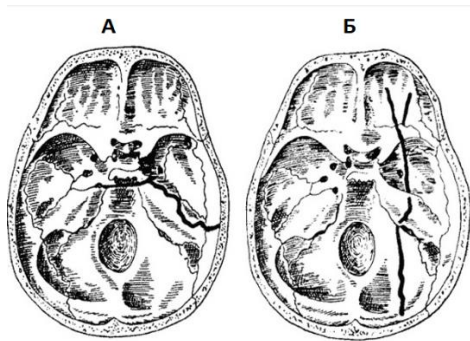
- а) шум в ухе;
- б) гектическая температура;
- в) нарушение зрения;
- г) амнестическая афазия.

Задание 28. Как купировать приступ болезни Меньера?

Задание 29. Почему у детей первых лет жизни существует повышенный риск развития отогенного менингита?

Задание 30. Какой вид головокружения характерен для патологии лабиринта? Отличие от головокружений другой природы?

Задание 31. Какой тип перелома височной кости указан на изображении?



А _____

Б _____

Задание 32. Укажите анатомические особенности среднего уха у детей дошкольного возраста, предрасполагающие развитию острого среднего отита.

Тема: **КЛИНИЧЕСКАЯ АНАТОМИЯ, ФИЗИОЛОГИЯ И МЕТОДЫ ИССЛЕДОВАНИЯ ГОРТАНИ. ОСТРЫЕ ЗАБОЛЕВАНИЯ ГОРТАНИ. ОСТРЫЕ СТЕНОЗЫ ГОРТАНИ И ИХ ЛЕЧЕНИЕ**

КРАТКОЕ СОДЕРЖАНИЕ ЗАНЯТИЯ

Клиническая анатомия, физиология гортани.

Гортань представляет собой полый орган, верхним отделом открывающийся в глотку, подвижно при помощи связок и мышц прикреплена к подъязычной кости, что позволяет совершать активные движения вверх и вниз (при глотании, дыхании и фонации) и пассивные вправо и влево (при пальпации). Нижний отдел переходит в трахею. Снаружи гортань покрыта кожей, подкожно-жировой клетчаткой, мышцами шеи.

Остов гортани (скелет) составляют **хрящи** (непарные и парные) и **связки**. Хрящи гортани между собой сочленены **суставами**. Подвижность гортани в целом и отдельных ее структур обеспечивается работой **мышц гортани**, которые делятся на 2 функциональные группы: **наружные мышцы гортани** (прикрепляющиеся к щитовидному хрящу и прикрепляющиеся к подъязычной кости) и **внутренние мышцы гортани** (расширяющие голосовую щель, суживающие голосовую щель, управляющие голосовыми складками и управляющие надгортанником. Изнутри гортань выстлана слизистой оболочкой, покрытой многорядным цилиндрическим мерцательным эпителием и многослойным плоским неороговевающим эпителием и содержит серозно-слизистые железы.

В гортани выделяют три отдела: верхний — вестибулярный, средний — голосовой (складковый), нижний — подголосовое (подскладковое) пространство.

Иннервация гортани обеспечивается ветвями блуждающего нерва: верхне-гортанным и нижне-гортанным. Кровоснабжение осуществляется верхней гортанной артерией (из системы наружной сонной артерии) и нижней гортанной артерией (от щито-шейного ствола), венозный отток — во внутреннюю яремную и плечеголовную вены, лимфоотток — в преднадгортанные, претрахеальные и глубокие шейные лимфоузлы.

Функции гортани: дыхательная, защитная, разделительная, голосообразовательная.

В раннем детстве гортань имеет небольшие размеры и по форме напоминает воронку (по мере взросления становится все больше похожей на цилиндр). Она длиннее и тоньше относительно размеров тела, по сравнению со взрослыми. Сначала гортань расположена высоко, а затем спускается все ниже. У новорожденного верхний край гортани соответствует второму шейному позвонку, а нижний — четвертому. За счет такого расположения и особенностей анатомии, примерно до 9 месяцев ребенок может одновременно сосать материнскую грудь и дышать. К семи годам верхний край находится на уровне третьего позвонка, нижний — на уровне пятого. К 13–14 годам расположение органа становится таким же, как у взрослых: верхний край на уровне четвертого позвонка, а нижний — на уровне шестого.

Половые различия возникают еще в трехлетнем возрасте. У мальчиков гортань более широкая, длинная, щитовидный хрящ (Адамово яблоко) уже начинает выступать сильнее за счет более острого угла. Но для невооруженного глаза это не заметно. Явные различия становятся видны только во время полового созревания.

Голосовая щель в детском возрасте узкая, а голосовые складки короткие, оттого и голос тонкий. С 12 лет голосовые складки у мальчиков становятся существенно длиннее, чем у девочек, и их голос начинает грубеть. Слизистая оболочка внутри гортани нежная, и в ней много кровеносных и лимфатических сосудов, лимфоидной ткани. Хрящи гортани по сравнению со взрослым более мягкие, податливые.

Эти особенности дыхательной системы у детей играют являются предрасполагающими факторами для развития осложнений при острых респираторных заболеваниях. Во-первых, в детскую гортань легче попадают болезнетворные микроорганизмы. Во-вторых, из-за воспаления слизистая сильно набухает и легко может перекрыть узкий просвет гортани.

Методы исследования гортани:

- слуховая оценка голоса;
- наружный осмотр, пальпация;
- ларингоскопия (непрямая, прямая, оптическая эндоскопия (ригидная и фиброэндоскопия), видеоэндоскопия, ларингостробоскопия);
- волновые методы исследования гортани (рентгенологические, магниторезонансная томография, УЗИ);
- акустические методы.

Заболевания гортани.

Острые заболевания гортани: острый катаральный ларингит, острый отечно-инфильтративный и флегмонозный ларингит, гортанная ангина, хондроперихондрит гортани, острый стенозирующий ларинготрахеит (ложный круп), отек гортани (воспалительный, аллергический, посттравматический), кровоизлияние (голосовая или механическая травма).

Острый стеноз гортани: сужение просвета гортани, препятствующее поступлению воздуха в дыхательные пути и легкие. Острый стеноз гортани развивается в срок до 1 месяца, может быть внезапным, молниеносным. Стадии стеноза: компенсация (I), субкомпенсация (II), декомпенсация (III), асфиксия (IV, терминальная).

Лечение острого стеноза гортани: консервативное или хирургическое (трахеостомия, коникотомия).

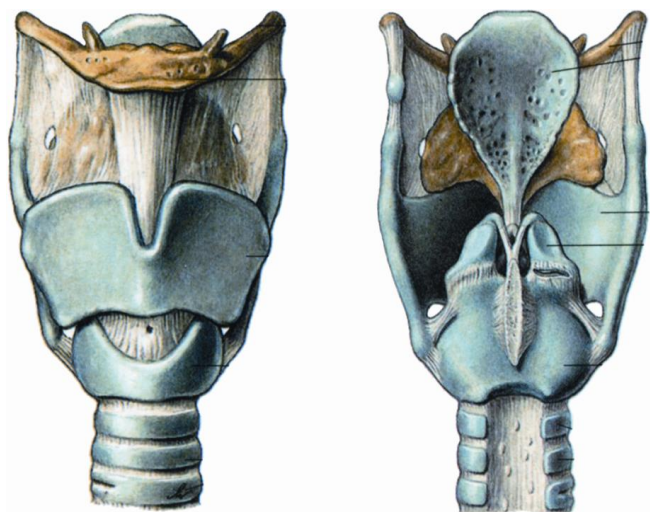
ЗАДАНИЯ ДЛЯ САМОСТОЯТЕЛЬНОЙ РАБОТЫ

Задание 1. Гортань находится на уровне:

_____ шейных позвонков — у взрослого;

_____ шейных позвонков — у новорожденного.

Задание 2. Перечислите хрящи гортани и отметьте их на рисунке:



Непарные хрящи гортани		Парные хрящи гортани	
1		4	
2		5	
3		6	

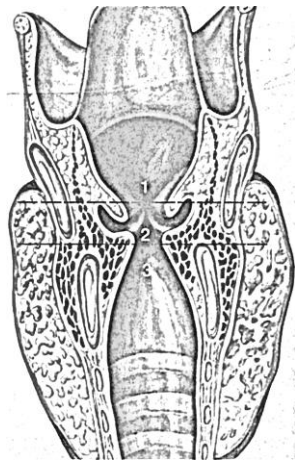
Задание 3. Какие структуры образуют эластический конус гортани?

Задание 4. Перечислите мышцы гортани.

Наружные мышцы гортани		Внутренние мышцы гортани	
прикрепляющиеся к щитовидному хрящу		расширяющие голосовую щель	
		суживающие голосовую щель	
прикрепляющиеся к подъязычной кости		управляющие голосовыми складками	
		управляющие надгортанником	

Задание 5. Какую функцию выполняют наружные мышцы гортани? _____

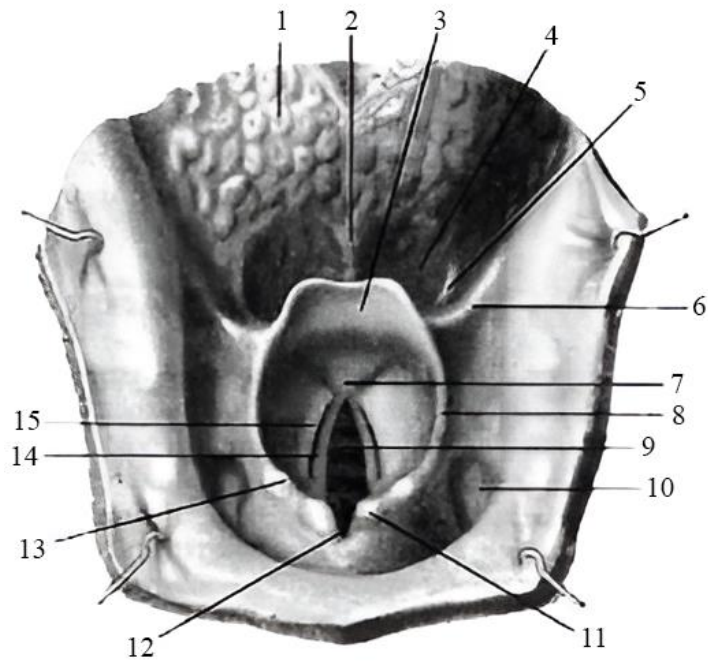
Задание 6. Укажите отделы гортани и изобразите графически патологический процесс при подскладковом ларингите.



Задание 7. Заполните таблицу.

Верхнегортанный нерв иннервирует	Нижнегортанный нерв иннервирует

Задание 8. Назовите структурные элементы, определяемые при непрямой ларингоскопии.



1. _____
2. _____
3. _____
4. _____
5. _____
6. _____
7. _____
8. _____
9. _____
10. _____
11. _____
12. _____
13. _____
14. _____
15. _____

Задание 9. Для подскладкового ларингита характерны:

- а) высокая температура;
- б) приступообразное течение;
- в) постепенное развитие;
- г) дисфония.

Задание 10. Пациентка 28 лет обратилась к оториноларингологу с жалобами на охриплость голоса, кашель с выделением небольшого количества вязкой мокроты. Болеет 3 дня. Начало заболевания связывает с простудой. Объективно: нос, глотка и уши без патологии. При непрямой ларингоскопии видна разлитая гиперемия слизистой оболочки гортани и верхних отделов трахеи, в гортани — вязкая слизь. Голосовые складки утолщены, гиперемированы. Подвижность обеих половин гортани в не ограничена. Температура тела на момент осмотра — 36,6 °С. Поставьте диагноз, назначьте лечение.

Задание 11. В приемный покой обратилась мать с ребенком 4 лет, которого беспокоит затрудненное дыхание, лающий кашель, незначительная охриплость. Болен в течение 4 дней, когда появился насморк, кашель, повысилась температура тела. Во время сна резко ухудшилось дыхание. Подобных заболеваний раньше не было. Объективно: ребенок возбужден. Кожа лица с цианотичным оттенком, в акте дыхания участвует вспомогательная мускулатура. Вдох удлинен, шумный. При непрямой ларингоскопии слизистая оболочка гортани гиперемирована, на голосовых складках слизь, в подскладковом пространстве валики красного цвета. Голосовая щель резко сужена. Поставьте диагноз, назначьте лечение.

Задание 12. Для подскладкового ларингита характерны:

- а) боли в горле;
- б) инспираторная одышка;
- в) экспираторная одышка ;
- г) «лающий» кашель;
- д) битональный кашель.

Задание 13. В какой возрастной группе (группах) наиболее вероятен диагноз подскладкового ларингита:

- а) от 0 до 5 лет;
- б) от 5 до 10 лет;
- в) от 10 до 15 лет;
- г) от 15 до 20 лет;
- д) старше 20 лет.

Задание 14. Укажите причины острого ларингита:

- а) эмоциональный стресс;
- б) инфекция;
- в) голосовая нагрузка;
- г) аллергия;
- д) производственные факторы;
- е) истерия.

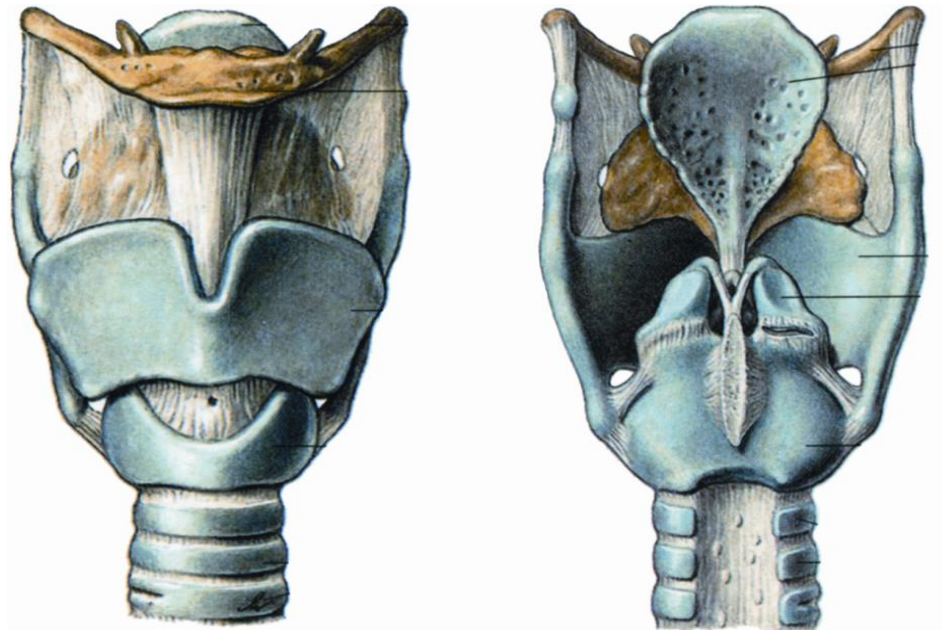
Задание 15. Заполните таблицу.

Признак	Подскладковый ларингит («Ложный круп»)	Дифтерия гортани («Истинный круп»)
Возраст		
Причина		
Начало и течение заболевания		
Голос		
Кашель		
Характерные изменения слизистой оболочки ВДП		
Лечение		

Задание 16. На появление стеноза гортани указывает:

- а) изменение голоса;
- б) изменение частоты и глубины дыхания;
- в) стридор;
- г) кашель;
- д) изменение цвета кожных покровов;
- е) появление инспираторной одышки;
- ж) появление экспираторной одышки.

Задание 17. Обозначьте место выполнения коникотомии (1), трахеотомии (2).



Задание 18. Заполните таблицу.

Стадия стеноза гортани	I	II	III	IV
Общее состояние пациента				
Сознание				
Положение				
Признаки дыхательной недостаточности				
Показатели состояния сердечно-сосудистой системы				
Лечение				

Тема: ХРОНИЧЕСКИЕ ЗАБОЛЕВАНИЯ ГОРТАНИ. ОПУХОЛИ ГОРТАНИ

КРАТКОЕ СОДЕРЖАНИЕ ЗАНЯТИЯ

Хронический ларингит: катаральный, гиперпластический, атрофический.

Хронический стеноз гортани: развивается в сроки более 1 месяца. Причины: рубцовые изменения, парезы и параличи внутренних мышц гортани, опухоли и гранулемы, врожденная патология гортани или гортанных нервов.

Опухоли гортани:

Доброкачественные:

1. Эпителиальные: папилломы.
2. Соединительнотканые: фибромы, ангиомы, ангиофибромы, миомы, хондромы.

Злокачественные:

1. Эпителиальные: рак.
2. Соединительнотканые: саркомы и др.

Опухолоподобные образования: кисты, интубационная гранулема, полипы, отложения амилоида и др.

Классификация рака гортани — TNM.

Клинические проявления зависят от локализации и распространенности процесса. Основные проявления: дисфония, дисфагия, признаки стеноза гортани.

Лечение доброкачественных опухолей и опухолоподобных образований – хирургическое с обязательным гистологическим исследованием. Лечение рака гортани: хирургическое, лучевое, химеотерапия, комбинированное и комплексное.

Склерома: хроническое инфекционное заболевание (клебсиеллез), поражающее слизистую оболочку дыхательных путей на всем протяжении, приводящее к образованию рубцов на месте инфекционных инфильтратов и, тем самым, к сужению на том или ином протяжении дыхательного тракта. Согласно классификации Г. Д. Коновальчикова (1975 г.), различают пять основных форм склеромы, которые в определенной степени отражают стадийность течения патологического процесса: скрытую, атрофическую, инфильтративную, рубцовую, смешанную. Лечение комплексное: консервативное (антибактериальные препараты аминогликозиды, цефалоспорины) и хирургическое (бужирование, кюретаж рубцов и инфильтратов).

Инородные тела гортани, трахеи, бронхов, пищевода: симптомы зависят от формы, величины и локализации инородного тела. Диагноз ставят на основании анамнеза, жалоб, клинических признаков (признаки стеноза, кашель, дисфония, дисфагия), ларингоскопии (непрямой, прямой), эндоскопических методов (трахеобронхоскопии, эзофогоскопии), аускультации, рентгенологического обследования. Лечение: удаление инородного тела в экстренном или неотложном порядке, при асфиксии — предварительно производят срочную трахеотомию или коникотомию.

ЗАДАНИЯ ДЛЯ САМОСТОЯТЕЛЬНОЙ РАБОТЫ

Задание 1. Заполните таблицу.

Форма хронического ларингита	Катаральный	Гиперпластический	Атрофический
Жалобы			
Ларингоскопические данные			
Лечение			
Прогноз			

Задание 2. Наиболее частой причиной рубцового стеноза гортани является: _____ .

Задание 3. Пациент 66 лет, жалобы на охриплость голоса около 2 месяцев, периодически одышку при физической нагрузке, после перенесенного простудного заболевания. В анамнезе: ИБС, хронический бронхит. Объективно: голос хриплый, прерывистый. Уши, нос, ротоглотка — без видимой патологии. В гортани при непрямой ларингоскопии: слизистая оболочка вестибулярного отдела не изменена, голосовые складки серые, ровные, левая неподвижна при вдохе и фонации, в парамедианной позиции. Регионарные лимфоузлы не увеличены. Пальпаторно хрящи гортани подвижны, безболезненны. Сформулируйте диагноз, план обследования.

Задание 4. Заполните таблицу.

Стеноз гортани	Длительность	Основные причины	Лечение
Внезапный			
Острый			
Хронический			

Задание 5. Пациентка 36 лет, жалуется на слабый, сиплый голос. В анамнезе: перенесла хирургическое вмешательство на щитовидной железе под интубационным наркозом 1,5 месяца назад по поводу доброкачественного новообразования левой доли. Объективно: Голос слабый, иссякающий. Уши, нос, ротоглотка — без видимой патологии. В гортани при непрямой ларингоскопии: слизистая оболочка вестибулярного отдела не изменена, обе голосовые складки серые, края ровные, левая неподвижна при вдохе и фонации, в паралаateralной позиции, голосовая щель для дыхания достаточная. Регионарные лимфоузлы не увеличены. Пальпаторно хрящи гортани подвижны, безболезненны. Послеоперационный рубец без инфильтрации. Сформулируйте диагноз, план обследования.

Задание 6. Укажите возможные причины левостороннего пареза гортани:

- а) патология пищевода.
- б) патология диафрагмы.
- в) патология щитовидной железы.
- г) патология вилочковой железы.
- д) патология дуги аорты.
- е) патология средостения.

Задание 7. Показания к трахеостомии:

Задание 8. Укажите причины папилломатоза гортани у детей:

- а) конституциональная предрасположенность;
- б) эндокринные (гормональные) нарушения;
- в) вирусная инфекция;
- г) переохлаждение;
- д) перенапряжение голоса.

Задание 9. Осложнения и последствия трахеостомии:

Интраоперационные осложнения	Ранние послеоперационные осложнения	Отдаленные послеоперационные осложнения	Неблагоприятные физиологические последствия

Задание 10. Наиболее ранний симптом новообразования среднего отдела гортани:

- а) боль;
- б) дисфония;
- в) кашель;
- г) инспираторная одышка в покое;
- д) экспираторная одышка при физической нагрузке.

Задание 11. Заполните таблицу.

Классификация TNM	Описание
T1	
T2	
T3	
T4	
N0	
N1	
N2	
M0	
M1	

Задание 12. Комбинированное лечение рака гортани включает: _____ .

Задание 13. Комплексное лечение рака гортани включает: _____ .

Задание 14. Способы восстановления голосовой функции после ларингэктомии:

Задание 15. Пациентка 32 лет, уроженка Гомельской области, обратилась в клинику болезней уха, горла, носа с жалобами на одышку при физической нагрузке, охриплость голоса, периодическое откашливание мокроты в виде зеленоватых корок, сухость в полости носа, глотки. Считает себя больной около 5 лет. Причины заболевания указать не может. Объективно: общее состояние — удовлетворительное. Температура тела в пределах нормы. При выполнении нагрузочных упражнений развивается одышка инспираторного типа. В покое дыхание нормализуется. Нос: обе половины — широкие. Слизистая оболочка бледно-розовой окраски, местами покрыта корками и вязкой слизью. Дыхание через нос сохранено. Носоглотка: концентрическое рубцовое сужение обеих хоан. Глотка: слизистая оболочка задней стенки бледно-розовая, сухая, мягкое нёбо рубцово изменено, подтянуто в виде кулис. Гортань: надгортанник не изменен. Вестибулярные складки утолщены, голосовые — незначительно гиперемированы. Голосовая щель сужена за счет симметрично расположенных в подскладковом пространстве инфильтратов розового цвета. Анализы крови и мочи без патологии. О каком заболевании можно думать? Какие методы исследования следует провести для уточнения диагноза? Составьте план лечения пациентки.

Задание 16. Ребенок 3 лет доставлен в приемный покой больницы с признаками периодического удушья, кашля. В анамнезе: три часа назад ребенок ел арбуз. Внезапно поперхнулся. Возник кратковременный приступ удушья, резкий кашель. В дальнейшем приступы кашля повторялись. Периодически отмечается ухудшение дыхания. Объективно: при аускультации грудной клетки слышен хлопающий звук, синхронно вдоху и выдоху. Других патологических изменений нет. Поставьте диагноз. В какой помощи нуждается ребенок?

Задание 17. Укажите другие механизмы обтурации главного бронха инородным телом, их клинические и рентгенологические признаки:

Признаки	Вид обтурации	
Клинические		
Рентгенологические		

Задание 18. Проведите дифференциальную диагностику инородного тела пищевода и нижних дыхательных путей.

Характерные признаки	Локализация	
	нижние дыхательные пути	пищевод и ЖКТ
Анамнестические данные		
Клинические находки		
Рентгенологические особенности		
Методы лечения		
Возможные исходы и осложнения		

ОГЛАВЛЕНИЕ

Введение	3
Заболевания носа и околоносовых пазух	4
Заболевания глотки. Клиническая анатомия, физиология и методы исследования глотки. Опухоли глотки. Неотложная помощь при повреждениях глотки	27
Клиническая анатомия и физиология уха. Методы исследования слуха и вестибулярного аппарата. Заболевания наружного уха. Методы удаления инородных тел	45
Острые и хронические заболевания среднего уха. Особенности течения острых средних отитов у детей. Парацентез, тактика ведения пациентов с острым гнойным средним отитом. Заболевания внутреннего уха. Отогенные внутричерепные осложнения	62
Клиническая анатомия, физиология и методы исследования гортани. Острые заболевания гортани. Острые стенозы гортани и их лечение	76
Хронические заболевания гортани. Опухоли гортани	85

Учебное издание

Затолока Павел Александрович
Сакович Андрей Ренардович
Родионова Ольга Ивановна и др.

ОТОРИНОЛАРИНГОЛОГИЯ

Практикум для студентов, обучающихся по специальности «Лечебное дело»

Ответственная за выпуск Л. Г. Петрова
Компьютерная вёрстка М. Г. Миранович

Подписано в печать 18.06.25. Формат 60×84/8. Бумага писчая «Снегурочка».
Ризография. Гарнитура «Times».
Усл. печ. л. 11,16. Уч.-изд. л. 3,85. Тираж 424 экз. Заказ 437.

Издатель и полиграфическое исполнение: учреждение образования
«Белорусский государственный медицинский университет».
Свидетельство о государственной регистрации издателя, изготовителя,
распространителя печатных изданий № 1/187 от 24.11.2023.
Ул. Ленинградская, 6, 220006, Минск.