

МИНИСТЕРСТВО ЗДРАВООХРАНЕНИЯ РЕСПУБЛИКИ БЕЛАРУСЬ
БЕЛОРУССКИЙ ГОСУДАРСТВЕННЫЙ МЕДИЦИНСКИЙ УНИВЕРСИТЕТ
ИНСТИТУТ ПОВЫШЕНИЯ КВАЛИФИКАЦИИ И ПЕРЕПОДГОТОВКИ
КАДРОВ ЗДРАВООХРАНЕНИЯ
КАФЕДРА РЕФЛЕКСОТЕРАПИИ

АРТИКУЛЯЦИОННАЯ МАНУАЛЬНАЯ ДИАГНОСТИКА

Допущено Министерством образования Республики Беларусь
в качестве учебного пособия для слушателей
системы дополнительного образования взрослых
по специальности переподготовки «Мануальная терапия»



Минск БГМУ 2025

УДК 616.72-071.4(075.9)

ББК 54.181.2-43я78

A86

А в т о р ы: канд. мед. наук, доц. И. А. Рыбин; д-р мед. наук, проф., зав. каф. рефлексотерапии Института повышения квалификации и переподготовки кадров здравоохранения Белорусского государственного медицинского университета А. П. Сиваков; ассист. А. И. Рыбин; ст. преп. С. А. Козел

Р е ц е н з е н т ы: канд. мед. наук, вед. науч. сотрудник неврологического отдела Республиканского научно-практического центра неврологии и нейрохирургии А. В. Борисенко; каф. медицинской реабилитации Гродненского государственного медицинского университета

Артикуляционная мануальная диагностика : учебное пособие /
А86 И. А. Рыбин, А. П. Сиваков, А. И. Рыбин, С. А. Козел. – Минск : БГМУ,
2025. – 212 с.

ISBN 978-985-21-2028-9.

Приведена методология артикуляционной мануальной диагностики, рассматриваются особенности артикуляционной мануальной диагностики суставов верхней конечности, нижней конечности и височно-челюстного сустава.

Предназначено для слушателей, осваивающих содержание образовательных программ переподготовки по специальности «Мануальная терапия», повышения квалификации врачей мануальной терапии, врачей-неврологов, врачей-ортопедов, врачей-физиотерапевтов, врачей-рефлексотерапевтов, врачей ЛФК, врачей спортивной медицины, врачей-реабилитологов.

УДК 616.72-071.4(075.9)

ББК 54.181.2-43я78

ISBN 978-985-21-2028-9

© УО «Белорусский государственный
медицинский университет», 2025

СПИСОК СОКРАЩЕНИЙ

ВАШ — визуальная аналоговая шкала боли

лат. — латинский

ПИ — подометрический индекс Фридланда

РД — резерв движения

УБ — упругий барьер

Abd — абдукция

Add — аддукция

art. — articulatio — сустав

C — cervicalis — шейный

Cd — каудально

Cr — краниально

Dr — дорзально

E — экстензия

F — флексия

L — lumbalis — поясничный

Ld — латерально вправо

Lf-d — латерофлексия вправо

Lf-s — латерофлексия влево

lig. — ligamentum — связка

ligg. — ligamentum — связки

LR — латероротация

Ls — латерально влево

M — медиально

m. — musculus — мышца

mm. — musculi — мышцы

MR — медиоротация

n. — nervus — нерв

nn. — nervi — нервы

R-d — ротация вправо

R-s — ротация влево

S — sacralis — крестцовый

Th — thoracalis — грудной

Ve — вентрально

СЛОВАРЬ ТЕРМИНЫ И ОПРЕДЕЛЕНИЯ

Активная динамика — движения, которые пациент выполняет самостоятельно, проводится с целью определения активного барьера.

Ангулярный — синоним: угловой. Этимология (лат. *angulus* — угол) угловой (например, относящийся к углу глаза). Большой русско-английский медицинский словарь.

Ангуляции статические — вариант патобиомеханики, при котором имеет место нефизиологическое положение части тела в пространстве в виде «застывшего» вращения.

Ангуляция — синонимы: угловое движение, вращение. Этимология происходит от лат. *angulus* — угол, это осевое отклонение, расположение под углом. Например, ангуляция ж. (1. угловое смещение кости; 2. перегиб полой трубки, например кишки) *angulation* — врожденная ангуляция бедра; *tibial angulation* — ангуляция большеберцовой кости; ангуляция кишечника; ангуляция копчика; ангуляция крестца; ангуляция лучезапястного сустава; ангуляция мочеочника; ангуляция позвоночника. Медицинский русско-английский словарь.

Артрит — заболевание сустава воспалительного характера с объективными клиническими признаками.

Артропатия — заболевание сустава не воспалительного характера с объективными клиническими признаками.

Биомеханика — механические явления в организме и его частях, связанные с положением и движением в пространстве.

Бурсит — воспаление синовиальной сумки.

Вентрализация — синоним: вентральное смещение, вентральная дислокация.

Вентральное смещение — такой вид линейного движения, при котором объект движется вдоль сагиттальной оси в сторону передней поверхности тела. Синоним: вентральная дислокация.

Внутренняя ротация — такой вид углового движения, при котором объект движется вокруг вертикальной оси в сторону срединной линии тела. Синоним: медиоротация, поворот внутрь.

Внутренняя флексия — такой вид углового движения, при котором объект движется вокруг сагиттальной оси в сторону срединной линии тела. Синоним: медиофлексия, наклон внутрь.

Вывих — биомеханическое нарушение сустава, при котором имеет место полная потеря контакта суставных поверхностей.

Двигательный стереотип — закрепленные привычные модели положения и движения тела в пространстве.

Динамическая патобиомеханика — нарушение физиологических движений в пространстве тела или его частей.

Динамический — относящийся к движению в пространстве.

Динамический двигательный стереотип — закрепленные привычные модели движения тела в пространстве.

Дислокации статические — вариант патобиомеханики, при котором имеет место нефизиологическое положение части тела в пространстве в виде «застывшего» смещения.

Дислокация — синонимы: линейное движение, смещение. Этимология происходит от лат. *dislocatio* (*dislocationis*) — вывих, из *dislocare* — перемещать, смещать. Толковый словарь русского языка с включением сведений о происхождении слов.

Дорзальное смещение — такой вид линейного движения, при котором объект движется вдоль сагиттальной оси в сторону задней поверхности тела. Синоним: дорзальная дислокация.

Дорсализация (дорзализация, дорзолизация, дорсолизация) — синоним: дорзальное смещение, дорзальная дислокация.

Каудализация — синоним: каудальное смещение, каудальная дислокация.

Каудальное смещение — такой вид линейного движения, при котором объект движется вдоль вертикальной оси в сторону ножного конца тела. Синоним: каудальная дислокация.

Краниализация — синоним: краниальное смещение, краниальная дислокация.

Краниальное смещение — такой вид линейного движения, при котором объект движется вдоль вертикальной оси в сторону головного конца тела. Синоним: краниальная дислокация.

Латерализация — синоним: латеральное смещение, латеральная дислокация.

Латеральное смещение — такой вид линейного движения, при котором объект движется вдоль фронтальной оси в сторону боковой поверхности тела. Синоним: латеральная дислокация.

Латероротация — синоним: наружная ротация.

Латерофлексия — такой вид углового движения, при котором объект движется вокруг сагиттальной оси в сторону правой или левой боковой поверхности тела. Синоним: наружная флексия; наклон вправо или влево.

Линейный — синоним: линейный. Этимология происходит от лат. *linea* — линия; *linearis* — линейный, подобный линии, однонаправленный. Например, дерматоз линейный (*dermatosis linearis, dermatosis striata*) — дерматоз, высыпания при котором группируются в виде полос (нейродермит, псориаз). Словарь медицинских терминов.

Линейное движение — вид движения, при котором все точки объекта движутся вдоль какой-либо оси.

Медиализация — синоним: медиальное смещение, медиальная дислокация

Медиальное смещение — такой вид линейного движения, при котором объект движется вдоль фронтальной оси к срединной линии тела. Синоним: медиальная дислокация.

Медиоротация — синоним: такой вид углового движения, при котором объект движется вокруг вертикальной оси в сторону срединной линии тела. Синоним: внутренняя ротация, поворот кнутри.

Медиофлексия — синоним: внутренняя флексия.

Миозит — воспаление мышцы.

Моноартрит — артрит только одного сустава.

Латероротация — такой вид углового движения, при котором объект движется вокруг вертикальной оси в сторону боковой поверхности тела. Синоним: наружная ротация, поворот кнаружи.

Латерофлексия — такой вид углового движения, при котором объект движется вокруг сагиттальной оси в сторону боковой поверхности тела. Синоним: наружная флексия, боковой наклон.

Олигоартрит — множественный артрит с поражением от двух до трех суставов (или малых суставных групп, например, кисти).

Пассивная динамика — движения, которые выполняет врач без активного участия пациента, проводится с целью определения барьерных функций (упругого барьера, резерва движения, болезненности и симметричности).

Патобиомеханика — нарушения в организме связанные с нефизиологическим положением и нефизиологическим движением его частей или всего организма.

Подвывих — биомеханическое нарушение сустава, при котором суставные поверхности находятся в контакте, но их конгруэнтность нарушена.

Полиартрит — множественный артрит с поражением более четырех суставов (или групп суставов).

Резистивная динамика — движения, которые пациент выполняет самостоятельно с преодолением сопротивления (обычно создаваемого руками врача), проводится с целью определения мышечной силы и мышечной болезненности.

Резистивный — оказывающий сопротивление.

Ротация — такой вид углового движения, при котором объект движется вокруг вертикальной оси в сторону правой или левой боковой поверхности тела. Синоним: поворот вправо или влево.

Синовит — клинически явное воспаление синовиального сустава.

Спиралевидное движение — вид движения, при котором все точки объекта движутся вдоль и вокруг какой-либо оси.

Статическая патобиомеханика — нарушение физиологического положения в пространстве тела или его частей.

Статический — относящийся к положению в пространстве.

Статический двигательный стереотип — закрепленные привычные модели положения тела в пространстве.

Тендинит — воспаление сухожилия.

Теносиновит — воспаление сухожильного влагалища.

Угловое движение — вид движения, при котором все точки объекта движутся вокруг какой-либо оси.

Физиологический двигательный стереотип — закрепленное привычное положение и движения тела в пространстве, являющееся нормой для данного организма.

Флексия — такой вид углового движения, при котором объект движется вокруг фронтальной оси в сторону передней поверхности тела. Синоним: наклон вперед, сгибание.

Экстензия — такой вид углового движения, при котором объект движется вокруг фронтальной оси в сторону задней поверхности тела. Синоним: наклон назад, разгибание.

Энтезопатия — воспаление/поражение энтезиса (места прикреплений сухожилий, мышц, фасций и связок к костям).

ГЛАВА 1

МЕТОДОЛОГИЧЕСКИЕ ОСНОВЫ

АРТИКУЛЯЦИОННОЙ МАНУАЛЬНОЙ ДИАГНОСТИКИ

1.1. ФУНКЦИОНАЛЬНАЯ АРТИКУЛЯЦИОННАЯ АНАТОМИЯ

Этимологически термин «сустав» (слав. состав) предполагает наличие составов и составление каких-то частей в одно целое. В медицинской терминологии латинского языка суставы — это *articulationes synoviales* (PNA), *articuli* (JNA), *articulationes* (BNA), которые на русском языке обозначают синовиальные соединения, сочленения. Поэтому название раздела функциональная артикуляционная анатомия можно перевести как функциональная суставная анатомия.

В медицине под суставами понимают подвижные, прерывные соединения костей скелета, характеризующиеся наличием суставных поверхностей, покрытых суставным хрящом, суставной полости и суставной капсулы, участвующие в перемещениях отдельных костных рычагов относительно друг друга, в локомоции (передвижении) тела и сохранении его положения.

В связи с тем, что важная роль суставов заключается в соединении отдельных частей тела, суставной аппарат анатомически и функционально интегрирован в локомоторную систему человека, которая состоит из костей скелета, их соединений и мышц. При этом суставы участвует во всех функциях локомоторной системы.

Основные функции локомоторной системы:

– **опорная функция:** локомоторная система является опорой всего тела; к костным структурам прикрепляются мягкие ткани и органы, которые за счет энтезиса удерживаются в пространстве и сохраняют свое взаимное расположение;

– **динамическая функция:** локомоторная система позволяет осуществлять движения в пространстве с помощью системы рычагов через подвижные соединения, которые приводятся в движение мышцами;

– **статическая функция:** локомоторная система обеспечивает осуществление удержания различных поз и положений тела и его частей в пространстве посредством мышечной фиксации системы рычагов с подвижными соединениями; эту функцию также называют постуральной (связанной с позой и положением тела) функцией;

– **антигравитационная функция:** локомоторная система обеспечивает преодоление земного притяжения массы тела и его частей при статической и динамической функции, при этом требует участия в этой функции всего суставного аппарата;

– **защитная функция:** локомоторная система образует полости для жизненно важных органов — позвоночный канал для спинного мозга;

черепная коробка — для головного мозга; грудная полость — для сердца и легких; тазовые кости — для защиты органов мочеполовой системы, кости конечностей — тоннели для защиты нервов и сосудов;

– **интегративная функция**: локомоторная система объединяет в единое целое различные части тела, формируя системную организацию организма;

– **обменно-минеральная функция**: локомоторная система регулирует постоянство минерального состава внутренней среды организма, так как кости являются депо для минеральных солей: фосфора, кальция, железа, меди.

– **кроветворная (гемопоэтическая) функция**: из стволовых гемопоэтических клеток костного мозга локомоторной системы образуются клетки крови и иммунной системы.

1.1.1. Развитие и формирование структур сустава

Кость, хрящ и мышцы развиваются из мезенхимальной ткани. Их базовая организация является самодифференцирующейся и происходит в эмбриональном периоде (4–8 недели). Таким образом, к концу второго месяца эмбрионального развития опорно-двигательный аппарат человека заканчивает свое формирование.

Остальное время гестационного периода (фетальный период) в основном связано с процессом роста: с этого момента и на протяжении всей жизни развитие локомоторного аппарата происходит в результате его деятельности, движения, физических нагрузок. Все это помогает тканям опорно-двигательной системы адаптироваться к функциональным потребностям.

Формирование суставов в антенатальном периоде связано с закладкой и дифференцировкой скелета.

У зародыша длиной 9 мм (5-я неделя) в скоплениях предхрящевой мезенхимы выделяются позвоночный комплекс, лопатки, закладки конечностей и таза. У зародыша длиной 14 мм концы хрящевых моделей костей в области крупных суставов сформированы и очерчены плотными массами мезенхимных клеток, ориентированных в соответствии с рельефом будущих эпифизов; начинается разрежение межэпифизарной мезенхимы с последующими образованиями первичных суставных щелей, на формирование которых влияют силы натяжения. При увеличении энергично растущей массы прехондральной ткани в эпифизах петли и мостики мезенхимного ретикулума разрываются, создавая множество межретикулярных ячеек.

Подвижность плода также способствует моделированию суставных поверхностей и расширению суставных щелей с постепенным преобразованием их в суставные полости. Суставные щели (прообразы будущих суставных полостей) возникают в плечевом и тазобедренном суставах на 6-й неделе, в крестцово-подвздошном — на 7-й неделе, в локтевом и коленном — на 8-й

неделе, в атлантозатылочном, реберно-поперечных, грудиноключичных, лучезапястных суставах — на 8–9-й неделе внутриутробного развития.

Тканевая дифференцировка суставного хряща и эндохондральное окостенение эпифизов предопределяются интенсивным внедрением в хрящевые модели костей кровеносных сосудов со стороны надхрящницы. В дальнейшем сосуды облитерируются, на их месте остаются участки аморфного основного вещества, и дифференцируется молодой гиалиновый хрящ. Очаги перестройки характеризуются наиболее высокой концентрацией гиалуронатов, хондроитинсульфатов А и С, скоплением ферментов, наличием этиленовых групп. В цитоплазме хондроцитов накапливаются гликоген и липиды.

Развитие осевого скелета происходит в краниокаудальном направлении. При этом зачатки конечностей развиваются в дистальном направлении. Верхние конечности развиваются немного быстрее нижних (поэтому инсульты во время развития конечностей поражают дистальные части рук больше, чем ног). Количество костных лучей увеличивается в дистальном направлении (по одному в плече и бедре, по два в предплечье и голени, по три запястье и предплюсне, по пять в кисти и стопе). Дерматомы, миотомы и склеротомы (ткани, имеющие одинаковую сегментарную иннервацию) дают начало соответственно кожным, мышечным и костно-суставным тканям.

По химическому составу кости состоят из органических веществ (в основном белки), которые придают костям гибкость и упругость и неорганических веществ (вода, соли кальция, магния, фосфаты, т. н. минеральные соли), которые придают костям твердость.

Органическое вещество костной ткани называется оссеином. В состав оссеина входят белки (коллаген и др.), небольшая доля липидов (лецитин и др.) и углеводов (гликоген). Коллаген является основным белком костной ткани.

Специфической особенностью костной ткани является содержание в ней значительного количества солей лимонной кислоты — 70 % от всего запаса ее в организме, что обусловлено особенностями биосинтеза ткани (лимонная кислота образует нерастворимые соли с кальцием и тем самым увеличивает минерализацию костного матрикса).

В детском возрасте количество органических веществ максимально, кости детей упругие, устойчивы к переломам, однако легко деформируются при чрезмерных нагрузках. С возрастом количество органических веществ уменьшается, а доля минеральных солей увеличивается. Кости приобретают твердость и прочность. У пожилых людей в костях уменьшается доля минеральных веществ, из-за этого их кости становятся более хрупкими.

При сжигании кость чернеет с выделением углерода, который остается после разложения органических веществ. В растворах кислот минеральные

соли костной ткани растворяются — остается оссеин, и кости становятся пористыми и эластичными, но сохраняют свою форму. При удалении органических веществ путем сжигания кость также сохраняет первоначальную форму, но становится хрупкой и легко крошится. Только правильное сочетание органических и неорганических веществ делает кость твердой и упругой. Прочность скелета значительно возрастает благодаря сложной архитектуре внутреннего строения костей.

В состав скелета человека входит более 200 костей (у новорожденного — более 300 костей). Точное количество костей определить невозможно, т. к. в детском возрасте продолжается замена хрящевых частей костными. Количество копчиковых позвонков у людей варьирует от 3 до 5.

Гистологически различают три типа клеток костной ткани: остеобласты, остециты и остеокласты.

Остеобласты — это стволовые клетки, образующие костную ткань (остеогенные клетки). Остеобластов очень много в растущей кости, особенно под надкостницей и в области эпифизарного хряща. У взрослого человека, когда рост костей закончен, эти клетки встречаются только в участках восстановления костной ткани (например, при переломах и трещинах костей).

Остеобласты образуют промежуточное вещество кости. Оно состоит из пучков коллагеновых волокон, пропитанных минеральными солями. При сочетании органических и неорганических веществ создается упругая и твердая конструкция. Промежуточное вещество в виде тонких концентрических пластинок образует цилиндры — остеоны (рис. 1). В центре цилиндра находится канал с кровеносными капиллярами — гаверсов канал. Остеобласты постепенно окружаются пластинками промежуточного вещества и превращаются в остециты (костные клетки), которые залегают в остеонах.

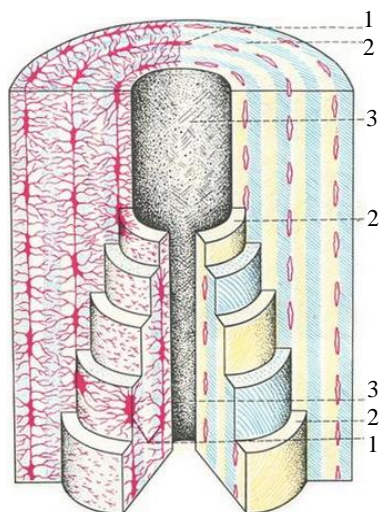


Рис. 1. Схема строения остеона (источник: <https://foxford.ru/wiki/biologiya/oporno-dvigatel'naya-sistema-cheloveka-skelet>):

1 — костные клетки (osteocytes); 2 — промежуточное вещество; 3 — гаверсов канал для прохождения кровеносного сосуда

Остеоциты имеют крупное ядро и множество отростков. Тела клеток расположены в костных полостях — лакунах, а отростки — в костных канальцах. Многочисленные костные канальцы соединяются друг с другом (каналы Фолькмана), пронизывают всю костную ткань, сообщаются с периваскулярными пространствами (пространства вокруг кровеносных сосудов) и образуют дренажную систему костной ткани. Функция: обмен веществ между клетками и тканевой жидкостью и между клетками и межклеточным веществом.

Остеокласты — это клетки, которые разрушают старые и поврежденные костные клетки. Они выделяют ферменты, растворяющие коллагеновые волокна и минеральные соли.

Таким образом, в каждой кости в различные возрастные периоды имеется определенное количественное сочетание клеточных элементов: остеобластов, остеоцитов и остеокластов, которые создают новое костное вещество, разрушают старое и обеспечивают стабильность обмена кости.

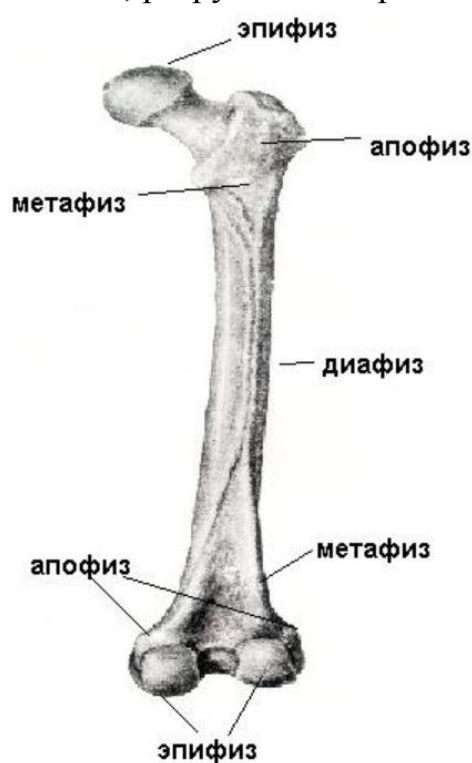

Рис. 2. Внешнее строение кости (на примере кости бедра)

На поверхностях каждой кости выражен сложный рельеф из борозд, выпуклостей и отверстий (рис. 2). Эти структуры служат для крепления мышц, фасций, сухожилий и связок; через отверстия вглубь кости проходят нервы и сосуды.

Диафиз, или тело кости — это трубчатая средняя часть, состоящая из компактного вещества; внутри — костномозговая полость с желтым костным мозгом.

Эпифизы — это утолщенные конечные отделы кости, заполненные губчатым веществом с красным костным мозгом; снаружи покрыты гиалиновым хрящом.

Апофизы — это костные выступы на эпифизах, которые являются местом прикрепления мышц и связок.

Метафизы — это участки между диафизом и эпифизом: в детском возрасте состоят из хряща; позже хрящ замещается костью.

Между эпифизом и метафизом расположена эпифизарная пластинка.

Эпифизарная пластинка (хрящевая пластинка роста или ростовая пластинка) — это слой гиалинового хряща между эпифизом и метафизом трубчатых костей. Эпифизарная пластинка участвует в продольном росте костей (рис. 3). Хондроциты (хрящевые клетки) пластинки активно делятся путем митоза. Дочерние клетки откладываются со стороны эпифиза, материнские оттесняются в сторону метафиза.

Эпифизарная пластинка развита у детей и подростков; во взрослом возрасте она замещается эпифизарной линией, так как рост организма и костной ткани прекращается.

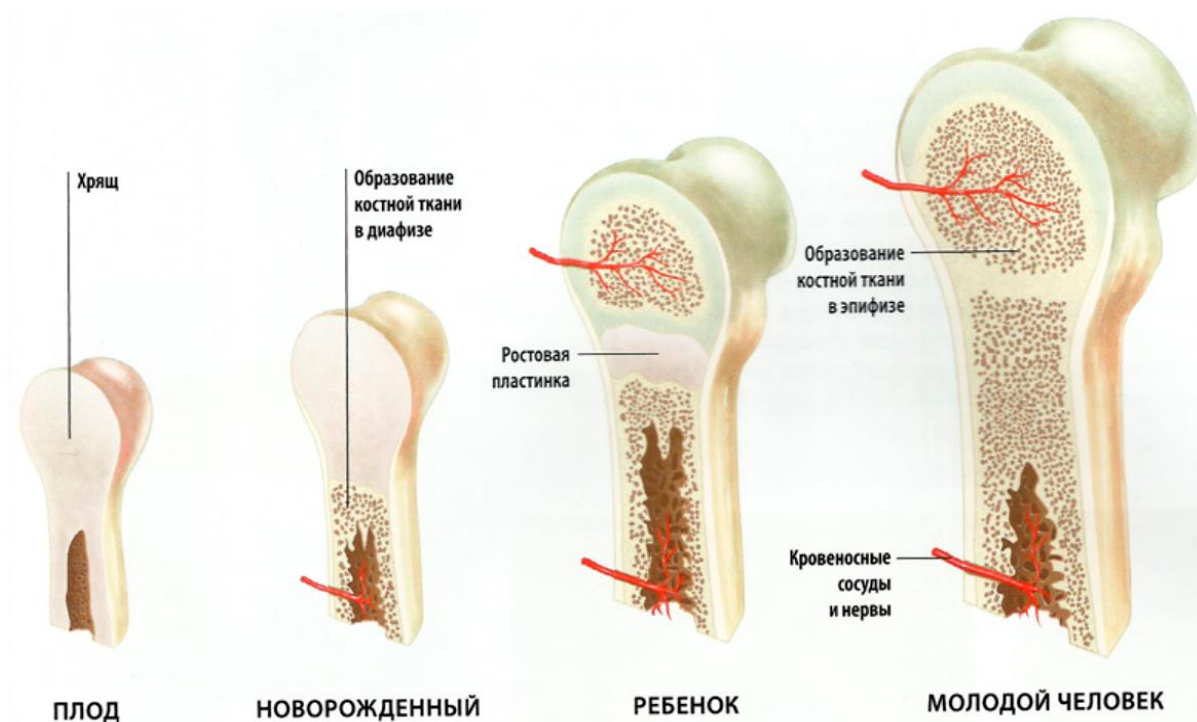

Рис. 3. Рост костей в длину (источник: <https://foxford.ru/wiki/biologiya/oporno-dvigatel'naya-sistema-cheloveka-skelet>)

На месте старой хрящевой ткани остеобласты формируют новую костную ткань. В конце полового созревания вся хрящевая ткань постепенно замещается костной, за исключением тонкой эпифизарной линии между эпифизом и метафизом.

Снаружи кость покрыта **надкостницей** (кроме зон суставного хряща). Надкостница — это тонкий слой прочной соединительной ткани, в которой много кровеносных и лимфатических сосудов и нервных окончаний (рис. 4).

Надкостница прочно сращена с костью с помощью соединительнотканых волокон, проникающих в глубину кости (рис. 5).

Наружный слой надкостницы волокнистый и образован преимущественно коллагеновыми волокнами. Внутренний слой надкостницы прилегает к костной ткани. В нем расположены стволовые остеогенные (образующие кость) клетки. Они интенсивно митотически делятся и образуют остеобласты. Основными функциями надкостницы являются:

- механическая защита внутренней структуры кости;
- рост кости в толщину;
- регенерация кости после повреждения.

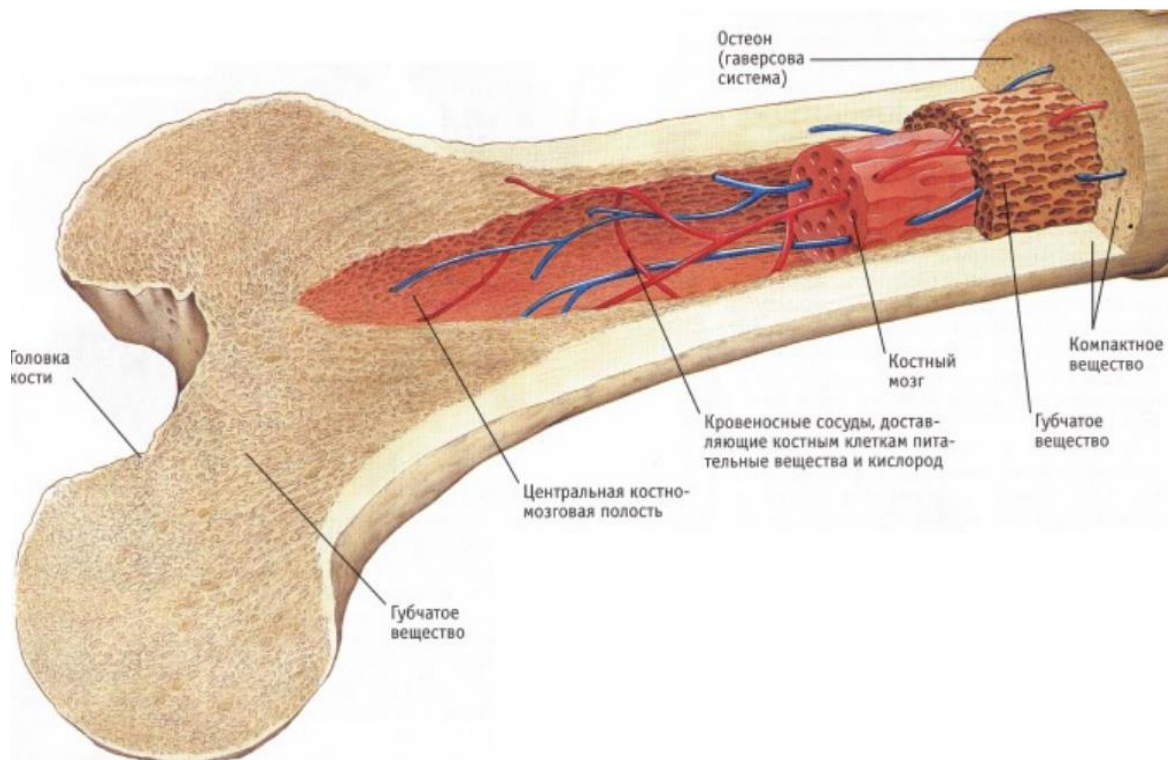


Рис. 4. Надкостница (источник: <https://foxford.ru/wiki/biologiya/oporno-dvigatel'naya-sistema-cheloveka-skelet>)

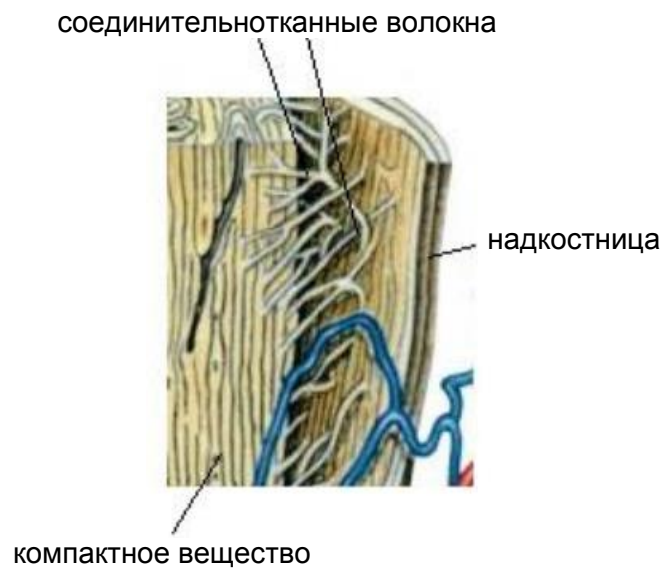


Рис. 5. Строение надкостницы (источник: <https://foxford.ru/wiki/biologiya/oporno-dvigatel'naya-sistema-cheloveka-skelet>)

Под надкостницей расположен слой **компактного вещества**. Оно покрывает кость снаружи в виде плотной и на разрезе блестящей пластинки; из него построены диафизы трубчатых костей (рис. 6). Компактное вещество ограничено с наружной и внутренней стороны несколькими слоями общих циркулярных пластинок из промежуточного вещества. Внутренний

слой пластинок ограничивает костномозговую полость. Между циркулярными пластинками расположены остеоны. Они и являются структурно-функциональной единицей компактного вещества.

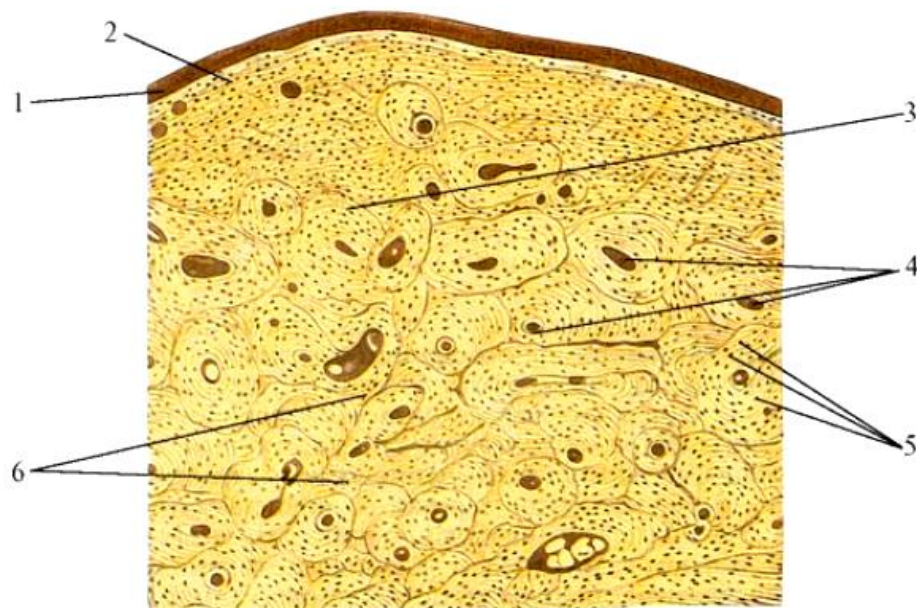


Рис. 6. Строение компактного вещества (источник: <https://foxford.ru/wiki/biologiya/oporno-dvigatel'naya-sistema-cheloveka-skelet>):
 1 — надкостница; 2 — циркулярные пластинки; 3 — трубки остеонов; 4 — гаверсовы каналы; 5 — остеоциты; 6 — вставочные пластинки

Каждый остеон образован несколькими трубками промежуточного вещества, вставленными одна в другую (рис. 7).

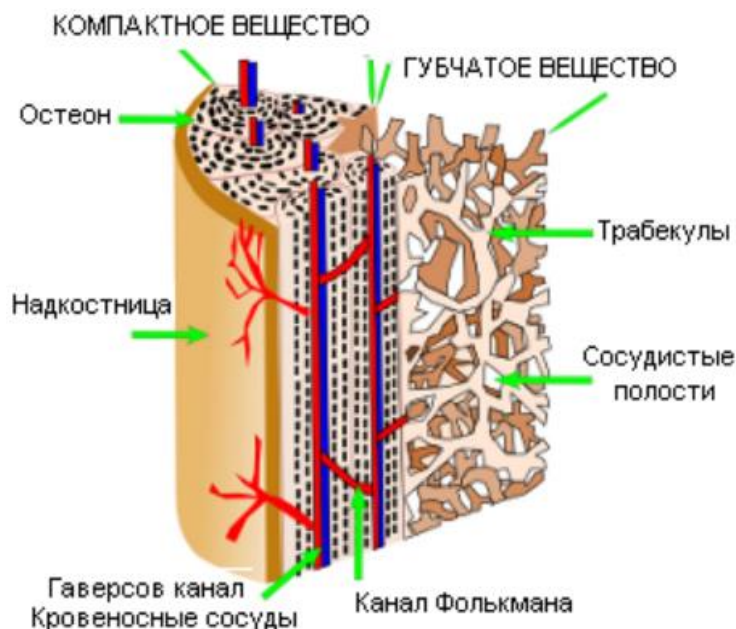

Рис. 7. Строение остеона (источник: <https://foxford.ru/wiki/biologiya/oporno-dvigatel'naya-sistema-cheloveka-skelet>)

В центре остеона имеется канал (гаверсов канал), по которому проходит кровеносный капилляр. Гаверсовы каналы соединяются между собой и с поверхностью кости короткими поперечными каналами — каналами Фолькмана. Через эти каналы в кость проникают сосуды (питание кости) и нервные волокна.

Оссеиновые волокна остеона ориентированы в разных направлениях, что обеспечивает прочность кости.

Остеоны не соприкасаются друг с другом. Между ними имеются вставочные пластинки, которые объединяют все остеоны в единое целое. Вставочные пластинки — остатки разрушенных остеонов, которые служат материалом для образования новых остеонов.

Каждая кость содержит огромное число остеонов. В бедренной кости их насчитывается около 3200. Если считать, что в среднем каждый остеон состоит из 12 трубок, то в диафизе бедра их будет 384 000, вставленных одна в другую. Поэтому при подобной архитектуре бедренная кость выдерживает нагрузку от 750 до 2500 кг.

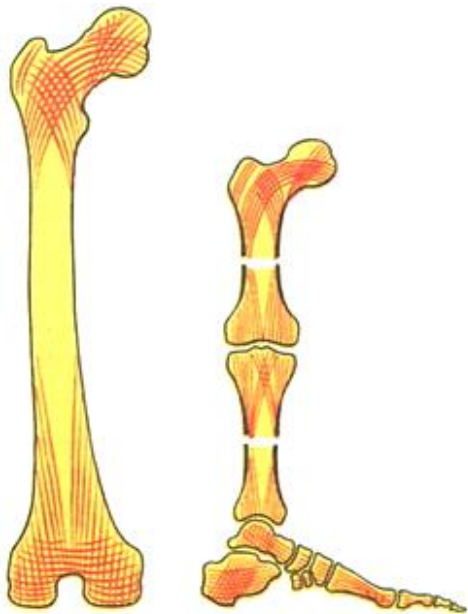


Рис. 8. Схема распространения сил давления по пластинкам губчатого вещества нижней конечности (источник: <https://foxford.ru/wiki/biologiya/oporno-dvigatel'naya-sistema-cheloveka-skelet>)

Губчатое костное вещество состоит из тонких костных пластинок (трабекул), которые пересекаются между собой (рис. 8). Направление перекладин в губчатом веществе совпадает с кривыми сжатия и растяжения, образуя конструкции сводчатых арок. Такое расположение костных балок обеспечивает равномерное распределение напряжения в кости.

Костный мозг выполняет гемопоэтическую функцию — образование клеток крови. Гистологически костный мозг разделяют на красный и желтый.

Красный костный мозг у взрослого человека находится в эпифизах длинных трубчатых костей и в губчатом веществе позвонков.

Желтый костный мозг у взрослого человека заполняет костномозговые полости диафизов длинных (трубчатых) костей. В желтом костном мозгу преобладает жировая ткань, заместившая ретикулярную ткань.

Ребенок рождается с красным костным мозгом в полостях трубчатых костей, но к 25 годам в диафизах длинных трубчатых костей красный костный мозг полностью замещается желтым костным мозгом. Красный кост-

ный мозг — основной кроветворный орган человека. В желтом костном мозге кроветворные элементы отсутствуют. После больших кровопотерь на месте желтого костного мозга может образоваться красный костный мозг.

Общие принципы строения костей по П. Ф. Лесгафту:

1) губчатое костное вещество образуется в местах наибольшего сжатия или растяжения;

2) развитие костной ткани зависит от деятельности присоединенных к данной кости мышц;

3) трубчатое и арочное строение кости обеспечивает наибольшую прочность при минимальных затратах костного материала;

4) внешняя форма кости зависит от давления на нее окружающих тканей и органов, в первую очередь мышц, форма кости меняется при уменьшении или увеличении давления;

5) изменение формы кости зависит от внешних сил.

Структура и функция кости взаимосвязаны и взаимообусловлены.

Длинные кости — кости с длинным трубчатым диафизом: составляют в основном скелет конечностей — бедренная, большая и малая берцовые, плечевая и кости предплечья.

Плоские кости — кости из тонкого слоя губчатого вещества, покрытого снаружи компактным веществом: лопатка, кости таза, кости черепа.

Короткие кости — кости из губчатого вещества, покрытого снаружи тонким слоем компактного вещества; имеют множество мелких костномозговых полостей: кости запястья, предплюсны.

Смешанные кости сочетают элементы разных типов костей: короткие и плоские — позвонки, кости лицевой части черепа; короткие и трубчатые — кости фаланг пальцев.

Пневматические, или воздухоносные, кости — кости, которые имеют внутри полость, выстланную слизистой оболочкой и заполненную воздухом, что облегчает вес кости, не уменьшая ее прочности: кости черепа.

Сесамовидные кости — кости, расположенные в толще сухожилий и обычно лежащие на поверхности других костей. Сесамовидные кости отмечаются в областях, где сухожилия перекидываются через суставы (например, в области запястья, коленного сустава, стопы). Они обеспечивают защиту сухожилий и удерживают сухожилия в некотором отдалении от центра сустава, увеличивая плечо силы.

Скелет пояса верхних конечностей (плечевого пояса). В скелет плечевого пояса входят:

1) парные ключицы: дополнительная фиксация плечевого сустава;

2) парные лопатки: обеспечивают сочленение плечевой кости с ключицей.

Ключица имеет изогнутую S-образную форму. Ключица соединяется с грудиной и лопаткой, может двигаться вверх и вниз, вперед и назад.

Лопатка — плоская кость треугольной формы. Суставная впадина лопатки служит для соединения с плечевой костью.

Функция скелета плечевого пояса — фиксация верхних конечностей.

Скелет свободных верхних конечностей. В скелет свободных верхних конечностей входит:

- 1) плечевая кость;
- 2) кости предплечья: локтевая и лучевая;
- 3) кости кисти: кости запястья, пястные кости и фаланги пальцев.

Кости конечностей соединены подвижно с помощью суставов и действуют как сложные системы рычагов.

Скелет пояса нижних конечностей. Две массивные плоские тазовые кости состоят из сросшихся лобковой, седалищной и подвздошной костей. Тазовые кости соединяются сзади с крестцом, а спереди соединены между собой лонным сочленением. Они составляют пояс нижней конечности.

Скелет свободных нижних конечностей. Во впадину каждой из тазовых костей входит шаровидная головка бедренной кости. В скелет свободной нижней конечности входит:

- 1) бедренная кость;
- 2) кости голени: большая и малая берцовая кости;
- 3) кости стопы: кости предплюсны (в т. ч. пяточная и таранная кости), плюсневые кости и фаланги пальцев.

1.1.2. Анатомо-функциональные разновидности суставов

Большинство костей связаны друг с другом с помощью более или менее подвижных соединений (сочленений) — суставов (лат. articulatio, греч. artron), которые придают скелету высокую степень гибкости. Только одна кость — подъязычная — не формирует сочленения. Она подвешена к основанию черепа с помощью двух связок, идущих к шиловидным отросткам височных костей.

Соединения костей делят на три вида: непрерывные, полусуставы, прерывистые.

Непрерывное соединение костей (синартроз) — это такое соединение, при котором кости как бы сращены между собой с помощью разных видов соединительной ткани. Иначе говоря, суставные концы связываются между собой без разрывов.

Три разновидности синартроза: синдесмоз, синхондроз, синостоз.

Основу **синдесмоза** составляет плотноволокнистая фиброзная ткань. Синдесмоз имеется в соединениях костей черепа у детей, нижнем межберцовом соединении, межкостной мембране, соединяющей локтевые и лучевые кости, желтой связке между дугами позвонков.

Синхондроз представляет собой сочленение с помощью хряща, который допускает ограниченный объем движений. Например, межпозвонковые диски, часть крестцово-подвздошного сочленения, грудино-ключичные суставы.

Синостоз — это непрерывное соединение посредством костной ткани. Такое соединения встречается у некоторых костей черепа взрослых, а также в крестце и тазовой кости.

С учетом трех стадий окостенения — *соединительнотканная* → *хрящевая* → *костная* — представляется возможность следующего метаморфозирования — *синдесмоз* → *синхондроз* → *синостоз*.

Полусустав (гемиартроз, амфиартроз), или симфиз, — это малоподвижное соединение, которое имеет небольшую щель в хрящевой или соединительнотканной прослойке между костями, но не имеет капсулы и синовиальной оболочки, функцию которых выполняет надкостница: лобковый симфиз, сочленение рукоятки грудины с ее телом.

Диартроз, или синовиальный сустав — это прерывистое или свободно движущееся сочленение. Такой сустав покрыт капсулой. Ее наружная часть фиброзная. Внутренняя сторона капсулы представляет собой ворсинчатую синовиальную оболочку, имеющую складки и завороты.

Завороты синовиальной оболочки называют также синовиальными сумками или бурсами, воспаление которых определяется как **бурсит**.

Места прикрепления капсулы сустава, сухожилий, связок к кости называются энтезисом. От этого понятия происходит термин **энтезопатия**.

В зависимости от числа суставных поверхностей диартроза выделяют:

– **простые суставы** (*articulatio simplex*), образованные двумя суставными поверхностями, например, межфаланговые суставы, межплюсневые, плечевой сустав;

– **сложные суставы** (*articulatio composita*), образованные несколькими костями и представляющие собой несколько простых суставов, имеющих общую суставную капсулу, например, локтевой сустав;

– **комплексные суставы**, в полости которых имеется внутрисуставной хрящ, который разделяет сустав на две камеры (двухкамерный сустав) полностью, если внутрисуставной хрящ имеет форму диска как в височно-нижнечелюстном суставе, или не полностью, если хрящ приобретает форму полулунного мениска как в коленном суставе;

– **комбинированные суставы** — несколько изолированных друг от друга суставов, объединенных общностью выполняемой функции, например, височно-нижнечелюстные, атлантозатылочный, дистальный и проксимальный лучелоктевой суставы.

Форма суставных поверхностей и их соответствие (конгруэнтность) друг другу определяют степень подвижности костей, амплитуду их движения, а также количество осей, вокруг которых совершаются движения.

Движения в суставах выполняются вокруг трех осей:

– вокруг фронтальной оси — сгибание/разгибание (flexio/extensio);
– вокруг сагиттальной оси — отведение/приведение (abductio/adductio);
– вокруг вертикальной оси — внутренняя и наружная ротация (mediorotatio/laterorotatio).

На верхних конечностях. Внутренняя ротация (mediorotatio) предплечья, когда кисть поворачивается ладонью вниз, называется пронацией (pronatio).

Наружная ротация (laterorotatio) предплечья, когда кисть поворачивается ладонью вверх, называется супинацией (supinatio).

Отведение (abductio) кисти в лучезапястном суставе, когда кисть отводится латерально в лучевую сторону, называется латеральной дукцией (ductio lateralis) или радиальной дукцией (ductio radialis).

Приведение (adductio) кисти в лучезапястном суставе, когда кисть приводится медиально в локтевую сторону, называется медиальной дукцией (ductio medialis) или локтевой дукцией (ductio ulnaris).

На нижних конечностях. Внутренняя ротация (mediorotatio) и наружная ротация (laterorotatio) возможны как в тазобедренном, так и в коленном суставах.

Однако внутренняя ротация (mediorotatio) голени в коленном суставе осуществляется сочетанно с движением стопы в голеностопном суставе. При этом медиальный край стопы приподнимается, стопа осуществляет приведение (adductio) в медиальную сторону (ductio medialis) и совершает сочетанную наружную ротацию в виде супинации (supinatio).

Наружная ротация (laterorotatio) голени в коленном суставе также осуществляется сочетанно с движением стопы в голеностопном суставе. При этом латеральный край стопы приподнимается, стопа осуществляет отведение (abductio) в латеральную сторону (ductio lateralis) и совершает сочетанную наружную ротацию в виде пронации (pronatio).

В зависимости от возможности движений по различным осям суставы разделяют на одноосные, двуосные, многоосные.

К **одноосным суставам** относят блоковидные межфаланговые суставы кисти и стопы, голеностопный сустав, в которых движение возможно лишь вокруг фронтальной оси (сгибание и разгибание).

Разновидностью блоковидных суставов являются винтообразные суставы, например, плечелоктевой.

К одноосным суставам относят также цилиндрические суставы, например, срединный атлантоосевой, обеспечивающий движения головы вокруг вертикальной оси, и комбинированные суставы (проксимальный и дистальный лучелоктевые), при сочетанной работе которых осуществляется пронация и супинация кисти.

Двуосными суставами являются эллипсоидные, например, лучезапястный сустав, в котором возможно сгибание и разгибание вокруг

фронтальной оси, отведение и приведение кисти вокруг сагиттальной оси. А также седловидные суставы, например, запястно-пястный сустав большого пальца кисти, в котором помимо отведения и приведения, сгибания и разгибания возможно противопоставление (*oppositio*) большого пальца. Мыщелковые суставы, например, коленные суставы (*articulatio genus*), отличающийся сложной формой дистального конца бедренной кости и часто рассматриваемый как блоковидно-шаровидный сустав. В двусосных суставах возможен также переход движения с одной оси на другую, т. е. круговое движение (*circumductio*).

К **многоосным суставам** можно отнести шаровидные суставы, например, плечевой сустав. Разновидностью шаровидных суставов является и тазобедренный сустав.

Наименее подвижны плоские суставы — дугоотростчатые, межплюсневые, крестцово-подвздошные и др. При наличии движений в суставе вокруг двух и более осей возможны также круговые движения в нем с переходом от одной оси движения к другой.

Форму соединяющихся суставных поверхностей принято сопоставлять с формой геометрических тел, что позволяет классифицировать суставы по форме. По форме сочленяющихся поверхностей различают следующие диартрозные суставы.

Шаровидный или чашеобразный сустав (*articulatio spherioidea seu cotylica*): тазобедренный и плечевой суставы — отличаются возможностью большого объема движений во всех плоскостях.

Эллипсоидный сустав (*articulatio ellipsoidea*): пястно-фаланговые суставы — отличаются возможностью многоосевой подвижности.

Блоковидный сустав (*articulatio ginglymus*): локтевой и межфаланговые суставы — типичные силовые суставы.

Мыщелковый сустав (*articulatio bicondylaris*): коленный сустав — в мыщелковых суставах различают две суставные поверхности, каждая из которых называется мыщелком, сочетает в себе динамические и статические возможности.

Цилиндрический сустав (*articulatio trochoidea*): проксимальный лучелоктевой сустав, сустав атланта — обеспечивает вращательные движения вокруг какой-либо оси.

Седловидный сустав (*articulatio sellaris*): пястно-запястный сустав I пальца кисти — сочетает фиксирующие возможности и многоосевую подвижность движения совершаются вокруг двух взаимно перпендикулярных осей: фронтальной (сгибание и разгибание) и сагиттальной (отведение и приведение).

Плоский сустав (*articulatio plana*): большинство запястных и предплюсневых суставов — название условно, поскольку суставные поверхности во многих плоских суставах, как правило, обладают признаками, ха-

раактерными для овоидных или седловидных форм, в плоских диартрозных суставах возможны лишь ограниченные скользящие движения.

1.1.3. Анатомо-функциональные особенности синовиального сустава

Основными элементами синовиального сустава являются суставные поверхности соединяющихся костей (*facies articulares*), покрытые суставным хрящом (*cartilago articularis*), суставная капсула (*capsula articularis*) и суставная полость (*cavitas articularis*).

Кроме этих элементов, в суставе имеются вспомогательные образования различного анатомического строения и функционального значения, одни из которых являются более или менее постоянными для многих суставов, другие встречаются только в некоторых, нередко даже в каком-либо одном. К числу таких вспомогательных образований относят связки, суставные диски и мениски, суставные губы и синовиальные сумки.

Таким образом диартроз состоит из *четырёх основных образований* (суставная поверхность, хрящ, полость, капсула) и из *двух вспомогательных образований* (связки, диски или мениски) (рис. 9).

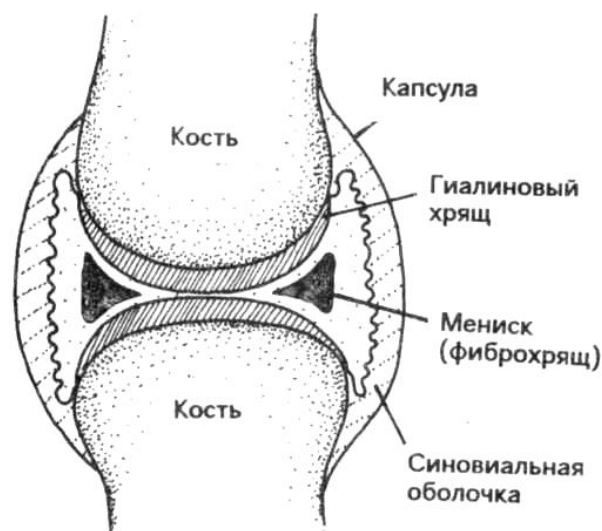

Рис. 9. Схема строения диартроза

Каждый сустав образован суставными поверхностями эпифизов костей (суставной головкой и суставной впадиной), покрытыми гиалиновым хрящом, суставной полостью (между суставной головкой и впадиной), содержащей небольшое количество синовиальной жидкости, суставной капсулой, наружный отдел которой представлен фиброзной мембраной, а внутренний — синовиальной оболочкой.

Поверхность большинства суставных концов костей (субхондральный отдел) покрыта гиалиновым хрящом. Исключение составляют височно-нижнечелюстные и грудиноключичные суставы, в которых суставные по-

верхности покрыты волокнистым хрящом. Толщина суставного хряща в различных суставах неодинакова и колеблется от 1 до 7 мм. Суставной хрящ играет роль амортизатора. Суставные хрящи не васкуляризированы и не имеют иннервации.

Нормальный суставной хрящ выполняет две основные функции: поглощение давления путем деформации во время механической нагрузки и обеспечение гладкости суставных поверхностей, что позволяет максимально уменьшить трение при движениях в суставе. Это обеспечивается уникальной структурой суставного хряща, который состоит из хондроцитов, погруженных во внеклеточный матрикс. В некоторых суставах диартрозного типа суставная полость может разделяться фиброзным хрящом полностью (диски) или частично (мениски).

Суставная полость — закрытое, ограниченное синовиальной оболочкой пространство между сочленяющимися суставными поверхностями костей, содержащее прозрачную вязкую синовиальную жидкость, выполняющую локомоторную, метаболическую и барьерную (защитную) функции.

Суставная капсула — многослойный соединительнотканый пласт, герметично отграничивающий полость сустава и состоящий из наружной фиброзной мембраны и внутренней синовиальной мембраны, образованной синовиальной оболочкой. Фиброзная мембрана состоит из коллагеновых и эластических волокон и рыхлой соединительной ткани, в которой проходят нервы, кровеносные и лимф, сосуды. В некоторых местах фиброзный слой капсулы истончается с образованием заворотов или бурс, в других местах он утолщен, выполняя функцию связки сустава. Толщина фиброзного слоя капсулы определяется функциональной нагрузкой на сустав. Пучки коллагеновых волокон вплетаются в надкостницу костей, образующих сустав, а также тесно связаны с сухожилиями проходящих вблизи мышц и укрепляющих капсулу многих суставов. Фиброзная мембрана выполняет функции опоры для синовиальной оболочки и соединения со связками, а также защитную функцию.

Синовиальная оболочка (синовий) — наименьшая по массе и объему, но наиболее важная составная часть синовиального сустава, поскольку большая часть ревматических болезней протекает с воспалением синовиальной оболочки, которое носит общее название «синовит».

Синовиальная оболочка выстилает все внутрисуставные структуры, кроме суставного хряща, ее толщина составляет 25–35 мкм. Гистологически она представляет собой пласт соединительной ткани, состоящий из покровного, коллагенового и эластического слоев.

Синовиальная оболочка в норме имеет известное количество складок и пальцевидных ворсин и формирует тонкий синовиальный слой (называемый иногда покровным слоем). В его состав входят слой покровных клеток, образующий выстилку несочленяющихся поверхностей сустава, и субси-

новиальный поддерживающий слой, состоящий из фиброзно-жировой соединительной ткани различной толщины, которая соединяется с капсулой.

Синовиальный слой часто сливается с субсиновиальной тканью путем плавного перехода от аваскулярного внутреннего покрытия, содержащего множество клеток, к васкуляризированной субсиновиальной соединительной ткани с меньшим количеством клеток, которая по мере приближения к соединению ее с фиброзной капсулой становится все более насыщенной коллагеновыми волокнами.

Благодаря отсутствию морфологического разъединения синовиального и субсиновиального слоев (отсутствию базальной мембраны, наличию промежутков между покровными клетками), из кровеносных сосудов субсиновиальной соединительной ткани в синовиальную жидкость выходят клетки и питательные вещества.

Синовиальная оболочка в норме выстлана 1–3 слоями синовицитов — синовиальных клеток, расположенных в матриксе (основном веществе), богатом микрофибриллами и агрегатами протеогликанов. Синовициты делят на две группы: тип А (макрофагоподобные, макрофагальные) и тип В (фибробластоподобные).

Синовициты типа А имеют неровную клеточную поверхность с большим количеством выростов, у них хорошо развит комплекс Гольджи, много вакуолей и везикул, однако рибосомальная эндоплазматическая сеть выражена слабо. Макрофагальные синовициты также могут содержать большое количество фагоцитированного материала.

У синовицитов типа В поверхность относительно гладкая, хорошо развита рибосомальная эндоплазматическая сеть, они содержат лишь незначительное количество вакуолей.

Классическое деление синовицитов на А-клетки, выполняющие фагоцитирующую функцию, и В-клетки, основной функцией которых является выработка компонентов синовиальной жидкости, прежде всего гиалуроновой кислоты, не отражает всех функций синовицитов.

Так, были описаны синовициты типа С, которые по своим ультраструктурным признакам занимают промежуточное положение между клетками типа А и В. Кроме того, установлено, что макрофагоподобные клетки способны синтезировать гиалуроновую кислоту, а фибробластоподобные обладают способностью к активному фагоцитозу. Макрофагальная система синовиальной оболочки способствует очищению полости сустава от микрочастиц и различных чужеродных агентов.

Полость сустава наполнена вязкой синовиальной (суставной) жидкостью, которую секретирует синовиальная оболочка. Эта жидкость напоминает по вязкости и цвету белок куриного яйца. Объем жидкости зависит от размеров сустава. Например, в коленном суставе ее объем не превышает 1–2 мл. Давление внутри сустава отрицательное и составляет 5–6 мм вод. ст.

Синовиальная жидкость (аналог ультрафильтрата плазмы) бесцветная, прозрачная, вязкая. Она содержит менее $0,2-10^9$ /л клеток. Среди них нейтрофилы составляют менее 25 %. Белка в синовиальной жидкости 13–17 г/л; глюкозы — менее 0,1 ммоль/л; рН 7,4; температура около 32 °С. Синовиальная жидкость играет важную роль в смазывании (уменьшение силы трения) и питании хрящевой ткани. До синовиальной оболочки нервные окончания практически не доходят. Они заканчиваются в наружной фиброзной части капсулы и в субхондральном отделе кости.

Подвижность и стабильность каждого отдельного синовиального сустава варьирует в зависимости от формы суставных поверхностей; прочности капсулы, мышц, перекидывающихся через сустав, наличия окружающих структур. Околосуставные ткани — это ткани, непосредственно окружающие сустав: мышцы, сухожилия, связки, сосуды и нервы.

Связки суставов — это прочные, плотные образования, которые укрепляют соединения между костями и ограничивают амплитуду движения в суставах. Связки располагаются на внешней стороне суставной капсулы, но в некоторых суставах (в коленном и тазобедренном) расположены внутри для обеспечения большей прочности.

Иннервация суставов осуществляется ветвями нервов, идущих к надкостнице, фасциям, мышцам, окружающим сустав, и нервами сосудистых сплетений. В фиброзной мембране суставной капсулы нервы формируют крупнопетлистое сплетение, связанное многочисленными ветвями с более глубоким мелкопетлистым сплетением, достигающим в отдельных зонах суставной капсулы покровного слоя синовиальной оболочки.

Распределение нервных элементов в разных суставах неидентичное. Например, в атлантозатылочном суставе они располагаются преимущественно в задних отделах суставной капсулы; в латеральных атлантоосевых суставах — в боковых отделах. В плечевом суставе — в нижних медиальных и латеральных квадрантах, в переднем и заднем отделах суставной капсулы и в зоне клювоплечевой связки. В локтевом суставе — в переднем отделе суставной капсулы и в связках.

Кровоснабжение суставов осуществляется суставными артериями, а также ветвями от фасциальных, мышечных, надкостничных и внутрикостных артерий, которые, широко анастомозируя между собой, образуют единую сеть кровеносных сосудов, обеспечивающую при необходимости развитие коллатерального кровообращения. Главные артериальные сосуды конечностей, а также восходящие, нисходящие и окружающие кости артерии отдают ветви к наиболее крупным суставам. В фиброзной мембране суставной капсулы каждая артерия сопровождается двумя венами и, разделяясь на ветви различных порядков, формирует крупнопетлистую сеть, которая анастомозирует с густой мелкопетливой сетью капилляров в синовиальной оболочке.

Лимфоотток. Лимфатические сосуды суставов начинаются в глубине синовиальной оболочки лимфатическими капиллярами, которые продолжают в более крупные выносящие лимфатические сосуды. Глубокая лимфатическая сеть связана с поверхностной сетью лимфатических сосудов фиброзной мембраны, сливающихся в более крупные сосуды, направляющиеся к регионарным лимфатическим узлам.

Возрастные особенности. К моменту рождения суставно-связочный аппарат ребенка анатомически сформирован, однако рост, дальнейшее моделирование формы суставных поверхностей и дифференцировка всех его тканевых компонентов продолжают и завершаются в различные сроки.

В некоторых суставах центры окостенения появляются в эпифизах еще во внутриутробном периоде (в дистальном эпифизе бедренной кости, в таранной кости). В таких «предкостных» хрящах обнаружены почти все ферменты и метаболиты цикла Кребса.

У новорожденных строение суставного хряща неоднородное. Поверхностная зона резко оксифильна, содержит большое число клеток и волокнистых структур. В промежуточной зоне клеточных элементов и волокон меньше; в глубокой зоне обнаруживаются клетки молодого хряща, очаги перестройки и основное вещество. Образование молодой грубоволокнистой кости протекает весьма интенсивно благодаря наличию большого количества остеобластов. Для зоны пролиферации характерен интенсивный биосинтез сульфатированных гликопротеинов. В зоне клеточных колонок выявлена фосфорилаза, а в остеогенном слое — дыхательные ферменты.

К концу первого года жизни заметно расширяются остеогенные зоны суставного хряща, нарастает количество гипертрофированных вакуолизованных хондроцитов. В местах прикрепления связок или суставной капсулы наблюдается пролиферация хрящевой ткани.

К 3-м годам в суставном хряще крупных суставов обнаруживается некоторое количество вновь образованных очагов перестройки. В возрасте 4–5 лет в суставном хряще заметно уменьшается число клеточных элементов и нарастает количество основного вещества во всех его слоях. Поверхностная зона сужается, в промежуточной зоне много единичных хондроцитов округлой формы. Число очагов перестройки заметно уменьшается.

К 7 годам ориентация хондроцитов в поверхностной зоне вполне соответствует рельефу суставных поверхностей. В промежуточной зоне формируется много маленьких изогенных групп, окруженных широкими, резко базофильными полями основного вещества. Количество клеток в изогенных группах и ширина занимаемых ими территорий увеличиваются по направлению к зоне окостенения.

В 12–14 лет очаги перестройки в суставном хряще отсутствуют. Изогенные группы достигают его поверхностных слоев, а к 16 годам — самых краевых зон. В цитоплазме хондроцитов имеются многочисленные вклю-

чения. Увеличивается количество основного вещества и энергично идет его обызвествление.

Молодые хондроциты бедны цитоплазмой, в которой обнаруживается лишь небольшое количество рибосом и коротких митохондрий. Двойная клеточная мембрана на отдельных участках не выявляется, и многочисленные цитоплазматические отростки хондроцита (в среднем их длина составляет 0,36 мкм, а ширина 0,06 мкм) проникают в основное вещество хряща.

В основном веществе молодого хряща волокна расположены беспорядочно, но с возрастом их ориентация строго упорядочивается и они располагаются радиально или параллельно продольной оси клеток. При минерализации хряща густота коллагеновых волокон увеличивается, а между их пучками начинается отложение кристаллов апатита (основной фосфат кальция — ОФК).

Внутрисуставная поверхность синовиальной оболочки новорожденного неровная, местами образует неглубокие холмики и немногочисленные тонкие ворсинки. В возрасте после 5 лет рельеф синовиальной оболочки усложняется, образуются ворсины 2-го и 3-го порядка, приобретающие к 16–18 годам сложное строение и значительные размеры. После 15 лет во многих ворсинах появляется жировая ткань.

Нервные сплетения в суставах к моменту рождения сформированы, терминальные рецепторы представлены свободными нервными окончаниями и капсулированными нервными тельцами различной формы и разных уровней дифференцировки. В течение первого года жизни растут и значительно распространяются свободные нервные окончания.

Нервные сплетения в рыхлой соединительной ткани имеют вид мелкопетлистых сетей, а в узких участках расположения коллагеновых волокон состоят из длинных вытянутых петель. За период от 1 года до 3 лет значительно утолщается капсула, в капсулированных рецепторах четко ограничивается внутренняя колба, усложняется ход нервных проводников. Высокого уровня развития достигают осязательные, пластинчатые и луковичнообразные тельца, на значительные территории распространяются свободные окончания нервов, наиболее многочисленные в рыхлой соединительной ткани, в связках и синовиальных заворотах.

В период от 3 до 7 лет сухожильные веретена, расположенные в фиброзной мембране, приобретают ориентировку продольной осью по длиннику сухожильных волокон.

Развитие к 9–10 годам механорецепторов, хеморецепторов, осязательных телец обеспечивает дифференцировку направления движений, скорости, ускорения, вибрации, а также химических, болевых и температурных раздражений. Сложность и разнообразие форм рецепторов в суставах конечностей выше, чем в суставах грудной клетки или позвоночни-

ка. К 9–10 годам вместо диффузного распределения нервных элементов дифференцируются их очаги, отчетливо выявляемые во всех суставах.

В возрасте 14–16 лет строение иннервационного аппарата суставов соответствует его строению у взрослых. Границы иннервационных территорий отдельных нервов с возрастом стираются, возникают зоны перекрытия, увеличивается количество соединительных ветвей.

В возрасте свыше 60 лет выявляются локальная деструкция нервных волокон в виде варикозных вздутий, наплывы миелиновой оболочки, пикноз ядер специальных клеток внутри рецепторов. Архитектоника сосудистой сети суставов по мере изменения рельефа синовиальной оболочки значительно усложняется, увеличивается число анастомозов с сосудами периартикулярных тканей.

Процессы старения в суставах протекают весьма индивидуально, что зависит от образа жизни, профессии, перенесенных заболеваний и др. В первую очередь поражаются межфаланговые суставы и суставы позвоночника. Затем коленные, плечевые и тазобедренные суставы. У головок средних фаланг кисти, у верхнего края (основания) надколенника, медиального края лучевой и заднего края ладьевидной костей кисти, а также у верхнего эпифиза большеберцовой кости появляются остеофиты. В возрасте свыше 60 лет обнаруживаются изменения в сосудах суставной капсулы (отложения солей кальция, признаки атрофии, облитерации, склероза). Иногда отмечается окостенение мягких тканей суставов и внутрисуставных образований. На отдельных участках истончается и узурируется суставной хрящ, его поверхность мутнеет. При этом наиболее уязвимы краевые зоны суставных хрящей, граничащие с суставной капсулой или со связками, и субхондральные зоны компактного вещества костей, в которых выявляются склеротические изменения.

1.1.4. Классификация заболеваний суставов

Болезни суставов человека известны с давних времен. Термин «артрит» впервые употребил Гиппократ, живший в 460–377 гг. до Р.Х. Описания суставов имеются в работах Ибн-Сины и А. Везалия. В 1710 г. Н. Л. Бидлоо описал суставы в своем «Наставлении для изучающих хирургию в анатомическом театре», а в 1742 г. в Петербурге было опубликовано первое отечественное руководство по синдесмологии И. Вейтбрехта.

В XIX в. Н. И. Пирогов подробно описал вспомогательные элементы суставов и показал на распилах костей суставов их сложные топографо-анатомические взаимоотношения. Основы биомеханики суставов были заложены П. Ф. Лесгафтом, впервые изучавшим строение суставов по результатам рентгенологического исследования и показавшим определяющее влияние характера движений на строение сустава.

Функцию суставов изучали Фик (R. Fick), Фишер (O. Fischer), Н. А. Бернштейн, П. Н. Башкиров, Б. В. Сермеев и др. Лимфатические сосуды были тщательно изучены Д. А. Ждановым с сотр.

Трудами Сиденгама (XVII в.), Буйо (XVIII в.), Мюллера (XIX в.) суставные болезни были разделены на воспалительные заболевания — артриты и дегенеративные — артрозы.

Современные классификации заболеваний суставов намного более детальны и обширны (прил. 1, 2).

Тем не менее, по патологическому признаку все заболевания суставов удобно разделять на три группы:

1. Воспалительные (артриты).
2. Дегенеративно-дистрофические (артрозы).
3. Артралгии.

Актуальность проблемы суставных заболеваний настолько высока, что ее решением занимаются специалисты в области ревматологии, ортопедии, спортивной медицины, мануальной терапии, физиотерапии, рефлексотерапии, лечебной физкультуры, реабилитации.

Однако в современной медицинской практике поражение суставов считается одним из основных и характерных проявлений заболеваний, определяющих их принадлежность к ревматическим заболеваниям. Поэтому в настоящее время ведущими специалистами в этой сфере является врачи-ревматологи. Кроме того невоспалительные заболевания суставов активно и эффективно диагностируются и лечатся (в том числе хирургически) врачами-ортопедами.

Но особенные перспективы и возможности в оказании действенной помощи пациентам с заболеваниями суставов имеются у специалистов в области мануальной терапии. Эти особые возможности связаны с ювелирно точной ручной диагностикой биомеханических нарушений положения и движения сустава (артикуляционной статики и динамики), внутрисуставного и внесуставного поражения (капсулярный и экстракапсулярный паттерн), а также с адекватной ручной лечебной техникой.

Современная артикуляционная мануальная терапия имеет давнюю историю и современное развитие. Основной лечебно-диагностической парадигмой данной специальности является диагностика и лечение биомеханических нарушений, т. н. патобиомеханики. При этом базовыми понятиями этой парадигмы являются нарушение положения и движения в пространстве тела и его частей (в данном случае суставов). Поэтому объектами мануального воздействия являются статическая и динамическая артикуляционная патобиомеханика.

Артикуляционные нарушения биомеханики могут иметь место и при артрите, и при артрозе, и при артралгии. Но применение артикуляционной мануальной терапии, как правило, ограничено при наличии суставного

воспалительного процесса. Поэтому врачу мануальной терапии следует четко распознавать воспаление (в том числе и асептическое) сустава, которое проявляет себя в виде артикуляционного синдрома.

1.2. Артикуляционный синдром

Артикуляционный синдром в ревматологической практике считается клиническим маркером ревматической патологии. При этом в одних случаях артикуляционный синдром является доминирующим и ведущим в клинической картине заболевания, а в других артикуляционный синдром является второстепенным, мало влияющим на лечение, течение и исход заболевания (прил. 3).

Для артикуляционного синдрома характерно наличие комплекса субъективных и объективных клинических признаков поражения локомоторной системы. Важно, что симптоматология синдрома обусловлена поражением следующих анатомических структур истинного синовиального сустава (диартроза):

- четырех основных образований диартроза: суставная поверхность, хрящ, полость, капсула;
- двух вспомогательных образований диартроза: связки, диски или мениски.

К **основным симптомам артикуляционного синдрома** относят следующие:

- боль и/или болезненность в области сустава/суставов;
- скованность в суставе/суставах;
- дефигурация сустава/суставов;
- гипертермия в области сустава/суставов;
- гиперемия в области сустава/суставов;
- крепитация в области сустава/суставов;
- синдром «заклинивания» (блокады) сустава/суставов;
- нарушение функции сустава/суставов.

Артикуляционная боль и/или болезненность. Субъективная боль и/или объективная болезненность при пальпации в суставе, суставах, в позвоночнике (шее, спине, пояснично-крестцовой области).

Артикуляционная скованность в суставе/суставах проявляется неболевым затруднением при движениях:

- утренняя скованность — по утрам;
- стартовая скованность — после периода покоя и в начале движения.

Артикуляционная дефигурация в виде припухания и/или деформации. Артикуляционное припухание. Как правило, является следствием воспалительного процесса при артрите и/или периартрите, может иметь разную степень выраженности — легкую, среднюю и выраженную.

Легкая степень артикуляционного припухания проявляется равномерной **сглаженностью контуров** сустава или асимметричным выбуханием в области сустава (при бурсите, тендовагините).

Средняя степень артикуляционного припухания проявляется более выраженным изменением внешнего вида сустава с потерей его нормальных очертаний, что чаще обозначают как **припухлость сустава**.

Выраженная степень артикуляционного припухания проявляется в **шаровидной форме** сустава.

Артикуляционная деформация, как правило, является следствием дистрофического либо травматического и др. процесса при артрозе. При артикуляционной деформации имеют место стойкие изменения формы и функции сустава за счет:

- костных разрастаний;
- деструкции суставных концов костей;
- подвывиха или вывиха;
- контрактуры;
- анкилоза.

Артикуляционная гипертермия. Гипертермия в области сустава расценивается как воспалительный признак. Исследуется инструментальной термометрией или ручной термометрией — касанием тылом кисти врача.

Артикуляционная гиперемия. Покраснение кожи в области сустава может иметь место:

- при воспалении периартикулярных тканей;
- инфекционных, реактивных и микрокристаллических артритах;
- острой ревматической лихорадке;
- остеоартрите дистальных межфаланговых суставов;
- некоторых артропатиях.

Артикуляционная крепитация проявляется слышимым или выявляемым при пальпации хрустом, щелканьем в суставе при активном или пассивном движении.

Острая артикуляционная блокада носит название «синдром заклинивания сустава», при котором может возникать ущемление внутрисуставных элементов.

При **артикуляционной дисфункции** имеет место нарушение артикуляционной функции в двух основных вариантах: артикуляционная гипомобильность (ограничение подвижности в суставе); артикуляционная гипермобильность (увеличение подвижности в суставе).

Артикуляционный синдром может проявляться в трех вариантах:

- периферический артикуляционный синдром;
- центральный артикуляционный синдром;
- смешанный артикуляционный синдром.

Периферический артикуляционный синдром представляет собой сочетание нескольких из восьми перечисленных субъективных и объективных признаков поражения суставов конечностей и височно-нижнечелюстных суставов. Довольно редко периферический суставной синдром бывает представлен одним из названных признаков поражения суставов.

Центральный артикуляционный синдром — это симптомокомплекс, представляющий собой сочетание нескольких субъективных и объективных признаков поражения *суставов позвоночника и крестцово-подвздошных сочленений*:

- боли в позвоночнике (шее, спине, пояснично-крестцовой области);
- болезненность при пальпации различных отделов позвоночника (остистые отростки, паравerteбральные точки шеи, спины, зоны проекции крестцово-подвздошных сочленений);
- скованность в позвоночнике (утренняя, стартовая; общая, локальная);
- крепитацию в области различных отделов позвоночника (хруст, щелканье при движениях);
- нарушение функции различных отделов позвоночника.

Смешанный артикуляционный синдром — это симптомокомплекс, сочетающий в себе диагностические признаки периферического и центрального суставных синдромов с преобладанием одного из них.

Помимо артикуляционного синдрома при заболеваниях суставов могут иметь место клинические проявления, не связанные с поражением четырех основных (суставная поверхность, хрящ, полость, сумка) и двух вспомогательных образований (связки, диски или мениски) диартрозных суставов. К ним относятся:

- околосуставная амиотрофия;
- узелки в области сустава;
- вынужденное положение сустава (при синовите сустав находится в положении, при котором повышенное внутрисуставное давление будет минимальным и обычно это положение умеренного сгибания);
- изменение длины конечности или ее частей (обращают внимание и на форму костей конечностей);
- искривление позвоночника (кифоз, сколиоз, изменение нормальных физиологических изгибов).

Периферический артикуляционный синдром может встречаться при системных заболеваниях соединительной ткани (системная красная волчанка, системный склероз, дерматополимиозит), анкилозирующем спондилите, однако, как правило, он не является ведущим в клинической картине этих болезней. Имитировать заболевание сустава может первичное поражение мягких тканей (болезни мышц, синдром фибромиалгии, тендиниты и тендовагиниты, энтезопатии, бурситы, заболевания фасций и апоневрозов), остеопатии и хондропатии, костная болезнь Педжета, опухоли костей, наследственные заболевания опорно-двигательного аппарата.

1.2.1. Артрит, общая симптоматология

Термином «артрит» обозначают воспаление сустава. В клинической практике различают моноартрит, олигоартрит (поражение 2–3 суставов) и полиартрит (поражение 4 и более суставов).

Вследствие того, что типичный диартрозный сустав состоит из субхондрального отдела кости, суставного хряща и синовиальной оболочки, то при артрите должны быть поражены либо все эти ткани, либо хотя бы одна из них.

Самым важным и наиболее доступным выявлению клиническим признаком артрита является **синовит**. При синовите происходит воспаление синовиальной оболочки сустава, которое сопровождается ее утолщением и/или выпотом в сустав. При синовите другие структуры сустава, кроме синовиальной оболочки, в патологический процесс, как правило, не вовлекаются.

Наиболее частыми проявлениями артрита или синовита являются:

- артикуляционное припухание;
- артикуляционная боль;
- артикуляционная болезненность — повышенная чувствительность сустава при пальпации;
- артикуляционная дисфункция.

Более редкими проявлениями артрита могут быть:

- локальная артикуляционная гипертермия;
- локальная артикуляционная гиперемия (при остром процессе);
- артикуляционная крепитация (хруст в суставе);
- артикуляционная деформация (костное утолщение, подвывих, вывих, контрактура, анкилоз).

Артикуляционная боль — наиболее частый и важный субъективный признак поражения сустава. Как и любое болевое ощущение, боль в суставе требует тщательной детализации, т. е. определения:

- локализации;
- иррадиации;
- интенсивности;
- глубины и характера ощущений;
- причин и условий ее появления или исчезновения, усиления или уменьшения;
- времени появления;
- длительности и периодичности;
- связи с другими симптомами;
- тенденции развития накануне обращения пациента к врачу.

Интенсивность боли оценивается с помощью визуальной аналоговой шкалы боли (ВАШ) или пятибалльной шкалы.

Визуальная аналоговая шкала боли (шкала оценки интенсивности боли) представляет собой 10-сантиметровую шкалу, начерченную на листе бумаги в виде прямой линии с сантиметровыми от 0 до 10 отметками (0 баллов — боли нет; 10 баллов — боль нестерпимая), на которой пациент отмечает уровень своих субъективных болевых ощущений (рис. 10, табл. 1).

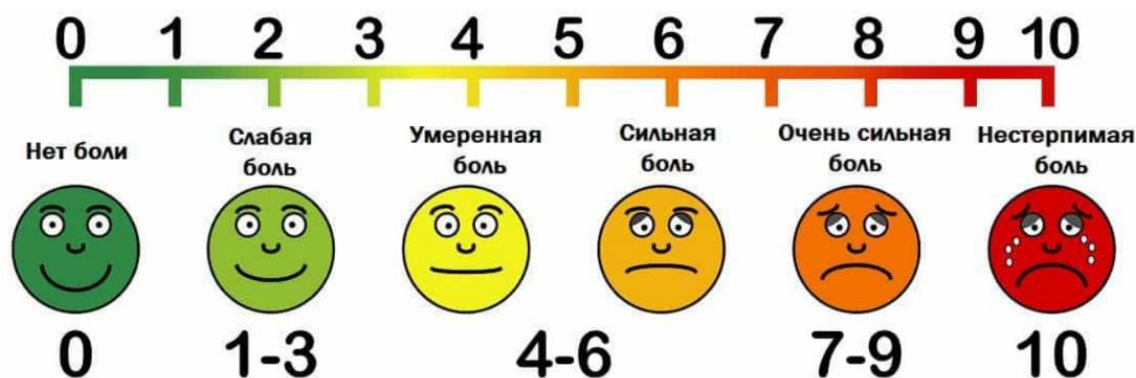

Рис. 10. Шкала оценки интенсивности боли

Таблица 1

Детальная характеристика данных шкалы оценки интенсивности боли

| Баллы | Характеристика боли |
|-------|---|
| 0 | Полное отсутствие боли |
| 1–3 | Слабая боль. Раздражает, но не очень мешает нормальной жизнедеятельности |
| 1 | Боль очень слабая, едва заметная. Большую часть времени пациент о ней не думает |
| 2 | Несильная боль. Она может раздражать и время от времени приступообразно усиливаться |
| 3 | Боль заметная. Она отвлекает, однако к ней можно привыкнуть и приспособиться |
| 4–6 | Боль средней тяжести. Мешает нормальной жизнедеятельности |
| 4 | Умеренная боль. Если человек глубоко погружен в какое-то занятие, он может игнорировать ее, но только в течение какого-то времени, однако затем она обязательно отвлечет внимание на себя |
| 5 | Умеренно сильная боль. Ее нельзя игнорировать больше, чем несколько минут, но сделав над собой усилие, человек может выполнять какую-то работу или участвовать в каком-то мероприятии |
| 6 | Умеренно сильная боль, которая мешает выполнять нормальные ежедневные действия, так как сосредоточение на чем-то становится чрезвычайно сложной задачей |
| 7–9 | Жесточая боль. Инвалидизирует, не позволяет выполнять обычные обязанности, общаться с людьми |
| 7 | Тяжелая боль. Подчиняет себе все ощущения и существенно ограничивающая способность человека производить обычные действия и общаться с другими. Мешает спать |
| 8 | Интенсивная боль. Физическая активность сильно ограничена. Словесное общение требует огромного усилия |

| Баллы | Характеристика боли |
|-------|--|
| 9 | Мучительная боль. Человек не в состоянии разговаривать. Возможны неконтролируемые стоны или плач |
| 10 | Невыносимая боль. Человек привязан к постели и, возможно, в бреду. Болевые ощущения такой силы приходится испытывать в течение жизни очень малому количеству людей |

Пятибалльная шкала болевых ощущений:

- 0 баллов — боль отсутствует;
- 1 балл — минимальная боль, не требующая лечения, не снижающая трудоспособность и не ухудшающая сон;
- 2 балла — умеренная боль, снижающая трудоспособность, возможность самообслуживания, не дающая уснуть пациенту, но уменьшающаяся или исчезающая под влиянием фармакотерапии анальгетиками;
- 3 балла — сильная боль, плохо поддающаяся лечению анальгетиками, ведущая к полной утрате трудоспособности, потере сна;
- 4 балла — очень сильная боль, несколько притупляющаяся под воздействием наркотических анальгетиков.

Припухание сустава может быть связано с внутрисуставным выпотом, утолщением синовиальной оболочки и внесуставных мягких тканей.

При внутрисуставном выпоте внутрисуставная жидкость в начале воспаления собирается в местах наименьшего сопротивления суставной капсулы (выпот в коленном суставе занимает медиальную ямку, выпот в плечевом суставе заполняет подклюичную ямку, выпот в голеностопном суставе формируется спереди между двумя лодыжками). Синовит межфаланговых суставов ведет к появлению припухлости в их заднебоковых отделах, а затем к исчезновению кожных складок над суставами.

Для выявления небольшого объема жидкости в суставе используется **«симптом выбухания»**. При этом симптомом надавливание на зону припухания приводит к перемещению свободной синовиальной жидкости в суставной полости и появлению выбухания в другой области сустава, которое исчезает при прекращении давления.

Если под влиянием массирующего выдавливания выбухание (выпячивание) не перемещается, значит выпота нет, а утолщена синовиальная оболочка или периапартулярные ткани. Нормальная синовиальная оболочка не прощупывается, измененная — ощущается при пальпации как «тестоватая».

Для выявления большого объема жидкости в суставе используется **«симптом флюктуации»**. При этом симптомом надавливание на припухший сустав одной рукой передается в другую суставную зону, что ощущается другой рукой. Припухание сустава, связанное с утолщением внесуставных мягких тканей, может иметь место:

- при бурсите — воспалении суставной сумки;

- тендините — воспалении сухожилия;
- теносиновите — воспалении синовиальноподобной оболочки сухожильного влагалища.

Клиническая симптоматология артрита:

1. Анталгическое положение сустава (при исключении контрактуры) — это такое положение воспаленного сустава, при котором внутрисуставное давление минимально, таким положением является *умеренная артикуляционная флексия*.

2. Разлитая боль или болезненность по ходу суставной щели.

3. Постоянный характер боли (в покое и при движении), одинаковая по интенсивности боль на всем протяжении движения более характерна для механических изменений в суставе (артроза), а не артрита.

4. Более сильная боль в начале движения указывает на отчетливый воспалительный генез процесса в суставе.

5. Универсальная стрессовая боль (при движениях практически во всех плоскостях).

6. Выпот в полости сустава (симптомы выбухания и флюктуации).

7. Пальпация утолщенной, «тестоватой» синовиальной оболочки.

8. Одинаковое уменьшение объема активных и пассивных движений.

9. Ограничение всех или большинства возможных в данном суставе движений во всех плоскостях (пропорциональное, или капсулярное, нарушение функции сустава).

Клиническая симптоматология поражения периартикулярных тканей:

1. Локальная боль и болезненность.

2. Линейная припухлость, связанная с воспалением синовиальных влагалищ.

3. Уменьшение объема активных движений при сохраненном объеме пассивных.

4. Нарушение подвижности сустава только в одной плоскости.

5. Избирательная стрессовая боль (только в одной плоскости).

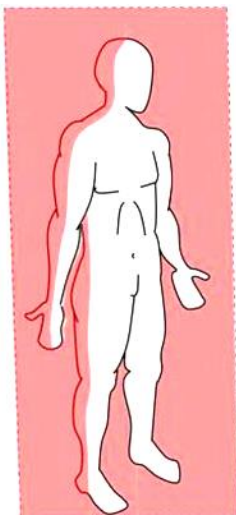
6. Боль при резистивном активном (изометрическом) движении.

Определенное дифференциально-диагностическое значение для разграничения артрита и поражения периартикулярных тканей имеет характер ограничения движений в суставе.

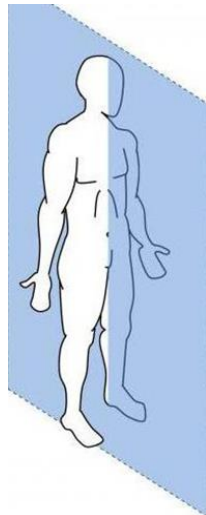
1.3. АРТИКУЛЯЦИОННАЯ МАНУАЛЬНАЯ ДИАГНОСТИКА

Артикуляционная мануальная диагностика базируется на понятиях клинической биомеханики. В клинической биомеханике выделяют три основные плоскости пространства — фронтальную, сагиттальную и горизонтальную (рис. 11).

Фронтальная плоскость



Сагиттальная плоскость



Горизонтальная плоскость

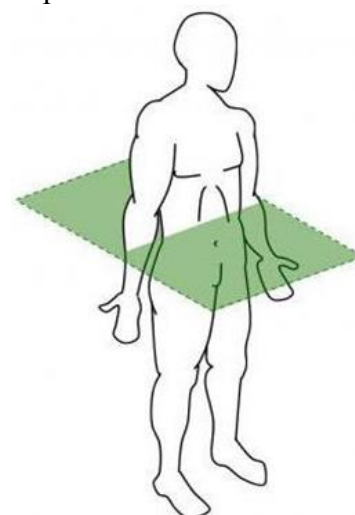


Рис. 11. Основные плоскости пространства

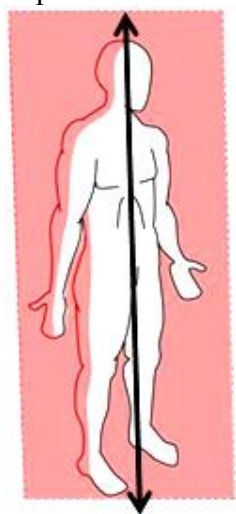Фронтальная плоскость (от лат. front — лоб) соотносится с лобной поверхностью, она параллельна поверхности лба. Фронтальная плоскость делит тело человека на переднюю и заднюю части.

Сагиттальная плоскость (от лат. sagitta — стрела) — плоскость, которая соотносится с воображаемой стрелой. Сагиттальная плоскость проходит спереди назад и делит тело человека на левую и правую части.

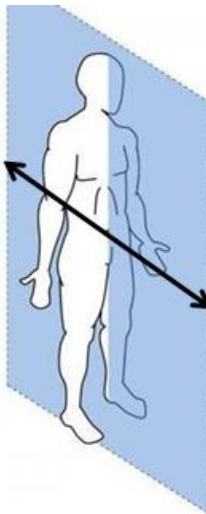
Горизонтальная плоскость (от лат. horizon, -ontis — ограничиваю) — плоскость, которая соотносится с горизонтом (граница неба с земной или водной поверхностью). Горизонтальная плоскость делит тело человека на верхнюю и нижнюю части.

Кроме этого в пространстве выделяют три основные оси — вертикальную, сагиттальную и фронтальную (рис. 12).

Вертикальная ось



Сагиттальная ось



Фронтальная ось

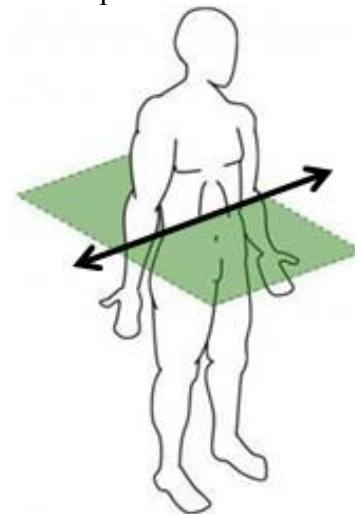


Рис. 12. Основные оси пространства

С представленными осями связана динамическая функция суставов, которая может осуществляться в трех основных видах:

- линейное движение — смещение, дислокация;
- угловое движение — вращение, ангуляция;
- спиралевидное движение — ввинчивание.

Под **линейным движением** понимают такой вид движения, при котором все точки объекта движутся вдоль какой-либо оси. Синоним линейного движения — смещение, дислокация. Смещение может быть:

- вдоль сагиттальной оси — вентральным, вентрализация (Ve);
- вдоль сагиттальной оси — дорзальным, дорсализация (Dr);
- вдоль фронтальной оси — медиальным, медиализация (M);
- вдоль фронтальной оси — латеральным, латерализация вправо (Ld);
- вдоль фронтальной оси — латеральным, латерализация влево (Ls);
- вдоль вертикальной оси — краниальным, краниализация (Cr);
- вдоль вертикальной оси — каудальным, каудализация (Cd).

Вдоль сагиттальной оси возможны вентральное смещение (Ve) и дорзальное смещение (Dr) (рис. 13).

Вдоль фронтальной оси возможны латеральное смещение вправо (Ld) и латеральное смещение влево (Ls) (рис. 14).

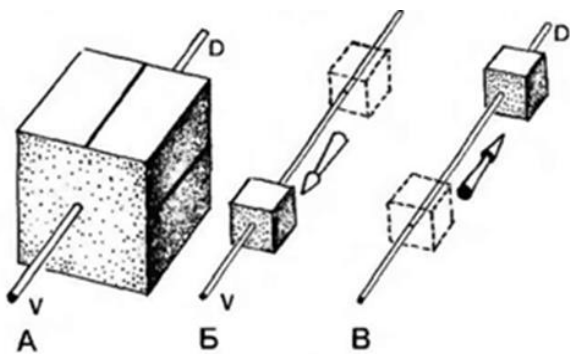


Рис. 13. Схема вентрального и дорзального смещения

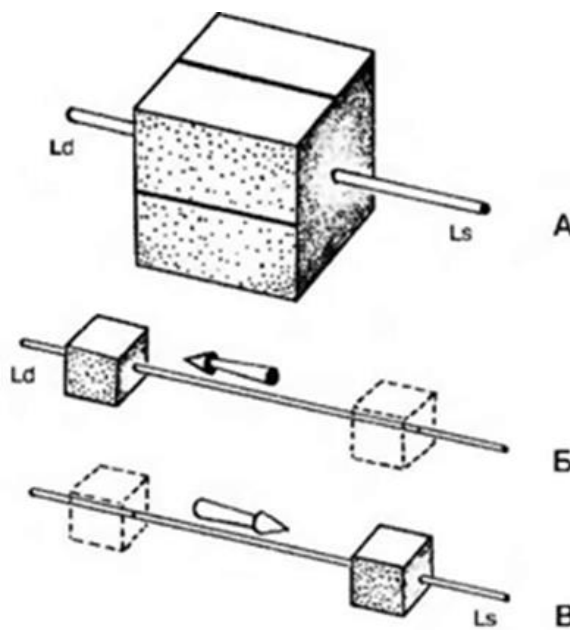


Рис. 14. Схема латерального смещения вправо и влево

Вдоль вертикальной оси возможны краниальное смещение (Cr) и каудальное смещение (Cd) (рис. 15).

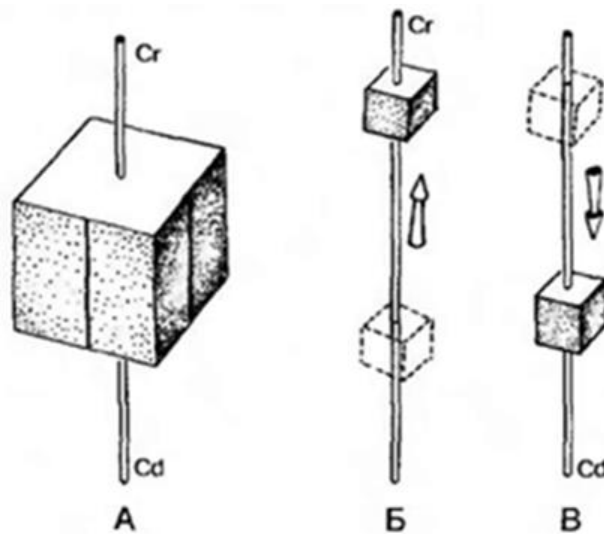


Рис. 15. Схема краниального и каудального смещения

Под **угловым движением** понимают такой вид движения, при котором все точки объекта движутся вокруг какой-либо оси. Синоним углового движения — вращение, ангуляция. Виды ангуляций:

- вокруг фронтальной оси — сгибание, флексия (F);
- вокруг фронтальной оси — разгибание, экстензия (E);
- вокруг сагиттальной оси — наклон вправо, латерофлексия вправо (Lf-d);
- вокруг сагиттальной оси — наклон влево, латерофлексия влево (Lf-s);
- вокруг вертикальной оси — поворот вправо, ротация вправо (R-d);
- вокруг вертикальной оси — поворот влево, ротация влево (R-s).

Вокруг фронтальной оси возможны флексия и экстензия (F, E) (рис. 16). Вокруг сагиттальной оси возможны латерофлексия вправо и влево (Lf-d, Lf-s) (рис. 17). Вокруг вертикальной оси возможны ротация вправо и влево (R-d, R-s) (рис. 18).

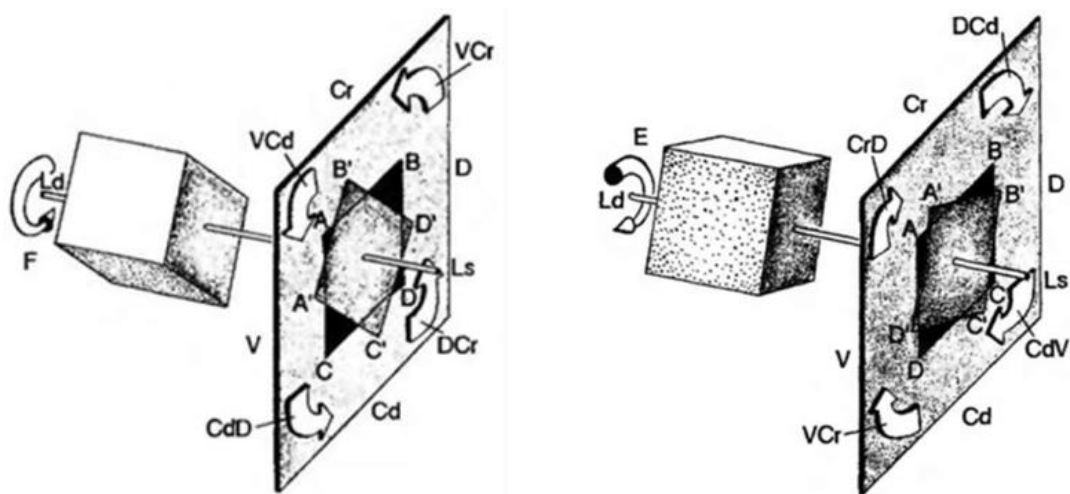


Рис. 16. Схема флексии и экстензии

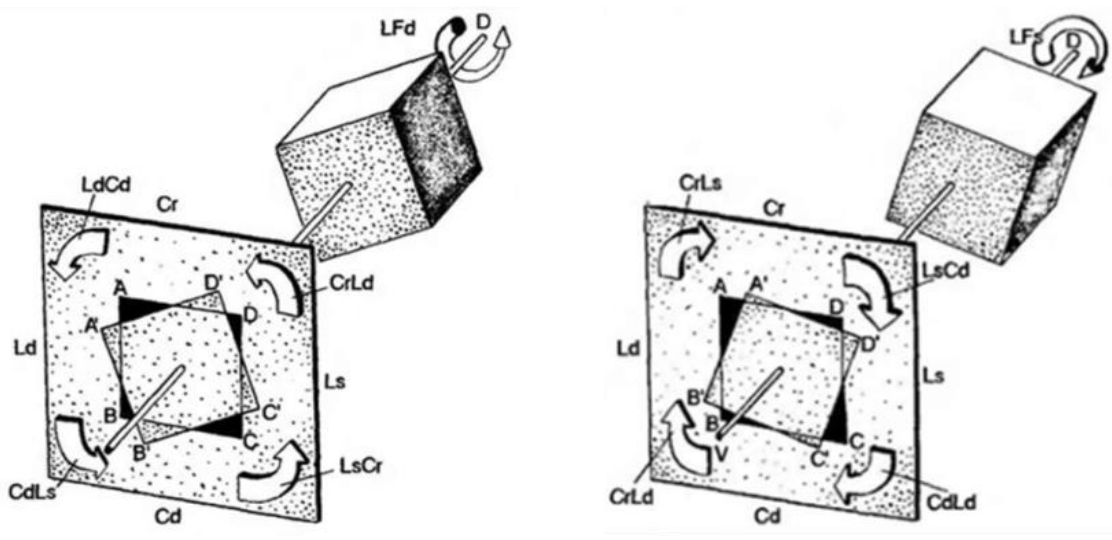


Рис. 17. Схема латерофлексии вправо и влево

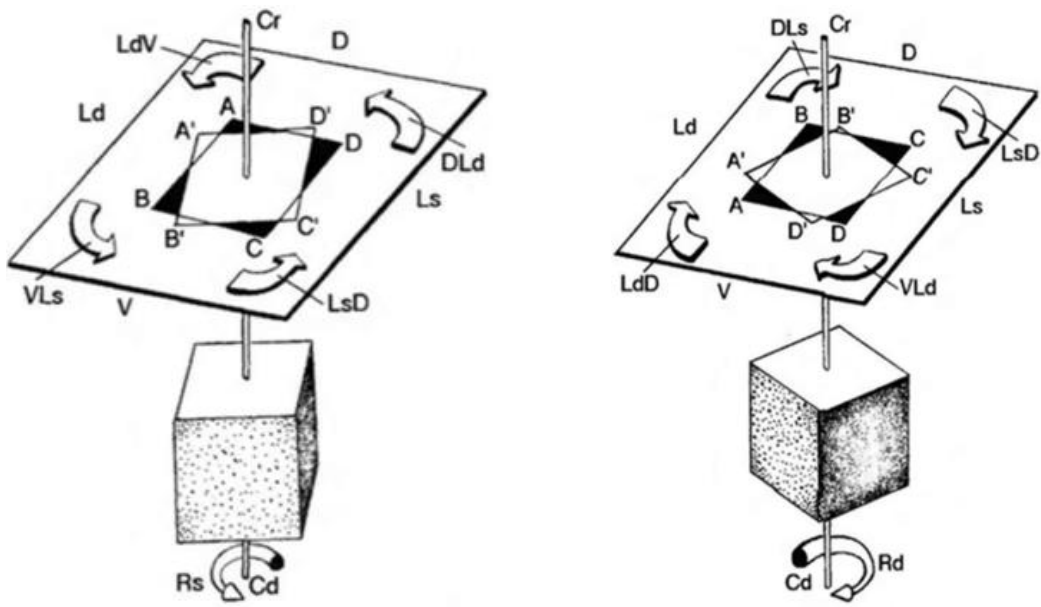


Рис. 18. Схема ротации вправо и влево

Под **спиралевидным движением** понимают такой вид движения, при котором все точки объекта движутся вдоль и вокруг какой-либо оси. Это сочетанное движение по правилу буравчика.

Сочетанное движение по правилу буравчика может быть правосторонним и левосторонним, содержит в себе два направления — ввинчивание и вывинчивание (рис. 19).

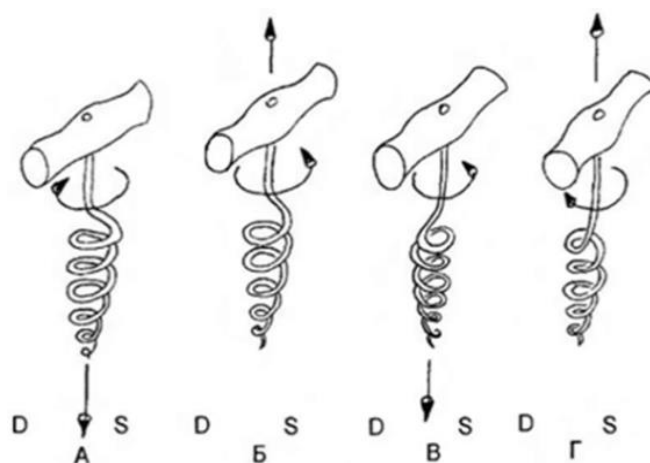


Рис. 19. Правило правостороннего и левостороннего буравчика

Артикуляционная мануальная диагностика осуществляется по определенному логически обоснованному алгоритму. Такой алгоритм предполагает постепенный переход от визуальной диагностики к ручной диагностической технике и включает шесть составляющих:

1. Визуальный артикуляционный осмотр.
2. Исследование активной артикуляционной динамики.
3. Исследование резистивной артикуляционной динамики.
4. Исследование артикуляционной статики.
5. Исследование пассивной артикуляционной динамики.
6. Периартикуляционная диагностика.

1.3.1. Визуальный артикуляционный осмотр

Артикуляционную диагностическую работу врача мануальной терапии необходимо начинать с осмотра обнаженного сустава, так как, еще не касаясь самого сустава, можно получить очень важную диагностическую информацию. Эта информация касается диагностики выше описанного артикуляционного синдрома и включает в себя изучение трех диагностических моментов:

- наличие дефигурации сустава;
- наличие изменения цвета кожи сустава;
- наличие вынужденного положения сустава.

1.3.2. Исследование активной артикуляционной динамики

Данное исследование также проводится с помощью визуальной диагностики. Активную артикуляционную динамику осуществляет сам пациент. Она включает в себя основные физиологические, возможные в данном суставе, движения, которые осуществляются вокруг основных пространственных осей. Такие движения называются вращениями или ангуляциями:

- активная артикуляционная флексия;

- активная артикуляционная экстензия;
- активная артикуляционная абдукция = латерофлексия;
- активная артикуляционная аддукция = медиофлексия;
- активная артикуляционная пронация = медиоротация;
- активная артикуляционная супинация = латероротация.

Флексия и экстензия осуществляются вокруг фронтальной оси, абдукция и аддукция (и их аналоги латерофлексия и медиофлексия) осуществляются вокруг сагиттальной оси, а пронация и супинация (и их аналоги медиоротация и латероротация) осуществляются вокруг вертикальной оси.

Диагностическая цель данного исследования — определение активных артикуляционных барьеров, другими словами — так исследуется объем активных движений в суставе, а также оценивается правильность (физиологичность) выполнения суставных движений по сравнению со здоровой стороной.

1.3.3. Исследование резистивной артикуляционной динамики

Данное исследование проводится с помощью ручной диагностической техники. При этом пациент осуществляет активные артикуляционные ангуляции, а врач своими руками оказывает сопротивление этим движениям. Другими словами — исследуются активные движения с преодолением сопротивления. Такое исследование называется исследованием резистивной динамики. При этом исследуются:

- резистивная артикуляционная флексия;
- резистивная артикуляционная экстензия;
- резистивная артикуляционная абдукция = латерофлексия;
- резистивная артикуляционная аддукция = медиофлексия;
- резистивная артикуляционная пронация = медиоротация;
- резистивная артикуляционная супинация = латероротация.

Диагностическая цель данного исследования — оперативное определение мышечной силы и мышечной болезненности мышц, функционально связанных с данным суставом.

1.3.4. Исследование артикуляционной статики

Данное исследование проводится с помощью ручной диагностической техники. При этом врач с помощью пальпации определяет наличие угловой и линейной статической артикуляционной патобиомеханики. Больной сустав может находиться как в положении вынужденного вращения (статическая ангуляция), так и в положении вынужденного смещения (статическая дислокация). Такая диагностика осуществляется с помощью ручного исследования положения костных анатомических структур сустава и сравнения этого положения со здоровой стороной. При этом исследуется следующая статическая патобиомеханика.

Статические артикуляционные ангуляции:

- статическая артикуляционная флексия;
- статическая артикуляционная экстензия;
- статическая артикуляционная абдукция;
- статическая артикуляционная аддукция;
- статическая артикуляционная пронация;
- статическая артикуляционная супинация.

Статические артикуляционные дислокации:

- статическая артикуляционная вентрализация;
- статическая артикуляционная дорзализация;
- статическая артикуляционная латерализация;
- статическая артикуляционная медиализация;
- статическая артикуляционная краниализация;
- статическая артикуляционная каудализация.

1.3.5. Исследование пассивной артикуляционной динамики

Данное исследование проводится с помощью ручной диагностической техники. При этом врач с помощью специальных мануальных хватов фиксирует одного артикуляционного партнера и осуществляет диагностику подвижности другого с помощью пассивных угловых и линейных движений в суставе. Диагностическая цель данного исследования — определение состояния барьерных функций сустава для диагностики функционального блокирования, гипермобильности и структурной неподвижности (анкилоз, артродез) сустава.

Пассивные артикуляционные ангуляции (F, E, Ad, Ab, Pr, Sup):

- пассивная артикуляционная флексия;
- пассивная артикуляционная экстензия;
- пассивная артикуляционная абдукция;
- пассивная артикуляционная аддукция;
- пассивная артикуляционная пронация;
- пассивная артикуляционная супинация.

Пассивные артикуляционные дислокации (Ve, Dr, L, M, Cr, Cd):

- пассивная артикуляционная вентрализация;
- пассивная артикуляционная дорзализация;
- пассивная артикуляционная латерализация;
- пассивная артикуляционная медиализация;
- пассивная артикуляционная краниализация;
- пассивная артикуляционная каудализация.

Пассивные артикуляционные дислокации составляют так называемую суставную игру («joint play») предложенную Меннелем.

1.3.6. Периартикуляционная мануальная диагностика

Данное исследование проводится врачом с помощью ручной диагностической техники. При этом врач с помощью пальпации исследует:

- кожные изменения;
- тонус тканей;
- дефигурацию;
- изменение температуры;
- крепитацию;
- флюктуацию;
- гипертонусы;
- триггерные пункты.

1.3.7. Капсулярный артикуляционный паттерн (по Цириаксу)

Джеймс Генри Цириакс — британский врач-ортопед — для дифференциальной диагностики внутрисуставного (капсулярного) поражения сустава и внесуставного (экстракапсулярного) поражения сустава предложил использовать исследование «капсулярного артикуляционного паттерна».

Капсулярный артикуляционный паттерн имеет синонимы:

- модель капсулы сустава;
- модель сустава;
- артикуляционная модель.

Под капсулярным артикуляционным паттерном следует понимать последовательное и пропорциональное ограничение движений в суставе (потери в градусах), характерное только для определенного сустава. При этом учитываются очередность развития и степень выраженности динамических артикуляционных нарушений (очередность и степень блокирования). Наличие капсулярного паттерна свидетельствует о суставной патологии внутри суставной капсулы (т. н. капсулярное поражение). Отсутствие капсулярного паттерна свидетельствует об экстракапсулярном поражении — сустав остается интактным, но поражаются периартикуляционные ткани.

Для примера приводим капсулярный артикуляционный паттерн плечевого сустава:

1. Сначала ограничивается наружная ротация на 30°.
2. Затем ограничивается абдукция на 45°.
3. Затем и меньше всего ограничивается внутренняя ротация — от 5 до 15°.

Модель сустава:

1. Латероротация — LR — 30°.
2. Абдукция — Abd — 45°.
3. Медиоротация — MR — 15°.

Таблица 2

Дифференциальная диагностика артикуляционного болевого синдрома при капсулярном и экстракапсулярном поражении сустава

| Диагностический признак | Капсулярное поражение | Экстракапсулярное поражение |
|--------------------------------|------------------------------|------------------------------------|
| Активная боль | Полиаксиальная | Моноаксиальная |
| Резистивная боль | Нет | Есть |
| Пассивная боль | Полиаксиальная | Нет или моноаксиальная |
| Зона боли | Распространенная | Локальная |
| Стартовая боль | Есть | Нет |
| Болезненность | Распространенная | Локальная |

Таблица 3

Дифференциальная диагностика артикуляционных барьерных функций при капсулярном и экстракапсулярном поражении сустава

| Диагностический признак | Капсулярное поражение | Экстракапсулярное поражение |
|---------------------------------|------------------------------|---|
| Артикуляционный активный барьер | Полиаксиальное ограничение | Моноаксиальное ограничение |
| Артикуляционный угулярный УБ | Полиаксиальное ограничение | Сохранен или моноаксиальное ограничение |
| Артикуляционный угулярный РД | Полиаксиальное ограничение | Сохранен или моноаксиальное ограничение |
| Артикуляционный линейный УБ | Полиаксиальное ограничение | Сохранен |
| Артикуляционный линейный РД | Полиаксиальное ограничение | Сохранен |

ГЛАВА 2

АРТИКУЛЯЦИОННАЯ МАНУАЛЬНАЯ ДИАГНОСТИКА СУСТАВОВ ВЕРХНЕЙ КОНЕЧНОСТИ

К суставам верхней конечности относятся плечевой сустав, локтевой сустав, проксимальный и дистальный лучелоктевые суставы, лучезапястный сустав, суставы кисти и пальцев.

2.1. ГУМЕРОАРТИКУЛЯЦИОННАЯ МАНУАЛЬНАЯ ДИАГНОСТИКА

Плечевой сустав, *articulatio humeri*, связывает плечевую кость, а через ее посредство — всю свободную верхнюю конечность с поясом верхней конечности, в частности с лопаткой (рис. 20). Головка плечевой кости, участвующая в образовании сустава, имеет форму шара. Сочленяющаяся с ней суставная впадина лопатки представляет плоскую ямку. Суставные поверхности покрыты гиалиновым хрящом.

Суставная впадина лопатки широкая внизу и сужается вверху. По окружности впадины прикрепляется состоящая из волокнистого хряща суставная губа (*labrum glenoidale*), которая укрепляет плечевой сустав, увеличивает объем впадины без уменьшения подвижности, а также смягчает толчки и сотрясения при движении головки.

Суставная поверхность головки плечевой кости обращена назад, вверх и медиально; при любом положении плеча с суставной впадиной соприкасается лишь ее часть. Межбугорковая борозда, где находится сухожилие длинной головки двуглавой мышцы, ограничена большим бугорком плечевой кости с латеральной стороны и малым — с медиальной.

Суставная капсула плечевого сустава полностью закрывает сустав, просторна и довольно слабо натянута. Капсула плечевого сустава способна растягиваться до размеров, вдвое превышающих размеры головки плечевой кости. Это придает суставу высокую подвижность, однако уменьшает его стабильность. Капсула прикрепляется к краям суставной губы и суставной впадины лопатки и к анатомической шейке и диафизу плечевой кости. Изнутри капсула выстлана синовиальной оболочкой, которая переходит на сообщающееся с полостью сустава влагалище сухожилия длинной головки двуглавой мышцы плеча.

Синовиальная оболочка, выстилающая изнутри капсулу сустава, дает два внесуставных выпячивания.

Первое из них — межбугорковое синовиальное влагалище (*vagina synovialis intertubercularis*) — окружает сухожилие длинной головки двуглавой мышцы, лежащее в межбугорковой борозде (*sulcus intertubercularis*).

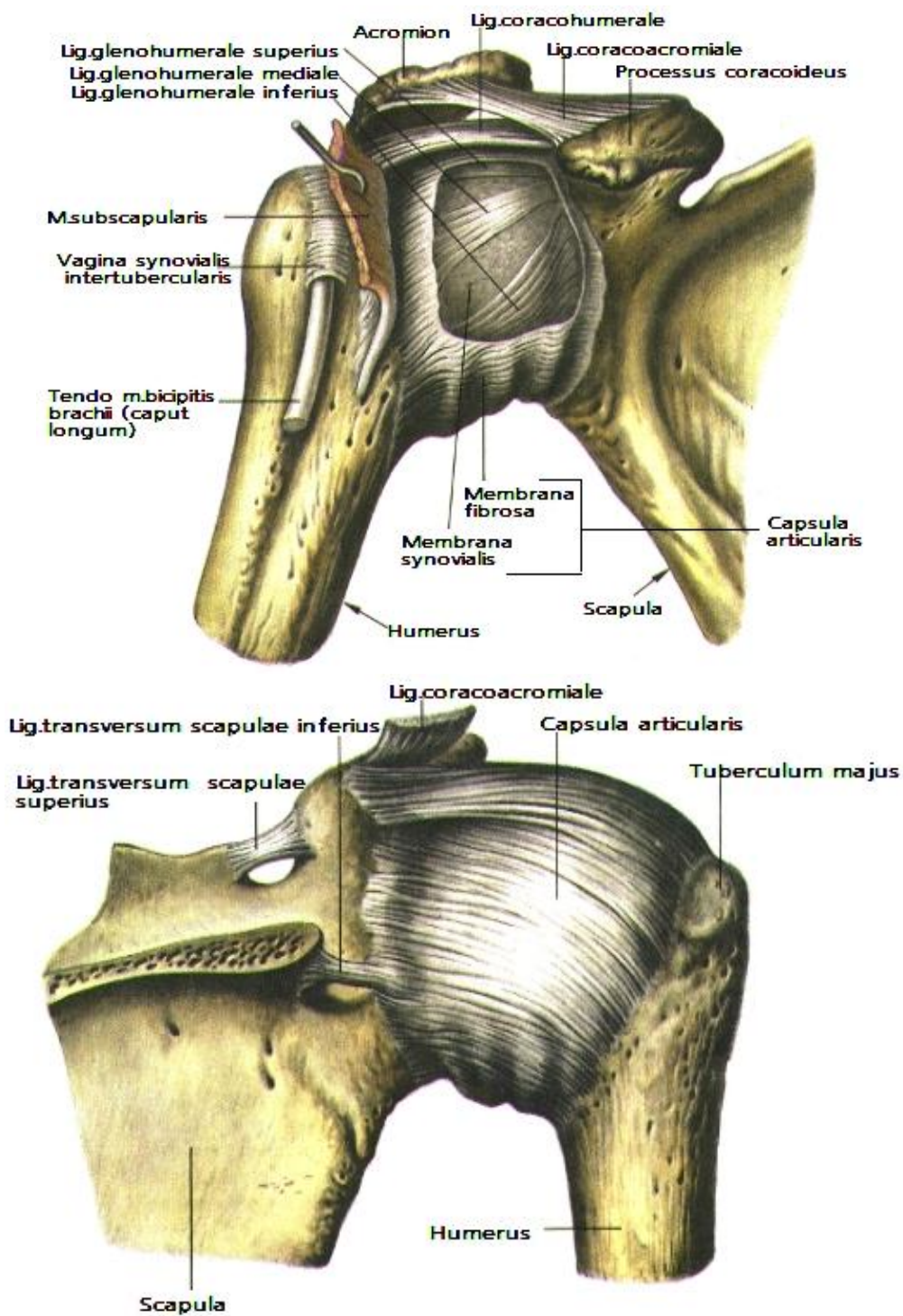


Рис. 20. Анатомические особенности плечевого сустава (вид спереди и сзади)

Второе синовиальное выпячивание — подсухожильная сумка подлопаточной мышцы (*bursa m. subscapularis subtendinea*) — расположено под верхним отделом подлопаточной мышцы (*m. subscapularis*). Полость плечевого сустава часто сообщается с сумкой подлопаточной мышцы.

Фиброзный слой суставной капсулы имеет утолщенные и слабые участки. Утолщения капсулы образуются за счет связок.

Наиболее выраженная из них — клювовидно-плечевая связка (*ligamentum coracohumerale*), начинающаяся от наружного края клювовидного отростка и направляющаяся к большому и малому бугоркам плечевой кости. Она представляет собой фиброзное уплотнение капсулы. Клювоплечевая связка располагается над плечевым суставом и вместе с плечевым и клювовидным отростком лопатки образует свод плеча.

На внутренней поверхности суставной капсулы спереди имеются три суставно-плечевые связки или связки Флуда [Flood]:

1) верхняя суставно-плечевая связка (*ligamentum glenohumerale superius*);

2) средняя суставно-плечевая связка (*ligamentum glenohumerale mediale*);

3) нижняя суставно-плечевая связка (*ligamentum glenohumerale inferius*).

Местами прикрепления данных связок являются анатомическая шейка плеча и суставная губа лопатки. Между этими суставно-плечевыми связками остаются «слабые места». Особенно тонка капсула сустава между средней и нижней связками — это место является передним «слабым местом» капсулы. Средняя суставно-плечевая связка иногда бывает слишком тонкой или отсутствует вообще, что способствует переднему вывиху плеча.

Суставная капсула плечевого сустава в нижнемедиальном отделе истончена и формирует складчатое образование — подмышечный карман (*recessus axillaris*), а на остальном протяжении в ее фиброзный слой вплетаются сухожилия нескольких мышц:

1) надостной мышцы;

2) подостной мышцы;

3) малой круглой мышцы;

4) подлопаточной мышцы.

При движениях в плечевом суставе сухожилия описанных мышц оттягивают суставную капсулу и не позволяют ей ущемиться между суставными поверхностями костей. Особенностью сустава является прохождение через его полость сухожилия длинной головки двуглавой мышцы плеча.

Большое значение в укреплении капсулы плечевого сустава имеют сухожилия мышц, окружающих сустав. Укрепляющее влияние мышц реализуется разными путями. Так, двуглавая мышца плеча, клювовидно-плечевая и дельтовидная мышцы не имеют непосредственной связи с капсулой сустава, но способствуют удержанию суставных концов лопатки и плечевой кости. Другие мышцы связаны непосредственно с капсулой сустава.

Сверху и снаружи сустав прикрывает сухожилие надостной мышцы (*m. supraspinatus*), которое, направляясь из одноименной впадины, проходит под клювовидно-акромиальной связкой (*ligamentum coracoacromiale*) и прикрепляется к верхней части большого бугорка плечевой кости.

Сзади плечевой сустав прикрыт сухожилием подостной мышцы (*m. infraspinatus*), прикрепляющегося к большому бугорку ниже места при-

крепления надостной мышцы (*m. supraspinatus*), а также и сухожилием малой круглой мышцы (*m. teres minor*), которое прикрепляется к большому бугорку ниже сухожилия подостной мышцы (*m. infraspinatus*).

Впереди плечевого сустава располагается широкое и плоское сухожилие подлопаточной мышцы (*m. subscapularis*), прикрепляющееся к малому бугорку плечевой кости.

Таким образом, капсула плечевого сустава достаточно хорошо укреплена связками и сухожилиями мышц сверху и сзади, а снизу, спереди и внутри такого укрепления нет. Это в значительной степени обуславливает то, что в большинстве случаев головка плечевой кости вывихивается вперед и внутрь.

Кроме суставного связочного аппарата лопатка имеет три собственные связки, не имеющие отношения к суставам:

– клювовидно-акромиальная связка (*lig. coracoacromiale*) — протягивается в виде свода над плечевым суставом от переднего края акромиона к крючковидному отростку (*processus coracoideus*);

– верхняя поперечная связка лопатки (*lig. transversum scapulae superius*) — натягивается над вырезкой лопатки, превращая ее в отверстие, в котором проходит надлопаточный нерв (*n. suprascapularis*);

– нижняя поперечная связка лопатки (*lig. transversum scapulae inferius*) — более слабая, идет от основания акромиона через шейку лопатки к заднему краю суставной впадины (через спиногленоидную вырезку): под ней проходит надлопаточная артерия (*a. suprascapularis*) и надлопаточный нерв (*n. suprascapularis*).

В области плечевого сустава имеются синовиальные сумки, которые необходимы для уменьшения трения между мышцами, сухожилиями и связками (рис. 21). Среди них выделяют следующие:

- субакромиальная сумка;
- поддельтовидная сумка;
- сумка клювовидно-плечевой мышцы;
- подсухожильная сумка надостной мышцы.

Основная синовиальная сумка плечевого сустава — субакромиальная, а поддельтовидная сумка, сумка клювовидно-плечевой мышцы и подсухожильная сумка надостной мышцы фактически представляют собой выпячивания субакромиальной сумки или суставной капсулы.

Нижний листок субакромиальной сумки частично прикрывает межбугорковую борозду плечевой кости, верхний — прикрепляется к нижней поверхности акромиона и клювовидно-акромиальной связке. Верхний и нижний листки плотно прилегают друг к другу. Субакромиальная сумка играет важную роль в биомеханике плеча, обеспечивая скольжение мышечной капсулы плечевого сустава под акромионом и клювовидно-акромиальной связкой. При бурсите трение листков настолько болезненно,

что отведение и вращение плеча становятся невозможными. Адгезивный субакромиальный бурсит резко ограничивает движения в плечевом суставе.

Плечевой сустав иннервируют два чувствительных нерва: подкрыльцовый и надлопаточный (C₅–C₆).

Подкрыльцовый нерв огибает плечевую кость снизу и сзади, отдавая ветви к капсуле плечевого сустава.

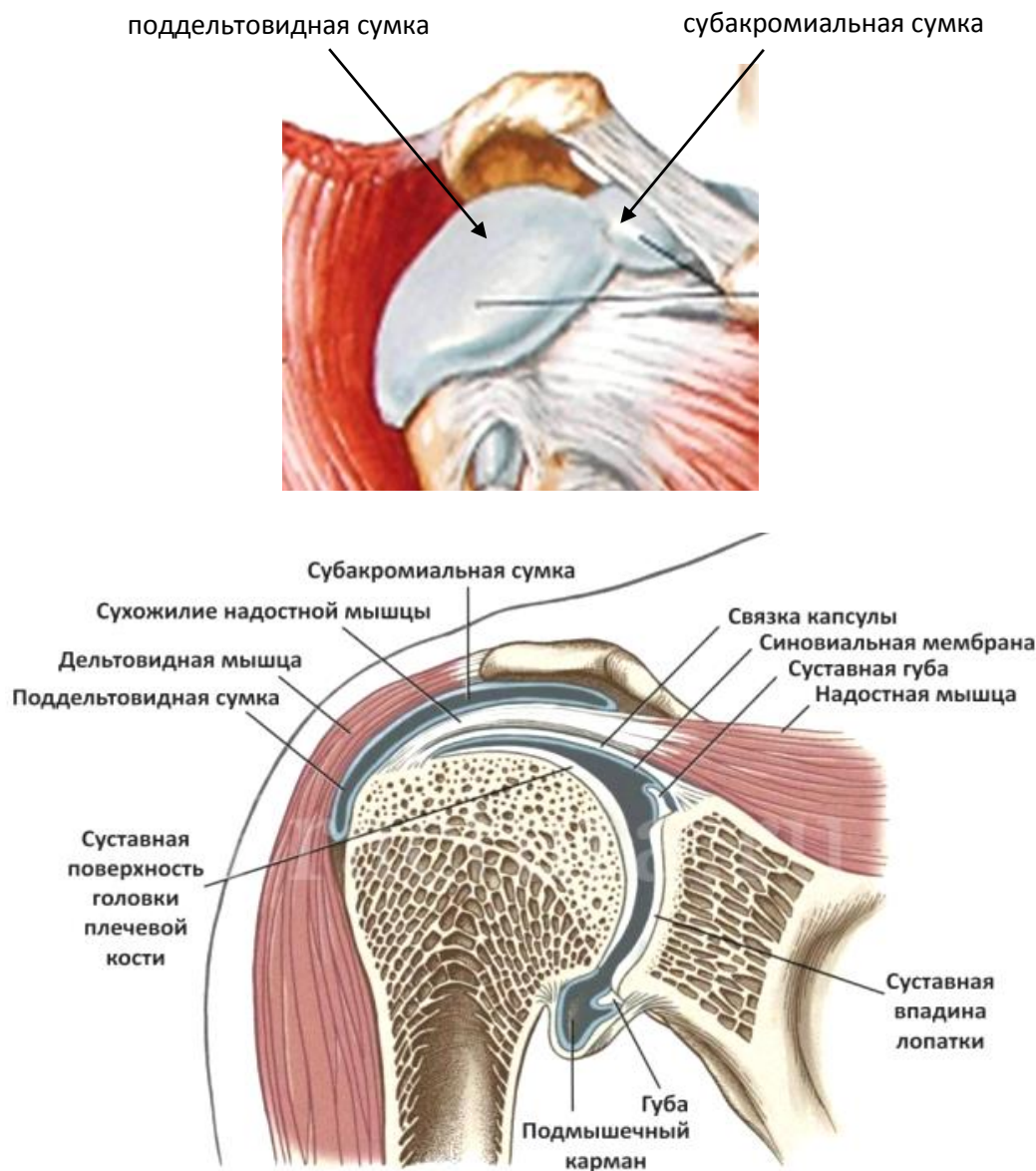


Рис. 21. Анатомические особенности синовиальных сумок плечевого сустава (объемно и на фронтальном срезе)

Надлопаточный нерв отходит от надключичной части плечевого сплетения, идет латерально и вниз и в области надлопаточной вырезки поворачивает вниз. В области вырезки он относительно фиксирован за счет расположенной над ним поперечной связки лопатки. После выхода из вырезки надлопаточный нерв отдает две ветви надостной мышце и несколько мел-

ких чувствительных ветвей к капсуле плечелопаточного сустава. Далее нерв следует вниз в спиногленоидную вырезку, на уровне которой он делится на 2–4 двигательные ветви, иннервирующие подостную мышцу.

Надлопаточный нерв иннервирует верхние и задние отделы капсулы плечевого сустава, акромиально-ключичный сустав и большую часть влагалища сухожилия длинной головки двуглавой мышцы.

Оба нерва иннервируют также клювовидно-ключичную, клювовидно-акромиальную, клювовидно-плечевую и суставно-плечевые связки. Клювовидный отросток и акромиально-ключичный сустав иннервируются ветвями длинного грудного нерва. Болевая чувствительность суставного хряща и кости низкая, она возрастает в следующем порядке: суставной хрящ и кость, мышцы, сухожилия.

Плечевой сустав отличается большой подвижностью, представляет собой типичное многоосное шаровидное сочленение, поэтому мышцы располагаются со всех сторон сустава. Движения совершаются вокруг трех главных осей (фронтальной, сагиттальной и вертикальной):

- вокруг фронтальной оси рука производит флексию и экстензию;
- вокруг сагиттальной оси совершаются абдукция и аддукция;
- вокруг вертикальной оси происходит латероротация (супинация) и медиоротация (пронация).

Существуют также круговые движения (циркумдукция).

Флексия и абдукция в плечевом суставе возможны только до горизонтального уровня, так как дальнейшее движение тормозится натяжением суставной капсулы и упором верхнего конца плечевой кости в свод, образуемый акромионом лопатки и клювовидно-акромиальной связки (*ligamentum coracoacromiale*). Если флексия и абдукция осуществляются выше горизонтального уровня, то в движение включается пояс верхней конечности, при этом происходит латероротация лопатки и смещение ее нижнего угла кпереди.

Мышцы плечевого сустава. Соответственно шаровидной форме сустава (многоосный сустав) мышцы плечевого сустава располагаются со всех его сторон. Топографически суставные мышцы разделены на дорзальную и вентральную группы.

Дорзальная группа мышц плечевого сустава. Дельтовидная мышца (*m. deltoideus*) начинается от ключицы и лопатки, прикрепляется к дельтовидной бугристости плечевой кости, между мышцей и большим бугорком плечевой кости залегает больших размеров поддельтовидная сумка (*bursa subdeltoidea*). Иннервируется мышца подкрыльцовым нервом, *n. axillaris* (C_v–C_{vi}).

Функции дельтовидной мышцы:

- 1) сокращение средней (акромиальной) части вызывает отведение руки до горизонтального уровня — абдукция;

2) при сокращении передней (ключичной) части рука поднимается кпереди — флексия;

3) сокращение задней (лопаточной) части приводит к подниманию руки кзади — экстензия.

Надостная мышца (m. supraspinatus) начинается от стенок надостной ямки, проходит под акромионом, прикрепляется к большому бугорку плечевой кости. Концевое сухожилие срастается с задней поверхностью капсулы плечевого сустава. Иннервируется мышца надлопаточным нервом, n. suprascapularis (C_v–C_{vi}).

Функции надостной мышцы:

- 1) отведение плеча — абдукция;
- 2) является синергистом дельтовидной мышцы.

Подостная мышца (m. infraspinatus) начинается от всей поверхности подостной ямки и задней поверхности лопатки, пучки прикрепляются к большому бугорку плечевой кости. У места прикрепления имеется подсухожильная сумка (bursa subtendinea m. infraspinati). Иннервируется мышца надлопаточным нервом, n. suprascapularis (C_v–C_{vi}).

Функции подостной мышцы:

- 1) вращение плеча кнаружи (супинация);
- 2) отведение поднятой руки назад;
- 3) является синергистом малой круглой мышцы.

Малая круглая мышца (m. teres minor) начинается от узкой площадки вдоль латерального края лопатки от подсухожильного бугорка до нижнего угла лопатки. Мощное сухожилие срастается с задней поверхностью суставной капсулы, прикрепляются к нижнему краю большого бугорка плечевой кости. Иннервируется мышца подкрыльцовым нервом, n. axillaris (C_v–C_{vi}).

Функция малой круглой мышцы:

- 1) вращение плеча кнаружи (супинация);
- 2) небольшая экстензия плеча;
- 3) является синергистом подостной мышцы.

Большая круглая мышца (m. teres major) начинается от наружного края нижнего угла лопатки и от фасции подостной мышцы (fascia m. infraspinati). Прикрепляются к гребню малого бугорка плечевой кости (подмышкой). У места прикрепления располагается подсухожильная сумка большой круглой мышцы (bursa subtendinea m. teretis majoris). Иннервируется мышца подлопаточным нервом, n. subscapularis (C_v–C_{vii}).

Функции большой круглой мышцы:

- 1) вращение плеча кнутри (пронация);
- 2) тянет плечо назад (экстензия);
- 3) приведение плеча к туловищу (аддукция);
- 4) является синергистом подлопаточной мышцы.

Широчайшая мышца спины (m. latissimus dorsi) имеет каудальные и краниальную точки прикрепления.

Начало мышцы — каудальные точки прикрепления:

– остистые отростки последних четырех (а иногда пяти и шести) грудных позвонков — Th₇₋₁₂;

– остистые отростки всех поясничных и крестцовых позвонков — L₁₋₅; S₁₋₅;

– задняя часть подвздошного гребня;

– четыре зубца от четырех нижних ребер — R₉₋₁₂. Эти зубцы чередуются с задними зубцами наружной косой мышцы живота.

Конец мышцы — краниальная точка прикрепления: от мест своего начала волокна широчайшей мышцы спины идут кверху и латерально в сходящемся направлении и прикрепляются к гребню малого бугорка (crista tuberculi minoris) плечевой кости (подмышкой).

Широчайшая мышца спины занимает всю нижнюю часть спины, подходя своей верхней частью под нижний конец трапециевидной мышцы. В начальной своей части, в поясничной области, широчайшие мышцы спины обеих сторон образуют обширный апоневроз, сращенный с груднопоясничной фасцией (fascia thoracolumbalis). Иннервация мышцы осуществляется от заднего грудного нерва (n. thoracodorsalis) и от подлопаточного нерва, n. subscapularis (C_{VI}–C_{VIII}).

Функции широчайшей мышцы спины:

1) разгибание плеча — экстензия;

2) внутренняя ротация плеча — пронация;

3) приведение плеча — аддукция;

4) действуя через посредство плечевой кости, мышца передвигает в том же направлении и пояс верхней конечности;

5) вследствие своего прикрепления к ребрам мышца при фиксированных руках может расширять грудную клетку, содействуя вдоху, а также подтягивать туловище к рукам, например при лазании по канату.

Вентральная группа мышц плечевого сустава.

Подлопаточная мышца (m. subscapularis) занимает своим началом всю реберную поверхность (facies costalis) лопатки и прикрепляется к малому бугорку, tuberculum minus плечевой кости (подмышкой). Иннервация мышцы осуществляется подлопаточным нервом, n. subscapularis (C_V–C_{VII}).

Функции подлопаточной мышцы:

1) вращение плеча внутрь — пронация;

2) натяжение суставной капсулы плечевого сустава для предохранения ее от ущемления.

Большая грудная мышца (m. pectoralis major) начинается тремя пучками. Начало большой грудной мышцы:

– от медиальной половины ключицы, ключичная часть — pars clavicularis;

– от передней поверхности грудины и хрящей II–VII ребер, грудино-реберная часть — *pars sternocostalis*;

– от передней стенки влагалища прямой мышцы живота, брюшная часть — *pars abdominalis*.

Конец прикрепления большой грудной мышцы: мышца прикрепляется своим сухожилием к гребню большого бугорка (*crista tuberculi majoris*) головки плечевой кости. Иннервация мышцы осуществляется от наружного и внутреннего грудных нервов, nn. *pectorales medialis et lateralis* (C_V–C_{VIII}).

Функции большой грудной мышцы:

- 1) приведение плеча к туловищу — аддукция;
- 2) внутренняя ротация плеча — пронация;
- 3) ключичная часть мышцы осуществляет сгибание плеча — флексия;
- 4) при фиксированных верхних конечностях мышца может приподнимать ребра с грудиной и этим содействовать вдыханию, а также участвует в подтягивании туловища при лазании.

Клювовидно-плечевая мышца (*m. coracobrachialis*) начинается от клювовидного отростка лопатки вместе с короткой головкой двуглавой мышцы плеча (*m. biceps brachii*) и малой грудной мышцы (*m. pectoralis minor*) и прикрепляется к медиальной поверхности плечевой кости дистально от *crista tuberculi minoris*. Иннервация мышцы осуществляется от мышечно-кожного нерва, n. *musculocutaneus* (C_V–C_{VII}).

Функции клювовидно-плечевой мышцы:

- 1) сгибание плеча — флексия;
- 2) приведение плеча — аддукция.

Двуглавая мышца плеча (*m. biceps brachii*) имеет проксимальную и дистальную части. Проксимальная часть мышцы состоит из двух головок:

– длинная головка (*caput longum*) — начинается от подсуставного бугорка (*tuberculum supraglenoidale*) лопатки длинным сухожилием, которое проходит через полость плечевого сустава и затем ложится в межбугорковую борозду (*sulcus intertubercularis*) плечевой кости, и здесь охватывается синовиальным межбугорковым влагалищем (*vagina synovialis intertubercularis*);

– короткая головка (*caput breve*) — берет начало от клювовидного отростка (*processus coracoideus*) лопатки.

Дистальная часть мышцы: обе головки двуглавой мышцы плеча, соединяясь, переходят в продолговатое веретенообразное брюшко, которое оканчивается сухожилием, прикрепляющимся к бугристости лучевой кости (*tuberositas radii*).

От сухожилия двуглавой мышцы плеча медиально отходит плоский сухожильный пучок (*aponeurosis m. bicipitis brachii*), вплетающийся в фасцию предплечья.

Между сухожилием двуглавой мышцы плеча и бугристостью лучевой кости (*tuberositas radii*) находится постоянная синовиальная двуглаво-

лучевая сумка (bursa bicipitoradialis). Иннервация мышцы осуществляется от мышечно-кожного нерва, n. musculocutaneus (C_v–C_{vii}).

Функции двуглавой мышцы плеча:

- 1) сгибание предплечья в локтевом суставе — локтевая флексия;
- 2) наружная ротация предплечья — локтевая супинация (благодаря точке своего прикрепления на лучевой кости она действует также как супинатор, если предплечье предварительно было пронировано);
- 3) сгибание плеча — флексия (так как двуглавая мышца перекидывается не только через локтевой сустав, но и через плечевой, то может действовать на него, сгибая плечо, но только в том случае, если локтевой сустав укреплен сокращением трехглавой мышцы плеча, m. triceps).

Итоги мускулярной активности в области плечевого сустава представлены в табл. 4.

В ортопедии мышечные образования в области плечевого сустава носят специальный термин «манжетка ротаторов плечевого сустава». Мышцы манжетки ротаторов классифицируются по функциональной принадлежности и по месту прикрепления их сухожилий (табл. 5).

Таблица 4

| Наименование мышцы | Артикуляционная динамика | Функции |
|--|---|---|
| <i>Дорзальная группа мышц плечевого сустава</i> | | |
| Дельтовидная мышца, m. deltoideus | Гумероартикуляционная абдукция | Отведение руки до горизонтального уровня, подъем плеча кпереди и кзади |
| | Гумероартикуляционная флексия | |
| | Гумероартикуляционная экстензия | |
| Надостная мышца, m. supraspinatus | Гумероартикуляционная абдукция | Отведение руки, синергист дельтовидной мышцы |
| Подостная мышца, m. infraspinatus | Гумероартикуляционная латероротация (супинация) | Вращает плечо кнаружи |
| Малая круглая мышца, m. teres minor | Гумероартикуляционная латероротация (супинация) | Вращает плечо кнаружи |
| Большая круглая мышца, m. teres major | Гумероартикуляционная медиоротация (пронация) | Тянет руку кзади и книзу, приводя ее к туловищу и вращая кнутри |
| | Гумероартикуляционная аддукция | |
| | Гумероартикуляционная экстензия | |
| Широчайшая мышца спины, m. latissimus dorsi | Гумероартикуляционная медиоротация (пронация) | Вращает руку кнутри и тянет назад, содействует вдоху, при фиксированной руке подтягивает туловище |
| | Гумероартикуляционная экстензия | |
| <i>Вентральная группа мышц плечевого сустава</i> | | |
| Подлопаточная мышца, m. subscapularis | Гумероартикуляционная медиоротация (пронация) | Вращает плечо внутрь, натягивает суставную сумку |

| Наименование мышцы | Артикуляционная динамика | Функции |
|---|---|---|
| Большая грудная мышца, m. pectoralis major | Гумероартикуляционная аддукция | Приводит руку к туловищу и поворачивает ее внутрь, ключичная часть поднимает руку вперед |
| | Гумероартикуляционная медиоротация (пронация) | |
| | Гумероартикуляционная флексия | |
| Клювоплечевая мышца, m. coracobrachialis | Гумероартикуляционная флексия | Поднимает плечо кпереди и приводит руку |
| | Гумероартикуляционная аддукция | |
| Двуглавая мышца плеча, m. biceps brachii | Гумероартикуляционная флексия | Сгибает плечо при укреплении локтевого сустава сокращением трехглавой мышцы плеча, m. triceps |

Таблица 5

Манжетка ротаторов плеча

| Функция | Супинаторы | Пронаторы |
|----------------|---|---|
| Место энтезиса | Прикрепляются к большому бугорку плечевой кости | Прикрепляются к малому бугорку плечевой кости |
| Мышцы | Подостная, малая круглая, надостная* | Подлопаточная, большая круглая |

* Причислена к супинаторам по месту энтезиса.

2.1.1. Визуальная гумероартикуляционная диагностика

Деформация плечевого сустава встречается при деформирующем остеоартрозе, при посттравматических изменениях сустава, вывихе сустава, разрушении суставных поверхностей. При визуальном осмотре определяется нарушение формы сустава, плавности его очертаний.

Припухание плечевого сустава встречается при воспалении сустава. Визуально при легкой степени припухания отмечается сглаженность контуров сустава, при средней степени припухания сустав теряет свои нормальные очертания, при выраженной степени припухания определяется «шаровидный сустав». Внутрисуставной выпот плечевого сустава заполняет подклюичную ямку, что проявляется в ее сглаженности. При теносиновите длинной головки двуглавой мышцы плеча припухлость локализуется по передней поверхности плечевого сустава и верхней трети плеча.

Гиперемия плечевого сустава имеет место при воспалении сустава и периартикуляционных тканей. Вынужденное положение сустава может иметь место при параличах (свисание), при замороженном плече (приведение и пронация), при вывихах (сгибание и разгибание).

2.1.2. Исследование активной гомероартикуляционной динамики

Капсулярный гомероартикуляционный паттерн. Ограничение активных движений в плечевом суставе (потери в градусах):

- сначала ограничивается латероротация до 30°;
- затем ограничивается абдукция — 45°;
- позже всех и меньше всего ограничивается медиоротация — от 5 до 15°.

Формула модели капсулы: **LR – Abd – MR.**

Алгоритм исследования активной гомероартикуляционной динамики:

1. Исследование активной гомероартикуляционной флексии.
2. Исследование активной гомероартикуляционной экстензии.
3. Исследование активной гомероартикуляционной абдукции.
4. Исследование активной гомероартикуляционной аддукции.
5. Исследование активной гомероартикуляционной медиоротации.
6. Исследование активной гомероартикуляционной латероротации.
7. Исследование активной гомероартикуляционной гиперабдукции.
8. Исследование активного гомероартикуляционного гиперабдукционного болевого теста.
9. Исследование активной абдукционной гомероартикуляционной медиоротации.
10. Исследование активной абдукционной гомероартикуляционной латероротации.
11. Исследование активной горизонтальной гомероартикуляционной абдукции.
12. Исследование активной горизонтальной гомероартикуляционной аддукции.
13. Исследование активной гомероартикуляционной протракции.
14. Исследование активной гомероартикуляционной ретракции.
15. Исследование активной гомероскапулярной элевации.
16. Исследование активной гомероскапулярной наружной ротации.
17. Исследование суммарной активной гомероартикуляционной динамики.

Методики исследования активной гомероартикуляционной динамики. Исследование активной гомероартикуляционной динамики проводится в положении пациента стоя или сидя. При этом желательно исследовать активные барьеры сразу с двух сторон для выявления барьерной асимметрии.

Исследование активной гомероартикуляционной флексии. При исследовании активной гомероартикуляционной флексии пациент активно с помощью околосуставных мышц осуществляет подъем руки вперед до горизонтального уровня, а врач визуально фиксирует положение активного флексионного барьера, который в норме должен составлять 90° (рис. 22).

Исследование активной гомоартуляционной экстензии. При исследовании активной гомоартуляционной экстензии пациент активно с помощью околоуставных мышц осуществляет подъем руки назад до предела, а врач визуально фиксирует положение активного экстензионного барьера, который в норме должен составлять 40° (рис. 22).

Исследование активной гомоартуляционной абдукции. При исследовании активной гомоартуляционной абдукции пациент активно с помощью околоуставных мышц осуществляет подъем руки в сторону до горизонтального уровня, а врач визуально фиксирует положение активного абдукционного барьера, который в норме должен составлять 90° (рис. 23).

Исследование активной гомоартуляционной аддукции. При исследовании активной гомоартуляционной аддукции пациент активно с помощью околоуставных мышц осуществляет приведение прямой руки к срединной линии тела до предела, а врач визуально фиксирует положение активного аддукционного барьера, который в норме должен составлять $20-40^\circ$ (рис. 23).

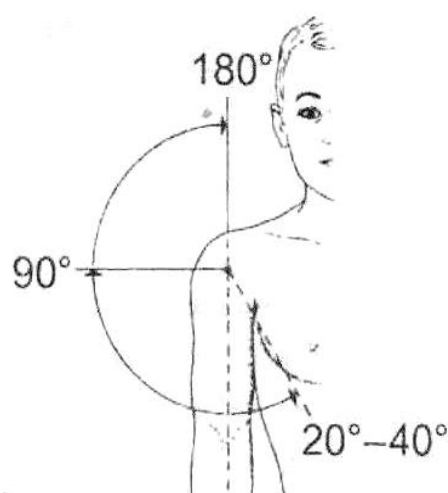
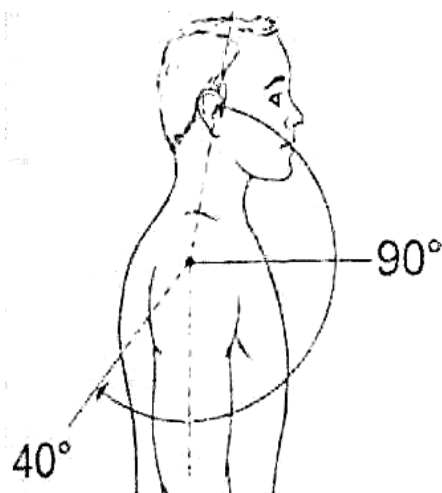


Рис. 22. Активная гомоартуляционная флексия и экстензия

Рис. 23. Активная гомоартуляционная абдукция и аддукция

Исследование активной гомоартуляционной медиоротации. При исследовании активной гомоартуляционной медиоротации пациент сгибает руку в локтевом суставе под углом 90° и затем активно с помощью околоуставных мышц осуществляет внутреннюю ротацию в плечевом суставе, сохраняя вертикальность плеча. Врач визуально фиксирует положение активного медиоротационного барьера, который в норме должен составлять 95° (рис. 24). Это исследование также можно провести с помощью активного заведения согнутой руки за спину.

Исследование активной гомоартуляционной латероротации. При исследовании активной гомоартуляционной латероротации пациент сгибает руку в локтевом суставе под углом 90° , и затем активно с по-

мощью околосуставных мышц осуществляет наружную ротацию в плечевом суставе, сохраняя вертикальность плеча. Врач визуально фиксирует положение активного латероротационного барьера, который в норме должен составлять $40-60^\circ$ (рис. 24).

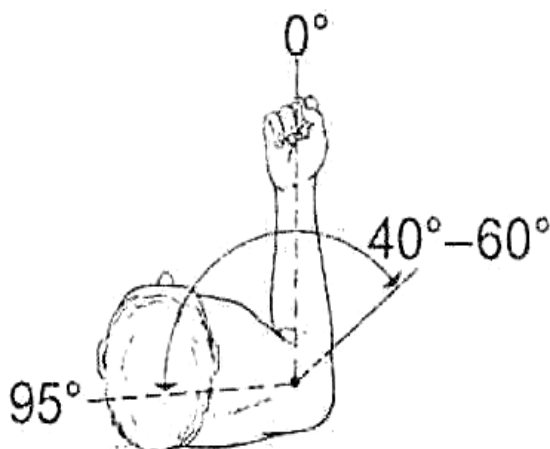


Рис. 24. Активная гомероартикуляционная медиоротация и латероротация

Исследование активной гомероартикуляционной гиперабдукции. При исследовании максимальной активной гомероартикуляционной абдукции пациент активно с помощью околосуставных мышц поднимает прямую руку через сторону вверх до максимального предела. Врач визуально фиксирует положение активного барьера, который в норме должен составлять $160-180^\circ$. Такая гиперабдукция возможна только при содружественной ротации лопатки на $45-50^\circ$ (рис. 25).

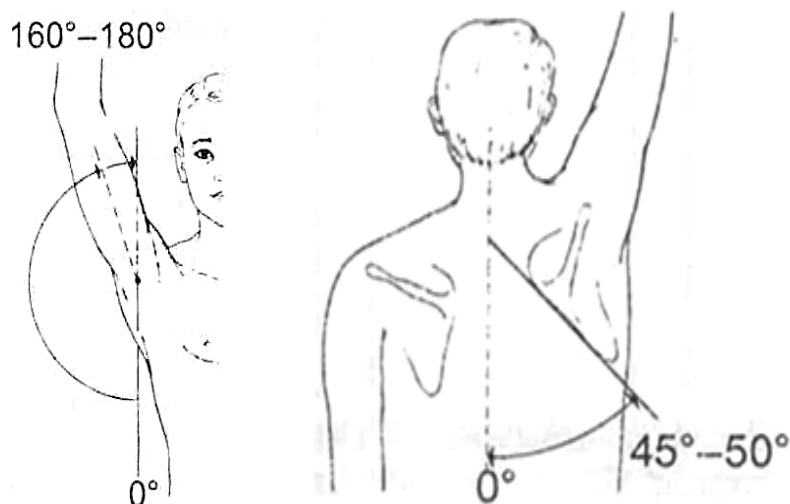


Рис. 25. Активная гомероартикуляционная гиперабдукция

Исследование активного гомероартикуляционного гиперабдукционного болевого теста. При исследовании активного гомероартикуляционного гиперабдукционного болевого теста пациент активно с помощью

периартикуляционных мышц совершает отведение прямой руки в сторону, с последующим поднятием ее до вертикального положения (рис. 26). При этом пациент может испытывать болевое ограничение движения в середине (болезненная дуга) и в конце движения. Врач визуально фиксирует положение активного болевого барьера.

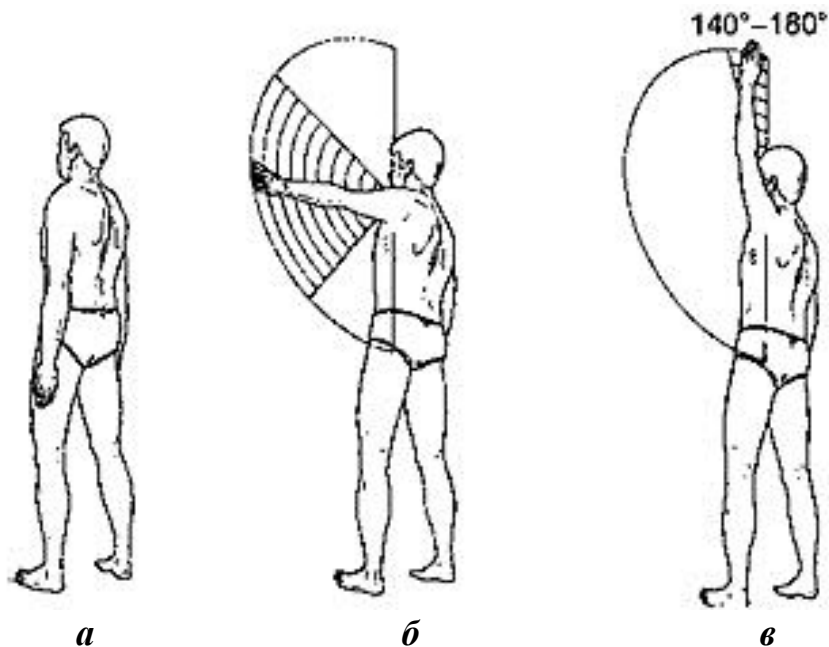


Рис. 26. Болезненная гомероартикуляционная дуга:

а — начальное положение; *б* — боль между 30° и 120° (признак синдрома надостной мышцы); *в* — боль между 140° и 180° (признак остеоартроза в акромиально-ключичном суставе)

Исследование активной абдукционной гомероартикуляционной медиоротации. При исследовании активной абдукционной гомероартикуляционной медиоротации пациент сгибает руку в локтевом суставе под углом 90° , затем отводит ее до горизонтального уровня, после чего активно с помощью околосуставных мышц осуществляет внутреннюю ротацию в плечевом суставе, сохраняя горизонтальность плеча. Врач визуально фиксирует положение активного медиоротационного барьера, который в норме должен составлять 70° .

Исследование активной абдукционной гомероартикуляционной латероротации. При исследовании активной абдукционной гомероартикуляционной латероротации пациент сгибает руку в локтевом суставе под углом 90° , затем отводит ее до горизонтального уровня, после чего активно с помощью околосуставных мышц осуществляет наружную ротацию в плечевом суставе, сохраняя горизонтальность плеча. Врач визуально фиксирует положение активного латероротационного барьера, который в норме должен составлять 70° (рис. 27).

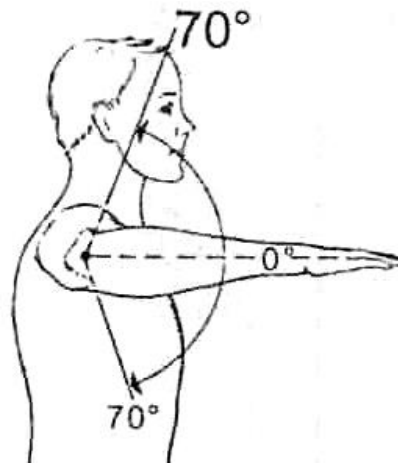


Рис. 27. Активная абдукционная гомероартикуляционная внутренняя и наружная ротация

Исследование активной горизонтальной гомероартикуляционной абдукции. При исследовании активной горизонтальной гомероартикуляционной абдукции пациент отводит выпрямленную руку до горизонтального уровня, после чего активно с помощью околосуставных мышц осуществляет ее максимально отведение назад в горизонтальной плоскости. Врач визуально фиксирует положение активного абдукционного барьера, который в норме должен составлять $40\text{--}50^\circ$.

Исследование активной горизонтальной гомероартикуляционной аддукции. При исследовании активной горизонтальной гомероартикуляционной аддукции пациент отводит выпрямленную руку до горизонтального уровня, после чего активно с помощью околосуставных мышц осуществляет ее максимально приведение к средней линии тела в горизонтальной плоскости. Врач визуально фиксирует положение активного аддукционного барьера, который в норме должен составлять 135° (рис. 28).

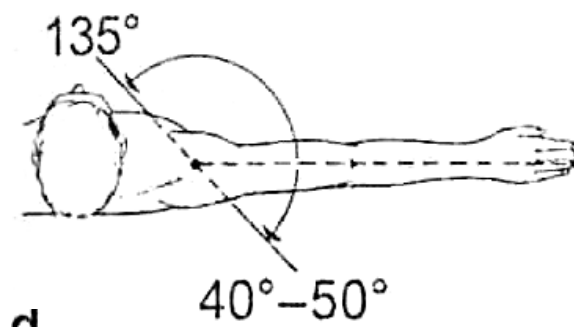


Рис. 28. Активная абдукционная гомероартикуляционная внутренняя и наружная ротация

Гомероартикуляционную горизонтальную аддукцию можно исследовать и другим вариантом (по Г. А. Иваничеву), при котором пациент располагает руку в горизонтальной плоскости, сгибает ее в локтевом суставе

и кладет ладонь на противоположное надплечье (рис. 29). При этом выступающий локтевой отросток должен располагаться вдоль сагиттальной оси. Врач визуальнo фиксирует положение активного аддукционного барьера.

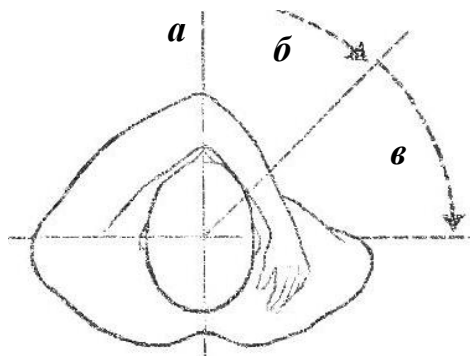


Рис. 29. Горизонтальная гомероартикуляционная аддукция:
a — гипомобильность — норма; *б* — легкая гипермобильность; *в* — выраженная гипермобильность

Исследование активной гомероартикуляционной протракции. При исследовании активной гомероартикуляционной протракции пациент с помощью околосуставных мышц совершает смещение плечевого сустава в вентральном направлении. Врач визуальнo фиксирует положение активного протракционного барьера, который в норме должен составлять 25–30° (рис. 30).

Исследование активной гомероартикуляционной ретракции. При исследовании активной гомероартикуляционной ретракции пациент с помощью околосуставных мышц совершает смещение плечевого сустава в дорзальном направлении. Врач визуальнo фиксирует положение активного ретракционного барьера, который в норме должен составлять 25–30° (рис. 30).

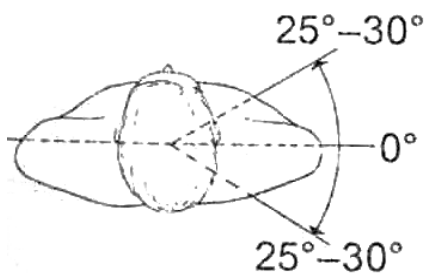


Рис. 30. Активная гомероартикуляционная протракция и ретракция

Исследование активной гомероскапулярной элевации. При исследовании активной гомероскапулярной элевации пациент активно с помощью околосуставных мышц осуществляет подъем плечевого сустава в краниальном направлении, при этом нижний угол лопатки смещается краниально приблизительно на 8 см (рис. 31). Врач визуальнo фиксирует положение активного элевационного барьера.

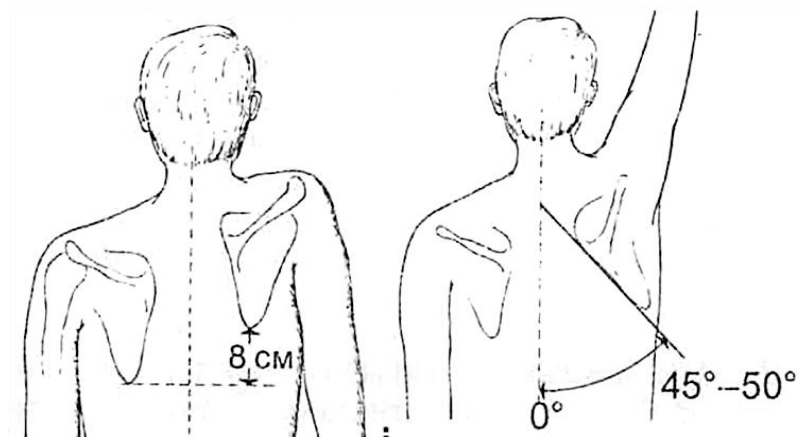


Рис. 31. Активная гомероскапулярная элевация. Активная гомероскапулярная наружная ротация

Исследование активной гомероскапулярной наружной ротации. При исследовании активной гомероскапулярной наружной ротации пациент отводит выпрямленную руку до вертикального положения, при этом медиальный край лопатки на этой стороне совершает наружную ротацию. Врач визуально фиксирует положение активного латероротационного гомероскапулярного барьера, который в норме должен составлять 45–50° (рис. 31).

Исследование суммарной активной гомероартикуляционной динамики. При исследовании суммарной активной гомероартикуляционной динамики пациент заводит руки за спину одну снизу, а другую сверху. При этом старается соединить ладони за спиной так, чтобы кончики пальцев рук коснулись друг друга. Врач визуально фиксирует положение активных барьеров, в норме концы пальцев кисти должны соприкоснуться (рис. 32).

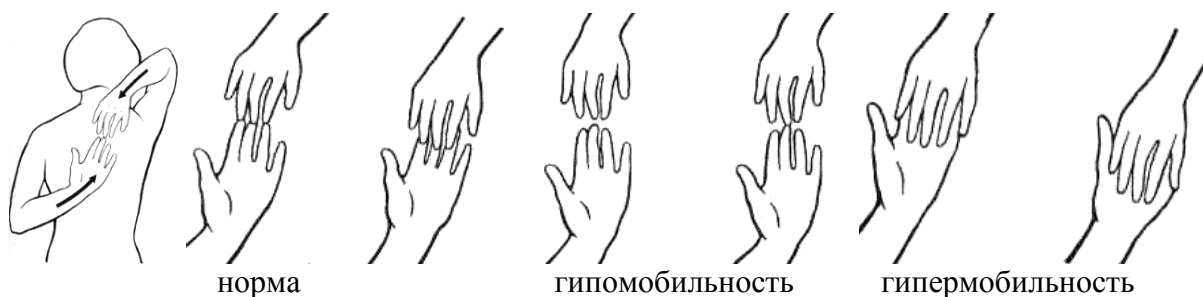

Рис. 32. Тест на суммарную активную гомероартикуляционную динамику

2.1.3. Исследование резистивной гомероартикуляционной динамики

Резистивную гомероартикуляционную динамику осуществляют с помощью активных движений, которые испытывают сопротивление рук врача. При этом диагностируется мышечная болезненность, которая является признаком экстракапсулярного поражения. Кроме этого осуществляется и диагностика мышечной слабости.

Алгоритм исследования резистивной гомероартикуляционной динамики:

1. Исследование резистивной гомероартикуляционной флексии.
2. Исследование резистивной гомероартикуляционной экстензии.
3. Исследование резистивной гомероартикуляционной абдукции.
4. Исследование резистивной гомероартикуляционной аддукции.
5. Исследование резистивной гомероартикуляционной медиоротации.
6. Исследование резистивной гомероартикуляционной латероротации.
7. Исследование резистивной абдукционной гомероартикуляционной медиоротации.
8. Исследование резистивной абдукционной гомероартикуляционной латероротации.
9. Исследование резистивной горизонтальной гомероартикуляционной абдукции.
10. Исследование резистивной горизонтальной гомероартикуляционной аддукции.
11. Исследование резистивной гомероартикуляционной протракции.
12. Исследование резистивной гомероартикуляционной ретракции.
13. Исследование резистивной гомероскапулярной элевации.
14. Исследование резистивной ульнарной гомероартикуляционной флексии.

Методики исследования резистивной гомероартикуляционной динамики. Исследование резистивной гомероартикуляционной динамики проводится в положении пациента стоя или сидя. Пациент совершает активные движения, стремясь достигнуть активного барьера, преодолевая сопротивление рук врача. При этом желательно проводить исследование поочередно с двух сторон для выявления болевой и силовой мышечной асимметрии.

Исследование резистивной гомероартикуляционной флексии. При исследовании резистивной гомероартикуляционной флексии выявляется мускульная боль и слабость передней порции дельтовидной мышцы.

Исследование резистивной гомероартикуляционной экстензии. При исследовании резистивной гомероартикуляционной экстензии выявляется мускульная боль и слабость задней порции дельтовидной мышцы.

Исследование резистивной гомероартикуляционной абдукции. При исследовании резистивной гомероартикуляционной абдукции выявляется мускульная боль и слабость надостной мышцы и средней порции дельтовидной мышцы.

Исследование резистивной гомероартикуляционной аддукции. При исследовании резистивной гомероартикуляционной аддукции выявляется мускульная боль и слабость манжетки ротаторов плечевого сустава и длинной головки трехглавой мышцы плеча.

Исследование резистивной гумероартикуляционной медиоротации. При исследовании резистивной гумероартикуляционной медиоротации выявляется мышечная боль и слабость большой круглой мышцы и подлопаточной мышцы.

Исследование резистивной гумероартикуляционной латероротации. При исследовании резистивной гумероартикуляционной латероротации выявляется мышечная боль и слабость подостной мышцы, малой круглой мышцы.

Исследование резистивной абдукционной гумероартикуляционной медиоротации. При исследовании резистивной абдукционной гумероартикуляционной медиоротации пациент сгибает руку в локтевом суставе под углом 90° , затем отводит ее до горизонтального уровня, после чего активно с помощью околосуставных мышц осуществляет внутреннюю ротацию в плечевом суставе, сохраняя горизонтальность плеча. Врач при этом оказывает резистивное воздействие своими руками.

Если пациент удерживает руку навесу в положении стоя или сидя, то при исследовании резистивной гумероартикуляционной медиоротации выявляется мышечная боль и слабость средней порции дельтовидной мышцы, большой круглой мышцы и подлопаточной мышцы.

Если пациент удерживает руку на весу в положении лежа, то при исследовании резистивной гумероартикуляционной медиоротации выявляется мышечная боль и слабость передней порции дельтовидной мышцы, большой круглой мышцы и подлопаточной мышцы.

Если врач удерживает руку пациента на весу в любом положении, то при исследовании резистивной гумероартикуляционной медиоротации выявляется мышечная боль и слабость большой круглой мышцы и подлопаточной мышцы.

Исследование резистивной абдукционной гумероартикуляционной латероротации. При исследовании резистивной гумероартикуляционной латероротации пациент сгибает руку в локтевом суставе под углом 90° , затем отводит ее до горизонтального уровня, после чего активно с помощью околосуставных мышц осуществляет наружную ротацию в плечевом суставе, сохраняя горизонтальность плеча. Врач при этом оказывает резистивное воздействие своими руками.

Если пациент удерживает руку на весу в положении стоя или сидя, то при исследовании резистивной гумероартикуляционной латероротации выявляется мышечная боль и слабость средней порции дельтовидной мышцы, малой круглой мышцы и подостной мышцы.

Если пациент удерживает руку навесу в положении лежа, то при исследовании резистивной гумероартикуляционной латероротации выявляется мышечная боль и слабость передней порции дельтовидной мышцы, малой круглой мышцы и подостной мышцы.

Если врач удерживает руку пациента на весу в любом положении, то при исследовании резистивной гомероартикуляционной латероротации выявляется мускулярная боль и слабость малой круглой мышцы и подостной мышцы.

Исследование резистивной горизонтальной гомероартикуляционной абдукции. При исследовании резистивной горизонтальной гомероартикуляционной абдукции выявляется мускулярная боль и слабость задней и средней порции дельтовидной мышцы.

Исследование резистивной горизонтальной гомероартикуляционной аддукции. При исследовании резистивной горизонтальной гомероартикуляционной аддукции выявляется мускулярная боль и слабость передней и средней порции дельтовидной мышцы.

Исследование резистивной гомероартикуляционной протракции. При исследовании резистивной гомероартикуляционной протракции пациент смещает плечевой сустав на стороне исследования вентрально, а врач своими руками создает сопротивление давлением в дорзальном направлении. Так выявляется мускулярная боль и слабость большой грудной мышцы и передней порции дельтовидной мышцы. Исследование можно проводить с двух сторон одновременно.

Исследование резистивной гомероартикуляционной ретракции. При исследовании резистивной гомероартикуляционной ретракции пациент смещает плечевой сустав на стороне исследования дорзально, а врач своими руками создает сопротивление давлением в вентральном направлении. Так выявляется мускулярная боль и слабость подостной мышцы малой круглой мышцы и задней порции дельтовидной мышцы. Исследование можно проводить с двух сторон одновременно.

Исследование резистивной гомероскапулярной элевации. При исследовании резистивной гомероскапулярной элевации пациент поднимает надплечье на стороне исследования вверх, а врач своими руками создает сопротивление давлением в каудальном направлении. Так выявляется мускулярная боль и слабость трапецевидной мышцы и мышцы, поднимающей лопатку. Исследование следует проводить с двух сторон одновременно.

Исследование резистивной ульнартикуляционной флексии. При исследовании резистивной ульнартикуляционной флексии пациент сгибает руку в локтевом суставе, ладонь в супинации, врач при этом оказывает резистивное воздействие своей рукой в каудальном направлении. Так выявляется мускулярная боль и слабость длинной головки двуглавой мышцы плеча. Исследование следует проводить с двух сторон одновременно.

2.1.4. Исследование гомероартикуляционной статики

Исследование гомероартикуляционной статики осуществляется в положении стоя. При этом врач с помощью пальпации определяет статиче-

скую ангуляционную и дислокационную артикуляционную патобиомеханику. Объектами пальпации являются плечевая кость (расположение в пространстве ее оси), мышечки плеча и бугорки головки плечевой кости.

Исследование статической ангуляционной артикуляционной патобиомеханики:

1. Исследование статической гумероартикуляционной флексии.
2. Исследование статической гумероартикуляционной экстензии.
3. Исследование статической гумероартикуляционной абдукции.
4. Исследование статической гумероартикуляционной аддукции.
5. Исследование статической гумероартикуляционной медиоротации.
6. Исследование статической гумероартикуляционной латероротации.

Исследование статической дислокационной артикуляционной патобиомеханики:

1. Исследование статической гумероартикуляционной вентрализации.
2. Исследование статической гумероартикуляционной дорсализации.
3. Исследование статической гумероартикуляционной латерализации.
4. Исследование статической гумероартикуляционной медиализации.
5. Исследование статической гумероартикуляционной краниализации.
6. Исследование статической гумероартикуляционной каудализации.

Методики исследования статической ангуляционной артикуляционной патобиомеханики. При исследовании статической ангуляционной артикуляционной патобиомеханики врач с помощью визуальной и ручной диагностической техники выявляет наличие в плечевом суставе угловых вариантов статической патобиомеханики и сравнивает их симметричность с двух сторон.

Исследование статической гумероартикуляционной флексии. При исследовании статической гумероартикуляционной флексии выявляется наличие сгибания в плечевом суставе. При этом дистальный отдел плечевой кости смещается вентрально и плечо находится под углом к фронтальной плоскости.

Исследование статической гонартикуляционной экстензии. При исследовании статической гумероартикуляционной экстензии выявляется наличие сгибания в плечевом суставе. При этом дистальный отдел плечевой кости смещается дорзально и плечо находится под углом к фронтальной плоскости.

Исследование статической гумероартикуляционной абдукции. При исследовании статической гумероартикуляционной абдукции выявляется наличие отведения в плечевом суставе. При этом дистальный отдел плечевой кости смещается латерально и плечо находится под углом к сагиттальной плоскости.

Исследование статической гумероартикуляционной аддукции. При исследовании статической гумероартикуляционной аддукции выявляется

наличие приведения в плечевом суставе. При этом дистальный отдел плечевой кости смещается медиально и плечо находится под углом к сагиттальной плоскости.

Исследование статической гумероартикуляционной медиоротации. При исследовании статической гумероартикуляционной медиоротации выявляется наличие пронации в плечевом суставе. При этом латеральный мышцелок плечевой кости смещается вентрально, а медиальный мышцелок плечевой кости смещается дорзально.

Исследование статической гумероартикуляционной латероротации. При исследовании статической гумероартикуляционной латероротации выявляется наличие супинации в плечевом суставе. При этом латеральный мышцелок плечевой кости смещается дорзально, а медиальный мышцелок плечевой кости смещается вентрально.

2.1.5. Исследование пассивной гумероартикуляционной динамики

Исследование гумероартикуляционной динамики осуществляется врачом в положении стоя, сидя и лежа. При этом врач использует специальные артикуляционные хваты.

Лопаточно-локтевой хват:

- 1 рука врача фиксирует лопатку пациента;
- 2 рука врача фиксирует согнутый локтевой сустав пациента на этой же стороне.

Лопаточно-плечевой хват:

- 1 рука врача фиксирует лопатку пациента;
- 2 рука врача фиксирует гомолатеральное плечо пациента.

Существуют и другие варианты фиксации плечевого сустава.

Исследование пассивной ангуляционной артикуляционной динамики:

1. Исследование пассивной гумероартикуляционной флексии.
2. Исследование пассивной гумероартикуляционной экстензии.
3. Исследование пассивной гумероартикуляционной абдукции.
4. Исследование пассивной гумероартикуляционной аддукции.
5. Исследование пассивной гумероартикуляционной медиоротации.
6. Исследование пассивной гумероартикуляционной латероротации.

Исследование пассивной дислокационной артикуляционной динамики:

1. Исследование пассивной гумероартикуляционной вентрализации.
2. Исследование пассивной гумероартикуляционной дорсализации.
3. Исследование пассивной гумероартикуляционной латерализации.
4. Исследование пассивной гумероартикуляционной медиализации.
5. Исследование пассивной гумероартикуляционной краниализации.
6. Исследование пассивной гумероартикуляционной каудализации.

Методики исследования пассивной артикуляционной динамики.

Исследование пассивной гумероартикуляционной флексии. Исследование гумероартикуляционной флексии осуществляется врачом в положении стоя, сидя и лежа. При этом врач использует лопаточно-локтевой артикуляционный хват, при котором лопаточная рука фиксирует лопатку, а локтевая рука осуществляет сгибание в плечевом суставе. Исследуются барьерные свойства гумероартикуляционной флексии.

Исследование пассивной гумероартикуляционной экстензии. Исследование гумероартикуляционной экстензии осуществляется врачом в положении стоя, сидя и лежа. При этом врач использует лопаточно-локтевой артикуляционный хват, при котором лопаточная рука фиксирует лопатку, а локтевая рука осуществляет сгибание в плечевом суставе. Исследуются барьерные свойства гумероартикуляционной экстензии.

Исследование пассивной гумероартикуляционной абдукции. Исследование гумероартикуляционной абдукции осуществляется врачом в положении стоя, сидя и лежа. При этом врач использует лопаточно-локтевой артикуляционный хват, при котором лопаточная рука фиксирует лопатку, а локтевая рука осуществляет отведение в плечевом суставе. Исследуются барьерные свойства гумероартикуляционной абдукции. Важна надежная фиксация лопатки.

Исследование пассивной гумероартикуляционной аддукции. Исследование гумероартикуляционной аддукции осуществляется врачом в положении стоя, сидя и лежа. При этом врач использует лопаточно-локтевой артикуляционный хват, при котором лопаточная рука фиксирует лопатку, а локтевая рука осуществляет приведение в плечевом суставе, таким образом, что локоть смещается к срединной линии тела. Исследуются барьерные свойства гумероартикуляционной аддукции.

Исследование пассивной гумероартикуляционной медиоротации. Исследование гумероартикуляционной аддукции осуществляется врачом в положении стоя, сидя и лежа. Рука пациента пассивно сгибается под углом 90° и отводится под углом 90° , врач одной рукой фиксирует нижнюю треть плеча пациента, а другая рука хватом за нижнюю треть предплечья осуществляет внутреннюю ротацию в плечевом суставе. Исследуются барьерные свойства гумероартикуляционной медиоротации.

Исследование пассивной гумероартикуляционной латероротации. Исследование гумероартикуляционной латероротации осуществляется врачом в положении стоя, сидя и лежа. Могут использоваться два варианта положения руки пациента.

1 вариант. Рука пациента прижата к туловищу, врач одной рукой фиксирует нижнюю треть плеча пациента, а другая рука хватом за нижнюю треть предплечья осуществляет наружную ротацию в плечевом суставе. Исследуются барьерные свойства гумероартикуляционной латероротации.

2 вариант. Рука пациента пассивно сгибается под углом 90° и отводится под углом 90° , врач одной рукой фиксирует нижнюю треть плеча пациента, а другая рука хватом за нижнюю треть предплечья осуществляет наружную ротацию в плечевом суставе. Исследуются барьерные свойства гомеортикуляционной латероротации.

Исследование пассивной гомеортикуляционной вентрализации. Исследование гомеортикуляционной вентрализации осуществляется врачом в положении стоя и сидя. При этом врач располагается латерально, двумя руками латеральным хватом (руки в замке) фиксирует проксимальную часть плечевой кости и совершает пассивное смещение головки плечевой в вентральном направлении. Исследуются барьерные свойства гомеортикуляционной вентрализации.

Исследование пассивной гомеортикуляционной дорсализации. Исследование гомеортикуляционной дорсализации осуществляется врачом в положении стоя и сидя. При этом врач располагается латерально, двумя руками латеральным хватом (руки в замке) фиксирует проксимальную часть плечевой кости и совершает пассивное смещение головки плечевой в дорсальном направлении. Исследуются барьерные свойства гомеортикуляционной дорсализации.

Исследование пассивной гомеортикуляционной латерализации. Исследование гомеортикуляционной латерализации осуществляется врачом в положении стоя, сидя и лежа на спине. При этом врач располагается вентрально. Ближняя рука врача (проксимальная) фиксирует верхнюю треть плеча медиально, а дальняя рука врача (дистальная) фиксирует нижнюю треть плеча латерально. Руки осуществляют пассивное движение во фронтальной плоскости навстречу друг другу. Дистальная рука врача осуществляет медиальное смещение, а проксимальная рука врач осуществляет латеральное смещение, что приводит к гомеортикуляционной латерализации. Исследуются барьерные свойства гомеортикуляционной латерализации.

Исследование пассивной гомеортикуляционной медиализации. Исследование гомеортикуляционной медиализации осуществляется врачом в положении стоя, сидя и лежа на спине. При этом врач располагается вентрально. Ближняя рука врача (проксимальная) фиксирует нижнюю треть плеча медиально, а дальняя рука врача (дистальная) фиксирует верхнюю треть плеча латерально. Руки осуществляют пассивное движение во фронтальной плоскости навстречу друг другу. Дистальная рука врача осуществляет латеральное смещение, а проксимальная рука врач осуществляет медиальное смещение, что приводит к гомеортикуляционной медиализации. Исследуются барьерные свойства гомеортикуляционной медиализации.

Исследование пассивной гомеортикуляционной краниализации. Исследование гомеортикуляционной аддукции осуществляется врачом в положении стоя, сидя и лежа на спине. При этом врач использует лопа-

точно-локтевой артикуляционный хват, при котором лопаточная рука фиксирует лопатку, а локтевая рука осуществляет давление по оси плечевой кости в краниальном направлении. Исследуются барьерные свойства гумероартикуляционной краниализации.

Исследование пассивной гумероартикуляционной каудализации. Исследование гумероартикуляционной каудализации осуществляется врачом в положении стоя и сидя. При этом врач располагается латерально, двумя руками латеральным хватом (руки в замке) фиксирует проксимальную часть плечевой кости и совершает пассивное смещение головки плечевой в каудальном направлении. Исследуются барьерные свойства гумероартикуляционной каудализации.

2.1.6. Гумеропериартикуляционная диагностика

Данное исследование проводится врачом с помощью ручной диагностической техники. При этом врач с помощью пальпации исследует периартикулярные ткани плечевого сустава с целью объективизации их нарушений. Начинать пальпацию следует со здоровой области, а затем пальпировать пораженную на симметричных участках.

Поверхностная пальпация осуществляется легким касанием области суставов справа и слева. Для исследования температурных изменений пальпацию проводят тылом кисти врача. У здоровых людей кожа над суставами гладкая, умеренно влажная, ее температура с обеих сторон одинаковая и не отличается от температуры кожи других участков тела. Тургор кожи хороший. При патологии сустава и периартикулярных тканей возможно повышение локальной температуры, уплотнение кожи и подкожных тканей, припухлость, боль при пальпации, наличие крепитации, мышечного спазма, возможны узелковые образования.

Глубокая пальпация проводится одной или двумя руками одновременно одного сустава, затем другого. Сустав ощупывается со всех доступных сторон скользящими движениями пальцев, сочетающимися с умеренной компрессией.

Следует пальпировать следующие анатомические структуры:

- лопатку: нижний угол, ость, медиальный и латеральный края лопатки, акромиальный отросток;
- латеральный и медиальный края ключицы в местах ее соединения с акромиальным отростком и рукояткой грудины соответственно;
- большой и малый бугорки плечевой кости, межбугорковую борозду, головку плечевой кости;
- плечевой сустав.

Пальпация головки плечевой кости проводится следующим образом.

Задняя часть головки плечевой кости пальпируется, когда пациент кладет кисть на противоположное плечо. При этом становится возможна паль-

пация большого бугорка плечевой кости. Врач под выступающим участком акромиона по направлению к большому бугорку последовательно пальпирует сухожилия надостной, подостной, малой круглой мышц. В верхней части большого бугорка плечевой кости находится место прикрепления надостной мышцы, в задней — подостной и малой круглой мышц.

Передняя часть головки плечевой кости становится доступной для пальпации при заведении руки пациента за спину. При этом становится возможна пальпация малого бугорка плечевой кости. Под передним отделом акромиального отростка по направлению к малому бугорку плечевой кости пальпируется сухожилие подлопаточной мышцы.

Сухожилие длинной головки двуглавой мышцы плеча пальпируют между большим и малым бугорками плечевой кости, где оно проходит в межбугорковой борозде плечевой кости. При проведении пальпации можно обнаружить локальные точки болезненности, что позволяет предположить наличие энтезопатии мышц вращательной манжеты, двуглавой мышцы плеча.

Глубокая пальпация плечевого сустава осуществляется со всех сторон скользящими движениями пальцев, сочетающимися с умеренной компрессией. Для пальпации плечевого сустава наиболее доступна передняя его часть. Здесь можно диагностировать наличие суставной болезненности и припухлости. Для определения суставной болезненности глубокую пальпацию проводят в области проекции суставной щели плечевого сустава большим или указательным пальцем, прикладывая определенную силу. Болезненность на протяжении всей суставной щели плечевого сустава свидетельствует о его поражении. Наличие локальных точек болезненности, расположенных вне суставной линии, с большей вероятностью свидетельствует о поражении периартикулярных структур.

Глубокой пальпацией исследуются суставные мышцы на всем протяжении — дельтовидная, надостная, подостная и большая грудная, а также места их прикрепления, акромиальный отросток, ключица по всей длине, акромиально-ключичное сочленение.

Суставная сумка плечевого сустава доступна пальпации лишь у переднего и заднего края дельтовидной мышцы. При ее пальпации используется глубокая компрессия одним пальцем.

В глубине подключичной ямки при достаточном погружении пальца можно пропальпировать клювовидный отросток лопатки.

Указательным или большим пальцем у наружного края акромиального отростка пальпируют субакромиальную сумку. Глубокая пальпация области плечевого сустава здорового человека безболезненная, отечность и уплотнение мягких тканей, сухожилий и суставной капсулы, неровности костных поверхностей, крепитация не определяются, их появление всегда указывает на патологию (воспаление, травма, дистрофия).

2.2. КЛАВИКУЛОАРТИКУЛЯЦИОННАЯ МАНУАЛЬНАЯ ДИАГНОСТИКА

Ключица представляет собой S-образную кость, которая изогнута таким образом, что медиальная треть выгнута больше вентрально, а латеральная треть — больше дорзально. На латеральном конце ключица сочленяется с акромиальным отростком лопатки — акромиоклавикулярный сустав. На медиальном конце ключица сочленяется с рукояткой грудины — стерноклавикулярный сустав.

Акромиально-ключичный сустав (*articulatio acromioclavicularis*) соединяет акромион лопатки и акромиальный конец ключицы, соприкасающиеся между собой эллипсоидными поверхностями, которые нередко разделены суставным диском (*discus articularis*). В функциональном отношении составляет единое целое с плечевым суставом (рис. 33). Иннервация nn. *supraclavicularis* (C₃–C₄).

Суставная сумка акромиально-ключичного сустава подкрепляется акромиально-ключичной связкой (*ligamentum acromioclaviculare*). Кроме того сочленение подкрепляется мощной клювовидно-ключичной связкой (*ligamentum coracoclaviculare*), под которой часто располагается синовиальная сумка.

Грудино-ключичный сустав (*articulatio sternoclavicularis*) образуется грудинным концом ключицы и ключичной вырезкой грудины (рис. 34). В полости сустава расположен суставной диск (*discus articularis*). Иннервация грудино-ключичного сустава осуществляется первым и вторым межреберными нервами (nn. *intercostales* I–II).

Суставная капсула грудино-ключичного сустава укреплена несколькими связками:

- спереди сустава — передней грудино-ключичной связкой (*ligamentum sternoclaviculare anterius*);
- сзади сустава — задней грудино-ключичной связкой (*ligamentum sternoclaviculare posterius*);
- снизу сустава — реберно-ключичной связкой (*ligamentum costoclaviculare*), которая крепится к хрящу I ребра;
- сверху сустава межключичной связкой (*ligamentum interclaviculare*), которая располагается между ключицами, над яремной вырезкой (*incisura jugularis*).

Грудино-ключичный сустав напоминает до известной степени шаровидное сочленение, но его поверхности имеют седловидную форму. Однако благодаря наличию диска движения в этом суставе совершаются вокруг трех осей, следовательно, только по функции он приближается к шаровидному.

Главные движения совершаются вокруг:

- сагиттальной оси — поднимание и опускание ключицы;
- вертикальной оси — движение ключицы вперед и назад.

Кроме названных движений, возможно еще вращение ключицы вокруг ее оси, но только как содружественное при сгибании и разгибании конечности в плечевом суставе.

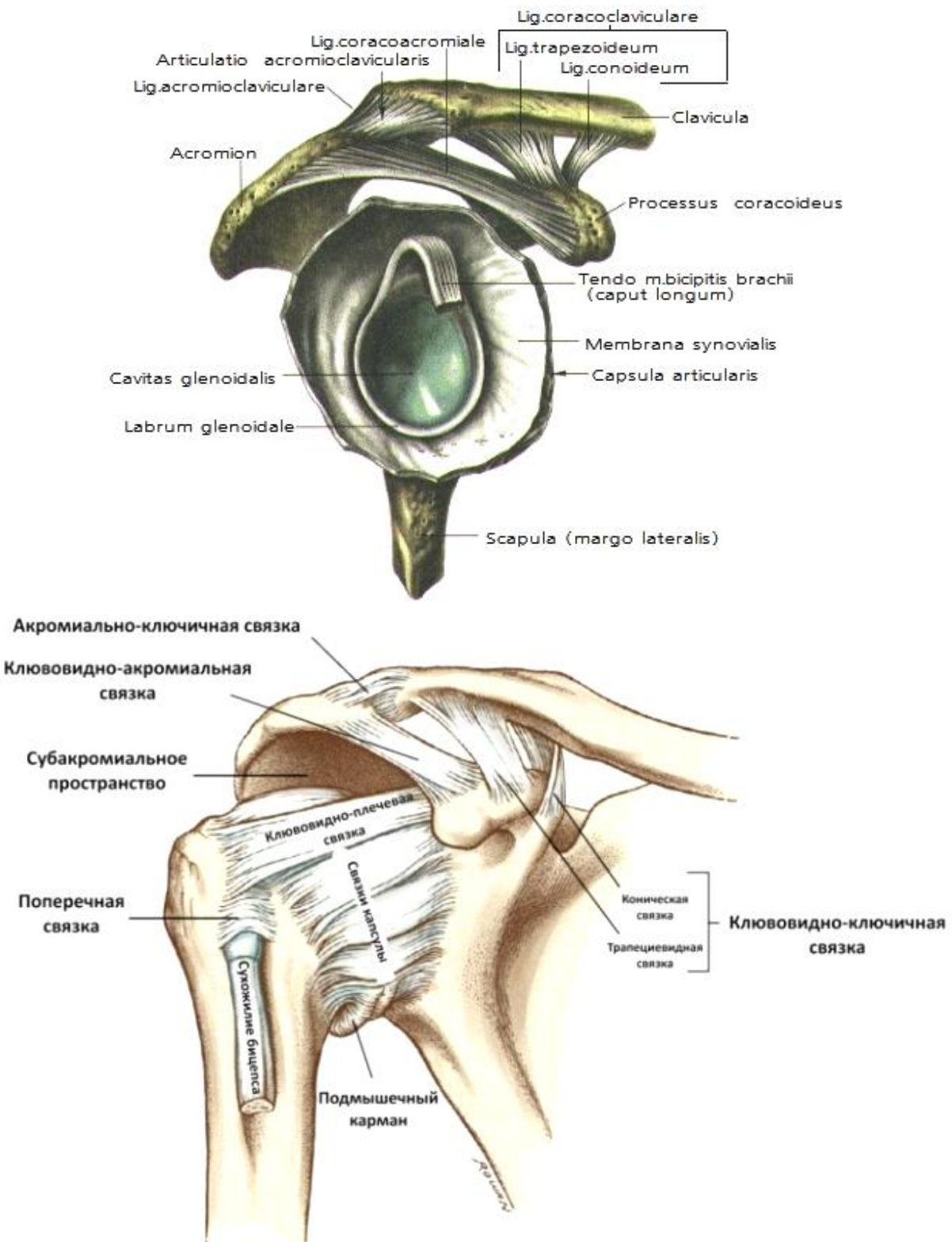


Рис. 33. Анатомические особенности акромиально-ключичного сустава

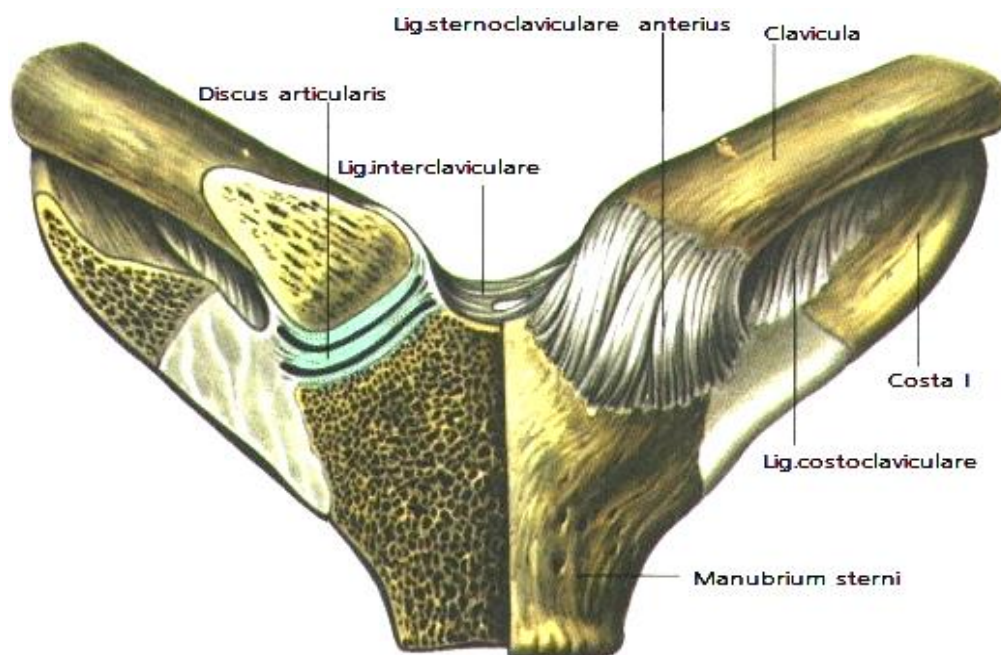


Рис. 34. Анатомические особенности грудино-ключичного сустава

Вместе с ключицей двигается и лопатка, следовательно, приходит в движение весь пояс верхней конечности на соответствующей стороне. В частности, движения лопатки происходят кверху и книзу, вперед и назад, и, наконец, лопатка может поворачиваться вокруг сагиттальной оси, причем ее нижний угол смещается кнаружи, как это бывает при поднимании руки выше горизонтального уровня.

Грудино-ключичный сустав укреплен подключичной мышцей.

Подключичная мышца (m. subclavius) протягивается между ключицей и I ребром (рис. 35). Начальная точка прикрепления — I ребро, конечная точка прикрепления — нижняя поверхность акромиального конца ключицы.

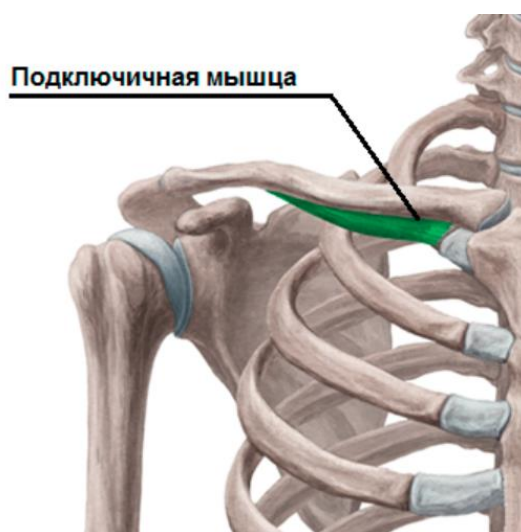


Рис. 35. Анатомические особенности подключичной мышцы

Функции подключичной мышцы:

- укрепляет грудино-ключичное сочленение;
- оттягивает ключицу вниз и медиально;
- приподнимает вверх I ребро;
- стабилизирует ключицу.

Иннервация мышцы осуществляется подключичным нервом (n. subclavius; C4–6).

2.2.1. Визуальная клавикулоартикуляционная диагностика

Деформация ключицы и ее сочленений чаще всего встречается при посттравматических изменениях, вывихах сустава, при деформирующем остеоартрозе, врожденных аномалиях. При визуальном осмотре определяется нарушение формы, плавности очертаний ключицы и ее суставов. Локальная припухлость над медиальной частью ключицы характерна для выпота в полость грудино-ключичного сустава. Припухание в области ключицы может иметь место при воспалении ее суставов, а также при нейродистрофических нарушениях.

Гиперемия в области ключицы имеет место при воспалении ее суставов и периартикуляционных тканей.

Нарушение физиологического положения ключицы и ее суставов может иметь место при патологических изменениях плечевого сустава и при вывихах.

Смещение медиального края ключицы кпереди и кнутри, более выпирающий грудино-ключичный сустав с одной стороны по сравнению с симметричным позволяют предположить наличие подвывиха грудино-ключичного сустава. Расположение ключицы выше акромиального отростка лопатки характерно для подвывиха акромиально-ключичного сустава.

2.2.2. Исследование активной клавикулоартикуляционной динамики

Движения ключицы тесно связаны с движениями в плечевом суставе. При движении ключицы одновременно происходят движения как в акромиоклавикулярном, так и в стерноклавикулярном суставах. Хотя движения в обоих суставах имеют небольшую амплитуду, в них бывают функциональные нарушения.

Активную стерноклавикулярную и акромиоклавикулярную динамику исследуют с помощью активных движений плечевого сустава, при которых активируются и суставы ключицы. Такими движениями являются флексия, экстензия, гиперабдукция, абдукция, аддукция, протракция, ретракция и элевация.

1. При активной гумероартикуляционной флексии ключица совершает экстензию, дорзо-краниальное смещение, надключичная ямка уменьшается.

2. При активной гомероартикуляционной экстензии ключица совершает флексию, вентро-каудальное смещение, надключичная ямка увеличивается.

3. При активной гомероартикуляционной гиперабдукции ключица совершает медиофлексию.

4. При активной горизонтальной гомероартикуляционной абдукции ключица совершает латероротацию.

5. При активной горизонтальной гомероартикуляционной аддукции ключица совершает медиоротацию.

6. При активной гомероартикуляционной протракции ключица совершает медиоротацию.

7. При активной гомероартикуляционной ретракции ключица совершает латероротацию.

8. При активной гомероскапулярной элевации ключица совершает медиофлексию.

2.2.3. Исследование клавикулоартикуляционной статики

Исследование статической дислокационной клавикулоартикуляционной патобиомеханики. Статические нарушения ключицы и ее суставов можно определять по состоянию надключичной ямки.

Если надключичная ямка сглажена, то ключица смещена в краниодорзальном направлении и заблокирована в этом смещении.

Если надключичная ямка углублена, то ключица смещена в дорзовентральном направлении и заблокирована в этом смещении.

Исследование статической ангуляционной клавикулоартикуляционной патобиомеханики:

1. При клавикулоартикуляционной экстензии имеет место сопутствующая гомероартикуляционная флексия.

2. При клавикулоартикуляционной флексии имеет место сопутствующая гомероартикуляционная экстензия.

3. При клавикулоартикуляционной медиофлексии имеет место сопутствующая гомероскапулярная элевация.

4. При клавикулоартикуляционной латероротации имеет место сопутствующая гомероскапулярная ретракция.

5. При клавикулоартикуляционной медиоротации имеет место сопутствующая гомероскапулярная протракция.

2.2.4. Исследование пассивной клавикулоартикуляционной динамики

В виду того, что ключица имеет два сочленения, исследуется пассивная динамика двух ключичных суставов:

– грудино-ключичный сустав — *articulatio sternoclavicularis*;

– акромиально-клавикулярный сустав — *articulatio acromoclavicularis*.

Исследование пассивной стерноклавикулярной динамики. Данное исследование проводится в положении пациента лежа на спине.

Пальцевое исследование кранио-дорзального смещения в грудино-ключичном сочленении. Врач располагается латерально на стороне исследования, лицом к пациенту. Большими пальцами фиксирует медиальный конец ключицы снизу и давлением пальцев исследует барьерные свойства кранио-дорзального смещения в грудино-ключичном сочленении.

Пальцевое исследование вентро-каудального смещения в грудино-ключичном сочленении. Врач располагается латерально на стороне исследования, лицом к пациенту. II–V пальцами одной руки фиксирует краниальную поверхность медиального конца ключицы и давлением пальцев исследует барьерные свойства вентро-каудального смещения в грудино-ключичном сочленении.

Исследование пассивного смещения в грудино-ключичном сочленении крестообразным хватом. Врач располагается латерально на стороне исследования, лицом к пациенту. Руки врача помещаются в области грудино-ключичного сочленения крестообразным хватом таким образом, что одна гороховидная область фиксирует центр рукоятки грудины, а другая — медиальную часть ключицы. Дорзальным давлением обеих рук исследуются барьерные свойства грудино-ключичного сочленения.

Исследование пассивной акромиоклавикулярной динамики. Данное исследование проводится в положении пациента лежа на спине.

Пальцевое исследование кранио-дорзального смещения в акромиально-ключичном сочленении. Врач располагается латерально на стороне исследования, лицом к пациенту. Большими пальцами фиксирует латеральный конец ключицы снизу и давлением пальцев исследует барьерные свойства кранио-дорзального смещения в акромиально-ключичном сочленении.

Пальцевое исследование вентро-каудального смещения в грудино-ключичном сочленении. Врач располагается латерально на стороне исследования, лицом к пациенту. II–III пальцами одной руки фиксирует краниальную поверхность латерального конца ключицы и давлением пальцев исследует барьерные свойства вентро-каудального смещения в акромиально-ключичном сочленении.

Исследование пассивного смещения в акромиально-ключичном сочленении с фиксацией лопатки. Врач располагается латерально на стороне исследования, лицом к пациенту. Дальняя рука врача, сжатая в кулак располагается между кушеткой и лопаткой пациента таким образом, чтобы ульнарный край опирался на кушетку, а лопатка пациента опиралась на радиальный край сжатой в кулак руки. Так достигается фиксация лопатки и ее акромиона. Ближняя рука врача гипотенаром фиксирует медиальный конец ключицы и кранио-дорзальным смещением исследует барьерные свойства акромиально-ключичного сочленения.

Болевой тест на компрессию акромиоклавикулярного сустава.

Существует два варианта данного исследования:

– болевой тест при пассивной горизонтальной гомероартикуляционной аддукции;

– болевой тест при активной гомероартикуляционной гиперабдукции.

Болевой тест на компрессию акромиоклавикулярного сустава при пассивной горизонтальной гомероартикуляционной аддукции. Пациент сидит на стуле. Врач располагается дорзально. Ладонь руки на стороне исследования пациент располагает на противоположном надплечье, локоть ориентирован вентрально («шалеобразный хват шеи рукой» по Рыхликовой). Врач ладонным хватом руки на стороне противоположной стороне исследования фиксирует локтевой сустав и тянет его к себе в дорзальном направлении. При исследовании резерва горизонтально-аддукционного движения возникает акромиоклавикулярная компрессия. Если в акромиально-ключичном сочленении имеет место блокирование, то при исследовании возникает болевой феномен на фоне уменьшения резерва движения.

Болевой тест на компрессию акромиоклавикулярного сустава при активной гомероартикуляционной гиперабдукции. При исследовании активного гомероартикуляционного гиперабдукционного болевого теста пациент активно с помощью периартикуляционных мышц совершает отведение прямой руки в сторону, с последующим поднятием ее до вертикального положения. Если пациент испытывает болевое ограничение движения в конце движения при достижении угла 140–180°, то это свидетельствует о патологии акромиоклавикулярного сустава, которая проявляет себя при артикуляционной компрессии.

2.2.5. Клавикулопериартикуляционная диагностика

Пальпаторное исследование ключицы особенно необходимо при наличии травматических изменений.

Вывих грудинно-ключичного сочленения. При острых вывихах имеет место болевой синдром, усиливающийся при пальпации ключицы и особенно при латеральной компрессии ключицы. Отмечается вынужденное положение конечности: пациент держит руку на груди, поддерживая ее здоровой рукой. Область плечевого сустава кажется укороченной. Некоторые пациенты отмечают усиление боли при супинации предплечья.

При переднем вывихе грудинный конец ключицы располагается кпереди от грудины. Смещение усиливается при поднимании руки над головой и при попытке смещения ключиц кпереди пальцами исследователя, помещенными за ключицу. Пальпаторно отчетливо определяется пружинистое сопротивление при попытке устранить смещение.

При заднем вывихе отмечается переполнение вен шеи и верхней конечности, пальпируется пустая вырезка грудины, описаны затруднения

дыхания, клиника шока, пневмоторакса. Повреждения структур средостения при заднем вывихе ключицы отмечены в 25 % наблюдений.

Разрыв акромиально-ключичного сочленения. Диагностика разрыва акромиально-ключичного сочленения проявляет себя укорочением надплечья, зрительным удлинением руки, болезненность при пальпации в зоне плечевого сустава, кровоподтеки, сильный отек поврежденного участка, двигательная ограниченность, снижение силы конечности, «симптом клавиши» — при нажатии на ключицу отмечается увеличение подвижности и болевая реакция.

Ключица увеличивается в объеме, надплечье деформируется при деформирующем остеоите. Патология проявляется непрерывной тупой ноющей болью, которая усиливается в покое, после отдыха. Возможны переломы. При вовлечении близлежащего сустава выявляется клиника артроза.

2.3. КУБОАРТИКУЛЯЦИОННАЯ МАНУАЛЬНАЯ ДИАГНОСТИКА

Локтевой сустав (лат. *articulatio cubiti*) представляет подвижное соединение плечевой кости с локтевой и лучевой. В локтевом суставе сочленяются три кости:

- дистальный конец плечевой кости;
- проксимальный конец локтевой кости;
- проксимальный конец лучевой кости.

Сочленяющиеся кости образуют три сустава (сложный сустав), заключенные в одну капсулу:

- плечелоктевой сустав, *articulatio humeroulnaris*;
- плечелучевой сустав, *articulatio humeroradialis*;
- проксимальный лучелоктевой сустав, *articulatio radioulnaris proximalis*.

Проксимальный лучелоктевой (*articulatio radioulnaris proximalis*) функционирует вместе с соименным дистальным сочленением, образуя комбинированный сустав.

Плечелоктевой сустав (*articulatio humeroulnaris*) представляет собой блоковидный сустав с винтообразным строением суставных поверхностей. Суставная поверхность со стороны плеча образуется блоком (*trochlea*), находящаяся на нем выемка (направляющая бороздка) располагается не перпендикулярно оси блока, а под некоторым углом к ней, вследствие чего получается винтовой ход. С блоком сочленяется *incisura trochlearis* локтевой кости, которая имеет гребешок, соответствующий таковой же выемке на блоке плечевой кости. Движение в суставе совершается вокруг фронтальной оси, сустав выполняет силовые функции по удерживанию тяжестей.

Плечелучевой сустав (*articulatio humeroradialis*) образуется сочленением *capitulum humeri* с ямкой на головке лучевой кости и является по форме шаровидным, но фактически движение в нем совершается только

вокруг двух осей — фронтальной и вертикальной, возможным для локтевого сустава, так как он является лишь частью последнего и связан с локтевой костью, которая ограничивает его движения.

Проксимальный лучелоктевой сустав (*articulatio radioulnaris proximalis*) состоит из сочленяющихся между собой *circumferentia articularis radii* и *incisura radialis ulnae* и имеет цилиндрическую форму (вращательный сустав). Движения совершаются только вокруг одной вертикальной оси — пронация и супинация, функционирует вместе с соименным дистальным.

Иннервацию сустава обеспечивают *n. medianus*, *n. radialis*, *n. ulnaris*.

Суставная капсула на плечевой кости охватывает сзади две трети локтевой ямки, спереди венечную и лучевую, оставляя свободными надмыщелки. На локтевой кости она прикрепляется по краю *incisura trochlearis*. На лучевой кости фиксируется по шейке, образуя спереди выпячивание синовиальной оболочки — *recessus sacciformis*. Спереди и сзади капсула свободна, с боков же имеются вспомогательные связки.

К локтевому суставу относятся следующие связки:

1. *Локтевая коллатеральная связка* (*lig. collaterale ulnare*) идет от основания медиального надмыщелка плечевой кости вниз и, веерообразно расширяясь, прикрепляется у края блоковидной вырезки локтевой кости.

2. *Лучевая коллатеральная связка* (*lig. collaterale radiale*) начинается от основания латерального надмыщелка плечевой кости, следует вниз к наружной поверхности головки лучевой кости, где делится на два пучка, которые охватывают спереди и сзади головку лучевой кости и прикрепляются у переднего и заднего края *incisurae radialis ulnae*. Поверхностные слои связки срастаются с сухожилиями разгибателей, глубокие переходят в кольцевую связку лучевой кости.

3. *Кольцевая связка лучевой кости* (*lig. anulare radii*) охватывает суставную окружность головки лучевой кости с передней, задней и латеральной сторон и, прикрепляясь к переднему и заднему краям лучевой вырезки локтевой кости, удерживает лучевую кость у локтевой, не срастаясь с ней. Благодаря такому положению кольцевидной связки, в горизонтальной плоскости, перпендикулярно вертикальной оси вращения, связка направляет движение луча вокруг этой оси и удерживает его без помехи для вращения.

Кроме кольцевой связки лучевой кости, в фиксации костей предплечья принимает участие межкостная перепонка предплечья.

Межкостная перепонка предплечья (*membrana interossea antebrachii*) заполняет промежуток между лучевой и локтевой костями, прикрепляясь к их межкостным краям и образуя лучелоктевой синдесмоз (*syndesmosis radioulnaris*). Она образована прочными волокнистыми пучками, которые идут косо сверху вниз от лучевой кости к локтевой. Один из этих пучков имеет противоположное направление: он следует от бугристости локтевой

кости к бугристости лучевой кости и называется кривой хордой (*chorda obliqua*). Перепонка имеет отверстия, через которые проходят сосуды и нерв. От ее ладонной и тыльной поверхностей начинается ряд мышц предплечья.

2.3.1. Визуальная кубоартикуляционная диагностика

Деформация локтевого сустава встречается при деформирующем остеоартрозе, вывихе сустава. Особенно часто сустав деформируется при последствиях различных травм с формированием контрактуры, которые нередко трудно поддаются терапевтическим воздействиям. При визуальном осмотре определяется нарушение формы сустава, плавности его очертаний.

Припухание локтевого сустава встречается при воспалении сустава, а также расположенных около него суставных сумок. Наиболее часто встречаются бурсит сумки локтевого отростка.

Гиперемия плечевого сустава имеет место при воспалении сустава и периартикуляционных тканей.

Вынужденное положение сустава может иметь место при параличах (флексия, супинация), при контрактурах (флексия), при вывихах.

2.3.2. Исследование активной кубоартикуляционной динамики

Капсулярный кубоартикуляционный паттерн. Ограничение активных движений в локтевом суставе (потери в градусах):

- сначала ограничивается флексия до 30°;
- затем ограничивается экстензия — 45°;
- позже всех и меньше всего ограничивается супинация — от 5 до 15°.

Формула модели капсулы: **F – E – Sup.**

Алгоритм исследования активной кубоартикуляционной динамики:

1. Исследование активной кубоартикуляционной флексии.
2. Исследование активной кубоартикуляционной экстензии.
3. Исследование активной кубоартикуляционной пронации.
4. Исследование активной кубоартикуляционной супинации.

Методики исследования активной кубоартикуляционной динамики. Исследование активной кубоартикуляционной динамики проводится в положении пациента стоя или сидя. При этом желательно исследовать активные барьеры сразу с двух сторон для выявления барьерной асимметрии.

Исследование активной кубоартикуляционной флексии. При исследовании активной кубоартикуляционной флексии пациент активно с помощью околосуставных мышц осуществляет сгибание в локтевом суставе, а врач визуально фиксирует положение активного флекссионного барьера, который в норме должен составлять 140° (рис. 36).

Исследование активной кубоартикуляционной экстензии. При исследовании активной кубоартикуляционной экстензии пациент активно с помощью околосуставных мышц осуществляет разгибание в локтевом

суставе до предела, а врач визуально фиксирует положение активного экстензионного барьера, который в норме должен составлять 0° (рис. 36). При артикуляционной гипермобильности объем активных движений может увеличиваться.

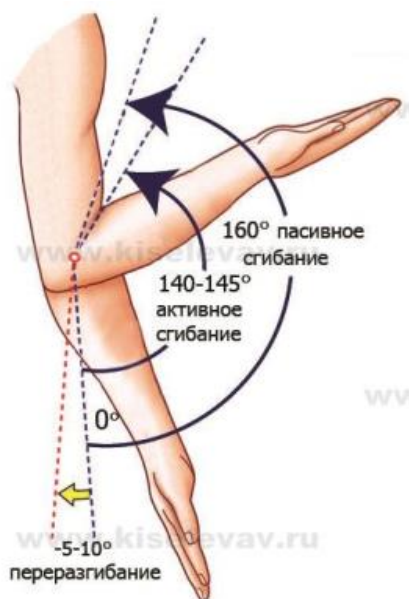


Рис. 36. Активная кубоартикуляционная флексия и экстензия

Исследование активной кубоартикуляционной пронации. При исследовании активной кубоартикуляционной пронации руки пациента согнуты в локтевых суставах под углом 90° , ладони ориентированы в сагитальной плоскости, пальцы выпрямлены. Не меняя положения локтевого сгибания, пациент активно производит медиоротацию предплечья до возможного предела. Врач визуально фиксирует положение активного экстензионного барьера, который в норме должен составлять 90° (рис. 37).

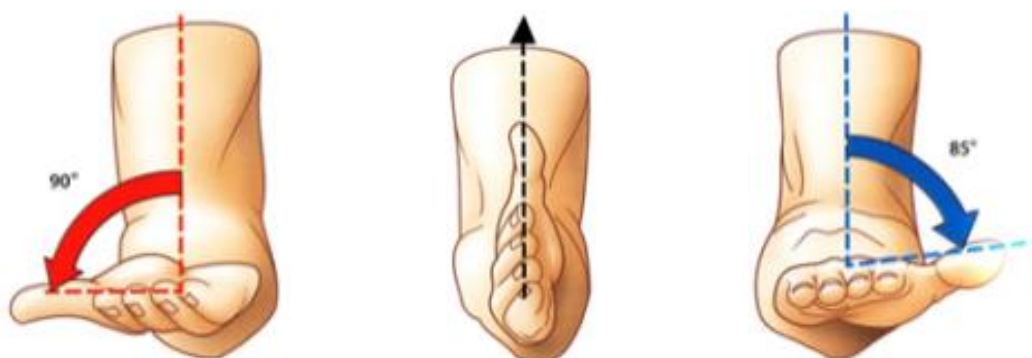


Рис. 37. Активная кубоартикуляционная пронация и супинация

Исследование активной кубоартикуляционной супинации. При исследовании активной кубоартикуляционной супинации руки пациента согнуты в локтевых суставах под углом 90° , ладони ориентированы в сагит-

тальной плоскости, пальцы выпрямлены. Не меняя положения локтевого сгибания, пациент активно производит латероротацию предплечья до возможного предела. Врач визуально фиксирует положение активного экстензионного барьера, который в норме должен составлять 90° (рис. 37).

2.3.3. Исследование резистивной кубоартикуляционной динамики

Алгоритм исследования резистивной кубоартикуляционной динамики:

1. Исследование активной кубоартикуляционной флексии.
2. Исследование активной кубоартикуляционной экстензии.
3. Исследование активной кубоартикуляционной пронации.
4. Исследование активной кубоартикуляционной супинации.

Методики исследования резистивной кубоартикуляционной динамики. Исследование резистивной кубоартикуляционной динамики проводится в положении пациента стоя или сидя. Пациент совершает активные движения, стремясь достигнуть активного барьера, преодолевая сопротивление рук врача. При этом желательно проводить исследование одновременно с двух сторон для выявления болевой и силовой мышечной асимметрии.

Исследование резистивной кубоартикуляционной флексии. При исследовании резистивной кубоартикуляционной флексии выявляется мышечная боль и слабость двуглавой мышцы плеча и плечелучевой мышцы.

Исследование резистивной кубоартикуляционной экстензии. При исследовании резистивной кубоартикуляционной экстензии выявляется мышечная боль и слабость трехглавой мышцы плеча.

Исследование резистивной кубоартикуляционной пронации. При исследовании резистивной кубоартикуляционной пронации выявляется мышечная боль и слабость круглого и квадратного пронаторов предплечья.

Исследование резистивной кубоартикуляционной супинации. При исследовании резистивной кубоартикуляционной супинации выявляется мышечная боль и слабость супинатора предплечья.

2.3.4. Исследование кубоартикуляционной статики

Исследование кубоартикуляционной статики осуществляется в положении стоя и сидя. При этом врач с помощью пальпации определяет статическую ангуляционную и дислокационную артикуляционную патобиомеханику. Объектами пальпации являются надмышечки плечевой кости, локтевой отросток, лучевая и локтевая кости.

Исследование статической ангуляционной артикуляционной патобиомеханики:

1. Исследование статической кубоартикуляционной флексии.
2. Исследование статической кубоартикуляционной экстензии.

3. Исследование статической кубоартикуляционной пронации.
4. Исследование статической кубоартикуляционной супинации.

Исследование статической дислокационной артикуляционной патобиомеханики:

1. Исследование статической кубоартикуляционной вентрализации.
2. Исследование статической кубоартикуляционной дорсализации.
3. Исследование статической кубоартикуляционной латерализации.
4. Исследование статической кубоартикуляционной медиализации.

Методики исследования статической артикуляционной патобиомеханики.

Исследование статической кубоартикуляционной флексии. При статической кубоартикуляционной флексии определяется наличие разной степени выраженности сгибания локтевого сустава в покое. Локтевой отросток смещается дорзально, суставные концы лучевой и локтевой кости также смещаются дорзально и западают с вентральной стороны по сравнению со здоровой стороной.

Исследование статической кубоартикуляционной экстензии. При статической кубоартикуляционной экстензии определяется наличие разной степени выраженности разгибания локтевого сустава в покое. Локтевой отросток смещается вентрально, суставные концы лучевой и локтевой кости также смещаются вентрально и выбухают с вентральной стороны по сравнению со здоровой стороной.

Исследование статической кубоартикуляционной пронации. При статической кубоартикуляционной пронации определяется наличие разной степени выраженности внутренней ротации локтевого сустава в покое. Лучевая кость при этом смещается вентрально, особенно в своей дистальной части, что отражается и на положении кисти, которая также находится в положении внутренней ротации.

Исследование статической кубоартикуляционной супинации. При статической кубоартикуляционной супинации определяется наличие разной степени выраженности наружной ротации локтевого сустава в покое. Лучевая кость при этом смещается дорзально особенно в своей дистальной части, что отражается и на положении кисти, которая также находится в положении наружной ротации.

Исследование статической кубоартикуляционной вентрализации. При статической кубоартикуляционной вентрализации определяется наличие разной степени выраженности вентрального смещения головки лучевой кости (головка выбухает), что отражается и на положении всей лучевой кости, которая также смещается вентрально особенно в проксимальной своей части.

Исследование статической кубоартикуляционной дорсализации. При статической кубоартикуляционной дорсализации определяется наличие разной степени выраженности дорзального смещения головки лучевой кости

(головка западает), что отражается и на положении всей лучевой кости, которая также смещается дорзально, особенно в проксимальной своей части.

Исследование статической кубоартикуляционной латерализации.

При статической кубоартикуляционной латерализации определяется наличие разной степени выраженности латерального смещения суставного конца лучевой кости (головка выбухает наружу), при этом западает суставной конец локтевой кости. Латеральный надмыщелок плеча сглаживается, а медиальный надмыщелок плеча выступает.

Исследование статической кубоартикуляционной медиализации.

При статической кубоартикуляционной медиализации определяется наличие разной степени выраженности медиального смещения суставного конца локтевой кости, локтевой отросток также смещается кнутри, при этом западает суставной конец лучевой кости. Латеральный надмыщелок плеча выступает, а медиальный надмыщелок плеча сглаживается.

2.3.5. Исследование пассивной кубоартикуляционной динамики

Исследование пассивной кубоартикуляционной динамики осуществляется врачом в положении стоя, сидя и лежа. При этом врач одной рукой фиксирует плечо, а другой рукой — предплечье пациента и осуществляет пассивные движения с диагностическими целями.

Алгоритм исследования пассивной ангуляционной артикуляционной динамики:

1. Исследование пассивной кубоартикуляционной флексии.
2. Исследование пассивной кубоартикуляционной экстензии.
3. Исследование пассивной кубоартикуляционной пронации.
4. Исследование пассивной кубоартикуляционной супинации.

Алгоритм исследования пассивной дислокационной артикуляционной динамики:

5. Исследование пассивной радиальной кубоартикуляционной дислокации.
6. Исследование пассивной ульнарной кубоартикуляционной дислокации.
7. Исследование пассивных дорзо-вентральных дислокаций проксимального радиоульнарного сустава.
8. Исследование пассивных дорзо-вентральных дислокаций дистального радиоульнарного сустава.

Методики исследования пассивной ангуляционной артикуляционной динамики.

Исследование пассивной кубоартикуляционной флексии. Врач располагается латерально на стороне исследования, лицом к пациенту. При этом врач одной рукой фиксирует плечо, а другой рукой — предплечье пациента и исследует барьерные свойства флексии в локтевом суставе.

Исследование пассивной кубоартикуляционной экстензии. Врач располагается латерально на стороне исследования, лицом к пациенту. При этом врач одной рукой фиксирует плечо, а другой рукой — предплечье пациента и исследует барьерные свойства экстензии в локтевом суставе.

Существует оригинальная проба Левита (К. Lewit и J. Sachse, 1987) для определения объема пассивной экстензии в локтевом суставе. Пациент сближает оба предплечья и локтевые суставы и держит их сомкнутыми в ходе исследования. Врач проводит пассивную кубоартикуляционную экстензию сразу в двух суставах. Если в таком положении разгибание удастся до 90° , то это норма. Если объем движения менее 90° , то это признак блокирования артикуляционной экстензии, а если больше — признак экстензионной гипермобильности (рис. 38).

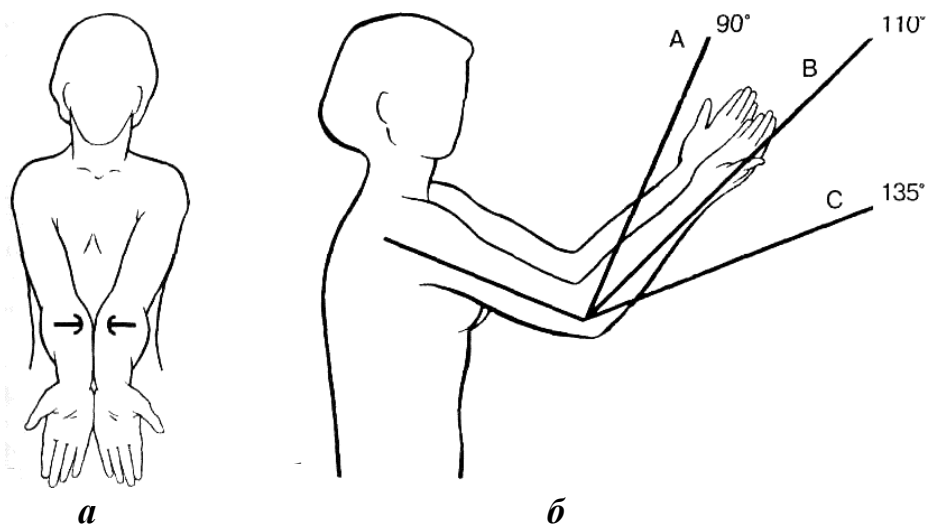


Рис. 38. Проба Левита — определение объема пассивной экстензии в локтевом суставе

Исследование пассивной кубоартикуляционной пронации. Врач располагается латерально на стороне исследования, лицом к пациенту. Одной рукой фиксирует плечо, а другой рукой — дистальную треть предплечья пациента, после чего исследует барьерные свойства пронации в проксимальном и дистальном лучелоктевых суставах.

Исследование пассивной кубоартикуляционной супинации. Врач располагается латерально на стороне исследования, лицом к пациенту. Одной рукой фиксирует плечо, а другой рукой — дистальную треть предплечья пациента, после чего исследует барьерные свойства супинации в проксимальном и дистальном лучелоктевых суставах.

Методики исследования пассивной дислокационной артикуляционной динамики.

Исследование пассивной радиальной кубоартикуляционной дислокации. Прием предназначен для исследования плечелучевого сустава. Пациент находится в положении сидя, рука пациента на стороне исследова-

ния в экстензии и супинации. Врач располагается латерально на стороне исследования, лицом к пациенту и фиксирует суставные концы локтевого сустава двумя радиальными вилками (двойной радиальный хват) таким образом, что латеральная вилка фиксирует суставной конец плечевой кости, а медиальная вилка фиксирует суставной конец локтевой кости. Встречными движениями рук (пассивная латерализация локтевого сустава) врач исследует барьерные свойства пассивной радиальной дислокации в локтевом суставе.

Исследование пассивной ульнарной кубоартикуляционной дислокации. Прием предназначен для исследования плечелоктевого сустава. Пациент находится в положении сидя, рука пациента на стороне исследования в экстензии и супинации. Врач располагается латерально на стороне исследования, лицом к пациенту и фиксирует суставные концы локтевого сустава двумя радиальными вилками (двойной радиальный хват) таким образом, что медиальная вилка фиксирует суставной конец плечевой кости, а латеральная вилка фиксирует суставной конец локтевой кости. Встречными движениями рук (пассивная медиализация локтевого сустава) врач исследует барьерные свойства пассивной ульнарной дислокации в локтевом суставе.

Исследование пассивных дорзо-вентральных дислокаций проксимального радиоульнарного сустава. Пациент находится в положении сидя, рука пациента на стороне исследования в экстензии и супинации. Врач располагается латерально на стороне исследования, лицом к пациенту и фиксирует суставные концы проксимального лучелоктевого сустава таким образом, что I–IV пальцы латеральной руки фиксируют головку лучевой кости, а I–IV пальцы медиальной руки фиксируют проксимальную часть локтевой кости. Латеральная рука дорзо-вентральными смещениями исследует барьерные свойства проксимального радиоульнарного сустава.

Исследование пассивных дорзо-вентральных дислокаций дистального радиоульнарного сустава. Пациент находится в положении сидя, рука пациента на стороне исследования в экстензии и супинации. Врач располагается латерально на стороне исследования, лицом к пациенту и фиксирует суставные концы дистального лучелоктевого сустава таким образом, что I–IV пальцы латеральной руки фиксируют дистальную часть лучевой кости, а I–IV пальцы медиальной руки фиксируют дистальную часть локтевой кости. Дорзо-вентральными смещениями рук врач исследует барьерные свойства дистального радиоульнарного сустава.

2.3.6. Кубопериартикуляционная диагностика

При воспалении локтевого сустава отмечается локальная гиперемия кожи, повышение температуры, припухлость сустава, которая распространяется на кубитальную ямку.

Грубые дермальные изменения и ограничение подвижности локтевого сустава могут иметь место при диффузном эозинофильном фасциите (болезнь Шульмана). Данная патология относится к группе коллагенозов. Болезнь протекает с первичным воспалительным поражением фасции и последующими склеродермоподобными изменениями дермы, подкожной основы и мышц. При этой патологии кожа на внутренней поверхности предплечий и плеч становится похожей на апельсиновую корку, ее невозможно собрать в складку, а под ней прощупывается абсолютно безболезненное уплотнение. На пораженных участках возникает очаговая или диффузная гиперпигментация, гиперкератоз.

При бурсите локтевого отростка имеет место воспаление поверхностной сумки олекранона с образованием локального припухания и скоплением жидкости. Сумка располагается над возвышением локтевого отростка и не сообщается с полостью локтевого сустава. Воспаление сумки чаще всего встречается изолированно. При этом в области локтевого отростка возникает малоболезненное округлое образование разной величины с элементами кожной гиперемии. Оно становится хорошо заметным при разогнутой в локтевом суставе руке. При пальпации определяется мягкая консистенция, болевые ощущения не выражены. При бурсите функция локтевого сустава не страдает. Однако нередко бурсит сопровождается артритами, тогда появляются и суставные нарушения.

При эпикондилите локтевого сустава имеет место асептико-воспалительный процесс мест прикрепления периартикуляционных мягких тканей к латеральному и медиальному надмыщелкам плечевой кости, т. н. энтезопатия.

Латеральный локтевой эпикондилит «локоть теннисиста» проявляется болью при движении в местах прикрепления разгибателей кисти и пальцев к латеральному надмыщелку плечевой кости. При пальпации определяется болезненность, припухлость, повышение тонуса мягких тканей в области наружной поверхности локтевого сустава и, особенно, в точке прикрепления экстензоров кисти и пальцев.

Медиальный локтевой эпикондилит «локоть теннисиста» проявляется болью при движении в местах прикрепления сгибателей кисти и пальцев к медиальному надмыщелку плечевой кости. При пальпации определяется болезненность, припухлость, повышение тонуса мягких тканей в области внутренней поверхности локтевого сустава и, особенно, в точке прикрепления флексоров кисти и пальцев.

При травмах локтевого сустава чаще всего наблюдаются задние вывихи локтевого сустава, реже — передние и боковые. Вывихи могут сочетаться с переломами костей, составляющих локтевой сустав, а также с отрывом сухожилий.

При заднем вывихе локтевой сустав деформирован, предплечье укорочено, имеет место дорсализация локтевого отростка (локтевой отросток

выступает). Беспокоит сильная боль, движения в суставе резко ограничены. Кубоартикуляционная экстензия невозможна.

При переднем вывихе предплечье удлинено по сравнению со здоровой конечностью, в области локтевого отростка определяется западение.

При боковых вывихах предплечье смещено внутрь или наружу.

При передних и боковых вывихах нередко имеется повреждение локтевого или срединного нерва с потерей чувствительности на кисти.

При разрыве сухожилий чаще всего страдает двуглавая мышца плеча, иногда могут отрываться сухожилия нескольких мышц. При этом нарушается активная и резистивная кубоартикуляционная флексия, возникает асимметрия формы мышц по сравнению с неповрежденной конечностью, отмечается отек и боль.

Следует особо отметить, что в локтевом суставе наиболее часто формируются различные виды контрактур. По происхождению все контрактуры суставов подразделяют на артрогенные, миогенные, дерматогенные, десмогенные (при соединительнотканых рубцах), иммобилизационные и неврогенные (при патологии центральной и периферической нервной системы). По типу ограничения движений выделяют сгибательные (ограничено разгибание), разгибательные (ограничено сгибание), пронационные и супинационные контрактуры.

Наиболее распространенными являются сгибательные контрактуры в области локтевого сустава. С учетом выраженности ограничения движений выделяют 4 степени таких контрактур:

- 1-я степень — возможно разгибание не менее чем на 170° ;
- 2-я степень — возможно разгибание до $130\text{--}170^\circ$;
- 3-я степень — возможно разгибание до $90\text{--}130^\circ$;
- 4-я степень — разгибание составляет менее 90° .

С учетом особенностей патологических процессов различают три стадии посттравматических контрактур.

1-я стадия — до 1 месяца после травмы. Ограничение движений обусловлено болью, длительной фиксацией и/или психологическими факторами. При мануальной диагностике определяется ограничение активной кубоартикуляционной динамики, пассивная артикуляционная динамика ограничена по функциональному типу. При своевременной терапии патология в большинстве случаев легко излечима.

2-я стадия — свыше месяца после травмы. Ограничение движений вызвано спаечным процессом и образованием рубцовой ткани. При мануальной диагностике определяется более выраженное ограничение активной кубоартикуляционной динамики, пассивная артикуляционная динамика ограничена по функциональному типу с элементами структуризации.

3-я стадия — через несколько месяцев после травмы. Рубцовая ткань перерождается в грубую волокнистую ткань и происходит стягивание руб-

ца. При мануальной диагностике определяется выраженное ограничение активной кубоартикуляционной динамики, пассивная артикуляционная динамика ограничена по структурному типу.

Пальпаторная диагностика при локтевых контрактурах позволяет определить постепенное уплотнение мягких тканей сустава с формированием деформаций и угасанием суставной игры.

2.4. МАНОАРТИКУЛЯЦИОННАЯ МАНУАЛЬНАЯ ДИАГНОСТИКА

В состав костей кисти входят кости запястья, пясти и кости, входящие в состав пальцев, так называемые фаланги.

Запястье (*carpus*) представляет совокупность 8 коротких губчатых костей — *ossa carpi*, расположенных в два ряда, каждый ряд из 4 косточек.

Проксимальный, или первый, ряд запястья, ближайший к предплечью, образован, если считать от большого пальца, следующими костями:

- 1) ладьевидной (*os scaphoideum*);
- 2) полулунной (*os lunatum*);
- 3) трехгранной (*os triquetrum*);
- 4) гороховидной (*os pisiforme*).

Первые три косточки, соединяясь, образуют эллиптическую, выпуклую в сторону предплечья суставную поверхность, служащую для сочленения с дистальным концом лучевой кости. Гороховидная кость в этом сочленении не участвует, причленяясь отдельно к трехгранной.

Дистальный, или второй, ряд запястья состоит из следующих костей:

- 1) трапеции (*os trapezium*);
- 2) трапециевидной (*os trapezoideum*);
- 3) головчатой (*os capitatum*);
- 4) крючковидной (*os hamatum*).

Названия костей отражают их форму.

Пясть (*metacarpus*) образуется пятью пястными костями (*ossa metacarpalia*), которые по типу относятся к коротким трубчатым костям с одним истинным эпифизом (моноэпифизарные кости) и называются по порядку I, II, III и т. д., начиная со стороны большого пальца. Каждая пястная кость состоит из основания (*basis*), диафиза, или тела (*corpus*), и закругленной головки (*caput*). Основания II–V пястных костей несут на проксимальных своих концах плоские суставные фасетки для соединения с костями второго ряда запястья, а по бокам — для сочленения друг с другом. Основание I пястной кости имеет седловидную суставную поверхность, причленяющуюся к *os trapezium*, боковые же фасетки отсутствуют. Основание II пястной кости образует вырезку в форме угла, охватывающую *os trapezoideum*.

Головки пястных костей несут выпуклые суставные поверхности для сочленения с проксимальными фалангами пальцев. По бокам головок находятся шероховатые ямки — места прикрепления связок.

Пальцы кисти (*digiti manus*). Основание проксимальной фаланги несет одиночную суставную ямку для сочленения с круглой головкой соответствующей пястной кости. Основания средней и дистальной фаланг имеют по две плоские ямки для сочленения с головками, имеющими форму блока, соответственно проксимальной и средней фаланг.

Кости пальцев кисти (*ossa digitorum manus*) представляют собой небольшие, лежащие друг за другом короткие трубчатые кости с одним истинным эпифизом (моноэпифизарные кости), носящие название фаланг. Каждый палец состоит из трех фаланг:

- проксимальной (*phalanx proximalis*);
- средней (*phalanx media*);
- дистальной (*phalanx distalis*).

Исключение составляет большой палец, имеющий только две фаланги — проксимальную и дистальную.

Суставы кисти (*artus manu*) представляют собой сложное комбинированное сочленение, состоящее из проксимального отдела и дистального отдела, первый ряд костей запястья играет роль костного мениска.

Проксимальный отдел — **лучезапястный сустав** (*articulatio radiocarpea*) — по количеству участвующих костей является сложным, по форме суставных поверхностей относится к эллипсоидным с двумя осями вращения.

Дистальный отдел — **среднезапястное сочленение** (*articulatio medio-carpea*) — находится между первым и вторым рядами костей запястья, без участия гороховидной кости.

Кроме *art. medio-carpea*, отдельные кости запястья, соединенные друг с другом межкостными связками (*ligg. intercarpea interossea*), местами сочленяются между собой обращенными друг к другу сочленовными поверхностями. Такие суставы называются **межзапястными** (*articulationes intercarpeae*).

Оба кистевых сустава имеют самостоятельные суставные сумки, подкрепленные по краям вспомогательными связками. Движения в кистевых суставах совершаются вокруг двух взаимно перпендикулярных осей, проходящих через головку головчатой кости: флексия и экстензия, абдукция (радиальная дукция) и аддукция (ульнарная дукция). Отведение и приведение зависят от нормальной подвижности лучевой и локтевой костей. Эта синергия проявляется тем, что максимальное отведение кисти сопровождается легкой пронацией, а приведение — супинацией.

Запястно-пястные суставы (*artt. carpometacarpeae*) образованы вторым рядом костей запястья и основаниями пястных костей. За исключением запястно-пястного сочленения большого пальца, все эти суставы плос-

кие, укреплены как с тыла, так и со стороны ладони туго натянутыми связками (*ligg. carpometacarpea dorsalia et palmaria*), вследствие чего подвижность в них крайне незначительна. Они относятся к категории тугих суставов, укрепляющих кисть и повышающих сопротивляемость ладони при силовых движениях многосуставных мышц — сгибателей пальцев.

Запястно-пястный сустав большого пальца (*art. carpometacarpea pollicis*) совершенно обособлен от остальных запястно-пястных суставов и резко отличается от них своим устройством и подвижностью. Он образован сочленяющимися друг с другом седловидными суставными поверхностями *os trapezium* и основанием I пястной кости, окруженными широкой суставной капсулой. Будучи типичным седловидным сочленением, сустав этот допускает движения вокруг двух взаимно перпендикулярных осей: поперечной, проходящей через *os trapezium*, и сагиттальной, идущей через основание I пястной кости. Вокруг первой из осей происходит флексия и экстензия большого пальца вместе с его пястной костью (объем движения 35–40°), но так как ось идет не совсем поперечно, то палец при сгибании смещается в сторону ладони, противопоставляясь мизинцу и остальным пальцам. Это движение называется противопоставлением, *oppositio*; обратное движение носит название *repositio*. Движения вокруг сагиттальной оси состоят в абдукции и аддукции большого пальца к указательному (объем движения 45–60°). Кроме описанных движений, существует еще *circumductio*.

Пястно-фаланговые суставы (*artt. metacarpophalangeae*) по своему характеру приближаются к эллипсоидным с движениями — флексия и экстензия, абдукция и аддукция, циркумдукция.

Межфаланговые суставы (*artt. interphalangeae manus*) представляют собой типичные блоковые сочленения с движениями вокруг одной оси — фронтальной — флексия и экстензия.

2.4.1. Визуальная мануартикуляционная диагностика

Деформация суставов кисти наблюдается при наличии различных артритов, деформирующем остеоартрозе, при появлении различных узелков и разрастаний.

При деформирующем артрозе пальцев образуются краевые остеофиты — разрастания костной ткани в виде твердых костных выступов, т. н. узелков Гебердена и Бушара.

Узелки Гебердена всегда располагаются симметрично, в дистальных фалангеальных суставах, они твердые, размеры их колеблются от рисового зерна до горошины.

Узелки Бушара возникают только у основания средних фаланг пальцев. Лучше всего узелки Бушара заметны на указательном и среднем пальцах. Реже они встречаются на безымянных пальцах и мизинцах. На больших пальцах их не бывает никогда.

Хотя иногда узелки Гебердена и Бушара препятствуют движению в суставе, сами по себе они безболезненны. При разрастании узелков пальцы могут искривляться и оставаться полусогнутыми.

Желтоватые опухоли из-за скопления жировых клеток вокруг пальцев называются ксантомы, имеют белесо-желтоватый цвет и особенно четко видны, когда суставы согнуты. Обычно они появляются при избытке уровня холестерина в крови.

Красные узелки (иногда с фиолетовым оттенком) на кончиках пальцев, известные как узлы Ослера, являются симптомом эндокардита (бактериальная инфекция сердечных клапанов). При этом заболевании на коже ладоней могут появляться кровоподтеки в виде багровых или коричневых пятен. Иногда такие кровоподтеки появляются под ногтями или на пальцах возле них.

Вынужденное положение суставов часто имеет место при поствоспалительных контрактурах.

Припухание и гиперемия — частый признак воспаления. Опухание кистей и пальцев рук могут быть при ревматоидном или псориатическом артрите, волчанке, васкулите, склеродермии, дерматомиозите.

«Сосискообразные» пальцы — типичный симптом артрита мелких суставов кисти: межпостных, пястно-фаланговых или межфаланговых. Причины у артрита может быть много, это и ревматоидные заболевания, и псориатическое поражение суставов, и хламидийная инфекция. В некоторых случаях характерное утолщение пальцев может быть следствием лимфатического отека руки из-за нарушения оттока лимфы. Наиболее часто это вызвано сдавлением лимфатических сосудов в подмышечной области при раке молочной железы, различных лимфомах или банальном воспалении лимфатических узлов — лимфадените.

Отек пальцев наблюдается при гипотиреозе.

Если кожа кистей рук шелушится и трескается, то это может свидетельствовать о недостатке в организме жидкости, проблемах с работой почек, недостатке витамина А и Е, о поражении грибковыми заболеваниями. Кроме того, сухая кожа рук может быть симптомом начала развития сахарного диабета.

Красные ладони могут быть признаком печеночной дисфункции, при этом наиболее интенсивное покраснение локализуется ближе к краю ладони в области мизинца. Красноватый цвет всей кожи рук чаще всего наблюдается у людей гиперстенического телосложения.

Синюшность рук может указывать и на болезнь Рейно, на наличие аутоиммунных заболеваний, в том числе волчанки или склеродермии.

Синюшный цвет ногтей также говорит о недостатке кислорода в крови из-за плохой работы сердца и легких. Бледные ногти встречаются при анемии.

Желтоватый оттенок кожи ладоней может иметь место при патологии печени или желчного пузыря (гепатит, желчнокаменная болезнь, нарушения в желчных путях, холангит, холецистит).

Коричневые пятна с тыльной стороны кисти встречаются в пожилом возрасте, а также при нарушении функции желчного пузыря.

Мраморный рисунок на ладонях говорит о неполадках в вегетативной нервной системе.

Появление красной сыпи (иногда она может быть с маленькими волдырями) на ладонях или запястьях является признаком аллергии.

Холодные руки чаще всего связаны с нарушением функции вегетативной нервной системы, с недостатком железа и никотиновой кислоты в организме.

Потные ладони могут являться первым признаком нарушения работы щитовидной железы и вегетативной дисфункции.

Шелушащаяся кожа на кончиках пальцев может быть сигналом о дефиците витаминов группы В (В₃ — ниацин, или никотиновая кислота, и В₇ — биотин), которые являются особо важными для здоровья кожи и ногтей.

Шелушащиеся пятна на коже рук в сочетании с пожелтевшими ногтями, которые иногда отстают от ногтевой пластины, — это типичный симптом псориаза.

Если кожа на кисти, и особенно на ладони, шелушится мелкими пластинками, это может свидетельствовать о недостатке витаминов А и D. Если же ладони шелушатся крупными пластинками, необходимо обратиться к дерматологу: на руках поселился грибок.

Слишком большие размеры ладоней (а также ушей, губ и ступней) могут свидетельствовать об избытке соматотропного гормона (патология гипофиза).

Синдром «барабанных палочек» или пальцы Гиппократата представляет собой колбовидное утолщение концевых фаланг пальцев. Является характерным симптомом легочной патологии (рак, туберкулез, системные и профессиональные заболевания), сердечно-сосудистых заболеваний (врожденные пороки сердца, инфекционный эндокардит), патологии печени и кишечника (цирроз, глютенная энтеропатия, болезнь Крона и т. д.).

Синдром «часовых стекол» (такое изменение формы ногтей чаще всего сопутствует пальцам Гиппократата) — ногтевые пластинки утолщаются, напоминая выпуклую линзу или стекло старых часов. Появление синдрома часовых стекол свидетельствует о поражении тех же органов, что и барабанные палочки: легкие, сердце, органы желудочно-кишечного тракта.

При контрактуре Дюпюитрена имеет место сгибательная контрактура безымянного, среднего пальца и мизинца. Внешне это проявляется укорочением пальцев, их постоянного полусогнутого положения вследствие фиброзного перерождения ладонного апоневроза.

Повышенная эластичность тканей пальцев характерна для системной слабости соединительной ткани, в частности, для синдрома Марфана. При синдроме Марфана отмечается высокий рост, худощавость, близорукость, суставная гипермобильность и пролапс митрального клапана сердца.

Молоткообразный палец кисти представляет собой посттравматическую или поствоспалительную (ревматоидный артрит) деформацию пальца в виде согнутой ногтевой фаланги в дистальном межфаланговом суставе. Ногтевая фаланга при этом самостоятельно не разгибается. Но пальцевая экстензия сохраняется, т. к. центральный пучок сухожилия разгибателя прикрепляется к средней фаланге пальца.

Палец кисти в виде бутоньерки представляет собой посттравматическую или поствоспалительную (ревматоидный артрит) деформацию пальца в виде сгибательной контрактуры проксимального межфалангового сустава. Симптомами деформации являются боль и отек в дорзальной части среднего межфалангового сустава пальца, невозможность выпрямить палец, отчетливая деформация пальца.

Палец кисти в виде «шеи лебедя» представляет собой посттравматическую или поствоспалительную (ревматоидный артрит) деформацию пальца в виде переразгибания в проксимальном межфаланговом суставе с невозможностью выпрямить палец.

Z-образная ревматоидная деформация большого пальца (контрактура Вайнштейна) — подвывих в межфаланговом суставе.

Ульнарная девиация пястно-фаланговых суставов (пальцы отклоняются в локтевую сторону в виде плавников моржа) развивается при ревматоидном артрите обычно через 1–5 лет от начала болезни.

Деформация кисти по типу «лорнетки» — сложная сгибательная контрактура пальцев с множественными подвывихами.

Ракеткообразный большой палец (симптом Дюбуа 2) может наблюдаться при позднем врожденном сифилисе.

2.4.2. Исследование активной мануартикуляционной динамики

Алгоритм исследования активной мануартикуляционной динамики:

1. Исследование активной радиокарпальной флексии.
2. Исследование активной радиокарпальной экстензии.
3. Исследование активной радиокарпальной абдукции.
4. Исследование активной радиокарпальной аддукции.
5. Исследование активной радиокарпальной циркумдукции.
6. Исследование активной метакарпофалангеальной флексии.
7. Исследование активной метакарпофалангеальной экстензии.
8. Исследование активной метакарпофалангеальной абдукции.
9. Исследование активной метакарпофалангеальной аддукции.

10. Исследование активной метакарпофалангеальной циркумдукции.
11. Исследование активной интерфалангеальной флексии.
12. Исследование активной интерфалангеальной экстензии.

Методики исследования активной мануартикуляционной динамики. Исследование активной мануартикуляционной динамики проводится в положении пациента стоя или сидя. При этом желательно исследовать активные барьеры сразу с двух сторон для выявления барьерной асимметрии.

Исследование активной радиокарпальной флексии. При исследовании активной радиокарпоартикуляционной флексии пациент активно с помощью суставных мышц сгибает кисть в лучезапястном суставе до возможного предела, а врач визуально фиксирует положение активного флекссионного барьера, который в норме должен составлять 90° .

Исследование активной радиокарпальной экстензии. При исследовании активной радиокарпальной экстензии пациент активно с помощью суставных мышц разгибает кисть в лучезапястном суставе до возможного предела, а врач визуально фиксирует положение активного флекссионного барьера, который в норме должен составлять 70° .

Исследование активной радиокарпальной абдукции. При исследовании активной радиокарпальной экстензии пациент активно с помощью суставных мышц отводит кисть в лучезапястном суставе до возможного предела, а врач визуально фиксирует положение активного абдукционного барьера, который в норме должен составлять $15\text{--}20^\circ$.

Исследование активной радиокарпальной аддукции. При исследовании активной радиокарпальной аддукции пациент активно с помощью суставных мышц приводит кисть в лучезапястном суставе до возможного предела, а врач визуально фиксирует положение активного абдукционного барьера, который в норме должен составлять $30\text{--}50^\circ$ (рис. 39).

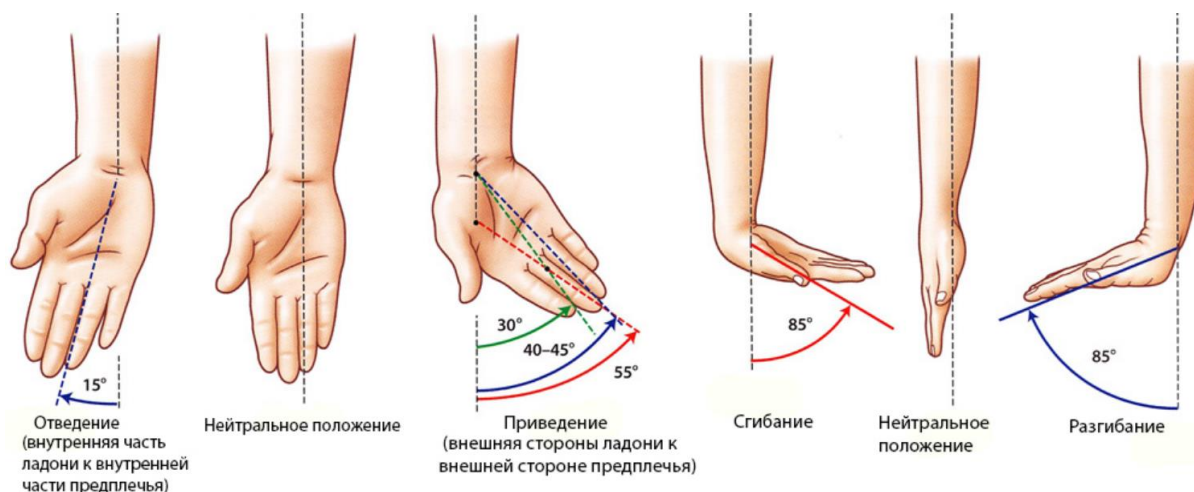


Рис. 39. Исследование активной радиокарпальной динамики

Исследование активной радиокарпальной циркумдукции. При исследовании активной радиокарпальной циркумдукции пациент активно с помощью суставных мышц приводит вращение кисти в лучезапястном суставе с возможной большей амплитудой, а врач визуально фиксирует симметричность активных циркумдукционных барьеров.

Исследование активной метакарпофалангеальной флексии. При исследовании активной метакарпофалангеальной флексии пациент активно с помощью суставных мышц сгибает пальцы в пястно-фаланговых суставах до возможного предела, а врач визуально фиксирует положение активного флекссионного барьера, который в норме должен составлять 90°.

Исследование активной метакарпофалангеальной экстензии. При исследовании активной метакарпофалангеальной экстензии пациент активно с помощью суставных мышц разгибает пальцы в пястно-фаланговых суставах до возможного предела, а врач визуально фиксирует симметричность активных экстензионных барьеров.

Исследование активной метакарпофалангеальной абдукции. При исследовании активной метакарпофалангеальной абдукции пациент активно с помощью суставных мышц разводит пальцы кисти до возможного предела, а врач визуально фиксирует симметричность активных абдукционных барьеров.

Исследование активной метакарпофалангеальной аддукции. При исследовании активной метакарпофалангеальной аддукции пациент активно с помощью суставных мышц сводит пальцы кисти между собой, а врач визуально фиксирует симметричность активных аддукционных барьеров.

Исследование активной метакарпофалангеальной циркумдукции. При исследовании активной метакарпофалангеальной циркумдукции пациент активно с помощью суставных мышц производит поочередное вращение пальцев кисти в запястно-фаланговых суставах с возможной большей амплитудой, а врач визуально фиксирует симметричность активных циркумдукционных барьеров.

Исследование активной интерфалангеальной флексии. При исследовании активной фалангоартикуляционной экстензии пациент активно с помощью суставных мышц сгибает пальцы в межфаланговых суставах до возможного предела, а врач визуально фиксирует симметричность активных флекссионных барьеров.

Исследование активной интерфалангеальной экстензии. При исследовании активной фалангоартикуляционной экстензии пациент активно с помощью суставных мышц разгибает пальцы в межфаланговых суставах до возможного предела, а врач визуально фиксирует симметричность активных экстензионных барьеров.

2.4.3. Исследование резистивной мануартикуляционной динамики

Алгоритм исследования резистивной мануартикуляционной динамики:

1. Исследование резистивной радиокарпальной флексии.
2. Исследование резистивной радиокарпальной экстензии.
3. Исследование резистивной радиокарпальной абдукции.
4. Исследование резистивной радиокарпальной аддукции.
5. Исследование резистивной метакарпофалангеальной флексии.
6. Исследование резистивной метакарпофалангеальной экстензии.
7. Исследование резистивной метакарпофалангеальной абдукции.
8. Исследование резистивной метакарпофалангеальной аддукции.
9. Исследование резистивной интерфалангеальной флексии.
10. Исследование резистивной интерфалангеальной экстензии.
11. Исследование резистивной динамики I пальца кисти.
12. Исследование резистивной динамики V пальца кисти.

Методики исследования резистивной мануартикуляционной динамики. Исследование резистивной *мануартикуляционной* динамики проводится в положении пациента стоя или сидя. Пациент совершает активные движения, стремясь достигнуть активного барьера, преодолевая сопротивление рук врача. При этом желательно проводить исследование поочередно с двух сторон для выявления болевой и силовой мышечной асимметрии.

Исследование резистивной радиокарпальной флексии. При исследовании резистивной радиокарпальной флексии выявляется мускулярная боль и слабость мышц сгибателей кисти — лучевой и локтевой сгибатели запястья, длинная ладонная мышца.

Исследование резистивной радиокарпальной экстензии. При исследовании резистивной радиокарпальной флексии выявляется мускулярная боль и слабость мышц разгибателей кисти — длинный и короткий лучевые и локтевой разгибатели запястья.

Исследование резистивной радиокарпальной абдукции. При исследовании резистивной радиокарпальной абдукции выявляется мускулярная боль и слабость мышц абдукторов кисти — короткий и длинный лучевые разгибатели запястья, лучевой сгибатель запястья, длинная мышца, отводящая большой палец, длинный и короткий разгибатели большого пальца.

Исследование резистивной радиокарпальной аддукции. При исследовании резистивной радиокарпальной аддукции выявляется мускулярная боль и слабость мышц аддукторов кисти — локтевой разгибатель запястья (*m. extensor carpi ulnaris*) одновременно с локтевым сгибателем запястья (*m. flexor carpi ulnaris*).

Исследование резистивной метакарпофалангеальной флексии. При исследовании резистивной метакарпофалангеальной флексии выявляется мускулярная боль и слабость мышц флексоров пальцев кисти — червеоб-

разные мышцы (mm. lumbricales) и тыльные межкостные мышцы (mm. interossei dorsales).

Исследование резистивной метакарпофалангеальной экстензии. При исследовании резистивной метакарпофалангеальной экстензии выявляется мышечная боль и слабость мышц экстензоров пальцев кисти — разгибатель пальцев (m. extensor digitorum).

Исследование резистивной метакарпофалангеальной абдукции. При исследовании резистивной метакарпофалангеальной абдукции выявляется мышечная боль и слабость мышц абдукторов пальцев кисти — тыльные межкостные мышцы (mm. interossei dorsales).

Исследование резистивной метакарпофалангеальной аддукции. При исследовании резистивной метакарпофалангеальной аддукции выявляется мышечная боль и слабость мышц аддукторов пальцев кисти — ладонные межкостные мышцы (mm. interossei palmares).

Исследование резистивной интерфалангеальной флексии. При исследовании резистивной интерфалангеальной флексии выявляется мышечная боль и слабость мышц флексоров пальцев кисти — поверхностный и глубокий сгибатели пальцев (m. flexor digitorum superficialis, m. flexor digitorum profundus).

Исследование резистивной интерфалангеальной экстензии. При исследовании резистивной интерфалангеальной экстензии выявляется мышечная боль и слабость мышц экстензоров пальцев кисти — тыльные межкостные мышцы (mm. interossei dorsales); разгибатель пальцев (m. extensor digitorum); разгибатель второго пальца (m. extensor indicis (II)); червеобразные и межкостные ладонные мышцы второго–четвертого пальцев кисти (mm. lumbricales 1–3, mm. interossei palmares 1–2).

Исследование резистивной динамики I пальца кисти. При исследовании резистивной метакарпофалангеальной абдукции I пальца кисти выявляется мышечная боль и слабость короткой, отводящей I палец мышцы (m. abductor pollicis brevis).

При исследовании резистивной метакарпофалангеальной аддукции I пальца кисти выявляется мышечная боль и слабость мышцы, приводящей I палец (m. adductor pollicis).

При исследовании резистивной интерфалангеальной флексии I пальца кисти выявляется мышечная боль и слабость короткого сгибателя I пальца (m. flexor pollicis brevis).

При исследовании резистивного метакарпофалангеального противопоставления I пальца кисти выявляется мышечная боль и слабость мышцы, противопоставляющей I палец кисти (m. opponens pollicis).

Исследование резистивной динамики V пальца кисти. При исследовании резистивной метакарпофалангеальной абдукции V пальца кисти выявляется мышечная боль и слабость мышцы, отводящей V палец

(m. abductor digiti minimi). При исследовании резистивной интерфалангеальной флексии V пальца кисти выявляется мускулярная боль и слабость короткого сгибателя V пальца (m. flexor digiti minimi brevis) и мышцы, отводящей V палец (m. abductor digiti minimi).

При исследовании резистивной метакарпофалангеальной противопоставления V пальца кисти выявляется мускулярная боль и слабость мышцы, противопоставляющей V палец (m. opponens digiti minimi).

2.4.4. Исследование мануартикуляционной статики

Исследование мануартикуляционной статики осуществляется в положении пациента сидя и стоя. При этом врач с помощью пальпации определяет статическую ангуляционную и дислокационную артикуляционную патобиомеханику. Объектами пальпации являются дистальный лучелоктевой сустав, запястные и пястные кости, а также пальцы кисти.

Исследование статической ангуляционной артикуляционной патобиомеханики:

1. Исследование статической радиокарпальной флексии.
2. Исследование статической радиокарпальной экстензии.
3. Исследование статической радиокарпальной абдукции.
4. Исследование статической радиокарпальной аддукции.
5. Исследование статической метакарпофалангеальной флексии.
6. Исследование статической метакарпофалангеальной экстензии.
7. Исследование статической метакарпофалангеальной абдукции.
8. Исследование статической метакарпофалангеальной аддукции.
9. Исследование статической интерфалангеальной флексии.
10. Исследование статической интерфалангеальной экстензии.

Исследование статической дислокационной артикуляционной патобиомеханики:

1. Исследование статической радиокарпальной вентрализации.
2. Исследование статической радиокарпальной дорсализации.
3. Исследование статической радиокарпальной латерализации.
4. Исследование статической радиокарпальной медиализации.

Методики исследования статической артикуляционной патобиомеханики.

Исследование статической радиокарпальной флексии. При статической радиокарпальной флексии определяется наличие разной степени выраженности сгибания лучезапястного сустава в покое. Второй ряд костей запястья смещается вентрально, первый ряд костей запястья смещается дорзально, суставные концы лучевой и локтевой кости также смещаются дорзально и выступают по сравнению со здоровой стороной.

Исследование статической радиокарпальной экстензии. При статической радиокарпальной экстензии определяется наличие разной степени

выраженности разгибания лучезапястного сустава в покое. Второй ряд костей запястья смещается дорзально, первый ряд костей запястья смещается вентрально, суставные концы лучевой и локтевой кости также смещаются вентрально и выступают по сравнению со здоровой стороной.

Исследование статической радиокарпальной абдукции. При статической радиокарпальной абдукции определяется наличие разной степени выраженности отведения лучезапястного сустава в покое. Второй ряд костей запястья смещается латерально, первый ряд костей запястья смещается медиально, суставные концы лучевой и локтевой кости также смещаются медиально, но суставной конец локтевой кости выступает, а суставной конец лучевой кости западает по сравнению со здоровой стороной.

Исследование статической радиокарпальной аддукции. При статической радиокарпальной аддукции определяется наличие разной степени выраженности приведения лучезапястного сустава в покое. Второй ряд костей запястья смещается медиально, первый ряд костей запястья смещается латерально, суставные концы лучевой и локтевой кости также смещаются латерально, но суставной конец лучевой кости выступает, а суставной конец локтевой кости западает по сравнению со здоровой стороной.

Исследование статической метакарпофалангеальной флексии. При статической метакарпофалангеальной флексии определяется наличие разной степени выраженности сгибания пястно-фалангового сустава в покое. Суставные концы пястно-фалангового сочленения смещаются дорзально, а пальцевые фаланги смещаются вентрально.

Исследование статической метакарпофалангеальной экстензии. При статической метакарпофалангеальной экстензии определяется наличие разной степени выраженности разгибания пястно-фалангового сустава в покое. Суставные концы пястно-фалангового сочленения смещаются вентрально, а пальцевые фаланги смещаются дорзально.

Исследование статической метакарпофалангеальной абдукции. При статической метакарпофалангеальной абдукции определяется наличие разной степени выраженности разведения пястно-фаланговых суставов в покое. Дистальные фаланги разведенных пальцев взаимно удаляются друг от друга медиолатерально.

Исследование статической метакарпофалангеальной аддукции. При статической метакарпофалангеальной аддукции определяется наличие разной степени выраженности сведения пястно-фаланговых суставов в покое. Дистальные фаланги сведенных пальцев взаимно приближены друг к другу.

Исследование статической интерфалангеальной флексии. При статической интерфалангеальной флексии определяется наличие разной степени выраженности сгибания межфалангового сустава в покое. Тыльная поверхность межфалангового сочленения выступает, а ладонная поверх-

ность межфалангового сочленения западает. При этом пальцевые фаланги приближаются к ладонной поверхности кисти.

Исследование статической интерфалангеальной экстензии. При статической интерфалангеальной экстензии определяется наличие разной степени выраженности разгибания межфалангового сустава в покое. Тыльная поверхность межфалангового сочленения западает, а ладонная поверхность межфалангового сочленения выступает. При этом пальцевые фаланги удаляются от ладонной поверхности кисти.

Исследование статической радиокарпальной вентрализации. При статической радиокарпальной вентрализации определяется наличие разной степени выраженности вентрального смещения лучезапястного сустава в покое. При этом первый и второй ряды костей запястья смещаются вентрально и выступают по сравнению со здоровой стороной.

Исследование статической радиокарпальной дорсализации. При статической радиокарпальной вентрализации определяется наличие разной степени выраженности дорзального смещения лучезапястного сустава в покое. При этом первый и второй ряды костей запястья смещаются дорзально и выступают по сравнению со здоровой стороной.

Исследование статической радиокарпальной латерализации. При статической радиокарпальной вентрализации определяется наличие разной степени выраженности латерального смещения лучезапястного сустава в покое. При этом первый и второй ряды костей запястья смещаются латерально и выступают по сравнению со здоровой стороной.

Исследование статической радиокарпальной медиализации. При статической радиокарпальной медиализации определяется наличие разной степени выраженности медиального смещения лучезапястного сустава в покое. При этом первый и второй ряды костей запястья смещаются медиально и выступают по сравнению со здоровой стороной.

2.4.5. Исследование пассивной мануартикуляционной динамики

Исследование пассивной мануартикуляционной динамики осуществляется врачом в положении стоя и сидя. При этом врач одной рукой фиксирует проксимальную часть сустава, а другой рукой — дистальную часть сустава пациента и осуществляет пассивные движения с диагностическими целями.

Алгоритм исследования пассивной ангуляционной артикуляционной динамики:

1. Исследование пассивной радиокарпальной флексии.
2. Исследование пассивной радиокарпальной экстензии.
3. Исследование пассивной радиокарпальной абдукции.
4. Исследование пассивной радиокарпальной аддукции.
6. Исследование «пальмарного веера».
7. Исследование «дорзального веера».

8. Исследование пассивной метакарпофалангеальной флексии.
9. Исследование пассивной метакарпофалангеальной экстензии.
10. Исследование пассивной метакарпофалангеальной абдукции.
11. Исследование пассивной метакарпофалангеальной аддукции.
12. Исследование пассивной метакарпофалангеальной медиоротации.
13. Исследование пассивной метакарпофалангеальной латероротации.
14. Исследование пассивной интерфалангеальной флексии.
15. Исследование пассивной интерфалангеальной экстензии.
16. Исследование пассивной интерфалангеальной латерофлексии.
17. Исследование пассивной интерфалангеальной медиофлексии.
18. Исследование пассивной интерфалангеальной латероротации.
19. Исследование пассивной интерфалангеальной медиоротации.

Алгоритм исследования пассивной дислокационной артикуляционной динамики:

1. Исследование пассивной радиокарпальной медиализации.
2. Исследование пассивной радиокарпальной латерализации.
3. Исследование пассивной радиокарпальной вентрализации.
4. Исследование пассивной радиокарпальной дорсализации.
5. Исследование пассивной радиокарпальной краниализации.
6. Исследование пассивной радиокарпальной каудализации.
7. Исследование пассивных интеркарпальных дорзо-вентральных дислокаций.
8. Исследование пассивных карпометакарпальных дорзо-вентральных дислокаций.
9. Исследование пассивных интерметакарпальных дорзо-вентральных дислокаций.
10. Исследование пассивных метакарпофалангеальных дорзо-вентральных дислокаций.
11. Исследование пассивных метакарпофалангеальных латеро-медиальных дислокаций.
12. Исследование пассивных метакарпофалангеальных кранио-каудальных дислокаций.
13. Исследование пассивных интерфалангеальных дорзо-вентральных дислокаций.
14. Исследование пассивных интерфалангеальных латеро-медиальных дислокаций.
15. Исследование пассивных интерфалангеальных кранио-каудальных дислокаций.

Методики исследования пассивной артикуляционной динамики.

Исследование пассивной радиокарпальной флексии. Врач располагается латерально на стороне исследования, лицом к пациенту. При этом врач одной рукой фиксирует дистальную часть предплечья, а другой ру-

кой — кисть пациента и исследует барьерные свойства сгибания в лучезапястном суставе.

Исследование пассивной радиокарпальной экстензии. Врач располагается латерально на стороне исследования, лицом к пациенту. При этом врач одной рукой фиксирует дистальную часть предплечья, а другой рукой — кисть пациента и исследует барьерные свойства разгибания в лучезапястном суставе.

Исследование пассивной радиокарпальной абдукции. Врач располагается латерально на стороне исследования, лицом к пациенту. При этом врач одной рукой фиксирует дистальную часть предплечья, а другой рукой — кисть пациента и исследует барьерные свойства отведения в лучезапястном суставе.

Исследование пассивной радиокарпальной аддукции. Врач располагается латерально на стороне исследования, лицом к пациенту. При этом врач одной рукой фиксирует дистальную часть предплечья, а другой рукой — кисть пациента и исследует барьерные свойства приведения в лучезапястном суставе.

Исследование «пальмарного и дорзального веера». Для исследования пассивной мануартикуляционной динамики существуют два ручных диагностических теста, которые позволяют оценить барьерные свойства запястных и пястных сочленений по экспресс-методике. Это тестирование осуществляется в положении пациента сидя и стоя. При этом врач с помощью двойного ручного хвата фиксирует кисть пациента в положении пронации с ульнарной и радиальной стороны. После чего осуществляет сведение ульнарного и радиального краев ладони вокруг оси, проходящей между третьей и четвертой пястными костями. Таким образом исследуется комплексная пассивная ангуляционная и дислокационная артикуляционная динамика. Объектами диагностики являются сочленения запястных и пястных костей.

Исследование «пальмарного веера». Врач обеими руками смещает ульнарный и радиальный края вверх и как бы растягивает ладонную поверхность кисти и исследует барьерные функции.

Исследование «дорзального веера». Врач обеими руками смещает ульнарный и радиальный края вниз и как бы растягивает тыльную поверхность кисти и исследует барьерные функции.

Исследование пассивной метакарпофалангеальной флексии. Врач располагается латерально на стороне исследования, лицом к пациенту. При этом врач одной рукой фиксирует дистальную часть пястной кости, а пальцами другой руки — проксимальную фалангу пальца кисти пациента и исследует барьерные свойства сгибания в пястно-фаланговом суставе.

Исследование пассивной метакарпофалангеальной экстензии. Врач располагается латерально на стороне исследования, лицом к пациенту. При этом врач одной рукой фиксирует дистальную часть пястной кости,

а пальцами другой руки — проксимальную фалангу пальца кисти пациента и исследует барьерные свойства разгибания в пястно-фаланговом суставе.

Исследование пассивной метакарпофалангеальной абдукции. Врач располагается латерально на стороне исследования, лицом к пациенту. При этом врач одной рукой фиксирует дистальную часть пястной кости, а пальцами другой руки — проксимальную фалангу пальца кисти пациента и исследует барьерные свойства отведения в пястно-фаланговом суставе.

Исследование пассивной метакарпофалангеальной аддукции. Врач располагается латерально на стороне исследования, лицом к пациенту. При этом врач одной рукой фиксирует дистальную часть пястной кости, а пальцами другой руки — проксимальную фалангу пальца кисти пациента и исследует барьерные свойства приведения в пястно-фаланговом суставе.

Исследование пассивной метакарпофалангеальной медиоротации. Врач располагается латерально на стороне исследования, лицом к пациенту. При этом врач одной рукой фиксирует дистальную часть пястной кости, а пальцами другой руки — проксимальную фалангу пальца кисти пациента и исследует барьерные свойства внутренней ротации в пястно-фаланговом суставе.

Исследование пассивной метакарпофалангеальной латероротации. Врач располагается латерально на стороне исследования, лицом к пациенту. При этом врач одной рукой фиксирует дистальную часть пястной кости, а пальцами другой руки — проксимальную фалангу пальца кисти пациента и исследует барьерные свойства наружной ротации в пястно-фаланговом суставе.

Исследование пассивной интерфалангеальной флексии. Врач располагается латерально на стороне исследования, лицом к пациенту. При этом врач пальцами одной руки фиксирует проксимальный конец межфалангового сочленения, а пальцами другой руки — дистальный конец межфалангового сочленения и исследует барьерные свойства сгибания в межфаланговом суставе.

Исследование пассивной интерфалангеальной экстензии. Врач располагается латерально на стороне исследования, лицом к пациенту. При этом врач пальцами одной руки фиксирует проксимальный конец межфалангового сочленения, а пальцами другой руки — дистальный конец межфалангового сочленения и исследует барьерные свойства разгибания в межфаланговом суставе.

Исследование пассивной интерфалангеальной латерофлексии. Врач располагается латерально на стороне исследования, лицом к пациенту. При этом врач пальцами одной руки фиксирует проксимальный конец межфалангового сочленения, а пальцами другой руки — дистальный конец межфалангового сочленения и исследует барьерные свойства наружного сгибания в межфаланговом суставе.

Исследование пассивной интерфалангеальной медиофлексии. Врач располагается латерально на стороне исследования, лицом к пациенту. При этом врач пальцами одной руки фиксирует проксимальный конец межфалангового сочленения, а пальцами другой руки — дистальный конец межфалангового сочленения и исследует барьерные свойства внутреннего сгибания в межфаланговом суставе.

Исследование пассивной интерфалангеальной латероротации. Врач располагается латерально на стороне исследования, лицом к пациенту. При этом врач пальцами одной руки фиксирует проксимальный конец межфалангового сочленения, а пальцами другой руки — дистальный конец межфалангового сочленения и исследует барьерные свойства внутреннего наружной ротации в межфаланговом суставе.

Исследование пассивной интерфалангеальной медиоротации. Врач располагается латерально на стороне исследования, лицом к пациенту. При этом врач пальцами одной руки фиксирует проксимальный конец межфалангового сочленения, а пальцами другой руки — дистальный конец межфалангового сочленения и исследует барьерные свойства внутреннего ротации в межфаланговом суставе.

Исследование пассивной радиокарпальной медиализации. Врач располагается латерально на стороне исследования, лицом к пациенту. При этом врач одной рукой фиксирует дистальную часть предплечья, а другой рукой — кисть пациента и исследует барьерные свойства медиального смещения в лучезапястном суставе.

Исследование пассивной радиокарпальной латерализации. Врач располагается латерально на стороне исследования, лицом к пациенту. При этом врач одной рукой фиксирует дистальную часть предплечья, а другой рукой — кисть пациента и исследует барьерные свойства латерального смещения в лучезапястном суставе.

Исследование пассивной радиокарпальной вентрализации. Врач располагается латерально на стороне исследования, лицом к пациенту. При этом врач одной рукой фиксирует дистальную часть предплечья, а другой рукой — кисть пациента и исследует барьерные свойства вентрального смещения в лучезапястном суставе.

Исследование пассивной радиокарпальной дорсализации. Врач располагается латерально на стороне исследования, лицом к пациенту. При этом врач одной рукой фиксирует дистальную часть предплечья, а другой рукой — кисть пациента и исследует барьерные свойства дорзального смещения в лучезапястном суставе.

Исследование пассивной радиокарпальной краниализации. Врач располагается латерально на стороне исследования, лицом к пациенту. При этом врач одной рукой фиксирует дистальную часть предплечья, а другой

рукой — кисть пациента и исследует барьерные свойства краниального смещения (компрессии) в лучезапястном суставе.

Исследование пассивной радиокарпальной каудализации. Врач располагается латерально на стороне исследования, лицом к пациенту. При этом врач одной рукой фиксирует дистальную часть предплечья, а другой рукой — кисть пациента и исследует барьерные свойства каудального смещения (тракции) в лучезапястном суставе.

Исследование пассивных интеркарпальных дорзо-вентральных дислокаций. Врач располагается латерально на стороне исследования, лицом к пациенту. При этом врач одной рукой фиксирует проксимальную часть, а другой рукой — дистальную часть сочленения межзапястных костей кисти пациента и исследует барьерные свойства дорзо-вентральных смещений в межзапястном суставе.

Исследование пассивных карпометакарпальных дорзо-вентральных дислокаций. Врач располагается латерально на стороне исследования, лицом к пациенту. При этом врач одной рукой фиксирует проксимальную часть, а другой рукой — дистальную часть пястно-запястного сочленения кисти пациента и исследует барьерные свойства дорзо-вентральных смещений в пястно-запястном суставе.

Исследование пассивных интерметакарпальных дорзо-вентральных дислокаций. Врач располагается латерально на стороне исследования, лицом к пациенту. При этом врач одной рукой фиксирует медиальную часть, а другой рукой — латеральную часть межпястного сочленения кисти пациента и исследует барьерные свойства дорзо-вентральных смещений в межпястном суставе.

Исследование пассивных метакарпофалангеальных дорзо-вентральных дислокаций. Врач располагается латерально на стороне исследования, лицом к пациенту. При этом врач одной рукой фиксирует дистальную часть пястной кости, а другой рукой — проксимальную фалангу пальца кисти пациента и исследует барьерные свойства дорзо-вентральных смещений в пястно-фаланговом суставе.

Исследование пассивных метакарпофалангеальных латеромедиальных дислокаций. Врач располагается латерально на стороне исследования, лицом к пациенту. При этом врач одной рукой фиксирует дистальную часть пястной кости, а другой рукой — проксимальную фалангу пальца кисти пациента и исследует барьерные свойства латеромедиальных смещений в пястно-фаланговом суставе.

Исследование пассивных метакарпофалангеальных краниокаудальных дислокаций. Врач располагается латерально на стороне исследования, лицом к пациенту. При этом врач одной рукой фиксирует дистальную часть пястной кости, а другой рукой — проксимальную фалангу пальца

кисти пациента и исследует барьерные свойства краниальных (компрессионных) и каудальных (тракционных) смещений в пястно-фаланговом суставе.

Исследование пассивных интерфалангеальных дорзо-вентральных дислокаций. Врач располагается латерально на стороне исследования, лицом к пациенту. При этом врач пальцами одной руки фиксирует проксимальный конец межфалангового сочленения, а пальцами другой руки — дистальный конец межфалангового сочленения и исследует барьерные свойства дорзо-вентральных смещений в межфаланговом суставе.

Исследование пассивных интерфалангеальных латеро-медиальных дислокаций. Врач располагается латерально на стороне исследования, лицом к пациенту. При этом врач пальцами одной руки фиксирует проксимальный конец межфалангового сочленения, а пальцами другой руки — дистальный конец межфалангового сочленения и исследует барьерные свойства латеро-медиальных смещений в межфаланговом суставе.

Исследование пассивных интерфалангеальных кранио-каудальных дислокаций. Врач располагается латерально на стороне исследования, лицом к пациенту. При этом врач пальцами одной руки фиксирует проксимальный конец межфалангового сочленения, а пальцами другой руки — дистальный конец межфалангового сочленения и исследует барьерные свойства краниальных (компрессионных) и каудальных (тракционных) смещений в межфаланговом суставе.

2.4.6. Манопериартикуляционная диагностика

При периапериартикуляционной мануальной диагностике следует выявлять различные патологические изменения тканей кисти и пальцев, присущие различным заболеваниям.

Нодулярный теносиновит сгибателей пальцев. При нодулярном теносиновите поражаются сухожилия сгибателей пальцев или кольцевидная связка в области межфаланговых суставов. Развивается синдром «щелкающего пальца», что связано с появлением на сухожилии сгибателя узелка (следствие первичного или вторичного дистрофически-воспалительного процесса), который затрудняет скольжение сухожилия во влагалище на уровне фиброзных каналов в области суставов, а затем и полностью блокирует движение. Типичны жалобы больного на ощущение щелчка при сгибании-разгибании пальца. При прогрессировании процесса палец застывает в положении сгибательной или разгибательной контрактуры. При осмотре пальпируется узелок на ладони или ладонной поверхности пальца в проекции сухожилия сгибателя.

Гигрома (сухожильный ганглион, синовиальная киста) — опухолевидное образование, представляющее собой скопление жидкости серозного характера с примесью слизи или фибрина в сухожильном влагалище или серозной сумке.

Гигрома заметно выпячивается над связками и сухожилиями и практически не передвигается под кожей. Чаще всего синовиальная киста наблюдается у женщин от 20 до 30 лет. Примерно в 35 % случаев синовиальная киста может протекать бессимптомно, если не считать уплотнения под кожей. Поэтому главным симптомом гигромы принято считать появление шишки (одной или нескольких) в области лучезапястного сустава, пальцев или кисти; крайне редко — на других участках тела. Обычно такая шишка достигает в размере 1, 2 или 3 сантиметров, но запущенная синовиальная киста может оказаться и 6 см в диаметре. Гигрома на руке, как правило, не вызывает боли при пальпации (может наблюдаться легкая болезненность). Кожа над гигромой остается эластичной, сохраняет нормальный цвет, не прирастает к новообразованию. Образование сохраняет небольшую подвижность, но не катается под кожей. Гигрома может уменьшаться и увеличиваться в размерах. Как правило, гигрома теряет объем в период покоя и набухает после нагрузок.

Гигрома лучезапястного сустава — наиболее распространенный вид синовиальной кисты. Она становится хорошо заметной в согнутом положении лучезапястного сустава (для визуальной диагностики нужно отвести кисть вперед и назад, а затем влево и вправо). Зачастую гигрома лучезапястного сустава располагается на передней или тыльной стороне сочленения, но может вырастать и на боковых поверхностях или у самого основания ладони. Как правило, консистенция гигромы лучезапястного сустава ощущается как мягкая или пружинящая, «резиновая».

Гигрома кисти. Сухожильный ганглион в области кисти обычно возникает на пальцах (со стороны ладони), самой ладони, тыльной стороны кисти или ближе к лучезапястному суставу. Обычно гигрома кисти не беспокоит пациента, пока не достигнет достаточно большого размера и не станет мешать при выполнении бытовых дел.

Гигрома на пальце руки. Синовиальная киста на пальцах зачастую возникает на их тыльной стороне, в области дистальной фаланги. Часто она находится в непосредственной близости к кутикуле или ногтевому валу. Кожа над гигромой на пальце руки, как правило, выглядит истонченной, натянутой, ее естественный рисунок сглаживается. Под кожей, как правило, хорошо прощупывается округлое образование, которое не вызывает болевых ощущений, кроме как при травмировании. На ощупь оно достаточно плотное, поэтому может восприниматься как костный или хрящевой нарост. Гигромы на ладонной стороне фаланги обычно крупнее, чем на тыльной, могут распространяться на всю фалангу целиком и даже занимать соседнюю. Они могут быть достаточно болезненными из-за сдавливания нервов, которые проходят по боковым направлениям пальцев. Это разновидность гигром часто мешает пациентам выполнять бытовые дела. Возникают ганглионы и у проксимальных фаланг (рядом с основанием

пальца). Такие образования также достаточно болезненны, несмотря на свои небольшие (размером примерно с горошину) размеры. Боль при гигроме на пальце руки обычно возникает при попытке плотно обхватить твердый предмет (например, черенок лопаты, скалку и т. п.).

Экссудативный тендовагинит разгибателей пальцев часто сопровождается воспалительные артропатии области кисти. Проявляется ограниченной припухлостью на тыльной стороне лучезапястного сустава. Дифференциальный диагноз проводят с артритами лучезапястного и лучелоктевого суставов, которые тоже сопровождаются отеком тыла кисти. Для этого просят больного сгибать и разгибать кисть. При тендовагините разгибателей во время разгибания кисти припухлость смещается в дистальном направлении, повторяя движение сухожилий.

Стенозирующий тендовагинит (болезнь де Кервена). Стенозирующий тендовагинит длинного абдуктора и короткого разгибателя 1-го пальца клинически проявляет себя в появлении болей в области шиловидного отростка лучевой кости, которые часто иррадиируют в большой палец кисти или в локоть, а также в припухлости в этой области. Усиление боли происходит, если пациент прижимает большой палец к ладонной поверхности и сгибает над ним остальные пальцы; если одновременно с этим больной отводит кисть в локтевую сторону, боль резко нарастает (положительный тест Финкельштейна), при этом можно услышать характерный щелчок. Проба Элькина — резко болезненное сведение кончиков большого и IV и V пальцев кисти. По ходу синовиального влагалища пальпаторно определяется крайне болезненная припухлость. Сухожилия длинного абдуктора и короткого разгибателя 1-го пальца проходят в 1-м канале тыльной связки. Сужение этого канала вследствие воспалительных явлений приводят к сдавлению сухожилий и развитию клиники болезни де Кервена. Заболевание обычно возникает на доминантной кисти в 30–55 лет, у женщин в 8–10 раз чаще. В большинстве случаев патология развивается у беременных или сразу после родов (резкое увеличение домашней нагрузки) и у больных синдромом гипермобильности во 2-й половине жизни.

Лучевой стилоидит — тендопериостит сухожилия длинного супинатора предплечья в месте его прикрепления к шиловидному отростку лучевой кости. Главный клинический признак — боль в области шиловидного отростка луча (несколько выше внутреннего края лучезапястного сустава), усиливающаяся при супинации предплечья. В этой области часто обнаруживается локальная припухлость. Болеют главным образом женщины 40–60 лет (наиболее часто портнихи). Стилоидит обычно бывает правосторонним, что указывает на значение частой микротравматизации вследствие особенностей профессиональной деятельности.

Локтевой стилоидит — тендовагинит локтевого разгибателя кисти или стенозирующий лигаментит 4 канала тыльной связки кисти, в котором

проходит сухожилие локтевого разгибателя кисти. Клинически: спонтанные боли в области шиловидного отростка локтевой кости, усиливающиеся при лучевом отведении кисти и иррадиирующие в 4–5-й палец. Над шиловидным отростком пальпируется локальная болезненная припухлость. Встречается гораздо реже лучевого стилоидита. Причиной заболевания является травма этой области или профессиональная микротравматизация (у швей, машинисток и т. д.).

Синдром запястного канала. При данном синдроме происходит сдавливание срединного нерва под поперечной связкой запястья. Точнее сдавливание нерва происходит между тремя костными стенками и плотной связкой, которые удерживают сухожилия мышц, сгибающих пальцы и кисть.

Клинические проявления синдрома запястного канала. Онемение и покалывание. Чаще всего пациенты предъявляют жалобы на «отключение» рук или что предметы выпадают из рук помимо воли, а также онемение и ощущение «покалывания» на коже кисти, обычно в большом, указательном, среднем и, иногда, в безымянном пальцах кисти. Симптомы, как правило, имеют непостоянный характер и связаны с определенными действиями (например, вождение, чтение газеты, рисование).

Боль. Онемение и покалывание часто сопровождаются болевыми ощущениями жгучего характера на ладонной поверхности запястья и в 1–3 или 1–4 пальцах кисти. Боль может распространяться в сторону ладони и пальцев, или (чаще) в сторону ладонной поверхности предплечья.

Ночные симптомы. Для синдрома запястного канала характерно ночное появление симптомов, из-за которых пациент может просыпаться, особенно если пациенту удается облегчить их при встряхивании кисти и запястья. У пациента может вызывать облегчение опускание и растирание рук, размахивание ими в опущенном положении. Возможно ощущение скованности в пальцах кистей по утрам.

Сторона поражения. Двустороннее поражение распространено, хотя доминирующая рука (т. е. правая рука у правши, левая у левши) обычно поражается раньше и в более тяжелой степени, чем вторая рука.

Вегетативные симптомы. Нередко у пациентов возникают жалобы в отношении всей кисти. Многие пациенты с синдромом запястного канала также отмечают ощущение сдавления и набухания в кистях и/или изменения температуры (т. е. постоянную повышенную или пониженную температуру кистей). Это связано с местным нарушением регуляции сужения/расширения сосудов. У ряда пациентов возникает чувствительность к перемене температуры окружающей среды (чаще при холодной температуре) и изменение цвета кожи. В редких случаях бывают местные расстройства потоотделения. Все эти симптомы связаны с поражением вегетативных волокон срединного нерва.

Слабость/неточность движений. У пациентов с синдромом запястного канала встречается потеря мышечной силы кисти (в частности, при захвате с участием большого пальца), однако на практике потеря обратной связи из-за расстройства чувствительности и боль являются более важными причинами слабости и неточности движений, нежели потеря двигательной функции как таковая. При этом нарушается координация движений и сила кисти.

Миозит кисти. Значительная физическая нагрузка у неподготовленного человека может вызвать заболевание мышц. Одна из его форм — крепитирующий миозит, поражающий длинную отводящую мышцу большого пальца и короткий разгибатель большого пальца кисти. Вторым типичным местом локализации этого поражения являются мышцы запястья и разгибатели пальцев. При пальпации отмечается крепитация, которую к тому же можно прослушать стетоскопом. Мышца отечна и болезненна, боль усиливается при напряжении.

Лигаментит кисти. Лигаментит — воспалительное заболевание связок кисти, обычно захватывающее связки кистевого и межфаланговых суставов на лучевой или локтевой стороне пальца. При пальпации отмечается четкая локализация боли с минимальной болезненностью при пальпации. Реже наблюдаются опухание и покраснение. Напряжение пораженных связок усиливает боль.

Тендинит кисти. Существует три типа неинфекционных тендинитов: простой тендинит, тендовагинит и ворсинчато-узелковый тендинит. Все формы этого заболевания, как правило, поражают сгибатели и разгибатели запястья.

При простых тендинитах активное и пассивное напряжение сухожилий усиливает боль. Болезненность обычно четко локализована над пораженным сухожилием. Это заболевание может возникнуть само по себе, однако в большинстве случаев оно развивается после повторной нагрузки на пораженное сухожилие. Опухание и покраснение при простом тендините наблюдаются редко. При поражении сгибателей пальцев болезненность чаще всего локализуется над областью пястно-фаланговых суставов.

При тендовагините, как правило, определенной причины начала этого заболевания выявить не удастся, однако в анамнезе часто отмечается чрезмерная нагрузка на сухожилие.

При неосложненных синовитах обычно нет заметного утолщения сухожильного влагалища. Возникновение синовита обусловлено трением между сухожилием и его влагалищем, вследствие чего появляется выпот, который при длительной нагрузке может быть геморрагическим. По мере развития утолщения воспалительных структур заболевание переходит в следующую стадию — ворсинчато-узелковый тендовагинит, ведущий к ишемическому разрыву сухожилия. Наиболее типичным местом разви-

тия этого заболевания является сухожильное влагалище разгибателей. При осмотре у больного отмечается мягкая, безболезненная, диффузная припухлость, расположенная подкожно у основания кисти и ограниченная областью проксимальнее удерживателя сухожилий разгибателей. В некоторых случаях встречается гантелеобразная деформация с припухлостью по обе стороны удерживателя сухожилий разгибателей. Эти изменения можно наблюдать и на сухожилиях сгибателей, но там их трудно выявить из-за толстой жировой прокладки и толстой кожи на ладони. Чаще поражаются сухожилия сгибателей дистальнее пястно-фаланговых суставов, и в этом случае заболевание легко диагностировать.

Бурсит пальцев и кистей рук сопровождается воспалением суставной сумки — полости из соединительной ткани, которая находится между костями, мышцами и сухожилиями и обеспечивает нормальное функционирование сустава. Чаще всего воспаление бурсы происходит вследствие травм, иногда при хронических инфекциях, эндокринных нарушениях и аллергических реакциях. При бурсите возникает околосуставная мягкая припухлость из-за воспаления синовиальной сумки и наполнения ее экссудатом. Кроме этого возможно появление боли, нарушения подвижности пальцев, выраженная отечность кисти, локальное покраснение и повышение температуры кожи.

Артрит пальцев и кистей рук. При артрите пальцев и кистей рук боль сначала возникает только при движениях в них. Затем болевой синдром становится спонтанным и беспокоит пациента даже в покое. Отмечается дискомфорт и скованность в пораженных суставах; ограничение подвижности и скованность в кистях, особенно по утрам; реакция на перепады атмосферного давления, перемену погоды, сырость; локальное повышение температуры рук; покраснение кожных покровов над суставами; отечность; крепитация — характерные звуки (скрип, похрустывание); деформация пальцев (кривизна, шишки, узлы). Кроме этого могут иметь место общая слабость, повышенная температура тела, сыпь, поражение иных органов.

При *ревматоидном артрите* суставов пальцев характерными признаками являются симметричные деформации из-за припухания — «сосискообразные» пальцы, «веретенообразные» кисти, а также из-за последующей деформации — молоткообразный палец, палец кисти в виде бутоньерки, «шеи лебедя», Z-образная ревматоидная деформация большого пальца, ульнарная девиация пястно-фаланговых суставов, деформация кисти по типу «лорнетки».

При *подагрическом артрите* возле суставов на пальцах формируются отложения кристаллов мочевой кислоты в мягких тканях в виде своеобразных гранул — тофусов. Приступы артикуляционной боли чаще происходят по ночам, после обильного ужина или употребления спиртного.

При *псориазическом артрите* отмечается расслоение ногтей, припухание пальцев, пальцы становятся толстыми. Артикуляционные боли в руках обычно не выражены и проявляются больше всего по утрам.

При *реактивном артрите* имеет место патология суставов пальцев рук с неравномерным поражением тканей. Начало заболевания похоже на обыкновенную простуду или отравление, сопровождается недомоганием, повышенной температурой, головными болями. Артикуляционная боль обычно не имеет выраженного характера и сопровождается нарушениями функции мочеполовой системы и кишечника.

Отек кистей рук нередко симулирует маноартикуляционный синдром, встречается при нарушениях функции щитовидной железы и почек, при заболеваниях сердца и печени, при травмировании, ожогах, укусах насекомого, при аллергиях (например, на средство для мытья посуды), после мастэктомии (лимфостаз), при увеличении подмышечных лимфатических узлов, при беременности, после тренировки, по утрам после сна. Наличие отечности кистей требует проведения дифференциальной диагностики для уточнения этиологии синдрома.

Контрактура Дюпюитрена. При контрактуре Дюпюитрена имеет место сгибательная контрактура пальцев рук, возникшая в результате фиброзного перерождения ладонного апоневроза. Пальцы согнуты к ладони, их полное разгибание невозможно. Чаще всего поражается безымянный палец, за ним следуют средний палец и мизинец. Большой и указательный пальцы затрагиваются очень редко. Контрактура Дюпюитрена прогрессирует медленно и в отдельных случаях сопровождается болезненными ощущениями и зудом. У пациентов с этим заболеванием ладонная фасция утолщается и укорачивается, что приводит к повреждению сухожилий и образованию подкожных тяжей. В ней формируется гиперплазированная соединительная ткань.

ГЛАВА 3

АРТИКУЛЯЦИОННАЯ МАНУАЛЬНАЯ ДИАГНОСТИКА СУСТАВОВ НИЖНЕЙ КОНЕЧНОСТИ

К суставам нижней конечности относятся тазобедренный сустав, коленный сустав, тибιοфибулярный сустав, голеностопный сустав и суставы стопы и пальцев.

3.1. КОКСОАРТИКУЛЯЦИОННАЯ МАНУАЛЬНАЯ ДИАГНОСТИКА

Тазобедренный сустав (*art. coxae*) образован со стороны тазовой кости полушаровидной вертлужной впадиной (*acetabulum*), точнее ее *facies lunata*, в которую входит головка бедренной кости. По всему краю вертлужной впадины проходит волокнисто-хрящевой ободок (*labrum acetabulare*), делающий впадину еще более глубокой, так что вместе с ободком глубина ее превосходит половину шара. Волокнисто-хрящевой ободок над *incisura acetabuli* перекидывается в виде мостика, образуя *lig. transversum acetabuli*.

Вертлужная впадина покрыта гиалиновым суставным хрящом только на протяжении *facies lunata*, вертлужная ямка (*fossa acetabuli*) занята рыхлой жировой тканью и основанием связки головки бедренной кости.

Суставная поверхность бедренной головки, в общем, равняется двум третям шара. Она покрыта гиалиновым хрящом, за исключением *fovea capitis*, где прикрепляется связка головки.

Суставная капсула тазобедренного сустава прикрепляется по всей окружности вертлужной впадины. Прикрепление суставной капсулы на бедре спереди идет по всему протяжению *linea intertrochanterica*.

Прикрепление суставной капсулы на бедре сзади проходит по бедренной шейке параллельно *crista intertrochanterica*, отступив от него в медиальную сторону. Благодаря описанному расположению линии прикрепления капсулы на бедренной кости большая часть шейки оказывается лежащей в полости сустава. Капсула сустава иннервируется из *nn. obturatorius, femoralis et ischiadicus*.

Тазобедренный сустав имеет две внутрисуставные связки: *lig. transversum acetabuli* и связку головки, *lig. capitis femoris*, которая своим основанием начинается от краев вырезки вертлужной впадины и от *lig. transversum acetabuli*; верхушкой своей она прикрепляется к *fovea capitis femoris*.

Связка головки покрыта синовиальной оболочкой, которая поднимается на нее со дна вертлужной впадины. Она является эластической прокладкой, смягчающей толчки, испытываемые суставом, а также служит для проведения сосудов в головку бедренной кости.

Поэтому при сохранении этой оболочки во время переломов шейки бедренной кости головка не омертвевает.

Движения совершаются вокруг трех главных осей (фронтальной, сагиттальной и вертикальной):

- вокруг фронтальной оси нога производит флексию и экстензию;
- вокруг сагиттальной оси совершаются абдукция и аддукция;
- вокруг вертикальной оси происходит латероротация (супинация) и медиоротация (пронация);
- существуют также круговые движения (циркумдукция).

3.1.1. Визуальная коксоартикуляционная диагностика

Деформация тазобедренного сустава встречается при деформирующем остеоартрозе, при посттравматических изменениях сустава, вывихе сустава, разрушении суставных поверхностей. При визуальном осмотре определяется нарушение формы сустава, плавности его очертаний.

Припухание тазобедренного сустава встречается при воспалении сустава. Визуально при легкой степени припухания отмечается сглаженность контуров сустава, при средней степени припухания сустав теряет свои нормальные очертания, при выраженной степени припухания определяется «шаровидный сустав». Внутрисуставной выпот распространяется по периферии сустава.

Гиперемия тазобедренного сустава имеет место при воспалении сустава и периартикуляционных тканей.

Вынужденное положение сустава может иметь место при параличах (свисание), при контрактуре (флексия), при дисплазиях (дислокации).

3.1.2. Исследование активной коксоартикуляционной динамики

Капсулярный коксоартикуляционный паттерн. Очередность ограничения активных движений в тазобедренном суставе:

- сначала ограничивается внутренняя ротация;
- затем ограничивается разгибание;
- затем ограничивается отведение;
- затем ограничивается наружная ротация;
- в последнюю очередь ограничивается сгибание.

Формула модели капсулы: **MR – E – Abd – LR – F.**

Алгоритм исследования активной коксоартикуляционной динамики:

1. Исследование активной коксоартикуляционной флексии.
2. Исследование активной коксоартикуляционной экстензии.
3. Исследование активной коксоартикуляционной абдукции.
4. Исследование активной коксоартикуляционной аддукции.
5. Исследование активной коксоартикуляционной медиоротации.
6. Исследование активной коксоартикуляционной латероротации.

Методики исследования активной коксоартикуляционной динамики. Исследование активной коксоартикуляционной динамики проводится в положении пациента лежа. При этом желательно исследовать активные барьеры поочередно с двух сторон для выявления барьерной асимметрии.

Исследование активной коксоартикуляционной флексии. При исследовании активной коксоартикуляционной флексии пациент в положении лежа на спине активно с помощью околосуставных мышц осуществляет подъем согнутой в коленном суставе ноги вверх, приводя бедро к животу, а врач визуально фиксирует положение активного флекссионного барьера, который в норме должен составлять $120\text{--}130^\circ$ (рис. 40).

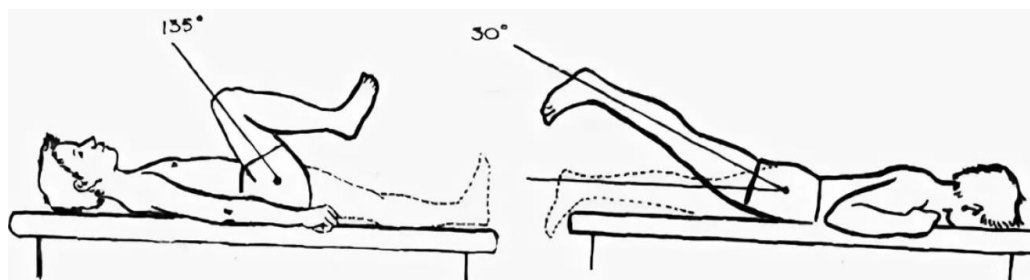


Рис. 40. Активная коксоартикуляционная флексия и экстензия

Исследование активной коксоартикуляционной экстензии. При исследовании активной коксоартикуляционной экстензии пациент, лежа на боку, активно с помощью суставных мышц осуществляет разгибание ноги до предела, а врач визуально фиксирует положение активного экстензионного барьера, который в норме должен составлять $10\text{--}15^\circ$.

Исследование активной коксоартикуляционной абдукции. При исследовании активной коксоартикуляционной абдукции пациент в положении лежа на спине активно с помощью околосуставных мышц осуществляет отведение ноги в сторону, а врач визуально фиксирует положение активного абдукционного барьера, который в норме должен составлять $40\text{--}45^\circ$ (рис. 41).

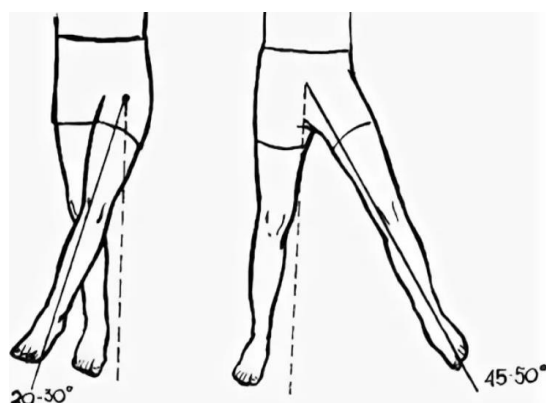


Рис. 41. Активная коксоартикуляционная аддукция. Активная коксоартикуляционная абдукция

Исследование активной коксоартикуляционной аддукции. При исследовании активной коксоартикуляционной аддукции пациент активно с помощью околосуставных мышц осуществляет приведение ноги к срединной линии тела, а врач визуально фиксирует положение активного аддукционного барьера (рис. 41).

Исследование активной коксоартикуляционной медиоротации. При исследовании активной коксоартикуляционной медиоротации пациент в положении лежа на животе сгибает ногу в коленном суставе под углом 90° и затем активно с помощью околосуставных мышц осуществляет внутреннюю ротацию в тазобедренном суставе, сохраняя вертикальность голени. Врач визуально фиксирует положение активного медиоротационного барьера, который в норме должен составлять $40\text{--}45^\circ$. Данное исследование можно проводить и в положении стоя (рис. 42, 43).

Исследование активной коксоартикуляционной латероротации. При исследовании активной коксоартикуляционной латероротации пациент в положении лежа на животе сгибает ногу в коленном суставе под углом 90° и затем активно с помощью околосуставных мышц осуществляет наружную ротацию в тазобедренном суставе, сохраняя вертикальность голени. Врач визуально фиксирует положение активного латероротационного барьера, который в норме должен составлять $40\text{--}50^\circ$. Данное исследование можно проводить и в положении стоя (рис. 42, 43).

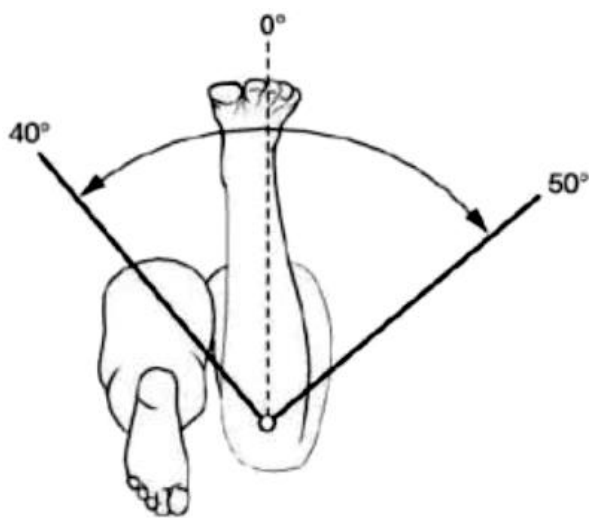


Рис. 42. Активная коксоартикуляционная медиоротация. Активная коксоартикуляционная латероротация (в положении лежа на животе)

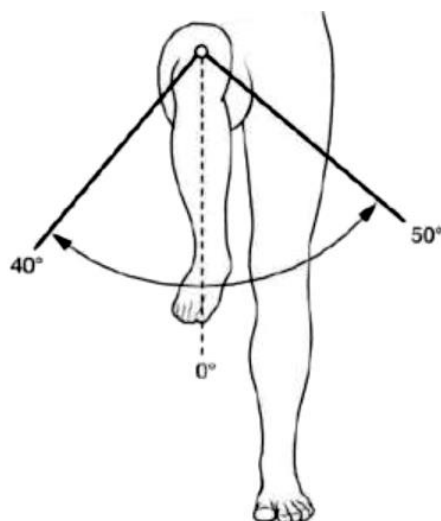


Рис. 43. Активная коксоартикуляционная медиоротация. Активная коксоартикуляционная латероротация (в положении стоя)

Сумма наружной и внутренней ротации при флексии под прямым углом в тазобедренном суставе составляет в норме $80\text{--}90^\circ$, при коксоартикуляционной гипермобильности угол суммарной ротации больше 90° , а при гипомобильности — менее 90° .

3.1.3. Исследование резистивной коксоартикуляционной динамики

При исследовании резистивной коксоартикуляционной динамики пациент находится в исходных положениях для исследования активной коксоартикуляционной динамики. Резистивную коксоартикуляционную динамику осуществляют с помощью активных движений, которые испытывают сопротивление рук врача. При этом диагностируется мышечная болезненность, которая является признаком экстракапсулярного поражения. Кроме этого осуществляется и диагностика мышечной слабости.

Алгоритм исследования резистивной коксоартикуляционной динамики:

1. Исследование резистивной коксоартикуляционной флексии.
2. Исследование резистивной коксоартикуляционной экстензии.
3. Исследование резистивной коксоартикуляционной абдукции.
4. Исследование резистивной коксоартикуляционной аддукции.
5. Исследование резистивной коксоартикуляционной медиоротации.
6. Исследование резистивной коксоартикуляционной латероротации.

Методики исследования резистивной коксоартикуляционной динамики. При исследовании резистивной коксоартикуляционной динамики пациент совершает активные движения, стремясь достигнуть активного барьера, преодолевая сопротивление рук врача. При этом желательно проводить исследование поочередно с двух сторон для выявления болевой и силовой мышечной асимметрии.

Исследование резистивной коксоартикуляционной флексии. При исследовании резистивной коксоартикуляционной флексии выявляется мускулярная боль и слабость подвздошно-поясничной мышцы и четырехглавой мышцы бедра.

Исследование резистивной коксоартикуляционной экстензии. При исследовании резистивной коксоартикуляционной экстензии выявляется мускулярная боль и слабость большой ягодичной мышцы.

Исследование резистивной коксоартикуляционной абдукции. При исследовании резистивной коксоартикуляционной абдукции выявляется мускулярная боль и слабость средней и малой ягодичных мышц.

Исследование резистивной коксоартикуляционной аддукции. При исследовании резистивной коксоартикуляционной аддукции выявляется мускулярная боль и слабость большой, малой и длинной приводящих мышц.

Исследование резистивной коксоартикуляционной медиоротации. При исследовании резистивной коксоартикуляционной медиоротации выявляется мускулярная боль и слабость средней ягодичной мышцы и большой приводящей мышцы бедра.

Исследование резистивной коксоартикуляционной латероротации.

При исследовании резистивной коксоартикуляционной латероротации выявляется мускулярная боль и слабость грушевидной мышцы, внутренней запирательной мышцы, наружной запирательной мышцы, квадратной мышцы бедра.

3.1.4. Исследование коксоартикуляционной статики

Исследование коксоартикуляционной статики осуществляется в положении стоя и лежа. При этом врач с помощью пальпации определяет статическую ангуляционную и дислокационную артикуляционную патобиомеханику. Объектами пальпации являются бедренная кость (расположение в пространстве ее оси), большой вертел и головка бедренной кости.

Исследование статической ангуляционной артикуляционной патобиомеханики:

1. Исследование статической коксоартикуляционной флексии.
2. Исследование статической коксоартикуляционной экстензии.
3. Исследование статической коксоартикуляционной абдукции.
4. Исследование статической коксоартикуляционной аддукции.
5. Исследование статической коксоартикуляционной медиоротации.
6. Исследование статической коксоартикуляционной латероротации.

Исследование статической дислокационной артикуляционной патобиомеханики:

1. Исследование статической коксоартикуляционной вентрализации.
2. Исследование статической коксоартикуляционной дорсализации.
3. Исследование статической коксоартикуляционной латерализации.
4. Исследование статической коксоартикуляционной медиализации.
5. Исследование статической коксоартикуляционной краниализации.
6. Исследование статической коксоартикуляционной каудализации.

Методики исследования статической артикуляционной патобиомеханики.

Исследование статической коксоартикуляционной флексии. При статической коксоартикуляционной флексии определяется наличие разной степени выраженности сгибания тазобедренного сустава в покое. При этом проксимальная часть бедра смещается дорзально, а дистальная часть бедра смещается вентрально.

Исследование статической коксоартикуляционной экстензии. При статической коксоартикуляционной экстензии определяется наличие разной степени выраженности разгибания тазобедренного сустава в покое. При этом проксимальная часть бедра смещается вентрально, а дистальная часть бедра смещается дорзально.

Исследование статической коксоартикуляционной абдукции. При статической коксоартикуляционной абдукции определяется наличие раз-

ной степени выраженности отведения тазобедренного сустава в покое. При этом проксимальная часть бедра смещается медиально, а дистальная часть бедра смещается латерально.

Исследование статической коксоартикуляционной аддукции. При статической коксоартикуляционной аддукции определяется наличие разной степени выраженности приведения тазобедренного сустава в покое. При этом проксимальная часть бедра смещается латерально, а дистальная часть бедра смещается медиально.

Исследование статической коксоартикуляционной медиоротации. При статической коксоартикуляционной медиоротации определяется наличие разной степени выраженности внутренней ротации тазобедренного сустава в покое. При этом большой вертел и латеральный надмышелок бедра смещается вентрально, а медиальный надмышелок бедра смещается дорзально.

Исследование статической коксоартикуляционной латероротации. При статической коксоартикуляционной латероротации определяется наличие разной степени выраженности наружной ротации тазобедренного сустава в покое. При этом большой вертел и латеральный надмышелок бедра смещается дорзально, а медиальный надмышелок бедра смещается вентрально.

Исследование статической коксоартикуляционной вентрализации. При статической коксоартикуляционной вентрализации определяется наличие разной степени выраженности вентрального смещения тазобедренного сустава в покое. При этом проксимальная и дистальная часть бедра смещается вентрально.

Исследование статической коксоартикуляционной дорсализации. При статической коксоартикуляционной дорсализации определяется наличие разной степени выраженности дорзального смещения тазобедренного сустава в покое. При этом проксимальная и дистальная часть бедра смещается дорзально.

Исследование статической коксоартикуляционной латерализации. При статической коксоартикуляционной латерализации определяется наличие разной степени выраженности латерального смещения тазобедренного сустава в покое. При этом проксимальная и дистальная часть бедра смещается латерально.

Исследование статической коксоартикуляционной медиализации. При статической коксоартикуляционной медиализации определяется наличие разной степени выраженности медиального смещения тазобедренного сустава в покое. При этом проксимальная и дистальная часть бедра смещается медиально.

Исследование статической коксоартикуляционной краниализации. При статической коксоартикуляционной краниализации определяется наличие разной степени выраженности краниального смещения тазобедренного сустава в покое. При этом проксимальная и дистальная часть бедра смещается краниально.

ренного сустава в покое. При этом проксимальная и дистальная часть бедра смещается краниально.

Исследование статической коксоартикуляционной каудализации. При статической коксоартикуляционной каудализации определяется наличие разной степени выраженности каудального смещения тазобедренного сустава в покое. При этом проксимальная и дистальная часть бедра смещается каудально.

3.1.5. Исследование пассивной коксоартикуляционной динамики

Исследование коксоартикуляционной динамики осуществляется врачом в положении лежа. При этом врач использует специальные артикуляционные хваты.

Коленно-бедренный хват:

– одна рука врача фиксирует колено пациента на стороне исследования;

– вторая рука врача фиксирует бедро пациента противоположной стороне.

Коленно-тазовый хват:

– одна рука врача фиксирует колено пациента на стороне исследования;

– вторая рука врача фиксирует таз пациента противоположной стороне.

Коленно-стопный хват:

– одна рука врача фиксирует колено пациента на стороне исследования;

– вторая рука врача фиксирует стопу пациента на этой же стороне.

Во всех случаях исследования пассивной артикуляционной динамики изучаются барьерные свойства сустава.

Исследование пассивной ангуляционной артикуляционной динамики:

1. Исследование пассивной коксоартикуляционной флексии.

2. Исследование пассивной коксоартикуляционной экстензии.

3. Исследование пассивной коксоартикуляционной абдукции.

4. Исследование пассивной коксоартикуляционной аддукции.

5. Исследование пассивной коксоартикуляционной медиоротации.

6. Исследование пассивной коксоартикуляционной латероротации.

Исследование пассивной дислокационной артикуляционной динамики: исследование пассивной коксоартикуляционной каудализации.

Методики исследования пассивной ангуляционной артикуляционной динамики.

Исследование пассивной коксоартикуляционной флексии. Коксоартикуляционная флексия исследуется в положении лежа на спине, нога на

стороне исследования согнута в коленном суставе, при этом следует избегать люмборегинарной флексии. Врач располагается латерально на стороне исследования, лицом к пациенту. При этом врач активной рукой фиксирует колено согнутой ноги, а другой рукой — контралатеральное бедро пациента. Активная рука давлением на колено прижимает ногу пациента к животу и исследует барьерные свойства флексии в тазобедренном суставе. Для оптимизации исследования контралатеральная нога пациента может свисать за пределами каудальной части кушетки (рис. 44).

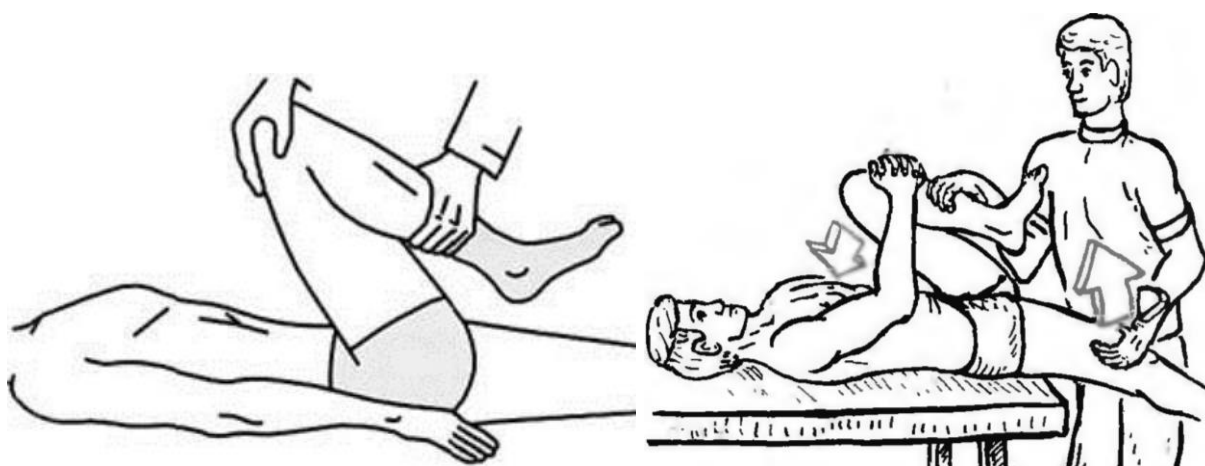


Рис. 44. Два варианта исследования пассивной коксоартикуляционной флексии

Исследование пассивной коксоартикуляционной экстензии. Коксоартикуляционная экстензия исследуется двумя вариантами — в положении «лежа на животе» или в положении «лежа на боку», при этом следует избегать разгибания позвоночника.

Врач располагается латерально на стороне исследования, лицом к пациенту. При этом врач одной рукой фиксирует тазовую область, а другой рукой — колено пациента. Экстензируя бедро пациента давлением на колено, врач исследует барьерные свойства экстензии в тазобедренном суставе (рис. 45).

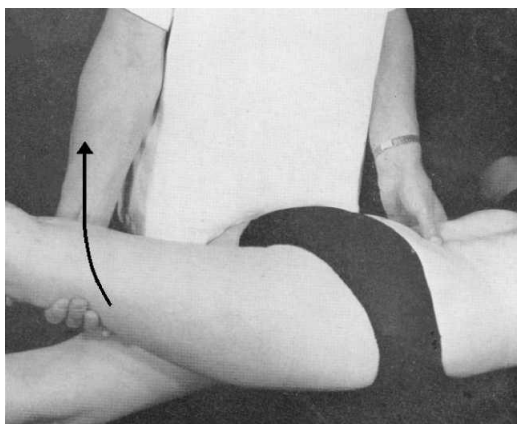


Рис. 45. Два варианта исследования пассивной коксоартикуляционной экстензии

Исследование пассивной коксоартикуляционной медиоротации.

Коксоартикуляционная медиоротация исследуется в положении лежа на спине, нога на стороне исследования согнута в коленном и тазобедренном суставах под углом 90° . Врач располагается латерально на стороне исследования, лицом к пациенту. При этом врач одной рукой фиксирует бедро согнутой ноги, а другой рукой — стопу этой ноги пациента (рис. 46). Смещением голени пациента кнаружи врач исследует барьерные свойства внутренней ротации в тазобедренном суставе (рис. 47, а).

Исследование пассивной коксоартикуляционной латероротации.

Коксоартикуляционная флексия исследуется в положении лежа на спине, нога на стороне исследования согнута в коленном и тазобедренном суставах под углом 90° . Врач располагается латерально на стороне исследования, лицом к пациенту. При этом врач одной рукой фиксирует бедро согнутой ноги, а другой рукой — стопу этой ноги пациента (рис. 46). Смещением голени пациента кнутри врач исследует барьерные свойства наружной ротации в тазобедренном суставе (рис. 47, б).

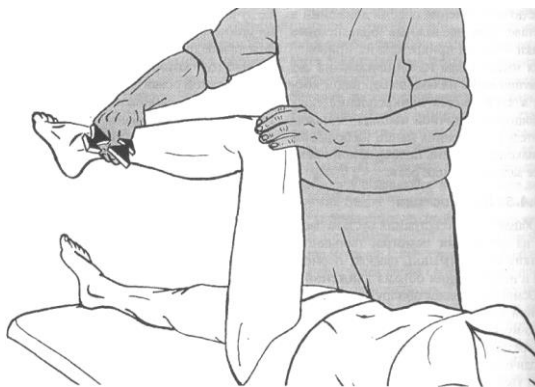


Рис. 46. Исходное положение для исследования пассивной коксоартикуляционной медиоротации и латероротации

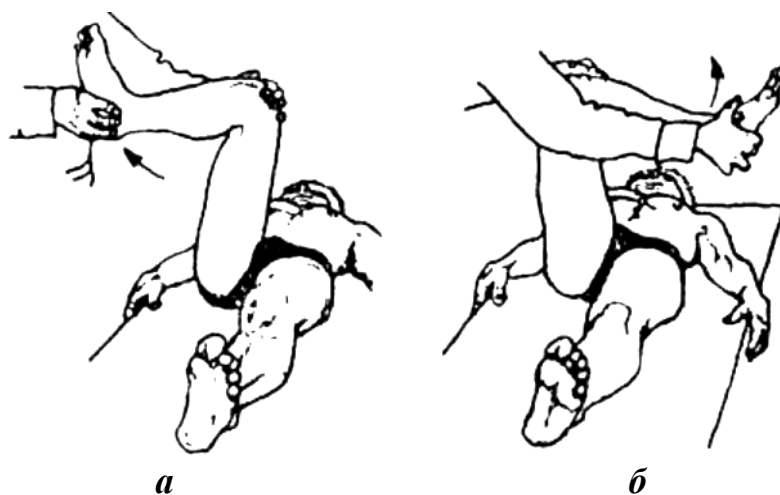


Рис. 47. Исследование пассивной коксоартикуляционной:
а — медиоротации; б — латероротации

В диагностике ограничения внутренней и наружной коксоартикуляционной ротации большее значение имеет декстро-синистральная асимметрия, а также уменьшение суммарного объема ротации менее 80–90°.

$$MR + LR = 90^\circ = \text{Норма}$$

Исследование пассивной коксоартикуляционной абдукции. Коксоартикуляционная абдукция исследуется в положении лежа на спине.

1-й вариант — исследование пассивной коксоартикуляционной абдукции прямой ноги. Врач располагается каудально. Ноги пациента выпрямлены. Врач фиксирует ногу пациента на стороне исследования за голень и отводит ногу пациента в сторону. Исследуются барьерные свойства абдукции в тазобедренном суставе (рис. 48).

2-й вариант — исследование пассивной коксоартикуляционной абдукции согнутой ноги — гиперабдукционный тест Патрика. Врач располагается латерально на стороне исследования. Нога пациента на стороне исследования полностью согнута в коленном суставе и под углом 90° в тазобедренном суставе. Одной рукой врач фиксирует переднюю верхнюю подвздошную ость на противоположной стороне. А другой рукой хватом за коленный сустав согнутой ноги осуществляет абдукцию в тазобедренном суставе (рис. 49).

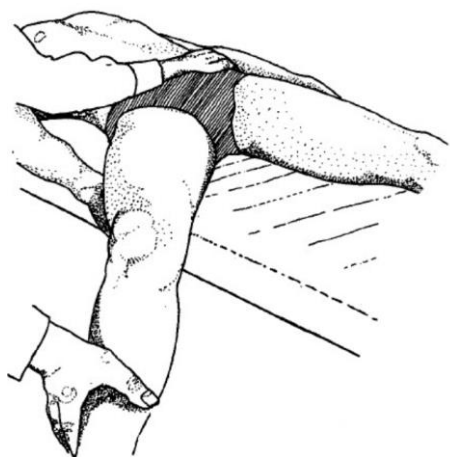


Рис. 48. Исследование пассивной коксоартикуляционной абдукции 1 вариант

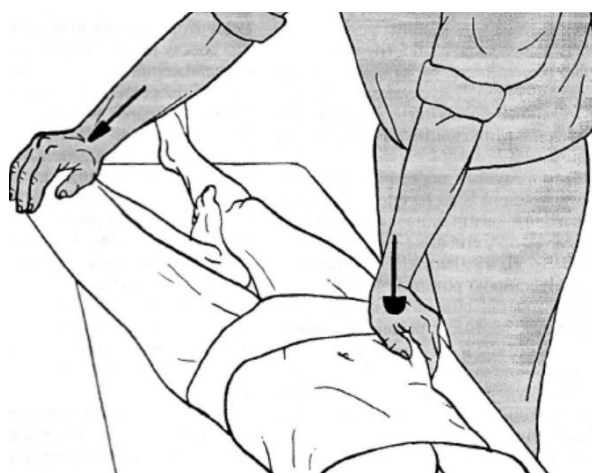


Рис. 49. Исследование пассивной коксоартикуляционной абдукции 2 вариант (тест Патрика)

Исследование пассивной коксоартикуляционной аддукции. Коксоартикуляционная аддукция исследуется в положении лежа на спине.

Врач располагается латерально на стороне исследования. Нога пациента на стороне исследования полностью согнута в коленном суставе и под углом 90° в тазобедренном суставе. Одной рукой врач хватом за коленный сустав согнутой ноги осуществляет приведение в тазобедренном суставе к срединной линии тела. Обратный гиперабдукционный тест Патрика.

Исследование пассивной коксоартикуляционной каудализации. Коксоартикуляционная каудализация исследуется в положении лежа на спине (рис. 50).

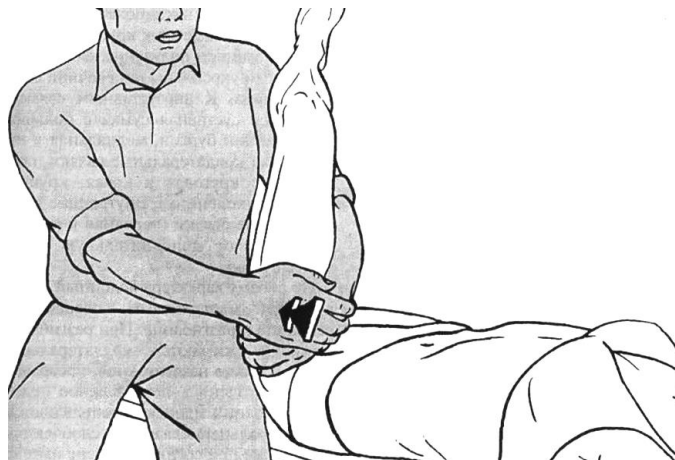


Рис. 50. Исследование пассивной коксоартикуляционной каудализации

Врач сидит каудально и латерально около таза пациента лицом к нему на стороне исследования. Нога пациента на стороне исследования согнута в коленном и в тазобедренном суставе и располагается на плече ближней руки врача. Врач ладонями обхватывает бедро пациента в окружении тазобедренного сустава и осуществляет тракцию по оси шейки бедра кнаружи и вниз.

3.1.6. Коксопериартикуляционная диагностика

При периартикуляционной мануальной диагностике следует выявлять различные патологические изменения тканей тазобедренного сустава при-сущие различным заболеваниям.

Коксит (артрит тазобедренного сустава). Воспалительный процесс тазобедренного сустава может протекать в острой (первичные проявления), затяжной (2–12 месяцев) либо хронической форме, которая продолжается больше года.

При инфекционном (септическом) коксите — воспаление, формирующееся на фоне поражения синовиальной жидкости агентом грибковой, паразитической, инфекционно-аллергической либо вирусной природы.

Развитие септического (инфекционного) артрита наблюдается в качестве осложнения на фоне тяжелого инфицирования, которое проникает в суставные ткани с кровотоком.

При реактивном коксите возникновение заболевания связано с кишечной либо урогенитальной инфекцией.

При *периартикуляционной диагностике* на фоне артикуляционной спонтанной (в покое) и активной алгии (боль при ходьбе или при иных ак-

тивных движениях) и снижении активных коксоартикуляционных барьеров отмечается локальная артикуляционная гиперемия, припухание периартикуляционных мягких тканей и суставная гипертермия в пределах 39–40 градусов.

При ревматоидным коксите аутоиммунный процесс приводит к формированию в полости синовиальной капсулы грануляционных тканей с разрушением суставного хряща и субхондрального отдела кости. При *периартикуляционной диагностике* отмечается локальная артикуляционная гиперемия, припухание периартикуляционных мягких тканей на фоне суставной скованности и боль в утренние часы, гипертермии до субфебрильных показателей (37–38 градусов).

При псориатическом коксите на фоне аутоиммунного псориатического кожного заболевания развивается воспалительная патология тазобедренного сустава. При *периартикуляционной диагностике* выявляются изменения в мягких тканях, которые покрываются сухими красными бляшками, при этом образуется суставная припухлость и ломота, повышается температура.

Коксартроз (артроз тазобедренного сустава). Болезненные ощущения в районе тазобедренного сустава нередко являются признаком артроза тазобедренного сустава. Это дистрофическое хроническое заболевание, в основе которого лежит разрушение артикуляционного хряща. Артикуляционные боли при артрозе тазобедренного сустава возникают и нарастают постепенно в течение нескольких лет (иногда нескольких месяцев при быстро прогрессирующей форме). Боль возникает или усиливается при физических нагрузках или в положении стоя. Если пациент начинает чувствовать боль в покое, значит присоединилось воспаление (синовит). Отмечается скованность до 30 минут по утрам и при длительной неподвижности. Постепенно нарастает ограничение подвижности суставов с формированием капсулярного паттерна, скованность затрагивает и активные, и пассивные движения. При развитии заболевания деформируются суставы, может возникнуть функциональное укорочение длины конечности. При *периартикуляционной диагностике* на фоне ограничения подвижности сустава наблюдается его деформация, укорочение конечности, болезненность при пальпации сустава и большого вертела бедренной кости, гипотрофия мышц сустава, изменяется походка. Кроме этого происходит формирование специфической флекссионной коксоартикуляционной контрактуры, признаками которой являются:

– флекссионная гомолатеральная гонартикуляционная контрактура (на стороне заболевания колено не выпрямляется);

– гомолатеральная глютелиальная дорсализация (ягодица на стороне заболевания смещена кзади);

– люмборегионарная экстензия (поясничный регион гиперлордозирован).

Тазобедренный тендобурсит, или трохантерит, представляет собой дегенеративную патологию сухожилий средней или малой ягодичной мышц в местах прикрепления их к большому вертелу бедренной кости и разделяющих их серозных сумок. Встречается чаще у женщин в возрасте 30–60 лет, процесс, как правило, односторонний.

Выделяют септический, туберкулезный и асептический трохантерит.

При септическом трохантерите имеет место инфекционное поражение (бактериальное, вирусное либо грибковое). Туберкулезный трохантерит встречается редко, по большей части в детском возрасте. Асептический трохантерит проявляет себя при статических и динамических перегрузках локомоторной системы, при асимметрии длины нижних конечностей, нередко такие пациенты одновременно страдают (возможно, в прошлом) плечелопаточным периартритом.

Болевая симптоматика при вертельном бурсите часто похожа на признаки поражения тазобедренного сустава.

При *периартикуляционной диагностике* на фоне болевого синдрома отсутствуют кожная гиперемия, гипертермия, деформация в области тазобедренного сустава. При пальпации определяется локальная боль в зоне большого вертела бедра, а при выраженном воспалении — уплотнение тканей, гипертермия, гиперемия и припухание.

3.2. ГОНАРТИКУЛЯЦИОННАЯ МАНУАЛЬНАЯ ДИАГНОСТИКА

Коленный сустав (*art. genus*) является самым большим и вместе с тем наиболее сложным из всех сочленений. Это обусловлено тем, что именно в этом месте сочленяются самые длинные рычаги нижней конечности (бедренная кость и кости голени), совершающие наибольший размах движений при ходьбе.

По своему характеру представляет собой мышцелковый сустав. В его образовании принимают участие: дистальный конец бедренной кости, проксимальный конец большеберцовой кости и надколенник. Суставные поверхности мышцелков бедра, сочленяющиеся с *tibia*, выпуклы в поперечном и сагиттальном направлении и представляют отрезки эллипсоида.

Facies articularis superior большеберцовой кости, сочленяющаяся с мышцелками бедренной кости, состоит из двух слабоогнутых, покрытых гиалиновым хрящом суставных площадок. Суставные площадки дополняются посредством двух внутрисуставных хрящей, или менисков (*meniscus lateralis et meniscus medialis*), лежащих между мышцелками бедренной кости и суставными поверхностями большеберцовой кости.

Каждый мениск представляет трехгранную, согнутую по краю пластинку, периферический утолщенный край которой сращен с суставной капсулой, а обращенный внутрь сустава заостренный край свободен. Лате-

ральный мениск более похож на круг. Медиальный мениск по своей форме напоминает полулуние. Спереди между обоими менисками протягивается фиброзный пучок, называемый *lig. transversum genus*.

Каждый мениск состоит из середины (тела) и краев (переднего и заднего рога). Концы обоих менисков прикрепляются спереди и сзади к *eminentia intercondylaris*. При этом передние рога менисков прикрепляются к передней части межмышечкового возвышения, задние — к задней. Внутренний мениск связан с боковой внутренней связкой сустава, поэтому данные анатомические образования часто повреждаются одновременно.

Мениски выполняют амортизационную функцию, участвуют в стабилизации коленного сустава и увеличивают площадь соприкосновения большеберцовой и бедренной кости, что позволяет снизить нагрузку на суставные поверхности. Кроме того, в менисках есть проприорецепторы, сигналы которых помогают мозгу определить, в каком положении в данный момент находится нижняя конечность. Сосудов в менисках нет, кровоснабжение их боковых частей осуществляется из капсулы сустава, а внутренние части получают питательные вещества только из синовиальной жидкости.

С учетом особенностей питания в менисках выделяют три зоны: красную, промежуточную и белую (рис. 51). Красная зона расположена рядом с капсулой, разрывы в ней, как правило, срастаются самостоятельно благодаря хорошему кровоснабжению. Промежуточная зона находится дальше от капсулы и хуже снабжается кровью, при повреждении мениска в этой зоне нередко приходится прибегать к оперативным вмешательствам. Белая зона располагается ближе к центру сустава, кровоснабжение в ней отсутствует, а питательных веществ из внутрисуставной жидкости оказывается недостаточно для полноценного сращения, поэтому при разрывах этой зоны требуется хирургическое лечение.

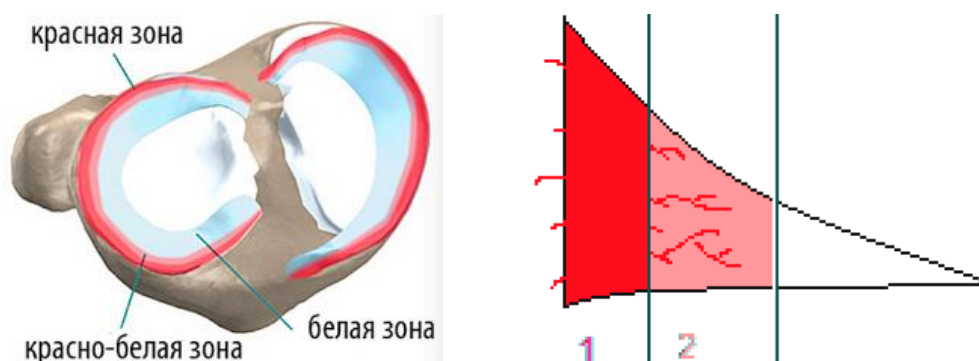


Рис. 51. Три зоны питания в менисках

Суставная капсула прикрепляется несколько отступая от краев суставных поверхностей бедра, большеберцовой кости и надколенника. Имеет окно для *facies patellaris*.

Кроме того, спереди синовиальная оболочка образует большой заворот (*bursa suprapatellaris*), высоко простирающийся между бедренной костью и четырехглавой мышцей бедра. Иногда *bursa suprapatellaris* может быть замкнутой и обособленной от полости коленного сустава.

Суставная капсула на надколеннике прирастает к краям хрящевой его поверхности, вследствие чего он оказывается как бы вставленным в передний отдел капсулы, как в рамку. Иннервация капсулы сустава осуществляется *n. tibialis*, *n. peroneus communis*.

По бокам сустава находятся коллатеральные связки. С медиальной стороны *lig. collaterale tibiale* от *epicondylus medialis* бедра до края *tibiae*, срастаясь с капсулой и медиальным мениском. С латеральной стороны *lig. collaterale fibulare* от *epicondylus lateralis* до головки *fibulae*.

На задней стороне капсулы коленного сустава находятся две связки, вплетающиеся в заднюю стенку капсулы *lig. popliteum arcuatum* и *lig. popliteum obliquum* (один из 3 конечных пучков сухожилия *m. semimembranosi*).

На передней стороне коленного сочленения располагается сухожилие четырехглавой мышцы бедра, которое охватывает *patella*, как сесамовидную кость, и затем продолжается в толстую и крепкую связку *lig. patellae*, которая идет от верхушки надколенника вниз и прикрепляется к *tuberositas tibiae*.

По бокам *patella* боковые расширения сухожилия четырехглавой мышцы образуют так называемые *retinacula patellae (laterale et mediale)*, состоящие из вертикальных и горизонтальных пучков. Вертикальные пучки прикрепляются к мышцелкам *tibiae*, а горизонтальные — к обоим *epicondylis* бедренной кости. Эти пучки удерживают надколенник в его положении во время движения.

Кроме описанных внесуставных связок, коленный сустав имеет две внутрисуставные связки, называемые крестообразными (*ligg. cruciata genus*). Передняя крестообразная связка (*lig. cruciatum anterius*) соединяет внутреннюю поверхность латерального мышцелка бедренной кости с *area intercondylaris anterior tibiae*.

Задняя крестообразная связка (*lig. cruciatum posterius*) идет от внутренней поверхности медиального мышцелка бедренной кости к *area intercondylaris posterior* большеберцовой кости.

Выстилающая изнутри капсулу синовиальная оболочка покрывает вдающиеся в сустав крестообразные связки и образует на передней стенке сустава ниже надколенника две содержащие жир складки (*plicae alares*), которые приспособляются при каждом положении колена к суставным поверхностям, заполняя промежутки между ними.

Крестообразные связки делят полость сустава на переднюю и заднюю части, препятствуя в случае воспаления до определенного времени проникновению гноя из одной части в другую.

По соседству с суставом залегает ряд синовиальных сумок; некоторые из них сообщаются с суставом. На передней поверхности надколенника встречаются сумки, число которых может достигать до трех:

- под кожей — bursa prepatellaris subcutanea;
- глубже под фасцией — bursa subfascialis prepatellaris;
- под апоневротическим растяжением m. quadriceps — bursa subtendinea prepatellaris.

У места нижнего прикрепления lig. patellae, между этой связкой и большеберцовой костью заложена постоянная, не сообщаемая с суставом синовиальная сумка (bursa infrapatellaris profunda). В задней области сустава сумки встречаются под местами прикрепления почти всех мышц.

Особенности гоноартикуляционной биомеханики. В коленном суставе возможны движения: флексия, экстензия, медиоротация, латероротация.

При гоноартикуляционной экстензии мениски сжимаются, коллатеральные связки сильно натягиваются, крестообразные связки натягиваются, голень с бедром превращается в одно неподвижное целое.

При гоноартикуляционной флексии мениски расправляются, коллатеральные связки расслабляются, вследствие чего при согнутом колене появляется возможность вращения вокруг вертикальной оси.

При гонартикуляционной медиоротации крестообразные связки затормаживают движение.

При гонартикуляционной латероротации крестообразные связки, наоборот, расслабляются. Ограничение движения в этом случае происходит за счет боковых связок.

Устройство и расположение связок коленного сустава у человека способствует длительному пребыванию его в вертикальном положении.

3.2.1. Визуальная гонартикуляционная диагностика

Деформация коленного сустава встречается при деформирующем остеоартрозе, при посттравматических изменениях сустава, вывихе сустава, разрушении суставных поверхностей. При визуальном осмотре определяется нарушение формы сустава, плавности его очертаний.

Припухание коленного сустава встречается при воспалении сустава. Визуально при легкой степени припухания отмечается сглаженность контуров сустава, при средней степени припухания сустав теряет свои нормальные очертания, при выраженной степени припухания определяется «шаровидный сустав». Внутрисуставной выпот распространяется над надколенником.

Гиперемия коленного сустава имеет место при воспалении сустава и периартикуляционных тканей.

Вынужденное положение сустава может иметь место при заклинивании сустава, при контрактуре (флексия).

3.2.2. Исследование активной гонартикуляционной динамики

Капсулярный гонартикуляционный паттерн (по Цириаксу). Очередность ограничения активных движений в коленном суставе:

- сначала ограничивается сгибание;
- затем ограничивается разгибание.

Формула модели капсулы: **F – E**.

При этом клинически ощутимее сказывается разгибание. Поэтому необходимо всегда исследовать максимальное сгибание.

Алгоритм исследования активной гонартикуляционной динамики:

1. Исследование активной гонартикуляционной флексии.
2. Исследование активной гонартикуляционной экстензии.
3. Исследование активной гонартикуляционной медиоротации.
4. Исследование активной гонартикуляционной латероротации.
5. Исследование активного пателлярно-краниального смещения.

Методики исследования активной гонартикуляционной динамики.

Исследование активной гонартикуляционной динамики проводится в положении пациента сидя и лежа. При этом желательно исследовать активные барьеры поочередно с двух сторон для выявления барьерной асимметрии.

Исследование активной гонартикуляционной флексии. При исследовании активной гонартикуляционной флексии пациент в положении лежа на животе активно с помощью околосуставных мышц осуществляет сгибание ноги в коленном суставе, а врач визуально фиксирует положение активного флекссионного барьера, который в норме должен составлять 135–140° (при этом пятка касается ягодицы) (рис. 52).

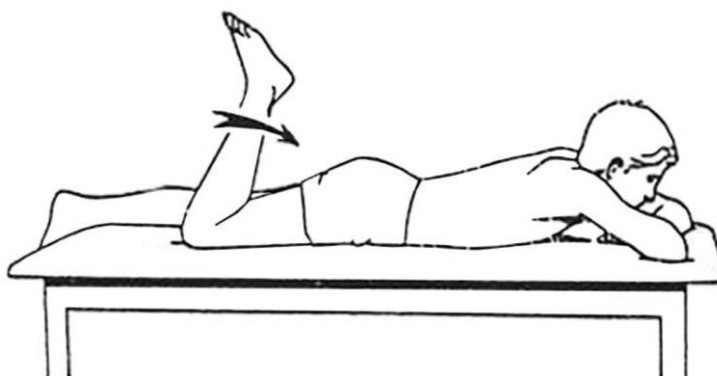


Рис. 52. Активная гонартикуляционная флексия

Исследование активной гонартикуляционной экстензии. При исследовании активной гонартикуляционной экстензии пациент сидит на стуле, активно с помощью околосуставных мышц осуществляет разгибание ноги в коленном суставе до предела, а врач визуально фиксирует положение активного экстензионного барьера, который в норме должен составлять 0° (рис. 53).

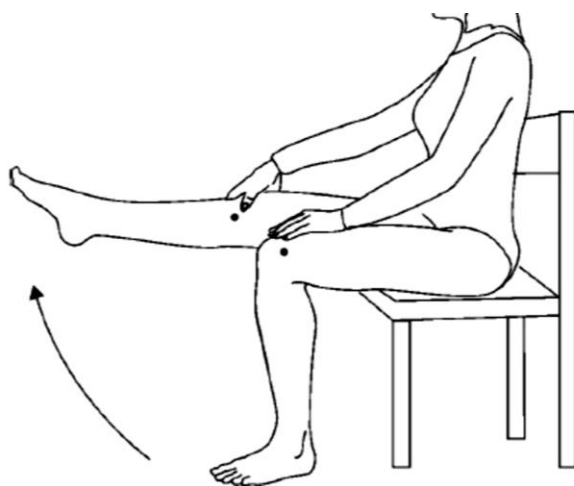


Рис. 53. Активная гонартикуляционная экстензия

Исследование активной гонартикуляционной медиоротации. При исследовании активной гонартикуляционной медиоротации пациент сидит на кушетке со свешенными ногами. Активно с помощью околосуставных мышц осуществляет внутреннюю ротацию стопы до предела, а врач визуально фиксирует положение активного ротационного барьера, который в норме должен составлять 30° .

Исследование активной гонартикуляционной латероротации. При исследовании активной гонартикуляционной латероротации пациент сидит на кушетке со свешенными ногами. Активно с помощью околосуставных мышц осуществляет наружную ротацию стопы до предела, а врач визуально фиксирует положение активного ротационного барьера, который в норме должен составлять 40° .

Исследование активного пателлярно-краниального смещения. При исследовании активного пателлярно-краниального смещения пациент сидит на кушетке с выпрямленными ногами. Активно с помощью четырехглавой мышцы бедра осуществляет краниальное смещение надколенника до предела, а врач визуально фиксирует симметричность активного краниализационного барьера.

3.2.3. Исследование резистивной гонартикуляционной динамики

При исследовании резистивной гонартикуляционной динамики пациент находится в исходных положениях для исследования активной гонартикуляционной динамики. Резистивную гонартикуляционную динамику осуществляют с помощью активных движений, которые испытывают сопротивление рук врача. При этом диагностируется мышечная болезненность, которая является признаком экстракапсулярного поражения. Кроме этого осуществляется и диагностика мышечной слабости

Алгоритм исследования резистивной коксоартикуляционной динамики:

1. Исследование резистивной гонартикуляционной флексии.
2. Исследование резистивной гонартикуляционной экстензии.
3. Исследование резистивной гонартикуляционной медиоротации.
4. Исследование резистивной гонартикуляционной латероротации.
5. Исследование резистивного пателлярно-краниального смещения.

Методики исследования резистивной гонартикуляционной динамики. При исследовании резистивной гонартикуляционной динамики пациент совершает активные движения, стремясь достигнуть активного барьера, преодолевая сопротивление рук врача. При этом желательно проводить исследование поочередно с двух сторон для выявления болевой и силовой мышечной асимметрии.

Исследование резистивной гонартикуляционной флексии. При исследовании резистивной гонартикуляционной флексии выявляется мускульная боль и слабость полуперепончатой, двуглавой, нежной и подколенной мышцы бедра, а также икроножной мышцы голени.

Исследование резистивной гонартикуляционной экстензии. При исследовании резистивной гонартикуляционной экстензии выявляется мускульная боль и слабость четырехглавой мышцы бедра.

Исследование резистивной гонартикуляционной медиоротации. При исследовании резистивной гонартикуляционной медиоротации выявляется мускульная боль и слабость портняжной, полусухожильной, полуперепончатой и подколенной мышцы.

Исследование резистивной гонартикуляционной латероротации. При исследовании резистивной гонартикуляционной латероротации выявляется мускульная боль и слабость двуглавой мышцы бедра.

Исследование резистивного пателлярно-краниального смещения. При исследовании резистивного пателлярно-краниального смещения выявляется мускульная боль и слабость четырехглавой мышцы бедра.

3.2.4. Исследование гонартикуляционной статики

Исследование гонартикуляционной статики осуществляется в положении стоя. При этом врач с помощью пальпации определяет статическую ангуляционную и дислокационную артикуляционную патобиомеханику. Объектами пальпации являются бедренная и большеберцовая кости (расположение в пространстве их осей), мышечки бедра, надколенник и положение стопы.

Исследование статической ангуляционной артикуляционной патобиомеханики:

1. Исследование статической гонартикуляционной флексии.
2. Исследование статической гонартикуляционной экстензии.

3. Исследование статической гонартикуляционной абдукции.
4. Исследование статической гонартикуляционной аддукции.
5. Исследование статической гонартикуляционной медиоротации.
6. Исследование статической гонартикуляционной латероротации.

Исследование статической дислокационной артикуляционной патобиомеханики:

1. Исследование статической гонартикуляционной вентрализации.
2. Исследование статической гонартикуляционной дорсализации.
3. Исследование статической гонартикуляционной латерализации.
4. Исследование статической гонартикуляционной медиализации.
5. Исследование статической гонартикуляционной краниализации.
6. Исследование статической гонартикуляционной каудализации.

Методики исследования статической ангуляционной артикуляционной патобиомеханики. При исследовании статической ангуляционной артикуляционной патобиомеханики врач с помощью визуальной и ручной диагностической техники выявляет наличие в коленном суставе угловых вариантов статической патобиомеханики и сравнивает их симметричность с двух сторон.

Исследование статической гонартикуляционной флексии. При исследовании статической гонартикуляционной флексии выявляется наличие сгибания голени в коленном суставе.

Исследование статической гонартикуляционной экстензии. При исследовании статической гонартикуляционной экстензии выявляется наличие переразгибания голени в коленном суставе. Т. н. genu recurvatum — рекурвация коленного сустава или гиперэкстензия коленного сустава.

Исследование статической гонартикуляционной абдукции. При исследовании статической гонартикуляционной абдукции выявляется наличие отведения голени в коленном суставе. Т. н. genu varum — варусная деформация или О-образная деформация коленного сустава (рис. 54).

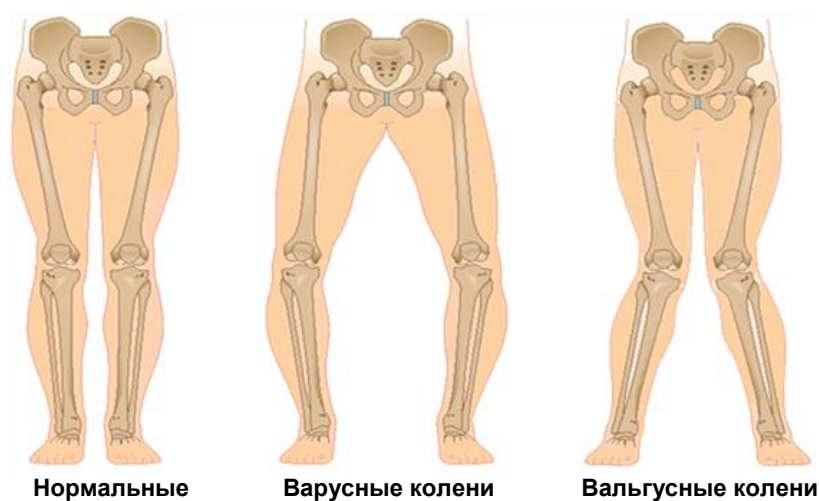


Рис. 54. Статическая гонартикуляционная норма, абдукция и аддукция

Исследование статической гонартикуляционной аддукции. При исследовании статической гонартикуляционной аддукции выявляется наличие приведения голени в коленном суставе. Т. н. genu valgum — вальгусная деформация или X-образная деформация коленного сустава (рис. 54).

Исследование статической гонартикуляционной медиоротации. При исследовании статической гонартикуляционной медиоротации выявляется наличие внутренней ротации голени в коленном суставе, что проявляется и во внутренней ротации стопы.

Исследование статической гонартикуляционной латероротации. При исследовании статической гонартикуляционной латероротации выявляется наличие наружной ротации голени в коленном суставе, что проявляется и в наружной ротации стопы.

Методики исследования статической дислокационной артикуляционной патобиомеханики. При исследовании статической дислокационной артикуляционной патобиомеханики врач с помощью визуальной и ручной диагностической техники выявляет наличие в коленном суставе линейных вариантов статической патобиомеханики и сравнивает их симметричность с двух сторон.

Исследование статической гонартикуляционной венстрализации. При исследовании статической гонартикуляционной венстрализации выявляется наличие венстрального смещения голени в коленном суставе, что сопровождается и венстральным смещением (выбуханием) надколенника.

Исследование статической гонартикуляционной дорсализации. При исследовании статической гонартикуляционной дорсализации выявляется наличие дорсального смещения голени в коленном суставе, что сопровождается и дорсальным смещением (западением) надколенника.

Исследование статической гонартикуляционной латерализации. При исследовании статической гонартикуляционной латерализации выявляется наличие латерального смещения голени в коленном суставе, что сопровождается и латеральным смещением (выбуханием) головки малоберцовой кости.

Исследование статической гонартикуляционной медиализации. При исследовании статической гонартикуляционной медиализации выявляется наличие медиального смещения голени в коленном суставе, что сопровождается и медиальным смещением (западением) головки малоберцовой кости.

Исследование статической гонартикуляционной краниализации. При исследовании статической гонартикуляционной краниализации выявляется наличие краниального смещения голени в коленном суставе, что связано с уменьшением размера суставной щели и сближением суставных отростков бедренной и большеберцовой костей.

Исследование статической гонартикуляционной каудализации.

При исследовании статической гонартикуляционной каудализации выявляется наличие каудального смещения голени в коленном суставе, что связано с увеличением размера суставной щели и взаимоудалением суставных отростков бедренной и большеберцовой костей.

3.2.5. Исследование пассивной гонартикуляционной динамики

Исследование гонартикуляционной динамики осуществляется врачом в положении лежа. При этом врач использует специальные артикуляционные хваты.

Коленно-лодыжечный хват:

- одна рука врача фиксирует колено пациента;
- вторая рука врача фиксирует голень пациента на этой же стороне.

Коленно-стопный хват:

- одна рука врача фиксирует колено пациента;
- вторая рука врача фиксирует стопу пациента на этой же стороне.

Во всех случаях исследования пассивной артикуляционной динамики изучаются барьерные свойства тканей сустава.

Алгоритм исследования пассивной ангуляционной артикуляционной динамики:

1. Исследование пассивной гонартикуляционной флексии.
2. Исследование пассивной гонартикуляционной экстензии.
3. Исследование пассивной гонартикуляционной абдукции.
4. Исследование пассивной гонартикуляционной аддукции.
5. Исследование пассивной гонартикуляционной медиоротации.
6. Исследование пассивной гонартикуляционной латероротации.

Алгоритм исследования пассивной дислокационной артикуляционной динамики:

1. Исследование пассивной гонартикуляционной вентрализации.
2. Исследование пассивной гонартикуляционной дорсализации.
3. Исследование пассивной гонартикуляционной латерализации.
4. Исследование пассивной гонартикуляционной медиализации.
5. Исследование пассивной пателлярной краниализации.
6. Исследование пассивной пателлярной каудализации.
7. Исследование пассивной пателлярной латерализации.
8. Исследование пассивной пателлярной медиализации.

Методики исследования пассивной ангуляционной артикуляционной динамики.

Исследование пассивной гонартикуляционной флексии. При исследовании пассивной гонартикуляционной флексии пациент находится в положении лежа на спине или на животе, врач располагается латерально.

1-й вариант — исследование пассивной гонартикуляционной флексии в положении лежа на спине. Пациент лежит на спине, ноги выпрямлены, врач хватом за голень и коленный сустав сгибает ногу в коленном суставе.

2-й вариант — исследование пассивной гонартикуляционной флексии в положении лежа на животе. Пациент лежит на животе, ноги выпрямлены, врач хватом за голень сгибает ногу в коленном суставе.

В обоих вариантах исследуются барьерные свойства флексии в коленном суставе.

Исследование пассивной гонартикуляционной экстензии. При исследовании пассивной гонартикуляционной экстензии пациент находится в положении лежа на спине или на животе, врач располагается латерально.

1-й вариант — исследование пассивной гонартикуляционной экстензии в положении лежа на спине. Пациент лежит на спине, ноги выпрямлены, врач хватом за голень и коленный сустав сначала сгибает ногу в коленном суставе, а затем, приподнимая ее вверх, осуществляет ее разгибание в коленном суставе.

2-й вариант — исследование пассивной гонартикуляционной экстензии в положении лежа на животе. Пациент лежит на животе, ноги выпрямлены, голени выступают за край кушетки. Врач хватом за голень сгибает ногу в коленном суставе, а затем осуществляет ее разгибание в коленном суставе.

В обоих вариантах исследуются барьерные свойства экстензии в коленном суставе.

Исследование пассивной гонартикуляционной абдукции. При исследовании пассивной гонартикуляционной абдукции пациент находится в положении лежа на спине, ноги выпрямлены. Врач располагается латерально, лицом к пациенту. Каудальная рука врача хватом за ближнюю голень сгибает ногу в коленном суставе и располагает предплечье краниальной руки в подколенной ямке. После этого продолжает флексию до полного прижатия предплечья в подколенной ямке. Затем из этого положения каудальной рукой врач осуществляет отведение голени.

Исследуются барьерные свойства отведения в коленном суставе.

Исследование пассивной гонартикуляционной аддукции. При исследовании пассивной гонартикуляционной аддукции пациент находится в положении лежа на спине, ноги выпрямлены. Врач располагается латерально, лицом к пациенту. Каудальная рука врача хватом за ближнюю голень сгибает ногу в коленном суставе и располагает предплечье краниальной руки в подколенной ямке. После этого продолжает флексию до полного прижатия предплечья в подколенной ямке. Затем из этого положения каудальной рукой врач осуществляет приведение голени.

Исследуются барьерные свойства приведения в коленном суставе.

Исследование пассивной гонартикуляционной медиоротации. При исследовании пассивной гонартикуляционной медиоротации пациент находится в положении лежа на спине или на животе.

1-й вариант — исследование пассивной гонартикуляционной медиоротации в положении лежа на спине. Пациент лежит на спине, ноги выпрямлены. Врач располагается латерально, хватом за голень и коленный сустав сгибает ногу в коленном суставе и располагает голень горизонтально. Затем хватом каудальной руки за стопу осуществляет внутреннюю ротацию голени в коленном суставе.

2-й вариант — исследование пассивной гонартикуляционной медиоротации в положении лежа на животе. Пациент лежит на животе, ноги согнуты под углом 90° в коленных суставах, врач располагается каудально. Врач хватом за стопы осуществляет внутреннюю ротацию голени одновременно в двух коленных суставах.

В обоих вариантах исследуются барьерные свойства медиоротации в коленном суставе.

Исследование пассивной гонартикуляционной латероротации. При исследовании пассивной гонартикуляционной латероротации пациент находится в положении лежа на спине или на животе.

1-й вариант — исследование пассивной гонартикуляционной латероротации в положении лежа на спине. Пациент лежит на спине, ноги выпрямлены, врач располагается латерально. Врач хватом за голень и коленный сустав сгибает ногу в коленном суставе и располагает голень горизонтально. Затем хватом каудальной руки за стопу осуществляет наружную ротацию голени в коленном суставе.

2-й вариант — исследование пассивной гонартикуляционной латероротации в положении лежа на животе. Пациент лежит на животе, ноги согнуты под углом 90° в коленных суставах, врач располагается каудально. Врач хватом за стопы осуществляет наружную ротацию голени одновременно в двух коленных суставах.

В обоих вариантах исследуются барьерные свойства латероротации в коленном суставе.

Методики исследования пассивной дислокационной артикуляционной динамики. Симптомы «переднего» и «заднего выдвигающего ящика» — чрезмерная подвижность голени вперед при согнутом коленном суставе под 90° указывает на повреждение передней крестообразной связки, при гиперподвижности голени назад — на повреждение задней крестообразной связки. Такая артикуляционная гипермобильность носит название вентральной и дорзальной гонартикуляционной нестабильности.

Исследование пассивной гонартикуляционной вентрализации.

Тест «переднего выдвигающего ящика» — симптом Роше (Roche). При исследовании пассивной гонартикуляционной вентрализации пациент

находится в положении лежа на спине, нога на стороне исследования согнута в коленном суставе под углом 90° , стопа расположена на кушетке. Врач сидит латерально на стороне исследования, прижимая своим ближним бедром стопу согнутой ноги к кушетке. Затем хватом двумя руками за проксимальную часть голени осуществляет вентральное смещение большеберцовой кости в коленном суставе (рис. 55).

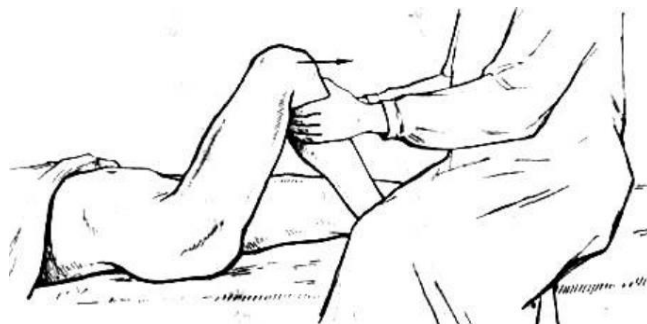

Рис. 55. Тест переднего выдвижного ящика

Исследуются барьерные свойства вентрализации в коленном суставе.

Данное исследование предназначено для исследования барьерных свойств передней крестообразной связки. При ее слабости или повреждении имеет место вентральная гипермобильность или вентральная гонартракционная нестабильность.

Ротационные модификации этого теста позволяют расширить его диагностическое значение.

Если при исследовании теста голень фиксировать в положении внутренней ротации (аддукция стопы под углом 30°), то можно определять вентролатеральную стабильность сустава. Положительный симптом переднего «выдвижного ящика» при внутренней ротации свидетельствует о повреждении передней крестообразной связки, латеральной боковой связки, дорсолатерального отдела капсулы коленного сустава.

А если при исследовании теста голень фиксировать в положении наружной ротации (абдукция стопы под углом 15°), то можно определять вентромедиальную стабильность сустава. Увеличение «выдвижного ящика» при наружной ротации свидетельствует о повреждении передней крестообразной связки и медиального капсульно-связочного аппарата.

Тест Лахмана (Lachman test). Тест выявляет изолированное повреждение передней крестообразной связки и наличие хронической вентральной гонартракционной нестабильности при минимальной флексии в коленном суставе. Пациент в положении лежа на спине. Врач фиксирует одной рукой дистальный конец бедра с латеральной стороны, а другой рукой с медиальной стороны фиксирует проксимальную часть голени пациента на стороне исследования так, что I палец располагается на бугристости большеберцовой кости, а остальные — на задней поверхности голени.

Каудальная рука осуществляет вентральное смещение голени (рис. 56). Исследуются барьерные свойства гонартикуляционной вентрализации. При повреждении передней крестообразной связки и наличии хронической вентральной гонартикуляционной нестабильности имеет место вентральная гипермобильность, которая может достигать 5–10 мм.

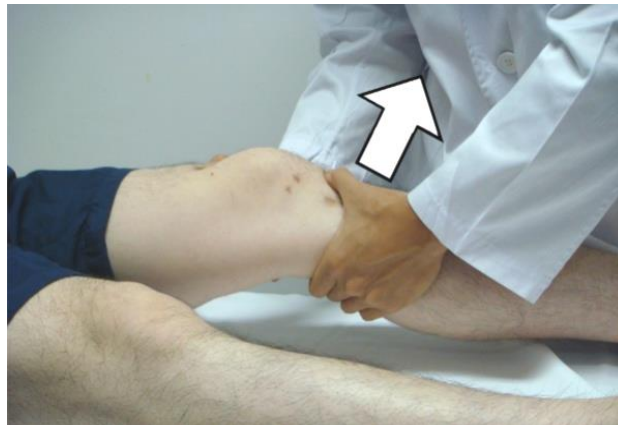

Рис. 56. Тест Лахмана

Тест поворотного механизма (Pivot-shift test). Тест выявляет изолированное повреждение передней крестообразной связки и наличие хронической вентральной гонартикуляционной нестабильности. Пациент в положении лежа на спине. Врач фиксирует двумя руками голень пациента на стороне исследования, поднимает ее вверх, и осуществляет ее медиоротацию с одновременной ее абдукцией. Затем осуществляется плавная незначительная гонартикуляционная флексия в пределах 20–30°, при которой в суставе происходит мгновенное дорзальное смещение (вправление) латерального большеберцового мыщелка. Причина этого явления заключается в наличии вентрального подвывиха латерального мыщелка большеберцовой кости при повреждении передней крестообразной связки.

Исследование пассивной гонартикуляционной дорсализации.

1-й вариант. Тест «заднего выдвигающего ящика» (задний тест Лахмана). При исследовании пассивной гонартикуляционной дорсализации пациент находится в положении лежа на спине, нога на стороне исследования согнута в коленном суставе под углом 90°. Врач сидит латерально на стороне исследования, прижимая своим ближним бедром стопу согнутой ноги к кушетке. Затем хватом двумя руками за проксимальную часть голени осуществляет дорзальное смещение большеберцовой кости в коленном суставе.

Исследуются барьерные свойства дорсализации в коленном суставе. Данное исследование предназначено для исследования барьерных свойств задней крестообразной связки. Увеличение «заднего выдвигающего ящика» свидетельствует о повреждении задней крестообразной связки и о дорзальной гонартикуляционной нестабильности.

2-й вариант. *Исследование пассивной гонартикуляционной дорсализации в экстензии.* Пациент находится в положении лежа на спине с выпрямленными ногами. Под коленным суставом находится плоский валик. Врач располагается латерально на стороне исследования, своей рукой врач, оказывая сверху давление на большеберцовую кость в области ее бугристости, осуществляет дорзальное смещение в коленном суставе. Исследуются барьерные свойства дорзальной дислокации в коленном суставе.

Исследование пассивной гонартикуляционной латерализации. Исследование пассивной гонартикуляционной латерализации может использоваться для диагностики состояния латеральной коллатеральной связки коленного сустава.

1-й вариант. *Длиннорычаговый тест.* При этом исследовании пассивной гонартикуляционной латерализации пациент находится в положении лежа на спине, ноги выпрямлены. Врач располагается латерально, лицом к пациенту. Каудальная рука врача ладонным хватом за нижнюю треть ближней голени поднимает прямую ногу пациента вверх, отводит ее в сторону, а затем осуществляет легкую флексию в коленном суставе. После этого врач смещается таким образом, что оказывается между ног пациента спиной к дальней ноге, а лицом — к ближней. Каудальная рука врача сохраняет ладонный хват нижней трети ближней голени снаружи. Краниальная рука врача основанием ладони оказывает давление на внутреннюю поверхность проксимального конца большеберцовой кости, осуществляя латеральное смещение в коленном суставе.

Исследуются барьерные свойства латеральной дислокации в коленном суставе.

2-й вариант. *Короткорычаговый тест.* При этом исследовании пассивной гонартикуляционной латерализации пациент находится в положении лежа на спине, нога на стороне исследования находится в положении легкой флексии в коленном суставе, стопа опирается на кушетку. Врач располагается каудально, лицом к пациенту. Латеральная рука врача ладонным хватом фиксирует наружную поверхность дистального отдела бедра. Медиальная рука врача основанием ладони оказывает давление на внутреннюю поверхность проксимального конца большеберцовой кости, осуществляя латеральное смещение в коленном суставе.

Исследуются барьерные свойства латеральной дислокации в коленном суставе.

Исследование пассивной гонартикуляционной медиализации. Исследование пассивной гонартикуляционной медиализации может использоваться для диагностики состояния медиальной коллатеральной связки коленного сустава.

1-й вариант. *Длиннорычаговый тест.* При этом исследовании пассивной гонартикуляционной медиализации пациент находится в положении ле-

жа на спине, ноги выпрямлены. Врач располагается латерально, лицом к пациенту. Каудальная рука врача хватом за нижнюю треть ближней голени поднимает прямую ногу пациента вверх, а затем осуществляет легкую флексию в коленном суставе. Краниальная рука врача основанием ладони оказывает давление на наружную поверхность проксимального конца большеберцовой кости, осуществляя медиальное смещение в коленном суставе.

Исследуются барьерные свойства медиальной дислокации в коленном суставе.

2-й вариант. Короткорычаговый тест. При этом исследовании пассивной гонартикуляционной медиализации пациент находится в положении лежа на спине, нога на стороне исследования находится в положении легкой флексии в коленном суставе, стопа опирается на кушетку. Врач располагается каудально, лицом к пациенту. Медиальная рука врача ладонным хватом фиксирует медиальную поверхность дистального отдела бедра. Латеральная рука врача основанием ладони оказывает давление на наружную поверхность проксимального конца большеберцовой кости, осуществляя медиальное смещение в коленном суставе.

Исследуются барьерные свойства медиальной дислокации в коленном суставе.

Исследование пассивной гонартикуляционной краниализации. При исследовании пассивной гонартикуляционной краниализации пациент находится в положении лежа на спине, под коленными суставами находится круглый валик. Врач располагается латерально, лицом к пациенту. Краниальная рука врача ладонным хватом фиксирует верхнюю треть ближней голени снаружи. Каудальная рука врача ладонным хватом за нижнюю треть ближней голени выпрямляет ногу пациента в коленном суставе, а затем давлением по оси выпрямленной ноги осуществляет компрессию в коленном суставе.

Исследуются барьерные свойства краниальной дислокации в коленном суставе.

Исследование пассивной гонартикуляционной каудализации.

1-й вариант. Исследование в положении лежа на спине. При этом исследовании пассивной гонартикуляционной каудализации пациент находится в положении лежа на спине, ноги выпрямлены. Врач располагается латерально, лицом к пациенту. Каудальная рука врача хватом за внутреннюю нижнюю треть ближней голени поднимает прямую ногу пациента вверх, а затем осуществляет легкую флексию в коленном суставе. Краниальная рука врача ладонным хватом фиксирует наружную верхнюю треть ближней голени. Обеими руками врач осуществляет каудальное смещение (тракцию) в коленном суставе.

Исследуются барьерные свойства каудальной дислокации в коленном суставе.

2-й вариант. *Исследование в положении лежа на животе.* При этом исследовании пассивной гонарткуляционной каудализации врач располагается каудально, лицом к пациенту. Пациент находится в положении лежа на животе, нога на стороне исследования находится в положении флексии в коленном суставе под углом 90°, подъем стопы упирается в ближнее надплечье врача. Руки врача двойным ладонным хватом оказывают давление на проксимальную часть голени сзади в каудальном направлении в виде тракции.

Исследуются барьерные свойства каудальной дислокации в коленном суставе.

Исследование пассивной пателлярной краниализации. При исследовании пассивной пателлярной краниализации пациент находится в положении лежа на спине, ноги выпрямлены. Врач располагается латерально, лицом к пациенту. Двойным радиальным хватом врач фиксирует надколенник ближней ноги и смещает его в краниальном направлении.

Исследуются барьерные свойства краниальной дислокации надколенника.

Исследование пассивной пателлярной каудализации. При исследовании пассивной пателлярной каудализации пациент находится в положении лежа на спине, ноги выпрямлены. Врач располагается латерально, лицом к пациенту. Двойным радиальным хватом врач фиксирует надколенник ближней ноги и смещает его в каудальном направлении.

Исследуются барьерные свойства каудальной дислокации надколенника.

Исследование пассивной пателлярной латерализации. При исследовании пассивной пателлярной латерализации пациент находится в положении лежа на спине, ноги выпрямлены. Врач располагается латерально, лицом к пациенту. Двойным радиальным хватом врач фиксирует надколенник ближней ноги и смещает его в латеральном направлении.

Исследуются барьерные свойства латеральной дислокации надколенника.

Исследование пассивной пателлярной медиализации. При исследовании пассивной пателлярной медиализации пациент находится в положении лежа на спине, ноги выпрямлены. Врач располагается латерально, лицом к пациенту. Двойным радиальным хватом врач фиксирует надколенник ближней ноги и смещает его в медиальном направлении. Исследуются барьерные свойства медиальной дислокации надколенника.

3.2.6. Гонопериартикуляционная диагностика

Гонартрит. Это воспалительное заболевание коленного сустава проявляется через повышение температуры в зоне поражения, сильную диффузную боль с акцентом по ходу суставной щели. Боль проявляется как в покое, так и при движении в коленном суставе, особенно сильно ин-

тенсивность боли возрастает при ходьбе. При *периартикуляционной диагностике* определяется припухлость, гиперемия и гипертермия в области сустава на фоне ограниченной его подвижности.

Синовит. Синовит является воспалительным заболеванием выстилающей изнутри полость сустава синовиальной оболочки. Синовит не является самостоятельным заболеванием (реактивный синовит), так как осложняет многие острые и хронические патологии сустава. Синовит характеризуется образованием асептического синовиального выпота, который собирается в артикуляционной капсуле и формируется в течение нескольких часов или суток. Движения в суставе несколько ограничены. Вначале боли незначительные либо отсутствуют, преобладает чувство распирания. По мере увеличения объема сустава интенсивность болевых ощущений повышается, однако боли остаются тупыми и не оказывают существенного влияния на состояние пациента. При *периартикуляционной диагностике* определяется диффузная припухлость тканей сустава, которая при большом количестве жидкости проявляется шарообразным коленом с положительным симптомом «флюктуации».

Ревматоидный артрит. При ревматоидном гонартрите обычно имеет место двухстороннее поражение. При минимальной активности аутоиммунного процесса боли слабые или умеренные, непостоянные, тянущие, давящие, сопровождаются утренней скованностью. При умеренной активности пациент жалуется на периодические длительные ноющие, давящие или распирающие боли средней интенсивности не только при движениях, но и в покое. Отмечается многочасовая скованность, умеренные рецидивирующие синовиты. При высокой активности ревматоидного артрита боли сильные, разлитые, изматывающие, носят волнообразный характер, усиливаются в предутренние часы. Скованность становится постоянной, в коленях накапливается большое количество жидкости, со временем формируются контрактуры. Выраженность других симптомов (местного отека и покраснения, повышения температуры тела, слабости, разбитости) коррелирует с активностью процесса.

Системная красная волчанка. При системной красной волчанке артралгии чаще симметричные, хотя может поражаться и один сустав. Могут возникать на любом этапе болезни, при рецидивирующем течении волчанки напоминают ревматоидный артрит. Вначале иногда протекают изолированно, потом сочетаются с поражением кожи и внутренних органов. При низкой активности процесса боли кратковременные, неинтенсивные, локальные, ноющие, тянущие. В тяжелых случаях болевой синдром прогрессирует, боль волнообразная, нарушает ночной сон, становится длительной, разлитой, усиливается при движениях, сочетается с синовитом, отеком, гиперемией.

Ревматизм. Боли в суставах являются одним из первых проявлений ревматической лихорадки, появляются через 5–15 дней после перенесенной острой инфекции, поражают сразу несколько суставов (обычно парных). Боли достаточно кратковременные, но интенсивные, мигрируют от одного сустава к другому, по характеру различаются от тянущих или давящих до жгучих либо пульсирующих. Колени отечные, горячие, кожа над ними покрасневшая. Движения резко ограничены. Спустя несколько суток выраженность боли снижается, движения восстанавливаются. У некоторых пациентов долго сохраняются остаточные явления в виде умеренных или слабых тупых болей. Через несколько недель после появления артралгии в процесс вовлекается сердце.

Реактивный гонартрит. Чаще возникает через 2–4 недели после кишечных и урогенитальных инфекций, обычно поражает один или два сустава нижних конечностей, сочетается с уретритом, конъюнктивитом. Развитию реактивного артрита предшествует учащение мочеиспускания, боли и жжение в уретре, слезотечение, рези в глазах. Боли в колене сильные или умеренные, постоянные, волнообразные, ноющие, тянущие, дергающие, сочетаются с ограничением движений, ухудшением общего состояния, лихорадкой, выраженной припухлостью и покраснением зоны поражения. Затем интенсивность болей несколько уменьшается. Болевые ощущения и признаки воспаления сохраняются от 3 месяцев до 1 года, а потом постепенно исчезают.

Посттравматический липоартрит (болезнь Гоффы) — гиперплазия жировой ткани над надколенником. Гоффы болезнь (А. Hoffa — немецкий хирург-ортопед, 1859–1907) — липоматозные перерождения жировой ткани коленного сустава, вызывающие нарушение его функции. Повреждаются крыловидные складки сустава. Как самостоятельное заболевание подробно описано в 1904 г. Гоффой. В 1932 г. Г. А. Валяшко ввел более широкое понятие о травматическом липоартрите, выделяя острую, подострую и хроническую стадию. Последние две объединяются термином «болезнь Гоффы».

Коленный сустав в подсиновиальной клетчатке имеет большое количество рыхлой жировой ткани. Жировые скопления располагаются в виде прослоек под теми отделами синовиальной оболочки, где суставная капсула покрывает участки кости, лишенные хрящевой ткани. Они заполняют свободные пространства между мышечно-связочным аппаратом и костными концами и выполняют роль амортизаторов — уменьшают напряжение синовиальной оболочки при движениях в суставе. В этой ткани много кровеносных сосудов, лимфатических сосудов и нервов. Жировые скопления играют большую роль в обменных процессах.

Частой причиной заболевания является травма колена, при которой жировые дольки ущемляются и отекают. Хроническая травматизация жи-

ровых складок коленного сустава наблюдается у людей, профессия которых связана с длительной ходьбой, резкими многократными приседаниями, т. е. быстрым сгибанием и разгибанием голени (акробаты, спринтеры, артисты балета, полотеры и др.). Чаще болеют женщины 20–40 лет.

При хронической травме возникает асептическое воспаление жировых складок, а повторяющиеся кровоизлияния в них вызывают их уплотнение. Уплотненные складки часто ущемляются. Как следствие этого происходит замещение жировой ткани грубой соединительной тканью, а она имеет совершенно иное строение, чем ткань жировая, вследствие чего не может служить буфером.

Болезнь Гоффа достаточно сложно диагностировать, часто ее принимают за менископатию или другую патологию. Опасность недуга заключается в том, что постепенно жировая ткань теряет свою «буферную» защитную функцию.

Посттравматический липоартрит проявляется небольшой болью при движениях в колене, безболезненной опухолью по обеим сторонам связки надколенника.

Периартрит Гока. Заболевание проявляется жировой инфильтрацией околоуставных тканей коленного сустава в пожилом возрасте у тучных, а иногда и у худых людей, чаще у женщин. Часто выявляют увеличение сустава и околоуставных тканей тестоватой консистенции с местами уплотнений на фоне атрофированных мышц конечностей. Жировая подушка, максимально выступающая с внутренней стороны сустава, может иметь болезненные края над и под суставной щелью коленного сустава. На рентгенограммах имеет место повышенная плотность мягких тканей коленного сустава.

Гонартроз (артроз коленного сустава). Заболевание носит дистрофический характер и заключается в деформации и разрушении хрящевой ткани сустава. Вследствие этого структура и функции хряща нарушаются. Болезнь имеет несколько названий — гонартроз, деформирующий остеоартроз коленного сустава.

Клиническая картина при данном заболевании развивается постепенно, но, как правило, прогрессивно с разнообразными симптомами.

Болевой синдром. Боль возникает внезапно, в зависимости от физической нагрузки на коленный сустав. Болевые ощущения могут иметь различный характер. На начальной стадии это слабые прострелы, на которые обычно человек не обращает особенного внимания. Периодические умеренные боли могут наблюдаться месяцами, а иногда и годами, пока заболевание не перейдет в более агрессивную стадию. При артрозе пальпаторная болезненность определяется во многих структурах коленного сустава. В последующем боль может мигрировать в различные области нижней конечности.

Дефигурация сустава проявляет себя вначале заболевания в виде припухания, а в более поздних стадиях — в виде деформации коленного сустава.

Возможно появление скопления суставной жидкости в полости сустава. Возможно развитие кисты Бейкера (плотное образование в подколенной ямке).

Хруст в суставе проявляется при движениях. Резкие хрустящие звуки, на более поздних стадиях развития заболевания могут сопровождаться болевыми ощущениями.

Асептиковоспалительные реакции в суставной синовиальной оболочке приводят к отеку хряща и его увеличению в объеме.

Постепенно уменьшается подвижность сустава, особенно на поздних стадиях заболевания. Сгибание колена становится почти невозможным и сопровождается сильными болями. На последней стадии колено может быть полностью обездвижено. Передвижение человека становится затруднительным или вовсе невозможным (некоторые пациенты передвигаются на полусогнутых ногах).

Разрыв мениска. Разрыв мениска — это травматическое нарушение целостности менисков коленного сустава. Причиной повреждения является резкая внутренняя или наружная ротация голени, чрезмерное резкое разгибание, отведение или приведение голени либо прямой удар по колену. Во всех перечисленных случаях разрывы мениска могут происходить даже в результате незначительного травматического воздействия. При комбинированной травме (сложном механизме травматического воздействия) вместе с менисками обычно повреждаются связки, капсула, хрящи и другие структуры сустава.

Разрыв мениска — самое распространенное повреждение коленного сустава. Чаще страдают люди в возрасте 18–40 лет, ведущие активный образ жизни, занимающиеся спортом или выполняющие тяжелую физическую работу. Лечение проводят врачи травматологи и ортопеды.

В типичных случаях в остром периоде разрыв мениска сопровождается острым началом, грубой блокадой коленного сустава, резким болевым синдромом, выраженным напряжением околоуставных мышц, отеком и гемартрозом. В хроническом периоде — умеренной болью, выпотом и повторными блокадами.

Разрывы бывают полными или неполными, изолированными (повреждается один мениск) или сочетанными (повреждаются оба мениска). Оторванная часть мениска может смещаться или оставаться на месте.

В травматологии и ортопедии выделяют несколько видов разрывов менисков (рис. 57):

- разрыв по типу «ручки лейки» (продольный вертикальный разрыв);
- лоскутный косой разрыв;
- горизонтальный разрыв;

- радиально-поперечный разрыв;
- повреждение заднего или переднего рога;
- дегенеративный разрыв с массивным размождением ткани.



Продольный разрыв Горизонтальный разрыв Радиальный, или поперечный, разрыв Разрыв по типу ручки лейки Лоскутный горизонтальный разрыв Лоскутный разрыв



Вертикальный радиальный (поперечный) разрыв мениска



Вертикальный продольный разрыв по типу ручки лейки



Вертикальный косой разрыв мениска по типу клюва попугая



Горизонтальный разрыв мениска

Вид сбоку



Вертикальный радиальный (поперечный) полный разрыв мениска



Дегенеративный разрыв

Рис. 57. Виды разрывов менисков (источник <http://24radiology.ru/travma/klassifikatsii-razryvov-meniska>)

Чаще всего наблюдаются повреждения типа «ручки лейки», реже — изолированные повреждения заднего рога (около 30 % случаев), переднего рога (около 9 % случаев). При длительном существовании патологии и повторных блокадах возникает хондромалиция (повреждение хряща) внутреннего мыщелка бедра и повреждение передней крестообразной связки.

Клинические особенности. При свежем повреждении преобладает неспецифическое реактивное воспаление, поэтому постановка диагноза затруднена. Беспокоит локальная боль в области повреждения. Движения ограничены, особенно затруднено разгибание. При неполных незначительных разрывах симптоматика слабо выражена, все патологические проявления исчезают в течение нескольких недель. При разрывах средней степени тяжести наблюдается острая боль и ограничение движений, ходьба воз-

можно. При адекватном лечении симптомы также исчезают за несколько недель, при отсутствии лечения наступает хронизация. Разрывы менисков тяжелой степени сопровождаются выраженным отеком и сильной болью. В суставе определяется гемартроз. Ходьба невозможна или резко затруднена. Необходимо хирургическое вмешательство.

Спустя 2–3 недели наступает подострый период, реактивные явления стихают, становятся хорошо заметными типичные проявления: локальная инфильтрация капсулы, локализованная боль, выпот и повторные блокады.

Самым ярким и точным подтверждением разрыва является блокада, чаще возникающая при повреждении внутреннего мениска. Данный симптом сохраняется не только в подостром, но и в отдаленном периоде. При застарелых разрывах также наблюдаются боли, рецидивирующие синовиты, постоянное или преходящее ограничение движений, некоторая атрофия мышц бедра. Иногда, особенно в пожилом возрасте, застарелые разрывы протекают без болей и синовитов.

При гонартикуляционной флексии мениски совершают дорсализацию, а при экстензии — вентрализацию. Латеральный мениск подвижнее медиального, так как прикреплен только в одной точке. Разрывы мениска обычно являются результатом сильного растяжения или раздавливания между мыщелками бедра и большеберцовой кости. При согнутом коленном суставе бедренная кость ротируется кнутри по отношению к фиксированной большеберцовой кости, смещая таким образом медиальный мениск к центру сустава. При быстром сильном разгибании мениск может ущемиться своей центральной частью, что может привести к растяжению или разрыву периферического сегмента. Усиление разрыва способствует смещению сегмента в полость сустава с формированием суставной блокады. Латеральный мениск при гонартикуляционной флексии смещается к центру, и внезапная экстензия может привести к его поперечному разрыву в зоне соединения передней и средней трети.

Для подтверждения разрывов менисков коленного сустава осуществляют специальное исследование ортопедических симптомов и тестов.

Симптом Мерке (Merke). Пациент стоя слегка сгибает ноги в коленных суставах и поворачивает туловище попеременно то в одну, то в другую стороны. Появление боли в коленном суставе при повороте кнутри (по отношению к больной ноге) свидетельствует о повреждении медиального мениска, если же боль появляется при повороте кнаружи — латерального мениска.

Симптом Белера (Bohler). При повреждении менисков коленного сустава ходьба назад усиливает боли.

Симптом «лестницы» Перельмана. При повреждении менисков коленного сустава — усиление боли в коленном суставе при вращении голенью, при попытке обуться без помощи рук и при спуске по лестнице.

Симптом «щелчка» Чаклина. При повреждении мениска выполнение активных сгибательных и разгибательных движений в коленном суставе сопровождается щелчком с возникновением ощущения, что большеберцовая кость как будто переваливается через что-то.

Портняжный симптом Чаклина. При активном поднятии прямой ноги происходит резкое контурирование портняжной мышцы на фоне гипотрофии медиальной порции четырехглавой мышцы бедра. Симптом положителен при застарелых повреждениях медиального мениска.

Симптом Ландау. Боль в области повреждения мениска коленного сустава при попытке сесть со скрещенными ногами «по-турецки».

Симптом Пайра. Пациент сидит со скрещенными ногами. Врач постепенно усиливает каудальное давление на колено поврежденной конечности, находящейся в положении сгибания и наружной ротации. При этом возникает боль в проекции медиальной суставной щели, что характерно для повреждения заднего рога медиального мениска. Иногда выполнение этого симптома может вызвать щелканье.

Симптом Макмюррея (англ. Mc Murray — другая транскрипция Макмарри). При повреждении менисков внутренняя и наружная ротация согнутой голени вызывает в задней части сустава хруст и боль.

Проба Макмюррея, признак Фуше (Fouche). У пациента в положении «лежа на спине» нога на стороне исследования максимально согнута в коленном и тазобедренном суставах. Врач кистью одной руки охватывает коленный сустав, а кистью другой — стопу. Сначала в положении крайней гонартикуляционной наружной ротации врач пассивно разгибает коленный сустав пациента до 90°. Боль, возникающая в коленном суставе при разгибании в положении наружной ротации и отведения конечности, указывает на повреждение внутреннего мениска. Затем в положении крайней гонартикуляционной внутренней ротации врач пассивно разгибает коленный сустав пациента до 90°. Боль, возникающая в коленном суставе при разгибании в положении внутренней ротации, указывает на повреждение наружного мениска. В модифицированном тесте Мак Марри нижняя конечность вращается по окружности, при этом происходит пощелкивание.

Тест Брагарда (Bragard). У пациента в положении «лежа на спине» врач фиксирует согнутый до 90° коленный сустав кистью руки, пальпируя 1-м и 2-м пальцами медиальную и латеральную суставные щели. Другой рукой он фиксирует стопу и осуществляет внутреннюю и наружную ротацию в коленном суставе. Боль, возникающая в проекции суставной щели, указывает на повреждение мениска.

При повреждении медиального мениска боль в проекции медиальной суставной щели усиливается, когда выполняются наружная ротация и разгибание из согнутого положения. Если после этого перевести коленный сустав в положение внутренней ротации и флексии, боль уменьшается, так

как оторванный мениск мигрирует назад в полость коленного сустава и становится недоступен для пальпации.

При повреждении латерального мениска боль в проекции латеральной суставной щели усиливается, когда выполняются внутренняя ротация и разгибание из согнутого положения. Если после этого перевести коленный сустав в положение наружной ротации и флексии, боль уменьшается, так как латеральный мениск мигрирует кзади и туда же смещается точка болезненной пальпации. Миграция боли при движениях в суставе подтверждает диагноз.

Симптомы Брагарда (Bragard). При повреждении переднего рога медиального мениска флексия и латероротация голени уменьшает боль (в переднемедиальном отделе коленного сустава); при повреждении заднего рога медиального мениска флексия голени до угла $90\text{--}120^\circ$ усиливает боль (в заднемедиальном отделе коленного сустава).

Пробы Эпли (Apley). Пациент лежит на животе, ноги согнуты под углом 90° , врач располагается латерально.

Дистракционная проба. Врач давлением своей ноги прижимает ногу пациента к кушетке, а руками хватом за стопу осуществляет тракцию и разнонаправленные ротации в коленном суставе. Возникающая при этом суставная боль указывает на повреждение капсулы и связочного аппарата коленного сустава.

Компрессионная проба. Врач хватом за стопу осуществляет давление на коленный сустав по оси голени, а также гонартикуляционную флексию и экстензию в положении внутренней и наружной ротации попеременно. Возникающая при этом суставная боль указывает на повреждение мениска коленного сустава.

Симптомы Штейнманна.

Первый симптом Штейнманна.

А. При активной медиоротации согнутого колена наблюдается боль по передненаружной поверхности сустава, что указывает на повреждение наружного мениска.

Б. При активной латероротации согнутого колена отмечается боль по передневнутренней поверхности сустава, что указывает на повреждение внутреннего мениска

Второй симптом Штейнманна. При повреждении менисков на выпрямленной в коленном суставе ноге болевая точка расположена больше спереди, а при гонартикуляционной флексии перемещается к боковой поверхности. Это указывает на разрыв мениска, а не связки, при повреждении которой не наблюдается такого смещения точки максимальной болезненности.

Симптом Байкова. При ущемлении оторванного переднего рога медиального мениска пальпация медиальной суставной щели в момент разгибания в коленном суставе вызывает резкую боль.

Симптом Дедушкина–Вовченко. При повреждении менисков разгибание голени с одновременным давлением пальцами в области проекции латерального и медиального менисков спереди вызывает боль на стороне поражения. Ограничение смещения оторванного переднего рога вслед за неповрежденной поперечной связкой повышает вероятность его ущемления.

Симптом Турнера. При повреждении медиального мениска возникает гиперестезия кожи (повышение местной болевой и температурной чувствительности) в зоне иннервации n. saphenus, по внутренней поверхности коленного сустава.

Рассекающий остеохондрит коленного сустава — болезнь Кенига. Рассекающий остеохондрит проявляется поражением наружного отдела внутреннего мыщелка бедренной кости. При этом заболевании происходит отделение хрящевого фрагмента от подлежащих костных структур. Образуется полость, которая заполняется грануляционной тканью, а из последней формируется хрящ. Суставная поверхность теряет конгруэнтность, что предрасполагает к развитию гонартроза. Если в полость сустава отделяется костный или хрящевой секвестр, то возникает гонартикуляционная блокада.

Патологический процесс может также поражать наружный мыщелок бедренной кости и надколенник. В этиологии заболевания предположительно лежат ишемический и травматический факторы.

Синдром Пеллегрини–Штида (Pellegrini–Stieda). Посттравматическая оссификация периартикулярных тканей. Сопровождается обызвествлением тканей в области внутреннего мыщелка бедра, появлением в этой зоне очень твердой опухоли. Синдром проявляется чаще у пожилых людей после травмы или резкого сокращения большой приводящей мышцы.

Длительно беспокоят локальная боль, отек, нарушение функции коленного сустава. Диагностируется по наличию плотной опухоли и болям в медиальном отделе при движении в коленном суставе. Рентгенологически обнаруживаются кальцификаты разных размеров, расположенные вне сустава у верхнего края медиального мыщелка бедра.

Тендинит или тендобурсит перемычек «гусиной лапки». Заболевание проявляется болью на внутренней поверхности колена (при интактности коленного сустава) в области прикрепления сухожилий полуостистой, полусухожильной мышц и внутренней боковой связки. При исследовании периартикуляционных тканей определяется локальная болезненность, а также и положительные резистивные тесты.

3.3. ФИБУЛОАРТИКУЛЯЦИОННАЯ МАНУАЛЬНАЯ ДИАГНОСТИКА

Кости голени связаны между собой проксимально при помощи тибιοфибулярного сустава, на всем протяжении соединены синдесмозом, а дистально — суставом или синдесмозом.

Нижний межберцовый синдесмоз своими дистальными краями формирует лодыжку, щиколотку, malleolus (лат. malleolus — молоточек) — костное образование дистального отдела голени. Различают латеральную (наружную) и медиальную (внутреннюю) лодыжки.

Латеральная лодыжка — дистальный отдел малоберцовой кости, является основным стабилизирующим элементом голеностопного сустава.

Медиальная лодыжка — отросток дистального отдела большеберцовой кости.

Латеральная и медиальная лодыжки образуют так называемую «вилку» голеностопного сустава. Через это сочленение идет передача веса человека на стопу. Повреждение лодыжек и голеностопного сустава — одна из самых частых травм опорно-двигательного аппарата.

Тибιοфибулярный сустав представляет собой сочленение плоской суставной поверхности головки малоберцовой кости (*fibulae*) с такой же поверхностью латерального мыщелка большеберцовой кости (*tibiae*). Плотная суставная сумка, прирастающая к краям обеих суставных поверхностей, подкреплена плотными передними и задними связками. Полость сустава в 20 % случаев находится в сообщении с коленным суставом.

Дистальное межберцовое соединение подкреплено также спереди и сзади связками, идущими от латеральной лодыжки к концу большеберцовой кости.

Тибιοфибулярный сустав мышц не имеет. Функция сустава заключается в обеспечении важной синкинезии во время внутренней и наружной ротации голени. Она хорошо выявляется в положении лежа на животе с вертикально расположенными голени.

При блокировании тибιοфибулярного сустава ограничивается ротация голени:

- при ограничении наружной ротации уменьшается дорзальное смещение малоберцовой кости;

- при ограничении внутренней ротации уменьшается вентральное смещение малоберцовой кости.

Клинические проявления патологии сустава заключаются в умеренной локальной болезненности в области сустава, резко усиливающейся при вставании на носки. Блокада сустава часто совершается при ношении обуви с очень высокими каблуками, поэтому эта патология встречается чаще у женщин.

3.3.1. Визуальная фибулоартикуляционная диагностика

Деформация тибιοфибулярного сустава встречается при деформирующем остеоартрозе, при посттравматических изменениях сустава, вывихе сустава, разрушении суставных поверхностей. При визуальном осмотре определяется нарушение формы сустава, плавности его очертаний.

Припухание тиббиофибулярного сустава встречается при воспалении сустава. Визуально при наличии припухания отмечается сглаженность контуров сустава.

Гиперемия тиббиофибулярного сустава имеет место при воспалении сустава и периартикуляционных тканей.

Вынужденное положение сустава может иметь место при контрактуре и при дисплазиях (дислокации).

3.3.2. Исследование активной фибулоартикуляционной динамики

Алгоритм исследования активной фибулоартикуляционной динамики:

1. Исследование активной фибулоартикуляционной медиоротации.
2. Исследование активной фибулоартикуляционной латероротации.
3. Исследование активной фибулоартикуляционной динамики с помощью голеностопной флексии.

Методики исследования активной фибулоартикуляционной динамики. Исследование активной фибулоартикуляционной динамики проводится в положении пациента сидя и стоя. При этом желательно исследовать активные барьеры одновременно с двух сторон для выявления барьерной асимметрии.

Исследование активной фибулоартикуляционной медиоротации. При исследовании активной фибулоартикуляционной медиоротации пациент находится в положении сидя на стуле с опорой на пятки. Активно с помощью околосуставных мышц осуществляет симметричную медиоротацию стоп. Ограничение движения в суставе проявляется умеренным затруднением поворотов стопы внутрь.

Исследование активной фибулоартикуляционной латероротации. При исследовании активной фибулоартикуляционной латероротации пациент находится в положении сидя на стуле с опорой на пятки. Активно с помощью околосуставных мышц осуществляет симметричную латероротацию стоп. Ограничение движения в суставе проявляется умеренным затруднением поворотов стопы наружу.

Исследование активной фибулоартикуляционной динамики с помощью голеностопной флексии. При исследовании активной фибулоартикуляционной динамики с помощью голеностопной флексии пациент находится в положении стоя. Затем пациент совершает симметричный подъем на носки. На стороне фибулоартикуляционной блокады может иметь место болевая реакция.

3.3.3. Исследование резистивной фибулоартикуляционной динамики

При исследовании резистивной фибулоартикуляционной динамики пациент находится в исходных положениях для исследования активной фибулоартикуляционной динамики. Резистивную фибулоартикуляционную динамику косвенно можно исследовать с помощью активной медио- и латероротации, которые испытывают сопротивление рук врача. Однако в связи с отсутствием тибιοфибулярных суставных мышц данное исследование является недостоверным.

3.3.4. Исследование фибулоартикуляционной статики

Исследование фибулоартикуляционной статики осуществляется в положении лежа. При этом врач с помощью пальпации определяет статическую дислокационную артикуляционную патобиомеханику. Объектами пальпации являются головка малоберцовой кости и ее положение в пространстве по отношению к большеберцовой кости, а также положение стопы.

Исследование статической дислокационной артикуляционной патобиомеханики:

1. Исследование статической фибулоартикуляционной вентрализации.
2. Исследование статической фибулоартикуляционной дорсализации.

Методики исследования статической дислокационной артикуляционной патобиомеханики. При исследовании статической дислокационной артикуляционной патобиомеханики врач с помощью визуальной и ручной диагностической техники выявляет наличие в тибιοфибулярном суставе линейных вариантов статической патобиомеханики и сравнивает их симметричность с двух сторон.

Исследование статической фибулоартикуляционной вентрализации. При исследовании статической фибулоартикуляционной вентрализации выявляется наличие вентрального смещения головки малоберцовой кости, что сопровождается ее вентральным выбуханием.

Исследование статической фибулоартикуляционной дорсализации. При исследовании статической фибулоартикуляционной дорсализации выявляется наличие дорзального смещения головки малоберцовой кости, что сопровождается ее западением.

3.3.5. Исследование пассивной фибулоартикуляционной динамики

Исследование пассивной фибулоартикуляционной динамики осуществляется врачом в положении пациента лежа на животе, ноги согнуты под углом 90° в коленных суставах, врач располагается каудально. При этом врач использует специальные артикуляционные хваты.

Голеностопный хват. Обе руки врача фиксирует стопы пациента в области передней поверхности голеностопного сустава снизу таким об-

разом, что I палец фиксирует медиальный край стопы, а остальные пальцы располагаются на латеральной лодыжке.

Пяточный хват. Обе руки врача фиксирует стопы пациента в области пяток сверху таким образом, что I палец фиксирует латеральный край стопы, а остальные пальцы располагаются на медиальной поверхности пятки.

Во всех случаях исследования пассивной артикуляционной динамики изучаются барьерные свойства тканей сустава.

Алгоритм исследования пассивной ангуляционной артикуляционной динамики:

1. Исследование пассивной фибулоартикуляционной медиоротации.
2. Исследование пассивной фибулоартикуляционной латероротации.

Алгоритм исследования пассивной дислокационной артикуляционной динамики:

1. Исследование пассивной фибулоартикуляционной вентрализации.
2. Исследование пассивной фибулоартикуляционной дорсализации.

Методики исследования пассивной ангуляционной артикуляционной динамики.

Исследование пассивной фибулоартикуляционной медиоротации.

При исследовании пассивной фибулоартикуляционной медиоротации пациент находится в положении лежа на животе, ноги согнуты под углом 90° в коленных суставах, врач располагается каудально. Врач хватом за стопы (пяточный хват) осуществляет внутреннюю ротацию голени одновременно в двух коленных суставах.

Исследуются барьерные свойства медиоротации.

Исследование пассивной фибулоартикуляционной латероротации.

При исследовании пассивной фибулоартикуляционной латероротации пациент находится в положении лежа на животе, ноги согнуты под углом 90° в коленных суставах, врач располагается каудально. Врач хватом за стопы (голеностопный хват) осуществляет наружную ротацию голени одновременно в двух коленных суставах.

Исследуются барьерные свойства латероротации.

Методики исследования пассивной дислокационной артикуляционной динамики.

Исследование пассивной фибулоартикуляционной вентрализации.

При исследовании пассивной фибулоартикуляционной вентрализации пациент находится в положении лежа на спине, нога на стороне исследования согнута в коленном суставе под углом 90°. Врач сидит латерально на стороне исследования, прижимая своим ближним бедром стопу согнутой ноги к кушетке. Затем хватом ближней руки фиксирует проксимальную часть голени с медиальной стороны. А хватом I и II пальцами дальней руки фиксирует головку малоберцовой кости и производит ее вентральное смещение.

Исследуются барьерные свойства вентрализации в тиббиофибулярном суставе.

Исследование пассивной фибулоартикуляционной дорсализации. При исследовании пассивной фибулоартикуляционной дорсализации пациент находится в положении лежа на спине, нога на стороне исследования согнута в коленном суставе под углом 90°. Врач сидит латерально на стороне исследования, прижимая своим ближним бедром стопу согнутой ноги к кушетке. Затем хватом ближней руки фиксирует проксимальную часть голени с медиальной стороны. А хватом I и II пальцами дальней руки фиксирует головку малоберцовой кости и производит ее дорзальное смещение.

Исследуются барьерные свойства дорсализации в тиббиофибулярном суставе.

3.3.6. Фибулопериартикуляционная диагностика

Пальпаторное исследование тиббиофибулярного сустава особенно необходимо при наличии травматических изменений. Подвывихи головки малоберцовой кости имеют место у спортсменов и пациентов пострадавших при падении с высоты.

Подвывих тиббиофибулярного сочленения. При острых подвывихах имеет место болевой синдром, усиливающийся при пальпации сустава и особенно при его компрессии. Отмечается вынужденное положение конечности: пациент держит стопу в положении медиоротации или латероротации. Область сустава кажется увеличенной. Пациенты отмечают усиление боли при супинации стопы.

Вентральный подвывих возникает при падении на ногу в положении гонартикуляционной флексии и аддукции. При этом подвывихе проксимальный конец малоберцовой кости увеличен в размерах, выступает вентрально. Пальпаторно отчетливо определяется пружинистое сопротивление при попытке устранить смещение в дорзальном направлении. При осуществлении гонартикуляционной флексии отмечается усиление вентрализации головки малоберцовой кости. Артикуляционная боль усиливается при активной экстензии и абдукции голеностопного сустава.

Дорзальный подвывих возникает при ударе по флексированному коленному суставу. При этом подвывихе проксимальный конец малоберцовой кости уменьшен в размерах, западает. Пальпаторно отчетливо определяется пружинистое сопротивление при попытке устранить смещение в вентральном направлении. При осуществлении гонартикуляционной флексии отмечается усиление дорсализации головки малоберцовой кости. Артикуляционная боль усиливается при активной флексии и аддукции голеностопного сустава. Дорзальный подвывих нередко осложняется повреждением малоберцового нерва. Краниальный подвывих сочетается с разрывом артикуляционных связок и межкостной мембраны.

Разрыв тиббиофибулярного сочленения. Диагностика разрыва тиббиофибулярного сочленения проявляет себя локальным болевым синдромом с иррадиацией по передней и боковой поверхности голени, что связано с мышечной дисфункцией, а также с повреждением невралных образований малоберцового нерва. При нажатии на малоберцовую кость отмечается увеличение ее подвижности и болевая реакция. Сочленение увеличивается в объеме из-за отека периартикуляционных тканей и суставной припухлости.

3.4. ПОДОАРТИКУЛЯЦИОННАЯ МАНУАЛЬНАЯ ДИАГНОСТИКА

В состав костей стопы входят кости предплюсны, плюсны и кости, входящие в состав пальцев, так называемые фаланги.

Предплюсна (*tarsus*) образуется семью короткими губчатыми костями (*ossa tarsi*), которые наподобие костей запястья расположены в два ряда.

Задний, или проксимальный, ряд слагается из двух сравнительно крупных костей: таранной (*talus*) и лежащей под ней пяточной (*calcaneus*).

Передний, или дистальный, ряд состоит из медиального и латерального отделов. Медиальный отдел предплюсны образован:

- ладьевидной (*os naviculare*) и тремя клиновидными костями;
- медиальной клиновидной (*os cuneiforme mediale*);
- промежуточной клиновидной (*os cuneiforme intermedium*);
- латеральной клиновидной (*os cuneiforme laterale*).

В латеральном отделе находится только одна кубовидная кость (*os cuboideum*).

Пяточная кость, находящаяся в одном из главных опорных пунктов стопы, у человека имеет наибольшие размеры, прочность и удлиненную форму, вытянутую в переднезаднем направлении и утолщенную на заднем конце в виде пяточного бугра (*tuber calcanei*).

Сесамовидные кости встречаются в области плюснефаланговых сочленений (в области I пальца постоянно) и межфалангового сустава I пальца.

Соединения костей стопы происходят с помощью:

- голеностопного сустава;
- четырех суставов предплюсны;
- предплюсно-плюсневого сустава (Лисфранка);
- сочленений костей пальцев.

Голеностопный сустав (*art. talocruralis*) образован суставными поверхностями обеих берцовых костей и блоком таранной кости. Суставная сумка спереди захватывает часть шейки таранной кости. Вспомогательные связки расположены по бокам сустава и идут от лодыжек к соседним костям.

Медиальная и латеральная связки имеют вид пластины, состоят из трех пучков, идущих вперед, вниз и назад.

Медиальная дельтовидная связка *lig. mediale (deltoideum)* имеет вид пластины. Латеральная связка состоит из трех пучков, идущих вперед, вниз и назад. Вспомогательные связки расположены по бокам сустава и идут от лодыжек к соседним костям.

По характеру своего строения голеностопный сустав представляет блоковое сочленение, где флексия возможна вокруг фронтальной оси с амплитудой 63–66°.

При сгибании возможны также небольшие боковые движения из-за ослабления жесткости вилки костей голени, обхватывающей задний суженный участок таранной кости.

Капсула сустава иннервируется из *n. tibialis et. n. peroneus profundus*.

Суставы предплюсны.

Подтаранный сустав (*art. subtalaris*) сформирован задними суставными поверхностями таранной и пяточной костей, представляющими собой части цилиндрической кости.

Таранно-пяточно-ладьевидный сустав (*art. talocalcaneonavicularis*) лежит кпереди от подтаранного и составлен из шаровидной головки таранной кости, суставной впадины ладьевидной и суставной фасетки пяточной кости.

Между подтаранным и таранно-пяточно-ладьевидным суставами проходит костный канал, в котором залегает крепкая межкостная пяточно-таранная связка.

Пяточно-кубовидный сустав (*art. calcaneocuboidea*) образован обращенными навстречу друг другу суставными поверхностями одноименных костей. Принимает участие в движениях подтаранного и таранно-пяточно-ладьевидного сочленений, увеличивая их объем.

Art. calcaneocuboidea вместе с соседним с ним *art. talonaviculare* описывается также под общим именем поперечного сустава предплюсны (*art. tarsi transversa*) — сустав Шопара.

Ключ шопаровского сустава — раздвоенная (бифуркатная) связка (*lig. bifurcation*), которая задним своим концом берет начало на верхнем краю пяточной кости и затем разделяется на две части:

– *lig. calcaneonaviculare* — прикрепляется к заднелатеральному краю ладьевидной кости;

– *lig. calcaneocuboideum* — прирастает к тыльной поверхности кубовидной кости.

Эта короткая и крепкая связка является «ключом» поперечного сустава, так как только путем ее перерезки можно достигнуть широкого расхождения суставных поверхностей при операции вычленения стопы в названном суставе.

Клиновидно-ладьевидный сустав (*art. cuneonavicularis*) образован задними клиновидными площадками клиновидных костей и тремя фасетками дистальной суставной поверхности ладьевидной кости.

Функция суставов предплюсны многообразна. Пронация и супинация стопы (вращение пяточной кости вместе с ладьевидной и передним концом стопы вокруг сагиттальной оси) с объемом движений в 55° , возможны приведение и отведение стопы вокруг вертикальной оси, сгибание и разгибание вокруг фронтальной оси.

Предплюсне-плюсневые суставы (сочленение Лисфранка) соединяют кости второго ряда предплюсны с плюсневыми костями. Это типично тугие суставы, обеспечивающие эластичность своду стопы.

Межплюсневые суставы образованы поверхностями плюсневых костей. Все эти суставы укреплены многочисленными связками.

Плюснефаланговые суставы расположены между головками плюсневых костей и основаниями первых фаланг по характеру своего устройства и связочному аппарату похожи на аналогичные сочленения кисти. Движения в суставах соответствуют движениям пальцев кисти, но в ограниченном объеме. Возможно легкое отведение пальцев, разгибание пальцев совершается в большем объеме, чем на кисти.

Межфаланговые суставы не отличаются от подобных суставов на руке.

Стопа устроена и функционирует как упругий подвижный свод. Выделяют продольный и поперечный своды стопы. Твердую основу стопы составляют 10 костей, перечисленных выше. Активные элементы свода представлены короткими и длинными связками и мышцами стопы. Кроме связок, формирующих перечисленные суставы, в укреплении продольного свода решающую роль играет длинная подошвенная связка, перебрасывающаяся от нижней поверхности пяточной кости к кубовидной и основаниям плюсневых костей.

Поперечный свод стопы поддерживается поперечными связками подошвы и косо расположенными сухожилиями длинной малоберцовой, задней поперечной головкой отводящей большой палец мышцы.

Продольно расположенные мышцы укорачивают стопу, а косые и поперечные, в свою очередь, суживают.

Стопа, как и кисть, имеет длинные мышцы, располагающиеся на голени и прикрепляющиеся на ее костях, и собственные короткие мышцы.

Кроме собственных фасций мышц, на подошвенной поверхности стопы расположен одноименный апоневроз, способствующий укреплению свода стопы.

3.4.1. Визуальная подоартикуляционная диагностика

Деформация суставов стопы наблюдается при наличии различных артритов, деформирующем остеоартрозе, при появлении различных узелков и разрастаний. Припухание и гиперемия — частый признак воспаления. Вынужденное положение суставов часто имеет место при поствоспалитель-

ных контрактурах. Кроме этого в стопах может наблюдаться статическая деформация в виде вальгусной (сочетание с пронацией) или варусной (сочетание с супинацией) стопы.

3.4.2. Исследование активной подоартикуляционной динамики

Алгоритм исследования активной подоартикуляционной динамики:

1. Исследование активной талокруральной флексии.
2. Исследование активной талокруральной экстензии.
3. Исследование активной талокруральной абдукции.
4. Исследование активной талокруральной аддукции.
5. Исследование активной талокруральной циркумдукции.
6. Исследование активной метатарзофалангеальной флексии.
7. Исследование активной метатарзофалангеальной экстензии.
8. Исследование активной метатарзофалангеальной абдукции.
9. Исследование активной метатарзофалангеальной аддукции.
10. Исследование активной метатарзофалангеальной циркумдукции

I пальца.

11. Исследование активной интерфалангеальной флексии.
12. Исследование активной интерфалангеальной экстензии.

Методики исследования активной подоартикуляционной динамики. Исследование активной подоартикуляционной динамики проводится в положении пациента стоя или сидя. При этом желательно исследовать активные барьеры сразу с двух сторон для выявления барьерной асимметрии.

Исследование активной талокруральной флексии. При исследовании активной талокруральной флексии пациент активно с помощью суставных мышц сгибает стопу в голеностопном суставе до возможного предела, а врач визуально фиксирует положение активного флекссионного барьера, который в норме должен составлять 45° (рис. 58).

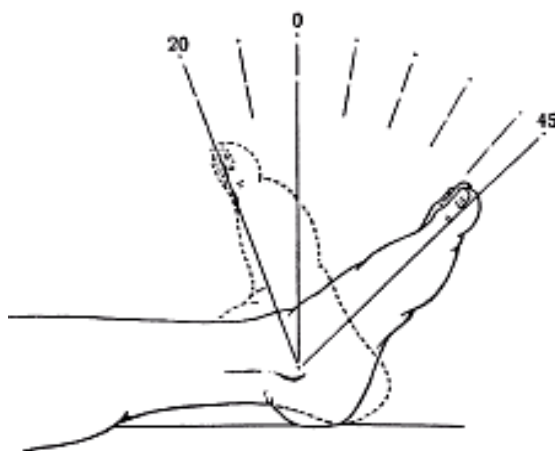


Рис. 58. Активная талокруральная флексия и экстензия

Исследование активной талокруральной экстензии. При исследовании активной талокруральной экстензии пациент активно с помощью суставных мышц разгибает стопу в голеностопном суставе до возможного предела, а врач визуально фиксирует положение активного флексионного барьера, который в норме должен составлять 20° (рис. 58).

Исследование активной талокруральной абдукции. При исследовании активной талокруральной экстензии пациент активно с помощью суставных мышц отводит стопу в голеностопном суставе до возможного предела, а врач визуально фиксирует положение активного абдукционного барьера, который в норме должен составлять 20° (рис. 59).

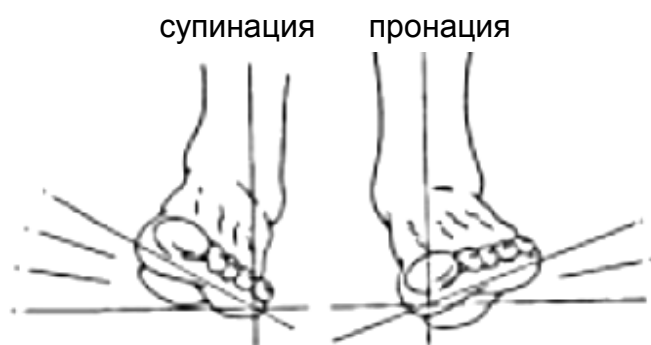

Рис. 59. Активная талокруральная аддукция и абдукция

Следует отметить, что отведение (абдукция) в голеностопном суставе осуществляется совместно с пронацией (приподниманием наружного края стопы), что может обозначаться как эверсия (eversio) стопы.

Исследование активной талокруральной аддукции. При исследовании активной талокруральной аддукции пациент активно с помощью суставных мышц приводит стопу в голеностопном суставе до возможного предела, а врач визуально фиксирует положение активного абдукционного барьера, который в норме должен составлять $30-50^\circ$.

Следует отметить, приведение (аддукция) в голеностопном суставе осуществляется совместно с супинацией (приподниманием внутреннего края стопы), что может обозначаться как инверсия (inversio) стопы.

Исследование активной талокруральной циркумдукции. При исследовании активной талокруральной циркумдукции пациент активно с помощью суставных мышц приводит вращение стопы в голеностопном суставе в разные стороны с возможной большей амплитудой, а врач визуально фиксирует симметричность активных циркумдукционных барьеров.

Исследование активной метатарзофалангеальной флексии. При исследовании активной метатарзофалангеальной флексии пациент активно с помощью суставных мышц сгибает пальцы в плюснефаланговых суставах до возможного предела, а врач визуально фиксирует симметричность активных флексионных барьеров.

Исследование активной метатарзофалангеальной экстензии. При исследовании активной метатарзофалангеальной экстензии пациент активно с помощью суставных мышц разгибает пальцы в плюснефаланговых суставах до возможного предела, а врач визуально фиксирует симметричность активных экстензионных барьеров.

Исследование активной метатарзофалангеальной абдукции. При исследовании активной метатарзофалангеальной абдукции пациент активно с помощью суставных мышц разводит пальцы стопы до возможного предела, а врач визуально фиксирует симметричность активных абдукционных барьеров.

Исследование активной метатарзофалангеальной аддукции. При исследовании активной метатарзофалангеальной аддукции пациент активно с помощью суставных мышц сводит пальцы стопы между собой, а врач визуально фиксирует симметричность активных аддукционных барьеров.

Исследование активной метатарзофалангеальной циркумдукции I пальца. При исследовании активной метатарзофалангеальной циркумдукции I пальца пациент активно с помощью суставных мышц производит поочередное вращение пальца в плюснефаланговом суставе с возможной большей амплитудой, а врач визуально фиксирует симметричность активных циркумдукционных барьеров.

Исследование активной интерфалангеальной флексии. При исследовании активной интерфалангеальной экстензии пациент активно с помощью суставных мышц сгибает пальцы в межфаланговых суставах до возможного предела, а врач визуально фиксирует симметричность активных флекссионных барьеров.

Исследование активной интерфалангеальной экстензии. При исследовании активной интерфалангеальной экстензии пациент активно с помощью суставных мышц разгибает пальцы в межфаланговых суставах до возможного предела, а врач визуально фиксирует симметричность активных экстензионных барьеров.

3.4.3. Исследование резистивной подоартикуляционной динамики

При исследовании резистивной подоартикуляционной динамики пациент находится в исходных положениях для исследования активной гонартикуляционной динамики. Резистивную мануартикуляционную динамику осуществляют с помощью активных движений, которые испытывают сопротивление рук врача. При этом диагностируется мышечная болезненность, которая является признаком экстракапсулярного поражения. Кроме этого осуществляется и диагностика мышечной слабости.

Алгоритм исследования резистивной подоартикуляционной динамики:

1. Исследование резистивной талокруральной флексии.

2. Исследование резистивной талокруральной экстензии.
3. Исследование резистивной талокруральной абдукции.
4. Исследование резистивной талокруральной аддукции.
5. Исследование резистивной метатарзофалангеальной флексии.
6. Исследование резистивной метатарзофалангеальной экстензии.
7. Исследование резистивной метатарзофалангеальной абдукции.
8. Исследование резистивной метатарзофалангеальной аддукции.

Методики исследования резистивной подоартикуляционной динамики. При исследовании резистивной подоартикуляционной динамики пациент совершает активные движения, стремясь достигнуть активного барьера, преодолевая сопротивление рук врача. При этом желательно проводить исследование поочередно с двух сторон для выявления болевой и силовой мышечной асимметрии.

Исследование резистивной талокруральной флексии. При исследовании резистивной талокруральной флексии выявляется мускулярная боль и слабость следующих мышц голени:

- трехглавая мышца голени (икроножная и камбаловидная);
- длинный сгибатель пальцев;
- задняя большеберцовая;
- длинный сгибатель большого пальца.

Исследование резистивной талокруральной экстензии. При исследовании резистивной талокруральной экстензии выявляется мускулярная боль и слабость следующих мышц голени:

- передняя большеберцовая мышца;
- длинный разгибатель большого пальца;
- длинный общий разгибатель пальцев.

Исследование резистивной талокруральной абдукции. При исследовании резистивной талокруральной абдукции выявляется мускулярная боль и слабость длинной и короткой малоберцовых мышц.

Исследование резистивной талокруральной аддукции. При исследовании резистивной талокруральной экстензии выявляется мускулярная боль и слабость следующих мышц:

- задняя большеберцовая мышца;
- длинный сгибатель пальцев;
- длинный сгибатель большого пальца.

Исследование резистивной метатарзофалангеальной флексии. При исследовании резистивной метатарзофалангеальной экстензии выявляется мускулярная боль и слабость следующих мышц:

- длинный сгибатель большого пальца;
- общий длинный сгибатель пальцев
- короткий сгибатель пятого пальца.

Исследование резистивной метатарзофалангеальной экстензии.

При исследовании резистивной метатарзофалангеальной экстензии выявляется мускулярная боль и слабость длинного общего разгибателя пальцев и короткого разгибателя пальцев.

Исследование резистивной метатарзофалангеальной абдукции.

При исследовании резистивной талокруральной экстензии выявляется мускулярная боль и слабость следующих мышц:

- отводящие наружные межкостные мышцы;
- мышца, отводящая большой палец;
- червеобразные мышцы.

Исследование резистивной метатарзофалангеальной аддукции.

При исследовании резистивной талокруральной экстензии выявляется мускулярная боль и слабость мышцы приводящей большой палец и приводящих внутренних межкостных мышц.

3.4.4. Исследование подоартикуляционной статики

Исследование подоартикуляционной статики осуществляется в положении стоя. При этом врач с помощью пальпации определяет статическую ангуляционную и дислокационную артикуляционную патобиомеханику. Объектами пальпации являются большеберцовая кость, лодыжки (расположение в пространстве их осей) и положение стопы.

Исследование статической ангуляционной артикуляционной патобиомеханики:

1. Исследование статической талокруральной флексии.
2. Исследование статической талокруральной экстензии.
3. Исследование статической талокруральной абдукции.
4. Исследование статической талокруральной аддукции.
5. Исследование статической талокруральной медиоротации.
6. Исследование статической талокруральной латероротации.

Исследование статической дислокационной артикуляционной патобиомеханики:

1. Исследование статической талокруральной вентрализации.
2. Исследование статической талокруральной дорсализации.
3. Исследование статической талокруральной латерализации.
4. Исследование статической талокруральной медиализации.
5. Исследование статической талокруральной краниализации.
6. Исследование статической талокруральной каудализации.

Методики исследования статической ангуляционной артикуляционной патобиомеханики. При исследовании статической ангуляционной артикуляционной патобиомеханики врач с помощью визуальной и ручной диагностической техники выявляет наличие в голеностопном су-

ставе угловых вариантов статической патобиомеханики и сравнивает их симметричность с двух сторон.

Исследование статической талокруральной флексии. При исследовании статической талокруральной флексии выявляется наличие сгибания стопы в голеностопном суставе.

Исследование статической талокруральной экстензии. При исследовании статической талокруральной экстензии выявляется наличие разгибания стопы в голеностопном суставе.

Исследование статической талокруральной абдукции. При исследовании статической талокруральной абдукции выявляется наличие отведения стопы в голеностопном суставе в сочетании с пронацией стопы. Т. н. вальгусная деформация или Х-образная деформация голеностопного сустава (рис. 60, 61).

Исследование статической талокруральной аддукции. При исследовании статической талокруральной аддукции выявляется наличие приведения стопы в голеностопном суставе в сочетании с супинацией стопы. Т. н. варусная деформация или О-образная деформация голеностопного сустава (рис. 60, 61).

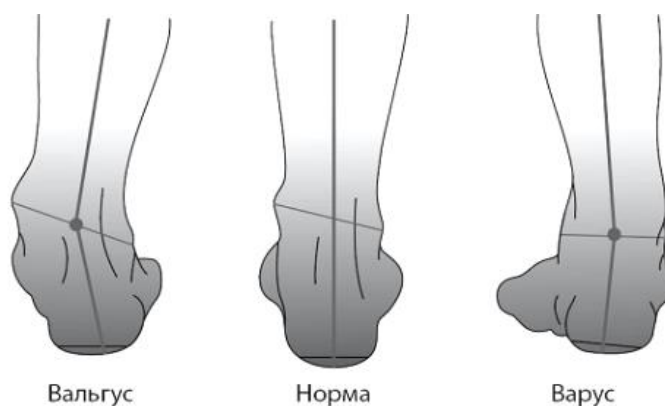


Рис. 60. Статический талокруральный вальгус и варус

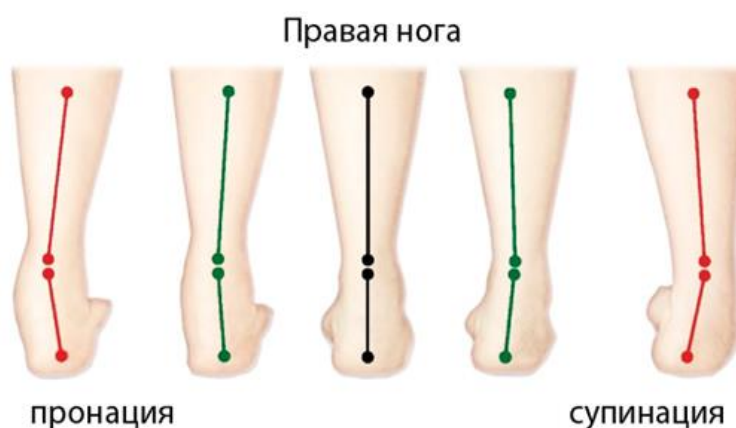

Рис. 61. Статическая талокруральная пронация и супинация

Исследование статической талокруральной медиоротации. При исследовании статической талокруральной медиоротации выявляется наличие внутренней ротации стопы в голеностопном суставе в сочетании с приведением и супинацией.

Исследование статической талокруральной латероротации. При исследовании статической талокруральной латероротации выявляется наличие наружной ротации стопы в голеностопном суставе в сочетании с отведением и пронацией.

Исследование статической талокруральной вентрализации. При исследовании статической талокруральной вентрализации выявляется наличие вентрального смещения стопы в голеностопном суставе, что сопровождается ложным удлинением стопы и ложным дорзальным смещением лодыжек.

Исследование статической талокруральной дорсализации. При исследовании статической талокруральной дорсализации выявляется наличие дорзального смещения стопы в голеностопном суставе, что сопровождается ложным укорочением стопы и ложным вентральным смещением лодыжек.

Исследование статической талокруральной латерализации. При исследовании статической талокруральной латерализации выявляется наличие латерального смещения стопы в голеностопном суставе, что сопровождается ее отведением и пронацией.

Исследование статической талокруральной медиализации. При исследовании статической талокруральной медиализации выявляется наличие медиального смещения стопы в голеностопном суставе, что сопровождается ее приведением и супинацией.

Исследование статической талокруральной краниализации. При исследовании статической талокруральной краниализации выявляется наличие краниального смещения стопы в голеностопном суставе, что связано с уменьшением размера суставной щели и сближением суставных отростков таранной кости и костей лодыжек.

Исследование статической талокруральной каудализации. При исследовании статической талокруральной каудализации выявляется наличие каудального смещения стопы в голеностопном суставе, что связано с увеличением размера суставной щели и отдалением суставных отростков таранной кости и костей лодыжек.

3.4.5. Исследование пассивной подоартикуляционной динамики

Исследование пассивной гонартикуляционной динамики осуществляется врачом в положении лежа. При этом врач использует специальные артикуляционные стопные и голеностопные хвататы.

Исследование пассивной динамики голеностопного сустава.

Алгоритм исследования пассивной ангуляционной артикуляционной динамики:

1. Исследование пассивной талокруральной флексии.
2. Исследование пассивной талокруральной экстензии.
3. Исследование пассивной талокруральной абдукции.
4. Исследование пассивной талокруральной аддукции.
5. Исследование пассивной талокруральной медиоротации.
6. Исследование пассивной талокруральной латероротации.

Алгоритм исследования пассивной дислокационной артикуляционной динамики:

1. Исследование пассивной талокруральной вентрализации.
2. Исследование пассивной талокруральной дорсализации.
3. Исследование пассивной талокруральной каудализации.
4. Исследование пассивной талокруральной краниализации.

Методики исследования пассивной ангуляционной артикуляционной динамики.

Исследование пассивной талокруральной флексии. При исследовании пассивной талокруральной флексии пациент находится в положении лежа на спине или на животе, врач располагается латерально.

1-й вариант — исследование пассивной талокруральной флексии в положении лежа на спине. Пациент лежит на спине, стопы свисают с каудального края кушетки. Врач хватом за голень и стопу сгибает ногу в голеностопном суставе.

2-й вариант — исследование пассивной талокруральной флексии в положении лежа на животе. Пациент лежит на животе, одна нога согнута под углом 90° в коленном суставе. Врач хватом за голень и стопу сгибает эту ногу в голеностопном суставе.

В обоих вариантах исследуются барьерные свойства флексии в голеностопном суставе.

Исследование пассивной талокруральной экстензии. При исследовании пассивной талокруральной экстензии пациент находится в положении лежа на спине или на животе, врач располагается латерально.

1-й вариант — исследование пассивной гонартикуляционной экстензии в положении лежа на спине. Пациент лежит на спине, стопы свисают с каудального края кушетки. Врач хватом за голень и стопу разгибает ногу в голеностопном суставе.

2-й вариант — исследование пассивной гонартикуляционной экстензии в положении лежа на животе. Пациент лежит на животе, одна нога согнута под углом 90° в коленном суставе. Врач хватом за голень и стопу разгибает эту ногу в голеностопном суставе.

В обоих вариантах исследуются барьерные свойства экстензии в голеностопном суставе.

Исследование пассивной талокруральной абдукции. При исследовании пассивной талокруральной абдукции пациент находится в положении лежа на спине или на животе, врач располагается латерально.

1-й вариант — исследование пассивной талокруральной абдукции в положении лежа на спине. Пациент лежит на спине, стопы свисают с каудального края кушетки. Врач хватом за голень и стопу отводит стопу в голеностопном суставе.

2-й вариант — исследование пассивной талокруральной абдукции в положении лежа на животе. Пациент лежит на животе, одна нога согнута под углом 90° в коленном суставе. Врач хватом за голень и стопу отводит эту стопу в голеностопном суставе.

В обоих вариантах исследуются барьерные свойства абдукции в голеностопном суставе.

Исследование пассивной талокруральной аддукции. При исследовании пассивной талокруральной аддукции пациент находится в положении лежа на спине или на животе, врач располагается латерально.

1-й вариант — исследование пассивной талокруральной аддукции в положении лежа на спине. Пациент лежит на спине, стопы свисают с каудального края кушетки. Врач хватом за голень и стопу приводит стопу в голеностопном суставе.

2-й вариант — исследование пассивной талокруральной аддукции в положении лежа на животе. Пациент лежит на животе, одна нога согнута под углом 90° в коленном суставе. Врач хватом за голень и стопу отводит эту стопу в голеностопном суставе.

В обоих вариантах исследуются барьерные свойства абдукции в голеностопном суставе.

Исследование пассивной талокруральной медиоротации. При исследовании пассивной талокруральной медиоротации пациент находится в положении лежа на спине или на животе, врач располагается латерально.

1-й вариант — исследование пассивной талокруральной медиоротации в положении лежа на спине. Пациент лежит на спине, стопы свисают с каудального края кушетки. Врач одной рукой фиксирует голень, а другой — стопу и осуществляет внутреннюю ротацию стопы в голеностопном суставе.

2-й вариант — исследование пассивной талокруральной медиоротации в положении лежа на животе. Пациент лежит на животе, одна нога согнута под углом 90° в коленном суставе. Врач одной рукой фиксирует голень, а другой — стопу и осуществляет внутреннюю ротацию стопы в голеностопном суставе.

В обоих вариантах исследуются барьерные свойства медиоротации в голеностопном суставе.

Исследование пассивной талокруральной латероротации. При исследовании пассивной талокруральной латероротации пациент находится в положении лежа на спине или на животе, врач располагается латерально.

1-й вариант — исследование пассивной талокруральной латероротации в положении лежа на спине. Пациент лежит на спине, стопы свисают с каудального края кушетки. Врач одной рукой фиксирует голень, а другой — стопу и осуществляет наружную ротацию стопы в голеностопном суставе.

2-й вариант — исследование пассивной талокруральной латероротации в положении лежа на животе. Пациент лежит на животе, одна нога согнута под углом 90° в коленном суставе. Врач одной рукой фиксирует голень, а другой — стопу и осуществляет наружную ротацию стопы в голеностопном суставе.

В обоих вариантах исследуются барьерные свойства латероротации в голеностопном суставе.

Исследование пассивной талокруральной вентрализации. При исследовании пассивной талокруральной вентрализации пациент находится в положении лежа на спине или на животе, врач располагается латерально.

1-й вариант — исследование пассивной талокруральной вентрализации в положении лежа на спине. Пациент лежит на спине, стопы свисают с каудального края кушетки. Врач одной рукой фиксирует голень, а другой — стопу в области пятки, вентральным давлением на пятку осуществляет вентральное смещение стопы в голеностопном суставе.

2-й вариант — исследование пассивной талокруральной вентрализации в положении лежа на животе. Пациент лежит на животе, стопы свисают с каудального края кушетки. Врач одной рукой фиксирует голень, а другой — стопу в области пятки, вентральным давлением на пятку осуществляет вентральное смещение стопы в голеностопном суставе.

В обоих вариантах можно использовать край кушетки для лучшей фиксации голени. Исследуются барьерные свойства вентрализации в голеностопном суставе.

Исследование пассивной талокруральной дорсализации. При исследовании пассивной талокруральной дорсализации пациент находится в положении лежа на спине или на животе, врач располагается латерально.

1-й вариант — исследование пассивной талокруральной дорсализации в положении лежа на спине. Пациент лежит на спине, стопы свисают с каудального края кушетки. Врач одной рукой фиксирует голень, а другой — стопу в области тыла, дорзальным давлением на тыл стопы осуществляет дорзальное смещение стопы в голеностопном суставе.

2-й вариант — исследование пассивной талокруральной дорсализации в положении лежа на животе. Пациент лежит на животе, стопы свисают с каудального края кушетки. Врач одной рукой фиксирует голень, а другой — стопу в области тыла, дорзальным давлением на тыл стопы осуществляет дорзальное смещение стопы в голеностопном суставе.

В обоих вариантах можно использовать край кушетки для лучшей фиксации голени. Исследуются барьерные свойства дорсализации в голеностопном суставе.

При исследовании пассивной талокруральной вентрализации и дорсализации можно воспользоваться голеностопным хватом с опорой пятки пациента на кушетку. В этом случае вентральные и дорзальные смещения осуществляются за счет движения голени (рис. 62).

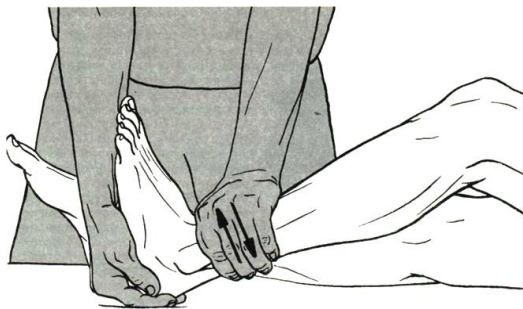

Рис. 62. Исследование пассивной талокруральной вентрализации и дорсализации

Исследование пассивной талокруральной каудализации. При исследовании пассивной талокруральной каудализации пациент находится в положении лежа на спине или на животе, врач располагается каудально.

1-й вариант — исследование пассивной талокруральной каудализации в положении лежа на спине. Пациент лежит на спине. Врач двумя руками фиксирует стопу пациента и осуществляет каудальное смещение (тракцию стопы) в голеностопном суставе (рис. 63).

2-й вариант — исследование пассивной талокруральной каудализации в положении лежа на животе. Пациент лежит на животе, одна нога согнута в коленном суставе под углом 90 градусов. Врач своим коленом фиксирует бедро пациента к кушетке, а двумя руками хватом за стопу осуществляет каудализацию (тракцию) голеностопного сустава (рис. 64).

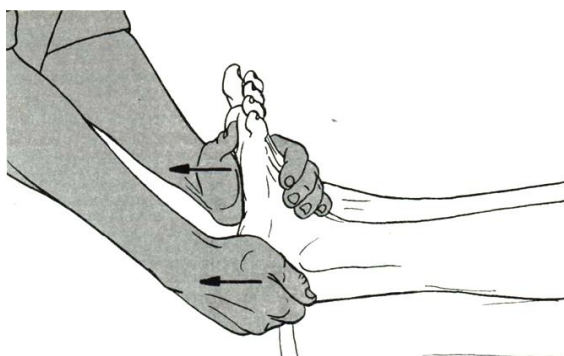


Рис. 63. Исследование пассивной талокруральной каудализации в положении лежа на спине

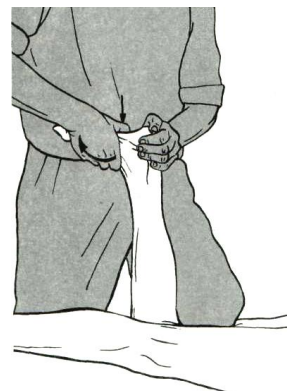

Рис. 64. Исследование пассивной талокруральной каудализации в положении лежа на животе

Исследуются барьерные свойства каудализации в голеностопном суставе. **Исследование пассивной талокруральной краниализации.** При исследовании пассивной талокруральной краниализации проводится в тех же положениях и теми же хватами, как и при исследовании пассивной каудализации с той лишь разницей, что врач осуществляет компрессию сустава.

Исследование пассивной динамики суставов стопы и пальцев.

Алгоритм исследования пассивной артикуляционной динамики:

1. Исследование ротационной пробы Гейманса.
2. Исследование «плантарного и дорзального веера».
3. Исследование тарзотрансверзального сустава Шопара.
4. Исследование тарзометатарзального сустава Лисфранка.
5. Исследование пассивных интертарзальных дорзоплантарных дислокаций.
6. Исследование пассивных интерметатарзальных дорзоплантарных дислокаций.
7. Исследование пассивной метатарзофалангеальной флексии.
8. Исследование пассивной метатарзофалангеальной экстензии.
9. Исследование пассивной метатарзофалангеальной абдукции.
10. Исследование пассивной метатарзофалангеальной аддукции.
11. Исследование пассивной метатарзофалангеальной латероротации.
12. Исследование пассивной метатарзофалангеальной медиоротации.
13. Исследование пассивных метатарзофалангеальных дорзоплантарных дислокаций.
14. Исследование пассивных метатарзофалангеальных латеромедиальных дислокаций.
15. Исследование пассивных метатарзофалангеальных краниокаудальных дислокаций.
16. Исследование пассивной интерфалангеальной флексии.
17. Исследование пассивной интерфалангеальной экстензии.
18. Исследование пассивной интерфалангеальной латерофлексии.
19. Исследование пассивной интерфалангеальной медиофлексии.
20. Исследование пассивной интерфалангеальной латероротации.
21. Исследование пассивной интерфалангеальной медиоротации.
22. Исследование пассивных интерфалангеальных дорзоплантарных дислокаций.
23. Исследование пассивных интерфалангеальных латеромедиальных дислокаций.
24. Исследование пассивных интерфалангеальных краниокаудальных дислокаций.

Методики исследования пассивной артикуляционной динамики.

Исследование ориентировочной ротационной пробы Гейманса.

Ориентировочная ротационная проба Гейманса служит для быстрой оцен-

ки подвижности всей стопы в целом. Пациент лежит на спине, врач располагается каудально. Стопа пациента находится в нейтральном положении. Врач фиксирует стопу хватом двумя руками с боковых сторон и проводит ротацию стопы (а по сути, абдукцию и аддукцию) вдоль длинной ее оси (рис. 65). Исследуются барьерные свойства. При различных блокадах суставов стопы ротация нарушается.

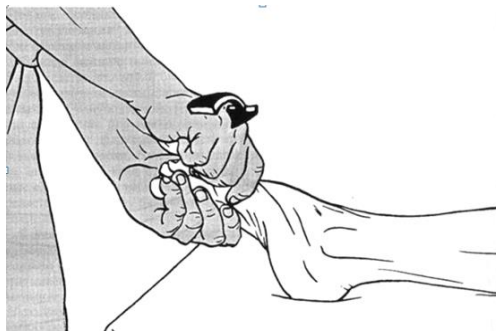

Рис. 65. Ориентировочная ротационная проба Гейманса

Исследование «плантарного и дорзального веера». Для исследования пассивной подоартикуляционной динамики существуют два ручных диагностических теста, которые позволяют оценить барьерные свойства предплюсневых и плюсневых сочленений по экспресс-методике аналогично суставам кисти. Это тестирование осуществляется в положении пациента сидя и лежа на спине. При этом врач с помощью двойного ручного хвата фиксирует стопу пациента с медиальной и латеральной стороны. После чего осуществляет сведение медиального и латерального краев стопы вокруг оси, проходящей по третьей плюсневой кости. Таким образом исследуется комплексная пассивная ангуляционная и дислокационная артикуляционная динамика. Объектами диагностики являются сочленения предплюсневых и плюсневых костей.

Исследование «плантарного веера». Врач обеими руками смещает медиальный и латеральный края вниз и как бы растягивает тыльную поверхность стопы и исследует барьерные функции.

Исследование «дорзального веера». Врач обеими руками смещает медиальный и латеральный края вверх и как бы растягивает подошвенную поверхность стопы и исследует барьерные функции.

Исследование поперечного (тарзотрансверзального) сустава Шопара.

1-й вариант — исследование пассивной тарзотрансверзальной динамики с помощью дорзального хвата. Врач располагается латерально, руки врача располагаются на тыле стопы лежащего на спине пациента. При этом врач одной рукой фиксирует дистальную часть шопарова сустава, а другой рукой — проксимальную часть и исследует барьерные свойства сустава с помощью пассивных дорзо-плантарных и латеро-медиальных дислокаций.

2-й вариант — исследование пассивной тарзотрансверзальной динамики с помощью дорзально-плантарного хвата. Врач располагается каудально, руки врача располагаются на боковых поверхностях стопы лежащего на спине пациента. При этом врач большими пальцами рук фиксирует дистальную часть шопарова сустава дорзально, а радиальная поверхность вторых пальцев рук фиксирует дистальную часть шопарова сустава плантарно (рис. 66). Исследуются барьерные свойства дорзо-плантарных дислокаций.

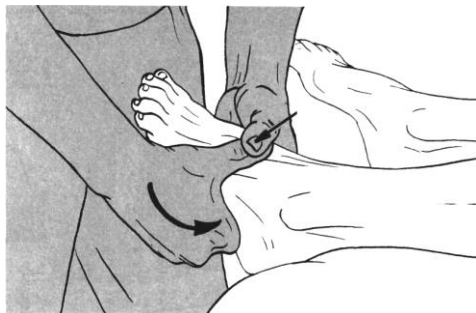


Рис. 66. Исследование поперечного сустава стопы дорзально-плантарным хватом

Исследование тарзометатарзального сустава Лисфранка.

1-й вариант — исследование пассивной предплюсне-плюсневой динамики с помощью дорзального хвата. Врач располагается латерально, руки врача располагаются на тыле стопы лежащего на спине пациента. При этом врач одной рукой фиксирует дистальную часть сустава Лисфранка, а другой рукой — проксимальную его часть и исследует барьерные свойства сустава с помощью пассивных дорзо-плантарных и латеро-медиальных дислокаций.

2-й вариант — исследование пассивной предплюсне-плюсневой динамики с помощью дорзально-плантарного хвата. Врач располагается каудально, руки врача располагаются на боковых поверхностях стопы лежащего на спине пациента. При этом врач большими пальцами рук фиксирует дистальную часть предплюсне-плюсневой сустава дорзально, а радиальная поверхность вторых пальцев рук фиксирует дистальную часть предплюсне-плюсневой сустава плантарно (рис. 67). Исследуются барьерные свойства дорзо-плантарных дислокаций.

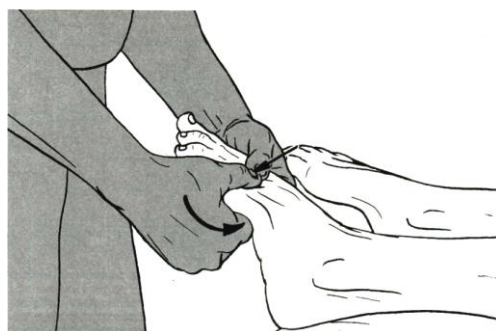


Рис. 67. Исследование предплюсне-плюсневой сустава дорзально-плантарным хватом

Исследование пассивных интертарзальных дорзоплантарных дислокаций. Врач располагается каудально на стороне исследования, лицом к пациенту. При этом врач одной рукой фиксирует проксимальную часть, а другой рукой — дистальную часть сочленения межпредплюсневых костей стопы пациента и исследует барьерные свойства дорзовентральных смещений в межпредплюсневом суставе.

Исследование пассивных интерметатарзальных дорзоплантарных дислокаций. Врач располагается каудально на стороне исследования, лицом к пациенту. При этом врач одной рукой фиксирует медиальную часть, а другой рукой — латеральную часть межплюсневое сочленения стопы пациента и исследует барьерные свойства дорзоплантарных смещений в межплюсневом суставе.

Исследование плюснефаланговых сочленений

Исследование пассивной метатарзофалангеальной флексии. Врач располагается каудально на стороне исследования, лицом к пациенту, лежащему на спине. При этом врач одной рукой фиксирует дистальную часть плюсневой кости, а пальцами другой руки — проксимальную фалангу пальца стопы пациента и исследует барьерные свойства сгибания в плюснефаланговом суставе.

Исследование пассивной метатарзофалангеальной экстензии. Врач располагается латерально на стороне исследования, лицом к пациенту. При этом врач одной рукой фиксирует дистальную часть плюсневой кости, а пальцами другой руки — проксимальную фалангу пальца стопы пациента и исследует барьерные свойства разгибания в плюснефаланговом суставе.

Исследование пассивной метатарзофалангеальной абдукции. Врач располагается латерально на стороне исследования, лицом к пациенту. При этом врач одной рукой фиксирует дистальную часть плюсневой кости, а пальцами другой руки — проксимальную фалангу пальца стопы пациента и исследует барьерные свойства отведения в плюснефаланговом суставе.

Исследование пассивной метатарзофалангеальной аддукции. Врач располагается латерально на стороне исследования, лицом к пациенту. При этом врач одной рукой фиксирует дистальную часть плюсневой кости, а пальцами другой руки — проксимальную фалангу пальца стопы пациента и исследует барьерные свойства приведения в плюснефаланговом суставе.

Исследование пассивной метатарзофалангеальной латероротации. Врач располагается латерально на стороне исследования, лицом к пациенту. При этом врач одной рукой фиксирует дистальную часть плюсневой кости, а пальцами другой руки — проксимальную фалангу пальца стопы пациента и исследует барьерные свойства наружной ротации в плюснефаланговом суставе.

Исследование пассивной метатарзофалангеальной медиоротации. Врач располагается латерально на стороне исследования, лицом к пациенту.

При этом врач одной рукой фиксирует дистальную часть плюсневой кости, а пальцами другой руки — проксимальную фалангу пальца стопы пациента и исследует барьерные свойства внутренней ротации в плюснефаланговом суставе.

Исследование пассивных метатарзофалангеальных дорзоплантарных дислокаций. Врач располагается каудально на стороне исследования, лицом к пациенту. При этом врач одной рукой фиксирует дистальную часть пястной кости, а другой рукой — проксимальную фалангу пальца стопы пациента и исследует барьерные свойства дорзоплантарных смещений в плюснефаланговом суставе.

Исследование пассивных метатарзофалангеальных латеромедиальных дислокаций. Врач располагается каудально на стороне исследования, лицом к пациенту. При этом врач одной рукой фиксирует дистальную часть плюсневой кости, а другой рукой — проксимальную фалангу пальца стопы пациента и исследует барьерные свойства латеромедиальных смещений в плюснефаланговом суставе.

Исследование пассивных метатарзофалангеальных краниокаудальных дислокаций. Врач располагается каудально на стороне исследования, лицом к пациенту. При этом врач одной рукой фиксирует дистальную часть плюсневой кости, а другой рукой — проксимальную фалангу пальца стопы пациента и исследует барьерные свойства краниальных (компрессионных) и каудальных (тракционных) смещений в плюснефаланговом суставе.

Исследование межфаланговых сочленений стопы.

Исследование пассивной интерфалангеальной флексии. Врач располагается каудально на стороне исследования, лицом к пациенту. При этом врач пальцами одной руки фиксирует проксимальный конец межфалангового сочленения, а пальцами другой руки — дистальный конец межфалангового сочленения и исследует барьерные свойства сгибания в межфаланговом суставе стопы.

Исследование пассивной интерфалангеальной экстензии. Врач располагается каудально на стороне исследования, лицом к пациенту. При этом врач пальцами одной руки фиксирует проксимальный конец межфалангового сочленения, а пальцами другой руки — дистальный конец межфалангового сочленения и исследует барьерные свойства разгибания в межфаланговом суставе стопы.

Исследование пассивной интерфалангеальной латерофлексии. Врач располагается каудально на стороне исследования, лицом к пациенту. При этом врач пальцами одной руки фиксирует проксимальный конец межфалангового сочленения, а пальцами другой руки — дистальный конец межфалангового сочленения и исследует барьерные свойства наружного сгибания в межфаланговом суставе стопы.

Исследование пассивной интерфалангеальной медиофлексии. Врач располагается каудально на стороне исследования, лицом к пациенту. При этом врач пальцами одной руки фиксирует проксимальный конец межфалангового сочленения, а пальцами другой руки — дистальный конец межфалангового сочленения и исследует барьерные свойства внутреннего сгибания в межфаланговом суставе стопы.

Исследование пассивной интерфалангеальной латероротации. Врач располагается каудально на стороне исследования, лицом к пациенту. При этом врач пальцами одной руки фиксирует проксимальный конец межфалангового сочленения, а пальцами другой руки — дистальный конец межфалангового сочленения и исследует барьерные свойства наружной ротации в межфаланговом суставе стопы.

Исследование пассивной интерфалангеальной медиоротации. Врач располагается каудально на стороне исследования, лицом к пациенту. При этом врач пальцами одной руки фиксирует проксимальный конец межфалангового сочленения, а пальцами другой руки — дистальный конец межфалангового сочленения и исследует барьерные свойства внутренней ротации в межфаланговом суставе стопы.

Исследование пассивных интерфалангеальных дорзоплантарных дислокаций. Врач располагается каудально на стороне исследования, лицом к пациенту. При этом врач пальцами одной руки фиксирует проксимальный конец межфалангового сочленения, а пальцами другой руки — дистальный конец межфалангового сочленения и исследует барьерные свойства дорзоплантарных смещений в межфаланговом суставе стопы.

Исследование пассивных интерфалангеальных латеромедиальных дислокаций. Врач располагается каудально на стороне исследования, лицом к пациенту. При этом врач пальцами одной руки фиксирует проксимальный конец межфалангового сочленения, а пальцами другой руки — дистальный конец межфалангового сочленения и исследует барьерные свойства латеро-медиальных смещений в межфаланговом суставе стопы.

Исследование пассивных интерфалангеальных краниокаудальных дислокаций. Врач располагается каудально на стороне исследования, лицом к пациенту. При этом врач пальцами одной руки фиксирует проксимальный конец межфалангового сочленения, а пальцами другой руки — дистальный конец межфалангового сочленения и исследует барьерные свойства краниальных (компрессионных) и каудальных (тракционных) смещений в межфаланговом суставе стопы.

3.4.6. Подопериартикуляционная диагностика

Визуальная диагностика походки:

– блокады верхнего голеностопного сустава сопровождаются острой болью при вертикальной нагрузке, что вызывает выраженную хромоту при ходьбе;

– блокады суставов медиального края стопы вызывают перестройку ходьбы с увеличением нагрузки на латеральный край, при этом стопа несколько супинируется;

– при блокадах латерального края вертикальная нагрузка переносится на медиальный край, для этого стопа поворачивается кнаружи, что сопровождается ее пронацией; последнее крайне невыгодно для стабилизации свода.

Подоартикуляционные функциональные блокады отдельных суставов в стопе практически не встречаются, они, как правило, сочетаются с блокадами других суставов. Отечность (припухлость) отдельных участков стопы является местным «ориентиром» имеющейся функциональной блокады сегмента стопы. Так, при блокадах голеностопного сустава часто определяется претибиаальный отек Braedford–Spurlinga, часто охватывающий вкруговую область сустава.

Искривления пальцев ног являются следствием нарушения мышечного баланса и отклонения в строении костей стоп. Движение пальцев стоп осуществляется при помощи работы мышц двух групп: сгибателей и разгибателей, сухожилия которых прикреплены к фалангам пальцев. В норме сухожилия этих мышц работают с одинаковой силой. Но при плоскостопии стопы удлиняются, вследствие чего сгибатели начинают преобладать над разгибателями. Это ведет к излишнему натяжению сухожилий, следствием которого становится постепенное искривление пальцев. При усилении тонуса коротких сгибателей, которые прикреплены сухожилиями к средней фаланге, формируется когтеобразное флекссионное искривление пальцев. При усилении тонуса длинных сгибателей возникает молоткообразное искривление.

Hallux valgus. Выраженные деформации стопы обычно связаны с вальгусной деформацией первого пальца стопы при его артрозе. Первый палец стопы деформируется на уровне плюснефалангового сустава и отклоняется кнаружи. Патология сопровождается прогрессирующим артрозоартритом первого плюснефалангового сустава. Болезнь развивается постепенно и обычно усугубляется с возрастом. Проявляется болями при ходьбе, возможны ночные боли. При выраженной деформации возникает ограничение движений в I плюснефаланговом суставе. Стопа распластана. Выявляется видимая деформация и незначительная или умеренная гиперемия в проекции I плюснефалангового сустава. Первый палец отклонен кнаружи под углом к остальным. Пальпация безболезненна или нерезко болезненна, по внутренней поверхности I плюснефалангового сустава определяется костный экзостоз и уплотнение кожи. Движения обычно ограничены, при максимальном разгибании I пальца может возникать боль.

Талалгии. В классической ортопедии эти болевые синдромы принято обозначать как периаартриты стопы, подошвенный фасциит, шпоры пяточ-

ных костей, ахиллодиния. Эти болевые синдромы встречаются сравнительно часто, особенно в возрасте 40–60 лет. В генезе их ведущее место отводится перегрузкам ахиллова и перетяжек сухожилий подошвенных мышц, возникающих во время ходьбы и особенно бега.

Функциональные блокады различных суставов стопы в патогенетическом аспекте должны рассматриваться с позиций артрогенных и периартикулярных патологических механизмов, сопровождающихся минимальными структурными изменениями.

Главный синдром талалгии — боли в пяточной кости, иногда очень сильные, возникающие при наступании на пятку, вследствие чего больные вынуждены ходить на носках. Локализация боли — задняя или нижняя часть пятки. Боль усиливается при экстензии стопы и пальпации пятки, во время ходьбы на месте. При осмотре в ахилловой области отмечается округлая болезненная припухлость — ахиллобурсит. Может быть утолщение ахиллова сухожилия. В покое, особенно в положении лежа, обычно боли стихают. Продолжительность боли длительна — до нескольких месяцев. На начальных этапах заболевания рентгенологических изменений нет, по мере стихания болей на рентгенограммах обнаруживаются типичные экзостозы, констатирующие завершение заболевания. Типичными при талалгиях являются функциональные блокады пяточно-таранного, пяточно-кубовидного и шопарова суставов. Вторично могут образоваться блокады голеностопного, лисфранкова суставов.

Триггерные пункты имеют типичную локализацию:

– прикрепление мышцы, отводящей большой палец стопы, к медиальной поверхности пятки;

– а также в середине пятки, соответствующей месту прикрепления квадратной мышцы стопы.

Кроме того, заблокированные суставы сопровождаются болезненностью суставной капсулы.

Функциональная недостаточность стоп. Является предклинической стадией плоскостопия. На этом этапе деформация стоп не выявляется. Проявляется функциональная недостаточность стоп выраженной утомляемостью мышц голени и стопы, особенно в положении стоя, появлением трофических расстройств в стопе в виде избыточной потливости, мозолей, трещин.

Основу патологического механизма составляет дискоординированная деятельность мускулатуры поясницы, голени и стопы в условиях статических перегрузок локомоторной системы. Эта ситуация знакома женщинам, пребывающим в течение дня в туфлях на высоком каблуке (рис. 68).

Объективно при этом синдроме стабильна функциональная блокада суставов среднего отдела стопы: шопарова и лисфранкова, а также отдельных предплюсне-плюсневых суставов. Мобилизация этих суставов являет-

ся эффективной в устранении субъективных симптомов функциональной недостаточности стопы.

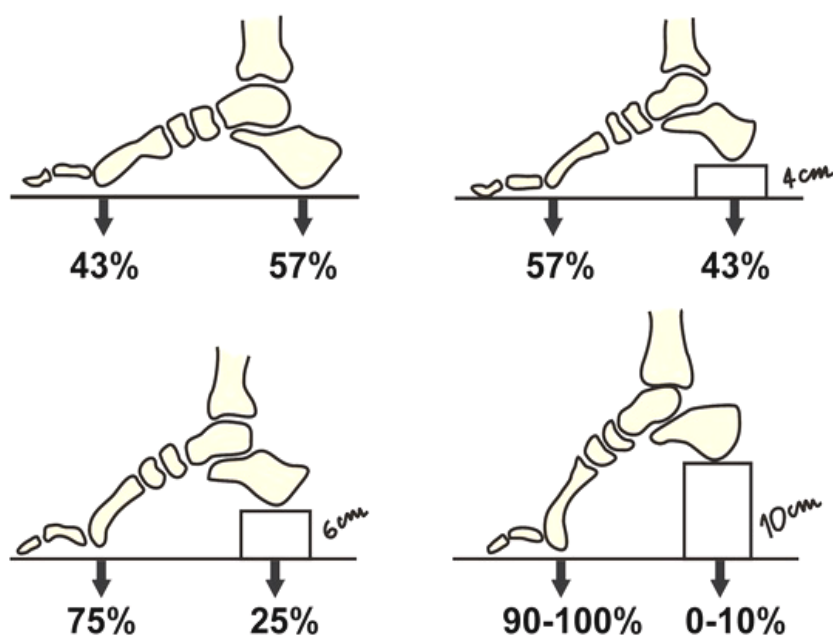


Рис. 68. Варианты распределения плантарной статической нагрузки

Блокада верхнего голеностопного сустава характеризуется ограничением разгибания и отведения стопы в сторону блокады. Возникает это состояние при «подворачивании» стопы кнутри, реже при обратном механизме травмы.

Блокада нижнего голеностопного сустава представляет собой блокаду сочленения таранной кости с пяточной, ладьевидной и кубовидной. Проявляется эта сочетанная блокада ограничением флексии: затруднением вставания на носки, болью при нагрузке медиального края стопы. Наибольшее ограничение суставной игры определяется в суставах, формируемых пяточной костью.

Блокады шопарова и лисфранкова суставов. Суставы, сформированные между проксимальным и дистальным рядами костей, а также между костями предплюсны и плюсны, блокируются часто при самых разнообразных патологических ситуациях. Боль испытывается в середине стопы, часто в виде укола. Значительно ограничивается сгибание стопы, особенно это испытывается во время сгибания пальцев в положении стоя.

Блокада третьего предплюсне-плюсневого сустава сопровождается локальной болезненностью и встречается чаще всего, так как этот сустав составляет самую высокую точку свода стопы. Блокада этого сустава может сочетаться с асептическим некрозом ладьевидной кости (болезнь Келлер 1), остеохондропатией II и III плюсневых костей (болезнь Келлер 2).

При болезни Мортон (метатарзальная невралгия подошвенного нерва) определяются триггерные пункты в области III и IV метатарзальных костей, пальпация фасциальных уплотнений, составляющих «удавку» прохождению нерва, сопровождается типичной болью.

При уплотнении подошвенного апоневроза (болезнь Ледерхозе) блокируются практически все предплюсне-плюсневые суставы, при этом резко ограничивается игра суставов в плантарном направлении.

Межфаланговые и плюснефаланговые суставы блокируются часто при функциональной недостаточности стопы, и естественно, при плоскостопии.

Клиническая картина этих блокад достаточно проста: боль в области сочленения и ограничение движения в этих суставах.

Плоскостопие. Форма и размеры свода стопы у человека могут меняться даже в течение одного дня под влиянием различных факторов, которые зависят от способности ее костей смещаться друг относительно друга. Во время стояния вследствие некоторого растяжения связок стопа может несколько сплющиваться, о чем свидетельствует ее удлинение (на несколько миллиметров) и расширения. Нормальной стопой считают такую, при которой плоскость опоры занимает от 35 до 54 % общей плоскости стопы.

Стопа человека выполняет следующие функции:

1. Опорная — две стопы вместе обеспечивают площадь опоры, удерживая в вертикальном положении все тело, но только в трех точках (рис. 69).

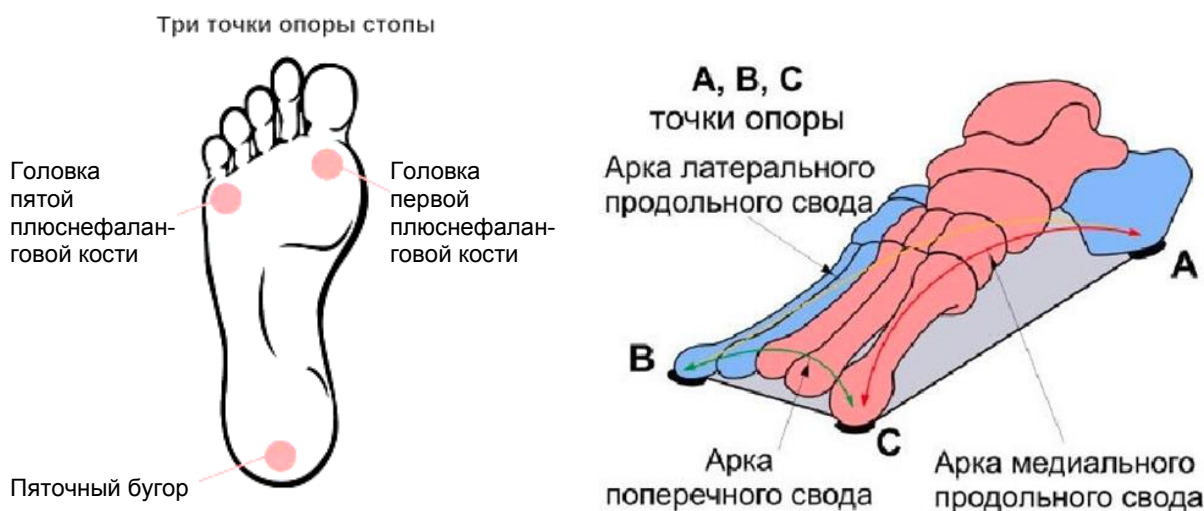


Рис. 69. Точки опорной функции стопы

2. Рессорная. Эта функция заключается в способности сводов стопы под действием нагрузки распрямляться и более чем на 80 % гасить энергию удара, возникающего во время ходьбы, прыжков и бега (рис. 70). При

нарушении этой функции стопы развивается патология суставов ног и позвоночника.

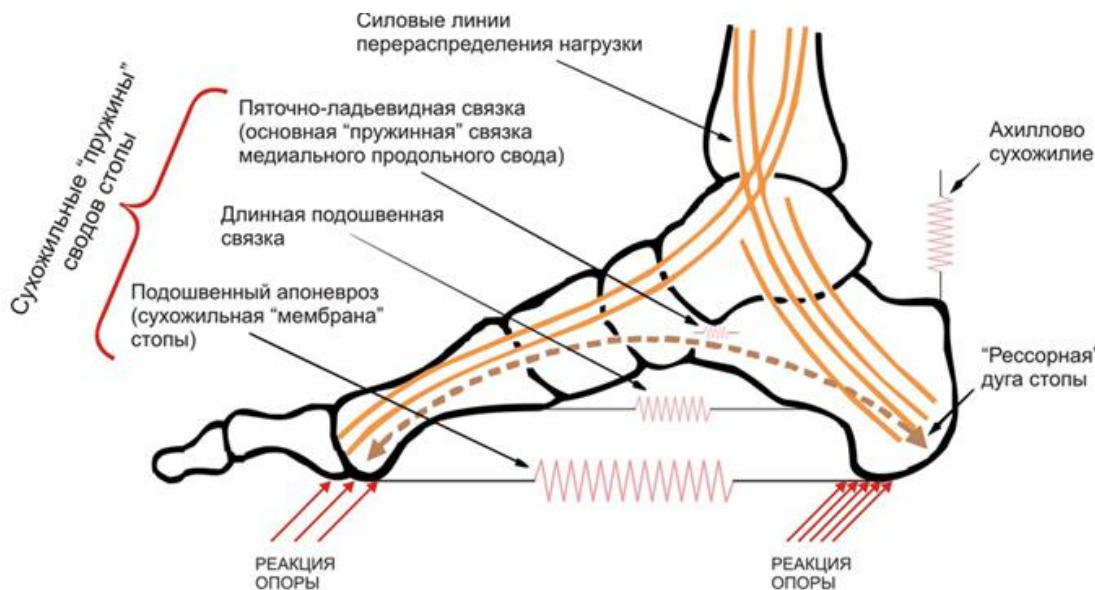


Рис. 70. Схема строения рессорной физиологии стопы

3. Подъемная — стопа выполняет функцию подъемного механизма, который толкает тело вверх во время движения.

4. Балансировочная — благодаря способности суставов стопы смещаться во всех плоскостях человек может сохранять заданную позу тела во время движения или в положении стоя при любых неровностях опоры. Эта функция устойчивости.

5. Рефлексогенная — обильная иннервация и взаимосвязь нервных окончаний рефлексогенных зон стопы с различными отделами нервной системы и внутренними органами всего тела дает возможность осуществлять сложные рефлекторные акты в жизнедеятельности человека.

Стопа устроена и функционирует как упругий подвижный свод. Выделяют медиальный и латеральный продольные, а также поперечный своды стопы (рис. 71).

Комплекс костей стопы, соединенных почти неподвижно при помощи тугих суставов, образует так называемую твердую основу стопы, в состав которой входит 10 костей: *os naviculare*, *ossa cuneiformia mediale, intermedium, laterale*, *os cuboideum*, *ossa metatarsalia I, II, III, IV, V*.

Из связок в укреплении свода стопы решающую роль играет *lig. plantare longum* — длинная подошвенная связка. Она начинается от нижней поверхности пяточной кости, тянется вперед и прикрепляется глубокими волокнами к *tuberositas ossis cuboidei* и поверхностными — к основанию плюсневых костей. Перекидываясь через *sulcus ossis cuboidei*, длинная подошвенная связка превращает эту борозду в костно-фиброзный канал, через который проходит сухожилие *m. peronei longi*.

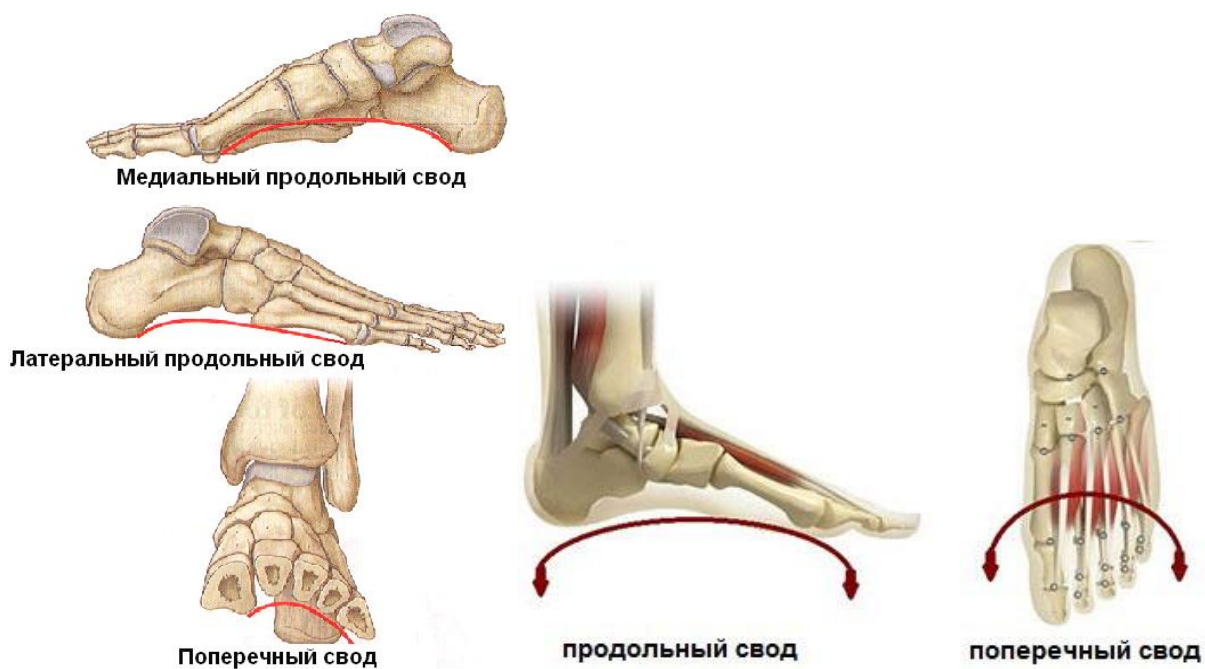


Рис. 71. Своды стопы

Продольный свод стопы можно представить как систему из пяти дуг, каждая из которых начинается от пяточного бугра и проходит вперед до головки соответствующей плюсневой кости.

С медиальной стороны стопы ее продольный свод выше, с латеральной стороны — ниже.

Наружная часть стопы служит опорой при стоянии и ходьбе, внутренняя пружинит при движении. Поэтому наружную часть продольного свода стопы (образованную дугами, идущими к IV и V пальцам) принято называть опорным сводом, а внутреннюю часть (I–III дуги) — рессорным сводом (рис. 72).

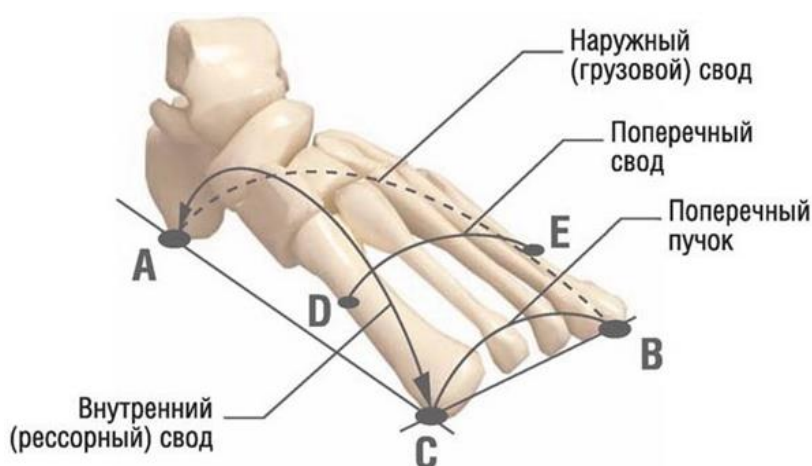


Рис. 72. Схема сводов стопы

Поперечный свод стопы хорошо выражен в области головок плюсневых костей. В норме стопа опирается в переднем отделе только на головки крайних (I и V) плюсневых костей, головки II, III и IV плюсневых костей образуют выпуклый свод.

Важную роль в образовании 1-го (медиального) свода играет sustentaculum tali. Самым длинным и самым высоким из продольных сводов является второй. Продольные своды, в передней части соединенные в виде параболы, образуют поперечный свод стопы. Костные своды держатся формой образующих их костей, мышцами и фасциями, причем мышцы являются активными «затяжками», удерживающими своды.

В частности, поперечный свод стопы поддерживается поперечными связками подошвы и косо расположенными сухожилиями (m. peroneus longus, m. tibialis posterior) и поперечной головкой (m. adductor hallucis).

Продольно расположенные мышцы укорачивают стопу, а косые и поперечные суживают. Такое двустороннее действие мышц-затяжек сохраняет сводчатую форму стопы, которая пружинит и обуславливает эластичность походки. При ослаблении описанного аппарата свод опускается, стопа уплощается и может приобрести неправильное строение, называемое плоской стопой. Однако пассивные факторы (кости и связки) также играют в поддержании свода большую роль.

Плоскостопием считается состояние, при котором уплощаются своды стоп, в результате чего нагрузка на позвоночный столб и суставы ног распределяется неправильным образом. Соответственно, как итог — чрезмерная утомляемость, болезненность в ногах, а также в поясничной области.

Данное заболевание стоп может быть как врожденным, так и приобретенным. Причем по статистике плоскостопие в большинстве случаев является именно приобретенным и может быть диагностировано у абсолютно любой возрастной группы населения.

Статистические данные по видам плоскостопия:

1. Статическое плоскостопие — 82,1 %. Причины:
 - снижение тонуса мышц;
 - перегрузки стопы из-за быстрого увеличения массы тела (ожирение, беременность), тяжелой физической работы, связанной с нагрузкой на ноги;
 - исчерпание компенсаторных возможностей с возрастом;
 - общие трофические нарушения (некачественное питание, длительное голодание и др.);
 - ношение неправильно подобранной обуви.
2. Травматическое плоскостопие — 6,2 %. Причины:
 - следствие переломов костей стопы и голеностопного сустава;
 - повреждение мягких тканей, укрепляющих свод стопы;
 - родовые травмы шейного отдела (ошибки родовспоможения).

3. Паралитическое плоскостопие — 5,7 %. Причины:

– следствие паралича или пареза мышц после перенесенного полиомиелита, инсульта;

– спастические параличи;

– заболевания спинного мозга.

4. Рахитическое плоскостопие — 3,2 %. Причина: слабость мышечно-связочного аппарата стопы как следствие рахита.

5. Врожденное плоскостопие — 2,8 %. Причины:

– наследственная предрасположенность;

– пороки развития зачатия;

– амниотические перетяжки;

– аномалии развития костей и мышц стопы.

Следует отметить, что при плоскостопии нарушается работа всего опорно-двигательного аппарата, позвоночника и суставов ног. Оно также негативно влияет на сердечнососудистую систему организма человека. Ведет к застою крови и образованию варикозного расширения вен в нижних конечностях.

Поперечное плоскостопие проявляется ноющими, тянущими, жгучими болями в стопах, чувством тяжести в ногах. Симптомы усиливаются после длительной ходьбы, стояния. Болезненность локализуется в переднем отделе стопы по внутреннему краю. Формируется *Hallux valgus*. Болевой синдром в проекции 1 плюснефалангового сустава становится более продолжительным и интенсивным, беспокоит по ночам, сочетается с внешней деформацией, ограничением движений.

У пациентов с продольным плоскостопием боли локализуются преимущественно в средних отделах стопы.

При 1-й степени выраженности заболевания сопровождается неинтенсивными болями после значительной нагрузки.

При 2-й степени болезненность появляется после небольших нагрузок, ощущается в покое, распространяется на голеностопный сустав.

При 3-й степени болевые ощущения постоянные, интенсивные. Наблюдаются затруднения при ходьбе, использовании обычной обуви.

При комбинированной форме болезни выявляются симптомы продольного и поперечного плоскостопия, боли разлитые.

Самым простым и наиболее информативным, а также и наглядным методом изучения

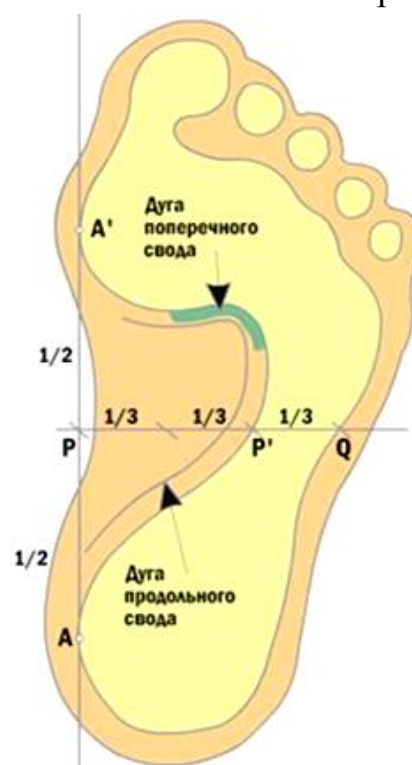

Рис. 73. Нормальная плантограмма

сводов стопы является плантография (рис. 73). Плантографическое исследование осуществляется при помощи специального аппарата — плантографа, который позволяет получить отпечаток стопы, на основании которого определяют степень деформации.

По данным плантографии выделяют несколько степеней плоскостопия (рис. 74):

- 1-я степень — углубление медиального свода занимает меньше половины ступни;
- 2-я степень — углубление медиального свода занимает менее трети стопы;
- 3-я степень — углубление медиального свода отсутствует.

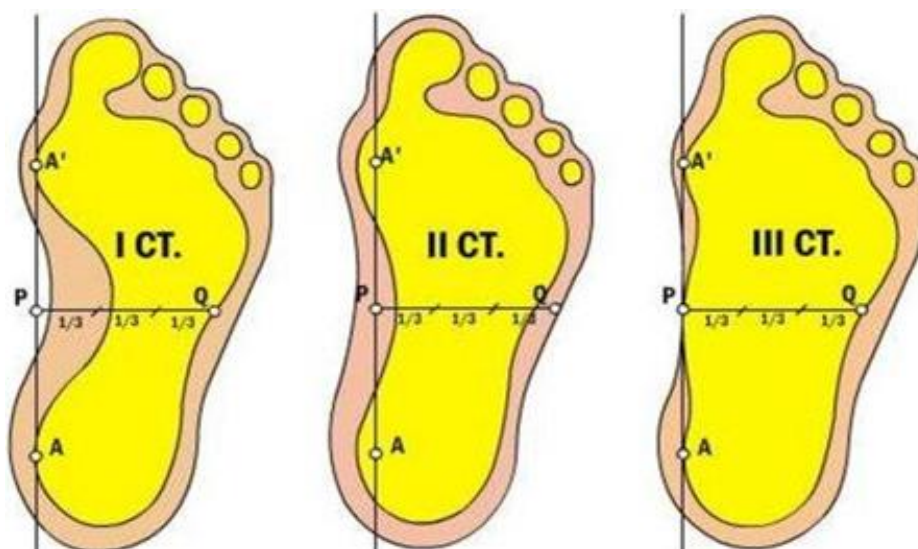


Рис. 74. Плантографические степени плоскостопия

Для изучения сводов стопы существует специальный расчетный метод Фридланда, при котором вычисляется подометрический индекс (ПИ).

Врач измеряет высоту свода стопы (рис. 75) и длину стопы. Затем он умножает высоту стопы на 100 и делит полученное число на длину.

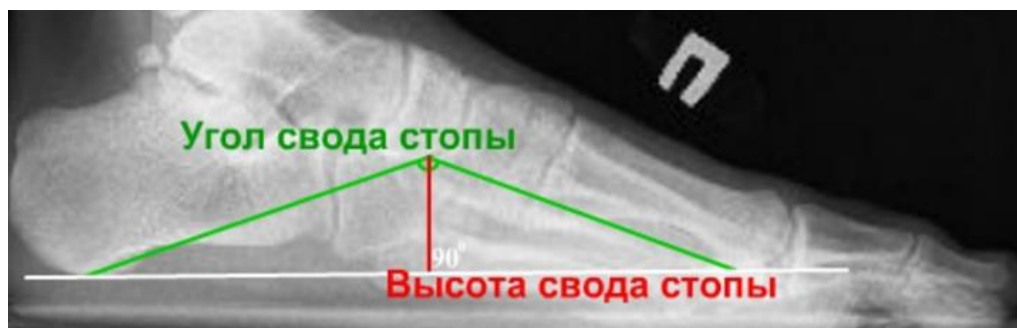


Рис. 75. Разметка свода стопы на рентгенограмме

На основании подометрического индекса определяют наличие деформации стопы:

– норма, отсутствие плоскостопия — ПИ = 29–31;

– наличие плоскостопия — ПИ = 27–29;

– наличие выраженного плоскостопия, требующего неотложного лечения, — ПИ < 25.

Методы диагностики нарушений стопы в настоящее время имеют бурное развитие на основе компьютерных технологий в рамках мануальной терапии, ортопедии, неврологии, спортивной медицины. В связи с этим происходит более полная детализация влияний функциональных нарушений стоп на жизнедеятельность не только суставов ног, позвоночного столба, но и всего организма.

ГЛАВА 4

АРТИКУЛЯЦИОННАЯ МАНУАЛЬНАЯ ДИАГНОСТИКА ВИСОЧНО-НИЖНЕЧЕЛЮСТНОГО СУСТАВА

Височно-нижнечелюстной сустав (лат. *articulatio temporomandibularis*) — парный диартроз на черепе, соединяющий нижнюю челюсть с основанием черепа. Сустав образован головкой нижнечелюстной кости и нижнечелюстной ямкой височной кости. Между суставными поверхностями имеется двояковогнутый суставной диск (*discus articularis*) овальной формы, образованный волокнистым хрящом, который разделяет полость сустава на два отдела: верхний и нижний.

В верхнем этаже суставная поверхность височной кости сочленяется с верхней поверхностью суставного диска. Синовиальная мембрана этого этажа (*membrana synovialis superior*) покрывает внутреннюю поверхность капсулы и прикрепляется по краям суставного хряща.

В нижнем этаже сочленяются головка нижней челюсти и нижняя поверхность суставного диска. Синовиальная мембрана нижнего этажа (*membrana synovialis inferior*) покрывает не только капсулу, но и заднюю поверхность шейки мышцелкового отростка, находящуюся внутри капсулы.

Свободная суставная капсула на височной кости прикрепляется спереди от суставного бугорка, а сзади — на уровне каменисто-барабанной щели. На мышцелковом отростке суставная капсула прикрепляется спереди по краю головки, а сзади на 0,5 см ниже головки нижней челюсти. Суставная капсула сращена по всей окружности с суставным диском. Капсула спереди тонкая, а сзади она утолщается и укрепляется несколькими связками.

Сустав имеет только чувствительную иннервацию. Чувствительные волокна, иннервирующие сустав, выходят из нижнечелюстной ветви тройничного нерва.

Настоящих связок височно-нижнечелюстной сустав не имеет, выделяемые три связки — *lig. laterale*, *sphenomandibulare*, *stylomandibulare* — представляют собой участки фасций, способствующие подвешиванию нижней челюсти (рис. 76).

Веерообразная латеральная связка (*ligamentum laterale*), укрепляющая капсулу сустава с латеральной стороны, начинается от основания скулового отростка височной кости. Волокна этой связки идут кзади и книзу и прикрепляются на заднелатеральной поверхности шейки мышцелкового отростка.

Клиновидно-нижнечелюстная связка (*ligamentum sphenomandibulare*), находящаяся с медиальной стороны от сустава, начинается на ости клиновидной кости и прикрепляется к язычку нижней челюсти.

Шилонижнечелюстная связка (*ligamentum stylomandibulare*) начинается от шиловидного отростка височной кости и прикрепляется к внутренней поверхности заднего края ветви нижней челюсти вблизи ее угла. Связка

располагается медиально и кзади от височно-нижнечелюстного сустава. Обе эти внесуставные связки отделены от суставной капсулы жировой клетчаткой.

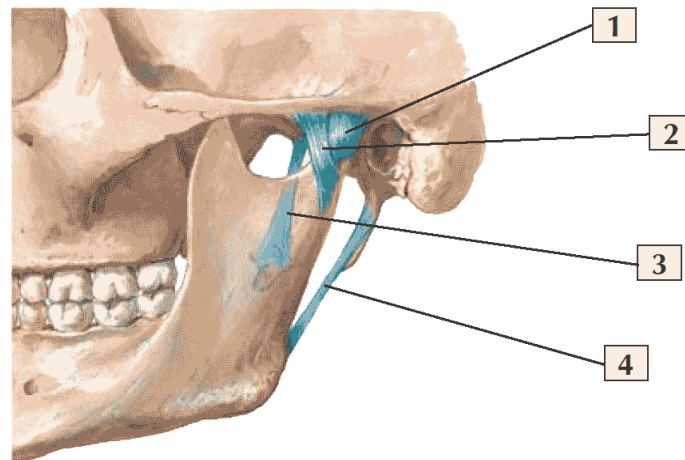


Рис. 76. Связки височно-нижнечелюстного сустава:

1 — капсула височно-нижнечелюстного сустава; 2 — веерообразная латеральная связка (*ligamentum laterale*); 3 — клиновидно-нижнечелюстная связка (*ligamentum sphenomandibulare*); 4 — шилонижнечелюстная связка (*ligamentum stylomandibulare*)

Височно-нижнечелюстной сустав эллипсоидный комплексный двухосный комбинированный. Оба сустава функционируют одновременно, возможны следующие движения:

– вокруг фронтальной оси опускание и поднятие нижней челюсти, (открывание и закрывание рта; флексия-экстензия) — совершается в нижнем отделе сустава, между хрящевым диском и головкой нижней челюсти (рис. 77);

– вокруг вертикальной оси боковые движения — ротация вправо и влево нижней челюсти при жевании: на одной стороне головка нижней челюсти вместе с хрящевым диском выходят из суставной ямки на бугорок, а с противоположной стороны осуществляется ротация головки нижней челюсти относительно суставной впадины вокруг вертикальной оси (рис. 77);

– вдоль сагиттальной оси смещение (дислокации) нижней челюсти вперед и назад (вентрализация-дорсализация), совершается в верхнем отделе сустава, между хрящевым диском и суставной поверхностью височной кости (рис. 78);

– кроме того возможны небольшие круговые движения в трех плоскостях (циркумдукция).

Сустав имеет четыре жевательные мышцы на каждой стороне, которые связаны между собой, морфологически (все они прикрепляются к нижней челюсти, которую двигают при своих сокращениях) и функционально (они совершают жевательные движения нижней челюсти, что и определяет их расположение).

К ним относятся (рис. 79):

1. Жевательная мышца (*m. masseter*) — начинается от нижнего края скуловой кости и скуловой дуги и прикрепляется к *tuberositas masseterica* и к наружной стороне ветви нижней челюсти.

2. Височная мышца (*m. temporalis*) — своим широким началом занимает все пространство височной ямки черепа, доходя вверху до *linea temporalis*. Мышечные пучки сходятся веерообразно и образуют крепкое сухожилие, которое подходит под скуловую дугу и прикрепляется к *processus coronoideus* нижней челюсти.

3. Латеральная крыловидная мышца (*m. pterygoideus lateralis*) — начинается от нижней поверхности большого крыла клиновидной кости и от крыловидного отростка и прикрепляется к шейке мышцелкового отростка нижней челюсти, а также к капсуле и к *discus articularis* височно-нижнечелюстного сустава.

4. Медиальная крыловидная мышца (*m. pterygoideus medialis*) — берет начало в *fossa pterygoidea* крыловидного отростка и прикрепляется на медиальной поверхности угла нижней челюсти симметрично *m. masseter*, к одноименной бугристости.

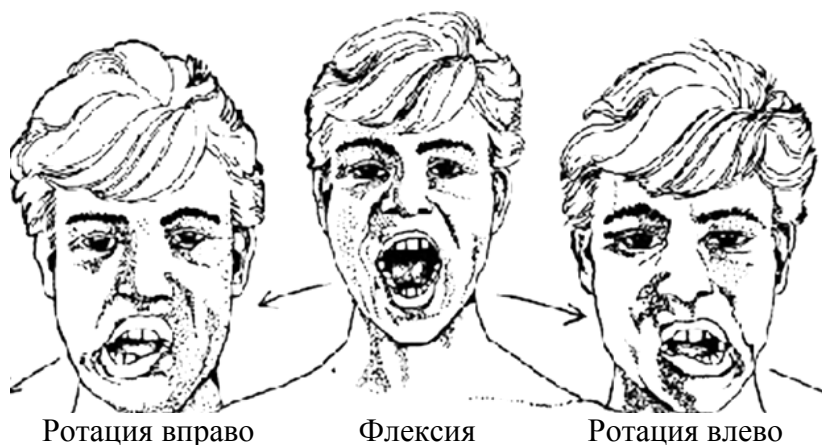


Рис 77. Ангуляции височно-нижнечелюстного сустава

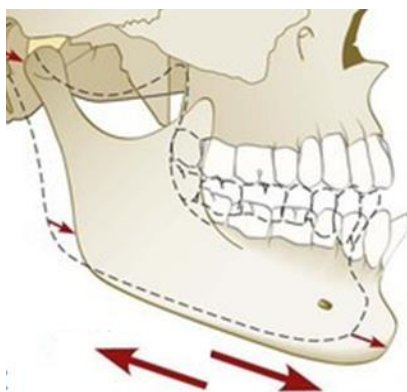


Рис 78. Дислокации височно-нижнечелюстного сустава

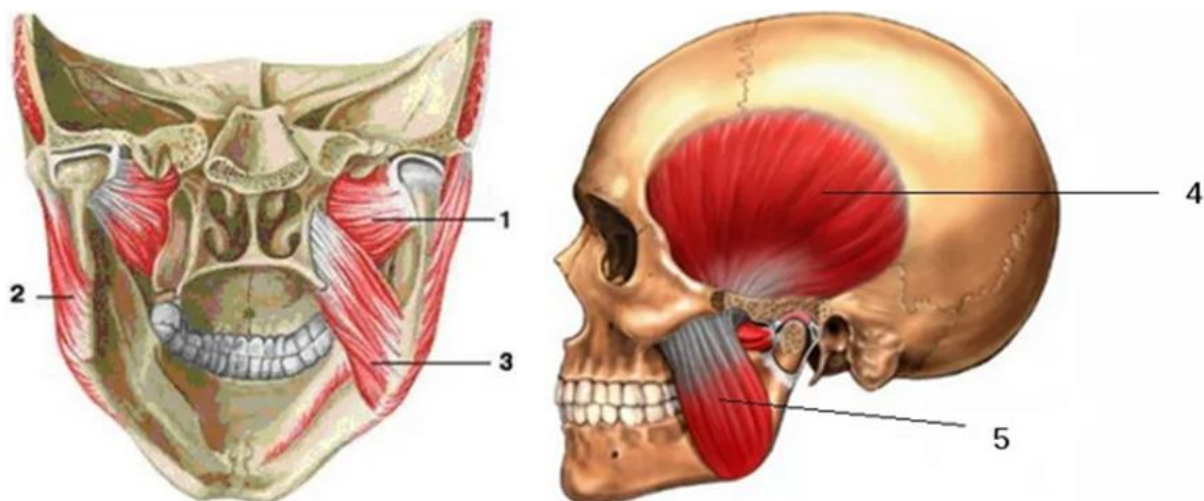


Рис. 79. Жевательные мышцы

1 — латеральная крыловидная мышца; 2, 5 — жевательная мышца; 3 — медиальная крыловидная мышца; 4 — височная мышца

Функции жевательных мышц. М. masseter, m. temporalis и m. pterygoideus medialis при открытом рте притягивают нижнюю челюсть к верхней, иначе говоря, закрывают рот.

При одновременном сокращении обеих mm. pterygoidei laterales нижняя челюсть выдвигается вперед.

Обратное движение производят самые задние волокна m. temporalis, идущие почти горизонтально сзади наперед.

Если m. pterygoideus lateralis сокращается только на одной стороне, то нижняя челюсть смещается вбок, в сторону, противоположную сокращающейся мышце.

М. temporalis имеет отношение и к членораздельной речи, давая в процессе ее определенную установку нижней челюсти.

Открывание рта осуществляется мышцами, опускающими нижнюю челюсть: челюстно-подъязычной, подбородочно-подъязычной, передним брюшком двубрюшной мышцы.

1. Челюстно-подъязычная мышца (musculus mylohyoideus) плоская, неправильной треугольной формы. Начинается от челюстно-подъязычной линии нижней челюсти. Пучки мышцы направляются сверху вниз и несколько сзади наперед и на срединной линии встречаются с пучками одноименной мышцы противоположной стороны, образуя шов челюстно-подъязычной мышцы. Задние пучки мышцы прикрепляются к передней поверхности тела подъязычной кости. Обе челюстно-подъязычные мышцы участвуют в образовании дна полости рта и носят название диафрагмы рта.

2. Подбородочно-подъязычная мышца (musculus geniohyoideus) начинается от подбородочной ости нижней челюсти, идет вниз и несколько

назад, располагается над челюстно-подъязычной мышцей и прикрепляется к передней поверхности тела подъязычной кости.

3. Двубрюшная мышца (*m. digastricus*) — небольшая парная мышца, расположенная под нижней челюстью. Имеет две разделенные сухожилием части (брюшки). Передним брюшком начинается от нижней челюсти в подбородочной области (прикрепляется к двубрюшной ямке нижней челюсти), задним — в области сосцевидного отростка височной кости. Оба брюшка крепятся к подъязычной кости. От сухожилия двубрюшной мышцы начинается широкий апоневроз, прикрепляющийся к телу и большим рогам подъязычной кости (надподъязычный апоневроз).

4.1. ТЕМПОРОМАНДИБУЛОАРТИКУЛЯЦИОННАЯ ДИАГНОСТИКА

4.1.1. Визуальная темпоромандибулоартикуляционная диагностика

Деформация височно-нижнечелюстного сустава встречается при деформирующем остеоартрозе, при посттравматических изменениях сустава, вывихе сустава, разрушении суставных поверхностей. При визуальном осмотре определяется нарушение формы сустава, плавности его очертаний.

Припухание височно-нижнечелюстного сустава встречается при воспалении сустава. Визуально при легкой степени припухания отмечается сглаженность контуров сустава, при средней степени припухания сустав теряет свои нормальные очертания, при выраженной степени припухания сустав становится шаровидным.



Рис. 80. Тест на открывание рта

Гиперемия височно-нижнечелюстного сустава имеет место при воспалении сустава и периартикуляционных тканей.

Вынужденное положение сустава может иметь место при подвывихах (открытый рот и дислокация), тризме (сжатые челюсти), поражении тройничного нерва (дислокации), слабости жевательных мышц (дислокации), нарушении носового дыхания (открытый рот), болевых синдромах в области сустава и зубов.

Функциональные блокады сустава сопровождаются выраженным спазмом мышц и, в первую очередь, медиальной крыловидной мышцы. Проявляются сужением ротовой щели, которое оперативно выявляется специальным клиническим тестом (рис. 80).

4.1.2. Исследование активной темпоромандибулоартикуляционной динамики

Алгоритм исследования активной темпоромандибулоартикуляционной динамики:

1. Исследование активной темпоромандибулоартикуляционной флексии.
2. Исследование активной темпоромандибулоартикуляционной экстензии.
3. Исследование активной темпоромандибулоартикуляционной декстральной ротации.
4. Исследование активной темпоромандибулоартикуляционной синистральной ротации.
5. Исследование активной темпоромандибулоартикуляционной вентрализации.
6. Исследование активной темпоромандибулоартикуляционной дорсализации.

Методики исследования активной темпоромандибулоартикуляционной динамики. Исследование активной темпоромандибулоартикуляционной динамики проводится в положении пациента сидя или лежа на спине.

Исследование активной темпоромандибулоартикуляционной флексии (открывание рта). При исследовании активной темпоромандибулоартикуляционной флексии пациент активно с помощью околосуставных мышц осуществляет открывание рта, а врач визуально фиксирует положение активного флекссионного барьера.

Существует специальный тест на флексию в височно-нижнечелюстном суставе. Пациенту предлагается разместить между резцами широко открытого рта согнутые II–IV пальцы доминантной руки (у правшей — правой руки). В норме при широко открытой полости рта пальцы руки свободно располагаются между резцами (рис. 80). При повышении тонуса жевательных мышц и патологии височного сустава это становится невозможным.

Исследование активной темпоромандибулоартикуляционной экстензии (закрывание рта). При исследовании активной темпоромандибулоартикуляционной экстензии пациент активно с помощью околосуставных мышц осуществляет полное закрывание рта до смыкания зубов, а врач визуально фиксирует положение активного экстензионного барьера.

При **исследовании активной темпоромандибулоартикуляционной декстральной ротации** пациент активно с помощью околосуставных мышц осуществляет сдвигание нижней челюсти вправо, а врач визуально фиксирует положение активного ротационного барьера.

При **исследовании активной темпоромандибулоартикуляционной декстральной ротации** пациент активно с помощью околосуставных

мышц осуществляет сдвигание нижней челюсти влево, а врач визуально фиксирует положение активного ротационного барьера.

При *исследовании активной темпоромандибулоартикуляционной вентрализации* пациент активно с помощью околоуставных мышц осуществляет выдвигание нижней челюсти вперед, а врач визуально фиксирует положение активного вентрализационного барьера. Если *m. pterygoideus lateralis* сокращается только на одной стороне, то нижняя челюсть ротируется в противоположную от сокращающейся мышцы сторону.

При *исследовании активной темпоромандибулоартикуляционной дорсализации* пациент активно с помощью околоуставных мышц осуществляет задвигание нижней челюсти назад, а врач визуально фиксирует положение активного дорсализационного барьера.

4.1.3. Исследование резистивной темпоромандибулоартикуляционной динамики

Алгоритм исследования резистивной темпоромандибулоартикуляционной динамики:

1. Исследование резистивной темпоромандибулоартикуляционной флексии.

2. Исследование резистивной темпоромандибулоартикуляционной экстензии.

3. Исследование резистивной темпоромандибулоартикуляционной декстральной ротации.

4. Исследование резистивной темпоромандибулоартикуляционной синистральной ротации.

5. Исследование резистивной темпоромандибулоартикуляционной вентрализации.

6. Исследование резистивной темпоромандибулоартикуляционной дорсализации.

Методики исследования резистивной темпоромандибулоартикуляционной динамики. Исследование резистивной темпоромандибулоартикуляционной динамики проводится в положении пациента сидя или лежа на спине. Врач фиксирует голову пациента и нижнюю челюсть своими руками, и создает сопротивление активным движениям в области сустава для выявления болезненности и слабости мышц. Пациент совершает активные движения нижней челюстью, стремясь достигнуть активного барьера, преодолевая сопротивление, которое оказывают руки врача.

При *исследовании резистивной темпоромандибулоартикуляционной флексии* болевая реакция и мышечная слабость будет связана с мышцами, опускающими нижнюю челюсть: челюстно-подъязычной, подборочно-подъязычной, передним брюшком двубрюшной мышцы.

При *исследовании резистивной темпоромандибулоартикуляционной экстензии* болевая реакция и мышечная слабость будет связана с мышцами, которые закрывают рот: жевательной, височной, латеральной крыловидной.

При *исследовании резистивной темпоромандибулоартикуляционной декстральной ротации* болевая реакция и мышечная слабость будут связаны с левой латеральной крыловидной мышцей.

При *исследовании резистивной темпоромандибулоартикуляционной синистральной ротации* болевая реакция и мышечная слабость будут связаны с правой латеральной крыловидной мышцей.

При *исследовании резистивной темпоромандибулоартикуляционной вентрализации* болевая реакция и мышечная слабость будут связаны с двумя латеральными крыловидными мышцами, но с одной стороны слабость и боль будут выражены сильнее.

При *исследовании резистивной темпоромандибулоартикуляционной дорсализации* болевая реакция и мышечная слабость будут связаны с задними горизонтальными волокнами обеих височных мышц, но с одной стороны слабость и боль будут выражены сильнее.

4.1.4. Исследование темпоромандибулоартикуляционной статики

Алгоритм исследования темпоромандибулоартикуляционной статики. Исследование темпоромандибулярной артикуляционной статики врач осуществляет с помощью пальпации нижней челюсти, подбородка, области височно-нижнечелюстного сустава. При этом следует избегать полной дентальной окклюзии (смыкания зубов).

1. Исследование статической артикуляционной флексии.
2. Исследование статической артикуляционной экстензии.
3. Исследование статической артикуляционной декстральной ротации.
4. Исследование статической артикуляционной синистральной ротации.
5. Исследование статической артикуляционной вентрализации.
6. Исследование статической артикуляционной дорсализации.

Методики исследования темпоромандибулоартикуляционной статики. При *исследовании статической темпоромандибулярной артикуляционной флексии* выявляется каудальное смещение нижней челюсти и открытие рта.

При *исследовании статической темпоромандибулярной артикуляционной экстензии* выявляется краниальное смещение нижней челюсти и закрытие рта со стиснутыми зубами.

При *исследовании статической темпоромандибулярной артикуляционной декстральной ротации* выявляется латеросинистральное смещение нижней челюсти и смещение нижнего зубного ряда влево.

При *исследовании статической темпоромандибулярной артикуляционной синистральной ротации* выявляется латеродекстральное смещение нижней челюсти и смещение нижнего зубного ряда вправо.

При *исследовании статической темпоромандибулярной артикуляционной вентрализации* выявляется вентральное смещение нижней челюсти и смещение нижнего зубного ряда вперед.

При *исследовании статической темпоромандибулярной артикуляционной дорсализации* выявляется дорзальное смещение нижней челюсти и смещение нижнего зубного ряда кзади.

4.1.5. Исследование пассивной темпоромандибулоартикуляционной динамики

Алгоритм исследования пассивной темпоромандибулоартикуляционной динамики. Исследование пассивной темпоромандибулярной артикуляционной динамики врач осуществляет с помощью хвата обеими руками за нижнюю челюсть либо одной рукой фиксирует голову пациента, а другой рукой — нижнюю челюсть. Исследование проводится при легкой флексии нижней челюсти (рот приоткрыт). Исследуются барьерные функции.

1. Исследование пассивной артикуляционной флексии.
2. Исследование пассивной артикуляционной экстензии.
3. Исследование пассивной артикуляционной декстральной ротации.
4. Исследование пассивной артикуляционной синистральной ротации.
5. Исследование пассивной артикуляционной вентрализации.
6. Исследование пассивной артикуляционной дорсализации.
7. Полостное исследование пассивной темпоромандибулярной артикуляционной динамики.

Методики исследования пассивной темпоромандибулярной артикуляционной динамики. *Исследование пассивной темпоромандибулярной артикуляционной флексии* осуществляется с помощью пассивного открывания рта каудальным давлением руки врача на нижнюю челюсть. Исследуются барьерные свойства темпоромандибулярной артикуляционной флексии.

Исследование пассивной темпоромандибулярной артикуляционной экстензии осуществляется с помощью пассивного закрывания рта краниальным давлением руки врача на нижнюю челюсть. Исследуются барьерные свойства темпоромандибулярной артикуляционной экстензии.

Исследование пассивной темпоромандибулярной артикуляционной декстральной ротации осуществляется с помощью пассивного смещения нижней челюсти вправо рукой врача. Исследуются барьерные свойства декстральной темпоромандибулярной артикуляционной ротации.

Исследование пассивной артикуляционной синистральной ротации осуществляется с помощью пассивного смещения нижней челюсти

влево рукой врача. Исследуются барьерные свойства синистральной темпоромандибулярной артикуляционной ротации.

Исследование пассивной артикуляционной вентрализации осуществляется с помощью пассивного смещения нижней челюсти вперед вентральным давлением рук врача на углы нижней челюсти. Исследуются барьерные свойства синистральной темпоромандибулярной артикуляционной вентрализации.

Исследование пассивной артикуляционной дорсализации осуществляется с помощью пассивного смещения нижней челюсти назад дорзальным давлением рук врача на нижнюю челюсть в области подбородка. Исследуются барьерные свойства синистральной темпоромандибулярной артикуляционной дорсализации.

Полостное исследование пассивной темпоромандибулярной артикуляционной динамики проводится на одной стороне. При этом одна рука врача фиксирует лобную область, а другая рука в перчатке большим пальцем фиксирует височный сустав медиально в полости рта, а II–V пальцами фиксирует восходящую ветвь нижней челюсти дорзально и латерально (лобно-нижнечелюстного хвата) (рис. 81). Исследуются пассивные ангуляции и дислокации: латероротация, флексия, экстензия, вентрализация, дорсализация, медиализация, латерализация, краниализация, каудализация в височно-нижнечелюстном суставе.

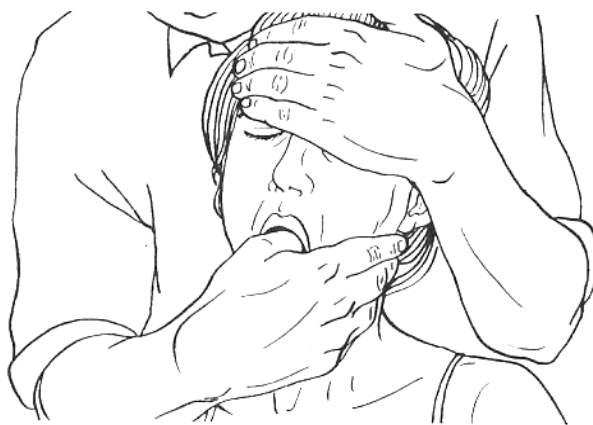

Рис. 81. Полостное исследование пассивной темпоромандибулярной артикуляционной динамики

4.2. ТЕМПОРОМАНДИБУЛОПЕРИАРТИКУЛЯЦИОННАЯ ДИАГНОСТИКА

При осмотре определяется состояние жевательных мышц, величина ротовой щели во время открывания рта. Пальпаторно оценивается состояние тканей и внешних ориентиров сустава. Особо следует отметить важность пальпации крыловидных мышц, осуществляемой через рот. При этом исследовании выявляются триггерные пункты, о наличии которых без

такого исследования не догадывается ни пациент, ни врач. Такого рода триггерные пункты себя проявляют отраженной болью на наружной поверхности лица, источник происхождения которых часто остается неясным.

Наиболее распространенной формой внутрисуставного расстройства височно-нижнечелюстного сустава является смещение суставного диска кпереди по отношению к мышелку. Часто возникают боли в суставе и щелчки. Диск возвращается в нормальное положение при открытии челюсти (редукция). Реже диск остается смещенным (без редукции), а открытие челюсти ограничено.

Все виды расстройства могут привести к капсулит (или синовиту), который является воспалительным заболеванием. Капсулит может возникать спонтанно или в результате артрита, травмы или инфекции. При этом могут иметь место воспалительные изменения в тканях, окружающих сустав (сухожилий, связок, соединительной ткани).

Инфекционный артрит. Инфекция височно-нижнечелюстного сустава может быть результатом прямого распространения инфекции из смежных областей или гематогенного распространения микроорганизмов. Область сустава воспаляется, движение челюсти ограничивается и сопровождается болью. Возникает артикуляционный синдром.

Травматический артрит связан с затрудненным удалением зуба или интубацией трахеи. При этом суставе появляется боль и ограничение подвижности нижней челюсти.

Остеоартрит. Поражение височно-нижнечелюстного сустава может быть связано с дегенеративным заболеванием суставов, как правило, у людей старше 50 лет. Иногда пациенты жалуются на скованность, скрежещущий звук при движении челюсти или легкую боль. Крепитация может развиваться в результате дегенерации диска или перфорации, в результате чего кость начинает тереться о кость. Вовлечение суставов, как правило, двустороннее.

Вторичный дегенеративный артрит. Этот тип артрита обычно развивается у людей (чаще у женщин) в возрасте 20–40 лет с травмами в анамнезе или у людей с персистирующим височно-нижнечелюстным синдромом миофасциальных болей. Он характеризуется ограниченным открыванием рта, односторонней болью во время движения челюсти, чувствительностью и крепитацией сустава. Когда он ассоциирован с височно-нижнечелюстным миофасциальным болевым синдромом, симптомы то усиливаются, то ослабевают. Одностороннее вовлечение сустава помогает отличать вторичный дегенеративный артрит от остеоартрита.

Ревматоидный артрит. Височно-нижнечелюстной сустав повреждается у 17 % взрослых и детей с ревматоидным артритом, но это, как правило, в последнюю очередь. Боль, отек и ограничение движения являются наиболее распространенными проявлениями. У детей разрушение мышел-

ка приводит к нарушению роста нижней челюсти и деформации лица. Впоследствии может развиваться анкилоз.

Височно-нижнечелюстной миофасциальный болевой синдром может возникнуть у пациентов с нормальным височно-нижнечелюстным суставом. Это вызвано мышечным напряжением, усталостью или (редко) спазмом жевательных мышц. Симптомы включают боли в области жевательных структур сустава и могут иррадиировать в другие участки головы и шеи, затруднять подвижность челюсти. Синдром чаще встречается у женщин и имеет бимодальное распределение по возрасту сразу после 20 лет и в период менопаузы. В пораженной мышце имеют место триггерные точки (вызывающие иррадирующую боль). Их возникновение может быть результатом бруксизма (сжимание или скрежет зубов), который рассматривается в виде бруксизма сна и бруксизма бодрствования. Височно-нижнечелюстной миофасциальный болевой синдром не ограничивается жевательными мышцами. Он может развиваться в любой части тела, чаще всего с вовлечением мышц в области шеи, плеч и спины.

СПИСОК ИСПОЛЬЗОВАННОЙ ЛИТЕРАТУРЫ

1. *Васильева, Л. Ф.* Мануальная диагностика и терапия (клиническая механика и патобиомеханика) / Л. Ф. Васильева. – СПб, 1999.
2. *Иваничев, Г. А.* Мануальная медицина / Г. А. Иваничев. – Казань : Идеал-Пресс, 2008.
3. Источник: <https://compendium.com.ua/clinical-guidelines/osteoartroz-prakticheskoe-rukovodstvo/glava-nbsp-3-stroenie-sinovialnyh-sustavov>.
4. МКБ-10.
5. URL: <https://meduniver.com/Medical/Anatom/94.html> MedUniver.
6. URL: <http://24radiology.ru/travma/klassifikatsii-razryvov-meniska>.
7. URL: <https://дмн-хитров.пф/diagnostika/33-simptomu-differencialnoy-diagnostiki-oporno-dvigatel'nogo-apprata.html>.
8. URL: <https://foxford.ru/wiki/biologiya/oporno-dvigatelnaya-sistema-cheloveka-skelet>.
9. URL: https://meduniver.com/Medical/Anatom/visochno-nignechelustnoi_sustav.html MedUniver.

РАБОЧАЯ КЛАССИФИКАЦИЯ ЗАБОЛЕВАНИЙ СУСТАВОВ

1. Инфекционные (воспалительные) артриты.
2. Дистрофические (неинфекционные) артриты.
3. Артриты, связанные с другими заболеваниями.
4. Редкие формы поражения суставов.

1. Воспалительные артриты:

- а) ревматоидный артрит;
- б) ревматический полиартрит по типу аллергического синовита, (встречается редко);
- в) инфекционно-аллергический полиартрит, включая палиндромный («бегущий обратно») ревматизм и перемежающуюся водянку сустава;
- г) спондилоартрит анкилозирующий (болезнь Бехтерева);
- д) инфекционные специфические артриты (туберкулезный, бруцеллезный, гонорейный, сифилитический, дизентерийный, пневмококковый, вирусный, септический, грибковый);
- е) псориатический полиартрит;
- ж) болезнь Рейтера (триада: уретрит, конъюнктивит, реактивный артрит).

2. Дистрофические артрозы:

- а) деформирующий остеоартроз первичный и вторичный;
- б) межпозвонковый остеохондроз;
- в) деформирующий спондилез, спондилоартроз;
- г) остеохондропатии:
 - головки бедренной кости (болезнь Легг–Кальве–Пертеса);
 - бугристости большеберцовой кости (болезнь Осгуд–Шляттера);
 - суставных поверхностей (болезнь Кенига);
 - полулунной кости кисти (болезнь Кинбека);
 - ладьевидной кости кисти (болезнь Прайзера);
 - ладьевидной кости стопы (первая болезнь А. Келера), Келлер I;
 - головки II и III плюсневых костей (вторая болезнь А. Келера) Келлер II;
 - лонной кости (болезнь Ван Нека);
 - тела позвонка (болезнь Кальве);
 - грудинного конца ключицы (болезнь Фридриха);
 - бугра пяточной кости (болезнь Шинца);
 - сесамовидной кости I плюсне-фалангового сустава (болезнь Ренандер–Мюллера).

3. Артриты и артрозы, связанные с другими заболеваниями.

Артриты и артрозы, артропатии:

а) при аллергических заболеваниях (лекарственная болезнь, сывороточная болезнь, капилляротоксикоз, узловатая эритема);

б) коллагенозах;

в) метаболических нарушениях (подагра, хондрокальциноз, болезнь Кашина–Бека, липоидный остеоартроз);

г) заболеваниях легких (силикоз, рак, гипертрофическая остеоартропатия и др.);

д) эндокринных заболеваниях (микседема, тиреотоксикоз, акромегалия, диабет, гиперпаратиреоз — болезнь Реклингаузена, климакс, ожирение);

е) заболеваниях крови (лейкозы, гемофилия, серповидноклеточная анемия);

ж) заболеваниях нервной системы (сирингомиелия, периферические невриты, парезы и параличи);

з) заболеваниях пищеварительного тракта (язвенный колит, регионарный илеит и др.);

и) саркоидозе;

к) синдромных заболеваниях (синдром Сьегрена–Бехчета — сухость слизистых);

л) скорбуте;

м) интоксикациях и отравлениях;

н) злокачественных опухолях (параканцероматозные артриты);

о) вегетативно-сосудистой дистонии;

п) вибрационной болезни.

4. Особые формы заболеваний суставов:

а) врожденные заболевания и синдромы (врожденная дисплазия бедра, аномалии, позвоночника, остеохондродистрофия, синдром Марфана и др.);

б) опухоли (синовиома, хондроматоз сустава);

в) психогенные артропатии.

МКБ-10

КЛАСС XIII. БОЛЕЗНИ КОСТНО-МЫШЕЧНОЙ СИСТЕМЫ И СОЕДИНИТЕЛЬНОЙ ТКАНИ (M00–M99)

Класс M00–M99 содержит следующие блоки:

- M00–M25 Артропатии
 - M00–M03 Инфекционные артропатии
 - M05–M14 Воспалительные полиартропатии
 - M15–M19 Артриты
 - M20–M25 Другие поражения суставов
- M30–M36 Системные поражения соединительной ткани
- M40–M54 Дорсопатии
 - M40–M43 Деформирующие дорсопатии
 - M50–M54 Другие дорсопатии
- M60–M79 Болезни мягких тканей
 - M60–M63 Поражения мышц
 - M65–M68 Поражения синовиальных оболочек и сухожилий
 - M70–M79 Другие поражения мягких тканей
- M80–M94 Остеопатии и хондропатии
 - M80–M85 Нарушения плотности и структуры кости
 - M86–M90 Другие остеопатии
 - M91–M94 Хондропатии
- M95–M99 Другие нарушения костно-мышечной системы и соединительной ткани

Звездочкой отмечены следующие категории:

M01* Прямое инфицирование сустава при инфекционных и паразитарных болезнях, классифицированных в других рубриках

M03* Постинфекционные и реактивные артропатии при болезнях, классифицированных в других рубриках

M07* Псориазические и энтеропатические артропатии

M09* Ювенильный артрит при болезнях, классифицированных в других рубриках

M14* Артропатии при других болезнях, классифицированных в других рубриках

M36* Системные поражения соединительной ткани при болезнях, классифицированных в других рубриках

M49* Спондилопатии ткани при болезнях, классифицированных в других рубриках

М63* Поражения мышц при болезнях, классифицированных в других рубриках

М68* Поражения синовиальных оболочек и сухожилий при болезнях, классифицированных в других рубриках

М73* Поражения мягких тканей при болезнях, классифицированных в других рубриках

М82* Остеопороз при болезнях, классифицированных в других рубриках

М90* Остеопатии при болезнях, классифицированных в других рубриках

Локализация костно-мышечного поражения

В классе XIII для обозначения локализации поражения введены дополнительные знаки, которые могут факультативно использоваться с соответствующими подрубриками. Поскольку место распространения или специальная адаптация могут варьироваться в количестве используемых цифровых характеристик, предполагается, что дополнительная подклассификация по локализации должна быть помещена в идентифицируемую отдельную позицию (например, в дополнительный блок). Различные подклассификации, используемые при уточнении повреждения колена, дорсопатиях или биомеханических нарушениях, не классифицированных в других рубриках, приведены в М23, М40–М43 и в М99 соответственно.

0 Множественная локализация

1 Плечевая область

– Ключица

– Акромиально-ключичный сустав

– Лопатка

– Плечевой сустав

– Грудино-ключичный сустав

2 Плечо

– Плечевая кость

– Локтевой сустав

3 Предплечье

– Лучевая кость

– Лучезапястный сустав

– Локтевая кость

4 Кисть

– Запястье

– Суставы между этими костями

– Пальцы

– Пясть

5 Тазовая область и бедро

- Ягодичная область
- Тазобедренный сустав
- Крестцоводвздошный сустав
- Бедренная кость
- Таз

6 Голень

- Малоберцовая кость
- Большеберцовая кость
- Коленный сустав

7 Голеностопный сустав и стопа

- Голеностопный сустав
- Плюсна
- Предплюсна
- Другие суставы стопы пальцы стопы

8 Другие

- Голова, шея, ребра, череп, туловище, позвоночник

9 Локализация неуточненная

Исключены:

– отдельные состояния, возникающие в перинатальном периоде (R00–R96)

- болезни височно-нижнечелюстного сустава (K07.6)
- некоторые инфекционные и паразитарные болезни (A00–B99)
- синдром сдавления (T79.6)

– осложнения беременности, родов и послеродового периода (O00–O99)

– врожденные аномалии, деформации и хромосомные нарушения (Q00–Q99)

– болезни эндокринной системы, расстройства питания и нарушения обмена веществ (E00–E90)

– травмы, отравления и некоторые другие последствия воздействия внешних причин (S00–T98)

- новообразования (C00–D48)

– симптомы, признаки и отклонения от нормы, выявленные при клинических и лабораторных исследованиях, не классифицированные в других рубриках (R00–R99)

**ПЕРЕЧЕНЬ ЗАБОЛЕВАНИЙ,
СОПРОВОЖДАЮЩИХСЯ РАЗВИТИЕМ СУСТАВНОГО
СИНДРОМА, В СООТВЕТСТВИИ С КЛАССИФИКАЦИЕЙ
И НОМЕНКЛАТУРОЙ РЕВМАТИЧЕСКИХ БОЛЕЗНЕЙ**

1. Ревматизм (ревматический артрит).
2. Ревматоидный артрит.
3. Ювенильный артрит.
4. Анкилозирующий спондилоартрит.
5. Артриты, сочетающиеся со спондилоартритом:
 - псориатический;
 - болезнь Рейтера;
 - при хронических неспецифических заболеваниях кишечника (неспецифический язвенный колит, регионарный илеит — болезнь Крона);
 - артрит и (или) сакроилеит неуточненной этиологии.
6. Артриты, связанные с инфекцией:
 - инфекционные: бактериальные (стафилококковые, гонококковые, туберкулезные, бруцеллезные и др.);
 - вирусные, грибковые, паразитарные;
 - реактивные: постэнтероколитные (иерсиниоз, сальмонеллез, шигеллез), урогенитальные (исключая болезнь Рейтера и гонорею), после носоглоточной инфекции.
7. Микрористаллические артриты:
 - подагра первичная;
 - подагра вторичная (лекарственная, при почечной недостаточности и т. д.).
8. Диффузные болезни соединительной ткани:
 - системная красная волчанка;
 - системная склеродермия;
 - дерматомиозит;
 - болезнь Шегрена.
9. Остеоартроз:
 - первичный: полиостеоартроз, олигоартроз, моноартроз, спондилез, спондилоартроз, межпозвоноковый остеоартроз, эндемический остеоартроз (болезнь Кашина–Бека), диффузный идиопатический гиперостоз (болезнь Форестье);
 - вторичный (вследствие дисплазий, артритов, травм, гипермобильности).

10. Другие болезни суставов:

- палиндромный ревматизм;
- интермиттирующий гидроартроз;
- множественный ретикулогистиоцитоз;
- синовиома;
- хондроматоз сустава.

11. Артропатии при неревматических заболеваниях:

- аллергические заболевания: сывороточная болезнь, лекарственная болезнь;
- метаболические нарушения: амилоидоз, охраноз, гиперлипидемия, гемохроматоз;
- врожденные дефекты метаболизма соединительной ткани: синдром Марфана, синдром Элерса–Данлоса «гиперэластичность кожи», синдром гипермобильности, мукополисахаридоз;
- эндокринные заболевания: сахарный диабет, акромегалия, гиперпаратиреоз, гипотиреоз;
- болезни системы крови: гемофилия, лейкоз, множественная миелома;
- паранеопластический синдром при злокачественных опухолях различной локализации;
- поражения нервной системы: артропатия Шарко (нейропатический артрит) при сирингомиелии, спинной сухотке, альгонеуродистрофии;
- профессиональные заболевания: вибрационная болезнь, силикоз-силикоартрит (синдром Каплана) и др.

АЛГОРИТМ АРТИКУЛЯЦИОННОЙ МАНУАЛЬНОЙ ДИАГНОСТИКИ

1. Визуальный артикуляционный осмотр.

2. Исследование активной артикуляционной динамики:

- 2.1. Исследование активной артикуляционной флексии.
- 2.2. Исследование активной артикуляционной экстензии.
- 2.3. Исследование активной артикуляционной абдукции.
- 2.4. Исследование активной артикуляционной аддукции.
- 2.5. Исследование активной артикуляционной медиоротации (пронации).
- 2.6. Исследование активной артикуляционной латероротации (супинации).

3 Исследование резистивной артикуляционной динамики:

- 3.1. Исследование резистивной артикуляционной флексии.
- 3.2. Исследование резистивной артикуляционной экстензии.
- 3.3. Исследование резистивной артикуляционной абдукции.
- 3.4. Исследование резистивной артикуляционной аддукции.
- 3.5. Исследование резистивной артикуляционной медиоротации (пронации).
- 3.6. Исследование резистивной артикуляционной латероротации (супинации).

4. Исследование артикуляционной статики:

- 4.1. Исследование статической артикуляционной флексии.
- 4.2. Исследование статической артикуляционной экстензии.
- 4.3. Исследование статической артикуляционной абдукции.
- 4.4. Исследование статической артикуляционной аддукции.
- 4.5. Исследование статической артикуляционной медиоротации (пронации).
- 4.6. Исследование статической артикуляционной латероротации (супинации).
- 4.7. Исследование статической артикуляционной вентрализации.
- 4.8. Исследование статической артикуляционной дорсализации.
- 4.9. Исследование статической артикуляционной вентрализации.
- 4.10. Исследование статической артикуляционной дорсализации.
- 4.11. Исследование статической артикуляционной латерализации.
- 4.12. Исследование статической артикуляционной медиализации.

5. Исследование пассивной артикуляционной динамики:

- 5.1. Исследование пассивной артикуляционной флексии.
- 5.2. Исследование пассивной артикуляционной экстензии.

5.3. Исследование пассивной артикуляционной абдукции.

5.4. Исследование пассивной артикуляционной аддукции.

5.5. Исследование пассивной артикуляционной медиоротации (про-
нации).

5.6. Исследование пассивной артикуляционной латероротации (супи-
нации).

5.7. Исследование пассивной артикуляционной вентрализации.

5.8. Исследование пассивной артикуляционной дорсализации.

5.9. Исследование пассивной артикуляционной вентрализации.

5.10. Исследование пассивной артикуляционной дорсализации.

5.11. Исследование пассивной артикуляционной латерализации.

5.12. Исследование пассивной артикуляционной медиализации.

6. Периартикуляционная диагностика:

6.1. Исследование поверхностных кожных изменений.

6.2. Исследование тонуса периартикуляционных тканей.

6.3. Исследование дефигурации периартикуляционных тканей.

6.4. Исследование изменения температуры периартикуляционных
тканей.

6.5. Исследование артикуляционной крепитации.

6.6. Исследование артикуляционной флюктуации.

6.7. Исследование периартикуляционных гипертонусов.

6.8. Исследование периартикуляционных триггерных пунктов.

ОГЛАВЛЕНИЕ

| | |
|--|-----------|
| Список сокращений | 3 |
| Словарь. Термины и определения | 4 |
| Глава 1. Методологические основы артикуляционной мануальной диагностики..... | 8 |
| 1.1. Функциональная артикуляционная анатомия..... | 8 |
| 1.1.1. Развитие и формирование структур сустава | 9 |
| 1.1.2. Анатомо-функциональные разновидности суставов | 18 |
| 1.1.3. Анатомо-функциональные особенности синовиального сустава..... | 22 |
| 1.1.4. Классификация заболеваний суставов..... | 28 |
| 1.2. Артикуляционный синдром..... | 30 |
| 1.2.1. Артрит, общая симптоматология | 33 |
| 1.3. Артикуляционная мануальная диагностика..... | 36 |
| 1.3.1. Визуальный артикуляционный осмотр..... | 41 |
| 1.3.2. Исследование активной артикуляционной динамики..... | 41 |
| 1.3.3. Исследование резистивной артикуляционной динамики | 42 |
| 1.3.4. Исследование артикуляционной статики | 42 |
| 1.3.5. Исследование пассивной артикуляционной динамики..... | 43 |
| 1.3.6. Периартикуляционная мануальная диагностика | 44 |
| 1.3.7. Капсулярный артикуляционный паттерн (по Цириаксу)..... | 44 |
| Глава 2. Артикуляционная мануальная диагностика суставов верхней конечности | 46 |
| 2.1. Гумероартикуляционная мануальная диагностика | 46 |
| 2.1.1. Визуальная гумероартикуляционная диагностика | 56 |
| 2.1.2. Исследование активной гумероартикуляционной динамики | 57 |
| 2.1.3. Исследование резистивной гумероартикуляционной динамики | 63 |
| 2.1.4. Исследование гумероартикуляционной статики | 66 |
| 2.1.5. Исследование пассивной гумероартикуляционной динамики | 68 |
| 2.1.6. Гумеропериартикуляционная диагностика | 71 |
| 2.2. Ключикулоартикуляционная мануальная диагностика | 73 |
| 2.2.1. Визуальная ключикулоартикуляционная диагностика | 76 |

| | |
|---|------------|
| 2.2.2. Исследование активной клавикулоартикуляционной динамики | 76 |
| 2.2.3. Исследование клавикулоартикуляционной статики | 77 |
| 2.2.4. Исследование пассивной клавикулоартикуляционной динамики | 77 |
| 2.2.5. Клавикулопериартикуляционная диагностика | 79 |
| 2.3. Кубоартикуляционная мануальная диагностика | 80 |
| 2.3.1. Визуальная кубоартикуляционная диагностика | 82 |
| 2.3.2. Исследование активной кубоартикуляционной динамики | 82 |
| 2.3.3. Исследование резистивной кубоартикуляционной динамики | 84 |
| 2.3.4. Исследование кубоартикуляционной статики | 84 |
| 2.3.5. Исследование пассивной кубоартикуляционной динамики | 86 |
| 2.3.6. Кубопериартикуляционная диагностика | 88 |
| 2.4. Маноартикуляционная мануальная диагностика | 91 |
| 2.4.1. Визуальная маноартикуляционная диагностика | 93 |
| 2.4.2. Исследование активной маноартикуляционной динамики | 96 |
| 2.4.3. Исследование резистивной маноартикуляционной динамики | 99 |
| 2.4.4. Исследование маноартикуляционной статики | 101 |
| 2.4.5. Исследование пассивной маноартикуляционной динамики | 103 |
| 2.4.6. Манопериартикуляционная диагностика | 109 |
| Глава 3. Артикуляционная мануальная диагностика суставов нижней конечности | 116 |
| 3.1. Коксоартикуляционная мануальная диагностика | 116 |
| 3.1.1. Визуальная коксоартикуляционная диагностика | 117 |
| 3.1.2. Исследование активной коксоартикуляционной динамики | 117 |
| 3.1.3. Исследование резистивной коксоартикуляционной динамики | 120 |
| 3.1.4. Исследование коксоартикуляционной статики | 121 |
| 3.1.5. Исследование пассивной коксоартикуляционной динамики | 123 |
| 3.1.6. Коксопериартикуляционная диагностика | 127 |
| 3.2. Гонартикуляционная мануальная диагностика | 129 |
| 3.2.1. Визуальная гонартикуляционная диагностика | 132 |

| | |
|---|------------|
| 3.2.2. Исследование активной гонартикуляционной динамики | 133 |
| 3.2.3. Исследование резистивной гонартикуляционной динамики | 134 |
| 3.2.4. Исследование гонартикуляционной статики | 135 |
| 3.2.5. Исследование пассивной гонартикуляционной динамики | 138 |
| 3.2.6. Гонопериартикуляционная диагностика | 145 |
| 3.3. Фибулоартикуляционная мануальная диагностика | 154 |
| 3.3.1. Визуальная фибулоартикуляционная диагностика | 155 |
| 3.3.2. Исследование активной фибулоартикуляционной динамики | 156 |
| 3.3.3. Исследование резистивной фибулоартикуляционной динамики | 157 |
| 3.3.4. Исследование фибулоартикуляционной статики | 157 |
| 3.3.5. Исследование пассивной фибулоартикуляционной динамики | 157 |
| 3.3.6. Фибулопериартикуляционная диагностика | 159 |
| 3.4. Подоартикуляционная мануальная диагностика | 160 |
| 3.4.1. Визуальная подоартикуляционная диагностика | 162 |
| 3.4.2. Исследование активной подоартикуляционной динамики | 163 |
| 3.4.3. Исследование резистивной подоартикуляционной динамики | 165 |
| 3.4.4. Исследование подоартикуляционной статики | 167 |
| 3.4.5. Исследование пассивной подоартикуляционной динамики | 169 |
| 3.4.6. Подопериартикуляционная диагностика | 179 |
| Глава 4. Артикуляционная мануальная диагностика | |
| височно-нижнечелюстного сустава | 190 |
| 4.1. Темпоромандибулоартикуляционная диагностика | 194 |
| 4.1.1. Визуальная темпоромандибулоартикуляционная диагностика | 194 |
| 4.1.2. Исследование активной темпоромандибулоартикуляционной динамики | 195 |
| 4.1.3. Исследование резистивной темпоромандибулоартикуляционной динамики | 196 |
| 4.1.4. Исследование темпоромандибулоартикуляционной статики | 197 |

| | |
|---|-----|
| 4.1.5. Исследование пассивной темпоромандибулоартикуляционной динамики | 198 |
| 4.2. Темпоромандибулопериартикуляционная диагностика | 199 |
| Список использованной литературы..... | 201 |
| Приложение 1 | 202 |
| Приложение 2 | 204 |
| Приложение 3 | 207 |
| Приложение 4 | 209 |

Учебное издание

Рыбин Игорь Андреевич
Сиваков Александр Павлович
Рыбин Андрей Игоревич
Козел Святослав Александрович

АРТИКУЛЯЦИОННАЯ МАНУАЛЬНАЯ ДИАГНОСТИКА

Учебное пособие

Ответственный за выпуск А. П. Сиваков
В авторской редакции
Компьютерная вёрстка Н. М. Федорцовой

Подписано в печать 08.07.25. Формат 60×84/16. Бумага писчая «PROJECTA Special».
Ризография. Гарнитура «Times».
Усл. печ. л. 12,32. Уч.-изд. л. 11,7. Тираж 100 экз. Заказ 693.

Издатель и полиграфическое исполнение: учреждение образования
«Белорусский государственный медицинский университет».
Свидетельство о государственной регистрации издателя, изготовителя,
распространителя печатных изданий № 1/187 от 24.11.2023.
Ул. Ленинградская, 6, 220006, Минск.

