

МИНИСТЕРСТВО ЗДРАВООХРАНЕНИЯ РЕСПУБЛИКИ БЕЛАРУСЬ
БЕЛОРУССКИЙ ГОСУДАРСТВЕННЫЙ МЕДИЦИНСКИЙ УНИВЕРСИТЕТ
ИНСТИТУТ ПОВЫШЕНИЯ КВАЛИФИКАЦИИ
И ПЕРЕПОДГОТОВКИ КАДРОВ ЗДРАВООХРАНЕНИЯ
КАФЕДРА ОРТОПЕДИЧЕСКОЙ СТОМАТОЛОГИИ И ОРТОДОНТИИ
С КУРСОМ ДЕТСКОЙ СТОМАТОЛОГИИ

**МЫШЕЧНЫЙ КОМПОНЕНТ
ЖЕВАТЕЛЬНО-РЕЧЕВОГО АППАРАТА.
МЕДИКАМЕНТОЗНАЯ ТЕРАПИЯ
МЫШЕЧНЫХ РАССТРОЙСТВ**

Учебно-методическое пособие

Рекомендовано учебно-методическим объединением
в сфере дополнительного образования взрослых
по направлению образования «Здравоохранение»



Минск БГМУ 2025

УДК 616.742.7-008.1-085.2/.3(075.9)

ББК 56.613я78

М96

Авторы: д-р мед. наук, проф., чл.-кор. НАН Беларуси, ректор Белорусского государственного медицинского университета С. П. Рубникович; канд. мед. наук, доц., зав. каф. ортопедической стоматологии и ортодонтии с курсом детской стоматологии А. С. Грищенко; канд. мед. наук, доц., доц. каф. ортопедической стоматологии и ортодонтии с курсом детской стоматологии Ю. А. Костецкий; врач-косметолог ООО «Медлаз» М. В. Костецкая; ст. преп. каф. ортопедической стоматологии и ортодонтии с курсом детской стоматологии М. О. Кирсанова

Рецензенты: д-р мед. наук, декан стоматологического факультета, проф. каф. общей и ортопедической стоматологии с курсом ФПК и ПК Витебского государственного ордена Дружбы народов медицинского университета И. Ю. Карпук; каф. челюстно-лицевой хирургии и хирургической стоматологии с курсом ФПК и ПК Витебского государственного ордена Дружбы народов медицинского университета

Мышечный компонент жевательно-речевого аппарата. Медика-
М96 ментозная терапия мышечных расстройств : учебно-методическое пособие / С. П. Рубникович, А. С. Грищенко, Ю. А. Костецкий [и др.]. – Минск : БГМУ, 2025. – 76 с.

ISBN 978-985-21-1942-9.

Отражены наиболее важные аспекты мышечных расстройств жевательно-речевого аппарата человека. Рассмотрены основные группы жевательной и мимической мускулатуры, клинические аспекты планирования медикаментозной терапии мышечных расстройств в рамках комплексного подхода при ортопедическом лечении пациентов с адентией, повышенным стиранием зубов, аномалиями прикуса и болезнями височно-нижнечелюстного сустава, а также ортодонтического лечения.

Предназначено для слушателей, осваивающих содержание программ переподготовки по специальностям «Стоматология ортопедическая» и «Стоматология детская», повышения квалификации врачей — стоматологов-ортопедов, врачей — стоматологов-ортодонтов, а также клинических ординаторов и врачей-интернов.

УДК 616.742.7-008.1-085.2/.3(075.9)

ББК 56.613я78

ISBN 978-985-21-1942-9

© УО «Белорусский государственный
медицинский университет», 2025

ВВЕДЕНИЕ

В современной научной литературе для описания нарушений работы мышц жевательно-речевого аппарата встречается множество терминов, среди которых наиболее часто применим «мышечные расстройства» (иначе «мышечные дисфункции»), реже встречается термин «парафункция», проявляющийся в самопроизвольных, привычных движениях нижней челюсти или сжатии зубов, не связанных с естественными актами жевания, глотания и речи (прежние названия: бруксизм, бруксомания, окклюзионный невроз, эффект Кароли, мандибулярная дисфункция). В подавляющем большинстве случаев ведущим симптомом является повышенный тонус мышц. Тонусом (лат. *tonus*, греч. *tonos* — напряжение, натяжение) именуется длительное возбуждение нервной системы или мышечной ткани, не сопровождающееся утомлением. Для описания ведущего симптома парафункциональной активности общепринятым является термин гипертония.

Гипертонией в «Энциклопедическом словаре медицинских терминов» под ред. академика РАМН В. И. Покровского называется увеличенный тонус мышцы или мышечного слоя стенок полого органа, проявляющийся их повышенным сопротивлением растяжению. Основными клиническими формами парафункций являются сжатие зубов (63 %), жевание, скрежетание зубами (бруксизм).

В МКБ-10 (Международная классификация болезней 10-го пересмотра) на сегодняшний день расстройства функций мышечного органа представлены в различных классах:

G24 Дистония

F45 Соматоформные расстройства

M63 Поражения при болезнях, классифицированных в других рубриках;

R25 Анормальные непроизвольные движения.

Поэтому для выбора правильной тактики стоматологического лечения и медицинской профилактики необходим комплексный подход с включением врача-специалиста в соответствии с классом патологии.

Современные медицинские технологии концептуально направлены в сторону развития малоинвазивных методов лечения, снижения частоты сложных и непрогнозируемых хирургических вмешательств, уменьшения рисков развития и степени тяжести различных ятрогенных факторов и осложнений. Одной из таких методик является применение препаратов ботулотоксина в ортопедической стоматологии и челюстно-лицевой хирургии.

Началом истории применения ботулинического токсина в медицинских целях можно считать 1980 год, когда врач-офтальмолог Алан Скотт стал первым ученым, который испытал его действие в эксперименте на обезьянах, страдающих косоглазием. В 1982 году доктором Джейн Каррутерс был ис-

пользован ботулинический токсин для коррекции морщин в области лба и вокруг глаз. В 1992 году доктор Уильям Биндер начал использовать ботулотоксин для лечения и профилактики неврологических заболеваний мигренозной этиологии.

Ботулотоксин представляет собой органическое вещество, которое является продуктом деятельности бактерии с латинским названием *Clostridium botulinum*. Механизм действия всех типов ботулинического токсина заключается в пресинаптической блокаде транспортных белков, обеспечивающих транспорт везикул ацетилхолина через кальциевые каналы нервной терминали периферического холинергического синапса с последующим выбросом ацетилхолина в синаптическую щель, что провоцирует паралич мышц, а также уменьшает активность потовых желез.

Ботулинический токсин типа А в качестве лекарственного препарата широко применяется в клинической медицине в последние два десятилетия. Сегодня известно более сотни медицинских показаний для его терапевтического применения. Опубликовано множество научных статей и руководств, посвященных клиническому использованию ботулотоксина. В настоящее время это лекарственное средство используется в клинической практике врачей самых разных специальностей: неврологов, косметологов, дерматологов, пластических хирургов, офтальмологов, стоматологов, ортопедов, ортодонтов, отоларингологов, онкологов, реабилитологов, гастроэнтерологов, урологов, проктологов, гинекологов даже психотерапевтов.

Как известно, ботулинический токсин типа А — самый сильный природный яд. Употребление продуктов, зараженных спорами анаэробных бактерий *Clostridium botulinum* и не прошедших достаточную тепловую обработку, приводит к пищевому ботулизму — отравлению ботулиническим токсином. Бактерии *Clostridium botulinum* продуцируют токсины семи разных серотипов: А, В, С, D, Е, F и G. Именно токсины серотипов А, В и F чаще всего определяют развитие у человека ботулизма. Токсины всех серотипов тормозят высвобождение ацетилхолина, однако по характеру оказываемого воздействия и его эффективности они значительно отличаются друг от друга. Для создания терапевтических препаратов используют только токсины серотипов А и В. Из них ботулотоксин типа А — самый изученный и широко используемый в лечебной практике токсин. Установлено, он представляет собой комплекс, состоящий из молекулы нейротоксина и нескольких нетоксичных протеинов. Механизм действия ботулинического токсина типа А характеризуется локальностью воздействия, возможностью введения в любую доступную зону, хорошей переносимостью лечения, безопасностью, отсутствием системных побочных эффектов и большой продолжительностью действия, доказанных на основе строгих научных исследований, определяющих терапевтическую ценность ботулотоксина.

В практическом здравоохранении ботулотоксин в долгосрочной перспективе не решает проблемы с болезнями височно-нижнечелюстного сустава и жевательных мышц, которые связаны с аномалиями развития и зубочелюстной патологией, тем не менее, приносит огромное облегчение пациентам стоматологического профиля, что определяет необходимость дальнейших научных разработок в данном направлении и внедрении в лечебный процесс.

МЫШЦЫ ЧЕЛЮСТНО-ЛИЦЕВОЙ ОБЛАСТИ

Тело человека представляет собой сложную биомеханическую систему. Знание основ биомеханики врачом-стоматологом обеспечивает создание качественных, долгосрочных ортопедических конструкций, восстанавливающих функцию зубочелюстной системы человека и обеспечивающих эстетику, дикцию, комфорт и здоровье пациента. Как известно, в основе большинства движений лежит система опор, рычагов и приложенных сил. Знания анатомии жевательной мускулатуры необходимы врачу-стоматологу на клиническом приеме для диагностики и определения тактики лечения пациентов, а также для понимания процессов биомеханики челюстно-лицевой области. Скелетная мускулатура челюстно-лицевой области представлена поперечнополосатыми мышечными волокнами, объединенными в группы, формирующие мышечные пучки. Все это, а также ряд внешних причин может послужить пусковым механизмом для возникновения сложных аномалий и деформаций.

Мышцы, расположенные на костной основе лица, вместе с подкожно-жировым слоем определяют форму лица и по своему происхождению и топографическому положению делятся на жевательные и мимические.

Мышцы челюстно-лицевой области можно отнести к двум группам: непосредственно влияющие на движения нижней челюсти (основные) и мышцы, имеющие опосредованное влияние.

Основные мышцы, участвующие в жевании (рис. 1):

- жевательная мышца (*m. masseter*);
- височная мышца (*m. temporalis*);
- латеральная крыловидная мышца (*m. pterygoideus lateralis*);
- медиальная крыловидная мышца (*m. pterygoideus medialis*).

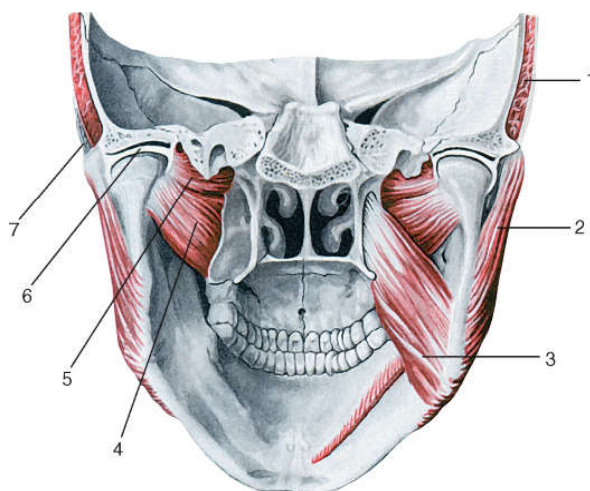


Рис. 1. Жевательные мышцы (вид сзади):

1 — височная мышца; 2 — жевательная мышца; 3 — медиальная крыловидная мышца; 4 — латеральная крыловидная мышца (нижняя головка); 5 — латеральная крыловидная мышца (верхняя головка); 6 — суставной диск; 7 — скуловая дуга

Жевательная мышца (m. masseter). Анатомически представляет собой мышечную пластинку прямоугольной формы. Начинается от нижнего края скуловой дуги (*punctum fixum*) двумя частями — поверхностной и глубокой. Поверхностная часть (*pars superficialis*) начинается сухожильными пучками от переднего и среднего отделов скуловой дуги; глубокая часть (*pars profunda*) начинается непосредственно мышечной тканью от среднего и заднего участков скуловой дуги, идет косо, вниз и кпереди. Обе части соединяются и прикрепляются к наружной поверхности ветви и угла нижней челюсти в области жевательной бугристости *tuberositas masseterica* (*punctum mobile*).

Функция: поднимает нижнюю челюсть, поверхностная часть участвует в выдвигании челюсти вперед.

Иннервация: n. massetericus (n. trigeminus).

Кровоснабжение: aa. masseterica, transversa faciei (рис. 2).

Височная мышца (m. temporalis). Анатомически заполняет височную ямку. Начинается от височной поверхности лобной кости, большого крыла клиновидной кости и чешуйчатой части височной кости (неподвижная точка — *punctum fixum*). Височная мышца может быть разделена на три компонента: передний, средний и задний. Пучки мышцы, направляясь вниз, конвергируют и образуют мощное сухожилие, которое проходит кнутри от скуловой дуги и прикрепляется к венечному отростку нижней челюсти.

Функция: сокращение всех пучков мышцы поднимает опущенную нижнюю челюсть; задние пучки тянут назад выдвинутую вперед нижнюю челюсть.

Иннервация: nn. temporales profundi (n. trigeminus).

Кровоснабжение: aa. temporales profunda et superficialis (рис. 2).

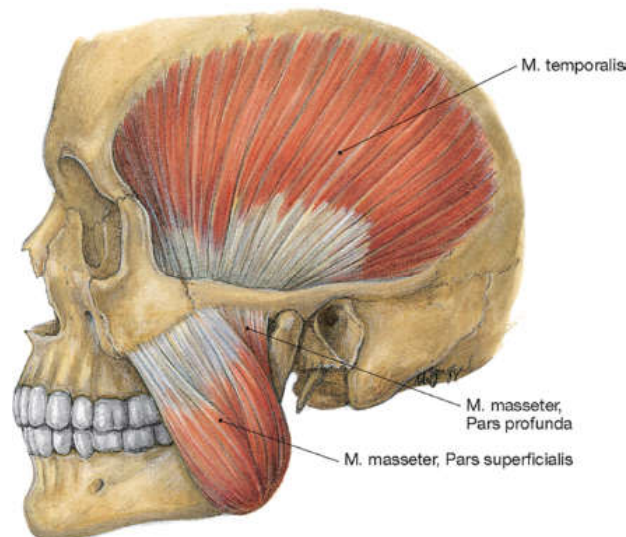


Рис. 2. Височная мышца, m. temporalis и жевательная мышца, m. masseter

Латеральная крыловидная мышца (m. pterygoideus lateralis).

Двуглавая веерообразная мышца, расположенная в подвисочной ямке. Верхняя головка берет начало от подвисочного гребня большого крыла клиновидной кости и прикрепляется к медиальной поверхности капсулы и суставному диску ВНЧС. Нижняя головка начинается от наружной поверхности крыловидного отростка клиновидной кости и прикрепляется к крыловидной ямке нижней челюсти.

Функция: при двустороннем сокращении — выдвигает нижнюю вперед, при одностороннем — смещает нижнюю челюсть в противоположную сторону. Открывание рта: если суставной диск и мышцелок располагаются в центральном соотношении, то диск будет дислоцироваться на вершине мышцелка. В ходе этого нижний пучок мышцы в начале движения тянет мышцелковый отросток первым, его верхняя фракция находится в расслабленном состоянии, что заставляет переместиться суставной диск на сторону верхушки мышцелка. При максимальном открывании рта внутрисуставной диск должен локализоваться непосредственно на верхушке мышцелкового отростка. В таком положении можно наблюдать ослабление дистальной связки, это вызвано дистализацией суставного диска. В процессе закрывания рта можно наблюдать перемещение внутрисуставного диска назад и вверх. При закрывании рта нижняя головка латеральной крыловидной мышцы должна проявлять пассивность, но при этом верхняя головка мышцы сокращается для поддержания правильной локализации внутрисуставного диска.

Иннервация: n. pterygoideus lateralis (n. trigeminus).

Кровоснабжение: a. alveolaris inferior (a. maxillaris), a. facialis (рис. 3).

Медиальная крыловидная мышца (m. pterygoideus medialis).

Анатомически начинается от крыловидной ямки клиновидной кости (punctum

fixum), далее направляется назад вниз и прикрепляется к крыловидной бугристости *tuberositas pterygoidea* ветви нижней челюсти (*punctum mobile*).

Функция: при двустороннем сокращении — выдвигает нижнюю челюсть вперед и поднимает опущенную нижнюю челюсть. Смещает нижнюю челюсть в противоположную сторону.

Иннервация: n. *pterygoideus medialis* (n. *trigeminus*).

Кровоснабжение: a. *alveolaris superior* (a. *maxillaris*), a. *facialis* (рис. 3).

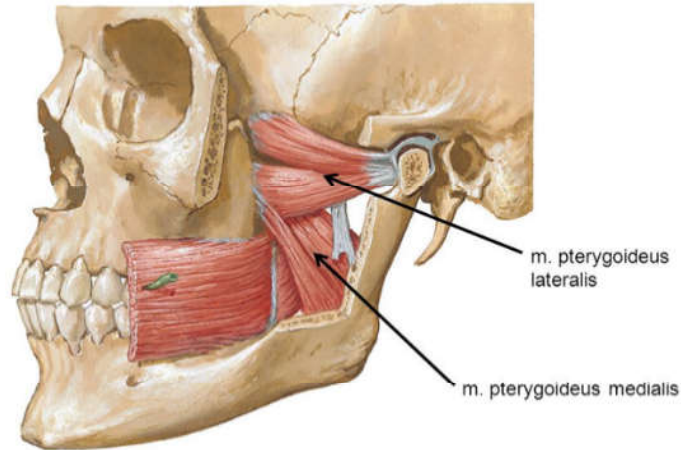


Рис. 3. Латеральная и медиальная крыловидные мышцы

Мышцы шеи. Мышцы шеи образуют 2 слоя: поверхностный и глубокий. В каждом слое мышц выделяют срединную и боковую группы. К поверхностным мышцам шеи боковой группы относятся подкожная мышца шеи *platysma* и грудинно-ключично-сосцевидная мышца, *m.sternocleidomastoideus*.

Подкожная мышца шеи *platysma* берет начало в области груди на уровне II ребра, направляются вверх и медиально. У края нижней челюсти медиальные пучки мышцы переплетаются с пучками одноименной мышцы противоположной стороны и прикрепляются к краю нижней челюсти; латерально пучки мышцы переходят на лицо, где вплетаются фасции околоушной железы и жевательную, достигая угла рта.

Функция: натягивает кожу шеи и отчасти груди, опускает нижнюю челюсть, оттягивает угол рта кнаружи и книзу.

Грудино-ключично-сосцевидная мышца (*m. sternocleidomastoideus*), начинается двумя головками: латеральной — от грудинного конца ключицы и медиальной — от передней поверхности рукоятки грудины.

Функция: при одностороннем сокращении мышца производит наклон в свою сторону шейного отдела позвоночного столба, поднятие головы с вращением лица в противоположную сторону. При двустороннем сокращении удерживает голову в вертикальном положении. Также может происходить

сгибание шейного отдела позвоночного столба с одновременным поднятием лица. При фиксации головы возможно поднятие грудной клетки при дыхании (рис. 4).

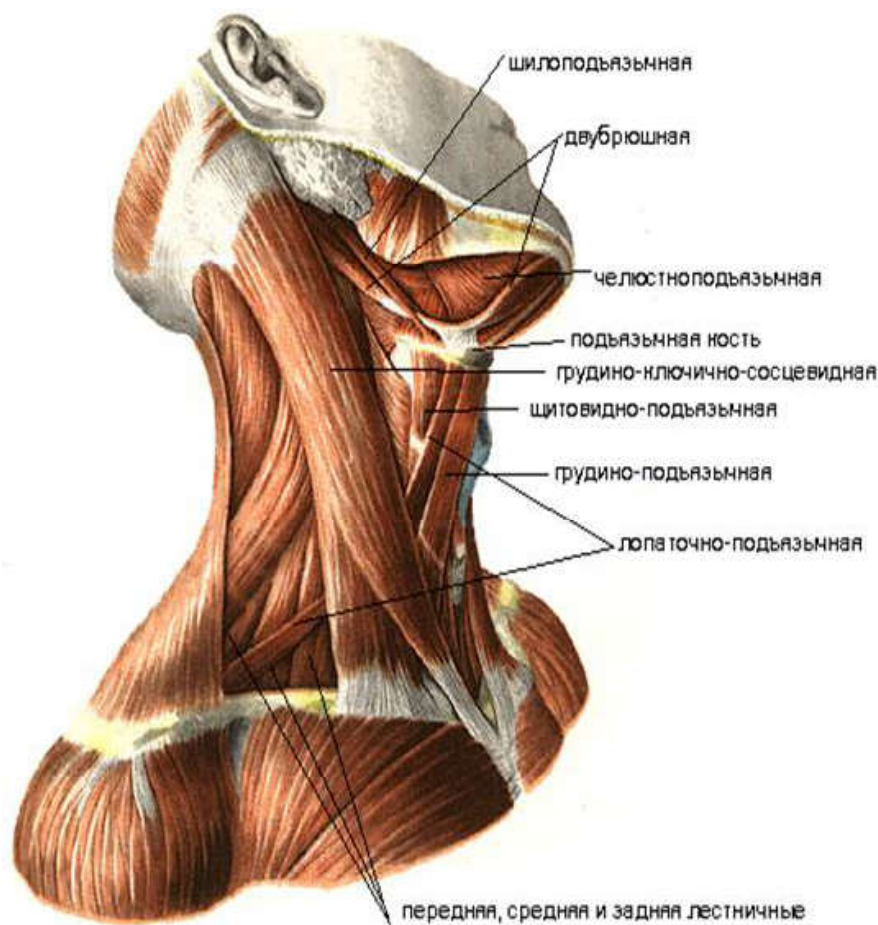


Рис. 4. Мышцы шеи (поверхностные и глубокие)

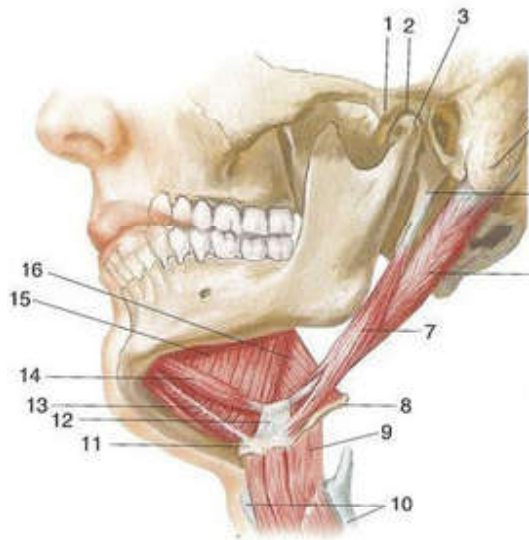
Поверхностные мышцы шеи. К поверхностным мышцам шеи срединной группы относятся надподъязычные мышцы:

- двубрюшная мышца (m. digastricus);
- шилоподъязычная мышца (m. stylohyoideus);
- челюстно-подъязычная мышца (m. mylohyoideus);
- подбородочно-подъязычная мышца (m. geniohyoideus).

Двубрюшная мышца имеет два брюшка, переднее и заднее, которые соединены между собой сухожилием. Переднее брюшко начинается от двубрюшной ямки нижней челюсти и идет назад и вниз и переходит в сухожилие. Заднее брюшко прикрепляется к сосцевидной вырезке височной кости.

Функция: при фиксированной подъязычной кости — опускание нижней челюсти; при фиксированной нижней челюсти — тянет подъязычную кость вверх (рис. 5).

Надподъязычные мышцы:



- 1 — суставной бугорок;
- 2 — нижнечелюстная ямка височной кости;
- 3 — головка нижней челюсти;
- 4 — сосцевидный отросток височной кости;
- 5 — шиловидный отросток височной кости;
- 6 — заднее брюшко двубрюшной мышцы;
- 7 — шилоподъязычная мышца;
- 8 — большой рог подъязычной кости;
- 9 — щито-подъязычная мышца;
- 10 — щитовидный хрящ;
- 11 — тело подъязычной кости;
- 12 — сухожильная петля;
- 13 — сухожильный шов;
- 14 — переднее брюшко двубрюшной мышцы;
- 15 — челюстно-подъязычная мышца;
- 16 — подъязычно-язычная мышца

Рис. 5. Надподъязычные мышцы

Шилоподъязычная мышца начинается от шиловидного отростка височной кости, дистальный конец расщепляется и, охватывая двумя ножками сухожилие двубрюшной мышцы, прикрепляется к телу и большому рогу подъязычной кости.

Функция: тянет подъязычную кость назад, вверх и кнаружи.

Челюстно-подъязычная мышца, плоская, неправильно треугольной формы. Мышца берет свое начало от *linea mylohyoidea* (внутренняя косая линия) нижней челюсти, пучки направляются сверху вниз и на срединной линии встречаются, образуя шов челюстно-подъязычной мышцы, который участвует в формировании дна ротовой полости и называется еще диафрагмой рта. Задние пучки прикрепляются к передней поверхности тела подъязычной кости. Постоянной неподвижной точки прикрепления (*punctum fixum*) мышца не имеет.

Функция мышцы — тянуть подъязычную кость вверх и кпереди при фиксированной нижней челюсти, при фиксированной подъязычной кости — опускать нижнюю челюсть.

Подбородочно-подъязычная мышца берет свое начало от подбородочной ости нижней челюсти, идет вниз и несколько назад, располагаясь над *m. mylohyoideus*, и прикрепляется к передней поверхности подъязычной кости.

Функция мышцы заключается в опускании нижней челюсти при фиксированной подъязычной кости. При фиксированной нижней челюсти двубрюшная мышца тянет подъязычную кость вверх и вперед.

Подбородочно-язычная мышца (*m. genioglossus*), располагается непосредственно под слизистой и прикрепляется через апоневроз к возвышению, расположенному в центре язычной поверхности нижней челюсти (*spina*

mentalis). Волокна мышцы идут по обеим сторонам от уздечки языка и прикрепляются к фасции под его спинкой, частично сливаясь с продольными и вертикальными мышцами языка. При сокращении этой мышцы язык выдвигается из полости рта вперед, а при одностороннем сокращении — тоже вперед, но с отклонением кончика в противоположную сторону.

Глубже подбородочно-подъязычной мышцы, частично покрывая ее, располагается **подъязычно-язычная мышца** (m. hyoglossus). Сокращаясь, эта мышца опускает корень языка, благодаря чему между спинкой языка с одной стороны и твердым и мягким небом — с другой на языке образуется небольшое углубление, по которому пищевой комок перемещается в процессе проглатывания пищи.

Глубокие мышцы шеи. К глубоким мышцам шеи относятся две группы мышц:

1. Боковая группа:

- передняя лестничная мышца (m. scalenus anterior);
- средняя лестничная мышца (m. scalenus medius);
- задняя лестничная мышца (m. scalenus posterior).

Функция мышц состоит в поднимании 1 и 2 ребра, способствуя расширению грудной полости.

2. Срединная группа:

- длинная мышца шеи (m. longus colli): сгибает шейную часть позвоночника;
- длинная мышца головы (m. longus capitis): наклоняет голову вперед и сгибает шейную часть.

Мимические мышцы головы. Все мимические мышцы располагаются вокруг естественных отверстий лица и по сути своей являются сжимателями или расширителями. Мимические мышцы начинаются на костях лицевого скелета и оканчиваются в коже, обуславливают чрезвычайную подвижность мягких тканей лица. К ним относятся:

- мышцы, окружающие глазную щель;
- мышцы, окружающие ротовую щель;
- мышцы, окружающие ноздри.

К мышцам, окружающим глазную щель, относят **круговую мышцу глаза**, m. orbicularis oculi (глазничная, вековая и слезная части). Все три части мышцы берут начало в области медиального угла глаза. Функция мышцы заключается в том, что глазничная часть (pars orbitalis) суживает глазничную щель, образует складки в окружности глазницы и разглаживает поперечные складки в области кожи лба. Вековая часть (pars palpebralis) при сокращении смыкает веки, при этом верхние пучки тянут кожу бровей вниз, нижние пучки тянут кожу щеки вверх. Слезная часть (pars lacrimalis) при своем со-

кращении расширяет слезный мешок и слезные каналы, способствуя отведению слезной жидкости. Сокращаясь целиком, мышца замуривает глаза, при этом кожа вокруг глаз образует радиальные складки (рис. 6).

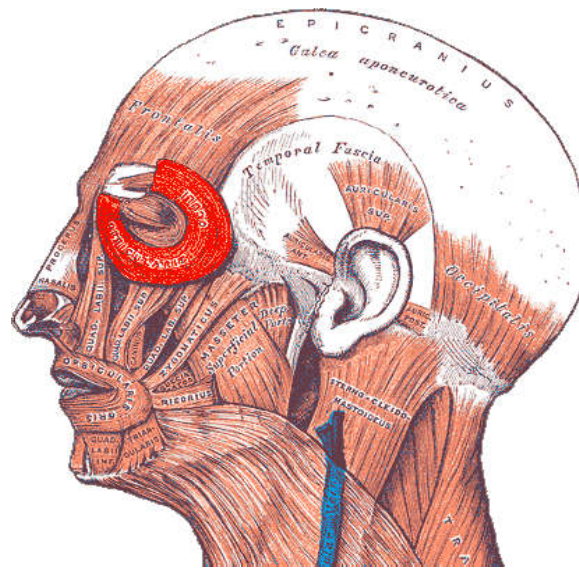


Рис. 6. Круговая мышца глаза (m. orbicularis oculi)

Мышца, сморщивающая бровь (m. corrugator supercilii). Начинается от лобной кости, расположенной над слезной костью, направляется вверх по ходу надбровной дуги и прикрепляется к коже бровей. Здесь пучки мышцы переплетаются с мышечными пучками лобной мышцы. Функция мышцы: сводить кожу бровей к срединной линии, образуя вертикальные складки (рис. 7).

Мышца гордецов (m. procerus) начинается в виде продолговато-плоских пучков на спинке носа от носовой кости и от апоневроза носовой мышцы и прикрепляется к коже надпереносья (в области глабелла), соединяется с лобной мышцей. Функция мышцы: образовывать у корня носа поперечные складки (рис. 8).

Мышца, опускающая бровь (m. depressor supercilii), начинается более узкой своей частью от верхней трети боковой части носовой кости, кнаружи от мышцы гордецов, и, постепенно расширяясь, направляется кверху, прикрепляется к коже медиальной области бровей. Функция мышцы: опускать бровь книзу и несколько кнутри. Участвует в «замуривании» глаз.

Мышцы, окружающие ротовую щель. Круговая мышца рта, (m. orbicularis oris) или кольцевая мышца рта образована круговыми мышечными пучками, расположенными в толще губ. Мышечные пучки плотно сращены с кожей. Поверхностные слои этой мышцы принимают в свой состав пучки мышц, подходящих к ротовой щели. В мышце различают краевую и губную часть (pars marginalis et labialis) (рис. 9).

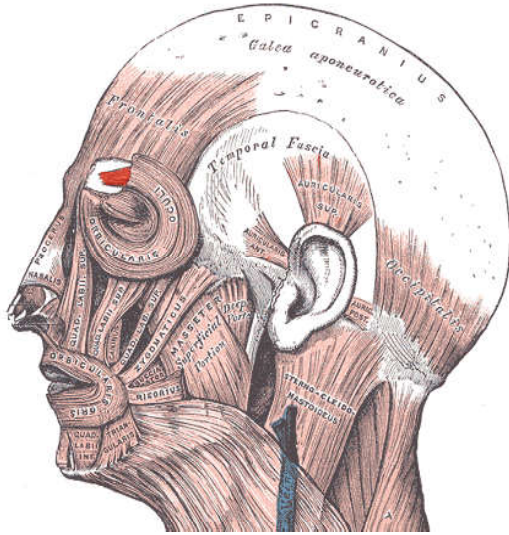


Рис. 7. Мышца, сморщивающая бровь (m. corrugator supercilii)

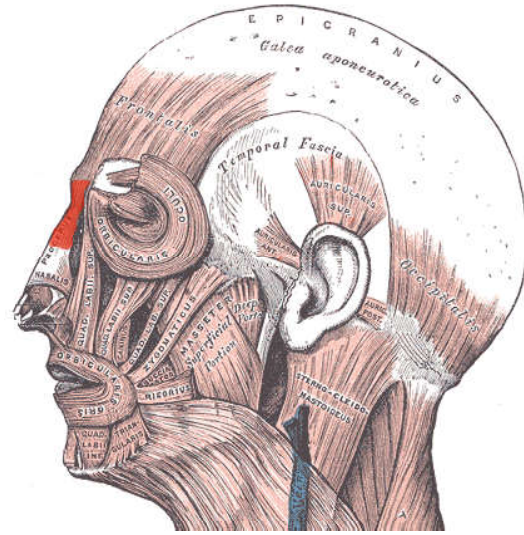


Рис. 8. Мышца гордецов (m. procerus)

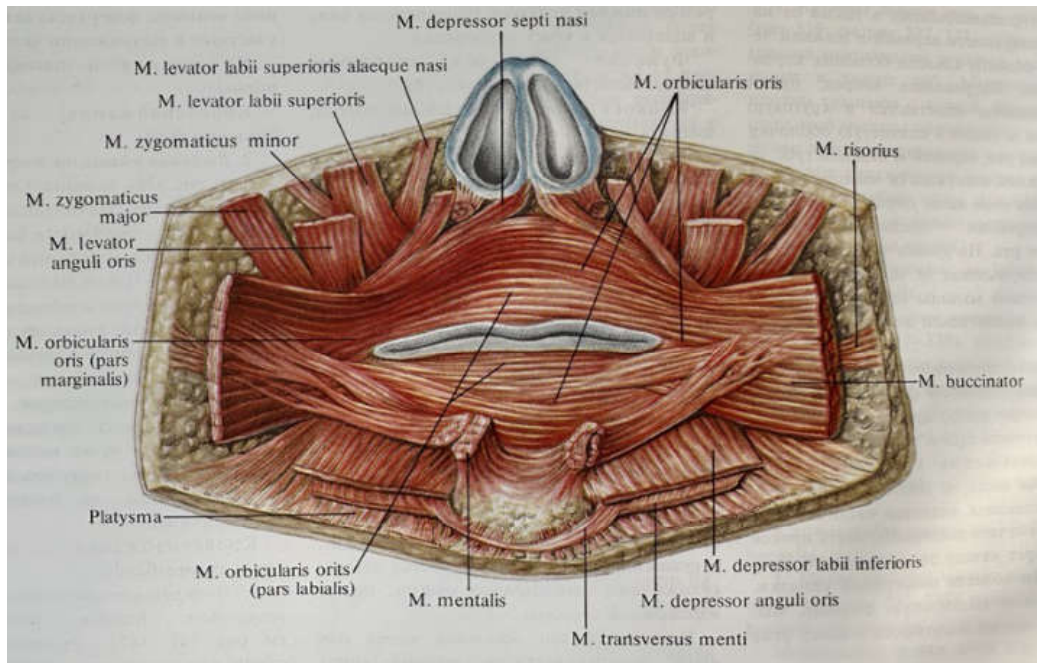


Рис. 9. Мышцы, окружающие ротовую щель

Функция мышцы заключается в том, что при сокращении ее периферической части губы стягиваются и выдвигаются вперед, когда же сокращается часть, лежащая под красной каймой губ, то губы, плотно сближаясь между собой, заворачиваются внутрь, вследствие чего красная кайма скрывается. Круговая мышца рта, располагаясь вокруг рта, выполняет функцию жома (сфинктера), то есть мышцы, закрывающей отверстие рта. В этом отношении она является антагонистом радиальным мышцам рта, то есть мышцам, расходящимся от него по радиусам и открывающим рот (рис. 10).

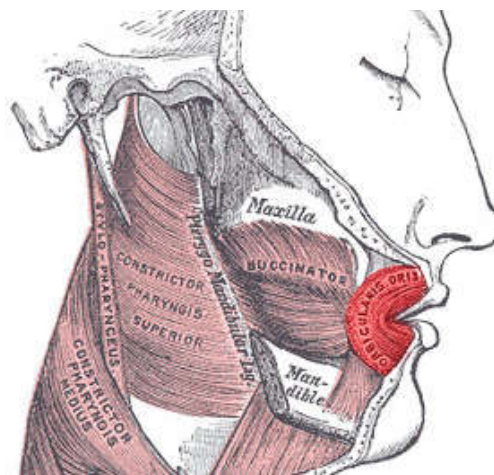


Рис. 10. Круговая мышца рта (m. orbicularis oris)

Мышца, поднимающая верхнюю губу и крыло носа (m. levator labii superioris alaeque nasi) располагается рядом с мышцей, поднимающей верхнюю губу. Начинается от основания лобного отростка верхней челюсти, заканчивается в области крыла носа. При сокращении поднимает верхнюю губу, углубляя носогубную складку, тянет крыло носа кверху, расширяя ноздри.

Малая скуловая мышца (m. zygomaticus minor) начинается от передней поверхности скуловой кости. Медиальные пучки этой мышцы переплетаются с мышечными пучками круговой мышцы глаза. Мышца вплетается в кожу носогубной складки, которую углубляет при сокращении. Тянет верхнюю губу вверх и латерально, углубляя носогубную складку (рис. 11).

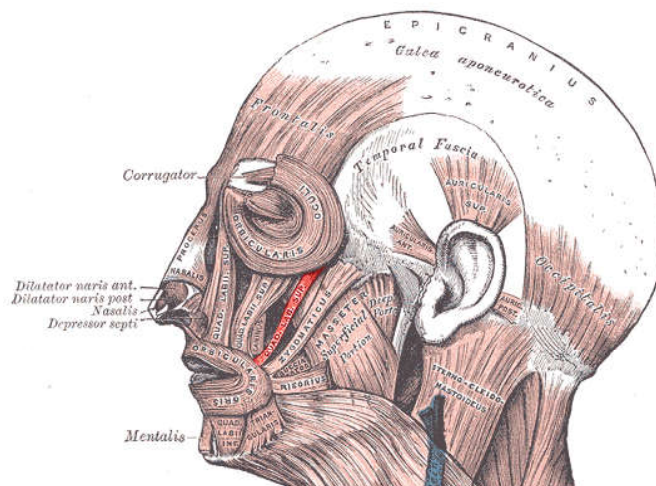


Рис. 11. Малая скуловая мышца (m. zygomaticus minor)

Большая скуловая мышца (m. zygomaticus major) начинается от наружной поверхности скуловой кости. Часть мышечных пучков является продолжением круговой мышцы глаза. Направляясь вниз и медиально, скуловая мышца вплетается в круговую мышцу рта и кожу угла рта. Оттягивает угол

рта кверху и латерально, причем носогубная складка сильно углубляется. При таком действии мышцы лицо становится смеющимся, поэтому большая скуловая мышца является преимущественно мышцей смеха (рис. 12).

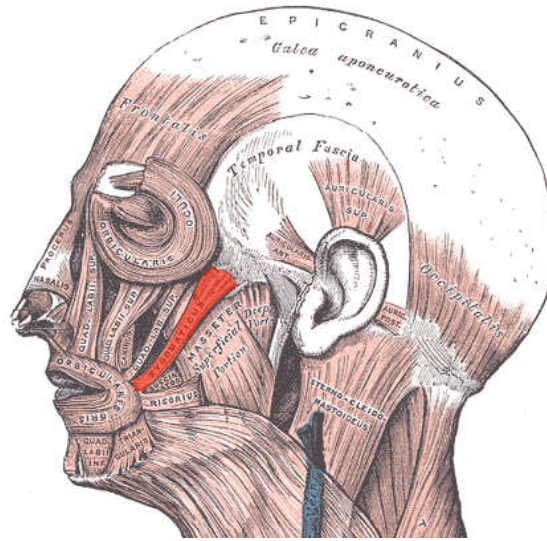


Рис. 12. Большая скуловая мышца (m. zygomaticus major)

Мышца, поднимающая угол рта (m. levator anguli oris) располагается под мышцей, поднимающей верхнюю губу, и большой скуловой мышцей. Берет начало от fossa canina, ниже подглазничного отверстия, и прикрепляется к углу рта. Тянет угол рта кверху (рис. 13).

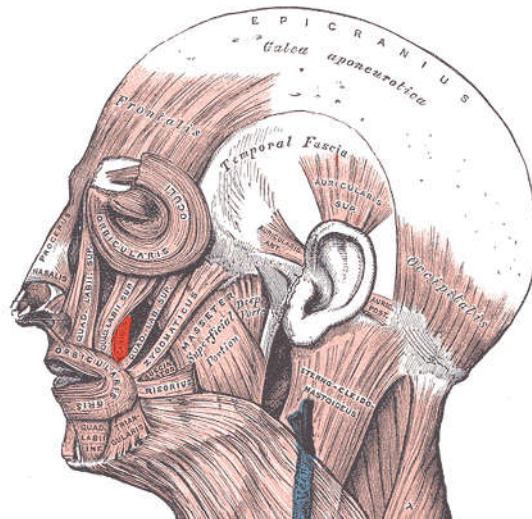


Рис. 13. Мышца, поднимающая угол рта (m. levator anguli oris)

Мышца, опускающая угол рта (m. depressor anguli oris) начинается широким основанием от передней поверхности нижней челюсти, ниже подбородочного отверстия. Направляясь вверх, мышца суживается, достигает

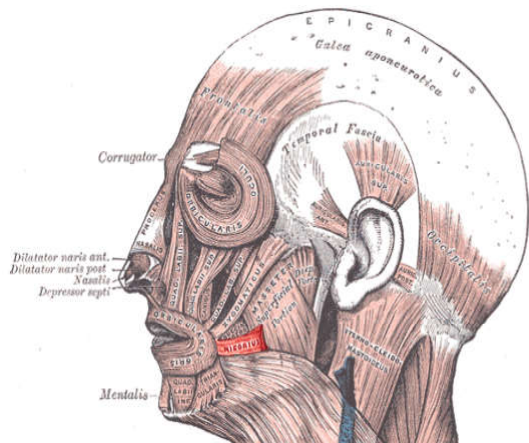


Рис. 15. Мышца смеха (m. risorius)

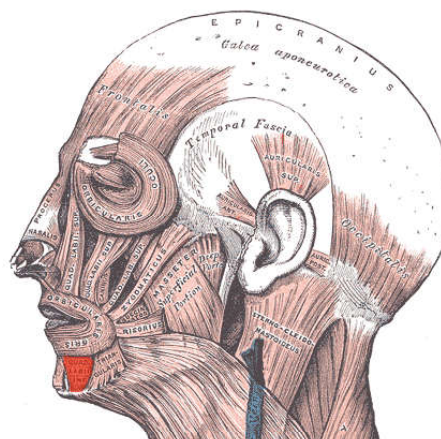


Рис. 16. Мышца, опускающая нижнюю губу (m. depressor labii inferioris)

Щечная мышца (m. buccinator) начинается от нижней трети переднего края ветви нижней челюсти (от щечного гребня (crista buccinatoria mandibulae), крылонижнечелюстного шва (raphe pterygomandibularis), а также от наружной поверхности верхней и нижней челюстей в области альвеол луночек вторых больших коренных зубов. Направляясь вперед, пучки щечной мышцы вплетаются в круговую мышцу рта, а также в слизистую оболочку и кожу угла рта, верхней и нижней губ; при этом часть верхних пучков переходит на нижнюю губу, а часть нижних пучков — на верхнюю губу. К наружной поверхности мышцы прилегает жировое тело щеки (corpus adiposum buccae), к внутренней — слизистая оболочка преддверия рта. На уровне переднего края жевательной мышцы средние отделы щечной мышцы прорывает выводной проток околоушной железы. Оттягивает углы рта в стороны, вместе с круговой мышцей рта прижимает внутреннюю поверхность щек к зубам, сжимает щеки, предохраняет слизистую оболочку ротовой полости от прикусывания при жевании (рис. 17).

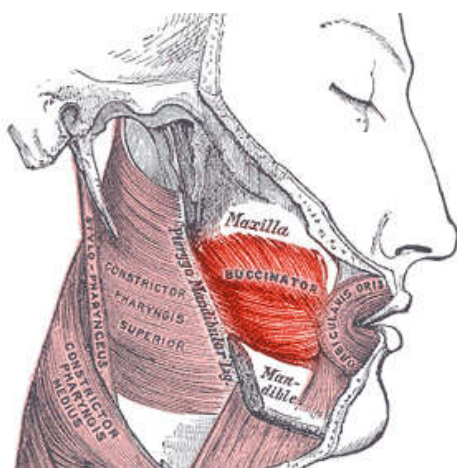


Рис. 17. Щечная мышца (m. buccinator)

Подбородочная мышца (*m. mentalis*) начинается рядом с мышцей, опускающей нижнюю губу, от альвеолярного пенцела резцов нижней челюсти, направляется вниз и вплетается в кожу подбородка. Функция мышцы заключается в том, что она поднимает кверху кожу подбородка, причем на ней образуются как небольшие, так и большие ямочки; подает кверху нижнюю губу, придавливая ее к верхней (рис. 18).

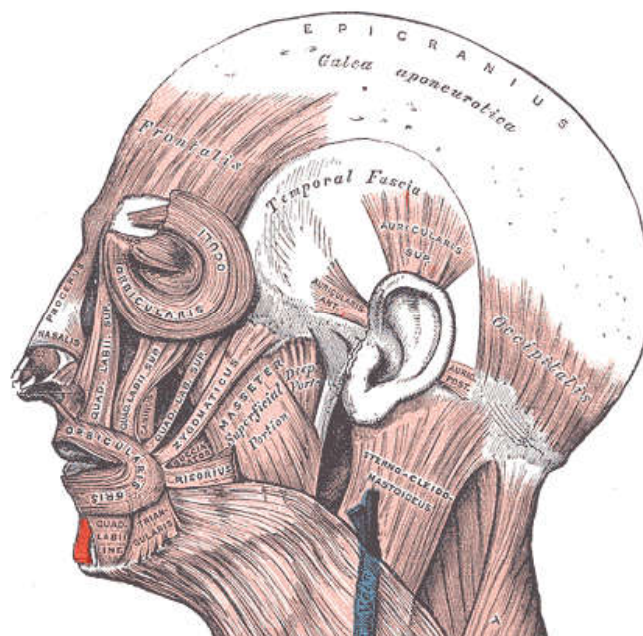


Рис. 18. Подбородочная мышца (*m. mentalis*)

Появление лобных морщин, носогубных складок, второго подбородка, «колец Венеры» и других проблем в области лица и шеи — результат негативных изменений, связанных со многими структурами тела, в том числе и с мышечной системой. Мышцы лица и шеи выполняют свои основные функции и задействованы в процессах старения. Нервные тики, паралич Белла и другие болезни также имеют тесную связь с лицевыми мышцами, которые играют особенно важную роль в периоде восстановления, когда нормализация тонуса является важным этапом на пути к выздоровлению. На фоне тесной взаимосвязи становится понятно, что изучение особенностей строения мышц лица и шеи — первоочередная задача при решении вопросов коррекции различных дефектов, вызванных как возрастными изменениями, так и какими-либо нарушениями, связанными с патологическими процессами в зубочелюстной системе.

ФАРМАКОТЕРАПИЯ В КОМПЛЕКСНОМ ЛЕЧЕНИИ РАССТРОЙСТВ ЖЕВАТЕЛЬНО-РЕЧЕВОГО АППАРАТА

Боль является одним из самых распространенных симптомов в современной клинической практике. В соответствии с термином Международной ассоциации по изучению боли (The International Association for the Study of Pain — IASP), боль определяется как «неприятное сенсорное и эмоциональное переживание, связанное с истинным или потенциальным повреждением ткани». Наиболее часто встречается ноцицептивная (от лат. *nocere* — повреждение, причиняющее страдания) боль, связанная с активацией периферических болевых рецепторов вследствие локального повреждения, вызванного травмой, воспалением, отеком или ишемией тканей, хирургическим вмешательством, стойким спазмом поперечнополосатых или гладких мышц и рядом других причин. Говоря о боли, следует помнить о болевом пороге, который индивидуален для каждого, а один и тот же уровень раздражения может восприниматься в разной степени выраженности болевого субъективного ощущения. Необходимо отметить, что и само проведение болевых сигналов в ноцицептивной системе не эквивалентно ощущаемой боли.

Боль относится к наиболее важным субъективным признакам болезни и подразделяется на острую и хроническую. Под острой (преходящей) понимают боль, обусловленную острым заболеванием, травмой, и прекращающуюся по мере выздоровления и заживления ран. Хроническая (персистирующая) боль связана с длительно существующим патологическим процессом или посттравматическим состоянием и продолжается от 1–3 месяцев до нескольких лет. Медицинские вмешательства, травмы, острые и хронические заболевания сопряжены с болью, требующей применения анальгетических средств.

Заболевания височно-нижнечелюстных суставов представляют собой сложный симптомокомплекс, как правило, сопряженный с нарушением функционирования жевательных мышц. Эпидемиологические исследования показали, что мышечные нарушения, смещения дисков и репозиция суставных головок височно-нижнечелюстных суставов являются наиболее распространенными симптомами дисфункций височно-нижнечелюстного сустава. Возникновение и прогрессирование осложнений у пациентов стоматологического профиля связано с повреждением или структурными изменениями височно-нижнечелюстного сустава. Боль, аномалии прикуса, темпоромандибулярные нарушения, шумы в суставах, снижение слуха — вот наиболее частые и основные жалобы пациентов.

Сопутствующие головные боли и нарушения сна резко усугубляют влияние данной патологии на жизнь пациентов. Последние 25 лет для облегчения болевого синдрома болезней височно-нижнечелюстного сустава ис-

пользуются фармацевтические препараты. Однако они способствуют только снятию симптомов, не устраняя проблему в целом.

К наиболее эффективным фармакологическим препаратам, используемым в лечении дисфункции височно-нижнечелюстного сустава, относятся нестероидные противовоспалительные средства, опиоиды, кортикостероиды, анксиолитики, миорелаксанты, антидепрессанты и противосудорожные средства. Однако стоит помнить, что постоянное применение этих препаратов приводит к нарушению работы желудочно-кишечного тракта и возникновению психосоматических проблем.

Эффективность обезболивания при традиционном назначении опиоидов в качестве монотерапии не превышает 25–30 %, поскольку их эффективная анальгетическая доза часто близка к дозе, при которой развиваются угнетение дыхания, седативный эффект, парез желудочно-кишечного тракта, дисфункция мочевых и желчевыводящих путей. Это негативно сказывается на состоянии пациентов в целом, способствует развитию респираторных и тромбозных осложнений, что обуславливает ограничение суточной дозы препарата и, как следствие, в большинстве случаев приводит к неадекватному обезболиванию. Одно из основных направлений совершенствования обезболивания — применение препаратов, способных потенцировать обезболивающий эффект опиоидов. Стратегия профилактического обезболивания с помощью ненаркотических анальгетиков, в первую очередь, нестероидных противовоспалительных препаратов, признается в качестве одного из основных путей для улучшения контроля боли при минимизации побочных эффектов. Однако и добавление нестероидных противовоспалительных препаратов не всегда устраняет послеоперационную боль, что обуславливает применение ко-анальгетиков (сопутствующих анальгетиков) — препаратов, продемонстрировавших болеутоляющие свойства в сочетании с классическими анальгетиками и уменьшающих болезненные состояния разного происхождения.

Мидокалм — миорелаксант с центральным механизмом действия

Препарат не оказывает негативного влияния на кору головного мозга, не уменьшает продолжительность бодрствования, обладает адrenoблокирующим и спазмолитическим эффектами, вследствие чего повышается перфузия тканей.

Препарат оказывает следующее воздействие на организм человека:

- обладает местным анестезирующим эффектом, так как основное активное вещество (толперизон) по своему эффекту схоже с лидокаином;
- устраняет защемление нервных корешков и окончаний мышцами, находящимися в спазме;

- оказывает общее расслабляющее воздействие на все группы мышц в организме;
- угнетает гипервозбудимость нервных клеток;
- тормозит сообщение нервных импульсов от головного мозга к спинному мозгу и мышцам.

Исследования выявили, что толперизон способен накапливаться в определенных участках спинного и головного мозга за счет интенсивного проникновения в них через нервную ткань. По химической структуре толперизон схож с лидокаином. Подобно ему оказывает воздействие на мембраны клеток, предотвращая их разрушение и укрепляя их. Также в ходе исследований было доказано, что толперизон оказывает угнетающее воздействие на потенциал-зависимые кальциевые каналы и влияние на частоту и амплитуду потенциала действия (возбуждения), проходящего по мембране клетки. Это объясняется тем, что вещество понижает электрическую возбудимость первичных афферентных волокон, двигательных нейронов и активность потенциал-зависимых натриевых каналов. Предполагается, что помимо мембраностабилизирующего воздействия, вещество способно тормозить выброс медиатора — химического вещества, участвующего в межклеточной передаче нервного импульса, а также обладает антимускариновым действием и слабовыраженными свойствами альфа-адренергических антагонистов.

В странах СНГ толперизон представлен оригинальным препаратом Мидокалм® («Гедеон Рихтер») в двух лекарственных формах: таблетки Мидокалм®, покрытые пленочной оболочкой, по 150 мг, и уникальная форма — раствор для внутривенного и внутримышечного введения.

Показаниями к применению Мидокалма может служить лечение патологически повышенного тонуса жевательных мышц и мышечных спазмов жевательных мышц, обусловленных органической неврологической патологией, лечение мышечных контрактур, сопровождающих болезни височно-нижнечелюстного сустава. Препарат участвует в восстановительном лечении после оперативных вмешательств в области челюстно-лицевой хирургии.

Мидокалм эффективно ослабляет мучительный для пациента спазм и напряжение мышц, улучшает двигательные функции, что позволяет снизить дозы нестероидных противовоспалительных препаратов и, соответственно, уменьшить риск опасных осложнений, особенно эрозивно-язвенных поражений желудочно-кишечного тракта. Отмечены хорошая переносимость препарата и низкая частота побочных реакций. Включение в комплексную терапию боли Мидокалма в суточной дозе 450 мг сокращает время лечения, уменьшает сроки временной нетрудоспособности, улучшает общее состояние пациентов. При остеоартрозе и других суставных болезнях часто определяется повышенное напряжение скелетных мышц, ухудшающее функциональную активность и качество жизни пациента. При болезнях височно-нижнече-

люстного сустава Мидокалм эффективно снижает мышечный тонус и уменьшает выраженность ригидности, что способствует нарастанию амплитуды движений в суставах. Для пациентов с острой болью чаще используется ступенчатая схема назначения внутримышечно инъекций Мидокалм в течение 5–7 дней (по 1 ампуле утром и вечером), затем прием препарата Мидокалм внутрь по 1 таблетке (150 мг) 3 раза в сутки не менее 10 дней для достижения устойчивого результата лечения (рис. 19).

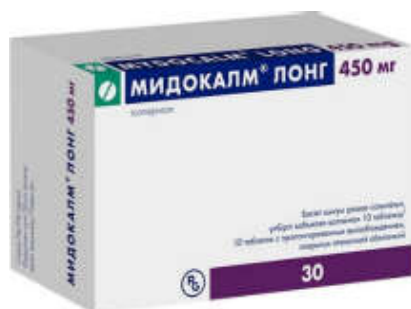

Рис. 19. Таблетированная форма препарата Мидокалм® лонг

В других случаях, особенно если пациент отказывается от инъекций, целесообразно применение препарата Мидокалм внутрь с самого начала лечения по 1 таблетке 3 раза в сутки (450 мг/сут) длительностью по показаниям, но в среднем не менее 20 дней.

ТОЛПЕРИЗОН — МИОРЕЛАКСАНТ С ЦЕНТРАЛЬНЫМ МЕХАНИЗМОМ ДЕЙСТВИЯ

Фармакодинамика **Толперизона** обладает характерной особенностью оптимального сочетания миорелаксирующего и анальгетического эффектов, при котором уменьшение выраженности боли обусловлено не только целенаправленным расслаблением мышц, но и непосредственным центральным анальгетическим действием. Эти свойства препарата определяются его химической структурой, близкой к таковой лидокаина. Подобно лидокаину, Толперизон обладает мембраностабилизирующим действием. Толперизон дозозависимым образом тормозит активность натриевых каналов клеточных мембран нейронов. Основная точка приложения действия толперизона на уровне головного мозга — каудальная часть ретикулярной формации ствола мозга, которая играет важную роль в регуляции мышечного тонуса. Толперизон тормозит проводимость импульсов в первичных афферентных волокнах и двигательных нейронах, что приводит к блокированию спинномозговых моно- и полисинаптических рефлексов.

Толперизон является блокатором потенциалзависимых кальциевых каналов. Это позволяет предполагать, что антиспастический эффект препарата,

наряду с мембраностабилизирующим действием, может быть дополнительно связан с торможением выброса возбуждающих нейромедиаторов в результате ограничения поступления Ca^{2+} в синапсы.

Толперизон также блокирует повышение активности задних рогов спинного мозга, вызываемое стимуляцией ноцицепторов афферентных волокон, которое считается одним из механизмов формирования хронической боли. Таким образом, Толперизон действует практически на все патогенетические механизмы формирования болевого синдрома и мышечно-тонических нарушений и эффективно разрывает цепь патологических событий: повреждение → боль → мышечный спазм → боль.

В течение многих лет Толперизон успешно применяется для лечения спастичности при заболеваниях нервной системы, а также в терапии мышечного спазма и миофасциального болевого синдрома при заболеваниях опорно-двигательного аппарата. Основой формирования миофасциального болевого синдрома является миофасциальная дисфункция, которая определяется как нарушения функции той или иной мышцы, возникающие в связи с ее перегрузкой и проявляющиеся мышечным спазмом, наличием в напряженных мышцах болезненных мышечных уплотнений или локальной мышечной гипертонии и триггерных точек.

Выделяют «большие» и «малые» диагностические критерии миофасциального болевого синдрома.

К «большим» обязательным критериям относятся:

- 1) жалобы на локальную или региональную боль;
- 2) ограничение объема движений;
- 3) пальпируемый «тугой» тяж в пораженной мышце;
- 4) наличие в пределах «тугого» тяжа участка повышенной чувствительности — триггерной точки;
- 5) характерная для данной пораженной мышцы зона отраженной боли.

Дополняет диагностику наличие 1 из 3 «малых» критериев:

- 1) уменьшение боли при растяжении пораженной мышцы;
- 2) воспроизводимость боли при стимуляции триггерной точки;
- 3) вздрагивание при пальпации триггерной точки пораженной мышцы.

Применение Толперизона в лечении миофасциального болевого синдрома является патогенетически обоснованным, его эффективность и безопасность подтверждены в целом ряде клинических исследований при лечении пациентов с дегенеративными или воспалительными заболеваниями опорно-двигательного аппарата. Препарат в суточной дозе 450 мг снижает болезненный мышечный спазм, уменьшает боль при острых и хронических болевых мышечно-тонических и миофасциальных синдромах. Отмечено, что по фармакологическим свойствам Толперизон отличается от других миорелаксантов тем, что в результате мембраностабилизирующего действия оказы-

вает мышечно-расслабляющий эффект без седативного действия. Отсутствие седативного эффекта позволяет успешно сочетать его с лечебной гимнастикой и двигательной активизацией пациентов с острыми и хроническими болевыми синдромами.

В числе возможных факторов, способствующих развитию миофасциального болевого синдрома, указываются психологические. Стресс обычно сопровождается мышечным напряжением, в состоянии хронического стресса изменяются двигательный стереотип и так называемая психомоторика. Ряд исследований показывает влияние психологических факторов на развитие послеоперационной боли в травматологии и ортопедии. Еще одной областью применения Толперизона является челюстно-лицевая хирургия. Лицевые боли могут быть обусловлены дисфункцией височно-нижнечелюстного сустава и миофасциальным болевым синдромом лица, клинически проявляющимся изменениями в жевательной мускулатуре, в частности, мышечным спазмом, который ограничивает движения нижней челюсти.

Характерными диагностическими признаками миофасциального болевого синдрома лица в настоящее время считаются боль в жевательных мышцах, которая усиливается при движениях нижней челюсти, ограничение подвижности нижней челюсти (вместо нормального открывания до 46–56 мм рот открывается только в пределах 15–25 мм между резцами), щелканье и крепитация в суставе, S-образное отклонение нижней челюсти в сторону или вперед при открывании рта, боль при пальпации мышц, поднимающих нижнюю челюсть. В жевательной мускулатуре у таких пациентов обнаруживаются (при бимануальном исследовании) болезненные уплотнения, в толще которых выявляются мышечные триггерные точки. Применение Толперизона актуально и после хирургических операций на лице.

Болевая импульсация с пораженного внутреннего органа или сустава приводит к защитному напряжению соответствующих мышц для создания мышечного корсета вокруг больного органа или иммобилизации сустава. Соответственно, и хирургические вмешательства на внутренних органах могут обуславливать появление миофасциального болевого синдрома в послеоперационном периоде.

Еще одной фармакологической особенностью Толперизона является способность усиливать периферический кровоток независимо от влияния центральной нервной системы, что обуславливает использование препарата в составе комплексной терапии облитерирующих заболеваний сосудов (облитерирующий атеросклероз, диабетическая ангиопатия, облитерирующий тромбангиит, болезнь Рейно, диффузная склеродермия) и заболеваний, возникающих в результате расстройства иннервации сосудов (acroцианоз, интермиттирующая ангионевротическая дисбазия).

Применение Толперизона приводит к улучшению регионарной гемодинамики за счет снятия ангиоспазма и снижения мышечного тонуса, что позволяет улучшить прогноз течения заболевания и избежать развития серьезных осложнений. Также на фоне терапии Толперизоном отмечается уменьшение агрегационной способности тромбоцитов и уменьшение вязкости крови, что оказывает дополнительное положительное влияние на состояние системной и регионарной макро- и микроциркуляции.

Дозировка препарата (рис. 20) зависит от возраста пациента. Так, детям 3–14 лет необходимо принимать 3–5 мг на 1 кг веса 3 раза в день. Подросткам старше 14 лет и взрослым рекомендованная суточная дозировка составляет 100–150 мг, которую необходимо разбить на три применения. Разделение суточной дозы производят для достижения равномерной концентрации Толперизона. В зависимости от причины приема лекарства, дозировка может постепенно увеличиваться. Максимальная суточная доза составляет 450 мг.

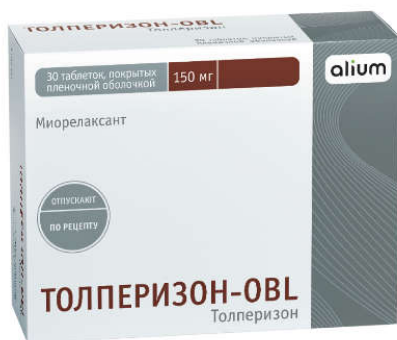

Рис. 20. Таблетированная форма препарата Толперизон

Длительность курса приема препарата зависит от диагноза и клинической картины основного заболевания, также учитывается индивидуальная переносимость компонентов лекарственных средств.

КЛИНИЧЕСКИЕ ПРОТОКОЛЫ

Согласно клиническим протоколам, утвержденным приказом № 84 МЗ РБ от 10. 08. 2022 года, врач-стоматолог-ортопед, врач-стоматолог-хирург, врач-стоматолог-ортодонт, челюстно-лицевой хирург могут назначать следующие препараты для лечения болезней ВНЧС согласно приложению № 5 к клиническому протоколу «Диагностика и лечение пациентов с болезнями височно-нижнечелюстного сустава» (табл. 1).

Основные лекарственные средства, применяемые при лечении пациентов (взрослое население) с болезнями височно-нижнечелюстного сустава

Международное непатентованное наименование лекарственного средства	Лекарственные формы, дозировки	Способ применения, режим дозирования
М01 Нестероидные противовоспалительные препараты		
Ибупрофен	Таблетки, покрытые пленочной оболочкой, 200 мг; капсулы 200 мг; суспензия 200 мг/5 мл	Ибупрофен назначают взрослым внутрь по 200 мг 3–4 раза в сутки. Для достижения быстрого терапевтического эффекта доза может быть увеличена до 400 мг 3 раза в сутки. При достижении лечебного эффекта суточную дозу лекарственного средства уменьшают до 600–800 мг. Утреннюю дозу принимают до еды, запивая достаточным количеством воды (для более быстрого всасывания препарата). Остальные дозы принимают на протяжении дня после еды. Максимальная суточная доза составляет 1200 мг. Повторную дозу принимать не чаще, чем через 4 часа. Длительность применения при болевом синдроме 3–5 дней
Нимесулид	Таблетки 100 мг; гранулы для приготовления суспензии 100 мг	Внутрь после еды по 100 мг 2 раза в сутки. Максимальная длительность приема 15 суток
Целекоксиб	Капсулы 100 мг; капсулы 200 мг	Для приема внутрь. Разовая доза составляет от 100 мг до 400 мг. Длительность применения при болевом синдроме 3–5 дней
М03В Миорелаксанты центрального действия		
Толперизон	Таблетки, покрытые пленочной оболочкой, 50 мг; таблетки, покрытые пленочной оболочкой, 150 мг	Лекарственное средство принимают внутрь, после еды, не разжевывая, запивая стаканом воды. Рекомендованная суточная доза в зависимости от индивидуальной потребности и переносимости препарата пациентом составляет 150–450 мг, разделенная на 3 приема

МЕХАНИЗМ ДЕЙСТВИЯ БОТУЛИНИЧЕСКОГО ТОКСИНА ТИПА А

Лекарственное средство на основе клостридиального нейротоксина было получено в виде одиночной неактивной полипептидной цепочки, выделенной при бактериальном лизисе. Под действием бактериальных и тка-

невых протеаз этот неактивный полипептид распадается на две активные нейротоксические составляющие — тяжелую и легкую цепи. Легкая цепь нейротоксина — своеобразная «боеголовка», которая, проявляя протеолитическую активность, разрушает внутриклеточный транспортный белок, что и приводит к нарушению транспорта синаптического пузырька с ацетилхолина и высвобождению ацетилхолина в синаптическую щель.

Комплекс ботулинического токсина типа А в физиологических условиях (рН = 7,0–7,3), например, при введении в мышцу, становится нестабильным и немедленно диссоциирует, что приводит к освобождению нейротоксина от связанных с ним нейтральных протеинов, и только после этого нейротоксин обретает способность влиять на нервно-мышечную передачу.

Основное действие ботулинического токсина типа А заключается в том, что на пресинаптическом уровне он тормозит высвобождение ацетилхолина в терминалях холинэргических нейронов.

Актуальными являются два способа действия ботулинического токсина типа А:

1. Прямое (периферическое) воздействие:

– на двигательные нервные волокна (нарушение нервно-мышечной передачи);

– вегетативные нервные волокна (блокада окончаний ганглионарных нервов, а также окончаний постганглионарных парасимпатических и симпатических нервов).

2. Непрямое (центральное) действие ботулинического токсина типа А.

Ботулинический токсин типа А химически денервирует поперечнополосатую мускулатуру. Механизм действия заключается в пресинаптической блокаде белков, обеспечивающих транспорт везикул ацетилхолина, присутствие которого необходимо для осуществления двигательной активности мышц. Процесс пресинаптической блокады транспортных белков с помощью ботулинического токсина типа А является необратимым и занимает в среднем 30–60 минут. Несмотря на то, что клеточные эффекты развиваются очень быстро и необратимо, клиническое миорелаксирующее действие препарата после инъекции начинает проявляться через несколько дней. Через 1–2 месяца после инъекции начинается процесс образования новых нервных терминалей от аксонов, где прежде был блокирован транспорт ацетилхолина, с образованием новых функционально активных нервно-мышечных синапсов, что приводит в конечном итоге к восстановлению мышечных сокращений через 3–6 месяцев после инъекции.

ОСНОВНЫЕ ЭФФЕКТЫ, ВЫЗЫВАЕМЫЕ ВВЕДЕНИЕМ В МЫШЦУ ПРЕПАРАТОВ БОТУЛИНИЧЕСКОГО ТОКСИНА ТИПА А

Блокирование нервно-мышечной передачи, вызванное введением ботулинического токсина типа А, приводит к целому ряду как пресинаптических (в терминали двигательного аксона), так и постсинаптических (в мышце) эффектов.

Пресинаптические эффекты. Ботулинический токсин типа А не влияет на анатомическую целостность терминалей аксона двигательного нерва, но его введение приводит к таким же изменениям, как и при перерезке нерва: индуцируется чрезмерно быстрый рост компенсаторных окончаний — терминальных ветвлений. Это явление получило название «спрутинг». Терминальный спрутинг обнаруживается уже через 24 часа после введения ботулинического токсина типа А. Он начинается от претерминальных перехватов Ранье проксимальнее концевой пластинки (так что ветвление происходит над концевой пластинкой) и продолжается в основном вдоль продольной оси мышечных волокон. Вновь сформированные нервно-мышечные соединения чаще находятся в непосредственной близости от первоначального синапса или в небольшом отдалении от него. Новые нервно-мышечные соединения образуют расширенную зону концевой пластинки, в результате чего мышечное волокно может быть иннервировано более чем одной терминалью аксона. Приблизительно через 12 недель везикулярный транспорт ацетилхолина через заблокированную терминаль возобновляется, при этом терминали компенсаторной иннервации исчезают.

Способность двигательных альфа-мотонейронов (а-МН) к спрутингу после введения в мышцу ботулинического токсина типа А зависит от следующих факторов:

- гистохимического состава мышцы (быстрые или медленные волокна);
- серотипа ботулинического токсина;
- дозы введенного препарата;
- возраста пациента (у молодых людей развивается быстрее).

Постсинаптические эффекты. Трофическое действие ацетилхолина обеспечивает нормальную ферментативную активность мышцы. Введение ботулинического токсина типа А снижает в мышце ферментативный метаболизм. Визуально размер мышцы, ее гистохимическая дифференцировка на медленные и быстрые волокна становятся менее явными. Кроме того, в результате введения ботулинического токсина типа А в мышце регистрируются потенциалы фибрилляций и положительные острые волны, которые обычно встречаются после хирургической денервации. Световая и электронная микроскопия показывают, что после введения ботулинического токсина типа А во всех типах мышечных волокон происходят обратимые изменения. Эти изменения включают сокращение числа миофиламентов с уменьшени-

ем площади поперечного сечения мышечного волокна, снижение плотности мышечной ткани и содержания лизосом, а также уменьшение содержания структурных тубулиновых пучков саркоплазматического ретикулула. Быстрее атрофируются и раньше восстанавливаются мышцы с преобладанием медленных волокон I типа. Сравнительное гистологическое исследование круговой мышцы глаза у пациентов с блефароспазмом, получавших лечение ботулиническим токсином, не выявило в ней достоверных морфологических изменений (сравнение проводили с биоптатами, взятыми у пациентов, не получавших ботулотоксин). Кроме того, по результатам комплексной электронной микрографии мимических и жевательных мышц, проведенной после многократных инъекций препаратов ботулинического токсина типа А, не выявлено необратимых изменений функционального состояния тестируемых мимических и жевательных мышц.

Противоболевой эффект ботулинического токсина типа А

Противоболевой, анальгетический эффект ботулинического токсина типа А был обнаружен при использовании ботулотоксина по показаниям, не связанным с обезболиванием. Было замечено, что во многих случаях обезболивающий эффект наступал раньше и длился дольше, чем эффект его воздействия на мышечную гиперактивность. Анальгетический эффект ботулотоксина нельзя объяснить только снижением мышечного тонуса. При проведении инъекций ботулотоксина типа А десяти пациентам с мигренью не было обнаружено корреляции между снижением частоты мигренозных приступов и денервационным паттерном в *m. corrugator*, который измерялся по изменению амплитуды М-ответа.

Уменьшение боли может также наблюдаться при отсутствии слабости инъецированных мышц. Благоприятный эффект, оказываемый ботулиническим токсином типа А при лечении мигрени впервые был замечен у пациентов, которым его вводили с целью коррекции мимических морщин на лице. С тех пор было проведено большое число исследований, посвященных изучению эффективности ботулинического токсина типа А в лечении мигрени. В настоящее время обезболивающее действие препаратов ботулинического токсина доказано в отношении болевых синдромов при самых разных неврологических состояниях: цервикальной и других фокальных и генерализованных дистониях; спастичности; головных болях (мигрени, головной боли напряжения, хронических ежедневных головных болях, цервикогенной головной боли, головной боли при кранио-цервикальных формах фокальных дистоний); миофасциальных болевых синдромах; локальных мышечных спазмах (тризме, бруксизме, хронической лицевой боли при гиперактивности жевательных мышц; хронических тазовых болях у женщин при спазме

мышц тазового дна) и др. Природа анальгетического действия ботулинического токсина до конца не ясна. Обсуждаются следующие его **механизмы**:

1. Ослабление длительного сокращения мышц в зоне инъекций ботулинического токсина типа А приводит к декомпрессии афферентных окончаний мышечных ноцицепторов и кровеносных сосудов мышц. Это снижает высвобождение веществ, вызывающих сенситизацию мышечных ноцицепторов. В результате устраняются мышечные триггеры приступов боли — локальные болезненные участки мышц, являющиеся реальными или потенциальными триггерами болевых приступов. Это особенно важно при мигрени, так как постоянная избыточная афферентация от перикраниальных мышц (мышечный стресс) считается сегодня одним из провоцирующих приступы головной боли факторов наравне с такими сенсорными стимулами, как громкий шум, яркий свет и резкие запахи.

2. Снижение (нормализация) активности мышечных веретен, устранение избыточного мышечного сокращения, что, как не прямое следствие этого, приводит к снижению боли. Так как афферентация от мышечных веретен имеет важные супраспинальные проекции, то изменение паттерна их возбуждения, обусловленное действием ботулинического токсина типа А, также может быть причиной изменения сенсорных процессов в более высоколежащих звеньях нервной системы. Этот механизм считается проявлением нейропластичности центральной нервной системы в ответ на повреждение афферентного входа.

3. Подавление нейрогенного воспаления как важного фактора патогенеза болевых синдромов. Ботулинический токсин типа А блокирует транспортные белки, участвующие в высвобождении воспалительных нейромедиаторов в терминалях сенсорных нервов: субстанцию Р (нейропептид из семейства тахикининов), кальцитонин-генсвязанный пептид, нейрокинин.

Таким образом, локальное введение ботулотоксина типа А приводит к длительной миорелаксации и тем самым разрывает патологическую цепь «мышечный спазм — боль — спазм». Расслабление мышцы прекращает активацию периферических ноцицепторов и, соответственно, патологическую импульсацию по болевым С- и А- δ -волокам, что приводит к снижению гипервозбудимости периферических ноцицептивных нейронов в тригеминальных или спинальных ганглиях и таким образом уменьшает периферическую сенситизацию. При миорелаксации снижается также афферентный поток от мышечных веретен по неболевым чувствительным А- β -волокам. Уменьшение афферентного потока по болевым и неболевым чувствительным волокнам снижает возбудимость нейронов ядра тройничного нерва или задних рогов спинного мозга и ядер тонкого и клиновидного пучков продолговатого мозга и таким образом уменьшает сенситизацию центральной нервной системы. В результате устойчивой длительной миорелаксации, которую обеспечивает введение ботулини-

ческого токсина типа А, опосредованно меняется состояние как периферических, так и центральных ноцицептивных систем.

В последнее время появились научно-исследовательские работы, указывающие на то, что ботулинический токсин типа А может вызывать прямой анальгетический эффект при хронической нейропатической боли, ассоциированной с аллодинией. Кроме того, на сегодняшний день было доказано обезболивающее действие ботулинического токсина типа А при хронических болях в суставах. Предполагаемый механизм обезболивающего действия ботулинического токсина типа А при артралгии может быть связан с тем, что ботулотоксин взаимодействует с С-ноцицепторами в артикулярных тканях, а также влияет на соотношение нейропептидов и других химических веществ, воздействующих на болевые волокна; в результате этого ослабевает процесс нейрогенного воспаления, что и приводит к снижению интенсивности болей в суставах.

ФОРМА ВЫПУСКА ПРЕПАРАТОВ БОТУЛИНИЧЕСКОГО ТОКСИНА

В современной медицинской практике применяется ряд препаратов ботулинического токсина типа А и типа В, выпускаемых разными производителями (табл. 2).

Таблица 2

Препараты ботулинического токсина

Название ботулотоксина	Релатокс (Диспорт)	Ботокс (Botox)	Ксеомин (Xeomin)	Нейронокс (Neuronox)	Лантокс	Миоблок (Myobloc)
Подтип токсина	БТ-А	БТ-А	БТ-А	БТ-А	БТ-А	БТ-В
Страна производитель	Великобритания	США	ФРГ	Ю. Корея	Китай	США
Флакон	500 ЕД	100 ЕД	100 ЕД	100 ЕД	50 ЕД 100 ЕД	2500 ЕД 5000 ЕД 10 000 ЕД
Количество белка	4,32 нг	5,0 нг	Не содержит	0,5 мг чел. альбумина	Нет данных	Нет данных
Сахар	лактоза	лактоза	сахароза	Нет данных	Нет данных	лактоза
Терапевтический эффект (среднее время проявления)	2–3 дня	Нет данных	4–7 дней	Нет данных	Нет данных	Нет данных

Название ботулотоксина	Релатокс (Диспорт)	Ботокс (Botox)	Ксеомин (Xeomin)	Нейронокс (Neuronox)	Лантокс	Миоблок (Myobloc)
Продолжительность действия (среднее время проявления)	3 месяца	3 месяца	3–4 месяца	Нет данных	Нет данных	60–80 дней

Препараты ботулинического токсина типа А и типа В отличаются процессом производства, штаммами используемых бактерий, степенью очистки, способом стабилизации, биологической активностью, а следовательно, различаются и свойства препаратов, в частности их биологическая активность. В области лица ботулотоксин применяется при наличии различных нозологических форм, указанных в табл. 3.

Таблица 3

Применение препаратов ботулинического токсина в области лица

Специализация	Заболевания
Офтальмология	Блефароспазм, косоглазие, повышенное слезотечение
Пластическая хирургия и косметология	Гиперфункция мимических мышц, профилактика развития рубцов после травм и операций, для улучшения приживаемости кожно-мышечных лоскутов, при осуществлении реконструктивных операций в челюстно-лицевой области, персистирующая гиперемия лица
Неврологические заболевания	Постгерпетическая невралгия, головные боли, цервикальная дистония, невралгии черепных нервов
Стоматология и челюстно-лицевая хирургия	Локальные мышечные спазмы: тризм, бруксизм, синкинезии и контрактура мимических мышц, дисфункция височно-нижнечелюстного сустава, синдром Фрея, гиперсаливация, невралгия тройничного нерва

Большая распространенность разных брендовых вариантов ботулинического токсина типа А и В способствует снижению цены на препарат и делает его более доступным для пациентов. В настоящее время на рынке доступны четыре основных представителя данного препарата: Botox (Allergan), Dysport (Galderma), Jeuveau (Evolus) и Xeomin (Merz). Хотя бренд Botox является наиболее узнаваемым, все четыре препарата характеризуются одинаковыми параметрами и аналогичным механизмом действия, заключающимся в развитии временного паралича мышц.

Ботулинический токсин предоставляется стоматологам в форме одноразовых флаконов по 50–100 единиц в очищенной форме порошкообразной или кристаллической структуры. Срок хранения препарата составляет приблизительно 1 год. Перед инъекцией ботулотоксин смешивают с бактериостатическим солевым раствором. Разведение ботулотоксина в растворе позволяет использовать его в форме инъекций. После разведения препарата его следует применить на протяжении 24 часов, поскольку после этого снижается активность самого токсина. Botox and Xeomin являются практически идентичными в отношении особенностей разведения, дозировки и метода введения. Dysport и Jeuveau характеризуются несколько отличающимся аспектом восстановления препарата при разведении. Учитывая, что пациенты сами могут отдавать предпочтение конкретному препарату ботулинического токсина, врач-стоматолог должен быть хорошо осведомлен о всех нюансах использования каждого из вышеперечисленных препаратов. Пациенты, которым ранее часто вводили Botox, иногда сообщают о снижении эффективности применения препарата. В подобных случаях врачу-стоматологу следует использовать один из трех других доступных аналогов. Врач-стоматолог также должен проинформировать пациента о факте использования того или иного брендового препарата, поскольку сами пациенты зачастую отождествляют Botox со всеми типами ботулотоксических инъекций.

На сегодняшний день на рынке СНГ представлено семь препаратов ботулинического токсина типа А и типа В. В последнее время на фармацевтическом рынке появилось много токсинов, разработанных и произведенных в Южной Корее и Китае. Несмотря на то, что активный компонент всех препаратов, по сути, один и тот же, их клиническое поведение отличается. Особенности могут быть обусловлены целым рядом факторов: нюансами технологического процесса, характером и молекулярной массой комплекса токсина с нетоксиновыми белками, составом и количеством вспомогательных ингредиентов, биологической активностью самого токсина, примесями неактивного токсина (токсоидов), рН раствора после восстановления и др. Наиболее известные препараты — онаботулотоксин А (Ботокс), аботулотоксин А (Диспорт), инкоботулотоксин А (Ксеомин) — содержат нейротоксин, продуцированный *C. botulinum* штамма Hall, однако сегодня признано, что и у этого штамма могут быть разновидности.

В условиях влияния современных телекоммуникаций и культуры общества в целом все больше возрастает интерес пациентов к инъекционным стоматологическим манипуляциям, которые позволяют добиться не только определенных косметических эффектов, но и компенсировать боль при болезнях височно-нижнечелюстного сустава и жевательных мышц. Логично предположить, что с увеличением количества пациентов с болезнями височно-нижнечелюстного сустава, аномалиями и функциональной патологией зу-

бочелюстной системы, должно увеличиваться и количество врачей-стоматологов, предоставляющих соответствующие профессиональные компетенции в области применения ботулинического токсина типа А и В.

ТИПЫ ИНЪЕКЦИОННЫХ АГЕНТОВ, ИСПОЛЬЗУЕМЫХ В СТОМАТОЛОГИИ

Ботулинический токсин и кожные наполнители являются двумя самыми распространенными типами нехирургических инъекционных агентов, которые используются при проведении косметических процедур, выполняемых клиницистами. Оба эти типа препаратов являются безопасными в применении, высокоэффективными, простыми в использовании, вызывают развитие минимального количества побочных эффектов.

Ботулинический токсин, часто называемый Botox® (Allergan), представляет собой нейротоксин, вырабатываемый бактерией *Clostridium botulinum*. Ботулинический токсин влияет на динамические морщины, вызывая временный паралич мимических мышц, ответственных за образование морщин.

Кожные наполнители (также известные как инъекционные имплантаты, наполнители мягких тканей или наполнители морщин) влияют на статические морщины, восполняя потерянный объем и стимулируя выработку коллагена, что способствует формированию более здорового тонуса и гладкой структуры кожных покровов лица. Кожные наполнители можно использовать для увеличения объема тонких губ или щек, чтобы подчеркнуть естественные контуры лица.

БОТУЛИНИЧЕСКИЙ ТОКСИН В СТОМАТОЛОГИИ

Уже более десяти лет клиницисты, в частности, челюстно-лицевые хирурги используют ботулинический токсин для терапевтических целей в практическом здравоохранении. Данный препарат ботулинического токсина типа А и типа В может быть использован для купирования болевых симптомов, например, мигрени, — в случае, когда головная боль вызвана нарушениями в физиологии височно-нижнечелюстных суставов. Пациенты в своем большинстве уже хорошо осведомлены о терапевтических и косметических возможностях ботокса, часто консультируются с врачами специалистами о целесообразности и перспективах проведения инъекционных вмешательств.

В ходе сбора анамнеза и проведения клинического осмотра у профильных пациентов можно идентифицировать общие признаки болезней височно-нижнечелюстных суставов и ассоциированных поражений зубочеч-

люстной системы наподобие повышенного стирания окклюзионных поверхностей зубов, аномалии прикуса, частичной адентии. У пациентов с такими нарушениями также отмечается утолщение жевательной мышцы, щелчки во время открывания и закрывания рта, боль при пальпации не только жевательных мышц, но и мышц шеи.

В анамнезе пациенты с болезнями височно-нижнечелюстного сустава могли использовать различные типы капп для купирования болевого симптома, однако в процессе эксплуатации отказались от длительного применения таковых из-за чувства дискомфорта. Также таким пациентам могли проводить разные физиотерапевтические процедуры, например, массажа, магнитотерапии или миокоррекции. Для лечения таких пациентов врач-стоматолог может рекомендовать применение ботулотоксина для снижения болевых симптомов. Инъекции ботулотоксина будут способствовать купированию гиперактивности жевательной и височной мышц, таким образом замедляя стирание зубов, снижая нагрузку на ткани периодонта и элементы височно-нижнечелюстного сустава, обеспечивая пациенту не только более спокойный сон, но и лучшее качество жизни.

Показания и противопоказания к применению препаратов ботулинического токсина

Связь ботулотоксина с нервным окончанием развивается через 1–2 часа, клинический же эффект препарата проявляется через 2–10 дней и длится на протяжении 3–6 месяцев. Через полгода после инъекций активность мышцы восстанавливается до таковой, зарегистрированной до лечения. Основываясь на данном периоде времени, врач-стоматолог может назначать визиты для повторного введения препарата. После инъекции ботулотоксина желательно проконтролировать эффект через 2 недели. Врач-стоматолог должен задокументировать состояние лица пациента до и после введения препарата с помощью фотопротокола. В случаях планирования пациентом посещения каких-либо важных мероприятий, врачу рекомендовано проводить инъекцию за 3–4 недели до даты события с учетом возможности развития небольших отеков, синяков или каких-либо других осложнений.

Терапевтическими показаниями для проведения инъекций ботулотоксина в челюстно-лицевую область являются:

- болезни височно-нижнечелюстного сустава;
- бруксизм;
- головные боли;
- мигрени.

Косметическими показаниями для проведения инъекций ботулотоксина являются:

- наличие межбровных морщин, выраженных горизонтальных линий лба, «гусиных лапок»;
- нарушение контуров подбородка;
- ярко выраженные носогубные, подбородочно-губные морщины;
- десневая улыбка (радиальных линий губ и чрезмерная визуализация профиля десен);
- провисание подбородка и нижней части лица;
- обвисание щек;
- формирование брылей (гравитационный птоз);
- потеря контура скул;
- широкое лицо.

Противопоказания к применению препаратов ботулинического токсина:

1. Беременность, период лактации.
2. Онкологические заболевания.
3. Инфекционные заболевания в период обострения.
4. Индивидуальная непереносимость препаратов.
5. Аллергия на альбумин.
6. Прием антибиотиков менее чем за 2 недели до процедуры.
7. Нарушение свертываемости крови.
8. Терапия антикоагулянтами или прием других лекарственных средств в антикоагулянтных дозах.
9. Наличие амиотрофического бокового склероза или других заболеваний, которые приводят к периферической нейромышечной дисфункции.
10. Выраженная мышечная слабость или атрофия мышц-мишеней.

Благодаря высокой биологической активности и широким возможностям клинического использования основными эффектами применения препаратов ботулинического токсина являются:

- устранение горизонтальной морщины в области нижней челюсти и мелких — вокруг рта;
- коррекция контуров лица;
- поднятие уголков губ;
- сужение овала лица;
- сглаживание острого выступающего подбородка;
- купирование приступов боли в височно-нижнечелюстном суставе и жевательных мышцах.

СОВЕРШЕНСТВОВАНИЕ СОСТАВА И ФОРМ ПРЕПАРАТОВ БОТУЛОТОКСИНА ДЛЯ ОПТИМИЗАЦИИ РЕШЕНИЯ КЛИНИЧЕСКИХ ЗАДАЧ В СТОМАТОЛОГИИ

Преодоление неэффективности терапии вследствие иммунорезистентности. Задачи, решаемые при создании новых препаратов и совершенствовании лекарственных форм, — это ответ на актуальные клинические проблемы ботулинотерапии. Один из клинических вызовов связан с развитием вторичной неэффективности терапии у пациентов, лечение которых с применением ботулинического токсина типа А уже проводилось и было успешным. Причины этому могут быть самыми разными, включая использование препарата со сниженной активностью (контрафактные препараты, легальные препараты с нарушением условий транспортировки и хранения), изменение клинической ситуации, использование недостаточной дозы токсина, технические ошибки, недоучет мышечного взаимодействия, изменение функций и структуры целевых мышц после многочисленных инъекций, психологические факторы (депрессия), завышенные ожидания пациента, а также, в достаточно редких случаях, иммунные процессы (формирование антител, нейтрализующих ботулотоксин). Последний процесс является закономерным, учитывая полипептидную природу нейротоксина и наличие в составе комплекса белков агглютининовой и неагглютининовой природы, а также тот факт, что процедуры проводятся многократно.

Бактериями продуцируется именно белковый комплекс из нейротоксина и комплексообразующих белков. Ранее считалось, что комплексообразующие белки защищают токсин от разрушения в желудочно-кишечном тракте при его попадании с пищей, последние же исследования говорят о том, что они скорее всего способствуют всасыванию токсина в кишечнике с последующим поступлением в лимфатическую систему и системный кровоток. Комплекс с молекулярной массой 300—900 кДа входит в состав большинства препаратов ботулинического токсина типа А. Антитела могут образовываться к самому нейротоксину (молекулярная масса 150 кДа), нейтрализуя его действие (нейтрализующие антитела), что становится причиной развития иммунорезистентности, и в некоторых случаях может привести к вторичной неэффективности терапии. Также антитела формируются к комплексообразующим белкам: они не обладают нейтрализующим действием, и их влияние на эффективность терапии не доказано. Частота образования антител при применении ботулинического токсина типа А по неврологическим показаниям, по данным различных клинических исследований, составляет 1,2–2,2 % для онаботулотоксина А (Ботокс), 1,8 % для аботулотоксина А (Диспорт), 0–1,1 % для инкоботулотоксина А (Ксеомин). Следовательно, широко применяемые сегодня препараты ботулинического токсина типа А обладают низким уровнем иммуногенности. Тем не менее эту проблему нельзя сбрасывать со счетов: по данным мета-анализа 61 клинического исследования с участи-

ем 8525 пациентов, длительно получавших ботулинотерапию, нейтрализующие антитела обнаружены у 3,5 % пациентов, клинически отвечающих на лечение, и у 53,5 % — со вторичной неэффективностью терапии. При этом у второй половины проблемных пациентов нейтрализующие антитела не обнаружены. Отметим парадоксальность ситуации: случаи наличия нейтрализующих антител у респондеров и их отсутствие у нонреспондеров.

При проведении ботулинотерапии по эстетическим показаниям риск формирования нейтрализующих антител крайне мал в связи с использованием малых доз ботулотоксина. Тем не менее факторы, способствующие формированию нейтрализующих антител, активно изучаются: развитие иммунорезистентности у неврологических пациентов приводит к невозможности продолжить лечение, что серьезно сказывается на качестве жизни.

Врачами-косметологами, врачами-стоматологами также исследуются причины развития иммунорезистентности. Безусловно, каждая конкретная ситуация вторичной неэффективности терапии нуждается в тщательном анализе. Сегодня к факторам, способствующим формированию нейтрализующих антител, относят индивидуальные особенности пациента, в том числе генетические, длительную историю проведения ботулинотерапии, высокие разовые и кумулятивные дозы, проведение частых курсов (с интервалами менее 12 недель) для поддержания должного эффекта и бустерных инъекций с интервалом около 2 недель для достижения приемлемого результата. Что касается самого препарата ботулинического токсина типа А, то однозначно негативную роль играет присутствие в нем в качестве примесей инактивированного токсина (токсоида), что способствует повышению белковой нагрузки без роста эффективности.

Второй момент, который до настоящего времени является предметом дискуссий, — это наличие комплексообразующих белков: есть мнение, что они обладают адьювантным действием, способствуя выработке нейтрализующих антител. С этой точки зрения, одной из возможностей профилактики развития иммунорезистентности было бы создание препарата на основе токсина, свободного от комплексообразующих белков. Именно таким препаратом стал инкоботулотоксин А (Ксеомин), который вышел на рынок в 2005 г. В состав Ксеомина входит ботулинический токсин типа А с молекулярной массой 150 кДа. Риск формирования нейтрализующих антител при длительном использовании Ксеомина в достаточно высоких дозах у неврологических больных при условии даже укороченных интервалов между инъекциями ниже, чем у других препаратов.

Еще один момент: нейтрализующие антитела относятся к иммуноглобулинам G и циркулируют в крови достаточно долго. Лишь через несколько лет их титр снижается до уровня, позволяющего вернуться к ботулинотерапии, которая вновь становится эффективной. Использование инкоботулотоксина

А позволяет сократить интервал ожидания без риска повышения титра нейтрализующих антител до критического. Расширение возможностей ботулинотерапии при использовании препарата ботулинического токсина типа А, свободного от комплексообразующих белков, сделало практически неизбежным создание аналогичных препаратов. Корейская компания Medytox разработала препарат Coretox, в состав которого также входит токсин без комплексообразующих белков. Для стабилизации токсина используются натрия хлорид и поверхностно-активные вещества.

Дальнейшее совершенствование препаратов ботулинического токсина типа А без комплексообразующих белков теоретически может пойти по пути введения в состав большего количества стабилизатора — сывороточного альбумина, что, по данным научных и клинических исследований, позволяет снизить эффективную дозу и, таким образом, улучшить фармакоэкономику терапии и дополнительно повысить ее безопасность за счет снижения риска развития иммунорезистентности. Возможное перспективное направление — разработка фармпрепаратов на основе ботулотоксина серотипа А подтипа 2.

Параллельно с совершенствованием состава лекарственных препаратов на основе ботулинического токсина типа А изучались возможности по созданию препаратов на основе других серотипов токсина с целью возможного повышения эффективности ботулинотерапии и преодоления иммунорезистентности. Еще в 2000 г. в США зарегистрирован препарат римаботулотоксин В (Myobloc) на основе ботулотоксина серотипа В. Единственное официальное показание для применения этого препарата — цервикальная дистония (кривошея). При лечении кривошеи активность римаботулотоксина В сопоставима с активностью онаботулотоксина А при условии, что ботулинический токсин типа В используется в 40–100 раз больших дозах. Инъекции ботулинического токсина типа В несколько более болезненные и при лечении кривошеи связаны с повышенным риском развития сухости рта и дисфагии. Попытки использования ботулинического токсина типа В в косметологии позволили выявить эффект большей диффузии нейротоксина по сравнению с ботулиническим токсином типа А (онаботулотоксин А) и сравнительно быстрое наступление эффекта. Риск формирования нейтрализующих антител при использовании римаботулотоксина В составляет 18–42,4 %. Пациенты с иммунорезистентностью к ботулиническому токсину типа А имеют повышенный риск формирования нейтрализующих антител к ботулотоксину типа В. По этим причинам ботулотоксин типа В широкого распространения в ботулинотерапии не получил.

Варьирование длительности клинического эффекта действующего препарата ботулинического токсина типа А. Еще один клинический вызов разработчикам — создание препарата с более продолжительным миорелаксирующим эффектом. При проведении ботулинотерапии миорелаксирующий

эффект у большинства пациентов отмечается на протяжении 3–4 месяцев. Затем симптомы неврологических нарушений возвращаются, и необходимы повторные процедуры. Иногда ситуационно требуется проведение инъекций чаще, что повышает риск развития иммунорезистентности. В эстетической медицине инъекции, как правило, назначаются с периодичностью 1 раз в 4–6 месяцев, то есть у пациентов есть «окно без эффекта».

Пролонгирование миорелаксирующего эффекта — очень важный момент безопасности терапии и повышения приверженности пациентов процессу лечения. Практикуются различные способы повышения длительности действия ботулинического токсина типа А, в том числе с использованием более высоких доз нейротоксина (что в общем повышает риск развития иммунорезистентности). Однако предложен и другой вариант решения этой проблемы: создание комбинированного препарата с длительным эффектом. Таким решением является даксиботулотоксин А «DAXXIFY», производитель — биотехнологическая компания «Revance Therapeutics», США (рис. 21).

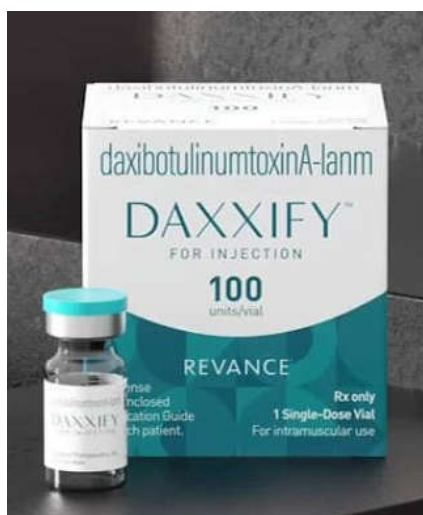

Рис. 21. Даксиботулотоксин типа А DAXXIFY

В состав DAXXIFY входит ботулинический токсин типа А без комплексобразующих белков и стабилизирующий пептид, состоящий из 35 аминокислот, 15 из которых — лизин, придающий пептиду в растворе положительный заряд. В растворе формируются электростатические связи пептида с отрицательно заряженным полипептидом ботулинического токсина типа А, что позволяет стабилизировать структуру последнего и позитивно повлиять на фармадинамику за счет ограничения диффузии нейротоксина за пределы таргетной мышцы. По результатам многоцентрового, рандомизированного, двойного слепого плацебо-контролируемого исследования с участием более шестиста пациентов, выраженный корригирующий эффект сохранялся

на протяжении 6–9 месяцев. Таким образом, поставленная цель пролонгирования эффекта от введения ботулинического токсина типа А по неврологическим и эстетическим показаниям была реализована в новом препарате — даксиботулотоксине А.

Создание быстродействующего препарата ботулотоксина. В некоторых ситуациях особую актуальность приобретает скорость развития эффекта, например, при купировании болевого синдрома. Метаанализ клинических исследований по изучению эффективности ботулинотерапии при болевом синдроме отличается в исследованиях по качеству и дизайну. В клинической практике отмечают феномен купирования боли, немедленного и отсроченного, после проведения ботулинотерапии. В каждом случае крайне желательно именно быстрое развитие анальгезирующего эффекта. Аналогичная задача может встать при использовании ботулинического токсина типа А в ортопедической стоматологии при купировании миофасциальной боли. С целью быстрого купирования болевого синдрома предлагается использовать препарат ботулотоксина серотипа Е, разработанный американской биотехнологической компанией «Bonti». Для клинического применения препарат выводит компания «Аллерган» в 2024 г. (рис. 22).

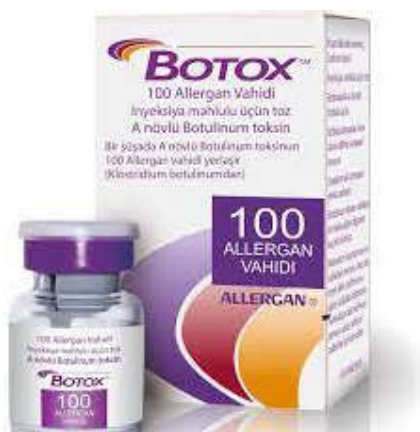

Рис. 22. Препарат ботулотоксина серотипа Е Allergan

Ботулотоксин типа Е по механизму действия схож с ботулиническим токсином типа А, его легкая цепь также обладает пептидазной активностью, и ее мишенью является белок SNAP-25. Однако существенные различия проявляются в фармакодинамике: эффект (миорелаксирующий, анальгезирующий) при использовании ботулотоксина типа Е достигает максимума в течение 24 ч и сохраняется на протяжении 2–4 недель. Лечение боли, связанной с мышечным спазмом или гиперактивностью мышц, в том числе после проведенных оперативных вмешательств, видится перспективным направлением для использования ботулотоксина Е. Использование ботулотоксина Е —

не единственное решение в развитии нового направления «быстродействующей» ботулинотерапии. С помощью биоинженерных технологий получены целенаправленные мутации в гене, кодирующем легкую цепь ботулотоксина А. Модифицированный ботулотоксин А демонстрирует быстрое наступление эффекта и непродолжительное действие по аналогии с ботулотоксином Е.

Ботулинический токсин типа А в форме растворов для инъекций – «жидкий токсин». Технологические сложности при создании готовых форм препаратов ботулинического токсина типа А связаны с необходимостью избежать потери активности токсина при производстве и хранении из-за денатурации белка. Именно поэтому ведущие производители выпускают препараты в форме лиофилизата для приготовления инъекционного раствора, и многие новые препараты выходят на рынок именно в такой форме. Российский препарат Релатокс, зарегистрированный в 2014 г. компанией «Микроген», также выпускается в форме лиофилизата, и перед использованием проводится восстановление токсина добавлением к порошку стерильного физиологического раствора. В то же время европейские и азиатские компании активно работают над созданием и изучением «жидкого токсина» — инъекционного раствора ботулинического токсина типа А, уже готового к применению. Разработчики полагают, что с такими препаратами будет легче работать, и можно будет избежать ошибок и потери активности при восстановлении лиофилизата и разведении раствора. Некоторые продукты уже зарегистрированы, другие проходят различные стадии регистрационных клинических испытаний. В Южной Корее в 2013 г. зарегистрирован препарат Innotox на основе ботулинического токсина типа А без комплексообразующих белков в форме инъекционного раствора.

Готовая к применению форма — раствор для инъекций — имеет меньший срок хранения по сравнению с лиофилизированными формами, однако, по мнению разработчиков, позволяет избежать потери активности нейротоксина при лиофилизации, ошибок при разведении препарата и определении дозировок, помогает оптимизировать работу врача при проведении инъекций. Согласно данным проведенного клинического исследования, Миотокс обеспечивает эффективную коррекцию мимических морщин, а также результативное лечение блефароспазма. По заключению исследователей, препарат Миотокс по профилю безопасности сопоставим с онаботулотоксином А.

Резюмируя все вышесказанное, можно заключить, что для достижения как терапевтического, так и косметического эффекта необходимо проводить инъекцию ботокса в проекции одних и тех же мышц. Пациенты, которым инъекции ботулотоксина проводятся лишь с терапевтической целью, должны быть проинформированы о развитии сопутствующих позитивных косметических эффектов (более расслабленный вид лица, улучшение настроения, повышение самооценки). В области проведения инъекции происходит загла-

живание морщин, а линия контура челюсти становится более гладкой при введении препарата в проекции жевательной мышцы. Кроме того, пациенты после инъекции отмечают улучшение сна, уменьшение интенсивности головных болей и общее повышение настроения по сравнению с состоянием до начала лечения.

ВОЗДЕЙСТВИЕ БОТУЛОТОКСИНА НА ФУНКЦИЮ ЛИЦЕВЫХ МЫШЦ

На сегодняшний день в Республике Беларусь допущены к клиническому применению два препарата ботулинического токсина типа А: российский препарат Релатокс и американский аналог Ботокс. В данном разделе представлены описания наиболее значимых лицевых мышц, в области которых врачи-неврологи, челюстно-лицевые хирурги проводят инъекции ботулотоксина, а также методы идентификации каждой из них и инструкции относительно процедуры проведения инъекции ботулотоксина типа А.

Инъекции ботулотоксина типа А выполняют с 18 лет. Первую группу нуждающихся в специализированной медицинской помощи с использованием ботулотоксина формируют пациенты с жалобами на ночной скрежет зубами, ощущающие боль и усталость после сна, скованность жевательных мышц, изменение формы лица. Ко второй группе можно отнести пациентов с головной болью в области висков, лба, которая возникает и усиливается при жевании, разговоре, открывании рта, эмоциональном напряжении. В третьей группе могут быть пациенты, жалующиеся на боли в области лица, височно-нижнечелюстного сустава, шум и щелчки в ушах, боль от которых может распространяться в различные отделы головы, нижней челюсти, зубы и даже шею. Нередко пациенты могут иметь жалобы, сочетающие в себе признаки всех трех групп. Клинически не существует гендерной зависимости для развития мышечных парафункций в челюстно-лицевой области, однако из числа лиц, обращающихся в клиники ортопедической стоматологии за медицинской помощью с подобными жалобами, особенно много женщин.

Преимуществом использования ботулотоксина также является предсказуемый, местный, дозозависимый эффект с отсутствием системных побочных явлений. Для оценки состояния жевательных мышц и реакции на препарат инъекции можно проводить под контролем электромиографа. Накопленный врачами-специалистами опыт использования ботулотоксина типа А позволяет считать его не только препаратом, который убирает симптомы. Ботулотоксин типа А помогает изменить имеющийся стереотип движения нижней челюсти (например, сжимание челюсти, что используется при ортодонтической коррекции прикуса).

ИНЪЕКЦИИ БОТУЛОТОКСИНА В ЖЕВАТЕЛЬНУЮ МЫШЦУ

Жевательная мышца имеет четырехугольную форму и состоит из перекрывающихся слоев, которые берут начало в нижнем крае скуловой дуги и прикрепляются к восходящей ветви нижней челюсти. Перекрывающиеся слои сливаются и вплетаются в боковую поверхность угла, ветви и венечного отростка нижней челюсти. Зона перекрытия — это объемная и пальпируемая область, заметная, когда пациенты стискивают зубы, и расположена внизу, рядом с линией челюсти (рис. 23).

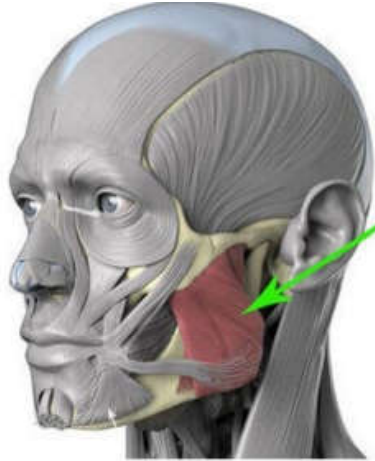


Рис. 23. Жевательная мышца (m. masseter)

Жевательная мышца имеет важное клиническое значение, поскольку является объектом коррекции при жевательной гипертрофии и бруксизма и тесно связана с эстетикой нижней трети лица.

В 2013 году международная группа экспертов определила бруксизм как повторяющуюся активность мышц челюсти, характеризующуюся сжатием или скрежетом зубов. Для того, чтобы эффективно различать бруксизм во сне от бруксизма бодрствования, было принято решение обновить определение путем разграничения «двигательного расстройства у здоровых людей» и «расстройства с фактором риска». Важно помнить, что аномально высокие уровни мышечной активности увеличивают риск пагубного воздействия на здоровье органов ротовой полости. Бруксизм во время сна — это двигательное расстройство с ритмической активностью жевательных и височных мышц, которые обычно связаны с возбуждением во сне и присутствуют у 60 % взрослого населения с повторяющимся типом бруксизма.

Распространенность бруксизма широко различается в научной литературе, затрагивая от 67 % до 91 % взрослого населения. Разница в данных может быть связана с методологией, применяемой для диагностики, характеристиками исследуемой популяции и типами бруксизма.

Этиология неоднозначна и носит многофакторный характер. В то время как в прошлом бруксизм был связан с несоответствиями окклюзии зубов

и аномалиями орофациальных структур, теперь акцент делается на влияние центральной нервной системы, в частности, нейросети базальных ганглиев и их возбуждения во время сна, как упоминалось выше.

Другие важные факторы, которые также играют роль, имеют психосоциальную природу: стресс, тревожность и тип личности, патофизиология, генетика, курение, чрезмерное употребление алкоголя, кофеина и определенных лекарств (например, селективный ингибитор обратного захвата серотонина).

Введение ботулинического токсина типа А в жевательную мышцу показано для пациентов, страдающих от боли в области височно-нижнечелюстного сустава или от частой головной боли, развивающейся в проекции височной области черепа по причине соматоформных расстройств (F45.8), которые не опосредованы через вегетативную нервную систему, ограничены определенными системами или участками тела и имеют тесную временную связь с травмирующими событиями или проблемами.

Также инъекции в жевательную мышцу могут помочь пациентам, которые испытывают продолжительные боли при открывании рта во время стоматологического осмотра или лечения у врача-стоматолога-специалиста. Для оптимизации возможностей стоматологического лечения инъекции ботулотоксина можно проводить за 2 недели перед лечением (рис. 24).

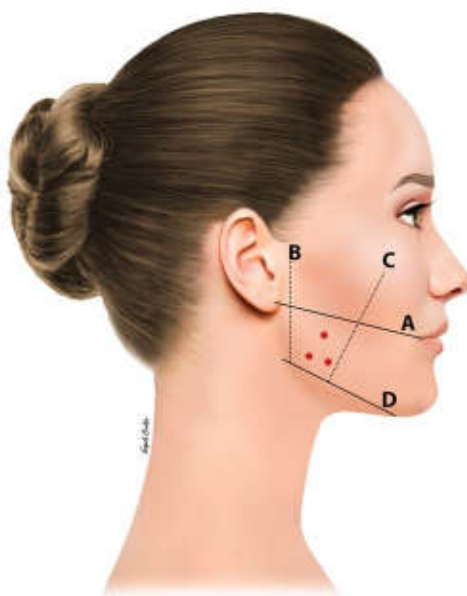


Рис. 24. Инъекция ботулинического токсина типа А в жевательную мышцу

Кроме терапевтического эффекта, у данных пациентов также будет отмечаться косметический эффект в форме визуального уменьшения размеров нижней челюсти.

Идентифицировать расположение жевательной мышцы можно путем пальпации внутренней части челюсти, попросив пациента сжать зубы.

Контур жевательной мышцы особенно выражен у пациентов с гипертрофией данной мышцы — ее односторонним или двусторонним бессимптомным увеличением. Для проведения внешней инъекции жевательную мышцу можно придерживать между указательным и большим пальцами. Инъекцию в жевательные мышцы всегда следует проводить с обеих сторон челюсти. Доза первого введения должна составлять от 10 до 15 единиц на каждую из сторон (20–30 единиц на пациента), после чего через 4 недели следует оценить достигнутый эффект. Если желательных результатов не удалось добиться на протяжении 2–4 недель, то пациенту может потребоваться введение нескольких дополнительных единиц препарата ботулотоксина типа А.

В последние годы использование ботулинического токсина типа А приобрело большую актуальность. Снижение интенсивности двигательной активности жевательной мышцы благодаря использованию ботулинического токсина типа А и, как следствие, блокада мышц лица может быть полезной для пациентов с бруксизмом и для тех, кто стремится к косметическому контурированию нижней трети лица. Часто это выполняют вместе с техникой «фулфейс», когда определенное количество единиц токсина распределяют по всему лицу для равномерного снятия напряжения с гладким и сбалансированным контуром нижней части лица без выраженных побочных эффектов, которые могут носить временный характер и проходить самостоятельно.

По результатам одного из международных исследований, проведенного с 2011 по 2016 гг., осложнения после 2036 сеансов инъекций ботулинического токсина типа А при гипертрофии жевательных мышц были зарегистрированы у 680 пациентов. В данном исследовании полученные осложнения были разделены на следующие группы:

- немышечные: синяки, гематома, головокружение и головная боль;
- связанные с действием токсинов: слабость и боль при жевании;
- связанные с дозой/уровнем: слабый эффект или отсутствие эффекта, асимметрия, двойной подбородок, провисание, бугорки в полости рта;
- связанные с местом инъекции: асимметричная улыбка, запавшие щеки, затруднение при открывании рта, ксеростомия и невропраксия.

Самая высокая частота осложнений была связана с временным уменьшением силы жевательных движений и болью (30 %) — эти эффекты снизились в течение недели; за этим последовали синяки (2,5 %), головные боли (0,58 %), парадоксальная выпуклость (0,49 %), впалые щеки (0,44 %), дряблость (0,20 %) и ограничение улыбки (0,15 %).

ИНЪЕКЦИИ БОТУЛОТОКСИНА В ВИСОЧНУЮ МЫШЦУ

Из-за своего расположения и постоянного функционирования височные мышцы являются проекцией развития повторяющихся напряжений, мышечных спазмов и головной боли, спровоцированных бруксизмом. Пациенты, страдающие головными болями, возникающими в области висков, часто свидетельствуют о выраженном облегчении после инъекции ботулинического токсина типа А. Пациентам с выраженной формой повышенного стирания зубов можно проводить одновременное введение ботулотоксина в жевательную и височную мышцы. Кроме терапевтического эффекта у пациента также эстетически улучшается профиль лица, что связано с визуальным уменьшением объема височных мышц. Височную мышцу достаточно просто пропальпировать, когда пациент сильно сжимает челюсти. Височная мышца (*m. temporalis*) представляет собой тонкую веерообразную мышцу, расположенную в височной ямке черепа (рис. 25).

Инъекцию ботулинического токсина типа А следует проводить в области болевых ощущений или в наиболее чувствительном участке, начиная с дозы в 5 единиц препарата на каждой стороне лица (в сумме — 10 единиц). Для инъекции пациента просят сжать зубы, чтобы обозначить контуры височной мышцы (рис. 26).

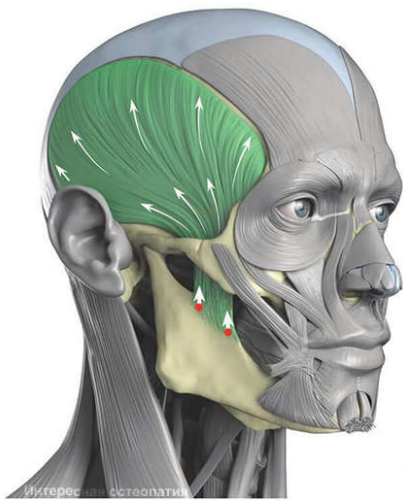


Рис. 25. Височная мышца (*m. temporalis*)

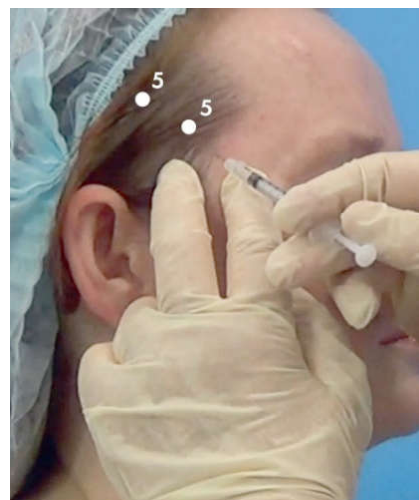

Рис. 26. Инъекция ботулинического токсина типа А в переднюю и среднюю части височной мышцы

Обычно вводится по 5 ЕД ботулинического токсина типа А в 1–2 точки инъекций в височную мышцу. Через 4 недели врач-стоматолог должен оценить эффективность достигнутого эффекта. Если желательных результатов не удалось добиться на протяжении 2–4 недель, то пациенту может понадобиться введение нескольких дополнительных единиц препарата ботулотоксина.

Инъекции в латеральные и медиальные крыловидные мышцы проводятся пациентам с тяжелыми формами бруксизма с выраженной болевой дисфункцией височно-нижнечелюстного сустава под контролем электромиографии. После инъекции пациенту необходимо предложить пожевать жевательную резинку в течение 30 мин. для активации инъецированных мышц.

ИНЪЕКЦИИ БОТУЛОТОКСИНА В ЛОБНУЮ МЫШЦУ

Лобная мышца (*m. frontalis*) — большая мышца, которая расположена на лбу и выполняет функцию поднятие бровей. Начало лобная мышца берет у линии волос, от черепного апоневроза. Инъекции ботулинического токсина в лобную мышцу терапевтически полезны для пациентов, которые испытывают чувство напряжения в области лба из-за многократного подъема бровей при частых стрессовых реакциях. Перенапряжение данной мышцы вызывает развитие головной боли. Инъекции ботулинического токсина в лобную мышцу также могут уменьшить риск появления горизонтальных морщин на лбу. Врачи-стоматологи могут идентифицировать лобную мышцу, попросив пациента сделать «удивленное» лицо. При таком выражении визуализируются горизонтальные линии лба, и можно четко пропальпировать границы лобной мышцы (рис. 27).

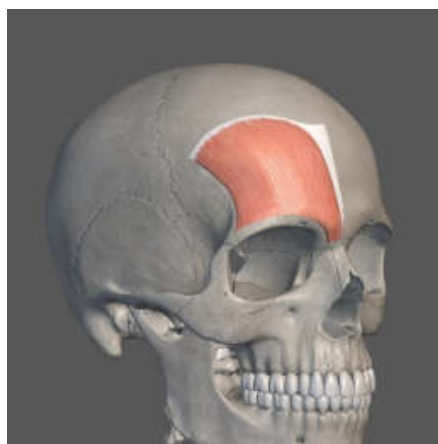

Рис. 27. Лобная мышца (*m. frontalis*)

Инъекцию ботулинического токсина типа А проводят внутримышечно в каждую из четырех точек инъекций лобной мышцы. Рекомендация по введению: в точки, располагающиеся с каждой стороны вдоль лобных складок, с интервалом 1–2 см, в таком количестве, чтобы общая доза составила 8–24 ЕД. Инъекции следует начинать с 4-х единиц препарата с каждой стороны для женщин (всего 8 единиц на пациента) и 10 единиц для мужчин (всего 20 единиц на пациента). Через 4 недели врач должен оценить эффективность достигнутого эффекта. Если желательных результатов не удалось добиться на

протяжении 2–4 недель, то пациенту может понадобиться введение нескольких дополнительных единиц препарата. Для уменьшения риска птоза бровей инъекции должны осуществляться на расстоянии не менее 2–3 см от края брови.

Все мимические мышцы лица человека находятся в противодействии: есть мышцы-синергисты и мышцы-антагонисты. Одни из них усиливают, а другие ослабляют мимическую реакцию. Опытный врач-косметолог всегда наблюдает за мимикой пациента, оценивает лицо как в статике, так и в движении.

Доказано, что лобная и межбровная мышца являются антагонистами. Таким образом, если при помощи ботулинического токсина «выключить» область лба, а активное межбровье оставить без внимания, это может усилить мимические морщины именно в этой области. Если же у пациента очень сильно развита мимическая активность в целом и, к примеру, так же сильно работает круговая мышца глаза, врачу необходимо правильно оценить и допустить возможность небольшой коррекции зоны глаз.

Такие комбинации инъекций необходимы для получения гармоничного и естественного результата. В противном случае можно получить идеально гладкий и статичный лоб — но при этом очень активную зону вокруг глаз. Именно это будет создавать впечатление, что человек переборщил с инъекционной косметологией. Подобную ситуацию можно часто видеть на фото некоторых знаменитостей. Именно поэтому все инъекции ботулинического токсина типа А должны быть выполнены, исходя из особенностей каждого пациента, с учетом возраста, типа старения и мимических особенностей.

ИНЪЕКЦИИ БОТУЛОТОКСИНА В МЫШЦУ ГОРДЕЦОВ

Мышца гордецов (*m. procerus*) сдвигает брови вниз и навстречу друг другу и формирует вертикальные складки у переносицы. Мышца гордецов перемещает центральную часть бровей вниз и навстречу друг другу, формируя горизонтальные линии в верхней части носа и способствуя образованию гневного выражения лица. Мышца гордецов — одна из основных лицевых мышц, которая отвечает за движение бровей. Именно из-за ее перенапряжения появляются заломы на переносице и между бровями. Эти морщины портят всю красоту лица: намного быстрее появляются складки на лбу, выражение лица приобретает хмурый, уставший и даже озлобленный вид. К тому же, данная мышца считается дирижером всей мимической работы лица, так как от нее зависит работа остальных мышц. Если она укоротилась или страдает от спазма, то все лицо как будто сдвигается, нарушается симметрия и гармония пропорций лица, появляется отечность.

Инъекции ботулинического токсина в мышцу гордецов могут уменьшить интенсивность напряжения и головную боль, вызванные повторяющимися движениями бровей.

С косметической точки зрения, инъекции ботулинического токсина в данную область разглаживают морщины между бровями. Инъекции следует проводить во всю глабеллярную область, чтобы добиться соответствующего эффекта, выраженного в равномерном опускании и поднимании бровей.

Врачи-стоматологи могут определить мышцу гордецов, попросив пациента нахмуриться. При этом становится заметной и выступающей мышца, которую можно захватить между большим и указательным пальцами при подготовке к инъекции (рис. 28).

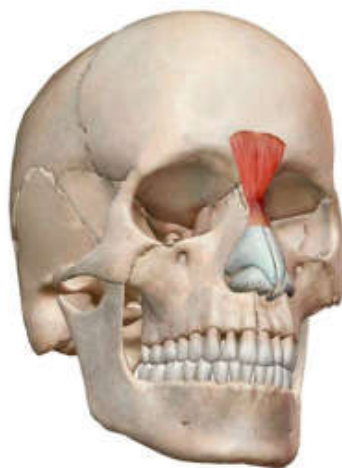

Рис. 28. Мышца гордецов (m. procerus)

Врач-стоматолог должен начать с введения 2–4 единиц препарата ботулинического токсина типа А. Через 4 недели необходимо оценить эффективность достигнутого эффекта. Если желательных результатов не удалось добиться на протяжении 2–4 недель, то пациенту может понадобиться введение нескольких дополнительных единиц препарата.

ИНЪЕКЦИИ БОТУЛОТОКСИНА В МЫШЦУ, СМОРЩИВАЮЩУЮ БРОВЬ

Мышца, сморщивающая бровь (m. corrugator supercilii) — из группы мышц, окружающих глазную щель. Начинается от лобной кости, расположенной над слезной костью, направляется вверх по ходу надбровной дуги и прикрепляется к коже бровей. Часть мигреней и головных болей может быть вызвана перенапряжением мышцы, сморщивающей бровь. Инъекции ботулинического токсина снимают это напряжение, а также улучшают внешний вид морщин при нахмуренном выражении лица пациента (в области между глазами). Врачи-стоматологи могут идентифицировать данную мышцу, попросив пациента нахмуриться. Мышцу, сморщивающую бровь, можно пропальпировать прямо над бровью (рис. 29).

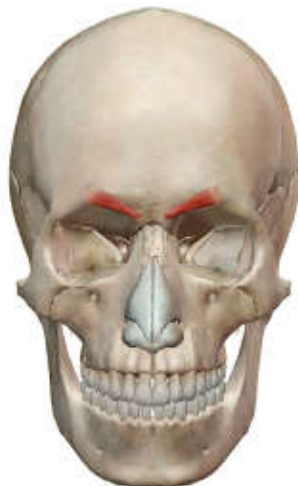

Рис. 29. Мышца, сморщивающая бровь (*m. corrugator supercilii*)

С терапевтической и косметической точки зрения инъекцию ботулотоксина следует проводить в верхнюю часть мышцы, сморщивающей бровь, мышцу гордецов и лобную мышцу одновременно, поскольку мышца, сморщивающая бровь, является дополнительной мышцей глабеллярной области. Врач косметолог должен начать с введения 20 единиц препарата (общая доза включает дозы, вводимые в лобные мышцы и мышцу гордецов). Через 4 недели необходимо оценить эффективность достигнутого эффекта. Если желательных результатов не удалось добиться на протяжении 2–4 недель, то пациенту может понадобиться введение нескольких дополнительных единиц препарата.

ИНЪЕКЦИИ БОТУЛОТОКСИНА В КРУГОВУЮ МЫШЦУ ГЛАЗА

Круговая мышца глаза (*m. orbicularis oculi*) состоит из двух частей (вековой и глазничной), окружает орбиту и прилегающую периорбитальную область. Мышца проходит между тремя лицевыми костями (лобной, верхней челюстью и слезной костью) и структурами мягких тканей периорбитальной области. Круговая мышца глаза отвечает за произвольное и непроизвольное сжатие века. Ее латеральные участки крепятся непосредственно к коже, поэтому в результате повышенной сократительной активности круговой мышцы в уголках глаз образуются «гусиные лапки».

Пациенты с головной болью и болью вокруг глаз, возникающими в области круговой мышцы глаза, могут получить терапевтически положительный эффект от инъекций ботулинического токсина. Инъекции в эту область также могут минимизировать появление морщин по типу «гусиных лапок», устранить блефароспазм. Врачи-стоматологи могут идентифицировать круговую мышцу глаза, если пациент прищурится или широко улыбнется (рис. 30).

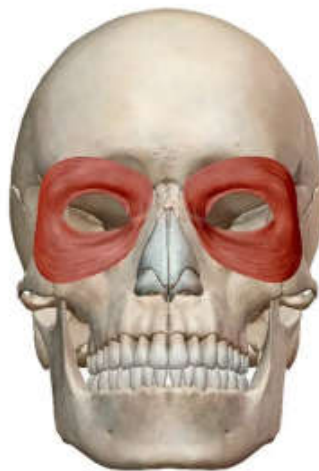

Рис. 30. Круговая мышца глаза (m. orbicularis oculi)

После этого можно четко увидеть радиальные линии (морщины), расходящиеся от центра глаза. Врач-стоматолог должен начать с введения 4-х единиц препарата с каждой стороны (всего 8 единиц). Через 4 недели необходимо оценить эффективность достигнутого эффекта. Если желательных результатов не удалось добиться на протяжении 2–4 недель, то пациенту может понадобиться введение нескольких дополнительных единиц препарата.

Чтобы снизить риск развития осложнений, ботулинотерапия в области вокруг глаз проводится с особой осторожностью. В первую очередь врач-специалист тщательно выбирает место и глубину инъекций. В связи с тем, что кожа вокруг глаз достаточно тонкая, игла вводится практически параллельно кожному покрову. В целом, такие уколы переносятся легко, пациент практически сразу может вернуться к привычной жизни. Главное и обязательное условие: после инъекции ботулинического токсина типа А в области круговой мышцы глаза необходимо в течение 2–3 часов находиться только в вертикальном положении. Очень приветствуется активная мимика мышц, в которые вводился препарат, так как это помогает ему лучше распространиться по мышечным волокнам.

ИНЪЕКЦИИ БОТУЛОТОКСИНА В ТОЧКУ ЙОНСЕЙ (YONSEI)

Гиперактивность мимических мышц, чрезмерно оттягивающих губу кзади, вследствие чего обнажается часть десны альвеолярного отростка верхней челюсти, резцы, клыки и премоляры, лежит в основе эстетического дефекта, называемого гингивальная улыбка. Данный эстетический дефект возможно корректировать с помощью инъекций ботулинического токсина в точке Йонсей (рис. 31). Зона, в которой располагается точка Йонсей, образована группой мимических мышц: мышцей, поднимающей верхнюю губу и крыло

носа (*m. levator labii superioris alaeque nasi*), мышцей, поднимающей верхнюю губу (*m. levator labii superioris*), малой (*m. zygomaticus minor*) и большой скуловой (*m. zygomaticus major*) мышцами, мышцей смеха (*m. risorius*).

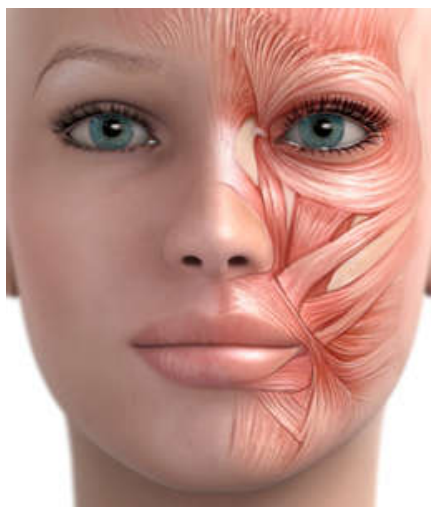

Рис. 31. Зона, в которой располагается точка Йонсей, образована группой мимических мышц

При косметической коррекции гингивальной улыбки с помощью препаратов ботулинического токсина для выбора адекватной техники инъекций важно определить тип улыбки и, соответственно, основные мышцы, участвующие в ее формировании. Существует мнение, что такая техника инъекции подходит только пациентам с клыковой десневой улыбкой и тем, у кого отчетливо пальпируются ретракторы верхней губы.

Выделяют 4 типа гингивальной улыбки в зависимости от зоны избыточного обнажения десны и вовлеченности различных мышц:

1. Медиальная гингивальная улыбка, при которой в зоне между клыками обнажается более 3 мм десны. В формировании участвует мышца, поднимающая верхнюю губу, и крыло носа (*m. levator labii superioris alaeque nasi*).

2. Латеральная гингивальная улыбка, при которой в зоне за клыками обнажается более 3 мм десны. В формировании также участвуют скуловые мышцы (преимущественно *m. zygomaticus major*).

3. Смешанная гингивальная улыбка с избыточным обнажением десны на всем протяжении. В формировании участвуют обе вышеупомянутые мышцы, а также другие мимические мышцы.

4. Асимметричная гингивальная улыбка с более выраженным обнажением десны с одной стороны. Обусловлена избыточным сокращением *m. levator labii superioris alaeque nasi* или *m. zygomaticus major* с одной стороны.

Инъекции в точку Йонсей ботулинического токсина типа А с целью коррекции состояния десневой улыбки применяются в стоматологии при комби-

нировании с ортодонтическим лечением и хирургическими вмешательствами по типу гингивоэктомии, когда нужно добиться эффективного результата коррекции эстетического профиля улыбки. Инъекции ботулотоксина помогают расслабить верхнюю губу и предотвратить ее чрезмерное поднятие при улыбке, следовательно, минимизировать область обнажения слизистой оболочки десен.

Место инъекции в точку Йонсей определяется путем пальпации мышц во время широкой улыбки и при расслаблении. При медиальном типе гингивальной улыбки препарат инъецируют с каждой стороны в область носогубных складок на 1 см латеральнее и ниже крыла носа, чтобы обеспечить расслабление *m. levator labii superioris alaeque nasi*. При латеральном типе гингивальной улыбки инъекции проводят в две точки в области щек в проекции больших и малых скуловых мышц. Первая точка находится на носогубной складке и соответствует самой латеральной позиции при сокращении мышц во время улыбки. Вторая точка находится на 2 см латеральнее первой, на уровне козелка уха (рис. 32).

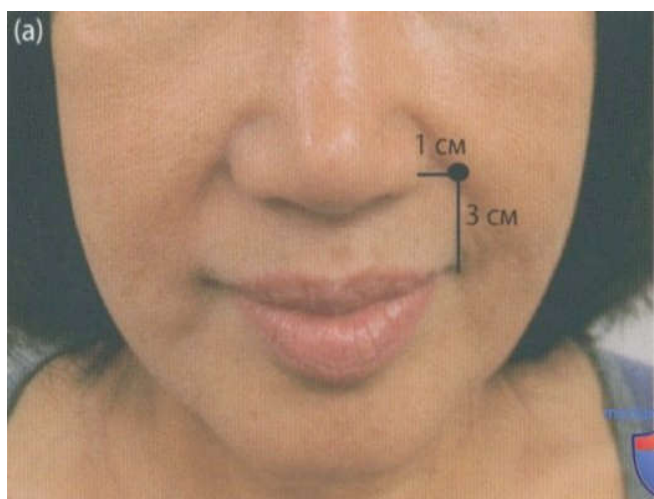


Рис. 32. Точка Yonsei расположена на пересечении двух линий: примерно на 1–1,5 см латеральнее края крыла носа и примерно на 3 см выше коммиссуры

Врач-специалист должен начать с введения 2–3 единиц препарата с каждой стороны (всего от 4 до 9 единиц). Через 4 недели необходимо оценить эффективность достигнутого эффекта. Если желательных результатов не удалось добиться на протяжении 2–4 недель, то пациенту может понадобиться введение нескольких дополнительных единиц препарата. В этом случае доза ботулотоксина будет введена в мышцу, поднимающую верхнюю губу, точка инъекции с внешней стороны лица будет расположена на 2 мм ниже от первоначального места инъекции, что почти идентично положению точки Yonsei (рис. 33), или со стороны преддверия полости рта (рис. 34).

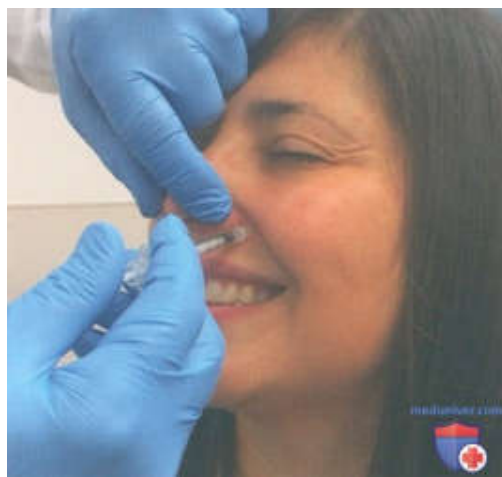

Рис. 33. Положение иглы перпендикулярно коже; введение препарата в проекции носовых-верхнечелюстной борозды при широкой улыбке пациента

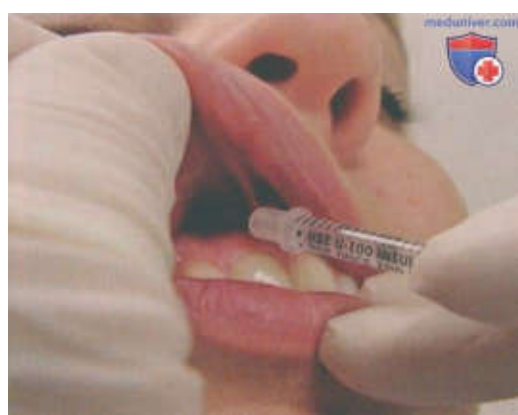

Рис. 34. Интраоральная инъекция для ослабления центральных леваторов губы — менее болезненный, но и менее точный способ введения

Рекомендации по применению ботулинического токсина. Мужчинам обычно требуется более высокая доза ботулотоксина, чем женщинам, поскольку их мышцы являются более сильными и активными. Профилактические инъекции молодым пациентам обычно предусматривают введения меньших доз препарата, нежели при выполнении инъекции пожилым пациентам. В среднем на человека требуется от 30 до 50 единиц препарата для введения во все мышечные области лица в зависимости от потребностей пациента. Резюмируя рекомендуемые дозы применения ботулотоксина в проекции разных мышц с учетом пола пациента, их можно систематизировать следующим образом:

- в проекции лобной мышцы — 4–14 единиц для женщин и 10–20 для мужчин;
- в проекции переносицы — 20–25 единиц для женщин и 20–30 для мужчин;

- в проекции височной мышцы — 10 единиц для женщин и 10 для мужчин;
- в проекции гусиных лапок — 10 единиц для женщин и 4–16 для мужчин;
- в проекции радиальных линий вокруг губ — 4–7 (суммарная доза для 7 инъекций) единиц для женщин, и 5–8 (суммарная доза для 7 инъекций) единиц для мужчин;
- в проекции жевательной мышцы — 20–30 единиц для женщин и 20–40 для мужчин.

ФИЗИОЛОГИЯ И БИОМЕХАНИКА ЛИЦА

Мышцы лица (жевательные и мимические) выполняют сократительную и смещающую функции. В зависимости от выполняемой роли мышцы по-разному воздействуют на подлежащие ткани. Если посмотреть на расположение мышц на лице, то они стратегически расположены вокруг «входных ворот» (глаза, нос, рот) и связаны между собой, чтобы при необходимости усиливать или поддерживать активность друг друга. Многие исследователи костных структур лица отмечают, что изменения в костях лицевого скелета происходят только в определенных местах. Это расширение глазничного и грушевидного отверстий, резорбция костей, уменьшение высоты костей лицевого скелета, изменение угла их наклона. Если сопоставить эти изменения с расположением мышц на лице, то совершенно очевидно, что кости претерпевают изменения именно в местах приложения наибольшей мышечной силы. Принято считать, что резорбция костей связана с недостатком кальция в крови. Однако расположение костных резорбтивных изменений на лицевой поверхности черепа коррелируется с областью прикрепления и работой мышц в этих местах.

Таким образом, глазные орбиты могут расширяться наружу за счет работы *m. orbicularis oculi*, расширение в верхнемедиальном углу обусловлено выраженной активностью мышц глабеллы, а в нижнелатеральном углу — прикреплением мощных скуловых мышц (рис. 35, 36).

Атрофия верхней челюсти, изменение угла наклона костей в центральной зоне и расширение грушевидной щели связаны с работой мышц носа и околоносовой области. Костные изменения нижней челюсти происходят в основном в центральной области, где прикрепляются платизма и мышцы подбородка. Такие изменения наблюдаются только в костях, затронутых работой мышц, обладающих способностью смещать кожу лица.

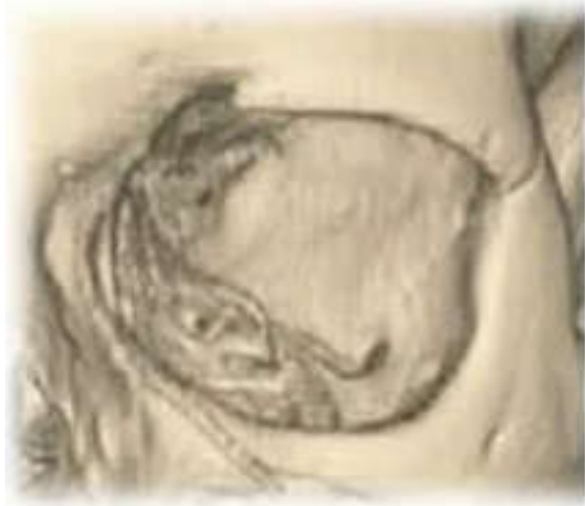

Рис. 35. Форма глазной орбиты в норме у взрослого человека

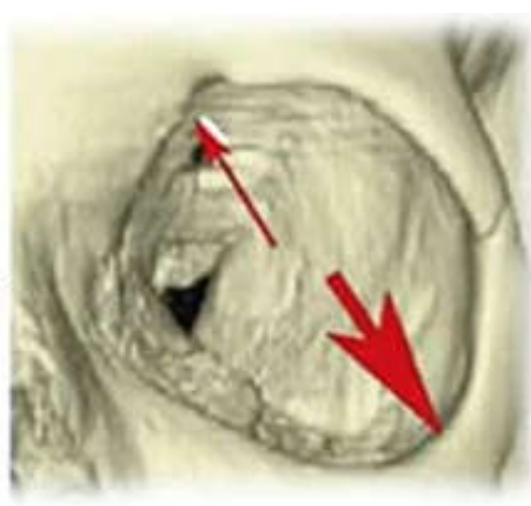


Рис. 36. Растянутая форма глазной орбиты в вертикальной плоскости

Совершенно иные костные изменения происходят в местах прикрепления мышц, выполняющих только сократительную роль. Например, чрезмерная работа жевательных мышц приводит, напротив, к гипертрофии нижнечелюстного угла. Влияние мышечной активности на другие структуры лица, такие как жировые компартменты, при длительной и предельной нагрузке на кость приводит к ее атрофии, изменению формы, а в некоторых случаях и к изменению угла ее наклона. В норме жировые компартменты, расположенные мозаично и выполняющие амортизирующую роль, облегчают движение мышц и других тканей лица друг относительно друга и защищают сосуды и нервы от травматизации. В зависимости от площади области, где мышца прикрепляется к костным структурам лицевого черепа, угла прикрепления и силы тяжести, предельная нагрузка на кость и давление мышцы на нижележащий глубокий жировой компартмент может быть выражена в разной степени. Объективно, пациент может предъявлять жалобы на боль в кости лицевого отдела черепа, причинно-следственные связи которых ставят врачей – стоматологов-ортопедов в тупик.

В поверхностных жировых слоях за счет отсутствия давления на них со стороны плотных структур мышечной и костной ткани наблюдается улучшенная трофика тканей, что проявляется, в частности, в их сохранении или даже увеличении объема в отдельных зонах лица.

Таким образом, за счет внутренних взаимодействий мышечных, жировых и костных структур происходит перераспределение объемов тканей лица с заметным изменением в определенных зонах. В результате формируется характерный возрастной тип лица.

Врачи-стоматологи — специалисты, которые могут успешно проводить инъекции в области лица с терапевтической и косметической целью. Это обосновано тем, что они в полной мере компетентны в вопросах анатомии и физиологии органов головы и шеи человека, следовательно, легко могут идентифицировать необходимую для лечения область. Кроме того, инъекции препаратов ботулинического токсина типа А могут быть целесообразными для пациентов с болезнями височно-нижнечелюстного сустава. Кроме того, возможность проведения инъекционных вмешательств увеличивает арсенал услуг, доступных в стоматологической клинике. А значит, пациенты могут посещать врача-стоматолога и решать одновременно две проблемы: связанные с окклюзией, артикуляцией, речеобразованием и внешним видом. Необходимо также отметить, что пациенты могут быть мотивированы другими врачами специалистами (косметологами и т. д.) на выполнение мероприятий по увеличению и татуажу губ, увеличению скул, подтяжке кожи подбородка, мезотерапии (биоревитализации) во время проведения ортопедического или ортодонтического лечения. В этом случае успех может быть достигнут только в условиях междисциплинарного подхода с согласованием этапов лечения у врачей-специалистов. Тогда посредством выполнения разных инъекционных вмешательств врач – стоматолог-ортопед или врач – стоматолог-ортодонт может оптимизировать стоматологическое лечение, взаимодействовать с пластическими хирургами и подключиться к процессу эстетической и функциональной реабилитации пациента.

Краниомандибулярная дисфункция

Краниомандибулярная дисфункция — часто встречающаяся патология, которая характеризуется широким спектром нарушений физиологии, поражающих височно-нижнечелюстной сустав, жевательную и мимическую мускулатуру и другие компоненты орофациальной системы. В последние годы количество пациентов, обратившихся за помощью по поводу данной патологии, неуклонно растет. Одним из наиболее часто встречающихся проявлений краниомандибулярной дисфункции является бруксизм. Бруксизм — это парافункциональное нарушение, не подвергающееся контролю проприоцептивной системы, характеризующееся неосознанным сокращением жевательных мышц во время сна, физических нагрузок, умственного напряжения и стресса. По данным литературы, частота встречаемости бруксизма среди стоматологических пациентов довольно высока и составляет 67–91 %. Клиническая картина бруксизма: повышенная стираемость зубов, поражение твердых тканей со щечной стороны из-за эрозии и абразии, в анамнезе часто присутствует нарушение сна, храп, апноэ (рис. 37).

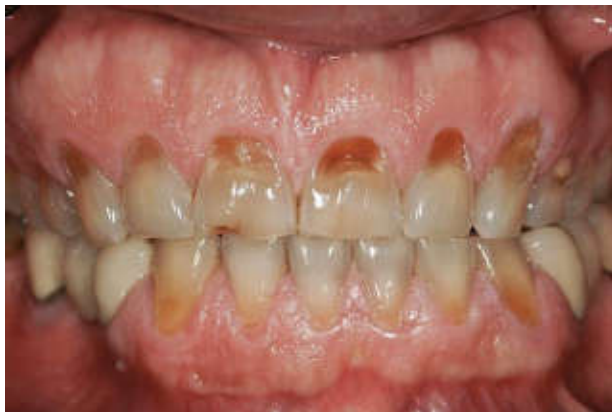

Рис. 37. Генерализованная форма повышенного стирания зубов в горизонтальной и вертикальной плоскости

Согласно современной концепции, бруксизм имеет полиэтиологическую природу. Развитию заболевания способствует сочетание многих факторов: изменение состояния мышечного аппарата, окклюзионные нарушения, патология позвоночника (чаще шейно-грудного отдела), асимметрия плеч, лопаток и т. д.

В 1957 S. C. Nadler выделил следующие этиологические факторы:

1. Местные причины в челюстно-лицевой области, лор-патология.
2. Психогенные.
3. Заболевания органов и систем.
4. Профессиональные.

В основе нарушений мышечных функций лежат изменения сократительных процессов в мускулатуре, проявляющиеся в виде гипертонуса. В результате образуются болезненные зоны, имеющие различную плотность и размеры. Существует ряд парафункций, провоцирующих возникновение гипертонуса жевательной и мимической мускулатуры, которые можно разделить на 5 групп:

1. Парафункция, вызванная стрессом: основана на нормальном поведении, когда при физических нагрузках или эмоциональном напряжении плотно стискивают зубы.

2. Эндогенные парафункции проявляются при спазмах жевательной мускулатуры, причина которых заключается в наличии соматических заболеваний.

3. Привычные парафункции — вредные привычки, связанные с перегрузкой жевательной мускулатуры.

4. Психически мотивированные парафункции: основаны на нарушениях в психическом поведении, т. е. осуществляются без видимой причины, в качестве компенсации внутреннего напряжения.

5. Эксцессивные компенсаторные парафункции включают дисфункции нижней челюсти, щек, губ и языка, возникающие в качестве компенсации окклюзионных нарушений (рис. 38).

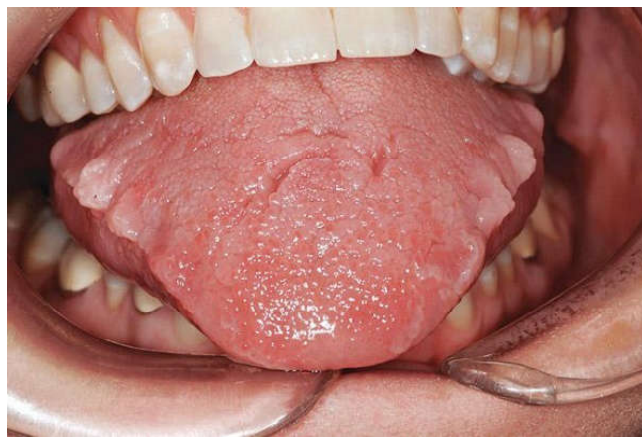


Рис. 38. Изменения боковых поверхностей языка, вызванные неосознанной его диспозицией к язычным поверхностям зубов с целью обеспечения проходимости дыхательных путей

Чрезмерная, продолжительная активность жевательных мышц приводит к их гипертрофии, увеличению мышечной массы и силы. В результате развивается мышечная сила больше, чем необходимо для полноценного жевания, что ведет к ряду стоматологических проблем: патологической стираемости твердых тканей зубов, гиперчувствительности, клиновидным дефектам, травматическому повреждению пародонта, переломам корней, поломкам ортопедических конструкций и реставраций, дисфункции височно-нижнечелюстного сустава. Ключевая роль гипертонуса жевательных мышц в развитии синдрома болевой дисфункции височно-нижнечелюстного сустава признается многими учеными. Согласно исследованиям, в 75 % случаев причиной болей в этой области является спазм жевательных мышц, что, с одной стороны, становится причиной повреждения суставных элементов, а с другой — затрудняет репозицию диска.

Основными целями при лечении гипертонуса жевательных мышц являются их релаксация и ликвидация мышечной боли. Единого мнения о том, какой метод лечения при этом наиболее оптимален, до сих пор не существует. При лечении с помощью ботулинического токсина типа А инъекции производят непосредственно в жевательные мышцы. При введении ботулинического токсина типа А устраняется гиперактивность жевательной мускулатуры, тем самым устраняются симптомы, характерные для бруксизма, а также осложнения, к которым он может привести. Височная мышца — наиболее сильная мышца, поднимающая нижнюю челюсть при накусывании и сжатии зубов. При проведении процедуры необходимо учитывать непосредственную близость височной артерии во избежание ее повреждения.

У пациентов, страдающих хроническими болями, рекомендуется делать инъекцию в пальпаторно-определяемую триггерную точку. Показанием для вмешательства в области жевательной мышцы, кроме бруксизма, являются

ся также головные боли. Выделяют три точки для инъекции: в области угла нижней челюсти, у переднего края жевательной мышцы, на границе скулового отростка верхней челюсти и скуловой кости (рис. 39).

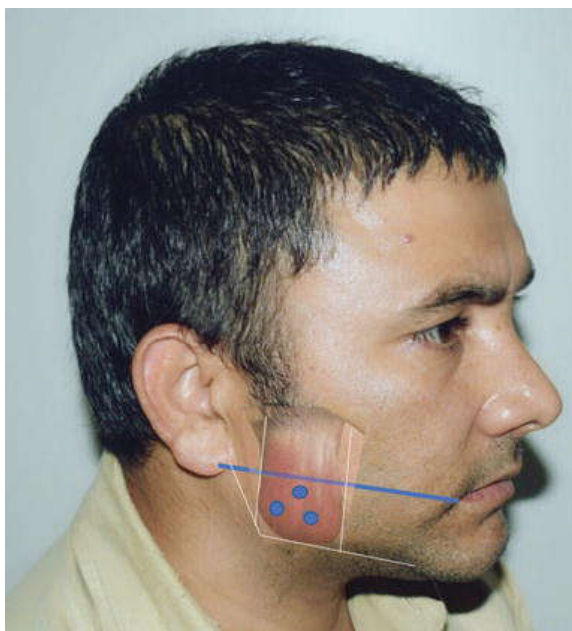

Рис. 39. Точки для инъекции

При смещении точки инъекции сильно кзади можно инфильтрировать токсином околоушную слюнную железу. Медиальная крыловидная мышца обеспечивает боковое движение нижней челюсти, а также поднимает ее. Инъекцию делают под прямым углом, позади угла нижней челюсти. Латеральная крыловидная мышца участвует во всех движениях нижней челюсти и играет важную роль в функционировании височно-нижнечелюстного сустава. Волокна этой мышцы вплетаются непосредственно в суставную капсулу и суставной диск. При гипертонусе этой мышцы происходит смещение суставного диска вперед. Препарат ботулинического токсина типа А вводят, отступая примерно на 3 см кпереди от козелка уха по трагоорбитальной линии.

Ботулинический токсин типа А блокирует сокращение мышцы и при его введении в мышцы контролирует произвольные жевательные движения, такие, как скрежетание и сжатие зубов. В отличие от окклюзионной каппы, инъекции ботокса направлены на устранение причины бруксизма, а не на защиту зубов от произвольных движений. Актуальной также является взаимосвязь между функциональным состоянием жевательной мышцы и конфигурацией нижней трети лица, которая, как правило, может быть причиной такой проблемы у пациента, как «квадратное лицо». В отечественной и зару-

бежной стоматологии «квадратное лицо» определяется выступающими угловатыми контурами нижней челюсти, гипертрофией собственно жевательных мышц, болезнями височно-нижнечелюстного сустава и повышенным стиранием зубов. Контур и форма нижней трети лица определяются взаиморасположением верхней и нижней челюстей (окклюзионное соотношение), размером и формой нижней челюсти, а также состоянием жевательных мышц. Чрезмерная, продолжительная ночная активность жевательных мышц приводит к их гипертрофии, которая характеризуется увеличением силы и мышечной массы и, как следствие, формированием «квадратного лица» (рис. 40).

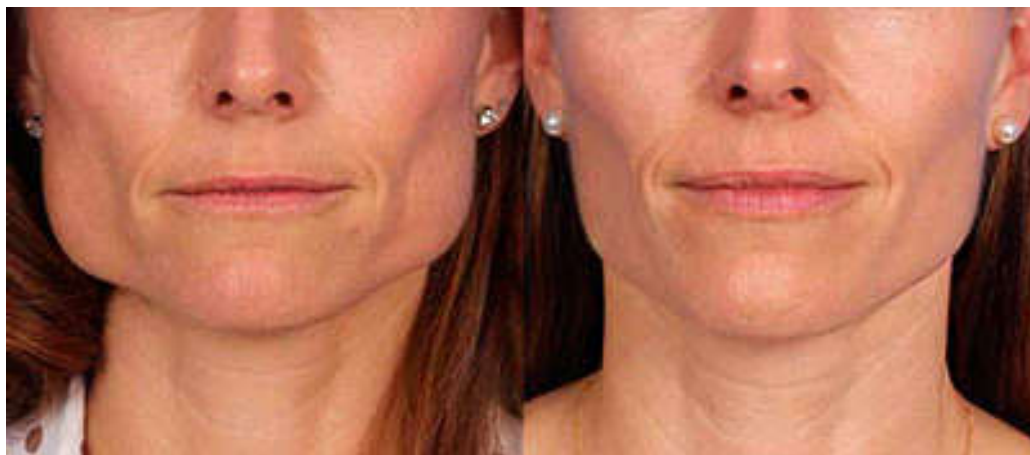

Рис. 40. Форма контуров лица пациента до начала лечения и после использования ботулинического токсина типа А

Косметические инъекции ботулинического токсина типа А в процессе ортопедического и ортодонтического лечения существенным образом способствуют улучшению внешнего вида пациента и сокращению сроков реабилитации при длительных сроках и большом количестве стоматологических манипуляций.

ЛЕЧЕНИЕ У ВРАЧА — СТОМАТОЛОГА-ОРТОДОНТА

Ортодонтическое лечение пациентов с аномалиями прикуса и деформациями зубных рядов (взрослое население) проводится в течение 1,5–2 лет. За это время у пациентов (чаще у женщин) может возникнуть желание обратиться за медицинской помощью к косметологу. Врачи-стоматологи отмечают, что ортодонтическое или ортопедическое лечение формирует у пациентов интерес на продолжение лечения у пластических хирургов и косметологов.

Само по себе лечение у врача — стоматолога-ортодонта не несет никаких рисков для организма человека. Наоборот, оно помогает поддерживать стоматологическое здоровье. Однако большинство пациентов в процессе ортодонтического лечения аномалий прикуса сталкиваются с определенными

неудобствами при ношении несъемных ортодонтических аппаратов, например, с повреждениями или раздражениями слизистой оболочки ротовой полости. Также в первые дни после активации брекет-системы частое явление — ноющая боль в зубных рядах. Переносятся эти явления каждым пациентом по-разному и частично или полностью исчезают через несколько дней, однако в этот период пациенту следует воздержаться от косметологических процедур, связанных с инъекциями в области круглой мышцы рта, от которых дискомфорт может только усилиться, а реабилитация к ортодонтическим конструкциям может стать более долгой. Это связано с тем, что после инъекций филлерами на основе гиалуроновой кислоты слизистая оболочка ротовой полости может дополнительно травмироваться металлическими элементами брекет-системы. То же касается и процедуры татуажа.

Элайнеры в подобной ситуации практически никаких побочных действий не оказывают. Это гладкие каппы, полностью повторяющие форму зубов и не раздражающие слизистую оболочку ротовой полости, а боль при их ношении минимальна. Поэтому большинство ограничений связаны не с лечением у врача — стоматолога-ортодонта вообще, а лишь с выбором типа ортодонтических аппаратов. Тем не менее, нельзя полностью отрицать определенные нюансы, которые касаются и обладателей съемных ортодонтических систем.

Также стоит учитывать, что любые косметические инъекции на этапах ортодонтического лечения могут сделать определенные части лица несимметричными. Это связано с тем, что при изменении положения зубов в зубных рядах, расширении зубного ряда верхней и нижней челюсти губы могут поменять свою форму, которая становится более выразительной и без всяких инъекций. Особенно это заметно при исправлении дистального и глубокого прикуса. Форма губ после косметологических инъекций однозначно меняется, а вот предугадать, что она будет симметричной и гармонично подчеркивать природные данные пациента, сложно. Поэтому стоит подождать окончания ортодонтического лечения, когда губы естественным путем станут чуть более выпуклыми. А лишь потом планировать применение косметологических инъекций.

Следует отказаться от косметологических процедур в области подбородка на весь период ортодонтического лечения, особенно при исправлении:

- дистального прикуса, после нейтрализации которого подбородок становится более выраженным, четким, часто исчезает провисание мягких тканей;
- мезиального прикуса, после исправления которого подбородок становится менее выдвинутым, соразмерным с общими пропорциями лица;
- перекрестного прикуса, исправление которого делает подбородок симметричным, исчезают носогубные складки, выравнивается форма губ.

Такие процедуры, как мезотерапия или биоревитализация, оказывают мягкое, поверхностное воздействие. Список противопоказаний к ним доста-

точно небольшой: это беременность, аллергия на препараты, онкологические заболевания, поражения лицевого нерва и некоторые другие. Ни брекеты, ни элайнеры не препятствуют таким процедурам.

Инъекции ботулинического токсина типа А, который расслабляет мышцы лица, также не противопоказаны. Но важно понимать алгоритм инъекций ботулинического токсина для коррекции силы сокращения жевательных и мимических мышц, чтобы не спровоцировать нежелательные явления со стороны мышц в области подбородка и шеи, которые могли бы оказать негативное влияние на формирование прикуса у пациентов. Например, использование такого алгоритма в процессе ортодонтического лечения, может препятствовать процессу повышенного стирания зубов, нарушению целостности коронок зубов и болевой дисфункции височно-нижнечелюстного сустава вследствие гипертонуса жевательных мышц. При этом использование ботулинического токсина типа А в верхней части лица (лоб, область вокруг глаз) никаким образом на ход ортодонтического лечения влиять не будет.

Лечение аномалий прикуса — это комплекс длительных лечебных ортодонтических мероприятий, являющихся приоритетными для пациента по сравнению с проведением косметологических процедур. Физиологический прикус у человека обеспечивает качественное функционирование зубочелюстной системы, отвечает за состояние мягких тканей лица, делая его более привлекательным и гармоничным. Поэтому при изменении краниофациальной симметрии и объема тканей лица в начале ортопедического или ортодонтического лечения необходимо обсудить с пациентами план лечебных мероприятий по междисциплинарному подходу в объеме стоматологических и косметологических процедур.

ЛЕЧЕНИЕ У ВРАЧА — СТОМАТОЛОГА-ОРТОПЕДА

Для применения ботулотоксина нижняя треть лица — зона повышенного риска. Эстетические дефекты в нижней трети лица как правило вызваны аномалиями прикуса, частичной и полной адентией и функциональной патологией зубочелюстной системы. Анатомия и взаимодействие мышц в этой зоне сложнее, чем в верхней трети лица, что затрудняет выбор точек инъекций и количество препарата ботулинического токсина типа А. Кожа нижней трети лица более тонкая и слабее связана с подлежащими тканями, что увеличивает зону диффузии препарата. Согласно мнению врачей специалистов, эта область при правильном выборе стоматологических технологий, материалов и препаратов для инъекций влияет на эстетику лица в целом — в плане функции, линии улыбки, контура губ и фонетики. Только полное внутри- и вне-ротовое решение челюстно-лицевых проблем можно считать по-настоящему эстетической стоматологией.

Эффекты от применения ботулотоксина в составе комплексной терапии:

1. Купирование боли в жевательной мускулатуре, головных болей, вызванных гипертонусом жевательных мышц.

2. Улучшение функции височно-нижнечелюстного сустава, подвижности анатомических элементов сустава, амплитуды открытия рта.

3. Длительное расслабление мышц под действием ботулотоксина делает возможной ортодонтическую и ортопедическую коррекцию прикуса и окклюзии, а также формирование нового двигательного стереотипа для жевательных мышц.

4. Обратное развитие гипертрофированных мышц.

5. Нормализация показателей алгоритма работы жевательных мышц и нервов на зубочелюстную систему по данным электромиографии.

Преимуществом использования ботулотоксина в ортопедической стоматологии также является предсказуемый, местный, дозозависимый эффект с отсутствием системных побочных явлений. Для оценки состояния жевательных мышц и реакции на препарат инъекции ботулинического токсина типа А можно проводить под контролем электромиографии. Накопленный опыт использования ботулотоксина позволяет считать его не только препаратом, устраняющим болевые симптомы, но и изменяющим имеющийся стереотип движения нижней челюсти. При появлении эстетического дефекта нижней трети лица инъекции ботулотоксина в жевательные мышцы (по технике и в тех же дозировках, как и при лечении бруксизма) являются методом выбора для пациентов стоматологического профиля. Для лечения болевого синдрома, связанного с дисфункцией височно-нижнечелюстного сустава, можно применять малые дозы ботулотоксина. Преимущество метода в том, что он не вызывает потери костной массы при условии введения малых доз. Тем не менее, данное лечение краткосрочное; чтобы увеличить время обезболивающего эффекта, необходимо вводить более высокие дозы препарата. Но на данный момент исследователи не могут гарантировать, что большая доза ботулотоксина не приведет к потере плотности костной и мышечной ткани.

Эффект использования ботулотоксина, который ожидают получить пациенты, напрямую зависит от объема и качества оказания ортопедической помощи. Как следует из наблюдений врачей-стоматологов, пациенты, проходящие реабилитацию в клинике ортопедической стоматологии и регулярно получающие курс инъекций ботулотоксина, выполняемый с соблюдением всех правил, в течение 2-х лет имеют шанс полностью избавиться от гипертонуса жевательных мышц и бруксизма. Овал лица становится более изящным, а самочувствие пациентов заметно улучшается (рис. 41).

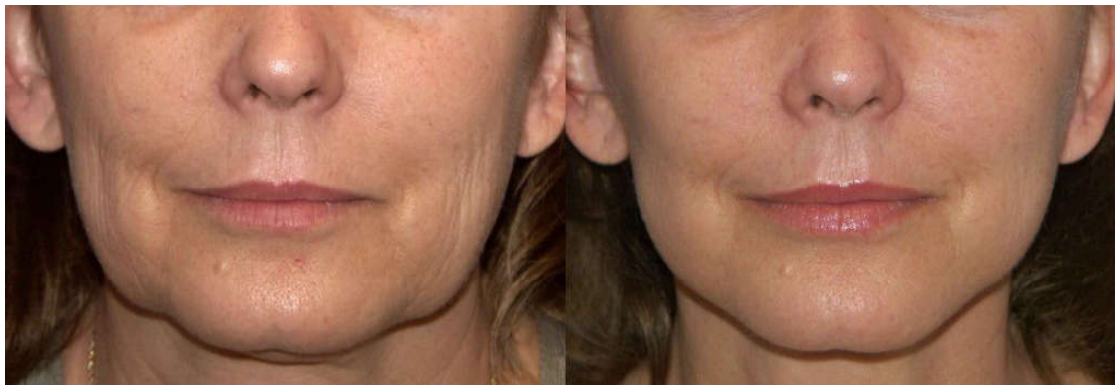

Рис. 41. Изменение овала лица после проведения ортопедического лечения в комплексе с лечением гипертонии жевательных мышц

В экономически развитых странах подавляющее большинство взрослого населения страдает от дисфункции и мышечных расстройств височно-нижнечелюстного сустава, причем причину нарушения не всегда удается установить. Заболевание чаще поражает женщин, в связи с чем исследователи рассматривают роль женских половых гормонов в развитии нарушений этой области.

Для лечения болевого синдрома, связанного с болезнями жевательных мышц и дисфункцией височно-нижнечелюстного сустава, врачи-стоматологи рекомендуют выполнять специальные упражнения для жевательных мышц, носить ночную капу, пробовать изменить рацион питания. Однако перечисленные методики часто оказываются малоэффективными.

Осложнения ботулинотерапии

Осложнения при инъекционном введении препаратов ботулинического токсина типа А развиваются редко, более того, эти осложнения являются временными и обратимыми. Чаще всего в месте выполнения инъекций появляются гематомы. К наиболее серьезным побочным эффектам при инъекционном введении препаратов ботулинического токсина типа А в верхней трети лица относится птоз и, крайне редко, диплопия. Осложнениями в результате инъекций ботулотоксина в челюстно-лицевой области могут быть временная неспособность сомкнуть губы, преждевременное утомление при жевании, нарушение артикуляции, изменение тембра голоса, нарушение глотания. Существенно снизить вероятность и степень выраженности временных побочных эффектов можно за счет точного введения препаратов ботулотоксина в соответствующие анатомические области, а также безукоризненной техники выполнения инъекций. Применение препаратов ботулотоксина противопоказано при системной красной волчанке и других аутоиммунных за-

болеваниях, характеризующихся нарушениями функции нервно-мышечных синапсов.

Введение ботулинического токсина типа А в жевательные мышцы лица впервые начали использовать врачи-неврологи и врачи-стоматологи для лечения бруксизма, миофасциального болевого синдрома, дисфункции височно-нижнечелюстного сустава и др. Особенную популярность такая процедура получила в странах Азии, где гипертрофия жевательных мышц является довольно распространенной проблемой. Однако эти процедуры могут сопровождаться нежелательными побочными явлениями. И если в случае лечения конкретных неврологических и стоматологических заболеваний риски компенсируются решением более тяжелой проблемы, то в случае «здоровых» пациентов есть вопросы. Специалисты из Тайваня, проанализировав частоту встречаемости таких нежелательных явлений в собственной практике, представили свои результаты коррекции гипертрофии жевательных мышц на основе 2036 инъекции ботулотоксина (онаботулотоксин А в дозе 20–30 ЕД). В итоге:

- в 30 % случаев (611 инъекций) отмечалось временное снижение силы сжатия челюстей при жевании;
- в 2,5 % (51) — развитие гематом;
- в 0,58 % (12) — возникновение головных болей после инъекции;
- в 0,15 % (3) — затруднения при улыбке;
- в 0,49 % (10) — парадоксальное выбухание тканей;
- в 0,44 % (9) — западение щек (потеря объема подскуловой области);
- в 0,2 % (4) — провисание тканей.

Ученые проанализировали причины этих явлений. В каких-то случаях причиной осложнений было повреждение сосудов инъекционной иглой, недостаточная или избыточная дозировка препарата. Однако основное внимание авторы исследования обращают на неправильно выбранное место введения препарата ботулинического токсина типа А и заключают, что при выполнении таких процедур знание анатомии мягких тканей лица является первичным и бесспорным навыком.

Для снижения вероятности осложнений авторы методики инъекций ботулинического токсина типа А настоятельно рекомендуют вводить препараты только в «зоне безопасности» — отступая на 1 см внутрь от каждой грани четырехугольника, очерченного углом нижней челюсти, задним краем жевательной мышцы, ее передним краем, нижним краем нижней челюсти и линией, идущей от угла рта к мочке уха. И в целом следует помнить, что это весьма серьезное вмешательство в физиологию лица, и поэтому для его выполнения должны быть адекватные показания, а не только следование стандартам красоты.

Неврологические расстройства. По данным ВОЗ, поражение лицевого нерва встречается в 13–25 случаях на 100 тыс. человек взрослого населения и чаще всего проявляется в виде асимметрии лица. Для оценки степени поражения лицевого нерва используют шкалу House — Brackman (1985), в которой выделяют 6 степеней дисфункции лицевого нерва:

I — норма: функция лицевого нерва не изменена.

II — незначительная дисфункция:

- умеренная слабость мимических мышц при тщательном осмотре;
- едва заметные синкинезии;
- полное смыкание век при минимальном усилии;
- незначительная асимметрия рта при улыбке.

III — умеренная дисфункция:

- асимметрия лица;
- хорошо заметные синкинезии, могут быть контрактуры, спазмы;
- невозможность полностью поднять бровь;
- полное смыкание век;
- умеренная асимметрия рта при улыбке.

IV — средняя степень дисфункции:

- выраженная асимметрия лица даже в покое;
- невозможность поднять бровь;
- неполное смыкание век;
- асимметрия рта;
- выраженные синкинезии, спазмы.

V — выраженная дисфункция:

- движения на пораженной стороне едва заметны;
- невозможно сомкнуть веки;
- слабые движения углом рта;
- синкинезии, контрактуры и спазмы обычно отсутствуют.

VI — тотальная дисфункция:

- полное отсутствие движений, снижение мышечного тонуса;
- отсутствие синкинезий, контрактур, спазмов.

После выявления этиологии, определения типа и степени патологии ряду пациентов может быть назначена традиционная нейротрофическая медикаментозная терапия, направленная на лечение основного заболевания. Следующим этапом коррекции динамической асимметрии лица является ботулинотерапия. Тактика лечения зависит от типа патологии. Коррекция проводится в несколько этапов с динамическим контролем. В ходе первой процедуры определяют зону гиперактивности для того, чтобы частично снизить силу сокращения мышц, используя среднетерапевтическую дозу токсина. Результат оценивают через 10 дней и при необходимости проводят дополнительную коррекцию, используя минимальные дозы ботулинического токсина

типа А. Области введения ботулинического токсина определяются исходя из того, какого эффекта необходимо достичь. При парезах и параличах коррекция осуществляется на условно здоровой стороне, так как здесь формируется гипертонус. Причем надо уменьшать активность мышц-антагонистов, но не блокировать ее полностью. После 4–6 месяцев релаксация мышц на «здоровой» стороне приводит к восстановлению мышц на пораженной стороне и, следовательно, к восстановлению симметрии лица. При проведении коррекции таких остаточных явлений, как синкинезия, контрактура, гиперкинез, необходимо произвести инъекции в области вовлеченных мышц на пораженной стороне, а также снизить активность мышц, находящихся в гипертонусе на «здоровой стороне». Это позволяет устранить патологическую активность и снизить выраженность мимических контрактур. При расслаблении напряженной мышцы исчезает чувство болезненности, стягивания. Поэтому пациент более активно использует артикуляцию, мимику, включая пораженные мышцы. Таким образом, ботулинотерапия позволяет добиваться функционального восстановления пораженных мышц.

ВЫВОДЫ

Проанализировав данные отечественной и зарубежной научной литературы, можно заключить, что применение препаратов ботулотоксина в стоматологии и челюстно-лицевой хирургии показывает положительные результаты и является малоинвазивным методом для лечения пациентов при наличии различных нозологических форм. Простота использования ботулотоксина и небольшое количество осложнений, носящих преимущественно временный характер, позволяют использовать его не только в условиях стационара, но и на амбулаторном приеме.

По-видимому, в ближайшие годы на мировом и отечественном фармацевтических рынках будут появляться новые препараты ботулинического токсина типа А — аналоги уже хорошо известных средств с модифицированными свойствами. С одной стороны, здоровая конкуренция должна благоприятно сказаться на ценовой политике компаний-производителей и дистрибьюторов. Клинические нюансы каждого препарата, дозировки во флаконе, сроки хранения, в том числе восстановленного токсина, цена, эффективность и минимальное количество нежелательных явлений — вся эта совокупность свойств позволит врачу найти соответствующий общепринятым стандартам и клиническим протоколам препарат, отвечающий стандартам безопасности и интересам пациентов. С другой стороны, препараты, занимающие сегодня лидирующие позиции, имеют определенный медицинский бэкграунд, в том числе в виде статистики по иммуногенности и нежелательным реакциям.

Регистрация новых показаний для них происходит медленно, ведь ей предшествуют серьезные клинические исследования с подтверждением эффективности и безопасности. Все это не может не добавлять уверенности при работе с такими препаратами. Очень важно, чтобы применительно к новым препаратам так же активно проводились клинические исследования по всем заявленным показаниям, неукоснительно работали механизмы фармаконадзора, полученные данные по безопасности обобщались и анализировались. А это значит, что будущее ботулинотерапии в какой-то мере определяется каждым врачом-специалистом, работающим с этим удивительным лекарственным препаратом.

САМОКОНТРОЛЬ УСВОЕНИЯ ТЕМЫ

1. Назовите фармакологическую группу, к которой относятся препараты ботулотоксина:

- а) ботулинический токсин типа А;
- б) периферический миорелаксант;
- в) нейролептик;
- г) неизбирательные ингибиторы нейронного захвата.

2. Что является мишенью для введения ботулотоксина по косметологическим показаниям:

- а) кожные заломы;
- б) нервные окончания;
- в) динамические морщины;
- г) мимические мышцы?

3. Через какой промежуток времени происходит реиннервация:

- а) начиная со второго дня после инъекции;
- б) через 2 недели;
- в) через 12 недель;
- г) через 12 месяцев?

4. Назовите основные противопоказания для введения ботулотоксина по эстетическим показаниям:

- а) инфаркт или инсульт в анамнезе;
- б) гиперчувствительность к любому компоненту препарата;
- в) гепатит С;
- г) воспалительный процесс в месте предполагаемой инъекции;
- д) онкология в анамнезе;
- е) острая фаза инфекционных заболеваний;
- ж) диабет I и II типов;

- з) беременность и лактация;
- и) возраст младше 18 лет;
- к) гравитационный птоз тканей лица;
- л) язва желудка;
- м) грыжи верхних и нижних век;
- н) волчанка;
- о) миастения гравис или синдром Ламберта-Итона.

5. Каким веществом необходимо разводить препарат Ботокс:

- а) дистиллированной водой;
- б) натрия хлоридом 0,9 %;
- в) гипохлоритом натрия;
- г) глюкозой 5 %?

6. Каким количеством растворителя нужно разводить препарат Ботокс:

- а) от 20 до 50 мл на 100 ЕД;
- б) от 0,5 до 2,5 мл на 100 ЕД;
- в) 100 мл на 100 ЕД?

7. Как необходимо хранить разведенный препарат Ботокс®:

- а) при температуре от -5°C и ниже в течение трех лет;
- б) при температуре от 2 до 8°C в течение трех лет, если не снимать резиновую крышку;
- в) при температуре от 2 до 8°C в течение 24 часов в оригинальном флаконе;
- г) при температуре от -5°C и ниже в течение 24 часов в оригинальном флаконе?

8. В какие мышцы проводятся инъекции ботулотоксина при коррекции межбровных морщин:

- а) *m. orbicularis oculi*;
- б) *m. corrugator supercilii*;
- в) *m. orbicularis oris*;
- г) *m. procerus*;
- д) *m. frontalis*?

9. Какой интервал нужно соблюдать между повторными процедурами введения препарата Ботокс:

- а) не менее 3 месяцев;
- б) не менее 2 недель;
- в) не более 6 месяцев;
- г) повторять процедуру можно не чаще 1 раза в год?

10. Что такое вторичная резистентность к ботулотоксину:

- а) нечувствительность, вызванная привыканием к токсину из-за частых повторных инъекций большими дозировками;
- б) нечувствительность, вызванная переходом с одного препарата ботулотоксина на другой;
- в) врожденная нечувствительность к препарату;
- г) увеличение дозировки, требуемой для достижения оптимального результата коррекции после первой инъекции ботулотоксина?

11. Какие факторы могут способствовать образованию нейтрализующих антител к ботулотоксину:

- а) обработка сразу нескольких зон препаратом ботулотоксина в одну процедуру;
- б) сочетание препарата ботулотоксина с аппаратными методиками;
- в) сочетание разных препаратов ботулотоксина;
- г) введение небольших доз препарата ботулотоксина с короткими временными интервалами?

12. Какие рекомендации необходимо соблюдать пациенту после процедуры инъекции ботулотоксина:

- а) активная двигательная активность обработанной области в течение часа после инъекции;
- б) не принимать лежачее положение в течение суток после инъекции;
- в) запрещено заниматься спортом, посещать сауны в течение двух недель после инъекции;
- г) не принимать алкоголь, не заниматься спортом и не посещать сауны/бани в течение 24 часов после инъекции?

Ответы: 1 — б; 2 — г; 3 — в; 4 — б, г, е, з, к, м, о; 5 — б; 6 — б; 7 — в; 8 — б, г; 9 — а; 10 — в; 11 — г; 12 — а, г.

СПИСОК ИСПОЛЬЗОВАННОЙ ЛИТЕРАТУРЫ

1. *Артеменко, А. Р.* Новости ботулинотерапии / А. Р. Артеменко // Пластическая хирургия и косметология. – 2011. – № 4. – С. 679–684.
2. *Комплексная реабилитация пациентов с эстетическими проблемами в области лица (с применением ботулотоксина типа А «Лантокс»)* / А. Р. Артеменко, А. Л. Куренков, Л. Р. Мингазов [и др.] // Экспериментальная и клиническая дерматокосметология. – 2008. – № 5. – С. 53–58.
3. *Бауманн, Л.* Косметическая дерматология / Л. Бауманн. – М. : МЕДпресс-информ, 2012. – 686 с.
4. *Йост, В.* Иллюстрированный атлас инъекционного использования ботулинического токсина / В. Йост. – М. : Квинтэссенция. – 2011. – 263 с.
5. *Королев, А. А.* Ботулинотерапия: история развития, механизмы действия, принципы реабилитации постинсультных спастических двигательных расстройств / А. А. Королев // Паллиативная медицина и реабилитация. – 2012. – № 3. – С. 50–54.
6. *Роль антителогенеза в формировании резистентности к препаратам ботулотоксина А* / Т. Н. Королькова, О. В. Матыцин, А. М. Иванов [и др.] // Российский журнал кожных венерических болезней. – 2013. – № 4. – С. 47–50.
7. *Возможности применения препарата «Лантокс» в коррекции возрастных изменений нижней трети лица* / Т. С. Кузьмина, Л. С. Арутюнян, А. Е. Шугинина // Экспериментальная и клиническая дерматокосметология. – 2009. – № 3. – С. 36–39.
8. *Маззуко, Р.* Гингивальная улыбка и ботулинический токсин: новый подход к коррекции обнажения десны / Р. Маззуко, Д. Гексель // Инъекционный метод в косметологии. – 2012. – № 2. – С. 30–38.
9. *Наприенко, М. В.* Расширенные возможности применения ботулотоксинов / М. В. Наприенко // Экспериментальная и клиническая дерматокосметология. – 2011. – № 4. – С. 51–53.
10. *Лечение бруксизма ботоксом.* – URL: <https://filler.by/bruxism-treatment> (дата обращения: 03.05.2025).
11. *Инъекции в жевательные мышцы. Дичь или необходимость? Разберемся на моем примере. Рассказ о процедуре и фото.* – URL: <https://kosmetista.ru/blog/117838-inekicii-v-zhevatelnye-myshcy-dich-ili-neobhodimost.html> (дата обращения: 01.02.2025).
12. *Инъекции ботокса для терапии болевого синдрома, вызванного заболеваниями височно-нижнечелюстного сустава.* – URL: <https://stomatologclub.ru/stati/stomatologiya-8/inekicii-botoksa-dlya-terapii-bolevogo-sindroma-vyzvannogo-zabolevaniyami-visochno-nizhnechelyustnogo-sustava-3427> (дата обращения: 20.02.2025).
13. *Сравнительная эффективность введения ботокса и хирургической операции для коррекции положения губ при десневой улыбке* / М. У. Маккие, М. Харфуш, А. Маккие [и др.] // Стоматология. – 2021. – № 100(3). – С. 47–54.
14. *Применение препаратов ботулотоксина в стоматологии и челюстно-лицевой хирургии. Состояние проблемы. Обзор литературы.* – URL: <https://dentalmagazine.ru/posts/primenenie-preparatov-botulotoksina-v-stomatologii-i->

chelyustno-licevoj-xirurgii-sostoyanie-problemy-obzor-literatury.html (дата обращения: 20.01.2025).

15. *Механизм действия ботулинического токсина типа А* / А. Р. Артеменко, А. Л. Куренков, С. С. Никитин [и др.] // Пластическая хирургия и косметология. – 2010. – № 1. – С. 177.

16. *Препараты ботулинического токсина: что мы имеем и что видим на горизонте?* / Н. Е. Мантурова, Е. А. Чайковская, С. Л. Тимербаева // Пластическая хирургия и эстетическая медицина. – 2020. – № 2. – С. 70–80.

17. *Возможности и перспективы применения толперизона в хирургической практике* / Д. И. Трухан, Е. Н. Деговцов, А. Ф. Сулимов // Рациональная фармакотерапия. – 2015. – № 2. – С. 9–16.

ОГЛАВЛЕНИЕ

Введение	3
Мышцы челюстно-лицевой области	5
Фармакотерапия в комплексном лечении расстройств жевательного-речевого аппарата.....	19
Мидокалм — миорелаксант с центральным механизмом действия	20
Толперизон — миорелаксант с центральным механизмом действия	22
Клинические протоколы.....	25
Механизм действия ботулинического токсина типа А.....	26
Основные эффекты, вызываемые введением в мышцу препаратов ботулинического токсина типа А	28
Противоболевой эффект ботулинического токсина типа А	29
Форма выпуска препаратов ботулинического токсина.....	31
Типы инъекционных агентов, используемых в стоматологии.....	34
Ботулинический токсин в стоматологии.....	34
Показания и противопоказания к применению препаратов ботулинического токсина	35
Совершенствование состава и форм препаратов ботулотоксина для оптимизации решения клинических задач в стоматологии	37
Воздействие ботулотоксина на функцию лицевых мышц	43
Инъекции ботулотоксина в жевательную мышцу.....	44
Инъекции ботулотоксина в височную мышцу	47
Инъекции ботулотоксина в лобную мышцу	48
Инъекции ботулотоксина в мышцу гордецов.....	49
Инъекции ботулотоксина в мышцу, сморщивающую бровь.....	50
Инъекции ботулотоксина в круговую мышцу глаза	51
Инъекции ботулотоксина в точку Йонсей (Yonsei).....	52
Физиология и биомеханика лица.....	56
Краниомандибулярная дисфункция	58
Лечение у врача — стоматолога-ортодонта	62
Лечение у врача — стоматолога-ортопеда.....	64
Осложнения ботулинотерапии.....	66
Выводы.....	69
Самоконтроль усвоения темы.....	70
Список использованной литературы.....	73

Учебное издание

Рубникович Сергей Петрович
Грищенко Арсений Сергеевич
Костецкий Юрий Аурелович и др.

**МЫШЕЧНЫЙ КОМПОНЕНТ
ЖЕВАТЕЛЬНО-РЕЧЕВОГО АППАРАТА.
МЕДИКАМЕНТОЗНАЯ ТЕРАПИЯ
МЫШЕЧНЫХ РАССТРОЙСТВ**

Учебно-методическое пособие

Ответственный за выпуск А. С. Грищенко
Редактор О. П. Головницкая
Компьютерная вёрстка А. В. Янушкевич

Подписано в печать 24.06.25. Формат 60×84/16. Бумага писчая «PROJECTA Special».

Ризография. Гарнитура «Times».

Усл. печ. л. 4,42. Уч.-изд. л. 3,83. Тираж 68 экз. Заказ 444.

Издатель и полиграфическое исполнение: учреждение образования
«Белорусский государственный медицинский университет».

Свидетельство о государственной регистрации издателя, изготовителя,
распространителя печатных изданий № 1/187 от 24.11.2023.

Ул. Ленинградская, 6, 220006, Минск.