

DOI: <https://doi.org/10.51922/2616-633X.2025.9.2.2587>

ГИБРИДНЫЕ ТЕХНОЛОГИИ В ЛЕЧЕНИИ НЕПАРОКСИЗМАЛЬНЫХ ФОРМ ФИБРИЛЛЯЦИИ ПРЕДСЕРДИЙ

А.С. Жигалкович, Р.Р. Жмайлик, А.Р. Часнойть

ГУ «Республиканский научно-практический центр «Кардиология», Республика Беларусь, г. Минск, ул. Р. Люксембург, 110Б, 220036
kardio@tut.by

УДК 616-07:616.12-008.313.2

Ключевые слова: фибрилляция предсердий, радиочастотная абляция, легочные вены.

ДЛЯ ЦИТИРОВАНИЯ. А.С. Жигалкович, Р.Р. Жмайлик, А.Р. Часнойть. Гибридные технологии в лечении непароксизмальных форм фибрилляции предсердий. *Неотложная кардиология и кардиоваскулярные риски*, 2025, Т. 9, № 2, С. 2587–2598.

На основании анализа непосредственных и отдаленных результатов лечения рандомизированной когорты пациентов с идиопатической непароксизмальной фибрилляцией предсердий показана безопасность и эффективность миниинвазивной биатриальной эпикардиальной биполярной радиочастотной абляции как в формате гибридного лечения в сочетании с эндокардиальной абляцией устьев легочных вен, так и в автономном варианте.

Цель: оценить эффективность гибридного и этапного лечения идиопатической персистирующей фибрилляции предсердий (ФП) путем анализа непосредственных и долгосрочных (2 года) результатов лечения в рамках одноцентрового рандомизированного клинического контролируемого исследования.

Материалы и методы. В одноцентровое рандомизированное исследование были включены 33 пациента с непароксизмальной формой ФП. Всем пациентам в качестве первой процедуры выполнялась миниинвазивная видеоассистированная эпикардиальная радиочастотная абляция (РЧА) согласно патенту на изобретение Республики Беларусь № 22432 от 06.12.2016 г. «Способ биполярной миниинвазивной эпикардиальной радиочастотной абляции у пациентов с изолированной персистирующей фибрилляцией предсердий». В зависимости от распределения группы пациент получал процедуру эндокардиальной абляции либо в текущую госпитализацию, либо в период 3–6 месяцев после эпикардиального этапа в случае рецидива предсердной аритмии (ФП/ТП). К первичным конечным точкам относились частота рецидива ФП на госпитальном этапе, частота удержания синусового ритма (СР) на момент окончания госпитализации, потребность в постоянном ЭКС, частота больших

кардио- и цереброваскулярных событий (МАССЕ). Вторичные конечные точки включали удержание СР на момент окончания наблюдения, необходимость приема ААП I/III класса и антикоагулянтов за пределами «слепого» периода, а также необходимость в повторных процедурах.

Результаты. По первичным конечным точкам различий в результатах между группами не отмечено. К моменту выписки из стационара синусовый ритм (СР) имел место у 100 % пациентов. Больших кардиоваскулярных и цереброваскулярных событий на госпитальном этапе мы не наблюдали.

Пароксизмы ФП на период завершения исследования у пациентов с использованием ААП I/III классов наблюдаются в группе «гибридного» в 2 (13,33 %) случаев и 2 (11,1 %) в группе «этапного» лечения. Потребность в повторных процедурах по поводу предсердной аритмии составила в группе «гибридного» лечения в 2 (13,3 %) случаях и 5 (27,78 %) в группе «этапного» лечения. Кумулятивный показатель удержания СР в среднесрочном периоде в течение 1 года составил 94,5 % в обеих группах, спустя 2 года в группе «гибридного» лечения этот показатель составил 86,7 %, а в группе «этапного» – 88,9 %.

Заключение. Эпикардиальная биполярная биатриальная абляция показала высокую эффективность в лечении непароксизмальных форм ФП, однако нередко требует проведения повторных процедур по устранению типичного ТП. Для выполнения более эффективной изоляции ЛВ целесообразно выполнять раздельную устьевую абляцию легочных вен в дополнение к антральной. Этапное лечение персистирующих форм ФП оправдано с клинической и экономической точки зрения.

RESULTS OF HYBRID TECHNOLOGY IN THE TREATMENT OF NON-PAROXYSMAL ATRIAL FIBRILLATION

A.S. Zhigalkovich, R.R. Zhmaylik, A.R. Chasnoyt

State Institution "Republican Scientific and Practical Center "Cardiology", Republic of Belarus, Minsk, R. Luxemburg street, 110B, 220036

Key words: atrial fibrillation, radiofrequency ablation, pulmonary veins.

FOR REFERENCES. A.S. Zhigalkovich, R.R. Zhmaylik, A.R. Chasnoyt. Results of hybrid technology in the treatment of non-paroxysmal atrial fibrillation. *Neotlozhnaya kardiologiya i kardiovaskulyarnye riski* [Emergency cardiology and cardiovascular risks], 2025, vol. 9, no. 2, pp. 2587–2598.

Based on the analysis of immediate and long-term results of treatment of a randomized cohort of patients with idiopathic non-paroxysmal atrial fibrillation, the safety and effectiveness of minimally invasive biatrial epicardial bipolar radiofrequency ablation both in the format of hybrid treatment in combination with endocardial ablation of pulmonary veins and in a stand-alone variant have been shown.

Aim: To evaluate the effectiveness of hybrid and staged treatment of idiopathic persistent atrial fibrillation (AF) by analyzing immediate and long-term (2 years) treatment results in a single-center randomized clinical controlled trial.

Methods. A single-center randomized trial included 33 patients with non-paroxysmal AF. All patients underwent minimally invasive video-assisted epicardial radiofrequency ablation (RFA) as the first procedure in accordance with Patent for invention of the Republic of Belarus № 22432 dated 12.06.2016. "The method of bipolar minimally invasive epicardial radiofrequency ablation in patients with isolated persistent atrial fibrillation". Depending on the distribution of the group, the patient received an endocardial ablation procedure either during the current hospitalization, or in the period 3-6 months after the epicardial stage in case of recurrence of atrial arrhythmia (Atrial Fibrillation/Atrial Flutter). The primary endpoints included the frequency of AF recurrence at the hospital stage, the frequency of sinus rhythm retention (SR) at the end of hospitalization, the need for pacemakers, the frequency of major adverse cardio- and cerebrovas-

cular events (MACCE). Secondary endpoints included retention of SR at the end of observe, the need to take class I/III antiarrhythmic drugs (AAD) and anticoagulants outside the "blind" period, as well as the need for repeated procedures.

Results. There were no differences in the results between the groups for the primary endpoints. By the time of discharge from the hospital, sinus rhythm (SR) occurred in 100 % of patients. We did not observe major adverse cardiovascular and cerebrovascular events at the hospital stage. AF paroxysms at the end of the study period in patients using class I/III AAD were observed in 2 (13.33 %) cases in the "hybrid" group and 2 (11.1 %) cases in the "staged" treatment group. The need for repeated procedures for atrial arrhythmias was 2 (13.3 %) cases in the "hybrid" treatment group and 5 (27.78 %) cases in the "staged" treatment group. The cumulative mid-term SR retention rate at 1 year was 94.5 % in both groups; after 2 years, the rate was 86.7 % in the "hybrid" treatment group and 88.9 % in the "staged" group.

Conclusion. Epicardial bipolar biatrial ablation has shown high efficacy in the treatment of non-paroxysmal forms of AF, but often requires repeated procedures to eliminate typical atrial flutter. To perform more effective pulmonary veins isolation, it is reasonable to perform separate pulmonary vein ablation in addition to antral ablation. The staged treatment of persistent forms of AF is justified from the clinical and economic point of view.

Список сокращений: СР – синусовый ритм, ФП – фибрилляция предсердий, ТП – трепетание предсердий, ЭКС – электрокардиостимулятор, ЛВ – лёгочных вен, ЛП – левое предсердие, ЭИТ – электроимпульсная терапия, РЧА – радиочастотная абляция, ИМТ – индекс массы тела, ААП – антиаритмические препараты, ПОАК – пероральный антикоагулянт, ВПВ – верхняя полая вена, НПВ – нижняя полая вена

Введение

Трендом в современной кардиохирургии является развитие гибридных технологий в лечении сердечно-сосудистых заболеваний. В последнее десятилетие активно стали развиваться гибридные методики в лечении изолированной ФП. В первую очередь это касается непароксизмальных форм ФП, когда интервенционные катетерные методики имеют ограниченный ресурс эффективности. На фоне технологического прогресса в создании абляционных устройств активно стала внедряться автономная миниинвазивная видеоассистированная (торакоскопическая) процедура, предполагающая изоляцию аритмогенных зон со стороны эпикарда [1]. Была доказана большая эффективность такой методики перед эндокардиальной катетерной абляцией, в том числе многократной, при персистирующих формах ФП [2–4].

Методологические ограничения присутствуют как в катетерных технологиях, так и в торакоскопической абляции. Несмотря на то, что катетерная абляция имеет большую степень электрофизиологического контроля, создание непрерывных трансмуральных линий абляции со стороны эндокарда

на работающем сердце в условиях сохраненного кровотока в полости и в миокарде предсердия представляется маловероятным [5]. Краеугольным камнем катетерной абляции является изоляция легочных вен (ЛВ), однако было показано, что при непароксизмальных формах ФП этого пособия не всегда достаточно [6, 7].

Создание специальных радиочастотных биполярных зажимов для изоляции ЛВ со стороны эпикарда делает непрерывность и трансмуральность абляционного воздействия более вероятным, но наличие жировых отложений со стороны эпикарда не всегда позволяет достичь этого, возможно появление «прорывов» линии абляции. Существенным ограничением эпикардиальной торакоскопической абляции является анатомически обусловленная невозможность эффективного воздействия в области митрального и кавотрикуспидального истмусов (КТИ), но при этом есть хорошие условия для рассечения (коагуляции) связки Маршалла, воздействия на ганглионарные сплетения, хирургической изоляции ушка левого предсердия (ЛП) [8].

На фоне вышеуказанных обстоятельств логичным было развитие гибридных технологий в лечении пациентов с непароксизмальной ФП, которые объединяют эндо- и эпикардиальные техники с целью устранения ограничений каждой из них, при этом сохраняя их преимущества [9, 10]. Только сочетание двух методик позволяет приблизить набор абляционного воздействия к наиболее эффективной процедуре при ФП – операции «лабиринт».

Однако на сегодняшний день нет убедительных данных в пользу применения какой-либо гибридной технологии во временном

аспекте. В настоящее время выполняются как одномоментные процедуры, так и секвенциальные (в пределах одной госпитализации) и этапные (в пределах 3–6 месяцев) [11–15].

Цель

Оценить эффективность гибридного и этапного лечения идиопатической персистирующей ФП путем анализа непосредственных и долгосрочных (2 года) результатов лечения в рамках одноцентрового рандомизированного клинического контролируемого исследования.

Материалы и методы

В проведенное одноцентровое рандомизированное клиническое контролируемое исследование было включено 33 пациента с идиопатической персистирующей и длительно персистирующей ФП, которые были оперированы в Республиканском научно-практическом центре «Кардиология».

Рандомизация осуществлялась методом «слепых» пар с применением закрытых конвертов и последующим определением методики после выбора конверта и подписанием информированного согласия респондентом.

Всем пациентам в качестве первой процедуры выполнялась миниинвазивная видео-ассистированная эпикардиальная радиочастотная абляция (РЧА) согласно патенту на

изобретение РБ № 22432 от 06.12.2016 «Способ биполярной миниинвазивной эпикардиальной радиочастотной абляции у пациентов с изолированной персистирующей фибрилляцией предсердий». В зависимости от распределения группы пациент получал процедуру эндокардиальной абляции либо в текущую госпитализацию (гибридная группа), либо в период 3–6 месяцев (этапная группа) после проведения хирургического лечения в случае рецидива предсердной аритмии (ФП/ТП).

К критериям включения относились: возраст от 18 до 65 лет, наличие симптомной изолированной персистирующей или длительно персистирующей формы ФП, рефрактерной к медикаментозному лечению (ААП I и III класса, ЭИТ) и подписание информированного согласия.

К критериям исключения относились: предшествующие катетерные или хирургические абляционные процедуры, длительность персистенции ФП более 5 лет, пароксизмальная ФП, передне-задний размер ЛП более 55 мм, тромбоз ушка ЛП, письменный отказ пациента от участия в исследовании, недостаточность МК и ТК с регургитацией ≥ 2 ст., предшествующие операции на легких и сердце, приведшие к спаечному процессу в плевральных полостях и перикарде, вторичная ФП на фоне некоррегированных заболеваний щитовидной железы.

Исходная характеристика пациентов представлена в табл. 1.

Характеристики	Гибридная группа (15 пациентов)	Этапная группа (18 пациентов)	Достоверность
Возраст	47,53 ± 10,69	51,17 ± 11,65	0,361807
Пол, м	14 (93,34 %)	16 (88,89 %)	0,618243
ИМТ, кг/м ²	27,15 ± 3,09	26,95 ± 2,24	0,831748
ПЗР ЛП, мм	41,00 ± 5,24	43,67 ± 4,16	0,113005
Объём ЛП, мл	76,13 ± 19,44	78,38 ± 21,82	0,615796
ФВЛЖ, %	59,13 ± 9,55	58,89 ± 7,18	0,933652
Давность ФП, лет	4,60 ± 3,70	6,86 ± 5,97	0,212009
Время персистирующей ФП, месяцев	10,67 ± 6,59	10,67 ± 6,59	0,443462
Персистирующая ФП	8 (53,3 %)	8 (44,4 %)	0,6111212
Длительноперсистирующая ФП	7 (46,7 %)	10 (55,6 %)	0,6111212
Антикоагулянтная терапия	15 (100 %)	18 (100 %)	–
ААТ I/III	15 (100 %)	18 (100 %)	–
Ритм ФП	15 (100 %)	17 (94,5 %)	–
Синусовый ритм	0 (0 %)	1 (5,55 %)	–
ЭИТ в анамнезе, n %	12 (80 %)	15 (83,3 %)	0,8051264

Characteristics	Hybrid group (15 patients)	Stages group (18 patients)	Significance
Age	47.53 ± 10.69	51.17 ± 11.65	0.361807
Gender, m	14 (93.34 %)	16 (88.89 %)	0.618243
BMI, kg/m ²	27.15 ± 3.09	26.95 ± 2.24	0.831748
LA AFV, mm	41.00 ± 5.24	43.67 ± 4.16	0.113005
LA Volume, ml	76.13 ± 19.44	78.38 ± 21.82	0.615796
LVEF, %	59.13 ± 9.55	58.89 ± 7.18	0.933652

Таблица 1.
Предоперационная
клиническая
характеристика
больных, включенных
в исследование

Table 1.
Baseline clinical
and demographic data
of the study population

Characteristics	Hybrid group (15 patients)	Stages group (18 patients)	Significance
AF, years	4.60 ± 3.70	6.86 ± 5.97	0.212009
Persistent AF, months	10.67 ± 6.59	10.67 ± 6.59	0.443462
Persistent AF	8 (53.3 %)	8 (44.4 %)	0.6111212
Long-term Persistent AF	7 (46.7 %)	10 (55.6 %)	0.6111212
Anticoagulation therapy	15 (100 %)	18 (100 %)	–
AAT I/III	15 (100 %)	18 (100 %)	–
AF Rhythm	15 (100 %)	17 (94.5 %)	–
Sinus Rhythm	0 (0 %)	1 (5.55 %)	–
History of EIT, n %	12 (80 %)	15 (83.3 %)	0.8051264

Особенности оперативных вмешательств и раннего послеоперационного периода

Этап эпикардиальной абляции выполняли под общим наркозом и с использованием раздельной интубации легких для поочередного выключения легких на время основного этапа. Пациент в положении на спине, руки фиксировались к операционной дуге, под спиной размещались специальные валики для облегчения разведения ребер, использовались клеящиеся электроды на грудную клетку для дефибрилляции (рис. 1). Возможно также выполнение операции при позиционировании рук пациента кзади (ниже уровня операционного стола) и легкого отведения в стороны.

Для доступа к сердцу использовалось вскрытие плевральных полостей посредством двухстороннего миниторакопорта с использованием видеоскопии. Рабочие порты размерами 3,0–4,0 см в зависимости от толщины мягких тканей пациента выполнялись в 4-м межреберье справа и 3-м межреберье слева между передней и средней подмышечными линиями. Для отграничения мягких тканей от рабочей зоны использовался тканевой (силиконовый) ретрактор. Троярный порт для камеры 1,0 см формировался в 6–7 межреберье с обеих сторон по средней подмышечной линии. В ряде случаев при оп-

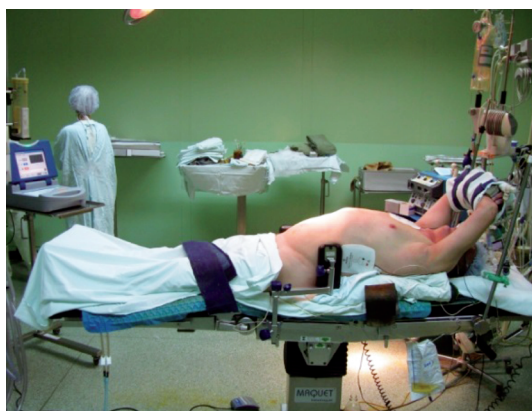


Рисунок 1.
Положение пациента
на операционном столе

Figure 1.
Patient position
on the operating table

ределенной анатомии и расположении легочных вен (ЛВ), возникновении сложностей при реканализации поперечного или косоугого синусов сердца использовали жесткий металлический ретрактор для разведения ребер и создания условий для прямой визуализации анатомических структур. Порт для камеры использовался также и для проведения специального диссектора с подсветкой для выделения легочных вен (при наличии), либо для введения специального торакоскопического инструмента типа «диссектор», а также введения биполярного зажима-электрода для вертикальной РЧА ЛВ.

Перикард вскрывался на 2,0 см выше (кпереди) диафрагмального нерва справа и на таком же расстоянии ниже слева. Нижний листок перикарда брался на держалки, которые выводились через отдельные проколы ниже торакопорта для создания хорошей экспозиции правых и левых ЛВ, верхней (ВПВ) и нижней (НПВ) полых вен. С помощью тампоподдержателя ВПВ смещалась кпереди, под ней специальным торакоскопическим тупоконечным диссектором в жировой клетчатке формировался вход в поперечный синус. Для доступа в косой синус сердца рассекали перикардиальную складку между НПВ и правой нижней ЛВ.

Все эпикардиальные абляционные воздействия выполняли с использованием биполярного орошаемого РЧА-зажима с гибким штифтом Medtronic Cardioblade Gemini S (рис. 2), в котором присутствует автоматический контроль трансмуральности воздействия, основанный на измерении импеданса аблятируемой ткани. При достижении плато импеданса абляция автоматически прекращалась. Позиционирование щипцов проводили с помощью введенных в косой и поперечный синусы проводников, которые имели на торце специальный скрепляющий механизм фиксации к самому устройству.

Воздействие осуществляли на стенку обоих предсердий, так как мы исходим из того, что в случае персистирующей ФП ремоделирование захватывает оба предсердия вне зависимости от иницирующего очага (рис. 3).

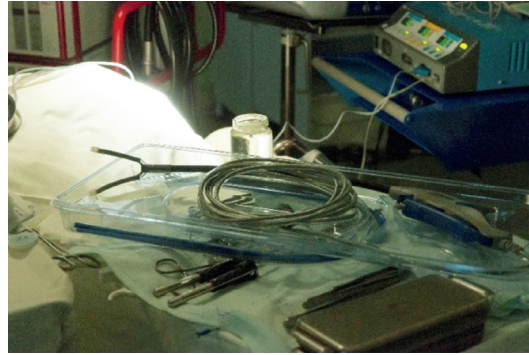



Рисунок 2.
Биполярный РЧА-зажим
Medtronic Cardioblade
Gemini S

Figure 2.
Bipolar RFA-clamp
Medtronic Cardioblade
Gemini S

Линии воздействия: комбинированная антральная вертикальная (рис. 4) и горизонтальная («box lesion») абляция ЛВ и задней стенки ЛП (рис. 5), раздельная изоляция каждой ЛВ, абляция между устьями ВПВ и НПВ с захватом ганглионарных сплетений в межпредсердной борозде Ватерстоуна (рис. 6), изоляция устьев полых вен, абляция ушек правого и левого предсердий и рассечение связки Маршалла.

Наглядно реализацию биатриальной процедуры можно представить на следующем рисунке (рис. 6):

Вначале выполняли горизонтальную абляцию («box lesion»), позиционируя абляционный зажим вогнутой стороной на заднюю стенку ЛП через реканализированные поперечный и косой синусы сердца. Выполняли не менее 10-ти абляционных циклов. Затем изменяли положение абляционного зажима, развернув его на 180 градусов и позиционировали выпуклой стороной в сторону ЛП, проводили также 10 циклов абляции (рис. 7). По нашему мнению, такой маневр увеличивает площадь изоляции и способствует большей фрагментации ЛП.

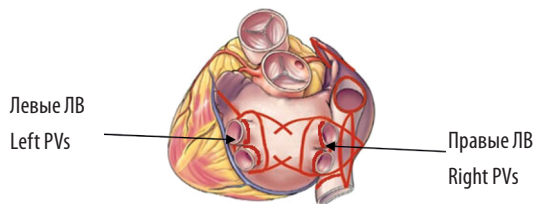


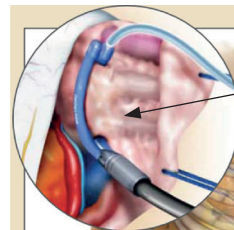
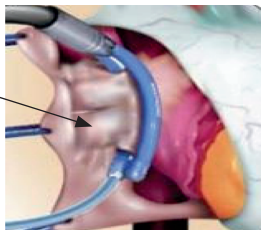
Рисунок 3.
Схема эпикардального
этапа

Figure 3.
Scheme of the epicardial
stage

Затем выполняли вертикальную изоляцию правых ЛВ. Для этого проводили выделение (реканализацию) задней стенки коллектора ЛВ с использованием специального навигационного устройства (навигатор) с подсветкой, при отсутствии такового с применением торакоскопических диссекторов (рис. 8).

Для улучшения пенетрирующего воздействия РЧА всегда выполняли препаровку эпикардального жира борозды Ватерстоуна, крыши ЛП. После заведения бранш зажима позади и спереди ЛВ производили их зажатие и выполняли 10 циклов абляции. Дополнительным критерием эффективности воздействия считали получение эффекта стойкого снижения времени достижения трансмуральности по импедансу, которое

Правые ЛВ
Right PVs



Левые ЛВ
Left PVs

Рисунок 4.
Схема вертикальной
изоляции ЛВ

Figure 4.
Scheme of vertical
isolation of PVs

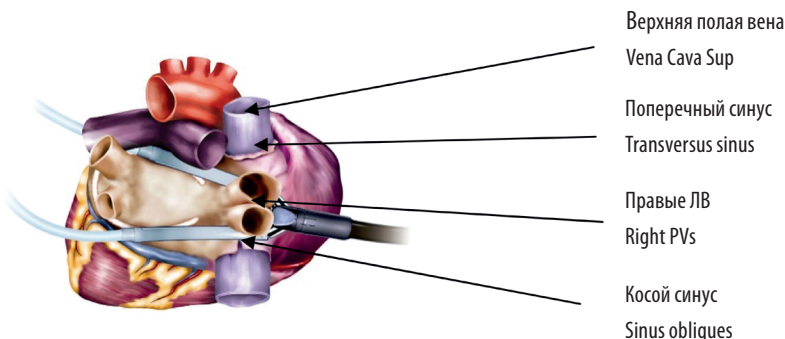
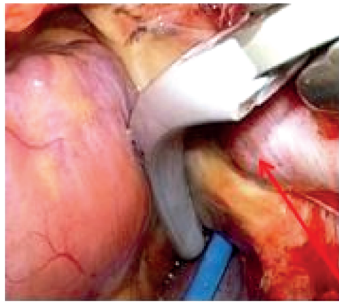


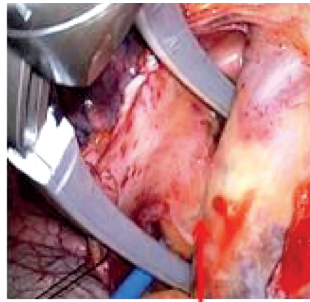
Рисунок 5.
Схема горизонтальной
изоляции ЛВ
и задней стенки ЛП

Figure 5.
Scheme of horizontal
isolation of PVs

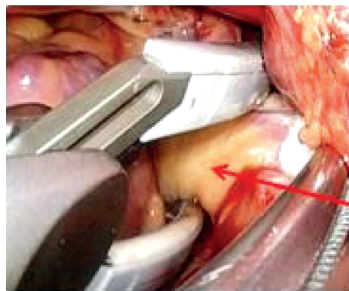
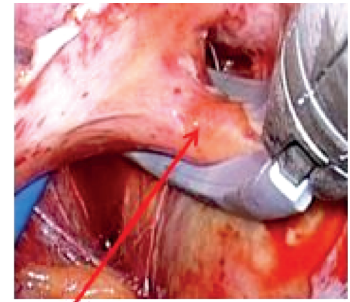
Вертикальная изоляция левых ЛВ
Vertical isolation left PVs



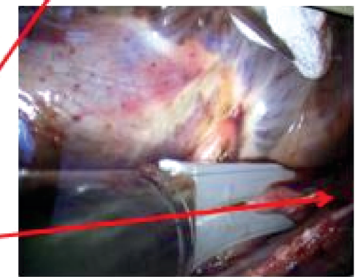
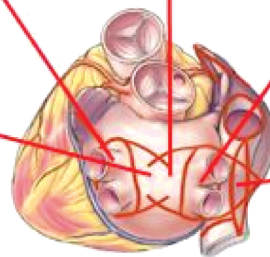
«Box lesion» со стороны правых ЛВ
"Box lesion" from the right PVs



Вертикальная изоляция правых ЛВ
Vertical isolation right PVs



«Box lesion» со стороны левых ЛВ
"Box lesion" from the left PVs



Абляция правого предсердия
Right atrial ablation

Рисунок 6.
Схема позиционирования
РЧА зажима

Figure 6.
Scheme of the RFA-clamp
positioning

Левые ЛВ
Left PVs



Правые ЛВ
Right PVs

Рисунок 7.
Схема позиционирования
РЧА-зажима
на заднюю стенку ЛП

Figure 7.
Scheme of RFA-clamp
positioning
on the posterior wall
of the LA

определяется РЧА – генератором. Затем выполняли раздельное выделение верхней и нижней правых ЛВ. Проводили 5 циклов абляции в области устьев каждой ЛВ, считая это достаточным ввиду наличия в этой зоне тонкой сосудистой стенки.

При наличии синусового ритма (СР) проводили контроль изоляции с применением

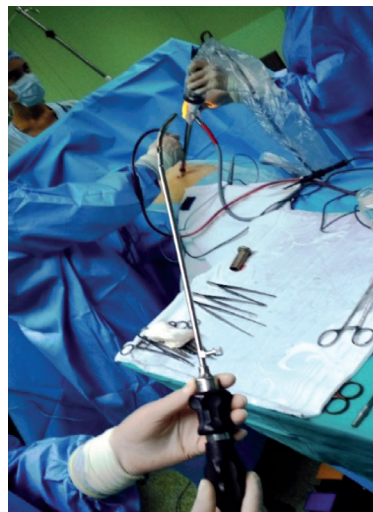
эпикардиальной стимуляции с частотой, превышающей собственную и амплитудой 10 мВ. При отсутствии изоляции наблюдается навязывание ритма ЭКС, что требовало проведения дополнительных циклов абляции.

Далее осуществляли абляционные воздействия на правом предсердии (ПП). Они включали в себя вертикальную абляцию ушка ПП, при этом одна бранша зажима располагалась спереди, другая позади ушка с захватом *crista terminalis*. Затем проводили абляцию межавальной зоны от устья ВПВ к устью НПВ с захватом ганглионарных сплетений борозды Ватерстоуна. Абляция устья НПВ проводили путем заведения одной бранши зажима в косой синус, второй над НПВ. Каждый абляционный цикл при абляции ВПВ и НПВ чередовался разжатием зажима для восстановления притока крови и стабилизации гемодинамики. Количество абляционных циклов определяли достижением эффекта стойкого снижения времени достижения трансмуральности (определяется генератором по импедансу ткани). Затем специальные проводники заводили в поперечный и косой синусы сердца до легкого сопротивления, что указывало на достижение левого листка перикарда.

Формировали миниторакорт слева в 3-м межреберье, вскрывали перикард ниже левого диафрагмального нерва, визуализировали проводники и выводили наружу (рис. 9). Визуализировали связку Маршалла и пересекали электрокоагуляцией. Подключали

Рисунок 8.
Специальный
торакоскопический
инструментарий
для выделения ЛВ

Figure 8.
Special thoracoscopic
instruments for
detachment of PVs



к проводникам РЧА-устройство и вводили в торакопорт, при этом ассистент выполнял тракцию за проводники с противоположной стороны. Позиционировали зажим сначала вогнутой стороной к стенке ЛП, затем выпуклой стороной с проведением 10 абляционных циклов в каждой позиции.

Затем выделяли левые ЛВ единым блоком, формируя канал позади них для заведения бранши зажима, при этом для верхней бранши часто использовали верхний проводник, находящийся в поперечном синусе. Проводили антральную изоляцию левых ЛВ до достижения блока проведения. В большинстве случаев (80 %) существовала анатомическая возможность раздельного выделения верхней и нижней левых ЛВ и проведения устьевой их изоляции 5-ю циклами абляции. В случае единого коллектора левых ЛВ раздельную абляцию ЛВ не выполняли. Необходимо отметить, что раздельную изоляцию каждой ЛВ справа и слева выполняли даже при верификации блока проведения после антральной изоляции ЛВ.

Абляцию ушка ЛП проводили в продольном направлении от верхушки к основанию с обязательным захватом части левой верхней ЛВ таким образом, чтобы произошло соединение с линией абляции коллектора левых ЛВ.

На завершающем этапе проводили клипирование ушка ЛП системой Atriclip у всех пациентов. Полнота изоляции ушка ЛП контролировалась чреспищеводной ЭхоКГ.

В случае сохранения ФП выполняли ЭИТ с последующей проверкой блока проведения с каждой ЛВ.

В гибридной группе через 3–5 дней после эпикардиального этапа осуществляли эндокардиальную катетерную абляцию в условиях рентгеноперационной.

Через интродьюсер в бедренной вене проводили катетер в полость правого предсердия. После постановки катетера коронарного синуса, правого желудочка выполняли пункцию межпредсердной перегородки под рентген-контролем и/или с дополнительным выполнением чреспищеводного/внутрисердечного ЭхоКГ.

После доступа в ЛП выполняли болюсное введение нефракционированного гепарина в дозе 100 ЕД/кг массы тела пациента с поддержанием активированного времени свертывания крови в течение процедуры на уровне 300–350 мс.

Выполняли ангиографию ЛП и ЛВ для верификации детальной анатомии, затем в полость ЛП вводили криоаблирующий баллон в составе с картирующим катетером типа «петля». Картирующим катетером выполняли изучение исходной степени изоляции окружности каждой легочной вены в процентах от ее окружности. Катетер, используемый в нашей работе имеет 10 электродов,

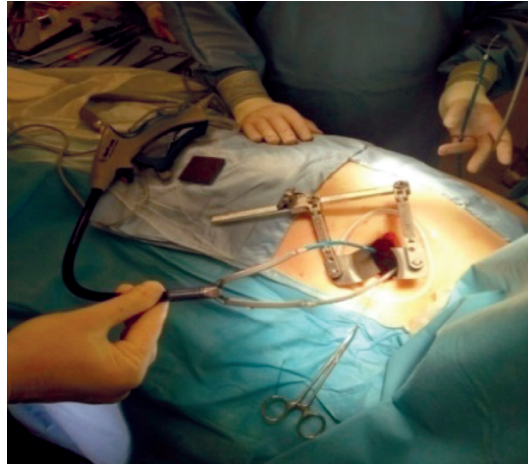


Рисунок 9. Подключение РЧА-зажима для выполнения абляции «box lesion»

Figure 9. Connecting of RFA-clamp to perform "box lesion" ablation



Рисунок 10. Картирующий катетер типа «петля», 10 полюсный

Figure 10. Loop-type mapping catheter, 10-pole

образующих 5 пар биполярных отведений (рис. 10).

При наличии электрического сигнала на каждой из пар на фоне стимуляции – считали проведение сохраненным на данном участке, после чего рассчитывали средний процент изоляции всех ЛВ по результатам первичного контроля до выполнения шага криовоздействия.

Эндокардиальную катетерную абляцию выполняли с использованием технологии одномоментного холодового воздействия с применением криобаллона для абляции. Для этого выполняли раздутие баллона криоагентом и его последовательное введение в устье каждой ЛВ до обеспечения её окклюзии. Когда дистальная полусфера вводимого в вену баллона пересекала линию эпикардиальной абляции, осуществляли криоабляцию в течение 180–240 сек. на каждую ЛВ (рис. 11).

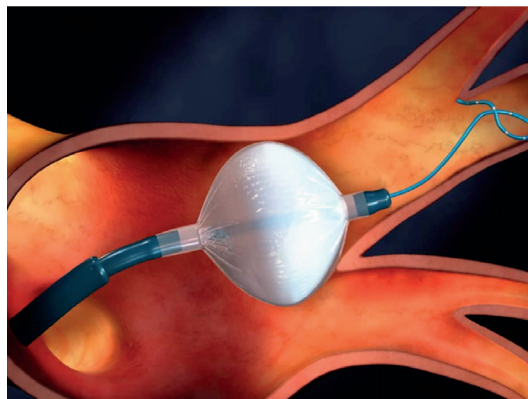


Рисунок 11. Криоабляция баллонным катетером

Figure 11. Cryoablation with a balloon catheter

Затем выполняли проверку каждой ЛВ на отсутствие электрической проводимости. При отсутствии проводимости во всех ЛВ баллон извлекали, удаляли интрадьюсеры и осуществляли компрессионный гемостаз с последующим стандартным завершением операции.

Антикоагулянтная терапия (низкомолекулярные гепарины) не отменялась вплоть до вечера накануне операции. В операционной перед проведением основного абляционного этапа вводится 5.000 ЕД гепарина. После операции при отсутствии признаков кровотечения вечером назначаются низкомолекулярные гепарины в лечебной дозировке с последующим переходом на варфарин или НОАК (прямых ингибиторов фактора Ха или прямых ингибиторов тромбина) в течение 5–7 суток. Длительность антикоагулянтной терапии с использованием варфарина или НОАК составляет не менее 3-х месяцев, при этом целевые значения МНО составляют 2.0–3.0. Предварительно производится расчёт риска кровотечения согласно HAS-BLED.

Антиаритмическая терапия назначалась с первых суток после операции. Вначале назначается амиодарон в суточной дозировке 1200 мг. При наличии противопоказаний к амиодарону назначались другие ААП I и III классов по Воген – Вильямсу. Длительность вышеуказанной антиаритмической терапии с использованием ААП составляла не менее 3-х месяцев, с последующей отменой при сохранении СР, либо переходе на приём ААП II класса. Оценку ритма осуществляли по данным суточного мониторирования ЭКГ по Холтеру и анализу 12 канальной ЭКГ при аритмии.

Этапы исследования и статистический анализ

В ходе исследования оценка результатов проводилась по первичным и вторичным конечным точкам. К первичным конечным точкам относились частота рецидива ФП на госпитальном этапе, частота удержания СР на момент окончания госпитализации, потребность в постоянном ЭКС, а также частота больших кардио- и цереброваскулярных событий (МАССЕ). Вторичные конечные точки включали удержание СР на момент окончания наблюдения без и с использованием ААП I/III классов, необходимость приема ПОАК за пределами «слепого» периода, а также необходимость в повторных эндокардиальных процедурах.

С целью оценки частоты аритмии контроль ЭКГ проводился в течение всего пребывания пациента в палате интенсивной терапии с записью тренда в памяти монитора. Также мониторинг ЭКГ согласно про-

токолу ведения пациентов продолжался в отделении в течение трех суток от момента оперативного вмешательства. Далее пациентам один раз в сутки выполнялось ЭКГ или дополнительно при любом подозрении на аритмию. В данной работе, как и в более ранних, рецидивом ФП мы считали эпизоды аритмии длительностью более 30 сек [16].

Полученные данные проанализированы с использованием программ Microsoft Excel (Microsoft Corporation, США), SPSS 23.0 (International Business Machines, США). Проверка гипотезы о нормальности распределения проводилась количественно при помощи критериев Колмогорова-Смирнова и Шапиро-Уилка и визуально с помощью 2М гистограмм, нормальных вероятностных графиков и 2М диаграмм размаха. В зависимости от характера распределения выборки для анализа использовались параметрические и непараметрические методы. Для оценки достоверности различий при нормальном распределении признака использовался t-критерий Стьюдента для независимых выборок. В качестве дополнительных тестов для оценки однородности дисперсии в группах применяли критерий Левене и критерий Фишера. При применении непараметрических статистических методов для оценки достоверности использовался U-критерий Манна-Уитни. Качественные параметры сравнивались с помощью критерия χ^2 Пирсона. Полученные в ходе исследования данные представлены в виде среднего значения (M) \pm стандартное отклонение (SD), среднего арифметического и 95 % доверительного интервала M [\pm 95 % ДИ] при нормальном распределении признака, медианы (Me) и интерквартильного размаха [Q1:Q3] при распределении, отличном от нормального. Сравнительный анализ кривых выживаемости графически представлен по методу Каплана-Мейера. Отклонение нулевой гипотезы об отсутствии статистически достоверных различий между группами принималось на уровне $p < 0,05$.

Результаты

Во время проведения эндокардиального этапа в группе «гибридного» лечения выполнялась проверка изоляции ЛВ, как процент суммы окружностей всех ЛВ и отмечено, что исходная полная изоляция всех ЛВ наблюдалась у 6 пациентов (42,7 %), а отсутствие полной изоляции всех ЛВ только в одном случае (6,7 %). Средний процент изоляции ЛВ составил $84,37 \pm 16,09$ %. Наименьший процент изоляции отмечен у пациентов, у которых ввиду анатомических особенностей не выполнялась раздельная (устьевая) РЧА левых ЛВ.

Также было верифицировано типичное ТП в 6 (40 %) случаях после эндокардиально-

го этапа, данной категории пациентов симультанно выполнена РЧА КТИ в дополнение к криоизоляции ЛВ на эндокардиальном этапе.

Пароксизмы ФП в госпитальном периоде отмечены у 3 (20 %) пациентов, ТП у 4 (26,7 %) пациентов группы «гибридного» воздействия. В группе «этапного» воздействия пароксизмы ФП на госпитальном этапе отмечены у 5 (33,3 %) пациентов, рецидив ТП у 2 (11,1 %) пациентов. У двух пациентов в группе «гибридного» лечения и у 6 в группе «этапного» лечения потребовалась ЭИТ в дополнении к медикаментозной терапии с положительным эффектом в виде восстановления СР. К моменту выписки из стационара синусовый ритм (СР) имел место у 100 % пациентов.

Больших кардиоваскулярных и цереброваскулярных событий на госпитальном этапе мы не наблюдали.

Потребность в имплантации постоянного ЭКС в пределах периода наблюдения составила 3 (20 %) в группе «гибридного» лечения и 2 (16,6 %) в группе «этапного» лечения, уровень достоверности χ^2 Пирсона = 0,50286,

$p = 0,478247$. Основной причиной постановки постоянного ЭКС были клинически значимые признаки СССУ в течение 10 и более суток после операции. Исходные признаки СССУ на догоспитальном этапе отмечены у 3 (60 %) пациентов с имплантированным ЭКС.

Частота рецидивов ФП после процедуры за пределами «слепого» периода в группе «гибридного» лечения составила 1 (6,67 %) против 2 (11,1 %) в группе «этапного» лечения, однако уровень различий не имел статистической значимости χ^2 Пирсона = 0,06111, $p = 0,804748$ (табл. 3).

Через 2 года наблюдения прием ААТ I/III класса и ПОАК отмечен в 5(30 %) случаях в группе «гибридного» лечения и 6 (30 %) в группе «этапного» лечения.

Пароксизмы ФП на период завершения исследования у пациентов с использованием ААТ I/III классов наблюдаются в группе «гибридного» в 2 (13,33 %) случаев и 2 (11,1 %) в группе «этапного» лечения.

Потребность в повторных процедурах по поводу предсердной аритмии составила в группе «гибридного» лечения в 2 (13,3 %) случаях и 5 (27,78 %) в группе «этапного» лечения.

Признаки	Гибридная группа (15 пациентов)	Этапная группа (18 пациентов)	Достоверность (критерий χ^2 Пирсона)
Первичные точки			
Пароксизмы ФП в госпитальном периоде	3 (20 %)	5 (33,3 %)	$\chi^2 = 0,269500, p = 0,603667$
Пароксизмы ТП в госпитальном периоде	4 (26,7 %)	2 (11,1 %)	$\chi^2 = 1,33086, p = 0,248652$
ЭКС	3 (20 %)	2 (16,6 %)	$\chi^2 = 0,50286, p = 0,478247$

Таблица 2. Характеристика «первичных» точек исследования

Specifications	Hybrid group (15 patients)	Stages group (18 patients)	Significance (Pearson's χ^2 test)
Primary points			
Paroxysms of atrial fibrillation during the hospital period	3 (20 %)	5 (33.3 %)	$\chi^2 = 0.269500. p = 0.603667$
Paroxysms of atrial flutter during the hospital period	4 (26.7 %)	2 (11.1 %)	$\chi^2 = 1.33086. p = 0.248652$
ECS	3 (20 %)	2 (16.6 %)	$\chi^2 = 0.50286. p = 0.478247$

Table 2. Characteristics of "primary" research points

Признаки	Гибридная группа (15 пациентов)	Этапная группа (18 пациентов)	Достоверность (критерий χ^2 Пирсона)
Вторичные точки			
Пароксизмы ФП на период завершения исследования	2 (13,33 %)	2 (11,1 %)	$\chi^2 = 0,06111, p = 0,804748$
Пароксизмы ТП на период завершения исследования	2 (13,33 %)	4 (22,2 %)	$\chi^2 = 1,33086, p = 0,248652$
ААТ I/III класса	5 (30 %)	6 (30 %)	$\chi^2 = 2,20000, p = 0,138011$
НОАК	5 (30 %)	6 (30 %)	$\chi^2 = 2,2000, p = 0,138011$
Потребность в повторных процедурах	2 (13,3 %)	5 (27,7 %)	$\chi^2 = 4,9107, p = 0,0271^*$

Таблица 3. Характеристика «вторичных» точек исследования

Specifications	Hybrid group (15 patients)	Stages group (18 patients)	Significance (Pearson's χ^2 test)
Secondary points			
Paroxysms of atrial fibrillation at the end of the study	2 (13.33 %)	2 (11.1 %)	$\chi^2 = 0.06111. p = 0.804748$
Paroxysms of atrial flutter at the end of the study	2 (13.33 %)	4 (22.2 %)	$\chi^2 = 1.33086. p = 0.248652$
AAT class I/III	5 (30 %)	6 (30 %)	$\chi^2 = 2.20000. p = 0.138011$
NOAC	5 (30 %)	6 (30 %)	$\chi^2 = 2.2000. p = 0.138011$
Repeat procedures	2 (13.3 %)	5 (27.7 %)	$\chi^2 = 4.9107. p = 0.0271^*$

Table 3. Characteristics of "secondary" research points

Таблица 4. Характеристика повторных эндокардиальных процедур

Повторные эндокардиальные процедуры			
Объём процедуры	Гибридная группа (15 пациентов)	Этапная группа (18 пациентов)	Достоверность
Абляция КТИ с блоком проведения	–	4	0,051
Изоляция ЛВ	1	1	0,439
Атипичное трепетание	1	0	–

Table 4. Characteristics of repeated endocardial procedures

Repeated endocardial procedures			
Procedure	Hybrid group (15 patients)	Stages group (18 patients)	Significance (Pearson's χ^2 test)
Ablation of the CTI with conduction block	–	4	0.051
PV isolation	1	1	0.439
Atypical flutter	1	0	–

Характерной повторной процедурой «этапной» группы явилось устранение типичного ТП.

В нашей выборке кумулятивный показатель удержания SR в среднесрочном периоде в течение 1 года составил 94,5 % в обеих группах, спустя 2 года в группе «гибридного» лечения этот показатель составил 86,7 %, а в группе «этапного» составил 88,9 % (рис. 12).

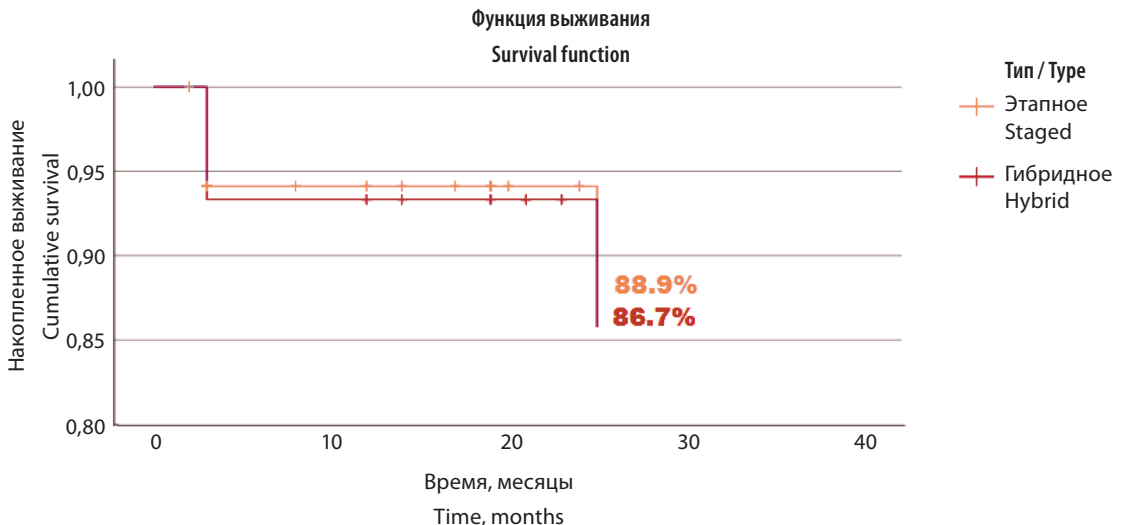
Обсуждение

Наши результаты на начальном этапе внедрения миниинвазивной эпикардиальной РЧА с использованием устройства Gemini X, с помощью которого проводили билатеральную антральную вертикальную изоляцию ЛВ, показали, что такая методика дает хороший отдаленный результат только в случае пароксизмальной ФП [16]. Это объясняется тем, что при длительно существующей ФП происходит структурное и электрофизиологическое ремоделирование предсердного миокарда, в результате которого очаги иницирования и поддержания ФП возникают в предсердиях за пределами ЛВ.

С появлением устройства Gemini S, которое отличалось меньшей кривизной и большей длиной бранш РЧА-зажима стало возможным расширить зону абляционных воздействий в предсердиях, выполнив изоляцию задней стенки ЛП («box lesion»), при этом мы не отказались от вертикальной антральной РЧА, а выполняли обе методики одновременно. Дальнейшее изучение результатов и анализ повторных катетерных процедур при рецидивах предсердной аритмии у пациентов с непароксизмальной ФП привели нас к разработке вышеописанной методики биатриальной эпикардиальной РЧА с набором воздействий, максимально приближенных к операции «лабиринт» на открытом сердце. Необходимо признать, что наша методика достаточно сложная для выполнения в полностью торакоскопическом варианте, принимая во внимание отсутствие специального навигационного устройства для выделения задней стенки ЛВ, поэтому выполняется в формате видеоассистированной процедуры из двухстороннего миниторакоторта (3–4 см). Это позволило нам избежать жизнеугрожающих геморрагических осложнений и конверсий в стернотомный доступ.

Рисунок 12. Кумулятивный показатель удержания SR в длительном периоде наблюдения (2 года)

Figure 12. Cumulative rate of maintenance of SR in long-term follow-up (2 years)



На сегодняшний день все метаанализы по эффективности автономной эпикардиальной РЧА демонстрируют выраженную гетерогенность изучаемых групп по многим критериям: аблятирующее устройство, набор абляционных линий, состав пациентов, способ контроля ритма и т.д. [17, 18, 24, 25]. Отсутствие рекомендаций по гибриднему лечению ФП также привело к использованию различных стратегий абляции. Поэтому имеет место широкий диапазон заявляемых показателей успеха в различных клинических сериях, что указывает на отсутствие единой методологии в оценке и представлении результатов.

Нерешённым остается вопрос о временном аспекте при выполнении гибридной процедуры. При выполнении одномоментного гибридного подхода многие авторы указывают на организационные трудности («логистический кошмар»), повышенный риск кровотечения из-за необходимости применения гепарина и длительности процедуры. Кроме этого, существует понятие «острого блока проведения», связанного с отеком кардиомиоцитов после эпикардиального воздействия, который может иметь транзиторный характер и не выявляется при одновременной процедуре [22, 23]. В то же время, при одномоментном подходе есть возможность избежать развития тампонады сердца при проведении транссептальной пункции, повреждения диафрагмального нерва, облегчить выполнение эндокардиального этапа за счёт использования рентгенконтрастных ориентиров (торакоскопические инструменты, клипсы и т.п.) в области ЛВ и ЛП. Электрофизиологическое картирование со стороны эпикарда ограничено определением «exit block» в области циркулярных воздействий, проверка же линейных абляций возможна только при проведении эндокардиального картирования.

Все имеющиеся метаанализы и систематические обзоры указывают на преимущество гибридного подхода перед катетерной абляцией при всех формах ФП [8, 21, 22]. Однако нет убедительных данных в пользу гибридного подхода над автономной торакоскопической абляцией, несмотря на убедительное теоретическое обоснование [25].

В нашем исследовании мы не выявили преимуществ дополнительной эндокардиальной криоизоляции ЛВ, выполненной на 3–5 сутки после эпикардиальной РЧА, перед автономной эпикардиальной процедурой в отношении устранения ФП. Однако выполненная симультанно в рамках гибри-

дной процедуры РЧА КТИ достоверно снизила необходимость выполнения повторных катетерных вмешательств за рамками «слепого периода» по поводу ТП.

Изучение степени изоляции ЛВ во время проведения эндокардиального этапа показало достаточно высокую эффективность биполярной эпикардиальной абляции. Было показано, что отдельная абляция (устьевая) ЛВ повышает процент изоляции в сравнении с антральной методикой.

В нашей серии наблюдений мы отметили достаточно высокий процент имплантации постоянного ЭКС (15 %). Связано ли это с дизайном биатриальной абляции, вопрос требует дальнейших исследований. Отметим тот факт, что при использовании только левопредсердной биполярной абляции с использованием устройств Gemini и Cobra в нашем центре процент имплантации ЭКС был таким же.

Заключение

Эпикардиальная биполярная биатриальная абляция показала высокую эффективность в лечении непароксизмальных форм ФП, однако нередко требует проведения повторных процедур по устранению типичного ТП.

Для выполнения более эффективной изоляции ЛВ целесообразно выполнять отдельную устьевую абляцию в дополнение к антральной.

Этапное лечение персистирующих форм ФП оправдано с клинической и экономической точки зрения.

Финансирование

ГУ Республиканский научно-практический центр «Кардиология» (г. Минск).

Конфликт интересов отсутствует.

Вклад авторов в статью

Концепция и дизайн исследования: ЖАС, ЖРР, ЧАР;
Интерпретация данных: ЖАС, ЖРР, ЧАР; написание статьи: ЖАС, ЖРР, ЧАР; утверждение окончательной версии для публикации ЖАС, ЖРР, ЧАР; полная ответственность за содержание: ЖАС, ЖРР, ЧАР.

Author Contribution Form

Contribution to the concept and design of the study: ZhAS, ZhRR, ChAR, data interpretation: ZhAS, ZhRR, ChAR, manuscript writing: ZhAS, ZhRR, ChAR, approval of the final version: ZhAS, ZhRR, ChAR, fully responsible for the content: ZhAS, ZhRR, ChAR.

REFERENCES

- Zhyhalkovich A. Minimally invasive epicardial ablation in atrial fibrillation: evolution of methods. *Cardiology in Belarus*, 2020, vol. 12 (3), pp. 409–418. doi: 10.34883/PI.2020.12.3.013 (in Russian).
- Boersma L.V., Castella M., van Boven W. et al. Atrial fibrillation catheter ablation versus surgical ablation treatment (FAST): a 2-center randomized clinical trial. *Circulation*, 2012, vol. 125, pp. 3–30. doi: 10.1161/CIRCULATIONAHA.111.074047.
- Huang H., Wang Q., Xu J., Wu Y., Xu C. Comparison of catheter and surgical ablation of atrial fibrillation: A systemic review and meta-analysis of randomized trials. *Thoracic Cardiovascular Surgery*, 2022, vol. 163 (3), pp. 980–993. doi: 10.1016/j.jtcvs.2020.04.154.
- Koshalov E., Romanov A., Elesin, D. et al. Catheter versus surgical ablation of atrial fibrillation after a failed initial pulmonary vein isolation procedure: a randomized controlled trial. *J Cardiovasc Electrophysiol*, 2013, vol. 24(12), pp. 1338–1343. doi: 10.1111/jce.12245.
- Kottkamp H., Hindricks G. Beyond pulmonary vein isolation: the issue of reconnection. *J Cardiovasc Electrophysiol*, 2009, vol. 20, pp. 1388–1390. doi: 10.1111/j.1540-8167.2009.01581.x.
- Sy R.W., Gula L.J., Leong-Sit P. et al. Complete antral encirclement is not required for pulmonary vein isolation. *Heart Rhythm*, 2011, vol. 8, pp. 16–22. doi: 10.1016/j.hrthm.2010.09.069.
- Gerstenfeld E.P., Callans D.J., Dixit S., Zado E., Marchlinski F.E. Incidence and location of focal atrial fibrillation triggers in patients undergoing repeat pulmonary vein isolation: implications for ablation strategies. *J Cardiovasc Electrophysiol*, 2003, vol. 14(7), pp. 685–690. doi: 10.1046/j.1540-8167.2003.03013.x.
- Zhyhalkovich A. Hybrid surgery for atrial fibrillation: view of cardiac surgeon. *Cardiology in Belarus*, 2016, vol. 8(2), pp. 230–237. (in Russian).
- Pak H.N., Hwang C., Lim H.E., Kim J.S., Kim Y.H. Hybrid epicardial and endocardial ablation of persistent or permanent atrial fibrillation: a new approach for difficult cases. *J Cardiovasc Electrophysiol*, 2007, vol. 18(9), pp. 917–923. doi: 10.1111/j.1540-8167.2007.00882.x.
- Krul S.P., Driessen A.H., van Boven W.J. Thoracoscopic video-assisted pulmonary vein antrum isolation, ganglionated plexus ablation, and periprocedural confirmation of ablation lesions: first results of a hybrid surgical electrophysiological approach for atrial fibrillation. *Circ Arrhythm Electrophysiol*, 2011, vol. 4(3), pp. 262–270. doi: 10.1161/CIRCEP.111.961862.
- Mahapatra S., LaPar D.J., Kamath S. et al. Initial experience of sequential surgical epicardial-catheter endocardial ablation for persistent and long-standing persistent atrial fibrillation with long-term follow-up. *Ann Thorac Surg*, 2011, vol. 91(6), pp. 1890–1898. doi: 10.1016/j.athoracsur.2011.02.045.
- Kurfirsa V., Mokrāčeka A., Bulavab A. et al. Two-staged hybrid treatment of persistent atrial fibrillation: short-term single-centre results. *Interactive Cardiovascular and Thoracic Surgery*, 2014, vol. 18(4), pp. 451–456. doi: 10.1093/icvts/ivt538.
- Pison L., Gelsomino S., Lucà F. et al. Effectiveness and safety of simultaneous hybrid thoracoscopic and endocardial catheter ablation of lone atrial fibrillation. *Ann Cardiothorac Surg*, 2014, vol. 3(1), pp. 38–44. doi: 10.3978/j.issn.2225-319X.2013.12.10.
- Kumara N., Pisona L., La Meirb M. et al. Hybrid approach to atrial fibrillation ablation using bipolar radiofrequency devices epicardially and cryoballoon endocardially. *Interact Cardiovasc Thorac Surg*, 2014, vol. 19(4), pp. 590–594. doi: 10.1093/icvts/ivu189.
- Sapelnikov O.V., Nikolaeva O.A., Ardu D.F. et al. One-stage hybrid treatment of persistent atrial fibrillation. *Russian journal of cardiology and cardiovascular surgery*, 2018, vol. 11(6), pp. 83–86. doi: 10.17116/kardio20181106183. (in Russian).
- Zhyhalkovich A., Zhmailik R. Long-term results of minimally invasive epicardial video-assisted radiofrequency isolation of pulmonary veins in isolated atrial fibrillation. *Emergency cardiology and cardiovascular risks*, 2022, vol. 6(1), pp. 1459–1465. doi: 10.51922/2616-633X.2022.6.1.1459. (in Russian).
- Van Laar C., Kelder J., van Putte B.P. The totally thoracoscopic maze procedure for the treatment of atrial fibrillation. *Interact Cardiovasc Thorac Surg*, 2017, vol. 24(1), pp. 102–111. doi: 10.1093/icvts/iww311.
- Vos L.M., Kotecha D., Geuzebroek G.S.C. et al. Totally thoracoscopic ablation for atrial fibrillation: a systematic safety analysis. *Eurpace*. 2018, vol. 20(11), pp. 1790–1797. doi: 10.1093/europace/eux385.
- Pidanov O.Yu., Tsepenshchikov V.A., Shcherbatyuk K.V. et al. Thoracoscopic ablation in a treatment of patients with lone atrial fibrillation. *Annals of arrhythmology*, 2017, vol. 14(4), pp. 190–198. doi: 10.15275/annaritm.2017.4.2. (in Russian).
- Richardson T.D., Shoemaker B.M., Whalen S.P., et al. Staged versus simultaneous thoracoscopic hybrid ablation for persistent atrial fibrillation does not affect time to recurrence of atrial arrhythmia. *J Cardiovasc Electrophysiol*, 2016, vol. 27(4), pp. 428–443. doi: 10.1111/jce.12906.
- Van der Heijden C.A.J., Vroomen M., Luermans J.G., et al. Hybrid versus catheter ablation in patients with persistent and longstanding persistent atrial fibrillation: a systematic review and meta-analysis. *Eur J Cardiothorac Surg*, 2019, vol. 56(3), pp. 433–443. doi: 10.1093/ejcts/ezy475.
- Varzaly J.A., Lau D.H., Chapman D. et al. Hybrid ablation for atrial fibrillation: A systematic review and meta-analysis. *JTCVS Open*, 2021, vol. 16(7), pp. 141–154. doi: 10.1016/j.xjon.2021.07.005.
- Bulava A.J. Hybrid procedures for persistent atrial fibrillation: necessity and timing of the catheter ablation stage. *Thorac Dis*, 2018, vol. 10(1), E83–E86. doi:10.21037/jtd.2017.12.11.
- On Y.K., Park K.M., Jeong D.S. et al. Electrophysiologic results after thoracoscopic ablation for chronic atrial fibrillation. *Ann Thorac Surg*, 2015, vol. 100(5), pp. 1595–1603. doi: 10.1016/j.athoracsur.2015.04.127.
- Pearman C.M., Poon S.S., Bonnett L.J. et al. Minimally Invasive Epicardial Surgical Ablation Alone Versus Hybrid Ablation for Atrial Fibrillation: A Systematic Review and Meta-Analysis. *Arrhythm Electrophysiol Rev*, 2017, vol. 6(4), pp. 202–209. doi: 10.15420/aer/2017.29.2.

Поступила 25.08.2025