

О. А. Корзун¹, А. А. Литвинчик², Н. Я. Кондубов²

СРАВНИТЕЛЬНЫЙ АНАЛИЗ АНАТОМИЧЕСКИХ И НЕАНАТОМИЧЕСКИХ МЕТОДИК РЕКОНСТРУКЦИИ СВЯЗОЧНОГО АППАРАТА ПРИ ХРОНИЧЕСКОЙ ПЕРЕДНЕ-ЛАТЕРАЛЬНОЙ НЕСТАБИЛЬНОСТИ ГОЛЕНОСТОПНОГО СУСТАВА

ГУ «Республиканский научно-практический центр травматологии и ортопедии»¹

ГУ «432 ордена Красной Звезды главный военный клинический медицинский центр Вооруженных Сил Республики Беларусь»²

Цель. Сравнение клинических результатов анатомических и неанатомических методов реконструкции передне-латерального связочного комплекса при хронической нестабильности голеностопного сустава (ХНГС) для определения предпочтительной тактики лечения в зависимости от давности повреждения.

Материалы и методы. В исследование включено 44 пациента, проходивших стационарное оперативное лечение во 2-ом травматологическом отделении ГУ «432 ГВКМЦ ВС РБ» в период с января 2020 по июнь 2025 гг. Исследуемая выборка состояла из 32 мужчин и 12 женщин в возрасте от 18 до 64 лет. У 29 пациентов выполнена анатомическая реконструкция передне-латерального связочного комплекса голеностопного сустава (Broström / Broström-Gould), у остальных 15 – неанатомическая реконструкция по модифицированной методике Chrisman-Snook с расщеплением сухожилия *m. peroneus brevis*. Всем пациентам в период предоперационной подготовки проводились клинические тесты (передний выдвигной «ящик», тест наклона таранной кости), стресс-рентгенография, МРТ голеностопного сустава и стандартизированный опросник. Все операции были выполнены под спинальной анестезией с обескровливанием операционного поля (пневмоманжета на верхней трети голени). Среднее время пребывания в стационаре составило 6 суток. Ранняя иммобилизация после операции осуществлялась задней гипсовой шиной до верхней трети голени в течение 3-х недель, которая в последствии заменялась эластичным ортезом на последующие 3 недели с постепенной активизацией движений в сегменте. На амбулаторном этапе лечения пациенты принимали нестероидные противовоспалительные препараты (НПВС), венотоники, хондропротекторы. Оценка клинических исходов производилась по шкале AOFAS.

Результаты. Результаты оценки по шкале AOFAS: 65 ± 8 баллов до операции, 90 ± 5 баллов после операции (через 12 мес). Доля полноценного возврата пациента к труду и спортивной деятельности – 92,6 % и $86,7 \pm 8,8$ % соответственно. На 3, 6 и 12 месяцев после операции у большинства пациентов отмечено восстановление стабильности и улучшение субъективной оценки. Анатомические методики (Broström / Broström-Gould) дали лучшие результаты при свежих повреждениях, неанатомические (модифицированный Chrisman-Snook) – при застарелых. Протокол наблюдения, опросник и реабилитационный алгоритм способствовали хорошему клиническому исходу.

Вывод. При давности повреждения < 12 месяцев целесообразна анатомическая реконструкция передне-латерального связочного комплекса голеностопного сустава (Broström / Broström-Gould) как метод, сохраняющий проприоцепцию и биомеханику сустава. При давних повреждениях (>12 месяцев) оправдано применение неанатомических реконструкций (модифицированный Chrisman-Snook) ввиду недостаточного качества измененных после полученной травмы тканей. Оба метода при точной диагностике, рациональном определении показаний к операции, четком выполнении технических нюансов оперативных вмешательств и соблюдении протокола послеоперационного ведения пациента обеспечивают хорошие клинические результаты.

Ключевые слова: хроническая нестабильность голеностопного сустава, передне-латеральный связочный комплекс, анатомическая реконструкция, неанатомическая реконструкция.

O. A. Korzun, A. A. Litvinchik, N. Y. Kondubov

COMPARATIVE ANALYSIS OF ANATOMIC AND NON-ANATOMIC METHODS OF LIGAMENT RECONSTRUCTION FOR CHRONIC ANTEROLATERAL ANKLE INSTABILITY

State Institution «Republican Scientific and Practical Center for Traumatology and Orthopedics»¹

State Institution «432 Order of the Red Star Main Military Clinical Medical Center of the Armed Forces of the Republic of Belarus»²

Objective. To compare the clinical outcomes of anatomical and non-anatomical (modified Chrisman-Snook with peroneus brevis muscle splitting) methods of anterolateral ligament complex reconstruction for chronic ankle instability (CAI) to determine preferred treatment strategy depending on the time from initial injury.

Materials and methods. The study included 44 patients who underwent inpatient surgical treatment at the 2nd Traumatology Department of the State Institution «432 Main Military Clinical Medical Center of the Armed Forces of the Republic of Belarus» from January 2020 to June 2025. The study sample consisted of 32 men and 12 women, aged from 18 to 64 years. Twenty-nine patients underwent anatomical reconstruction of the anterolateral ligament complex of the ankle (Broström/ Broström-Gould), while the remaining 15 patients underwent non-anatomical reconstruction using a modified Chrisman-Snook technique with splitting of the *m. peroneus brevis* tendon. All patients underwent preoperative clinical testing (anterior drawer test, talar tilt test), stress radiography, ankle MRI, and a standardized questionnaire (Appendix 1). All surgeries were performed under spinal anesthesia and tourniquet applied just below a knee. The average hospital stay was 6 days. Early postoperative immobilization consisted of wearing a posterior plaster cast on the lower leg for 3 weeks, which was then replaced with an elastic orthosis for the next 3 weeks with gradual reinstatement of range of motion. During outpatient treatment, patients took nonsteroidal anti-inflammatory drugs (NSAIDs), venotonics, and chondroprotectors. Eight to nine weeks after surgery, intra-articular hyaluronic acid injections were administered in a course of three injections each 7–10 days. Clinical outcomes were assessed using the AOFAS scale.

Results. AOFAS score results: 65 ± 8 points before surgery, 90 ± 5 points after surgery (after 12 months). The proportion of the patient's full-fledged return to work and sports activities is 92.6 % and 86.7 ± 8.8 %, respectively. At 3, 6, and 12 months after surgery, most patients showed a restoration of stability and an improvement in their subjective assessment. Anatomical techniques (Broström / Broström-Gould) gave the best results with fresh injuries, non-anatomical (modified Chrisman-Snook) – with old ones. The follow-up protocol, questionnaire, and rehabilitation algorithm contributed to good clinical outcomes.

Conclusion. For injuries < 12 months old, anatomical reconstruction of the anterolateral ligament complex of the ankle (Broström/Broström-Gould) is advisable as a method, preserving proprioception and joint biomechanics. For long-standing injuries (>12 months), non-anatomical reconstructions (modified Chrisman-Snook) are justified. Both approaches, with adequate diagnostics, rational determination of surgical indications, precise adherence to the, and according rehabilitation protocol, provide good clinical outcomes.

Key words: chronic ankle instability, anterolateral ligament complex, anatomic reconstruction, nonanatomic reconstruction; autologous tendoplasty.

Хроническая передне-латеральная нестабильность голеностопного сустава (ХПЛНГС) на сегодняшний день остаётся значимой проблемой в травматологии и ортопедии. Повреждение переднелатерального связочного комплекса приводит к нарушению проприоцепции, снижению рефлекторной стабилизации сустава и повышенному риску повторных травм и посттравматического остеоартроза [1–5]. Исторически применялись неанатомические техники реконструкции передне-латерального связочного комплекса голеностопного сустава (Watson-Jones, Evans, Chrisman-Snook) [6, 11], позднее получили распространение анатомические подходы (Broström, Broström-Gould) [5, 8, 9]

(рис. 1), но вопрос выбора методики остаётся дискуссионным и зависит от давности травмы, качества тканей и требований пациента – особенно среди пациентов, чья работа связана со значительной физической активностью (спортсмены, артисты балета, военнослужащие и т. п.), для которых восстановление стабильности и функции голеностопного сустава тесно связано с возвращением к трудовой деятельности [10]. Настоящее исследование направлено на практическую оценку методов реконструкции с целью последующего формирования алгоритма выбора оперативного вмешательства в условиях травматолого-ортопедического стационара.

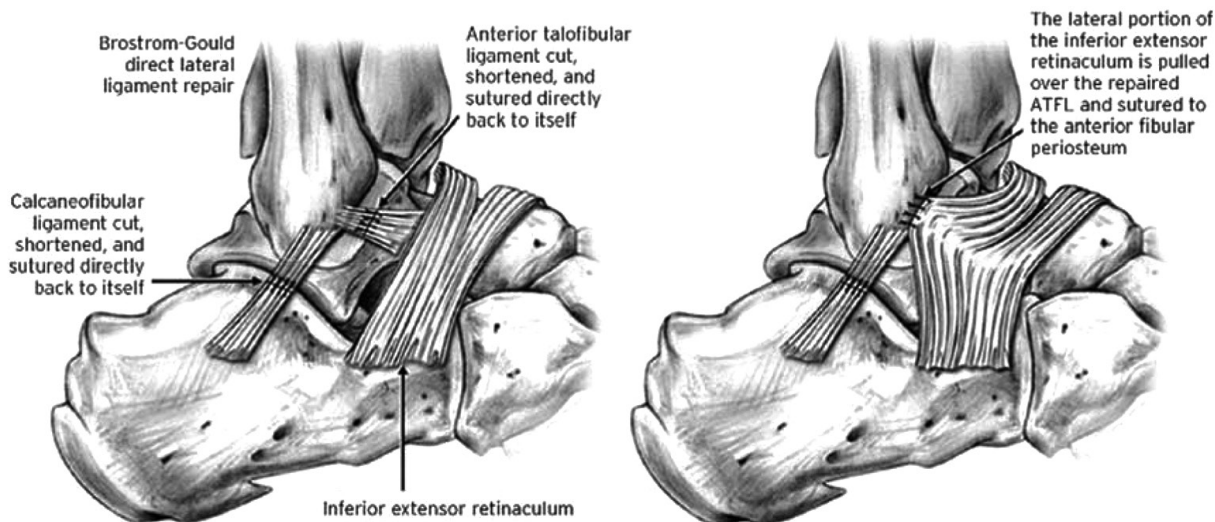


Рис. 1. Схема анатомической реконструкции передне-латерального связочного комплекса голеностопного сустава по методике Broström / Broström-Gould

Материалы и методы

В данное проспективное наблюдение было включено 44 пациента, направленных на лечение во 2-м травматологическом отделении 432 ГКМЦ в период с 2020 по 2025 гг. с диагнозом «хроническая передне-латеральная нестабильность голеностопного сустава». Исследуемая группа представляла собой 32 мужчины и 12 женщин в возрасте от 18 до 64 лет. Всем пациентам оперативное вмешательство было выполнено на 2-е сутки пребывания в стационаре. Контингент представлен военнослужащими срочной службы, офицерами, членами их семей и гражданским персоналом, имеющим право на лечение и обслуживание в учреждении. Критерии включения: клинически и инструментально подтвержденная ХНГС (>6 мес), наличие 3-х и более эпизодов «подворачивания» стопы в год, а также неэффективность консервативной терапии. Исключались пациенты с острыми инфекциями, выраженной сосудистой недостаточностью и неконтролируемыми соматическими заболеваниями. Все пациенты заполняли стандартизованный опросник (табл. 1). Проводились клиническая оценка, стресс-рентгенография (тест «переднего выдвигающего ящика», тест наклона таранной кости) и МРТ голеностопного сустава для подтверждения диагноза и последующего планирования оперативного вмешательства [7].

Все операции выполнялись под спинальной анестезией. Для обескровливания операционного поля применялся эластичный отдавливающий жгут, накладываемый на верхнюю треть голени.

«Анатомическая» группа включала 29 пациентов ($n = 29$), которым были выполнены операции Broström и Broström-Gould, заключающиеся в мобилизации краёв дефекта, формировании дубликатуры связки, при необходимости укреплении удерживателем сухожилий разгибателей (retinaculum).

«Неанатомической» группе ($n = 15$) пациентов выполнялась модифицированная техника Chrisman-Spook (рис. 2) с расщеплением сухожилия *m. peroneus brevis* на уровне сухожильно-мышечного перехода, формированием несвободного сухожильного трансплантата, его проведением через заранее сформированные костные каналы в наружной лодыжке и последующей лигатурной фиксации в положении, обеспечивающем удержание блока таранной кости от подворачивания.

Во время операций случаев повреждения кожных ветвей малоберцового нерва отмечено не было. Продолжительность пребывания пациентов в стационаре составила $5,5 \pm 1,5$.

После операции в течение 3-х недель осуществлялась иммобилизация конечности задней гипсовой лонгетой в среднефизиологическом положении. Пациенты передвигались с частичной опорой на оперированную конечность (до 30 %) с использованием костылей. С 4-й недели гипсовая шина заменялась на эластичный ортез средней степени фиксации, который разрешалось снимать на время сна. Как правило ортез применялся до 8 недель после операции. Медикаментозная терапия представляла собой прием нестероидных противовоспалительных средств (НПВС) при болевом синдроме, веноotonиков курсом в течение 1 месяца; с 3-й недели назначался прием хондропротекторов. В срок 6 недель после операции реабилитационный комплекс включал в себя лечебную физкультуру (ЛФК), курс физиотерапевтических процедур (магнитотерапия, парафинотерапия, электрофорез) и постепенное наращиванием опорной нагрузки на голеностопный сустав. Через 2-2,5 месяца после операции пациентам проводилось внутрисуставное введение препаратов гиалуроновой кислоты курсом в 3 инъекции с периодичностью введения 1 раз в 7-10 суток. К активным физическим упражнениям (бег, прыжки, тренажёрный зал)

Таблица 1. Клинический опросник пациента с хронической передне-латеральной нестабильностью голеностопного сустава (ХПЛАНГС), использовавшийся при первичном осмотре исследуемой группы пациентов

<p>1. Общие сведения ФИО: _____ Дата рождения: _____ Возраст: _____ лет Пол: <input type="checkbox"/> Мужской <input type="checkbox"/> Женский Категория пациента: <input type="checkbox"/> Военнослужащий срочной службы <input type="checkbox"/> Офицер <input type="checkbox"/> Член семьи военнослужащего <input type="checkbox"/> Гражданский персонал / гражданское лицо Воинское звание / должность (для военных): _____</p> <p>2. Жалобы Основные жалобы (боль, нестабильность, отёк): _____ Длительность симптомов: _____ мес / лет Частота подворачивания стопы за последний год: _____ раз</p> <p>3. История травм и лечения Ранее травмы голеностопного сустава: <input type="checkbox"/> Нет <input type="checkbox"/> Да (указать): _____ Операции на голеностопе: <input type="checkbox"/> Нет <input type="checkbox"/> Да (метод, год, результат): _____ Последний эпизод подворачивания: _____ Иммобилизация после травмы: <input type="checkbox"/> Нет <input type="checkbox"/> Да (срок: _____) Консервативное лечение (ортез, физиотерапия, ЛФК): <input type="checkbox"/> Нет <input type="checkbox"/> Да</p> <p>4. Физическая и служебная нагрузка <input type="checkbox"/> Строевая подготовка <input type="checkbox"/> Марш-броски <input type="checkbox"/> Прыжки с высоты / парашютные прыжки <input type="checkbox"/> Спорт (вид: _____) <input type="checkbox"/> Ношение снаряжения/бронезилета <input type="checkbox"/> Гражданская активность (работа/спорт): _____ Ограничения в служебных обязанностях: <input type="checkbox"/> Нет <input type="checkbox"/> Частичные <input type="checkbox"/> Выраженные</p> <p>5. Сопутствующие состояния Плоскостопие: <input type="checkbox"/> Да <input type="checkbox"/> Нет Заболевания суставов: <input type="checkbox"/> Да <input type="checkbox"/> Нет Заболевания соединительной ткани: <input type="checkbox"/> Да <input type="checkbox"/> Нет Другие болезни/травмы: _____</p>	<p>6. Инструментальные данные (заполняет врач) Рентген (стресс-тест): _____ МРТ: <input type="checkbox"/> Разрыв ПТМБС <input type="checkbox"/> Рубцы <input type="checkbox"/> Дегенерация УЗИ: <input type="checkbox"/> Целостность <input type="checkbox"/> Разрыв</p> <p>7. Функциональные шкалы Боль (ВАШ, 0–10): 0 – нет боли ... 10 – сильнейшая боль 0 <input type="checkbox"/> 1 <input type="checkbox"/> 2 <input type="checkbox"/> 3 <input type="checkbox"/> 4 <input type="checkbox"/> 5 <input type="checkbox"/> 6 <input type="checkbox"/> 7 <input type="checkbox"/> 8 <input type="checkbox"/> 9 <input type="checkbox"/> 10</p> <p>8. Ежедневная активность: – Ходьба по комнате: <input type="checkbox"/> легко <input type="checkbox"/> с болью <input type="checkbox"/> с трудом <input type="checkbox"/> не могу – Лестница: <input type="checkbox"/> легко <input type="checkbox"/> с болью <input type="checkbox"/> трудно <input type="checkbox"/> не могу – Ходьба >15 мин: <input type="checkbox"/> легко <input type="checkbox"/> с болью <input type="checkbox"/> трудно <input type="checkbox"/> не могу – Обувание: <input type="checkbox"/> легко <input type="checkbox"/> немного сложно <input type="checkbox"/> трудно <input type="checkbox"/> не могу</p> <p>9. Спорт/физнагрузка: – Бег: <input type="checkbox"/> без проблем <input type="checkbox"/> с болью <input type="checkbox"/> трудно <input type="checkbox"/> не могу – Прыжки: <input type="checkbox"/> без проблем <input type="checkbox"/> с болью <input type="checkbox"/> трудно <input type="checkbox"/> не могу – Резкие повороты: <input type="checkbox"/> без проблем <input type="checkbox"/> с болью <input type="checkbox"/> трудно <input type="checkbox"/> не могу</p> <p>10. Адаптированность: <input type="checkbox"/> Отличное состояние <input type="checkbox"/> Хорошее <input type="checkbox"/> Удовлетворительное <input type="checkbox"/> Плохое</p> <p>11. Заключение (для врача) Диагноз: _____ План лечения: <input type="checkbox"/> Консервативное <input type="checkbox"/> Хирургическое (метод: _____)</p> <p>Прогноз: <input type="checkbox"/> Годен без ограничений <input type="checkbox"/> Годен с ограничениями <input type="checkbox"/> Временно ограничен <input type="checkbox"/> Требуется комиссионного рассмотрения</p>
--	---

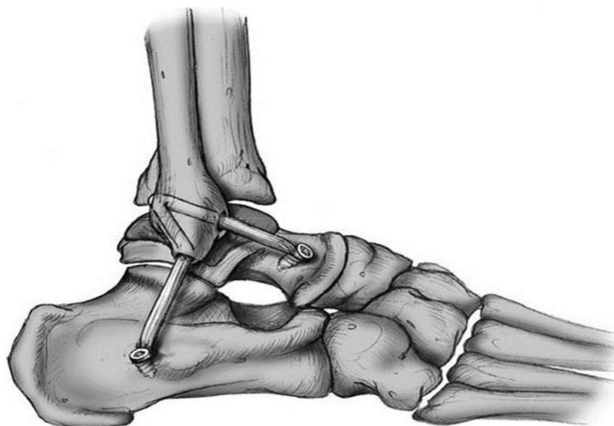


Рис. 2. Схема неанатомической реконструкции передне-латерального связочного комплекса голеностопного сустава по модифицированной методике Chrisman-Snook

Таблица 2. Сравнительная характеристика пациентов с ХНГС исходов лечения

Параметр	Анатомическая реконструкция (Broström/Broström-Gould, n = 29)	Неанатомическая реконструкция (Chrisman-Snook mod., n = 15)	Данные литературы
Возраст, лет (среднее ± SD)	31,8 ± 9,6	34,2 ± 8,9	20–40 лет чаще всего
Пол (М/Ж)	21 / 8	11 / 4	Преимущественно мужчины
Категории пациентов	военнослужащие срочной службы, офицеры, члены семей, гражданские лица	военнослужащие, члены семей, гражданские лица	—
Давность травмы	< 12 мес (преимущественно)	> 12 мес (преимущественно)	Поздние повреждения чаще требуют неанатом. техник
Локализация	правый – 20; левый – 9	правый – 10; левый – 5	Правая сторона чаще
AOFAS (до → после)	65 ± 5,3 → 90 ± 4,2	64 ± 6,1 → 88 ± 4,0	85–90 % хороших исходов
Karlsson-Peterson (до → после)	54 ± 7 → 88 ± 5	52 ± 6 → 84 ± 6	80–90 % улучшений
FAAM-ADL (до → после), %	62 ± 4,9 → 91 ± 7,1	60 ± 4,4 → 87 ± 5,2	—
FAAM-Sport (до → после), %	58 ± 4,0 → 89 ± 6,2	55 ± 3,5 → 85 ± 5,0	—
ВАШ боли (до → после)	6,2 ± 0,4 → 1,3 ± 0,1	6,5 ± 0,5 → 1,6 ± 0,2	—
Возврат к службе/спорту, %	92,6 ± 3,8	86,7 ± 4,4	90 ± 5,0
Осложнения	2 случая поверхностной инфекции; повреждений n. peroneus communis – 0	осложнений не зарегистрировано	≤5 % в сериях

Примечание. Значения представлены как среднее ± стандартное отклонение (M ± SD), если не указано иное. Сокращения: ХНГС – хроническая нестабильность голеностопного сустава; AOFAS – American Orthopaedic Foot & Ankle Society Ankle-Hindfoot Score; FAAM – Foot and Ankle Ability Measure (ADL – повседневная активность, Sports – спорт); ВАШ – визуально-аналоговая шкала боли.

пациенты приступали не ранее 3-х месяцев со дня операции.

Контрольные осмотры пациентов с целью оценки результата лечения осуществлялись в сроки 6, 12 и 24 месяцев после операции, в ходе которых производилась тестирование по функциональным шкалам: AOFAS, Karlsson-Peterson, FAAM, VAS.

Возрастно-половая структура исследуемой группы представлена следующим образом: 32 (72,7 %) мужчины, 12 (27,3 %) женщин; возраст в диапазоне от 18 до 64 лет. Правый голеностопный сустав оперирован в 30 (68,2 %) случаях, левый – в 14 (31,8 %). Билатеральной патологии не отмечено. Средний срок наличия жалоб на нестабильность голеностопного сустава на момент операции – 18 месяцев.

Результаты и обсуждение

В ходе оперативных вмешательств кожные нервы повреждены не были, во всех случаях выполненная фиксация была состоятельна.

Результаты оценки по шкале AOFAS (вся выборка): 65 ± 8 баллов до операции, 90 ± 5 баллов после операции (через 12 мес), $P < 0,01$. «Анатомическая» группа (n = 29): 65 % до операции, 90 % после операции. Доля полноценного возврата пациента к труду и спортивной деятельности – 92,6 %. «Неанатомическая» группа (n = 15): 64 ± 5,4 %

до операции, 88 ± 4,6 % после операции. Доля полноценного возврата пациента к труду и спортивной деятельности – 86,7 ± 8,8 %. Оценки по шкалам Karlsson-Peterson, FAAM и VAS также продемонстрировали сопутствующее статистически значимое улучшение (табл. 2). Случаев повреждений n. peroneus communis не зарегистрировано, однако зафиксировано 2 случая поверхностной инфекции мягких тканей в раннем послеоперационном периоде, успешно купированные консервативными методами. Иных осложнений и повторных разрывов трансплантата в наблюдаемом периоде не выявлено.

На 3, 6 и 12 месяц после операции при клиническом контроле у большинства пациентов отмечено восстановление как механической, так и функциональной стабильности: отрицательные тесты «выдвижного ящика» и наклона таранной кости, а также улучшение субъективной оценки по опроснику и шкалам.

Полученные результаты согласуются с литературными данными: анатомические методики (Broström / Broström-Gould) дают наилучшие функциональные результаты при относительно свежих повреждениях, когда качество собственных тканей позволяет выполнить пластику только лишь концами поврежденной анатомической структурой. При более застарелых же повреждениях с выраженным рубцеванием и дегенерацией тканей неанатомические

реконструкции (модифицированный Chrisman–Snook) позволяют обеспечить более надёжную стабилизацию [1–6]. Нельзя не отметить, что основную долю исследуемой группы пациентов составляли действующие военнослужащие с высокой заинтересованностью в скорейшем возвращении к службе. Используемый протокол наблюдения, стандартизированный опросник и единый реабилитационный алгоритм способствовали правильному взаимодействию между врачом и пациентом, организованности мероприятий на всех этапах лечения и хорошим клиническим исходам. Для более объективных выводов требуется продолжение исследования в большем объёме выборки и в различных травматолого-ортопедических стационарах.

Заключение

По вышепредставленному исследованию можно сделать следующие выводы:

Оперативное лечение ХНГС эффективно при применении как анатомических, так и неанатомических методик при достаточном объёме диагностики и рациональном отборе пациентов для оперативного вмешательства.

При давности повреждения < 12 мес предпочтительна анатомическая реконструкция (Broström / Broström–Gould).

При давности повреждения >12 мес целесообразно применение неанатомических реконструкций (модифицированный Chrisman–Snook).

Единообразный послеоперационный протокол ведения пациента (жёсткая иммобилизация, эластичный ортез, реабилитация) и медикаментозная терапия способствуют скорейшему восстановлению механической и функциональной стабильности.

Благодарности. Авторы выражают благодарность коллективу 2-го травматологического отделения ГУ 432 ГВКМЦ ВС РБ за помощь в выполнении оперативных вмешательств, послеоперационном ведении пациентов, организации и сборе клинических данных.

Литература

1. Котельников Г. П., Миронов С. П. Руководство по травматологии и ортопедии. – М.: ГЭОТАР-Медиа, 2019. – 864 с.
2. Лазарев А. Ф., Петров В. Н. Хирургическое лечение хронической нестабильности голеностопного сустава. // Травматология и ортопедия России. – 2018. – Т. 24, № 2. – С. 45–52.
3. Корж Н. А., Барыш А. Е., Лапшин В. Д. Диагностика и лечение повреждений голеностопного сустава // Вестник травматологии и ортопедии им. Н. Н. Приорова. – 2017. – № 4. – С. 12–19.
4. Военно-медицинская академия им. С. М. Кирова. Клинические рекомендации: «Хроническая нестабильность голеностопного сустава». – СПб., 2020. – 38 с.

5. Broström L. Sprained ankles. VI. Surgical treatment of «chronic» ligament ruptures. // Acta Chir Scand. – 1966. – Vol. 132. – P. 551–565.

6. Chrisman O. D., Snook G. A. Reconstruction of lateral ligaments of the ankle. // J Bone Joint Surg Am. – 1969. – Vol. 51(5). – P. 904–912.

7. Tarczyńska M., Stress radiography in the diagnosis and assessment of the outcomes of surgical treatment of chronic anterolateral ankle instability / M. Tarczyńska et al. // Acta Radiol. – 2020. – Vol. 61(6). – P. 783–788.

8. Noailles T., Anatomic and nonanatomic techniques for chronic lateral ankle instability: a systematic review / T. Noailles et al. // Orthop Traumatol Surg Res. – 2017. – Vol. 103(8). – P. 1189–1194.

9. Yasui Y., Surgical procedures for chronic lateral ankle instability / Y. Yasui, Y. Shimozone, J. G. Kennedy // J Am Acad Orthop Surg. – 2018. – Vol. 26(7). – P. 223–230.

10. Grassi A., Ankle instability: state of the art / A. Grassi et al. // J ISAKOS. – 2018. – Vol. 3(6). – P. 372–382.

11. Kamada K., Clinical outcomes of the modified Broström procedure for chronic lateral ankle instability in athletes / K. Kamada et al. // Am J Sports Med. – 2019. – Vol. 47(6). – P. 1401–1407.

References

1. Kotel'nikov G. P., Mironov S. P. Rukovodstvo po travmatologii i ortopedii. – M.: GEOTAR-Media, 2019. – 864 s.
2. Lazarev A. F., Petrov V. N. Hirurgicheskoe lechenie hronicheskoy nestabil'nosti golenostopnogo sustava // Travmatologiya i ortopediya Rossii. – 2018. – T. 24, № 2. – S. 45–52.
3. Korzh N. A., Barysh A. E., Lapshin V. D. Diagnostika i lechenie povrezhdenij golenostopnogo sustava // Vestnik travmatologii i ortopedii im. N. N. Priorova. – 2017. – № 4. – S. 12–19.
4. Voенно-медицинская академия им. С. М. Кирова. Klinicheskie rekomendacii: «Hronicheskaya nestabil'nost' golenostopnogo sustava». – SPb., 2020. – 38 s.
5. Broström L. Sprained ankles. VI. Surgical treatment of «chronic» ligament ruptures. // Acta Chir Scand. – 1966. – Vol. 132. – P. 551–565.
6. Chrisman O. D., Snook G. A. Reconstruction of lateral ligaments of the ankle. // J Bone Joint Surg Am. – 1969. – Vol. 51(5). – P. 904–912.
7. Tarczyńska M., Stress radiography in the diagnosis and assessment of the outcomes of surgical treatment of chronic anterolateral ankle instability / M. Tarczyńska et al. // Acta Radiol. – 2020. – Vol. 61(6). – P. 783–788.
8. Noailles T., Anatomic and nonanatomic techniques for chronic lateral ankle instability: a systematic review / T. Noailles et al. // Orthop Traumatol Surg Res. – 2017. – Vol. 103(8). – P. 1189–1194.
9. Yasui Y., Surgical procedures for chronic lateral ankle instability / Y. Yasui, Y. Shimozone, J. G. Kennedy // J Am Acad Orthop Surg. – 2018. – Vol. 26(7). – P. 223–230.
10. Grassi A., Ankle instability: state of the art / A. Grassi et al. // J ISAKOS. – 2018. – Vol. 3(6). – P. 372–382.
11. Kamada K., Clinical outcomes of the modified Broström procedure for chronic lateral ankle instability in athletes / K. Kamada et al. // Am J Sports Med. – 2019. – Vol. 47(6). – P. 1401–1407.

Поступил 22.09.2025 г.