

<https://doi.org/10.34883/PI.2026.16.1.038>



Перминов А.Б.<sup>1</sup> ✉, Сакович А.Р.<sup>2</sup>, Ильина Т.В.<sup>3</sup>

<sup>1</sup> ООО «Медавеню», Минск, Беларусь

<sup>2</sup> Белорусский государственный медицинский университет, Минск, Беларусь

<sup>3</sup> ООО «Медицинский центр Фармлэнд», Минск, Беларусь

## Клинический случай внутрилабиринтной невриномы, выявленной при МРТ-исследовании у пациента с длительным субъективным шумом

**Конфликт интересов:** не заявлен.

**Вклад авторов:** Перминов А.Б. – концепция статьи, сбор материала (осмотр пациента и обработка данных, анализ и интерпретация результатов, обзор литературы, написание текста); Сакович А.Р. – научное руководство, анализ литературных данных, редактирование и интерпретация данных, окончательное одобрение версии для публикации; Ильина Т.В. – анализ литературных данных по лучевой диагностике, выполнение и описание МРТ у пациента, окончательное одобрение версии для публикации.

**Информированное согласие:** до включения в публикацию от пациента М. было получено информированное согласие.

Подана: 22.10.2025

Принята: 27.02.2026

Контакты: perminov.lor@gmail.com

### Резюме

**Введение.** В статье представлен клинический случай пациента 49 лет с внутрилабиринтной вестибулярной шванномой, которая не была выявлена при ранее проведенных исследованиях.

**Цель.** Акцентирование внимания на важности соблюдения современных протоколов магнитно-резонансной томографии (МРТ) для диагностики данной патологии, основанных на международных клинических рекомендациях, с целью предотвращения диагностических ошибок.

**Описание случая.** Пациента в течение нескольких лет беспокоил односторонний ушной шум и нейросенсорная тугоухость. Несмотря на проведенное обследование, включавшее дважды МРТ головного мозга без применения контрастного усиления, причина симптомов установлена не была. Только T1 3D-последовательности с контрастным усилением, а также «тяжеловзвешенные» T2-последовательности высокого разрешения позволили верифицировать диагноз внутрилабиринтной вестибулярной шванномы. Данное наблюдение является не единственным в клинической практике авторов за последние годы, когда опухоли внутреннего уха не были выявлены при бесконтрастной МРТ, но четко визуализировались после контрастного усиления.

**Заключение.** На основании анализа случая и данных литературы делается вывод о критической важности применения контрастного усиления в протоколах исследования при наличии клинических подозрений на вестибулярную шванному. Для повышения эффективности диагностики предлагается конкретная формулировка направления на МРТ, которая акцентирует внимание на необходимости прицельного изучения структур внутреннего уха и мостомозжечковых углов с использованием высокоразрешающих последовательностей сканирования и контрастного усиления.

**Ключевые слова:** внутрилабиринтная вестибулярная шваннома, магнитно-резонансная томография (МРТ), односторонний ушной шум

Perminov A.<sup>1</sup> ✉, Sakovich A.<sup>2</sup>, Ilyina T.<sup>3</sup>

<sup>1</sup> Medavenue LLC, Minsk, Belarus

<sup>2</sup> Belarusian State Medical University, Minsk, Belarus

<sup>3</sup> Medical Center Farmland LLC, Minsk, Belarus

## Intralabyrinthine Neuroma Detected by MRI in a Patient with Prolonged Subjective Noise: A Case Report

**Conflict of interest:** nothing to declare.

**Authors' contribution:** Perminov A. – article concept, data collection (patient examination and data processing, results analysis and interpretation, literature review, text writing); Sakovich A. – scientific supervision, literature data analysis, editing and data interpretation, final approval of the version for publication; Ilyina T. – analysis of literature data on radiological diagnostics, performing and interpreting the patient's MRI, final approval of the version for publication.

**Informed consent:** informed consent was obtained from the patient M. prior to inclusion in the publication.

Submitted: 22.10.2025

Accepted: 27.02.2026

Contacts: perminov.lor@gmail.com

### Abstract

---

**Introduction.** This article presents a clinical case of a 49-year-old patient with an intralabyrinthine vestibular schwannoma that was not detected in previous examinations.

**Purpose.** To emphasize the importance of adhering to modern magnetic resonance imaging (MRI) protocols based on international clinical guidelines for diagnosing this pathology to prevent diagnostic errors.

**Case description.** The patient had been experiencing unilateral tinnitus and sensorineural hearing loss for several years. Despite the examinations that included two MRI scans of the brain without contrast enhancement, the cause of the symptoms was not established. Only 3D T1-weighted sequences with contrast enhancement and high-resolution heavily T2-weighted sequences allowed intralabyrinthine vestibular schwannoma diagnosis to be confirmed. This case is not the first in the authors' recent clinical practice where inner ear tumors were not detected on non-contrast MRI but were clearly visualized with contrast-enhanced imaging.

**Conclusion.** Based on the analysis of this case and literature data, it is concluded that the use of contrast enhancement in MRI protocols is of critical importance when clinical suspicion of vestibular schwannoma appeared. To improve diagnostic efficiency, a specific wording for the MRI referral is proposed, which emphasizes the need for a targeted evaluation of the internal ear structures and cerebellopontine angles using high-resolution scanning sequences and contrast enhancement.

**Keywords:** intralabyrinthine vestibular schwannoma; magnetic resonance imaging (MRI); unilateral tinnitus

---

### ■ ВВЕДЕНИЕ

Вестибулярная шваннома – третья по частоте доброкачественная внутричерепная опухоль (после менигиом и аденом гипофиза). Частота встречаемости – 1 случай на 100 000 населения в год. Вестибулярная шваннома (ранее использовались

такие названия, как акустическая шваннома, невринома 8-й пары черепно-мозговых нервов) составляет >80% опухолей мостомозжечкового угла. Данная опухоль чаще всего односторонняя, двусторонняя выявляется при нейрофиброматозе 2-го типа (NF2).

Основные симптомы – односторонняя нейросенсорная тугоухость (94%), тиннитус (83%), вестибулярные нарушения (17–75%). При крупных опухолях возможна компрессия мозга и поражение черепных нервов [1, 2].

По данным ряда авторов, частота встречаемости симптомов в среднем составила [3]:

- снижение слуха – 95% (постепенное – 80–90%; внезапное – 10–20%);
- головокружение – 61%;
- субъективный ушной шум – 60%.
- симптомы поражения тройничного нерва – 16%.
- стволовые симптомы поражения:
  - выпадение оптокинетического нистагма 30–80%;
  - спонтанный горизонтальный нистагм 9–38%;
  - пирамидные симптомы 3–12%;
- мозжечковые нарушения 8–62%;
- гипертензионно-гидроцефальный синдром 30–60%.

Классически применяемая импедансометрия и тест распада стапедиадного рефлекса имеют умеренную чувствительность (73–80%) и переменную специфичность (30–90%), а также высокую зависимость от размера – малые опухоли (<15 мм), как правило, не влияют на стапедиадные рефлексы [3–5].

Подозрением на вестибулярную шванному является наличие любой из ситуаций:

1. Односторонняя или асимметричная нейросенсорная тугоухость  $\geq 15$  дБ на 3 смежных частотах 0,5–8 кГц.
2. Необъяснимые вестибулярные симптомы с односторонними аудиометрическими изменениями.
3. Внезапная нейросенсорная тугоухость без восстановления >2 недель.
4. Нормальная аудиограмма, но постоянный односторонний субъективный ушной шум >6 недель [1].

Наличие любого из перечисленных симптомов или изменений является показанием для выполнения МРТ с контрастированием как приоритетного стартового исследования. МРТ без контрастирования может быть стартовым исследованием только при наличии противопоказаний к введению контраста. При наличии противопоказаний к МРТ выполняется КТ височных костей (шаг менее 1 мм) с контрастным усилением (при отсутствии противопоказаний) [6].

Отдельно можно выделить так называемые внутрилабиринтные шванномы – обобщающее понятие для опухолей улитки, преддверия и полукружных каналов. Внутрилабиринтные опухоли включают интракохлеарные, интравестибулярные и вестибулокохлеарные подтипы (в зависимости от вовлеченности улитки, преддверия или обеих структур соответственно) [7]. При подозрении на внутрилабиринтную вестибулярную шванному принципиальное значение имеет применение контрастного усиления и режимов МРТ типа 3D FIESTA, CISS, DRIVE.

Вместе с тем следует отметить, что МРТ без контраста (особенно современные высокоразрешающие T2-взвешенные протоколы) имеет достаточно высокую чувствительность, но в ряде случаев может давать как ложноположительные, так и

ложноотрицательные результаты даже в условиях прицельного поиска в специализированных лечебных учреждениях [8].

Вероятность пропуска опухоли на МРТ без контраста, но обнаруживаемой на МРТ с контрастом, оценивается примерно в 2–5%.

Необходимые характеристики МРТ (по клиническим рекомендациям по диагностике и лечению вестибулярных шванном Европейской ассоциации нейроонкологии по лечению и диагностике опухолей головного мозга (EANO-2020)) следующие: МРТ с магнитным полем 1,5–3 тесла; стандартные T1- и T2-взвешенные последовательности (T1W, T2W; SE, FSE); диффузионно-взвешенная визуализация (DWI; ADC); последовательность инверсии-восстановления с подавлением сигнала жидкости (FLAIR; IR-FLAIR); аксиальная субмиллиметровая «тяжеловзвешенная» T2-последовательность (3D FIESTA, CISS, DRIVE); контрастные тонкосрезовые T1-взвешенные или субмиллиметровые 3D-градиентные T1-взвешенные последовательности (CE T1W SE/TSE/FSE; 3D GRE) [1].

## ■ ЦЕЛЬ ИССЛЕДОВАНИЯ

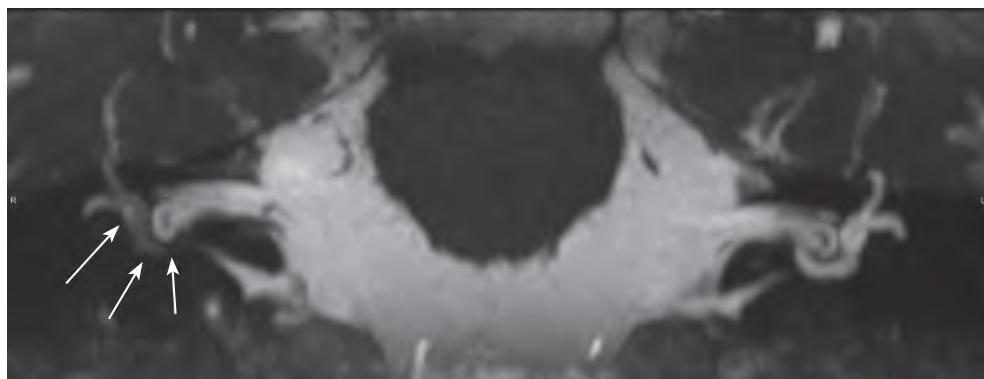
Представить клинический случай выявления внутрилабиринтной вестибулярной шванномы, не обнаруженной при выполнении МРТ без контрастного усиления, с целью улучшения качества и своевременности диагностики вестибулярных шванном путем внедрения в практику алгоритма, основанного на международных клинических рекомендациях [1, 2].

## ■ РЕЗУЛЬТАТЫ И ОБСУЖДЕНИЕ

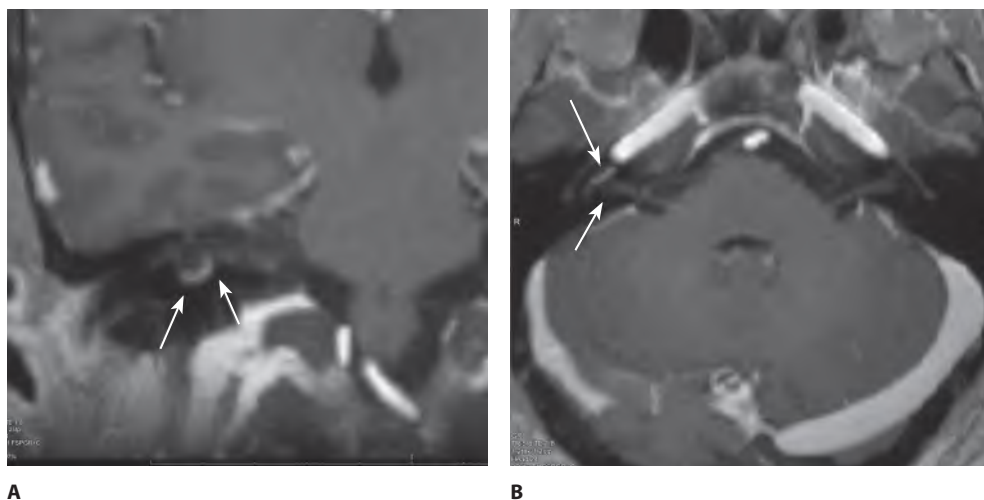
Пациент М., 49 лет, с жалобами на односторонний субъективный монотонный высокочастотный шум справа без соматической модуляции (беспокоил несколько лет). Пациенту ранее были выполнены КТ головного мозга, дважды МРТ головного мозга (1,5 тесла) без контраста, УЗИ брахиоцефальных артерий, рентгенография шейного отдела позвоночника, общий и биохимический анализ крови. Пациент консультирован ранее терапевтом, неврологом, оториноларингологом и сурдологом. Диагноз, с которым ранее наблюдался пациент в других учреждениях здравоохранения: «Хроническая правосторонняя нейросенсорная тугоухость. Субъективный ушной шум», помимо этого подозревались остеохондроз шейного отдела позвоночника, образование мостомозжечкового угла (?). Получал курсы сосудистой терапии, бетагистин. Акустическую травму, профессиональные вредности и хронические заболевания отрицает. При отоневрологическом обследовании и стандартном лор-осмотре (включая отомикроскопию, тимпанометрию и импедансометрию) – отсутствие ипсилатеральных акустических рефлексов справа.

С учетом жалоб, клинической картины и ранее проведенных обследований пациент направлен на МРТ головного мозга с контрастным усилением с прицелом на мостомозжечковый угол справа с целью исключения вестибулярной/внутрилабиринтной шванномы (результаты представлены на рис. 1, 2).

При выполнении МРТ с контрастным усилением (гадовист 7,5 мл в/в) на аппарате GE Optima 450W 1,5 Тл выявлены изменения в виде дефекта наполнения (отсутствия жидкостного сигнала) и накопления контрастирующего препарата в базальном завитке правой улитки, дающие основания заподозрить внутрилабиринтную шванному (с учетом жалоб, анамнеза и клинической картины заболевания). С целью



**Рис. 1.** Последовательность T2 FIESTA, дефект наполнения (отсутствие жидкостного сигнала) в базальном завитке улитки у пациента М.  
**Fig. 1.** T2 FIESTA sequence, filling defect (absence of fluid signal) in the basal turn of the cochlea in patient M.



**Рис. 2.** Последовательность T1 3D FFE с контрастным усилением. Накопление контрастного препарата в месте дефекта в правой улитке  
**Fig. 2.** T1 3D FFE sequence with contrast enhancement. Contrast agent accumulation at the defect site in the right cochlea

ретроспективной оценки первичного исследования, выполненного по стандартному протоколу, врачом лучевой диагностики осуществлен пересмотр архивных МРТ-данных пациента М. (авторы выражают искреннюю признательность за сотрудничество). Но даже располагая результатами последующей МРТ, подтвердившими наличие опухоли, ретроспективно заподозрить внутриулитковую шванному не представилось возможным в связи с использованием протокола сканирования недостаточной разрешающей способности.

За последние 2 года имели место еще 2 случая, когда целенаправленный поиск именно внутрилабиринтной невриномы с использованием в протоколе сканирования последовательностей FIESTA и T1 3D с контрастным усилением (или аналогичных последовательностей) позволил выявить эту патологию. При этом в 2 случаях пациентам первично выполнялась МРТ без контрастного усиления, у одного из них – на аппарате 3 тесла в режиме FIESTA, которые не выявили патологии внутреннего уха (сроки исследований не превышали 1 года).

## ■ ЗАКЛЮЧЕНИЕ

Отсутствие изменений на МРТ головного мозга без специальных программ и контрастного усиления у пациента с односторонним ушным шумом более 6 недель при наличии односторонней (либо асимметричной) нейросенсорной тугоухости не позволяет безоговорочно исключить небольшую вестибулярную либо внутрилабиринтную шванному.

МРТ головного мозга (1,5 тесла или более) с контрастным усилением и с применением режимов 3D FIESTA или аналогичных «тяжеловзвешенных» T2-последовательностей (CISS, DRIVE) позволяет повысить чувствительность метода МРТ в диагностике вестибулярных шванном при наличии клинических данных, указывающих на них.

Наиболее практичная, на наш взгляд, формулировка направления на исследование может быть следующей: «МРТ головного мозга (1,5 тесла или более) с внутримозговым контрастированием + FIESTA (исключить образование VIII пары ЧМН справа, включая интра- и экстракраникулярные шванномы, внутриулитковую шванному)».

---

## ■ ЛИТЕРАТУРА/REFERENCES

1. Goldbrunner R., Weller M., Regis J., et al. EANO guideline on the diagnosis and treatment of vestibular schwannoma. *Neuro-oncology*. 2020;22(1):31–45. doi: 10.1093/neuonc/noz153
2. Shimanskij V.N., Tanyashin S.V., Shevchenko K.V. Surgical treatment of acoustic neuromas (vestibular schwannomas). *Voprosy neirokhirurgii imeni N.N. Burdenko*. 2017;81(3):66–76. (in Russian)
3. Trevino M., Zang A., Lobarinas E. The middle ear muscle reflex: Current and future role in assessing noise-induced cochlear damage. *J. Acoust. Soc. Am.* 2023;153(1):436–445. doi: 10.1121/10.0016853
4. Celis-Aguilar E., Obeso-Pereda A., Castro-Bórquez K.M., et al. Multiple Audiometric Analysis in the Screening of Vestibular Schwannoma: A Cross-sectional Study. *Cureus*. 2022;14(1):e21492. doi: 10.7759/cureus.21492
5. Silva V.A.R., Lavinsky J., Pauna H.F., et al. Brazilian Society of Otology task force – Vestibular Schwannoma: evaluation and treatment. *Braz. J. Otorhinolaryngol.* 2023;89(6):101313. doi: 10.1016/j.bjorl.2023.101313
6. Lima Z.S., Souteh S.A., Roostae A. Using Non-Contrast Magnetic Resonance Imaging for Detection of Vestibular Schwannoma Assessment: A Systematic Review and Diagnostic Accuracy Meta-Analysis. *Int. Tinnitus J.* 2024;28(1):104–111. doi: 10.5935/0946-5448.20240017
7. Plontke S.K., Götze R., Rahne T., et al. Revised classification of inner ear schwannomas. *Otol. Neurotol.* 2024 (in press). doi: 10.1097/MAO.0000000000004363
8. Kunel'skaya N.L., Bajbakova E.V., Yanyushkina E.S., et al. Early diagnosis of acoustic schwannoma. *Vestn. Otorinolaryngol.* 2015;80(4):85–87. (in Russian)