

ВЫБОР ЛЕКАРСТВЕННЫХ ПРЕПАРАТОВ ДЛЯ ЛЕЧЕНИЯ ПЕРИОДОНТИТА В ПОСТОЯННЫХ ЗУБАХ С НЕСФОРМИРОВАННОЙ ВЕРХУШКОЙ КОРНЯ У ДЕТЕЙ

¹Громова С. Н., ²Терехова Т. Н., ²Бутвиловский А. В., ¹Кренева В. А., ¹Колеватых Е. П., ¹Петров С. Б., ³Ковылина О. С.

¹ФГБОУ ВО «Кировский государственный медицинский университет» Минздрава России, Киров, Россия (610027, г. Киров, ул. Владимирская, 112), e-mail: gromovasn@yandex.ru

²УО «Белорусский государственный медицинский университет», г. Минск, Республика Беларусь (220083, г. Минск, пр-т Дзержинского, 83)

³ФГБОУ ВО «Российский университет медицины» Минздрава России, г. Москва, Россия (127006, г. Москва, ул. Долгоруковская, 4)

В структуре стоматологической заболеваемости осложненные формы кариеса зубов составляют 30–35%. В 86,4% случаев они сопровождаются воспалительно-деструктивными процессами в периапикальной области. Основная цель врача стоматолога детского при лечении осложненных форм кариеса в постоянных зубах с несформированными верхушками корней при гибели ростковой зоны сводится к формированию апикального барьера. Лечение периодонтита постоянных зубов с несформированной верхушкой корня сводится в основном к очищению стенок канала химическими средствами. Для этого используют растворы гипохлорита натрия NaOCl, препараты на основе гидроксида кальция, антибиотики. Кафедрой стоматологии ФГБОУ ВО «Кировский ГМУ» МЗ РФ разработана методика лечения корневых каналов при помощи пасты, содержащей антибактериальные препараты. Цель исследования: на примере клинических случаев оценить эффективность использования препаратов гидроксида кальция и разработанной кафедрой пасты с антибактериальным препаратом. В исследование было включено 35 детей. Дети, обратившиеся на лечение с диагнозом хронический гранулирующий периодонтит (K04.5) постоянных зубов с незавершенным формированием корней, были разделены на 3 группы. Представителям первой группы (n=13) после удаления некротизированных тканей и медикаментозной обработки вводили в каналы препараты гидроксида кальция, второй (n=11) – соединения гидроксида кальция и йодоформа, третьей (n=11) – пасту из двух антибактериальных препаратов: метронидазола и левомицетина. Оценка микробиологического статуса осуществлялась с помощью определения общего микробного числа.

Во всех трех группах был определен отрицательный прирост (т.е. убыль), близкий к -100%, практически для всех видов микроорганизмов. В группе с использованием пасты с антибиотиками наблюдали положительную динамику для *Candida sp.* и «Прочее» (*Actinomyces odontolyticus*, *Bifidobacterium dentium*, *Lactobacillus sp.*, *Propionibacterium granulorum*), а в группе с использованием пасты гидроксида кальция положительную динамику для *Candida sp.* и *Bacteroides sp.* (*B. ovatus*, *B. vulgates*, *B. fragilis*).

Клинически все случаи лечения показали положительный результат как близких сроков наблюдения, так и отдаленных результатов, но при выборе пасты для временного пломбирования корневого канала у ребенка предпочтительнее использовать пасту с антибактериальными препаратами, которая позволяет сократить сроки лечения.

Ключевые слова: гидроксид кальция, антибактериальные препараты, периодонтит, несформированный корень зуба.

SELECTION OF MEDICINAL PREPARATIONS FOR TREATMENT OF PERIODONTITIS IN PERMANENT TEETH WITH INCOMPLETE ROOT DEVELOPMENT IN CHILDREN

¹Gromova S. N., ²Terekhova T. N., ²Butvilovsky A. V., ¹Kreneva V. A., ¹Kolevatykh E. P., ¹Petrov S. B., ³Kovylyina O. S.

¹Kirov State Medical University, Kirov, Russia (610027, Kirov, Vladimirskaya St., 112), e-mail: gromovasn@yandex.ru

²Educational Institution Belarusian State Medical University, Minsk, Republic of Belarus (220083, Minsk, Dzerzhinsky Ave., 83)

³Russian University of Medicine, Moscow, Russia (127006, Moscow, Dolgorukovskaya St., 4)

Complicated forms of dental caries account for 30–35% among all dental diseases. In 86.4% of cases, they cause inflammation of the periapical tissue. The primary goal of a pediatric dentist when treating complicated forms of caries in permanent teeth with incompletely formed root apices, in the event of dead growth zone, is to form an apical barrier. Treatment of periodontitis in permanent teeth with incomplete root formation mainly involves chemical cleansing of the canal walls. For this purpose, sodium hypochlorite (NaOCl) solutions, calcium hydroxide-based preparations, and antibiotics are used. The Department of Dentistry of Kirov State Medical University has developed antibacterial paste for root canal treatment. The aim of the study is to compare and evaluate effectiveness of calcium hydroxide preparations and the antibacterial paste developed. The study included 35 children. The children with diagnosed chronic granulomatous periodontitis (K04.5) of permanent teeth with incomplete root formation were divided into 3 groups. After the removal of necrotic tissues and medicinal treatment, the first group (n=13) received calcium hydroxide preparations in the canals, the second group (n=11) received

a combination of calcium hydroxide and iodoform, and the third group (n=11) received antibacterial paste containing metronidazole and levomycetin. The microbiological population was assessed by determining the total microbial count. In all the groups, negative growth close to -100% was observed for almost all types of microorganisms. In the group using the antibiotic paste, a positive response was observed for *Candida sp.* and 'Others' (*Actinomyces odontolyticus*, *Bifidobacterium dentium*, *Lactobacillus sp.*, *Propionibacterium granulosum*), while in the group using calcium hydroxide paste, a positive response was observed for *Candida sp.* and *Bacteroides sp.* (*B. ovatus*, *B. vulgates*, *B. fragilis*). Clinically, all treatment methods showed positive results both in short term and in long-term outcomes. However, when choosing a paste for temporary root canal filling in children, it is preferable to use antibacterial paste which allows for shorter treatment time.

Keywords: calcium hydroxide, antibacterial agents, periodontitis, incomplete root apex.

Введение

Заболевания ротовой полости встречаются почти у половины населения планеты (45%, или 3,5 миллиарда человек во всем мире) на протяжении всей жизни от раннего возраста до старости. Распространенность нелеченого кариеса постоянных зубов у людей старше 5 лет составляет до 30% по данным ВОЗ на 2019 год [1]. Это, в свою очередь, приводит к развитию осложненных форм кариеса и, впоследствии, к некрозу пульпы зубов и распространению воспалительного процесса в ткани периодонта. В структуре стоматологической заболеваемости осложненные формы кариеса зубов составляют 30–35%. В 86,4% случаев они сопровождаются воспалительно-деструктивными процессами в периапикальной области. Периодонтит как единица является одним из основных заболеваний для обращения пациентов за стоматологической помощью – 30% случаев. В России периодонтит постоянных зубов с несформированными корнями у детей встречается относительно редко [2]. В Белоруссии у детей в возрасте 6–18 лет с осложненным кариесом постоянных резцов с незавершенным формированием корней апикальный периодонтит отмечался в 25,0% случаев [3].

Основная цель врача стоматолога детского при лечении осложненных форм кариеса в постоянных зубах с несформированными верхушками корней при гибели ростковой зоны сводится к формированию апикального барьера. К детскому стоматологу с различными видами периодонтита обращаются от 15 до 30% пациентов. (Т.П. Новожилова, Е.О. Талызина, 1996).

Что касается эндодонтического лечения постоянных зубов с несформированными корнями, то обычными методами являются стимуляция апексификации с периодической сменой эндодонтических препаратов на основе гидроксида кальция или создание апикальной пробки с использованием минерального триоксид агрегата (МТА) [4].

Несформированные постоянные зубы создают особые проблемы во время эндодонтических процедур не только из-за широко открытой верхушки корня, но и из-за тонких стенок дентина. Поэтому очистка выполняется в основном химическими средствами для удаления всех нежизнеспособных тканей и дезинфекции. Согласно рекомендациям IAPD от 2022 года, при лечении периодонтита необходимо, помимо удаления некротизированных тканей, проводить дезинфекцию корневого канала и прилегающих тканей [5].

Раствор гипохлорита натрия (NaOCl) и гидроксид кальция обладают превосходными свойствами растворения тканей, а также антимикробной эффективностью [6]. В то время как раствор гипохлорита натрия оказывает свое действие в ходе процедуры ирригации, соединения гидроксида кальция требуют дополнительного времени воздействия. Временная obturation пространства канала с помощью препаратов кальция в течение семи дней по-

зволяет провести дезинфекцию вместе с растворением и удалением остатков некротизированных тканей [7]. Несмотря на широкое применение раствора гипохлорита натрия и высокую степень очистки полости зуба от гнилостных масс, несколько исследователей сообщили о недостатках в отношении его способности полностью дезинфицировать пространство корневого канала [8].

Длительное воздействие гидроксида кальция также может иметь пагубные последствия для дентина. Исследования показали, что длительная терапия кальцийсодержащими препаратами (более 1 месяца) приводит к структурным изменениям в дентине, провоцируя снижение его минерализации и повышение вероятности перелома корня [9].

Использование антибиотиков также было задокументировано и вновь набирает популярность в последние годы. В 1980 году Дас [10] сообщил об успешной апексификации зуба после санации корневого канала и внутриканальной антибиотикотерапии с применением окситетрациклина HCl в виде мази. В 2003 году М. Торрабинежас и его группа опубликовали серию отчетов, демонстрирующих преимущества смеси доксициклина, лимонной кислоты и слабого хелатора (BioPure MTAD; DENTSPLY Tulsa Dental Specialties, Талса, Оклахома) по сравнению с раствором гипохлорита натрия и другими обычно используемыми ирригантами корневых каналов. Авторы изучали влияние смеси изомера тетрациклина, кислоты и детергента (MTAD), применяемой в качестве окончательного промывания обработанных корневых каналов [11]. В литературе опубликован случай, который продемонстрировал эффективность пасты с содержанием двух антибактериальных препаратов для дезинфекции премоляра с некротизированной пульпой и большим перирадикулярным поражением [12]. Позднее, в работах Ф.А. Банчса и М. Троупа, опубликованы результаты дезинфекции корневых каналов обильным орошением в комбинации трех антибиотиков [13]. Исследование определило антибактериальный эффект смеси ципрофлоксацина, метронидазола и миноциклина с добавлением рифампицина и без него на бактерии, взятые из инфицированного дентина стенок корневого канала [14]. Эти результаты могут указывать на то, что бактерицидная эффективность комбинации препаратов достаточно сильна для уничтожения бактерий в инфицированном дентине корневых каналов.

Кафедрой стоматологии ФГБОУ ВО «Кировский ГМУ» МЗ РФ разработана методика лечения корневых каналов при помощи пасты, содержащей антибактериальные препараты [15], основанная на использовании в гидрогеле хлоргексидина и метронидазола [16].

Цель исследования: на примере клинических случаев оценить эффективность использования препаратов гидроксида кальция и разработанной кафедрой пасты с антибиотиком.

Материал и методы

В исследовании участвовало 35 детей. Родителями всех детей было подписано информированное добровольное согласие для осмотра детей и проведения лечения (323-ФЗ, статья 20). Всем детям при обращении проводились осмотр, диагностические мероприятия и лечение согласно клиническим рекомендациям. У пациентов в асептических условиях извлекали содержимое корневого канала при первичном стоматологическом вмешательстве и после обработки канала. Дети, обратившиеся на лечение с диагнозом хронический гранулирующий периодонтит (K04.5) постоянных зубов с незавершенным формированием корней, были разделены на 3 группы. Представителям первой группы (n=13) после удаления некротизированных тканей и медикаментозной обработки вводили в каналы препараты гидроокиси кальция, второй (n=11) – соединения гидроокиси кальция и йодоформа, третьей (n=11) – пасту из двух антибактериальных препаратов: метронидазола и левомицетина. Далее создавали апикальную пробку из МТА с дальнейшей obturацией канала методом одного штифта и восстановлением зуба композитным материалом. При традиционной апексификации используется временная obturация канала препаратом гидроксида кальция, способствующим образованию кальцифицированного барьера. Этот метод требует многократных назначений в течение нескольких месяцев. Длительное применение гидроксида кальция может ослабить дентин. Было предложено при апексификации для создания искусственного апикального барьера использовать минеральный триоксид агрегат (МТА) [17]. Применение для стимуляции апексификации препаратов МТА не только более предсказуемо и имеет высокий процент успеха, но и сокращает количество необходимых посещений [18, 19].

Оценка микробиологического статуса осуществлялась с помощью определения общего микробного числа. Биоматериал для микробиологического исследования брали с окклюзионной поверхности первого постоянного моляра с помощью стерильного бумажного пина и помещали в стерильную пробирку, заполненную физиологическим раствором, транспортировали в течение одного-двух часов в микробиологическую лабораторию. Для изучения микрофлоры применяли культуральный и молекулярно-генетический методы. Из клинического материала готовили ряд десятикратных разведений с помощью буферного раствора, высеивали на чашки Петри с мясо-пептонным, желточно-солевым, кровяным агаром, средами Эндо, АнаэроАгар, ЭнтерококкАгар. Инкубировали при температуре 37 °С в течение 24 часов. Для выделения грибов использовали среду Сабуро в условиях температурного режима 24 °С. Индикацию анаэробных микроорганизмов осуществляли в микроанаэроостате с применением газогенераторных пакетов. Определение количества микробов проводили методом подсчета колоний и выражали колониеобразующими единицами в 1 мл (КОЕ/мл). Идентифицировали микроорганизмы по морфологической характеристике колоний, клеток микроорганизмов, биохимической активности с применением наборов АНАЭРОтест23, СТАФИтест24, СТРЕПТОтест16, ЭНТЕРОтест, КАНДИДАтест21 (ООО «ERBA LACHEMA», Чехия). При постановке полимеразной цепной реакции (ПЦР) использовали набор «Дентоскрин» комплектации «OneStep-PB-96» (ООО «Литех», Россия); *Aggregatibacter actinomycetemcomitans*, *Porphyromonas gingivalis*, *Porphyromonas endodontalis*, *Prevotella intermedia*, *Tannerella forsythia*, *Treponema denticola*, *Fusobacterium*

nucleatum. На первом этапе выделяли ДНК бактерий экспресс-методом, на втором этапе готовили реакционные смеси с праймерами известных пародонтопатогенных бактерий, детекцию проводили в амплификаторе IQ-5 компании «Bio-rad» (США). Было высеяно 20 видов микроорганизмов.

Статистический анализ включал описание количественных данных, вычисление показателей временного ряда и факторный анализ. Количественные данные представлены средней арифметической (М). Для анализа динамики микробиологических показателей использованы следующие характеристики временного ряда: абсолютный прирост и расчет темпа прироста в процентах (%). С целью сокращения объема данных, выявления скрытых (латентных) переменных, выявления общих тенденций и классификации данных был выполнен факторный анализ методом главных компонент с вращением корреляционной матрицы по типу варимакс и нормализацией Кайзера.

Результаты и их обсуждение

Т. Kutllovcí и соавт. (2015) обнаружили, что доминирующей группой бактерий при воспалительных заболеваниях периапикальных тканей у детей являются анаэробные бактерии, в основном включающие *Actinomyces mayeri*, *A. naeslundii*, *Actinomyces odontolyticus*, *Fusobacterium*, *Veillonella* и *Lactobacillus*. Как показывает статистическая обработка результатов, практически для всех микроорганизмов наблюдается отрицательный прирост (т.е. убыль), близкий к -100%. Наименьшее значение темпа убыли отмечается для «Прочее» (*Actinomyces odontolyticus*, *Bifidobacterium dentium*, *Lactobacillus sp.*, *Propionibacterium granulosum*).

В таблицах 1, 2 и 3 представлены показатели динамики числа бактерий для отдельных каналов зуба.

Таблица 1

Количество бактерий и темп прироста при использовании пасты с антибиотиками

Микроорганизм	День		Темп прироста, %
	1-й	5-й	
<i>Staphylococcus aureus</i>	166,667	0	-100,00
<i>Staphylococcus epidermidis</i>	1667	0	-100,00
<i>Enterococcus sp.</i>	25000	250	-99,00
<i>Escherichia coli</i>	1666,667	0	-100,00
<i>Klebsiella sp.</i>	23 833,33	0	-100,00
<i>Candida sp.</i>	166,6667	350	110,00
<i>Streptococcus pyogenes</i>	1333,333	250	-81,25
<i>Bacteroides sp. (B. ovatus, B. vulgates, B. fragilis)</i>	150000	350	-99,77
<i>Prevotella sp. (P. buccalis, P. intermedia, P. bivia, P. melaninogenica, P. oralis)</i>	41 333,33	200	-99,52
<i>Mitsuoella multacida</i>	133,333	0	-100,00
<i>Alistipes putredinis</i>	0	0	
<i>Capnocytophaga ochracea</i>	1333,333	0	-100,00
<i>Leptotrichia buccalis</i>	23 333,33	0	-100,00
<i>Peptococcus sp. (P. niger)</i>	1666,667	0	-100,00
<i>Peptostreptococcus sp. (P. anaerobius)</i>	2333,33	0	-100,00
<i>Peptoniphilus sp. (P. asaccharolyticus)</i>	2333,333	0	-100,00
<i>Sarcina ventriculi</i>	23 333,33	0	-100,00

Микроорганизм	День		Темп прироста, %
	1-й	5-й	
<i>Acidaminococcus fermentans</i>	233,333	0	-100,00
<i>Anaerococcus prevotii</i>	1333,333	300	-77,50
Прочее (<i>Actinomyces odontolyticus</i> , <i>Bifidobacterium dentium</i> , <i>Lactobacillus sp.</i> , <i>Propionibacterium granulosum</i>)	233,333	3850	1550,00

Из таблицы видно, что практически для всех микроорганизмов наблюдается отрицательный прирост (т.е. убыль), близкий к -100%. Однако, наблюдается положительная динамика для *Candida sp.* и «Прочее» (*Actinomyces odontolyticus*, *Bifidobacterium dentium*, *Lactobacillus sp.*, *Propionibacterium granulosum*).

Клиническое наблюдение 1

В клинику Кировского ГМУ обратились мать с дочерью 9 лет с жалобами на разрушение зуба 1.2. Периодически возникает боль во время приема горячей пищи, при накусывании.

При объективном осмотре выявлено: Конфигурация лица не изменена, повреждений кожи, губ не обнаружено. Слизистая оболочка рта бледно-розового цвета. Коронка зуба 1.2 разрушена, кариозная полость зуба сообщается с полостью зуба, зондирование полости зуба безболезненное. Отмечается неприятный запах изо рта. Зуб неподвижен. Перкуссия безболезненная. На интраоральной радиограмме (рис. 1а) коронка зуба разрушена, кариозная полость сообщается с полостью зуба. Корень несформирован, ростковая зона отсутствует. Определяется разрежение костной ткани с нечеткими границами, канал зуба свободен, прослеживается на всем протяжении корня.

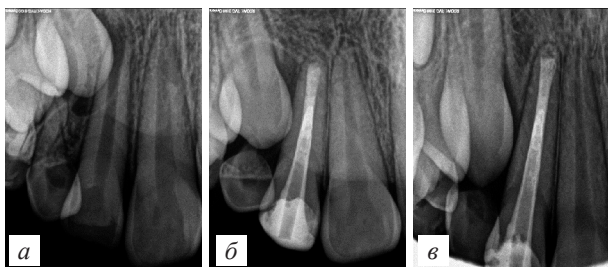

Рис. 1. Динамические изменения рентгенологической картины при временной obturации канала зуба пастой с антибиотиками: а – до начала лечения, б – после окончательного лечения через год, в – через 2 года после окончания лечения

После обследования поставлен диагноз: К04.5 хронический апикальный периодонтит зуба 1.2. Проведено лечение согласно выше представленному алгоритму с временной obturацией корневого канала пастой с антибиотиками и проведено наблюдение через год (рис. 1б) и через 2 года (рис. 1в).

Таблица 2
Количество бактерий и темп прироста при использовании пасты с гидроксидом кальция и йодоформом

Микроорганизм	День		Темп прироста, %
	1-й	14-й	
<i>Staphylococcus aureus</i>	1333,333	0	-100,00
<i>Staphylococcus epidermidis</i>	1668,3333	0	-100,00
<i>Enterococcus sp.</i>	366,67	0	-100,00
<i>Escherichia coli</i>	3666,667	0	-100,00
<i>Klebsiella sp.</i>	333,33	600	80,00
<i>Candida sp.</i>	433,3333	0	-100,00
<i>Streptococcus pyogenes</i>	2466,667	250	-89,86
<i>Bacteroides sp. (B. ovatus, B. vulgates, B. fragilis)</i>	133566,7	0	-100,00
<i>Prevotella sp. (P. buccalis, P. intermedia, P. bivia, P. melaninogenica, P. oralis)</i>	233,3333	0	-100,00
<i>Mitsuokella multacida</i>	26666,67	700	-97,38
<i>Alistipes putredinis</i>	3000	200	-93,33
<i>Capnocytophaga ochracea</i>	366,6667	0	-100,00
<i>Leptotrichia buccalis</i>	25000	600	-97,60
<i>Peptococcus sp. (P. niger)</i>	4133,333	550	-86,69
<i>Peptostreptococcus sp. (P. anaerobius)</i>	13333,33	500	-96,25
<i>Peptoniphilus sp. (P. asaccharolyticus)</i>	400	250	-37,50
<i>Sarcina ventriculi</i>	4666,67	0	-100,00
<i>Acidaminococcus fermentans</i>	1866,667	0	-100,00
<i>Anaerococcus prevotii</i>	233,333	0	-100,00
Прочее (<i>Actinomyces odontolyticus</i> , <i>Bifidobacterium dentium</i> , <i>Lactobacillus sp.</i> , <i>Propionibacterium granulosum</i>)	3500	2500	-28,57

Как показывает таблица, практически для всех микроорганизмов наблюдается отрицательный прирост (т.е. убыль), равный или близкий к -100%.

Клиническое наблюдение 2

Мать пациента Б., 12 лет, обратилась за медицинской помощью ребенку в клинику Белорусского государственного медицинского университета. На момент обращения жалобы на изменение цвета зуба 2.1, кариозные полости на зубах 2.1 и 2.2, периодические боли при откусывании твердой пищи.

При объективном осмотре выявлено: общее состояние удовлетворительное. Конфигурация лица не изменена, регионарные лимфатические узлы не увеличены, подвижны, безболезненны, повреждений кожи, губ не обнаружено. Слизистая оболочка рта бледно-розового цвета. Коронки зубов 2.1, 2.2 разрушены частично, кариозные полости зубов сообщаются с полостями названных зубов, зондирование полостей безболезненное. Отмечается неприятный запах изо рта. Зубы неподвижны. Перкуссия слабоболезненная. На интраоральной радиограмме (рис. 2а) коронка зуба разрушена, кариозные полости сообщаются с полостями зубов 2.1, 2.2. Корень зуба 2.1 несформирован, ростковая зона отсутствует. Определяется разрежение костной ткани с нечеткими границами, канал зуба свободен, прослеживается на всем

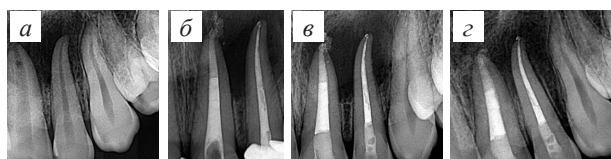


Рис.2. Динамические изменения рентгенологической картины при временной obturации канала зуба пастой с гидроксидом кальция: а – до начала лечения, б – после obturации, в – через 6 мес. после лечения, г – через 12 мес. после лечения

протяжении корня. Верхушка корня зуба 2.1 несформированная, апикальное отверстие определяется визуально.

После обследования поставлен диагноз: К04.5 хронический апикальный периодонтит зуба 2.1 и 2.2. Проведено лечение согласно выше представленному алгоритму с временной obturацией корневого канала пастой с гидроксидом кальция (рис. 2б), проведено окончательное пломбирование канала зуба (рис. 2в). Через 12 месяцев жалобы отсутствовали, клиническая картина без патологических изменений (рис. 2г).

Таблица 3

Количество бактерий и темп прироста при использовании пасты с гидроксидом кальция

Микроорганизм	День		Темп прироста, %
	1-й	14-й	
<i>Staphylococcus aureus</i>	1666,67	0,00	-100,00
<i>Staphylococcus epidermidis</i>	1667,00	250,00	-85,00
<i>Enterococcus sp.</i>	1333,33	0,00	-100,00
<i>Escherichia coli</i>	233,33	0,00	-100,00
<i>Klebsiella sp.</i>	3333,33	200,00	-94,00
<i>Candida sp.</i>	133,33	250,00	87,50
<i>Streptococcus pyogenes</i>	1500,00	250,00	-83,33
<i>Bacteroides sp. (B. ovatus, B. vulgates, B. fragilis)</i>	1666,70	2250,00	35,00
<i>Prevotella sp. (P. buccalis, P. intermedia, P. bivia, P. melaninogenica, P. oralis)</i>	200,00	0,00	-100,00
<i>Mitsuokella multacida</i>	19166,67	700,00	-96,35
<i>Alistipes putredinis</i>	3666,67	250,00	-93,18
<i>Capnocytophaga ochracea</i>	400,00	200,00	-50,00
<i>Leptotrichia buccalis</i>	2566,67	0,00	-100,00
<i>Peptococcus sp. (P. niger)</i>	166,67	0,00	-100,00
<i>Peptostreptococcus sp. (P. anaerobius)</i>	133,33	0,00	-100,00
<i>Peptoniphilus sp. (P. asaccharolyticus)</i>	0,00	0,00	
<i>Sarcina ventriculi</i>	1833,33	0,00	-100,00
<i>Acidaminococcus fermentans</i>	166,67	0,00	-100,00
<i>Anaerococcus prevotii</i>	300,00	0,00	-100,00
Прочее (<i>Actinomyces odontolyticus, Bifidobacterium dentium, Lactobacillus sp., Propionibacterium granulosum</i>)	3833,33	900,00	-76,52

Из таблицы видно, что практически для всех микроорганизмов наблюдается отрицательный прирост (т.е. убыль), близкий к -100%. Однако наблюдается положительная динамика для *Candida sp.* и *Bacteroides sp. (B. ovatus, B. vulgates, B. fragilis)*.

Клиническое наблюдение 3

Мать пациентки М., 8 лет, обратилась за медицинской помощью дочери в клинику Белорусского государственного медицинского университета. На момент обращения жалобы отсутствовали.

При объективном осмотре выявлено: общее состояние удовлетворительное. Конфигурация лица не изменена, регионарные лимфатические узлы не увеличены, подвижны, безболезненны, повреждений кожи, губ не обнаружено. Слизистая оболочка рта бледно-розового цвета. Коронка зуба 1.1 разрушена частично, кариозная полость зуба сообщается с полостью зуба, зондирование полости зуба безболезненное. Отмечается неприятный запах изо рта. Зуб неподвижен. Перкуссия безболезненная. На интраоральной радиограмме (рис. 2а) коронка зуба разрушена, кариозная полость сообщается с полостью зуба. Корень несформирован, ростковая зона отсутствует. Определяется разрежение костной ткани с нечеткими границами, канал зуба свободен, прослеживается на всем протяжении корня.

После обследования поставлен диагноз: К04.5 хронический апикальный периодонтит зуба 1.1. Проведено лечение согласно выше представленному алгоритму с временной obturацией корневого канала пастой с гидроксидом кальция (рис.3б), проведено окончательное пломбирование канала зуба (рис. 3в).

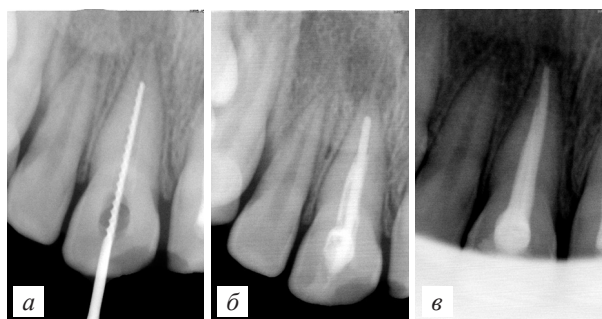

Рис.3. Этапы лечения зуба 1.1: а – определение рабочей длины канала, б – введение препарата гидроокиси кальция, в – окончательное пломбирование канала зуба

Клинический случай 4

В клинику кафедры детской стоматологии «Российского университета медицины» обратились мама с сыном 8 лет с жалобами на разрушение зуба 1.2. В анамнезе – отлом части коронки зуба 2.1 вследствие механической травмы 6 месяцев назад. Лечение не проводилось. В настоящее время периодически возникает боль во время приема горячей пищи, при накусывании.

При объективном осмотре выявлено: общее состояние удовлетворительное. Конфигурация лица не изменена, регионарные лимфатические узлы не увеличены, подвижны, безболезненны. Конфигурация лица не изменена, повреждений кожи, губ не обнаружено. Слизистая оболочка рта бледно-розового цвета. Коронка зуба 2.1 разрушена частично, кариозная полость зуба сообщается с полостью зуба, зондирование полости зуба безболезненно, с гнилостным запахом. Зуб неподвижен. Перкуссия безболезненная. На интраоральной рентгенограмме (рис. 4а) коронка зуба разрушена, кариозная полость сообщается с полостью зуба. Корень несформирован, ростковая зона отсутствует. Определяется разрежение костной ткани с нечеткими границами, канал зуба свободен, прослеживается на всем протяжении корня.

После обследования поставлен диагноз: К04.5 хронический апикальный периодонтит зуба 2.1. Про-

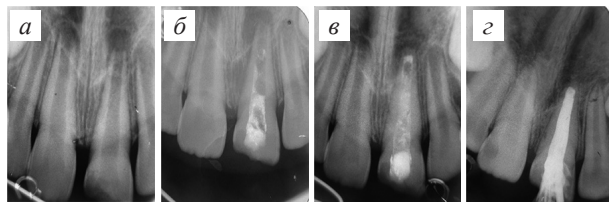


Рис. 4. Динамические изменения рентгенологической картины при временной obtурации канала зуба пастой с гидроокисью кальция и йодоформом: а – до начала лечения, б – через 2 месяца, на этапе лечения, в – через 12 месяцев после начала лечения, г – через 23 месяца – постоянная obtурация корневого канала

ведено лечение согласно выше представленному алгоритму с временной obtурацией корневого канала пастой с гидроокисью кальция и йодоформом, через 2 недели, после медикаментозной обработки канала, продолжено лечение с введением препарата гидроокиси кальция, затем – создание апикальной пробки с препаратом МТА. Через 12 месяцев после начала лечения на рентгенограмме определяются признаки апексификации корня зуба 2.1. Через 23 месяца после начала лечения проведено постоянное obtурирование канала зуба 2.1 методом латеральной конденсации гуттаперчи с последующей реставрацией коронковой части зуба.

Заключение

Клинически все случаи лечения показали положительный результат как близких сроков наблюдения, так и отдаленных результатов. Микробиологически во всех каналах присутствуют «прочие» микроорганизмы на этапах лечения. Но при использовании пасты с содержанием

Литература/References

1. Global oral health status report: towards universal health coverage for oral health by 2030 World Health Organization 2022 www.who.int/team/noncommunicable-diseases/global-status-report-on-oral-health-2022/.
2. Лелекова Ю. С., Громова С. Н. Стоматологический статус детей Кировской области // Актуальные вопросы современной медицинской науки и здравоохранения: материалы IV Международной научно-практической конференции молодых ученых и студентов, IV Форума медицинских и фармацевтических вузов России «За качественное образование», посвященные 100-летию со дня рождения ректора Свердловского государственного медицинского института, профессора Василия Николаевича Климова. Екатеринбург, 2019. Т. 2. С. 1133–1136. [Lelekova Yu. S., Gromova S. N. Stomatologicheskii status detei Kirovskoi oblasti. Aktual'nye voprosy sovremennoi meditsinskoi nauki i zdavoohraneniya: materialy IV Mezhdunarodnoi nauchno-prakticheskoi konferentsii molodikh uchyonikh i studentov, IV Foruma meditsinskikh i farmatsevticheskikh vuzov Rossii. Ekaterinburg, 2019; 2:1133–1136. (In Russ.)]
3. Терехова Т. Н., Бутвиловский А. В., Пыко Т. А. Анализ встречаемости на поликлиническом приеме осложненных форм кариеса постоянных зубов с незавершенным формированием корней // Актуальные вопросы стоматологии детского возраста. VI Всероссийская научно-практическая конференция с международным участием: сборник научных статей. Казань, 2023. С. 304–310. [Terechova T. N., Butvilovsky A. V., Pyko T. A. Analiz vstrechaemosti na poliklinicheskom prieme oslozhnennykh form kariesa postoyannykh zubov s nezavershennim formirovaniem kornei. Aktual'nye voprosy stomatologii detskogo vozrasta. VI Vserossiyskaya nauchno-prakticheskaya konferentsiya s mezhdunarodnym uchastiem: sbornik nauchnykh statei. Kazan', 2023. P. 304–310 (In Russ.)]
4. Shabahang S. Treatment options: apexogenesis and apexification. *J. Endod.* 2013 Mar; 39 (3 Suppl): S26–9. DOI: 10.1016/j.joen.2012.11.046. PMID: 23439042.
5. IAPD Foundational Articles and Consensus Recommendations: Pulp Therapy for Primary and Young Permanent Teeth, 2022.

антибактериальных препаратов более выражено снижение грамм-отрицательных микроорганизмов, которые считаются более патогенными в структуре биопленки. Благодаря широкому спектру антимикробной активности пасты с содержанием антибиотиков способствуют деконтаминации глубоких участков корневого канала [19].

При введении в канал пасты, содержащей гидроксид кальция, увеличивается значительно количество «прочих» микроорганизмов, что является результатом избирательного антибактериального воздействия на *Peptostreptococcus sp.* (*P. anaerobius*) и *Acidaminococcus fermentans*.

При временной obtурации канала зуба с несформированным корнем с диагнозом «хронический гранулирующий периодонтит K04.5» пастой, содержащей гидроксид кальция и йодоформ, практически все грамм-отрицательные бактерии погибают. Длительная экспозиция пасты с содержанием йодоформа может способствовать сохранению и усилению дисколорита эмали.

При выборе пасты для временного пломбирования корневого канала у ребенка предпочтительнее использовать пасту с антибактериальным препаратом, которая позволяет сократить сроки лечения. Для дальнейшего проведения апексификации более рационально использовать методику «апикальной пробки» с препаратами МТА.

Конфликт интересов. Авторы заявляют об отсутствии явного или потенциального конфликта интересов, связанного с публикацией статьи.

Финансирование. Исследование не имело спонсорской поддержки.

www.iapdworld.org/2022_12_pulp-therapy-for-primary-and-young-permanent-teeth.

6. Thé SD. The solvent action of sodium hypochlorite on fixed and unfixed necrotic tissue. *Oral Surg Oral Med Oral Pathol.* 1979 Jun; 47 (6): 558–61. DOI: 10.1016/0030-4220(79)90281-0. PMID: 286277.

7. Sjögren U., Figdor D., Spångberg L., Sundqvist G. The antimicrobial effect of calcium hydroxide as a short-term intracanal dressing. *Int Endod J.* 1991 May; 24 (3): 119–25. doi: 10.1111/j.1365-2591.1991.tb00117.x. PMID: 1778624.

8. Shabahang S., Pouresmail M., Torabinejad M. In vitro antimicrobial efficacy of MTAD and sodium hypochlorite. *J. Endod.* 2003 Jul; 29 (7): 450–2. DOI: 10.1097/00004770-200307000-00006. PMID: 12877261.

9. Andreasen J. O., Farik B., Munksgaard E. C. Long-term calcium hydroxide as a root canal dressing may increase risk of root fracture. *Dent. Traumatol.* 2002 Jun; 18 (3): 134–7. DOI: 10.1034/j.1600-9657.2002.00097.x. PMID: 12110105.

10. Das S. Apexification in a nonvital tooth by control of infection. *J. Am. Dent. Assoc.* 1980 Jun; 100 (6): 880–1. DOI: 10.14219/jada.archive.1980.0253. PMID: 6929840.

11. Torabinejad M., Khademi A. A., Babagoli J. et al. A new solution for the removal of the smear layer. *J. Endod.* 2003 Mar; 29 (3): 170–5. DOI: 10.1097/00004770-200303000-00002. PMID: 12669874.

12. Iwaya S. I., Ikawa M., Kubota M. Revascularization of an immature permanent tooth with apical periodontitis and sinus tract. *Dent. Traumatol.* 2001 Aug; 17 (4): 185–7. DOI: 10.1034/j.1600-9657.2001.017004185.x. PMID: 11585146.

13. Banchs F., Trope M. Revascularization of immature permanent teeth with apical periodontitis: new treatment protocol? *J. Endod.* 2004 Apr; 30 (4): 196–200. DOI: 10.1097/00004770-200404000-00003. PMID: 15085044.

14. Hoshino E., Kurihara-Ando N., Sato I. et al. In-vitro antibacterial susceptibility of bacteria taken from infected root dentine to a mixture of ciprofloxacin, metronidazole and minocycline. *Int Endod J.* 1996 Mar; 29 (2): 125–30. DOI: 10.1111/j.1365-2591.1996.tb01173.x. PMID: 9206436

15. Громова С. Н., Колеватых Е. П., Ковылина О. С. Способ лечения периодонтита у детей с несформированными верхушками корней постоянных зубов. Патент 2671815 Рос. Федерация, опубл. 07.11.2018 [Gromova S. N., Kolevatykh E. P., Kovylyina O. S. Sposob lecheniya periodontita u detei s nesformirovannymi verkhushkami kornei postoyannykh zubov. Patent 2671815 Ros. Federatsiya, Epub. 07.11.2018 (In Russ.)]

16. Yan Y., Zhou P., Lu H. et al. Potential apply of hydrogel-carried chlorhexidine and metronidazole in root canal disinfection. *Dent Mater J.* 2021 Jul 31; 40 (4): 986–993. DOI: 10.4012/dmj.2020-299. Epub. 2021 Apr 22. PMID: 33883328.

17. Курманалина М. А., Суманова А. М., Деточкина В. Р., Шабанбаева Ж. А. Сравнительный анализ гидроокиси кальция, МТА и биодентина в создании апикального барьера в несформированных корнях постоянных зубов при хроническом апикальном периодон-

тите. *Science.* 2023. Том 25. С. 4. [Kurmanalina M. A., Sumanova A. M., Detochkina V. R., Shabanbayeva Zh. A. Comparative analysis of calcium hydroxide, MTA, and biodentine in the creation of an apical barrier in the unformed roots of permanent teeth in chronic apical periodontitis. *Science.* 2023; 25: 4. (In Russ.)]

18. Рувинская Г. Р., Силантьева Е. Н., Азариди А. М. Оценка эффективности метода апексификации в детской стоматологической практике при лечении апикального периодонтита // *Acta Medica Eurasica.* 2023. № 2. С. 42–52. [Ruvinskaya G. R., Silant'yeva E. N., Azaridi A. M. Evaluation of the effectiveness of the apexification method in pediatric dental practice in the treatment of apical periodontitis. *Acta Medica Eurasica.* 2023; 2: 42–52. (In Russ.)]

19. Couto A. M. D., Espaladori M. C., Leite A. P. P. et al. A systematic review of pulp revascularization using a triple antibiotic paste. *Pediatr. Dent.* 2019 Sep. 15; 41 (5): 341–353.