

С.А. Неноглядов, П.Ю. Горбатовский
**ОПЫТ ПРИМЕНЕНИЯ 3D-МОДЕЛИРОВАНИЯ ПРИ ВРОЖДЕННЫХ
ПОРОКАХ РАЗВИТИЯ ОРГАНОВ ГРУДНОЙ ПОЛОСТИ**

Научные руководители: канд. мед. наук С.А. Еськов, О.В. Кандратьева

Кафедра детской хирургии

Белорусский государственный медицинский университет, г. Минск

РНПЦ детской хирургии

РНПЦ онкологии и медицинской радиологии имени Н.Н. Александрова

S.A. Nenoglyadov, P.Y. Gorbatovskiy
**EXPERIENCE OF USING 3D-MODELING IN THE CORRECTION OF
CONGENITAL MALFORMATION OF ORGANS AND STRUCTURES OF THE
THORACIC CAVITY**

Tutors: PhD S.A. Yeskov, O.V. Kandratsyeva

Department of Pediatric Surgery

Belarusian State Medical University, Minsk

RSPC of Pediatric Surgery

N.N. Alexandrov National Cancer Centre of Belarus

Резюме. Статья посвящена применению 3D-моделирования в планировании минимально инвазивной хирургической коррекции врожденных пороков развития (ВПР) органов и структур грудной полости у пациентов детского возраста. Приведены примеры успешного использования данной технологии для повышения точности дооперационной диагностики, безопасности и качества операции, снижения травматичности операционного доступа.

Ключевые слова: 3D-моделирование, двойная дуга аорты, секвестрация легкого, детская хирургия, врожденный порок развития легких.

Resume. The article is devoted to the use of 3D-modeling in planning of minimally invasive surgical correction of congenital malformations of intrathoracic organs and structures in pediatric patients. It describes a typical intervention for this pathology and an example of successful use of this technology to improve the accuracy of preoperative diagnosis, to improve safety and quality of surgery and to minimize invasiveness of surgical approach.

Keywords: 3D-modeling, double aortic arch, pulmonary sequestration, pediatric surgery, congenital pulmonary abnormalities.

Актуальность. Технология 3D-моделирования находит свое применение в различных областях медицины. Имеются единичные публикации о применении данной технологии в коррекции ВПР. Она позволяет наиболее точно изучить анатомическое строение исследуемой области, дифференцировать различные варианты ВПР, составить подробный план предполагаемого вмешательства, что способно сократить время операции, снизить травматичность и риски возникновения осложнений [1].

Приводим серию наблюдений, где 3D-моделирование позволило выбрать оптимальный миниинвазивный способ коррекции врожденной аномалии.

Цель: продемонстрировать возможности 3D-моделирования в планировании оперативного вмешательства по поводу ВПР.

Задачи:

1. Оценить информативность построенных 3D-моделей заинтересованных структур, точность постановки диагноза и правильность выбора варианта оперативного вмешательства.

2. Оценить непосредственные и отдаленные результаты хирургического лечения ВПР с применением предоперационного 3D-моделирования.

3. Определить наиболее важные параметры и признаки, выявленные на 3D-модели, влияющие на тактику и технику коррекции ВПР.

Материалы и методы. В РНПЦ детской хирургии за период с 2021 года по 2024 год было прооперировано 36 пациентов с применением 3D-моделирования в планировании операции. Мы представляем 4 клинических наблюдения пациентов в возрасте от 2 лет 9 мес. до 4 лет 2 мес., прооперированных по поводу ВПР. Данные о пациентах приведены в таблице 1.

Табл. 1. Сведения о пациентах, прооперированных с применением 3D-моделирования

№ п-та	Пол	Возраст на момент операции	Диагноз	Объем операции	Оперативный доступ
1	М	2 года 9 месяцев	Праводоминантная двойная дуга аорты. Компрессия трахеи и пищевода	ВАТС слева, разобщение аортального сосудистого кольца	Торакоцентезы в 5, 6, 8 межреберьях (5, 5, 12 мм)
2	М	3 года 6 месяцев	Экстралобарная секвестрация левого легкого	ВАТС слева, удаление секвестра левого легкого при ВПР	Торакоцентезы в 5, 7, 8 межреберьях
3	М	4 года 2 месяца	Двусторонняя секвестрация легких (экстралобарная слева, интралобарная справа)	ВАТС слева, удаление секвестра левого лёгкого. ВАТС справа, атипичная резекция нижней доли правого легкого с секвестром	Торакоцентезы слева в 5, 7, 8 межреберьях (5, 5, 12 мм) Торакоцентезы справа в 5, 7, 8 межреберьях (5, 5, 12 мм)
4	Ж	3 года 8 месяцев	Интраэкстралобарная секвестрация нижней доли правого легкого с экстралобарным компонентом в заднем средостении, венозным дренажом в систему НПВ и правую нижнюю легочную вену	ВАТС слева, мобилизация медиастинального компонента экстралобарного секвестра нижней доли правого легкого, клипирование дренирующих в систему НПВ венозных сосудов и артериальных ветвей. ВАТС справа, клипирование артериальных стволов секвестра, атипичная резекция нижней доли правого легкого с интралобарным секвестром	Торакоцентезы слева в 5, 7, 8 межреберьях (5, 5, 12 мм) Торакоцентезы справа в 5, 7, 8 межреберьях (5, 5, 12 мм)

Построение виртуальных 3D-моделей осуществлялось на дооперационном этапе с помощью программного пакета 3D Sliser [2]. Построенные на дооперационном этапе 3D-модели использованы для постановки диагноза, уточнения индивидуальной анатомии и разработки плана хирургического вмешательства, а также для навигации во время самой операции.

Результаты и их обсуждение. На основании предоперационных МРТ, КТ-ангиографии органов грудной клетки с применением программного пакета преобразования двухмерных медицинских изображений в трехмерные заинтересованных структур и органов грудной полости (рисунок 1).

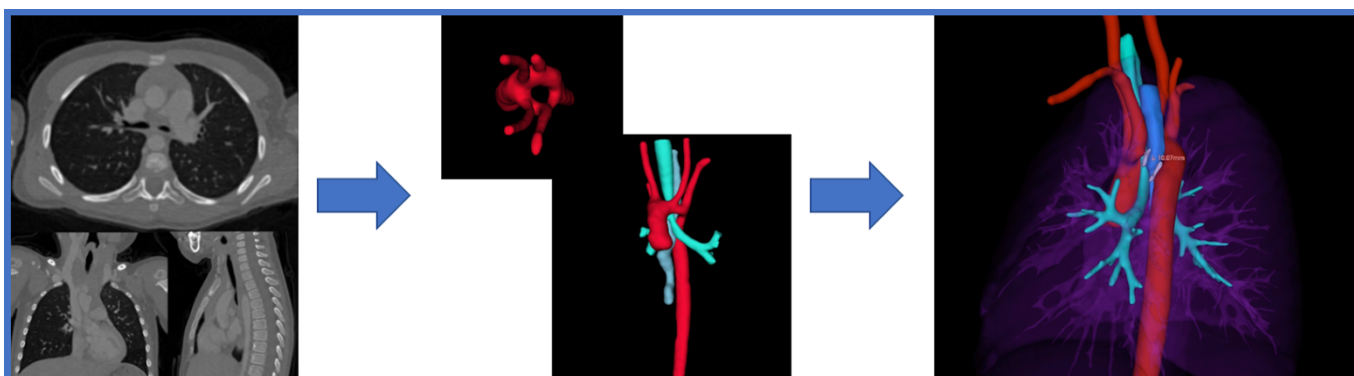

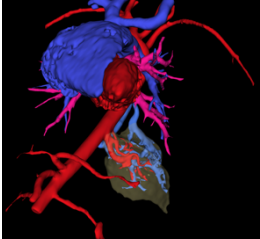
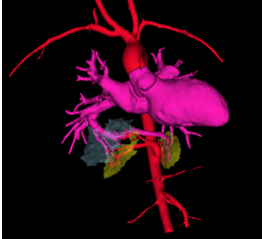
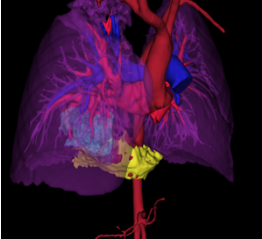


Рис. 1 – Создание 3-D модели ВПС: двойная дуга аорты на основе данных МРТ

Учтены анатомические взаимоотношения сосудистых структур, особенности притока и оттока крови от патологических образований, что было использовано при выработке оптимальной этапности действий в ходе операции.

Установленный на дооперационном этапе с применением моделей диагноз был подтвержден результатами интраоперационной ревизии и гистологического исследования препарата. Во всех случаях интраоперационная картина соответствовала построенной 3D-модели. Коррекция ВПР достигнута в каждом из проведенных вмешательств, при этом использовался малоинвазивный торакоскопический доступ. Послеоперационных осложнений не отмечено (таблица 2).

Табл. 2. Предоперационные 3D-модели

№ п-та	1	2	3	4
Модель до операции				

Важность планирования хирургического вмешательства у детей с ВПР обусловлена тем, что во время педиатрической операции в ограниченном

пространстве грудной полости ребенка используются эндоскопические сшивающие аппараты, которые разработаны для операций у взрослых пациентов. В рассмотренных случаях 3D-моделирование позволило учесть размеры инструмента, ширину раскрытия кассеты, “безопасный” диапазон действий и расположение важных анатомических образований относительно инструментов.

Использование виртуальной модели позволило безошибочно выбрать точки постановки портов для последующего проведения линейного сшивающего аппарата в соответствии с выбранными линиями сшивания и рассечения тканей. Эти линии выбирались с учетом расположения межсегментарных плоскостей и особенностей ветвления сосудов и бронхов в паренхиме легкого. На основании полученных моделей и их последующей обработки было принято решение о возможности применения торакоскопической коррекции приведённых ВПР.

При анализе 3D-модели этапы операции и манипуляции выстраивались в последовательности с учетом особенностей артериального снабжения и венозного оттока от патологических образований. Преимущества применённого торакоскопического подхода перед торакотомией заключаются в уменьшении выраженности боли в раннем послеоперационном периоде, снижении травматического воздействия на ткани грудной стенки, сокращении времени пребывания в стационаре, снижении косметического дефекта, связанного с доступом [3]. Кроме того, малоинвазивный подход позволяет избежать характерных для торакотомии неблагоприятных последствий в виде нарушения развития костно-мышечного аппарата грудной клетки, что нередко приводит к сколиозу, а также нарушения развития молочной железы у девочек [4].

Выводы:

1. Предоперационное 3D-моделирование заинтересованных структур позволяет точно установить диагноз и обеспечить выбор оптимального варианта оперативного вмешательства.

2. Наиболее важными параметрами, выявляемые при построении 3D-модели и влияющие на тактику и технику коррекции ВПР, являются индивидуальные анатомические особенности пространственного взаимоотношения патологических образований, заинтересованных и соседних структур, пути притока и оттока крови, размеры анатомических образований, проектирование расположения инструментов относительно как анатомических образований, формирующих полость, в которой будет производиться оперативное вмешательство, так и структур, которые подвергнутся хирургической коррекции.

3. Разработанный подход предполагает применение компьютерного моделирования в комплексном планировании оперативного вмешательства по коррекции ВПР, что позволяет снизить его травматичность и повысить безопасность.

Литература

1. Preoperative visualization of congenital lung abnormalities: hybridizing artificial intelligence and virtual reality / W. Bakhuis, C. M. Kersten, A. H. Sadeghi [et al.] // Eur J Cardiothorac Surg. — 2023. — P. 1–3.

2. 3D Slicer as an Image Computing Platform for the Quantitative Imaging Network / Fedorov A., Beichel R., Kalpathy-Cramer J [et al.] // *Magnetic Resonance Imaging*. – 2012. – P. 1323–1341.

3. Video-assisted thoracoscopic surgery versus muscle-sparing thoracotomy for non-small cell lung cancer: a systematic review and meta-analysis / Z. Wang, L. Pang, J. Tang [et al.] // *BMC Surg*. – 2019. – P. 139–144.

4. Ishii, N. Reconstructive surgery for severe breast asymmetry post-paediatric cardiovascular operation by anterolateral thoracotomy / N. Ishii, T. Ko, M. Shimabujuro // *Interdiscip CardioVasc Thorac Surg*. – 2023. – P. 109–112.