

Дюбанова М.П.

ПРОБЛЕМА ДИСТРОФИЧЕСКИХ ИЗМЕНЕНИЙ РОГОВИЦЫ У ПАЦИЕНТОВ С ГЛАУКОМОЙ

Научный руководитель: д.м.н., профессор Семак Г.Р.

Белорусский государственный медицинский университет, г. Минск

Аннотация. В статье представлены результаты анализа влияния повышенного внутриглазного давления, его колебаний и длительной гипотензивной терапии, содержащей в своем составе консерванты, на прогрессирование дистрофических изменений тканей глазного яблока.

Ключевые слова: глаукома, дистрофия, роговица, эндотелиоскопия.

Введение. Глаукома является одной из ведущих причин слепоты в мире. По данным ВОЗ более 76 миллионов человек страдают данным заболеванием. Ожидается, что к 2040 году эта цифра возрастет до 111 миллионов человек. Длительное повышение внутриглазного давления (ВГД) оказывает негативное влияние не только на зрительный нерв, но и на глазную поверхность, приводя к её структурным и функциональным изменениям. При глаукоме наблюдается нарушение метаболических процессов в роговице, особенно в ее эндотелиальном слое, клетки которого в норме выполняют насосную функцию, поддерживая баланс жидкости и обеспечивая прозрачность данной структуры. При длительном повышении ВГД эндотелий повреждается, его клетки постепенно гибнут и не восстанавливаются [1]. Нередко также к дистрофии роговицы приводит лечение глаукомы, связанное с длительным применением гипотензивных препаратов, содержащих консервант бензалкония хлорид. В ряде случаев препараты данной группы оказывают токсическое действие на эпителиальные и эндотелиальные клетки роговицы, тем самым ускоряя их гибель и, как следствие, вызывая серьезную дистрофию роговицы [2].

Помимо того, существуют исследования, доказывающие наличие у пациентов с глаукомой повышенного уровня экспрессии факторов роста соединительной ткани (ФРСТ) и трансформирующего ростового фактора бета-1 (TGF- β 1), что является причиной усиленного фиброза (ремоделирования стромы), приводящего к помутнению всех слоёв роговицы, прогрессированию дистрофического процесса [3].

Также нередко пациенты с повышенным ВГД обладают такими соматическими заболеваниями, как артериальная гипертензия (АГ) и сахарный диабет (СД), которые в ряде случаев осложняют течение дистрофического поражения роговицы. Артериальная гипертензия приводит к системным нарушениям кровоснабжения, включая микроангиопатию глазного яблока. Снижение перфузии вследствие сосудистых изменений приводит к ухудшению трофики роговицы. При СД отмечается увеличение толщины роговицы, что связано с нарушением насосной функции эндотелиальных клеток, повышением проницаемости стромы для электролитов, что приводит к нарушению ее физиологического состава. У пациентов с СД установлено утолщение роговицы в центре на 20-27 мкм по сравнению с нормой [4].

Цель исследования. Оценить влияние колебаний ВГД при глаукоме на дистрофические процессы роговицы.

Задачи:

1. Установить зависимость выраженности дистрофических изменений роговицы от длительности колебаний ВГД, режима инстилляций офтальмогипотензивных средств с консервантом бензалкония хлорид.

2. Оценить влияние коморбидных состояний (артериальная гипертензия и сахарный диабет) на выраженность дистрофических изменений роговицы у пациентов с глаукомой.

Материал и методы. В ходе исследования было проанализировано 116 пациентов с дистрофией роговицы в возрасте от 33 до 91 года, проконсультированных в Городском офтальмологическом консультативно-диагностическом центре 3-й городской клинической больницы (ГОКДЦ 3 ГKB) за 6 месяцев (с сентября 2024 года по январь 2025 года). Из них у 51 пациента (43,9%) установлен диагноз первичная открытоугольная глаукома (ПОУГ). В исследование вошло 47 пациентов (критерий исключения: посттравматическая дистрофия роговицы, кератит), объединённых в 2 группы: основная группа (n=21) – пациенты, страдающие глаукомой более 5 лет; группа сравнения (n=26) – пациенты с анамнезом глаукомы менее 5 лет.

Оценивались такие показатели дистрофических изменений роговицы, как индекс OSDI (опросник, основанный на субъективных жалобах пациентов), проба Ширмера, время разрыва слезной пленки, прозрачность роговицы, наличие сенильной дуги, выраженность невротизации роговицы. Дополнительно выполнялась эндотелиальная биомикроскопия с целью выявления и оценки гибели клеток эндотелия, свидетельствующих о глубокой дистрофии. В качестве коморбидных состояний были выделены артериальная гипертензия и сахарный диабет.

Индекс OSDI, показатели пробы Ширмера, времени разрыва слезной пленки, эндотелиоскопии были подвергнуты статистической обработке с использованием методов непараметрического анализа с применением программ MS Office Excel 2013, Statistica 10.0, MedCalc.

Результаты исследования. Пациенты обеих групп для лечения глаукомы использовали инстилляцию гипотензивных препаратов, содержащих консервант бензалкония хлорид, за исключением 1 пациента из группы сравнения, которого удалось в 2024 году перевести на бесконсервантную терапию (табл. 1).

Таблица 1. Офтальмогипотензивная терапия пациентов с глаукомой

Тимолол+бринзоламид (Бринзопт плюс, Фавуленз, Азарга)	Латанопрост (Глаупрост, Глаумакс)	Бринзоламид (бринзопт)+ Латанопрост (Глаумакс, Глаупрост, Монопрост)	Тимолол+бринзоламид (Бринзопт плюс, Фавуленз, Азарга) + тафлупрост (тафлоган) или латанопрост (Глаумакс, Глаупрост, Монопрост)	Бримонидин+бринзоламид (Симбринза)	Дорзоламид или Бринзоламид (дорзопт, дорзоламид-оптик/ Бринзопт, Азопт)	Тафлупрост (тафлоган)
13 пациентов (27,66%)	3 пациента (6,39%)	7 пациентов (14,87%)	14 пациентов (29,79%)	3 пациента (6,39%)	6 пациентов (12,77%)	1 пациент (2,13%)

Пациенты обеих групп сопоставимы по половому и возрастному составу – в основной группе 10 женщин (47,6%), в группе сравнения – 11 женщин (42,3%), средний возраст в основной группе — 77,0 [56; 90] года, в группе сравнения – 75,0 [57; 90] лет ($p > 0,05$).

Коморбидные состояния (АГ и СД) также встречались в обеих группах (в основной группе 8 пациентов с АГ и 2 пациента с СД (47,6%), в группе сравнения – 9 пациентов с АГ и 1 пациент с СД (38,4%).

Индекс OSDI, отражающий субъективные жалобы пациентов, оказался статистически более высоким у пациентов, болеющих глаукомой более 5 лет (в основной группе — 67,4 [43,7; 89,8], в группе сравнения — 46,85 [37,8; 57,0] (U-критерий = 22, $p < 0,01$)). Это свидетельствует о значительно худшем качестве жизни, связанном с ПОУГ-ассоциированной патологией роговицы, у пациентов, длительно страдающих глаукомой.

Значения суммарной слезопродукции по результатам данного исследования значительно ниже у пациентов с глаукомой более 5 лет (в основной группе — 6,0 [3,0; 9,0], в группе сравнения — 8,0 [4,0; 10,0] (U-критерий = 165, $p < 0,01$)). Медиана времени разрыва слезной пленки в основной группе — 4,0 [2,0; 5,0], в группе сравнения — 5,0 [4,0; 6,0] (U-критерий = 99, $p < 0,01$)). Так как слезопродукция является одним из ключевых звеньев в развитии дистрофии роговой оболочки, данный критерий, по нашему мнению, обладает особой значимостью.

Степень снижения прозрачности роговицы, отражающая интенсивность метаболических нарушений в роговице, также оказалась более высокой у пациентов с глаукомой более 5 лет (в основной группе — 2,0 [1,0; 3,0], в группе сравнения — 1,5 [1,0; 3,0] (U-критерий = 94,5, $p < 0,01$)).

По данным эндотелиальной биомикроскопии плотность эндотелиальных клеток в основной группе ниже, чем в группе пациентов, страдающих глаукомой менее 5 лет (в основной группе – $1121 \pm 360,4$ клетки/мм², в группе сравнения – $1941,6 \pm 671,2$ клетки/мм² (U-критерий 14, $p < 0,01$). Данный показатель отражает более глубокое поражение глазной поверхности у пациентов с длительно существующей ПОУГ, что придает особую важность тщательному наблюдению не только за уровнем ВГД и состоянием зрительного нерва, но и за состоянием роговицы у данной группы пациентов.

Не было выявлено статистически значимой разницы встречаемости выраженных нервов роговицы и сенильной дуги у пациентов обеих групп, так как в первую очередь это возрастные изменения, а пациенты обеих групп были сопоставимы по возрасту. Выраженные нервы роговицы и сенильная дуга встречаются примерно в равной степени: в основной группе у 8 пациентов (38%) из 21, в группе сравнения у 9 пациентов (34,6%) из 26.

Сопоставимая встречаемость АГ и СД в обеих группах свидетельствует о менее выраженном влиянии данных состояний на дистрофические процессы роговицы по сравнению с длительностью глаукомы и гипотензивной терапии с консервантами.

Исследование отражает уровень серьезных осложнений со стороны роговицы у пациентов с ПОУГ. Среди многообразия изученных случаев некоторые вызывают особый интерес. Ниже представлен пример одного из наиболее сложных примеров.

Пациент К. страдает ПОУГ 2а OD с 2011 года и применяет на протяжении 13 лет 2 р/д «Фавуленз» (бринзоламид 10 мг/мл + тимолол 5 мг/мл) с консервантом (бензалкония хлорид) в составе и 1 р/д тафлотан (тафлупрост 15 мкг/мл), испытывает выраженный дискомфорт в правом глазу в виде рези, светобоязни и затуманенного зрения, индекс OSDI 82,5 баллов, проба Ширмера 5 мм/5 мин, время разрыва слезной пленки 4 с, степень прозрачности роговицы по пятибалльной шкале – 3, по данным эндотелиальной биомикроскопии плотность эндотелиальных клеток всего 870 кл/мм², процент гексагональных клеток 60%, что указывает на глубокое, тяжело поддающееся лечению, поражение роговицы. Несмотря на инстилляцию пациентом слезозаменителей на постоянной основе в течение 3 месяцев, состояние его глазной поверхности не улучшалось (рис. 1).

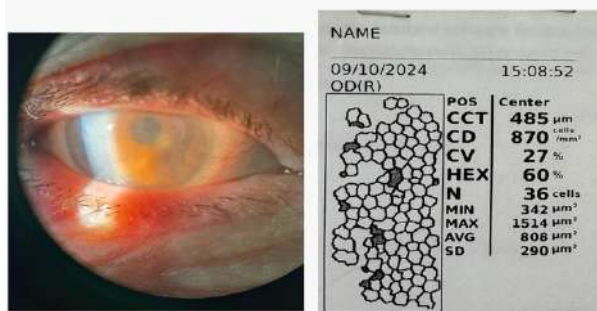


Рисунок 1. Результаты исследования у пациента К

Этот случай ярко демонстрирует тяжёлые последствия повышенного ВГД и длительного применения бензалкония хлорида для роговой оболочки и лишней раз доказывает необходимость разработки новых методов лечения данных состояний. К сожалению, без тщательного наблюдения и своевременного выявления дистрофии роговицы, связанной с ПОУГ, данное состояние может прогрессировать вплоть до стойких, не поддающихся консервативному лечению поражений. В таком случае для пациента единственным выходом останется хирургическое вмешательство, риски которого всегда значительно серьёзнее при наличии повышенного ВГД. Данный факт придаёт особую актуальность разработке новых методов лечения дистрофии роговицы, связанной с глаукомой, а также проведению раннего скрининга данных поражений глазной поверхности с целью оказания своевременной помощи данной группе пациентов.

Заключение.

1. Исследование показало, что глаукома является одной из значимых причин дистрофического поражения роговицы. Учитывая широкую распространённость глаукоматозного процесса среди населения, данное наблюдение придает особую важность тщательному обследованию данной группы пациентов в динамике.

2. У пациентов контрольной группы, применяющих инстилляционную гипотензивную терапию с консервантами более 5 лет, дистрофические изменения роговицы более выражены, чем у пациентов в группе сравнения, что подтверждает влияние длительной гипотензивной терапии на прогрессирование дистрофических изменений роговицы.

3. Влияние артериальной гипертензии и сахарного диабета на дистрофические изменения роговицы менее выражено по сравнению с влиянием длительности глаукомы и гипотензивной терапии с консервантами.

Список литературы:

1. Zi-Yan, Y. Changes in corneal endothelial cell density in patients with primary open-angle glaucoma / Y. Zi-Yan, W. Ling, Q. Bo // World J Clin Cases. – 2019. – Vol. 7, № 15. – P. 1978–1985.

2. Su, W. Dose and time-dependent cytotoxicity of carteolol in corneal endothelial cells and the underlying mechanisms / W. Su, J. Zhao, T. J. Fan // Front. Pharmacol. – 2020. – Vol. 11. – P. 202.

3. Молекулярные предикторы эффективности низкомолекулярного натрия гиалуроната натрия в лечении пациентов с кератопатией на фоне глаукомы / Г. Р. Семак [и др.] // Минск: IX съезд офтальмологов Республики Беларусь с международным участием: сб. Материалов, 2019. – С. 93–94.

4. Бикбов, М. М. Роговица и ее изменение при сахарном диабете / М. М. Бикбов, В. К. Суркова // Россия: Сахарный диабет. – 2016. – С. 479–485.