

А.И. Мазнёва

**ОСОБЕННОСТИ АНАТОМИИ И МОРФОЛОГИИ СИСТЕМЫ
КОРНЕВЫХ КАНАЛОВ ПРЕМОЛЯРОВ НИЖНЕЙ ЧЕЛЮСТИ**

*Научные руководители: канд. мед. наук, доц. О.С. Савостикова,
канд. мед. наук, доц. Н.А. Кронивец*

*Кафедра стоматологической пропедевтики и материаловедения
Белорусский государственный медицинский университет, г. Минск*

A.I. Mazneva

**FEATURES OF THE ANATOMY AND MORPHOLOGY
OF THE SYSTEM ROOT CANALS OF THE PREMOLARS
OF THE MANDIBLE**

*Tutors: PhD, associate professor O.S. Savostsikava,
PhD, associate professor N.A. Kranivets*

*Department of Dental Propaedeutics and Materials
Belarusian State Medical University, Minsk*

Резюме. В данной работе было проведено исследование конусно-лучевых компьютерных томограмм для изучения особенностей анатомии и морфологии премоляров нижней челюсти, что позволяет повысить эффективность эндодонтического лечения.

Ключевые слова: морфология, корневой канал, конусно-лучевая компьютерная томограмма.

Resume. In this work, a study of cone-beam computed tomograms was conducted to study the features of the anatomy and morphology of the premolars of the mandible, which makes it possible to increase the effectiveness of endodontic treatment.

Keywords: morphology, root canal, cone-beam computed tomography.

Актуальность. В современной литературе существуют различные мнения относительно анатомии корневых каналов премоляров нижней челюсти. Премоляры нижней челюсти имеют высокую вариабельность анатомии и морфологии, что делает их одними из самых сложных зубов для проведения эндодонтического лечения. Для проведения успешного эндодонтического лечения требуется идентификация всех анатомических особенностей корневых каналов зуба. Следовательно, тщательное знание строения корней и корневых каналов и их вариаций важно для помощи врачам-стоматологам в обнаружении этих особенностей для проведения качественного эндодонтического лечения. Конусно-лучевая компьютерная томография (КЛКТ) предоставляет возможность визуализации и досконального изучения анатомии системы корневых каналов зубов.

Цель: изучить вариабельность анатомии и морфологии корневых каналов премоляров нижней челюсти с использованием КЛКТ у пациентов мужского и женского пола.

Задачи:

1. Определить длину премоляров нижней челюсти.
2. Изучить количество корней и каналов в премолярах нижней челюсти.
3. Определить тип (по Vertucci) корневых каналов премоляров нижней челюсти.
4. На основании данных КЛКТ выявить количество дополнительных апикальных отверстий и апикальных дельт в премолярах нижней челюсти.

5. Определить частоту встречаемости разных типов корневых каналов у пациентов мужского и женского пола.

Материалы и методы. В данной работе были проанализированы снимки 80 пациентов в возрасте от 18 до 70 лет (43.4% составили мужчины и 56.6% женщины). Все снимки были получены с помощью аппарата КЛКТ на базе ГУ УСК. Было изучено 300 премоляров нижней челюсти. Изучали анатомические особенности строения канально-корневой системы премоляров нижней челюсти: длину, количество корней и каналов, тип (по Vertucci), наличие дополнительных апикальных отверстий и апикальных дельт.

Результаты и их обсуждение. В ходе исследования было установлено, что средняя длина первых премоляров нижней челюсти составила 21.6 ± 1.8 мм (Рис.1), вторых премоляров – 21.8 ± 2.1 мм (Рис.2).

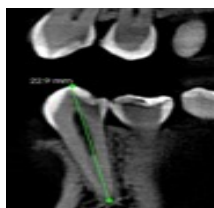

Рис. 1 – Первый нижний премоляр

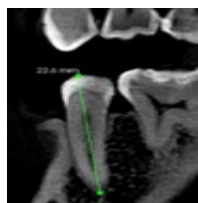

Рис. 2 – Второй нижний премоляр

Первые премоляры нижней челюсти в 95% случаев имели 1 корень и в 5% случаев 2 корня. Вторые премоляры нижней челюсти в 98.6% случаев имели 1 корень и в 1.3% случаев 2 корня (Рис.3).

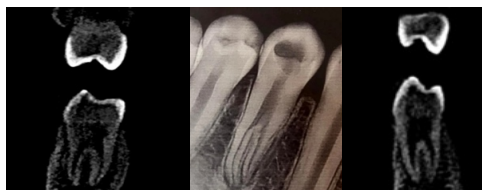

Рис. 3 – Двухкорневые премоляры нижней челюсти

Частота встречаемости 1 корневого канала в зубах 3.4, 4.4 составила 77.1% (из них 1 апикальное отверстие имели 96.5%, апикальная дельта наблюдалась у 3.4% (Рис.4). Частота встречаемости 1 корневого канала в зубах 3.5, 4.5 составила 81.25% (из них 1 апикальное отверстие - 96.7%, апикальная дельта у 4.27%). Частота встречаемости 2 корневых каналов в зубах 3.4, 4.4 - 21.47% случаев (из них 55% заканчивались 1 апикальным отверстием (Рис.5), 45% имели 2 апикальных отверстия (Рис.6)). Частота встречаемости 2 корневых канала в зубах 3.5, 4.5 - 18.75% (из них 70.3% заканчивались 1 апикальным отверстием, 29.6% имели 2 апикальных отверстия).

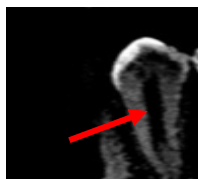

Рис. 4 – Апикальная дельта

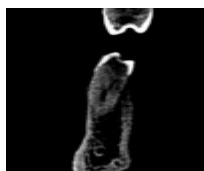


Рис. 5 – 1 апикальное отверстие

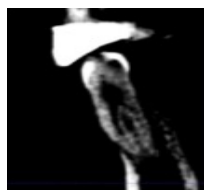

Рис. 6 – 2 апикальных отверстия

Частота встречаемости 3 корневых канала -1.43% случаев (Рис.7).

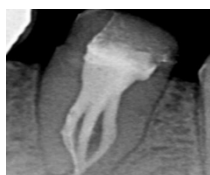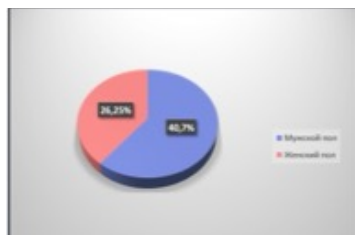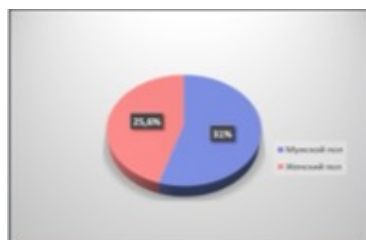


Рис. 7 – 3 корневых канала

Также было установлено, что частота встречаемости 2 каналов в зубах 3.4, 4.4 у пациентов мужского пола была в 1.55 раза больше, чем у пациентов женского пола и составила 40.7% (Диагр.1). Данный показатель у мужчин для зубов 3.5, 4.5 равен 31%, что в 1.24 раза превышает этот показатель у женщин (Диагр.2).



Диагр. 1 – Частота встречаемости 2 каналов в зубах 3.4,4.4 у пациентов разного пола



Диагр. 2 – Частота встречаемости 2 каналов в зубах 3.5, 4.5 у пациентов разного пола

Наиболее распространенной конфигурацией системы корневых каналов был тип I по Vertucci как для первых премоляров -78.9%, так и для вторых премоляров-94.2% (Рис.8).

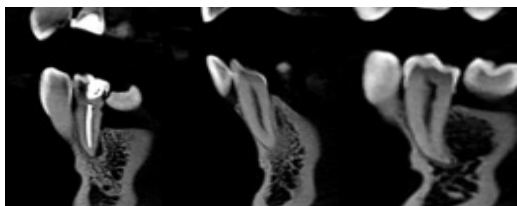


Рис. 8 – Тип I по Vertucci

Также наблюдались и другие типы корневых каналов по Vertucci: тип V - 11.3%, 0.75% (Рис. 9).

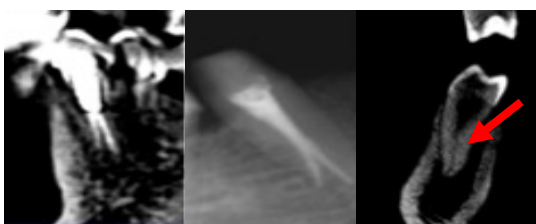


Рис. 9 – Тип V по Vertucci

Частота встречаемости III типа в первых премолярах составила 5%, в вторых премолярах 0,6% (Рис.10).

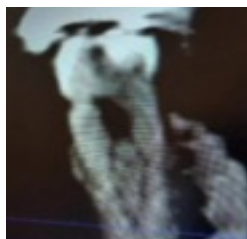


Рис. 10 – III тип по Vertucci

Частота встречаемости II типа в зубах 3.4, 4.4 составила 4.1%, для зубов 3.5, 4.5 2.55% соответственно (Рис.11).

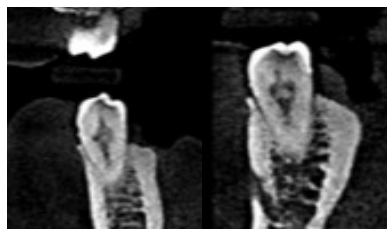


Рис. 11 – II тип по Vertucci

Тип IV встречался в 0,7% случаев в зубах 3.4, 4.4 и в 2,5% случаев в зубах 3.5, 4.5(Рис.12).

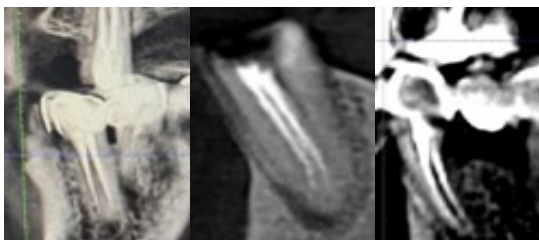
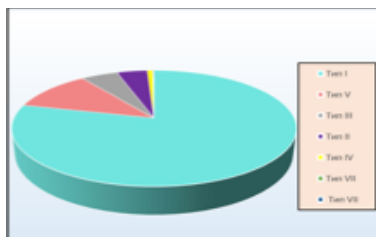
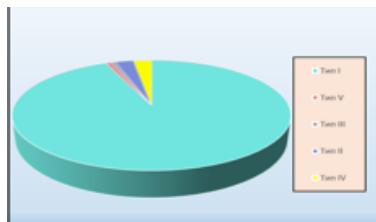


Рис. 12 – IV тип по Vertucci

Представленные диаграммы, отражают процентное соотношение распространенности различных типов корневых каналов в первых и вторых нижних премолярах.



Диагр. 3 – Частота встречаемости разных типов корневых каналов по Vertucci в зубах 3.4, 4.4



Диагр. 4 – Частота встречаемости разных типов корневых каналов по Vertucci в зубах 3.5, 4.5

Выводы. Таким образом, в результате проведенного исследования было выявлено, что премоляры нижней челюсти не всегда являются одноканальными зубами и имеют индивидуальные различия. Важно тщательное изучение конусно-лучевых компьютерных томограмм перед проведением эндодонтического лечения для идентификации систем корневых каналов. Знание анатомических особенностей премоляров нижней челюсти поможет врачам-стоматологам качественно прогнозировать риски и трудности лечения.

Литература

1. Манак, Т. Н. Алгоритм анализа конусно-лучевой компьютерной томографии при проведении эндодонтического лечения / Т. Н. Манак, О. С. Савостикова, А. Н. Разоренов // Стоматолог. – 2015. – № 2. – С. 18–21.

2. Применение конусно-лучевой компьютерной томографии в стоматологии : учеб.-метод. пособие для курса по выбору студ. / Н. А. Саврасова [и др.]. – Минск: БГМУ, 2016. – 44 с