

Л. Кативи

ВЛИЯНИЕ ДИОДНОГО ЛАЗЕРА НА ИЗМЕНЕНИЕ ВНУТРИРОТОВЫХ ЭСТЕТИЧЕСКИХ КРИТЕРИЕВ

Научный руководитель: д-р мед. наук, проф. Ю.Л. Денисова

Кафедра периодонтологии

Белорусский государственный медицинский университет, г. Минск

L. Katibi

INFLUENCE OF DIODE LASER ON IMPROVING INTRAORAL ESTHETIC CRITERIA

Tutor: professor U.L. Denisova

Department of Periodontology

Belarusian State Medical University, Minsk

Резюме. Данная работа направлена на исследование изменения внутриротовых эстетических показателей при коррекции десневой улыбки с помощью диодного лазера.

Ключевые слова: диодный лазер, десна, эстетика, улыбка.

Resume. This case report demonstrated that patients with excessive gingival display can be safely, easily, and effectively treated using diode laser by gum contouring resulting in better gingival contour, shape, crown lengthening and improving intraoral esthetic criteria.

Keywords: diode laser, gingiva, esthetic, smile.

Актуальность. Внедрение инновационных лазерных технологий существенно расширило диапазон возможностей в стоматологии, особенно в периодонтологии, так как, они обладают рядом преимуществ перед стандартными хирургическими манипуляциями такими как: точностью манипуляций, сокращением временем процедуры, стерильностью рабочего поля, безболезненностью, ускорением заживления раны.

Цель: целью нашей работы было определить возможности диодного лазера на улучшение внутриротовых эстетических параметров улыбки.

Задачи:

1. Определить изменение внутриротовых эстетических критериев до и после проведения комплексного лечения с включением гингивотомии с помощью диодного лазера.

2. Определить внутриротовые эстетические критерии у пациентов с гингивотамии.

Материалы и методы. Проанализировано 15 источников иностранной и отечественной литературы по использованию диодного лазера в стоматологии. На основе внутриротовых критериев эстетики была разработана карта обследования пациента. В работе были использованы данные стоматологического обследования 16 пациентов с зубочелюстными деформациями, а также их внутриротовые фотографии до и после комплексного лечения с включением гингивотомии с помощью диодного лазера с длиной волны 880 нм. Изучались внутриротовые эстетические критерии такие как: соотношения длины к ширине верхних центральных резцов (в норме это

соотношение составляет 1;0,8), контур десневого края и обнажение десны при улыбке (при идеальной улыбке десна либо не видна, либо просматривается отступая от десневого края на 0,2-,04мм) и точки зенита (зенит десневого контура – наиболее апикально расположенная точка десневого края).

Оценку клинических параметров проводили до гингивотомии и через 3 недели после неё.

Табл. 1. Карта обследования пациента

Критерии	1 балл	2 балла	3 балла
Десневой контур	Соблюдены четыре условия из четырёх: -Контур десны на клыках на уровне контура центральных резцов -Контур десны на центральных резцах ровный и симметричный -Контур десны на боковых резцах на 1 мм ниже, чем на центральных -Вершины десневых сосочков правильной формы	Соблюдены два/три условия из четырёх: -Контур десны на клыках на уровне контура центральных резцов -Контур десны на центральных резцах ровный и симметричный -Контур десны на боковых резцах на 1 мм ниже, чем на центральных -Вершины десневых сосочков правильной формы	Соблюдены одно/ноль условий из четырёх: -Контур десны на клыках на уровне контура центральных резцов -Контур десны на центральных резцах ровный и симметричный -Контур десны на боковых резцах на 1 мм ниже, чем на центральных -Вершины десневых сосочков правильной формы
Соотношение длины к ширине верхних центральных резцов	76-86%	Менее 76%	Более 86%
Точки зенита	Зенит центральных резцов и клыков на одном уровне/выше у клыков, зенит симметричных зубов на одном уровне	Зенит центральных резцов выше, чем у клыков; зенит симметричных зубов на одном уровне Зенит центральных резцов и клыков на одном уровне/выше у клыков; зенит симметричных зубов не на одном уровне	Зенит центральных резцов выше, чем у клыков, зенит симметричных зубов не на одном уровне
Обнажение десны при улыбке	0,2-0,4 мм	Более 0,2-0,4 мм	

Результаты и их обсуждение. В результате комплексного лечения получили: Изменение соотношения средней длины к ширине коронок центральных резцов, до проведения манипуляции среднее составило 0,7 (данные варьировали между 0,5 и 0,7мм), после удлинения коронок диодным лазером средняя величина составила 0,8,

что соответствует норме и золотому стандарту (1;0,8). Обнажение десны центральных резцов при улыбке до гингивотомии в среднем было 2,5 мм, а после её проведения обнажение десны в среднем составило 1 мм. После проведения гингивотомии мы наблюдаем улучшение симметрии расположения точек зенита.

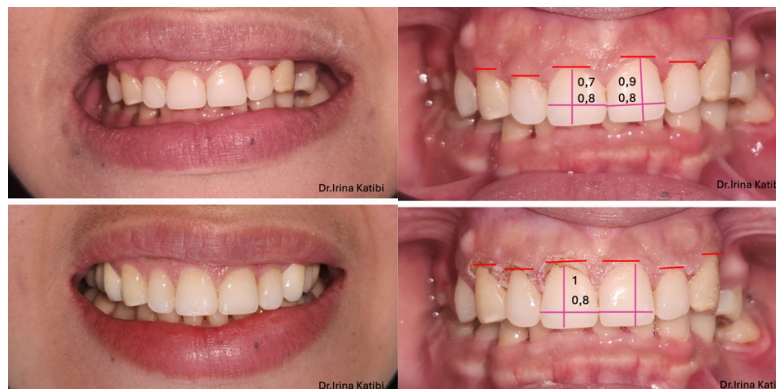


Рис. 1, 2 – Пациент №1 до и после комплексного лечения и гингивотомии диодным лазером

Выводы: в результате комплексного лечения с включением гингивотомии с помощью диодного лазера у пациентов с зубочелюстными деформациями:

1- определены внутриротовые эстетические критерии у пациентов с коррекцией десневого контура.

2- установлено улучшение эстетических параметров улыбки и тканей периодонта, выявлено значительное улучшение эстетических параметров (в 2 раза).

Литература

1. Терапевтическая стоматология. Болезни периодонта: учебное пособие / Л.Н.Дедова [и др.]; под ред. Л.Н.Дедовой. — Минск: Экоперспектива, 2016. — 268 с.: ил.
2. Денисова, Ю.Л. Современные вопросы эстетической стоматологии / Ю. Л. Денисова // Стоматолог. Минск. – 2014. – № 2 (13). – С. 39–45.
3. Дедова, Л.Н. Медико-деонтологические принципы специалистов стоматологии / Л.Н.Дедова, О.С.Городецкая, Р.Р.Илык // Стоматолог. Минск. - 2016. - № 3 (22). – С. 66 – 71.
4. Дарейко, Л.В. Гармония десны («розовая» эстетика) и факторы, обеспечивающие её / Л.В.Дарейко, В.В.Плешакова // Стоматология. Эстетика. Инновации. – 2017. – Том 1. - № 1 – С. 150 – 160
5. Муселла, В. Современная эстетическая стоматология. Поэтапный протокол / В.Муселла. – «Азбука» – 2018. – 456 с.
6. Новак, Н.В. Изготовление адгезивной конструкции при недостатке места в зубном ряду / Н.В.Новак // Стоматолог. Минск. - 2017. - № 3 (26). – С. 77 – 83.
7. Рубникович, С.П. Восстановление функции и эстетики зубочелюстной системы стоматологического пациента с применением хирургических и ортопедических методик и цифровых технологий / С.П. Рубникович, И.С. Хомич // Стоматолог. - 2018. - № 1. – С.32-47.
8. Newman, M.G. Newman and Carranza's Clinical Periodontology / M.G.Newman [et all.]. 13-th ed. Saunders Elsevier, 2018. – 944 p.
9. Kulgavov, V. G. Dental aesthetics / V. G. Kulgavov, I. G. Rafienko. Irkutsk, 1996, P. 3–26.
10. Dolt AH, 3rd, Robbins JW. Altered passive eruption: An etiology of short clinical crowns. Quintessence Int. 1997;28(6):363–72.

11. Lee EA. Aesthetic crown lengthening: Classification, biologic rationale, and treatment planning considerations. *Pract Proced Aesthet Dent.* 2004;16(10):769–78.
12. Mathews MA. Diode lasers: A versatile clinical tool (a technical and clinical review) *Int J Laser Dent.* 2011;1(1):9–15.
13. White JM, Swift EJ. Lasers for use in dentistry. *J Esthet Restor Dent.* 2005;17(1):60.
14. Narayan S, Narayan TV, Jacob PC. Correction of gummy smile: A report of two cases. *J Indian Soc Periodontol.* 2011;15(4):421–4.
15. Myers TD, Sulewski JG. Evaluating dental lasers: What the clinician should know. *Dent Clin North Am.* 2004;48(4):1127–44.