

Походенько-Чудакова И.О. Влияние особенностей анатомического строения премоляров и моляров верхней челюсти на результаты эндодонтического лечения / И.О. Походенько-Чудакова, Е.В. Шотт, А.З. Бармуцкая и др. // Вестник оперативной хирургии и топографической анатомии. – 2025. – Т. 6, №1 (14). – С. 63-69

УДК 616.314.5/.6:616.716.1-089

ВЛИЯНИЕ ОСОБЕННОСТЕЙ АНАТОМИЧЕСКОГО СТРОЕНИЯ ПРЕМОЛЯРОВ И МОЛЯРОВ ВЕРХНЕЙ ЧЕЛЮСТИ НА РЕЗУЛЬТАТЫ ЭНДОДОНТИЧЕСКОГО ЛЕЧЕНИЯ

ПОХОДЕНЬКО-ЧУДАКОВА И.О.¹, ШОТТ Е.В.², БАРМУЦКАЯ А.З.², ШОТТ И.Е.², ШОТТ А.В.²

¹ Белорусский государственный медицинский университет, Минск, Республика Беларусь

² Стоматологическая клиника "Элегия", Минск, Республика Беларусь

Аннотация

Введение. Диагностика и лечение хронического апикального периодонтита и его осложнений представляет важнейший вопрос современной стоматологии.

Цель работы – на основании современных лучевых методов исследования челюстных костей выявить особенности анатомии корневых каналов премоляров и моляров верхней челюсти, и определить связь их анатомического строения и качества эндодонтического лечения.

Материалы и методы. Проанализированы данные 97 пациентов, средний возраст которых составил 52,0 года (30-69). Анализ морфологического строения корневых каналов проводили на основании данных конусно-лучевой компьютерной томографии, выполненной на дентальном компьютерном томографе Galileos в программе Galaxis. Учитывали анатомо-топографическое строение корневых каналов зубов, включая угол наклона корневого канала. Принимали во внимание число и морфологию корней, конфигурацию корневых каналов, наличие трансверзальных анастомозов и дополнительных каналов. Статистическую обработку данных выполняли с использованием пакета Stat Soft Statistica 10.0.

Результаты. Из числа выявленных аномалий морфологического строения премоляров и моляров верхней челюсти наиболее часто наблюдались дополнительные корневые каналы – (27%), на втором месте располагается сращение щечных корней – (15%) и на третьем – разветвление корневых каналов – (11%). Аномалии морфологического строения премоляров и моляров верхней челюсти не оказывают достоверное влияние на отрицательные результаты эндодонтического лечения, которые выявлены в 82%.

Заключение. Полученные результаты представляют не только фактическое подтверждение актуальности предпринятого исследования, но и доказательство необходимости дальнейшего внедрения хирургических методов санации периапикальных очагов хронической одонтогенной инфекции.

*** Сведения об авторах:**

Походенько-Чудакова Ирина Олеговна, e-mail: ip-c@yandex.ru, д.м.н., профессор, учреждение образования "Белорусский государственный медицинский университет", заведующий кафедрой хирургической стоматологии, 220083, Республика Беларусь, г. Минск, пр. Дзержинского, 83

SPIN-код: 9486-9067, ORCID: 0000-0002-0353-0125, scopus: 8245222500

Шотт Егор Владимирович, e-mail: info@elegiadent.by, ООО "Элегия", директор, врач стоматолог терапевт/ортопед, 220036, Республика Беларусь, г. Минск, ул. Розы Люксембург, 143

ORCID: 0000-0002-0520-1595

Бармуцкая Алиция Збигневна, к.м.н., доцент, ООО "Элегия", врач челюстно-лицевой хирург, 220036, Республика Беларусь, г. Минск, ул. Розы Люксембург, 143

ORCID: 0009-0006-8515-2493

Шотт Ирина Егоровна, к.м.н., доцент, ООО "Элегия", врач стоматолог-ортопед, 220036, Республика Беларусь, г. Минск, ул. Розы Люксембург, 143

SPIN-код: 4732-6552, ORCID: 0009-0001-7304-8289

Шотт Александр Владимирович, ООО "Элегия", врач стоматолог-ортопед, 220036, Республика Беларусь, г. Минск, ул. Розы Люксембург, 143

ORCID: 0009-0003-8481-1352

Ключевые слова: периодонтит, премоляры, моляры, верхняя челюсть, эндодонтия, результаты лечения

INFLUENCE OF ANATOMICAL STRUCTURE OF MAXILLARY PREMOLARS AND MOLARS ON THE RESULTS OF ENDODONTIC TREATMENT

POHODENKO-CHUDAKOVA I.O.¹, SHOTT E.V.², BARMUTSKAYA A.Z.², SHOTT I.E.², SHOTT A.V.²

¹Belarusian State Medical University, Minsk, Republic of Belarus

²Dental clinic "Elegia", Minsk, Republic of Belarus

Abstract

Introduction. Diagnosis and treatment of chronic apical periodontitis and its complications represent the most important issue of modern dentistry.

The aim of the work is to determine the morphologic features of the root canal structure of maxillary premolars and molars on the basis of cone-beam computed tomography of the jaws, and to evaluate the relationship of their structure anomalies with the quality of previously performed endodontic treatment.

Materials and Methods. The data of 97 patients with the average age of 52.0 years (30-69) were analyzed. The morphological structure of root canals was analyzed based on the data of cone-beam computed tomography performed on a Galileos dental computed tomograph in the Galaxis program. The anatomotopographic structure of root canals of teeth, including the angle of inclination of the root canal, was taken into account. The number and morphology of roots, root canal configuration, presence of transversal anastomoses and additional canals were taken into account. Statistical processing of data was performed using Stat Soft Statistica 10.0 package.

Results. Among the detected anomalies of the morphologic structure of maxillary premolars and molars, the most frequent were additional root canals (27%), the second place is occupied by cheek root fusion (15%), and the third place is occupied by root canal branching (11%). Anomalies of the morphologic structure of premolars and molars of the upper jaw have no reliable influence on the negative results of endodontic treatment, which were detected in 82%.

Conclusion. The obtained results represent not only a factual confirmation of the relevance of the undertaken study, but also a proof of the necessity of further introduction of surgical methods of sanitation of periapical foci of chronic odontogenic infection.

Keywords: periodontitis, premolars, molars, upper jaw, endodontics, treatment results

Актуальность. Диагностика и лечение хронического апикального периодонтита и его осложнений представляет важнейший вопрос современной стоматологии [3]. Это обусловлено с одной стороны значительной распространенностью упомянутой нозологии [1, 27]. С другой стороны, значительным показателем соматических осложнений, связанных с очагами хронической одонтогенной инфекции, основное число которых представлено именно хроническими периодонтитами [9, 11, 26], а также не имеющим тенденции к уменьшению в течение внутритканевого периода времени числа тяжелых осложнений [12, 18, 25]. Существуют терапевтические подходы к лечению патологии, включающие совершенствование пломбирочных материалов, способов

заполнения корневых каналов, применение физиотерапевтических методов их обработки [4, 7]. Эффективность подобных методов невысока без учета анатомического строения и аномалий корневых каналов зубов. В настоящее время в практику стоматологов внедряется хирургический подход к лечению указанной патологии, включающий применение операций, сохраняющих зуб, что позволяет включать пролеченные зубы в ортопедические конструкции [2, 22]. Однако, большинство врачей-специалистов выполняют указанные оперативные вмешательства без учета анатомического строения зубов, используя однотипный подход к определению показаний к подобным операциям. В этой связи, растет и число неудовлетворительных результатов подобных вмешательств, заканчивающихся

удалением зуба. Особенно велико число неудовлетворительных результатов при лечении премоляров и моляров [15, 24]. Еще одним фактором, в значительной мере влияющим на качество эндодонтического лечения являются погрешности лучевой диагностики [10]. На современном этапе в большей степени преодолеть последние позволяет конусно-лучевая компьютерная томография (КЛКТ) [14, 20].

Каждый из перечисленные моменты, как и их совокупность свидетельствуют об актуальности представленного исследования, его своевременности и соответствии числу приоритетных направлений научных исследований в современной стоматологии.

Цель работы. На основании современных лучевых методов исследования челюстных костей выявить особенности анатомии корневых каналов премоляров и моляров верхней челюсти, и определить связь их анатомического строения и качества эндодонтического лечения.

Материалы и методы. На этапе планирования исследование получило одобрение биоэтического комитета,

следовательно, соответствует требованиям Хельсинской декларации [5, 8]. Авторы сделали все возможное для того, чтобы обеспечить анонимность лиц, материалы которых, включены в исследование.

Анатомию премоляров и моляров верхней челюсти анализировали по данным КЛКТ, осуществляемой стандартным методом [19]. Лучевое исследование проводили на одной аппаратуре в руках одного врача-специалиста. Анализировали результаты КЛКТ 97 человек, средний возраст которых был 52,0 года (30-69), медиана возраста – 54 года (95% ДИ: 51-55).

Особенности строения зубов 1.4, 2.4 и 1.5, 2.5 анализировали у 21 (22%) человек (3 (3%) мужчин и 18 (19%) женщин). Анализ морфологии 1.6, 2.6 и 1.7, 2.7 проанализированы у 76 (78%) лиц (16 (16%) мужчин и 60 (62%) женщин). Анатомические ориентиры строения указанных групп зубов устанавливали на основании информации из специальной литературы [13, 17]. В соответствии с этими данными анализируемые зубы разделили на 4 группы (табл. 1).

Табл. 1

Распределение анализируемых зубов на группы по отношению к сегментам верхней челюсти.

Число наблюдений	Группы зубов в соответствие с сегментами челюсти			
	1.4, 2.4	1.5, 2.5	1.6, 2.6	1.7, 2.7
N	6 (6%)	15 (15%)	54 (56%)	22 (23%)

Все включенные в исследование зубы ранее подвергались эндодонтическому лечению. При анализе результатов лучевого исследования учитывали: число и морфологию корней; конфигурацию корневых каналов; анатомо-топографическое строение корневых каналов зубов, в том числе и угол их наклона; наличие трансверзальных анастомозов; присутствие дополнительных каналов. С целью оценки влияния угла наклона канала корня на итог завершено эндодонтического лечения и для определения дальнейшей тактики ведения пациента были определены следующие групп зубов.

Группа 1 включала корни, угол наклона канала которых был до 140,0 градусов. Группа 2 – корни с углом наклона канала в пределах от 140,1 до 170,0 градусов. В подгруппу 2.1 были объединены корни зубов с углом наклона канала 140,1-150,0 градусов. В подгруппу 2.2 – корни зубов, с углом наклона 150,1-160,0 градусов. В подгруппу 2.3 – корни зубов с углом наклона канала 160,1-170,0 градусов. Группы 2 составили

корни зубов с углом наклона канала от 170,1 до 179,9 градусов. Оценка качества пломбирования каналов проводили по данным КЛКТ на основании заключения врача-специалиста в области лучевой диагностики. При этом были констатированы два варианта оценки: удовлетворительное; неудовлетворительное.

Статистическую обработку результатов исследования выполняли с использованием пакета Statistica 10.0. Тип распределения количественных признаков определяли по критерию Шапиро-Уилка. Для описания анализируемых признаков использовали медиану и 95% доверительные интервалы: Ме (95% ДИ). Две независимые группы сравнивали на основании критерия Манна-Уитни (U). Описание качественных признаков выполняли в виде абсолютных величин, относительных частот в процентах. При анализе четырехпольных таблиц использовали двухсторонний вариант точного критерия Фишера. Результат расценивали как достоверный при $p \leq 0,05$ [6, 16].

Результаты и их обсуждение. В строении 1.4 и 2.4 выявлено, что 4% (4) зубов 1.4 были с одним корнем, 2% (2) 2.4 – с двумя корнями. Во всех указанных зубах присутствовало 2 канала. Дополнительные каналы и разветвления в них отсутствовали. Неудовлетворительные факты эндодонтическое лечение были выявлены в 2% (2) зубов 1.4. Очаги хронической одонтогенной инфекции (ОХОИ) в периапикальной зоне констатировали в 100% (6), что в отношении к общему числу исследованных зубов составляло 6%.

Медиана угла наклона канала была: небный корень – 169,4 (ДИ 95% 163,7-176,3) градусов; щечный корень – 171,5 (ДИ 95% 159,6-173,5) градусов.

Анализ строения вторых премоляров верхней челюсти (1.5, 2.5) обнаружил, что все они 100% (15) являлись однокорневыми. При этом в 9% (9) зубах было по 1 каналу (1.5 – 4, 2.5 – 5), в 6% (6) зубах – по 2 канала (1.5 – 3, 2.5 – 3). Выявить дополнительные каналы и разветвления их не представилось возможным. Эндодонтическое лечение было неудовлетворительным у 10% (10) человек (у 4 пациентов в зубах 1.5 и у 6 – в 2.5). ОХОИ в периапикальной зоне присутствовали у 100% (15), что по отношению к общему числу исследованных зубов составляло 15%.

Медиана угла наклона канала для зубов с одним корнем была 169,7 (ДИ 95% 157,6-174,4) градусов; для зубов с двумя корнями: небный корень (n=6) – 163,1 (ДИ 95% 158,9-163,6) градусов; щечный корень – 170,1 (ДИ 95% 156,4-174,0) градусов.

Сравнение особенностей анатомии 1.4, 2.4 и 1.5, 2.5 значимых различий по углу наклона канала небного корня не выявило ($U=6$, $Z=1,36$, $p=0,173$); по углу наклона канала щечного корня достоверных различий также определено не было ($U=18,0$, $Z=-0,08$, $p=0,936$).

Анализ первых моляров верхней челюсти (1.6, 2.6, n=54) показал следующее. Из зубов 1.6 – 3% (3) были двухкорневыми, 21% (20) – трехкорневыми. Все зубы 1.6 имели по 3 корневых канала. Зубы 2.6 в 2% (2) имели один корень, 2% (2) – 2 корня, 28% (27) – 3 корня. Во всех зубах 2.6 было 3 корневых канала.

Сращение щечных корней зубов 1.6 обнаружили в 3% (3) наблюдениях. Дополнительные каналы – в 5% (5) фактах, разветвления каналов отсутствовали. Неудовлетворительная эндодонтия 1.6 имела место в 22 фактах, что в отношении к общему числу исследованных зубов равнялось 23%.

ОХОИ периапикальной зоны присутствовали в 100% (23).

Сращение щечных корней 2.6 имело место в 2% (2). Дополнительные каналы зубов 2.6 выявлены в 18% (17), разветвление каналов – в 3% (3). Неудовлетворительное эндодонтическое лечение указанных зубов диагностировали в 29% (28). ОХОИ в периапикальной зоне диагностировали в 100% (31), что равнялось 32% от общего числа анализированных зубов.

Медиана угла наклона канала для 1.6 была: небный корень – 167,6 (ДИ 95% 159,2-169,7); щечно-мезиальный корень – 153,7 (ДИ 95% 146,3-157,5); щечно-дистальный корень – 162,0 (ДИ 95% 159,0-166,1).

Медиана угла наклона канала для 2.6 составляла: небный корень – 163,8 (ДИ 95% 159,8-165,4); щечно-мезиальный корень – 153,6 (ДИ 95% 148,6-157,5); щечно-дистальный корень – 164,1 (ДИ 95% 161,8-165,9).

Медиана угла наклона канала всех моляров верхней челюсти равнялась: небный корень – 164,1 (ДИ 95% 161,2-167,1); щечно-мезиальный корень – 153,7 (ДИ 95% 149,1-156,7); щечно-дистальный корень – 163,8 (ДИ 95% 161,2-165,2).

При исследовании особенностей 1.7 и 2.7 определено, что 6% (6) зубов имели 1 корень: 1.7 – 2% (2), 2.7 – 4% (4); 10% (10) зубов – 2 корня: 1.7 – 5% (5), 2.7 – 5% (5); 6% (6) зубов имели 3 корня: 1.7 – 2% (2), 2.7 – 4% (4). Все указанные зубы имели по 3 корневых канала.

Сращение щечных корней 1.7 присутствовало в 5% (5), 2.7 – в 5% (5). Дополнительные каналы отсутствовали. В 2.7 дополнительные каналы были обнаружены в 4% (4) наблюдениях. Разветвление корневых каналов 1.7 были в 2% (2), 2.7 – в 6% (6). Неудовлетворительная эндодонтия в 1.7 имели место в 7% (7), в 2.7 – в 11% (11). ОХОИ в периапикальной зоне зубов 1.7 и 2.7 были констатированы в 100%, что составило долю в 23% от общего числа анализированных зубов.

Медиана угла наклона канала зубов 1.7-2.7 составила: небный корень – 155,8 (ДИ 95% 148,7-162,8); щечно-мезиальный корень – 155,7 (ДИ 95% 148,3-160,1); щечно-дистальный корень – 164,5 (ДИ 95% 159,8-169,7).

Сравнительное сопоставление углов наклона каналов первых и вторых моляров верхней челюсти между собой обнаружило достоверные различия для небного корня ($U=355,5$, $Z=2,726$, $p=0,006$). Выявить статистически значимые различия по углу наклона щечно-мезиального

($U=484,5$, $Z=-1,249$, $p=0,212$) и щечно-дистального ($U=562,0$, $Z=-0,361$, $p=0,718$) корней не представилось возможным (рис.).

Анализ строения корневых каналов зубов 1.4, 2.4 и 1.5, 2.5 не выявил достоверных различий по углу наклона и числу корней. При исследовании зубов 1.6, 2.6 и 1.7, 2.7 не было значимых различий по углу наклона каналов, за исключением небного корня. На наш взгляд, это

позволяет при определении тактики хирургического лечения хронического апикального периодонтита объединить группы 1.4, 2.4 и 1.5, 2.5 в единую группу премоляров, а группы 1.6, 2.6 и 1.7, 2.7 – в общую группу моляров. Отсутствие статистически значимых различий по углу наклона каналов в объединенных группах зубов присутствует и в источниках специальной литературы [21, 23].

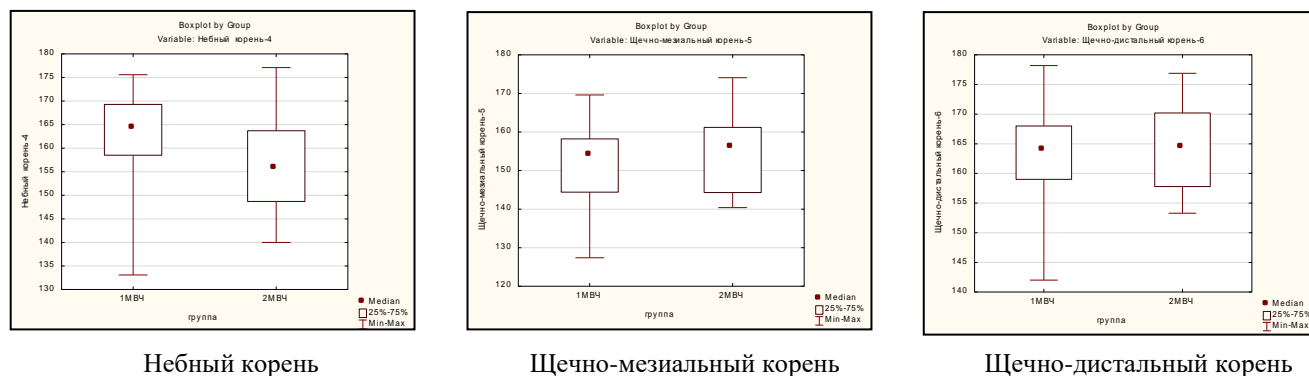


Рис. Сравнительная оценка углов наклона корневых каналов зубов 1.6, 2.6 и 1.7, 2.7.

В исследованных группах зубов (97) неудовлетворительные результаты эндодонтического лечения составили 82% (80) зубов. В группе премоляров этот показатель был равен 57% (12); в группе моляров – 89% (68). По отношению к общему числу исследованных зубов неудовлетворительные результаты

эндодонтии среди премоляров констатировали в 12%, среди моляров – в 70%. Соотношение числа фактов неудовлетворительного эндодонтического лечения в выделенных для анализа группах зубов верхней челюсти отражено в таблице 2.

Табл. 2

Неудовлетворительные результаты эндодонтического лечения и их распределение в выделенных для анализа группах зубов.

Группы зубов	Показатели неудовлетворительных результатов эндодонтического лечения			
	Абсолютное число зубов	Доля (в %*)	Абсолютное число неудовлетворительных результатов	Доля (в %**)
1.4, 2.4	6	2	2	33
1.5, 2.5	15	10	10	66
Все премоляры	21	12	12	57
1.6, 2.6	54	52	50	93
1.7, 2.7	22	18	18	81
Все моляры	76	70	68	89

Примечание: показатель в % вычисляли как частное от деления числа неудовлетворительных результатов лечения:

* – на общее число анализированных зубов верхней челюсти;

** – на число анализированных зубов соответствующей группы.

Различия между первыми и вторыми премолярами верхней челюсти по доле зубов с неудовлетворительными результатами эндодонтии статистически не значимы ($p=0,33$), между первыми и вторыми молярами верхней челюсти различия также не достоверны ($p=0,22$).

Наибольшую группу зубов с морфологическими аномалиями составили первые моляры верхней челюсти. В данной группе определена большая доля – 93% по

отношению к общему числу первых моляров и 52% – к общему числу проанализированных зубов, неудовлетворительных фактов эндодонтического лечения.

При статистическом исследовании с использованием двустороннего критерия Фишера установлено, что выявленные аномалии строения зубов 1.6 и 2.6 не оказали достоверное влияние на неудовлетворительные результаты эндодонтии: сращение щечных корней ($p=1,00$),

разветвление корневых каналов ($p=1,00$), наличие дополнительных каналов ($p=0,14$). Аналогичные результаты были получены при оценке зубов 1.7 и 2.7: сращение щечных корней ($p=1,00$), разветвление корневых каналов ($p=0,25$), наличие дополнительных каналов ($p=0,55$).

Наиболее часто из аномалий строения в объединенной группе первых и вторых моляров верхней челюсти наблюдали дополнительные корневые каналы – в 27% (26); вторым по частоте было сращение щечных корней – 15% (15); третьим – разветвление корневых каналов 11% (11).

В объединенной группе первых и вторых моляров верхней челюсти не установлена статистически значимая зависимость неудовлетворительных результатов эндодонтического лечения от наличия таких признаков аномалий строения зубов, как сращение щечных корней ($p=0,65$), разветвление корневых каналов ($p=0,59$). В тоже время наличие дополнительных каналов оказывало влияние на эффективность эндодонтии моляров верхней челюсти ($p=0,045$). Из 76 моляров верхней челюсти дополнительные корневые каналы констатированы в 34% (26). Причем в 100% имели место неудовлетворительные результаты эндодонтического лечения, тогда как в 66% (50) зубах с отсутствием дополнительных каналов

неудовлетворительные результаты были констатированы в 84% (42).

В тоже время следует подчеркнуть, что у всех проанализированных зубов, вне зависимости от качества лечения, были выявлены деструктивные процессы в периапикальной зоне. Это является фактическим подтверждением актуальности предпринятого исследования и необходимости дальнейшего внедрения хирургических методов лечения периапикальных очагов хронической одонтогенной инфекции.

Выводы. Полученные результаты позволяют заключить следующее. Во-первых, наиболее частой аномалией строения премоляров и моляров верхней челюсти являются дополнительные корневые каналы – (27%), на втором месте сращение щечных корней – (15%) и на третьем – разветвление каналов (11%). Во-вторых, аномалии морфологии проанализированных групп зубов не оказывают влияния на результаты эндодонтического лечения. В-третьих, отрицательные результаты эндодонтии выявлены в 82%. В-четвертых, доля очагов хронической одонтогенной инфекции побуждает к дальнейшему совершенствованию известных и разработке новых методов диагностики и лечения форм осложненного кариеса и мотивирует к дальнейшему более широкому внедрению хирургических методов санации периапикальных очагов хронической одонтогенной инфекции.

Список литературы.

1. Анализ причин неудач эндодонтического лечения и удаления зубов с диагнозом "Хронический апикальный периодонтит" / И.А. Куратов [и др.] // Проблемы стоматологии. – 2019. – Т. 15, №1. – С. 28-32. DOI: 10.18481/2077-7566-2018-15-1-28-32
2. Бандура Е.А. Результаты использования корней зубов после зубосохраняющей операции в качестве опоры съемных протезов / Е.А. Бандура, А.Р. Бибарсова, Д.Х. Разаков // Бюллетень медицинских интернет-конференций. – 2015. – Т. 5, №10. – С. 1240-1241.
3. Блинова А.В. Деструктивные поражения апикального периодонта: достижения фундаментальной и прикладной науки в современных подходах к решению проблемы / А.В. Блинова, В.А. Румянцев // Наука молодых (Eruditio Juvenium). – 2021. – Т. 9, №3. – С. 471-480.
4. Борисова Э.Г. Клиническое применение гидрокинетического лазера при лечении хронического периодонтита зубов / Э.Г. Борисова, А.В. Полевая // Вестник Биомедицина и социология. – 2018. – Т. 3, №4. – С. 33-36.
5. Васкес Абанто Х.Э. Современная этика медицинских исследований – биоэтика / Х.Э. Васкес Абанто, А.Э. Васкес Абанто, С.Б. Арельяно Васкес // Российский гуманитарный журнал. – 2015. – Т. 4, №4. – С. 292-303. DOI: 10.15643/libartrus-2015.4.5
6. Гржибовский А.М. Сравнение количественных данных двух независимых выборок с использованием программного обеспечения Statistica и SPSS: параметрические и непараметрические критерии / А.М. Гржибовский, С.В. Иванов, М.А. Горбатова // Наука и здравоохранение. – 2016. – №2. – С. 5-28.
7. Даников В.В. Современные методы эндодонтической обработки корневых каналов зубов / В.В. Даников, Ю.А. Гришина, М.А. Захаров // Медицинский научно-практический журнал [Электронное издание]. – 2024. – Т. 142, №4. DOI: 10.23670/IRJ.2024.142.91
8. Дрыгин А.Н. Этическая экспертиза медицинских научно-исследовательских работ / А.Н. Дрыгин, В.А. Черпакова, В.Н. Цыган // Российские биомедицинские исследования. – 2018. – Т. 3, №3. – С. 42-44.
9. Множественные хронические системные заболевания и патология пародонта / Л.М. Цепов [и др.] // Пародонтология. – 2019. – Т. 24, №2. – С. 127-131. DOI: 10.33925/1683-3759-2019-24-2-127-131

10. Мызникова Е.С. Возможности дифференциальной рентгенодиагностики периодонтитов / Е.С. Мызникова // Бюллетень медицинских интернет-конференций. – 2021. – Т. 11, №9. – С. 214.
11. Наумова В.Н. Взаимосвязь стоматологических и соматических заболеваний: обзор литературы / В.Н. Наумова, С.В. Туркина, Е.Е. Маслак // Волгоградский научно-медицинский журнал. – 2016. – №2. – С. 25-28.
12. Одонтогенный медиаостит: опыт интенсивной терапии (клиническое наблюдение) / П.Г. Сысолятин [и др.] // Сибирский научно-медицинский журнал. – 2021. – Т. 41, №5. – С. 89-95. DOI: 10.18699/SSMJ20210512
13. Оценка возможностей конусно-лучевой компьютерной томографии в диагностике анатомии канально-корневой системы премоляров верхней и нижней челюстей / В.С. Блинов [и др.] // Проблемы стоматологии. – 2016. – Т. 12, №3. – С. 3-9.
14. Походенько-Чудакова И.О. Особенности строения корней и корневых каналов премоляров и моляров нижней челюсти на основании данных современных лучевых методов исследования, используемых в стоматологии / И.О. Походенько-Чудакова, Е.В. Шотт // Проблемы здоровья и экологии. – 2022. – Т. 19, №1. – С. 35-41. DOI: 10.51523/2708-6011.2022-19-1-05
15. Проблемы эндодонтического перелечивания моляров верхней челюсти (обзор литературы) / И.М. Волошина [и др.] // Вестник новых медицинских технологий [Электронное издание]. – 2024. – №5. DOI: 10.24412/075-4094-2024-5-1-2
16. Субботина А.В. Описательная статистика и проверка нормальности распределения количественных данных / А.В. Субботина, А.М. Гржибовский // Экология человека. – 2014. – №2. – С. 51-57.
17. Тезако О.В. Анатомические особенности корневой системы зубов человека / О.В. Тезако, М.С. Иванов // Главный врач Юга России. – 2012. – №4 – С. 27-30.
18. Чернецкий Ю.А. Одонтогенный сепсис как этиологическая разновидность генерализованной хирургической инфекции / Ю.А. Чернецкий, К.А. Чаленко // Инновационная наука. – 2020. – №12. – С. 153-155.
19. Cohenca N. Clinical applications of cone beam computed tomography in endodontics: A comprehensive review / N. Cohenca, H. Shemesh // Quintessence Int. – 2015. – Vol. 46, №8. – P. 657-668. DOI: 10.3290/j.qi.a34396
20. Complete obturation-cold lateral condensation vs. thermoplastic techniques: a systematic review of micro-CT studies / Sh. Bhandi [et al.] // Materials. – 2021. – Vol. 14, №14. – P. 4013. DOI: <https://doi.org/10.3390/ma14144013>
21. Digital planning on guided endodontics technology / D.A. Decurcio [et al.] // Braz. Dent. J. – 2021. – Vol. 32, №5. – P. 23-33. DOI: 10.1590/0103-6440202104740
22. German dentists' preferences for the treatment of apical periodontitis: a cross-sectional survey / J. Conrad [et al.] // Int. J. Environ Res. Public Health. – 2020. – Vol. 17, №20. – P. 7447. DOI: 10.3390/ijerph17207447
23. Guided endodontics: accuracy of access cavity preparation and discrimination of angular and linear deviation on canal accessing ability-an ex vivo study / S. Yinghui [et al.] // BMC Oral Health. – 2021. – Vol. 21, №1. – P. 606. DOI: 10.1186/s12903-021-01936-y
24. Impacts of conservative endodontic cavity on root canal instrumentation efficacy and resistance to fracture assessed in incisors, premolars, and molars / R. Krishan [et al.] // Endod. – 2014. – Vol. 48, №8. – P. 1160-1166. DOI: 10.1016/j.joen.2013.12.012
25. Severe odontogenic infections with septic progress – a constant and increasing challenge: a retrospective analysis / H. Weise [et al.] // BMC Oral Health. – 2019. – Vol. 19, №1. – P. 173. DOI: 10.1186/s12903-019-0866-6
26. State of the science: chronic periodontitis and systemic health / J. Otomo-Corgel [et al.] // J. Evid. Based Dent. Pract. – 2012. – Vol. 12, Suppl. 3. – P. 20-28. DOI: 10.1016/S1532-3382(12)70006-4
27. The global prevalence of apical periodontitis: a systematic review and meta-analysis / C.S. Tibúrcio-Machado [et al.] // Int. Endod. J. – 2021. – Vol. 54, №5. – P. 712-735. DOI: 10.1111/iej.13467