

Успешное хирургическое лечение опухоли правого легкого с прорастанием в левое предсердие

*РНПЦ «Кардиология»,
НИИ онкологии и медицинской радиологии*

V.I. Skorniyakov, V.V. Zharkov, S.I. Balashko, V.V. Andrushcuk, V.T. Malkevich, S.L. Soloviov, D.I. Krachak.

Successful surgical treatment of the right lung cancer with left atrium invasion.

До последнего времени считалось, что прорастание опухоли легкого в сердце свидетельствует о её неоперабельности и это служило основанием для отказа больному в операции.

Современное развитие хирургии сердца, использование метода искусственного кровообращения позволяют в настоящее время онкологам совместно с кардиохирургами выполнять таким больным радикальные вмешательства.

Приводим наблюдение.

Больной Н., 50 лет поступил во II-ое кардиохирургическое отделение РНПЦ «Кардиология» 10.10.2003 года с жалобами на кашель, кровохарканье, одышку при физической нагрузке, небольшие боли в грудной клетке. Считает себя больным в течение 3-х месяцев. В сентябре 2003 года при рентгенологическом исследовании выявлена опухоль правого легкого. Курильщик, в течение 5 лет страдает гипертонической болезнью (АД – 150/90 - 180/100 мм рт.ст.).

Объективно: PS=67 в 1 минуту; АД – 170/90 мм рт. ст., ЧДД=16 в 1 минуту. Сердечные тоны приглушены, акцент II тона на аорте. В легких – шум трения плевры справа. С 01.10 по 09.10.2003 года обследован в торакальном отделении НИИ онкологии и медицинской радиологии.

Анализ крови: Эр=5,5x10¹²; Нб=165 г/л; тромбоциты=147x10⁹/л; Z=10,9; СОЭ=6 мм/час.

Биохимический анализ крови: - N.

Фибробронхоскопия: заключение – Сг промежуточного бронха с переходом на шпору главного бронха.

Гистологическое обследование: плоскоклеточный рак, II ст. дифференцировки.

УЗИ органов брюшной полости и забрюшинного пространства – без патологии.

УЗИ сердца: трансторакальное + чреспищеводное исследование – АО=37 мм. Левое предсердие – без патологии, уменьшен диаметр верхней правой легочной вены в области устья до 4-5 мм. ЛЖ = 32/51 мм, ФВ= 66%. ДЛА=61 мм рт.ст.

ФГДС: хронический гастрит.

Спиральная компьютерная томография грудной клетки: заключение – Сг промежуточного бронха с переходом на главный, верхнедолевой, среднедолевой и нижнедолевой бронхи, прорастание в обе правые легочные вены, левое предсердие, метастазы в нижние паратрахеальные лимфоузлы справа, прекаваальные лимфоузлы.

На основании полученных данных установлен диагноз: Сг правого легкого с поражением промежуточного бронха и переходом на главный, верхнедолевой, среднедолевой и нижнедолевой бронхи. Прорастание опухоли в обе правые легочные

вены, левое предсердие. Mts в нижние паратрахельные и прекаважные лимфоузлы, T4, N2, MO III B ст.

Артериальная гипертензия II ст., риск IV.

14.10.2003 года больному произведена операция: бригадой онкологов (оператор – профессор Жарков В.В.) выполнена боковая торакотомия в V межреберье справа. При ревизии обнаружена опухоль промежуточного бронха диаметром 6 см, которая прорастает в легочные вены и стенку левого предсердия. Выделена интраперикардиально и перевязана правая ветвь легочной артерии. Произведена клиновидная резекция бифуркации трахеи на 2/3 её периметра. Дефект трахеи ушит узловыми атравматичными швами. Удалены паратрахеальные и прекаважные лимфоузлы. Мобилизованы легочные вены и левое предсердие.

К операции подключена бригада кардиохирургов (оператор - доктор медицинских наук Скорняков В.И.). Произведена срединная стернотомия. Стернотомный разрез соединен с торакотомным с пересечением правой половины грудины. Подключен аппарат искусственного кровообращения по схеме: полые вены – восходящая аорта. На остановленном сердце произведено иссечение левого предсердия отступая на 1-2 см от границы опухоли в пределах здоровых тканей (рис.1).

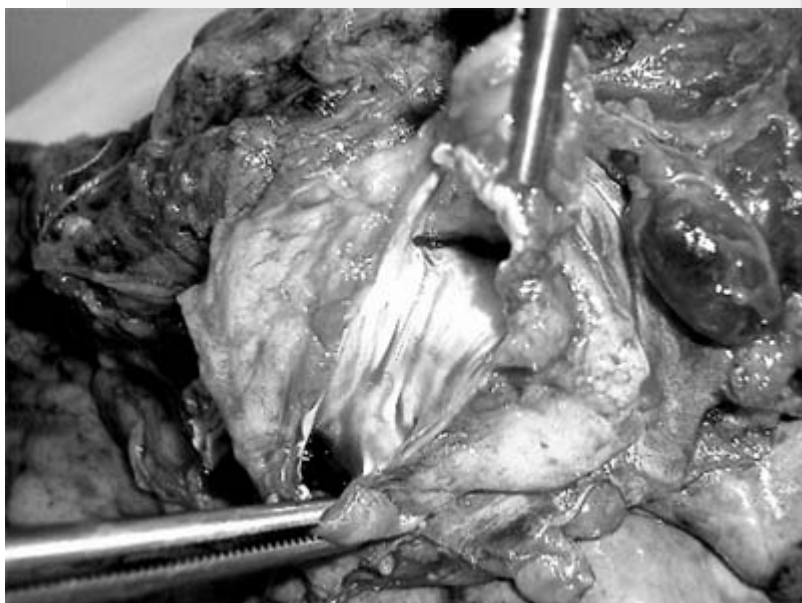


Рис. 1. Опухоль правого легкого с прорастанием в левое предсердие.

Опухоль единым блоком удалена. Образовался дефект левого предсердия размером 5х6 см (от межпредсердной борозды до устьев левых легочных вен). Произведена пластика дефекта заплатой из ксеноперикарда (рис.2). Линия шва укреплена биологическим клеем. После снятия зажима с аорты сердечная деятельность восстановилась самостоятельно. Установлен дренаж в правую плевральную полость. Гемостаз. Швы на рану. Длительность операции – 7 часов, длительность ИК – 1,5 часа, длительность остановки сердца – 1 час 10 минут.

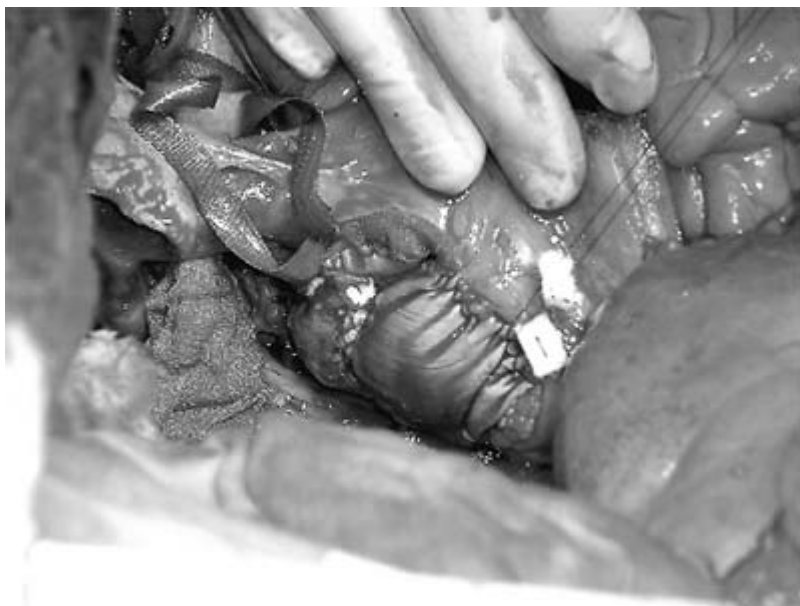

Рис. 2. Заплата из ксеноперикарда на стенке левого предсердия.

В послеоперационном периоде в течение 6 дней больной находился на ИВЛ в связи с развившимся отеком головного мозга. 20.10.2003 года больной пришел в сознание и экстубирован. 27.10.2003 года в удовлетворительном состоянии переведен для долечивания в НИИ онкологии и медицинской радиологии. 10.11.2003 года – выписан для амбулаторного лечения.