

УДК 616.314-089

ТАКТИКА ВЕДЕНИЯ ПАЦИЕНТА С АТИПИЧНО РАСПОЛОЖЕННЫМ ЗУБОМ МУДРОСТИ

¹Гончарова А. И., ²Колодзейский Г. Я.

¹ УО «Витебский государственный ордена Дружбы народов медицинский университет», кафедра челюстно-лицевой хирургии и хирургической стоматологии с курсом ФПК и ПК;

² УЗ «Витебский областной стоматологический клинический центр», г. Витебск, Республика Беларусь

Цель исследования — отработка и оценка эффективности комбинированной методики, включающей кинезиотейпирование и применение PRF-сгустка, в комплексной медицинской реабилитации пациентов после атипичного удаления зуба мудрости.

Объекты и методы. В исследовании участвовали 16 пациентов, которым было показано атипичное удаление третьего моляра. Всем пациентам в лунку удаленного зуба помещали PRF-сгусток, полученный центрифугированием аутокрови по стандартному протоколу (1500 g, 5 минут), а в послеоперационном периоде на кожу челюстно-лицевой области накладывали кинезиотейп. Эффективность оценивали с помощью оригинального опросника (боль, отек) и объективных замеров периметра лица в динамике (1, 2, 3 и 7 сутки).

Результаты. Комбинированное применение методик продемонстрировало выраженный положительный эффект. Отмечено статистически значимое сокращение интенсивности болевого синдрома и снижение выраженности коллатерального отека по данным опроса и объективных измерений уже к 3-м суткам после операции. К 7-м суткам у большинства пациентов симптомы были купированы. Методика хорошо переносилась и не вызывала осложнений.

Заключение. Представленная комбинированная методика медицинской реабилитации с использованием кинезиотейпирования и PRF-сгустка является высокоэффективной, физиологичной и практичной. Она способствует сокращению сроков восстановления и снижению частоты послеоперационных осложнений, что обосновывает ее внедрение в клиническую практику челюстно-лицевой хирургии.

Ключевые слова: кинезиотейпирование; удаление зуба; PRF-сгусток; реабилитация; центрифугирование.

TACTICS FOR MANAGING A PATIENT WITH ATYPICALLY POSITIONED WISDOM TOOTH

¹Hancharova A. I., ²Kolodzeisky G. Y.

¹ Vitebsk State Medical University, Department of Maxillofacial Surgery and Oral Surgery with the Course of the Faculty of Advanced Training and Staff Retraining;

² Vitebsk Regional Dental Clinical Center, Vitebsk, Republic of Belarus

Aim. To develop and evaluate the effectiveness of a combined technique involving kinesioteaping and PRF clot application in the comprehensive rehabilitation of patients following atypical wisdom tooth extraction.

Objects and methods. The study involved 16 patients with indications for atypical third molar removal. All patients received a PRF clot, obtained by centrifuging autologous blood using a standard protocol (1500 g, 5 min), placed into the extraction socket, and postoperative kinesiotaping was applied to the maxillofacial skin. Efficacy was assessed using a custom questionnaire (pain, swelling) and objective facial perimeter measurements taken dynamically on days 1, 2, 3, and 7.

Results. The combined application of the techniques demonstrated a pronounced positive effect. A statistically significant reduction in pain intensity and collateral swelling was noted according to both questionnaire data and objective measurements by day 3 post-operation. By day 7, symptoms were resolved in most patients. The technique was well-tolerated with no complications.

Conclusion. The presented combined rehabilitation technique utilizing kinesiotaping and PRF clot is highly effective, physiological, and practical. It contributes to shorter recovery times and a reduced incidence of postoperative complications, justifying its implementation in clinical oral and maxillofacial surgery practice.

Keywords: kinesiotaping; tooth extraction; Platelet Rich Fibrin; rehabilitation; centrifugation.

Введение. Актуальным направлением челюстно-лицевой хирургии является поиск новых и эффективных способов медицинской реабилитации, предотвращающих развитие осложнений у хирургических пациентов. Основные направления восстановительного лечения в настоящее время — применение кинезиотейпирования и использование PRF-сгустков.

Кинезиотейпирование — метод медицинской реабилитации, в основе которого лежит аппликация специальных эластичных лент на кожу пациента, с целью уменьшения послеоперационных отеков и устранения болевого синдрома.

Фармакодинамика кинезиотейпирования базируется на механическом приподнятии эпидермального слоя, фасциальных структур и подкожной жировой ткани. Данный эффект реализует несколько терапевтических механизмов: оптимизация микроциркуляторных процессов; активация лимфатического дренажа из пораженного участка; ускоренная элиминация метаболитов; редукция отеочного синдрома и воспалительных проявлений.

Механизм анальгезирующего действия кинезиотейпирования реализуется через следующие нейрофизиологические процессы: активация механо- и барорецепторов дермального слоя при аппликации тейпа; трансдукция афферентных импульсов по быстропроводящим миелинизированным A- β волокнам; конкурентное ингибирование ноцицептивной передачи в желатинозной субстанции спинного мозга (gate-control theory); супрессия болевой чувствительности в зоне тейпирования за счет пресинаптического торможения передачи болевых импульсов. Данный механизм объясняет клинически наблюдаемый анальгезирующий эффект кинезиотейпирования в послеоперационном периоде [0].

PRF-сгусток (Platelet Rich Fibrin). Технология A-PRF и i-PRF — это методика получения аутогенных препаратов из собственной крови пациента, имеющих высокое содержание всех форм лейкоцитов и тромбоцитов, медленно

выделяющая факторы роста, способствующая регенерации тканей в результате проводимого лечения [2].

Цель исследования — отработка и оценка эффективности комбинированной методики, включающей кинезиотейпирование и применение PRF-сгустка, в комплексной медицинской реабилитации пациентов после атипичного удаления зуба мудрости.

Объекты и методы. В исследовании участвовали 16 пациентов, которым было показано атипичное удаление третьего моляра.

В ходе исследования были проведены операции удаления зуба по различным показаниям с применением кинезиотейпирования и PRF-сгустка, наблюдение в послеоперационном периоде. Была составлена анкета для пациентов, в которой они отображали свои симптомы и самочувствие на первые, вторые, третьи и седьмые сутки.

Для получения сгустков используется центрифуга с ротатором с фиксированным углом наклона 45 градусов или центрифуга с вращающимся ковшом с горизонтальной головкой (например, RegenPRP Centri, от Regen Lab). Пробирки следует центрифугировать, как рекомендовано в инструкции по применению, при относительном усилении (RCF) 1500g.

Применение PRF-сгустка осуществляется следующим образом.

Фаза 1. Сбор цельной крови — выполняем венозную пункцию, заполняем пробирку RegenBCT цельной кровью, вакуум внутри пробирки позволит автоматически набрать необходимый объем крови (около 10 мл).

Фаза 2. Центрифугирование при комнатной температуре — перед началом обязательно проверить как сбалансирована центрифуга. Как только кровь собрана в пробирку RegenBCT, при необходимости наполнить уравнивающую пробирку водой. Время центрифугирования — 5 минут. Центробежная сила — 1500 g.

Фаза 3. Результаты центрифугирования — после центрифугирования кровь фракционируется, красные и белые кровяные тельца удерживаются под гелем, в то время как тромбоциты оседают на поверхности геля.

Фаза 4. Гомогенизация — убедиться, что тромбоциты полностью отделились от геля. Из прозрачной плазма должна стать мутной. Если присутствуют агрегаты тромбоцитов, их следует собрать вместе с плазмой.

Отек лица измеряли с помощью измерительной ленты в предоперационном и послеоперационном периоде на 1-е, 2-е, 3-и и 7-е сутки. Линии измерений были определены исследованием А. С. Heras et al. (2019). Линия 1 — самая задняя точка козелка до самой латеральной точки спайки губы; линия 2 — самая задняя точка козелка до точки погониона мягких тканей; линия 3 — крыло носа до угла нижней челюсти [3].

Результаты. В рамках исследования была реализована следующая научно-исследовательская программа.

Аналитический этап: проведен систематический обзор современных научных публикаций и клинических исследований; разработан оригинальный

опросник для комплексной оценки эффективности реабилитационных мероприятий.

Клинический этап: выполнены оперативные вмешательства по атипичному удалению третьих моляров; применение кинезиотейпинга и PRF-сгустков.

Мониторинговый этап: проведено динамическое наблюдение за пациентами в послеоперационном периоде; выполнен сравнительный анализ течения восстановительного процесса.

Аналитическая обработка: систематизированы полученные клинические данные; выполнена сравнительная оценка эффективности применяемых методик (рис. 1).

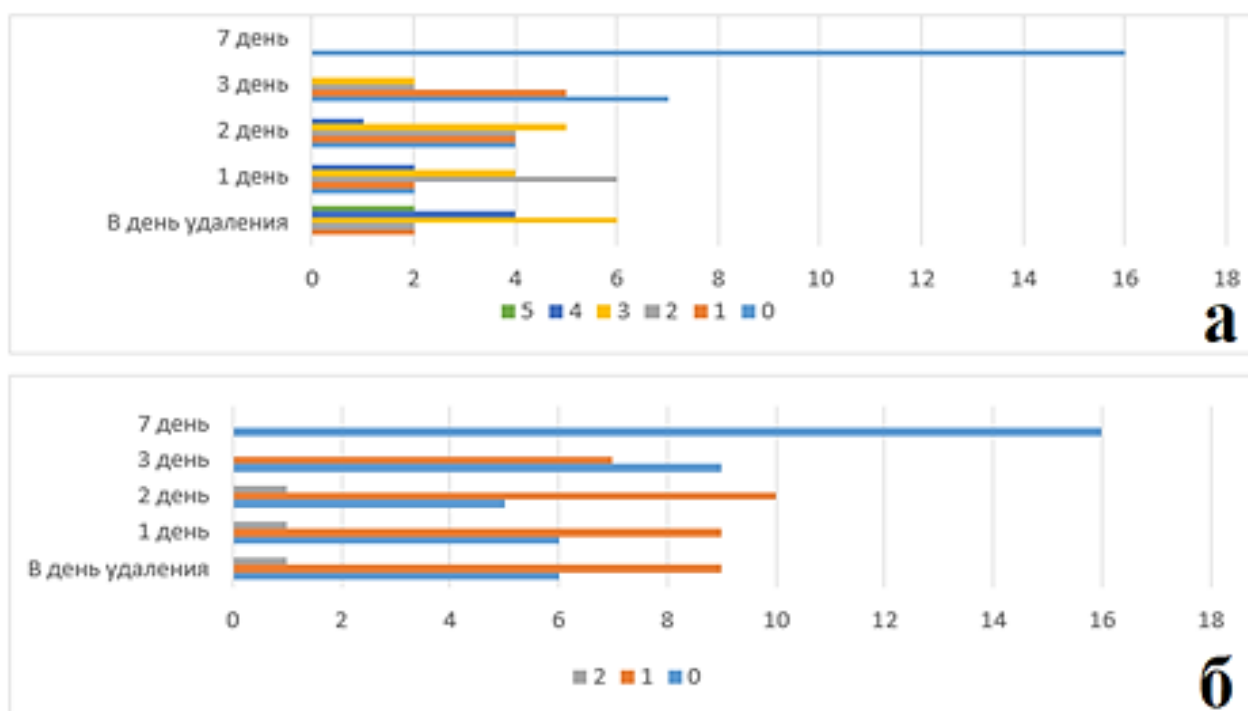


Рис. 1. Сравнительная оценка течения воспалительного процесса в динамике:

а — анализ боли в области удаленного зуба на 1-е, 2-е, 3-и и 7-е сутки после операции, где 0 — отсутствие искомого симптома, 5 — максимальное его проявление; *б* — оценка коллатерального отека на 1-е, 2-е, 3-и и 7-е сутки после операции, где 0 — отсутствие коллатерального отека, 1 — со стороны удаления; 2 — с обеих сторон

Заключение. Представленная комбинированная методика соответствует современным требованиям доказательной медицины, демонстрируя оптимальное сочетание высокой клинической эффективности, физиологичности воздействия, экономической целесообразности, практической реализуемости.

Полученные результаты создают прочную научную основу для широкого внедрения данной методики в клиническую практику стоматологических и челюстно-лицевых хирургических отделений. Дальнейшие исследования должны быть направлены на оптимизацию техник применения и оценку отдаленных результатов.

ЛИТЕРАТУРА

1. *Инновационные* технологии спортивной медицины и реабилитологии : материалы III Междунар. науч.-практ. конф., Минск, 26–27 окт. 2023 г. / Белорус. гос. ун-т физ. культуры ; редкол. : Т. А. Морозевич-Шилюк (гл. ред.) [и др.]. – Минск : БГУФК, 2023. – 232 с.
2. *Шамардин, В. В.* Опыт применения a-prf и i-PRF в повседневной практике врача-стоматолога на хирургическом амбулаторном приеме / В. В. Шамардин // Главврач Юга России. – 2017. – № 55. – URL: <https://cyberleninka.ru/article/n/opyt-primeneniya-a-prf-i-i-prf-v-povsednevnoy-praktike-vracha-stomatologa-na-hirurgicheskom-ambulatornom-prieme> (дата обращения: 16.09.2025).
3. *Additional* effects of platelet-rich fibrin on bone regeneration in sinus augmentation with deproteinized bovine bone mineral: preliminary results / Н. Tanaka [et al.] // Implant Dent. – 2015. – Vol. 24, N 6. – P. 669–774. doi: 10.1097/ID.0000000000000306.

МИНИСТЕРСТВО ЗДРАВООХРАНЕНИЯ РЕСПУБЛИКИ БЕЛАРУСЬ
КОМИТЕТ ПО ЗДРАВООХРАНЕНИЮ МИНГОРИСПОЛКОМА
УЧРЕЖДЕНИЕ ОБРАЗОВАНИЯ
«БЕЛОРУССКИЙ ГОСУДАРСТВЕННЫЙ МЕДИЦИНСКИЙ УНИВЕРСИТЕТ»
КАФЕДРА ХИРУРГИЧЕСКОЙ СТОМАТОЛОГИИ
ОО «АССОЦИАЦИЯ ОРАЛЬНЫХ И ЧЕЛЮСТНО-ЛИЦЕВЫХ ХИРУРГОВ
РЕСПУБЛИКИ БЕЛАРУСЬ»

**ПЕРСПЕКТИВНЫЕ ВОПРОСЫ
ХИРУРГИЧЕСКОЙ СТОМАТОЛОГИИ
И ЧЕЛЮСТНО-ЛИЦЕВОЙ ХИРУРГИИ, ИННОВАЦИОННЫЕ
ТЕХНОЛОГИИ И МУЛЬТИДИСЦИПЛИНАРНЫЕ РЕШЕНИЯ**

Материалы юбилейного X Национального конгресса
с международным участием «Паринские чтения 2026»

(Минск, 7–8 мая 2026 года)



Минск БГМУ 2026

ISBN 978-985-21-2235-1

© УО «Белорусский государственный
медицинский университет», 2026