

Ю. К. Малевич, Н. В. Мороз

ПЕРИНЕОЛИФТИНГ

УО «Белорусский государственный медицинский университет»

Разработана и применена новая инновационная методика хирургического восстановления среднего и нижнего этажа тазового дна в дополнении к типичной колькоперинеопластике. Представлены обоснование и техника операции, которая заключается в наложении оригинального шва и использовании нового шовного материала. Целью данной новой методики является профилактика рецидивов опущения женских половых органов, отказ от применения сетчатого эндопротеза, возможность применения у женщин репродуктивного возраста.

Ключевые слова: тазовое дно, перинеолифтинг, техника, показания.

Yu. K. Malevich, N. V. Moroz

PERINEOLIFTING

Developed and applied new innovative method of repair for the middle and lower floors of the pelvic floor in addition to the typical kolkoperineoplastike. Presents the rationale and surgical technique, which consists in imposing the original seam and use a new suture. The purpose of this new technique is prevention of recurrence omission of female genital mutilation, rejection of the use of mesh prosthesis, the opportunity to apply in women of reproductive age.

Key words: pelvic bottom, Perineolifting, technique, testimonies.

Распространенность пролапса гениталий среди женского населения достигает 34,1–56,3%, а хирургическая коррекция ОиВВПО 15% от так называемых больших гинекологических операций, занимая 3 место в структуре показаний к оперативному лечению после доброкачественных опухолей и эндометриоза [1].

Все хирургические методы лечения пролапса и опущения тазовых органов связаны с восстановлением мышц тазового дна. Во всех странах мира для этих целей используется операция колькоперинеопластика.

Однако при выполнении типичной коллоперинеопластики соединяются только отдельные пучки *m. levator ani* (верхний этаж мышц), а мышцы среднего этажа (*m. transversus perinei profundus*) и нижнего этажа (наружный слой мышц) – (*constrictor cunni*, *m. transversus perinei superficialis*) по существующей и распространенной методике соединить невозможно, из-за произошедших в них дистрофических изменений, значительного расхождения и др. Это приводит к рецидивам опущения, требует применения синтетических материалов (эндопротезов), расширению раневой поверхности операционного поля и др. неблагоприятным последствиям.

В последнее десятилетие поиск путей решения проблемы хирургического лечения пролапса гениталий не прекращается. Число предложенных методов лечения значительно увеличилось по сравнению с имеющимися в 60–90-х годах. Несмотря на большое количество и разнообразие методик оперативного лечения, частота рецидивов в настоящее время достигает 58% [2]. Это побуждает к поиску новых методов хирургического лечения ОиВВПО и использование оптимальных шовных материалов.

Обоснование и техника операции

Все хирургические методы лечения пролапса и опущения тазовых органов связаны с восстановлением мышц тазового дна.

- во всех странах мира для этих целей используется операция колькоперинеопластика.

Приводим выписки из руководств по оперативной гинекологии разных авторов.

Улисс К-(2004) «...через края леваторов накладывают ряд швов толстой рассасывающейся нитью. Обычно для полного соединения краев леваторов достаточно 5–6 швов. Избыток слизистой задней стенки влагалища иссекают. Виден треугольный дефект тканей в области промежности. У области дефекта прилежат края луковично-пещеристых мышц.... Слизистую

задней стенки влагалища ушивают до уровня задней спайки. Восстанавливают прежнее кольцо гимена... Несколько узловатых синтетических рассасывающихся нитей накладывают на края луковично-пещеристых мышц для восстановления массива промежности... Для закрытия подкожного слоя промежности и краев луковично-пещеристых мышц используется тот же шов, которым закрывалась задняя стенка влагалища.»

Кулаков В. И. с соавт (1998) Краснопольский В. И. с соавт (2010)

«леваторы обнажают. Круглой и толстой иглой захватывают края ножек леваторов с обеих сторон в верхней части раны... Отступя 1–1,5 см. от первого шва, накладывают второй и затем третий швы ближе к анальному отверстию... Затем соединяют края леваторов посредством завязывания ранее наложенных лигатур... Во избежание образований пустых пространств на рану промежности накладывают дополнительные швы... Соединяют края раны промежности.»

Персианинов Л. С.(1971) Рембез И. Н. (1985)

«... В большинстве случаев леваторы не выделяют из фасций, соединяя мышцы вместе с покрывающими их фасциями.. Крайя влагалищной раны зашивают непрерывным кетгутовым швом почти до задней спайки. Затем завязывают швы, соединяющие леваторы. Продолжают непрерывный шов с влагалища на подкожную клетчатку. На кожу промежности накладывают узловатые шелковые швы».

Хирш с соавт (1999) «... производят ушивание леваторов в нижней трети влагалища для коррекции их расхождения у больных с пролапсом, сужения уrogenитального промежутка, и восстановления перинеального изгиба влагалища... Леваторы не выделяют, подтягивают кверху и сводят 2–3 швами без натяжения.. Над леваторами и особенно каудальнее от них ткани промежности ушивают с помощью медленно рассасывающихся швов 2–0. Кожу промежности ушивают непрерывным внутрикожным швом.»

Вместе с тем известно, что тазовое дно состоит из трех слоев мышц.

- при выполнении типичной коллоперинеопластики соединяются только отдельные пучки *m. levator ani* (верхний этаж мышц), а мышцы среднего этажа (*m. transversus perinei profundus*) и нижнего этажа (наружный слой мышц) – (*constrictor cunni*, *m. transversus perinei superficialis*) по существующей и распро-

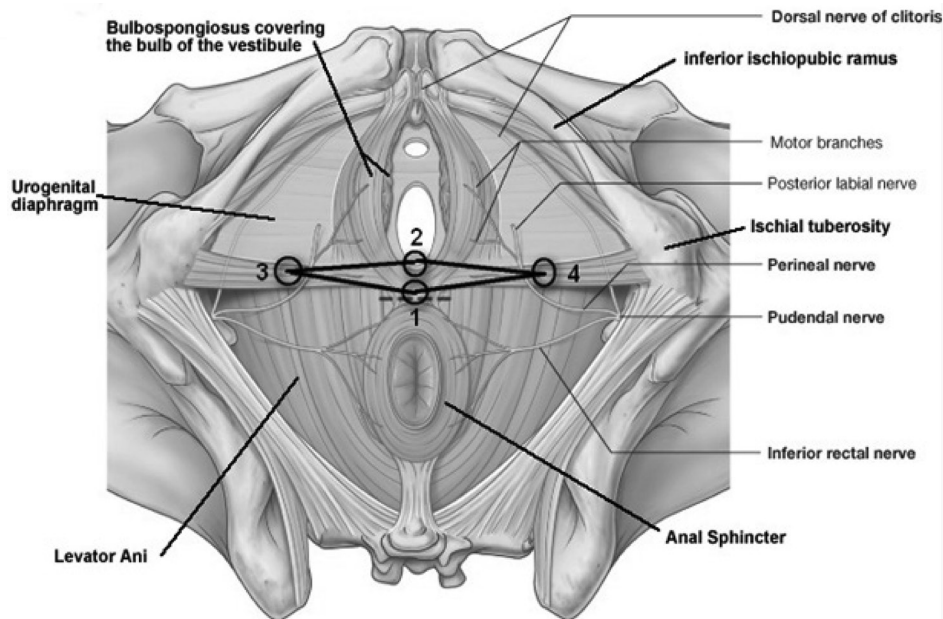


Рис 1.

страненной методике соединить невозможно, из-за произошедших в них дистрофических изменений, значительного расхождения и др.

– это приводит к рецидивам опущения, требует применения синтетических материалов (эндопротезов), расширению раневой поверхности операционного поля и др. неблагоприятным последствиям

Принципиальные технические моменты разработанной нами методики (рис. 1):

1. наложения оригинального ромбообразного шва

2. применение монофиламентных длительно рассасывающихся нитей (180–210 дней) Ergon Est, Дар-вин моно EDT-414-KMSAH.

Длительно рассасывающаяся нить создает фиброзную реакцию, которая приводит к образованию так называемого «вторичного вектора тяги», который остается даже после полного рассасывания нити, а также образует своеобразный соединительнотканый каркас в области тазового дна.

Ромбообразная форма шва обусловлена следующими обстоятельствами:

а) мышцы среднего и наружного слоя тазового дна – парные

б) При несостоятельности тазового дна наиболее существенно страдает сухожильный центр

в) При разрывах промежности – центральные концы парных мышц сокращаются, расходятся по направлению к седалищным буграм.

Показания:

1. Репродуктивный возраст

2. рецидив опущения половых органов

3. отказ или противопоказания для применения сетчатого эндопротеза

4. как дополнение к типичной кольпо – перинеопластике.

Техника операции

Производится типичная кольпоперинеопластика до этапа соединения леваторов посредством отдельных швов включительно. Затем производят надрезы кожи по 2,0 см по обе стороны от задней спайки по направлению к седалищным буграм. Надрезы кожи производят скальпелем. В эти разрезy, а также через условные точки на не ушитых ранах влагалища и промежности проводят монофиламентную синтетическую рассасывающуюся

нить длительного срока рассасывания с насечками Дар-вин моно EDT-414-KMSAH компании ООО «ЭРГОН ЭСТ» по часовой стрелке. Нить проводится через волокна поверхностной глубокой и поверхностной поперечной мышцы промежности, создавая «каркас» в виде ромба. Концы нити связывают без чрезмерного натяжения, дополнительно участвуя в формировании правильной анатомии тазового дна и входа во влагалище. Края разрезов влагалища и промежности восстанавливают непрерывными швами. Латеральные надрезы на коже ушивают полифиламентной синтетической рассасывающейся нитью среднего срока рассасывания USP 2/0 швами.

Примечание: локализация надрезов на коже и выбор условных точек по линии разрезов влагалища и промежности определяется строго индивидуально зависимости от выраженности и степени нарушения анатомо-физиологических соотношений промежности и вульвы

Разработанную нами методику мы применили у 36 женщин в отделении оперативной гинекологии 6 ГКБ в возрасте 41–65 лет, оперированных по поводу различных степеней опущения гениталий. Все операции и послеоперационный период протекали без осложнений. Наблюдение в течение 6–12 мес. после операции свидетельствует о выраженном клиническом эффекте (состоятельность тазового дна) и существенном улучшении качества жизни у всех пациенток.

Клинический пример

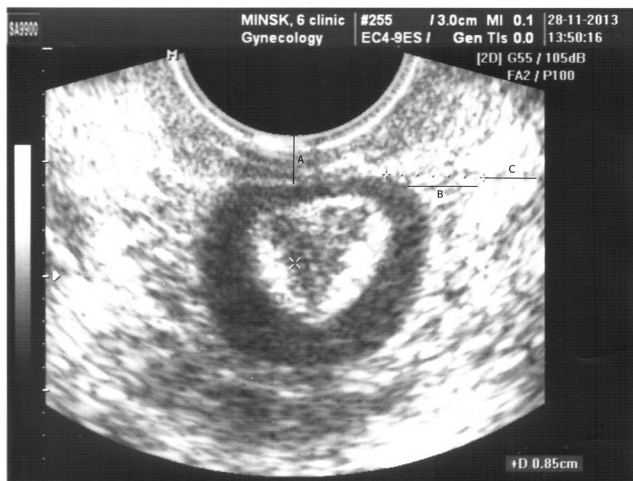
Пациентка Щ. 50 лет, направлена на консультацию для решения вопроса об оперативном лечении. Жалобы на дискомфорт при половой жизни, обильные бели из половых путей, часто возникающие кольпиты, дискомфорт при половой жизни.

В анамнезе беременностей – 4, родов – 2, аборт – 2.

В родах крупный плод (3800,0–4200,0), травма промежности, заживление вторичным натяжением, с формированием влагалищно-прямокишечного свища. В анамнезе 2 пластические операции на промежности и прямой кишки в 1993, 1994 г.

Предполагаемые причины заболевания: родовая травма тазового дна.

Диагноз: недостаточность мышц тазового дна, деформация промежности, зияние половой щели, опущение задней стенки влагалища 1-ой степени.



Неполное выпадение матки

A - высота сухожильного центра промежности (0,65 см)
 B - наличие диастаза мышц в области сухожильного центра.
 C - ширина мышечных пучков (истончение) - 0,73 см.

До операции

Заключение: показано оперативное лечение в объеме кольпоперинеолеваторопластики, перинеолифтинга.

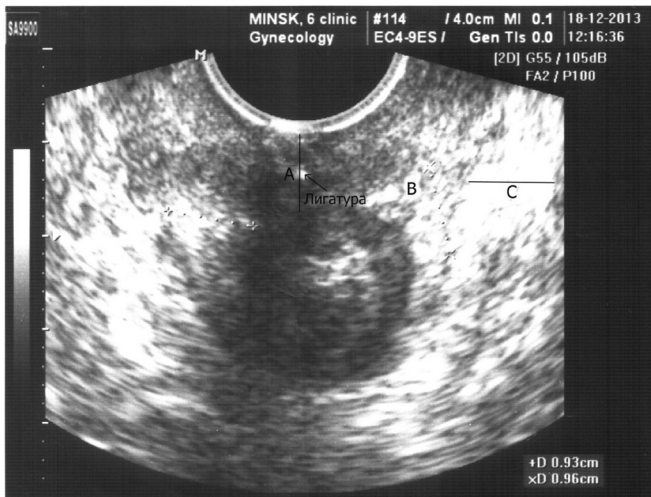Во время предоперационной подготовки проведено обследование.: Выявлено, что чистота влагалища соответствует III ст., титр лактобацилл составляет 10^1 – 10^2 КОЕ/мл, что свидетельствует о резко выраженном дисбактериозе влагалища. В посевах выделений из влагалища выделены культуры кишечной палочки и гемолитического стрептококка. Проведена санация влагалища.

Послеоперационный период прошел без осложнений, заживление первичным натяжением. Клинические анализы после операции в пределах нормы. Выписана пациентка на 5ые сутки в удовлетворительном состоянии.

Контрольный осмотр через 4 месяца показал, что жалоб нет, качество жизни улучшилось значительно. Чистота влагалищного мазка соответствовала II ст. Титр ЛБ составил 10^6 КОЕ/мл. При осмотре гениталий: половая щель сомкнута, на натуживание не реагирует; слизистая преддверия и влагалища не изменена, стенки влагалища сомкнуты.

Заключение: косметический и функциональный эффект от оперативного лечения полный.

По этическим соображениям в качестве иллюстрации приводим только результаты УЗИ до и после операции.



A - Высота сухожильного центра 1,2 см.
 B - Отсутствие диастаза мышечных пучков.
 C - Ширина мышечных пучков (0,93; 0,96 см)

После операции

Таким образом, разработанная нами методика основана на анатомо-физиологических особенностях промежности при опущениях и выпадениях половых органов, направлена на укрепление мышц среднего этажа (m. transversus perinei profundus) и нижнего этажа (наружный слой мышц) – (constrictor cunni, m. transversus perinei superficialis), не исключает восстановление (при необходимости) m. levator ani, дополняет эту повсеместно применяемую операцию

Литература

1. Краснополский, В. И.. Комбинированное лечение больных с опущением и выпадением внутренних половых органов и недержанием мочи с применением антистрессовых технологий. – Рос. вестник акушера-гинеколога. – 2004. – № 1. – С. 61–64.
2. Кулаков, В. И., Селезнева Н. Д., Краснополский В. И.. Оперативная гинекология – М.: МЕДИЦИНА, 1990. С. 299.
3. Персианинов, Л. С. «Оперативная гинекология», М., 1971, 552 с.
4. Рембез, И. Н. «Оперативная гинекология», Киев, 1985, 256 с.
5. Улисс, К. «Атлас оперативной гинекологии», М, 2004, 526 с.
6. Хирш, Х. А., Кейзер О., Икл Ф. А. Оперативная гинекология: Атлас: пер. с англ./ Под ред. В. И. Кулакова, И. В. Федорова. – М.: ГЭОТАР МЕДИЦИНА, 1999. С. 243.

Поступила 10.12.2014 г.