

УЧРЕЖДЕНИЕ ОБРАЗОВАНИЯ
«БЕЛОРУССКИЙ ГОСУДАРСТВЕННЫЙ МЕДИЦИНСКИЙ
УНИВЕРСИТЕТ»

УДК 618.11:616-072.1-089.844

ЕЛИСЕЕНКО
Людмила Николаевна

**РЕКОНСТРУКТИВНАЯ ЭНДОСКОПИЧЕСКАЯ ХИРУРГИЯ И
КОМБИНИРОВАННЫЙ ПОДХОД К НОРМАЛИЗАЦИИ
ЦИТОКИНОВОГО БАЛАНСА В ЛЕЧЕНИИ
ЭНДОМЕТРИОЗА ЯИЧНИКОВ**

Автореферат

диссертации на соискание ученой степени
кандидата медицинских наук

по специальности 14.01.01 – акушерство и гинекология

Минск 2015

Научная работа выполнена в учреждении образования «Витебский государственный ордена Дружбы народов медицинский университет».

**Научный
руководитель:**

Дивакова Татьяна Семеновна, доктор медицинских наук, профессор, заведующий кафедрой акушерства и гинекологии факультета повышения квалификации и переподготовки кадров учреждения образования «Витебский государственный ордена Дружбы народов медицинский университет».

**Официальные
оппоненты:**

Сидоренко Валентина Николаевна, доктор медицинских наук, профессор, профессор кафедры акушерства и гинекологии учреждения образования «Белорусский государственный медицинский университет»,

Гутикова Людмила Витольдовна, доктор медицинских наук, профессор, заведующий кафедрой акушерства и гинекологии учреждения образования «Гродненский государственный медицинский университет».

**Оппонирующая
организация:**

государственное учреждение «Республиканский научно-практический центр «Мать и дитя».

Защита состоится 27 мая 2015 года в 12⁰⁰ на заседании совета по защите диссертаций Д 03.18.01 при учреждении образования «Белорусский государственный медицинский университет» по адресу: 220116, г. Минск, пр-т Дзержинского, 83, e-mail: uchsovet@bsmu.by, тел. 272 55 98.

С диссертацией можно ознакомиться в библиотеке учреждения образования «Белорусский государственный медицинский университет».

Автореферат разослан « » апрель 2015 года.

Ученый секретарь совета
по защите диссертаций,
кандидат медицинских наук



О.Н. Волкова

ВВЕДЕНИЕ

Рост числа патологических состояний, таких как снижение овариального резерва, утрата фертильности, ранняя менопауза связан с хирургическим лечением эндометриоза яичников у женщин репродуктивного возраста [Адамян Л.В. 2012, Lousse J.C. 2012]. В структуре генитального эндометриоза частота эндометриоидных кист яичников достигает 59 %, в структуре женского бесплодия 50 % [Краснопольская В.И. 2011]. Проблема восстановления репродуктивной функции у пациентов с эндометриоз-ассоциированным бесплодием остается крайне актуальной [Давыдов А.И. 2012, Сафронова Д.А. 2011].

Несмотря на значительное количество исследований, посвященных различным аспектам эндометриоза, до сих пор остаются невыясненными многие этиопатогенетические механизмы, лежащие в основе возникновения и функционирования эндометриоидных гетеротопий [Пересада О.А. 2009]. Взгляды на причины бесплодия при эндометриозе также противоречивы. Мультифакторная теория развития эндометриоза предусматривает важнейшую роль в прогрессировании болезни перитонеальной жидкости, содержащей высокий уровень активированных макрофагов и продуцируемых ими цитокинов [Гаспарян С.А. 2007, Vulun S.E. 2009, Lousse J.C. 2012]. Цитокины продуцируют факторы роста и влияют на брюшину через систему матричных металлопротеиназ, регулируя процесс эктопического внедрения ткани эндометрия и развития эндометриоза. Нормализация цитокинового баланса для подавления роста эктопических очагов, снижения местной воспалительной реакции и восстановления фертильности является важным звеном в лечении пациентов с эндометриозом гениталий [Солодовникова Н.Г. 2006, Hayashi A. 2012].

В настоящее время обсуждаются проблемы снижения функционального состояния яичников вследствие хирургической травмы [Давыдов А.И. 2011, Мусаев Р.Д. 2011, Laschke M.W. 2011]. С одной стороны, лапароскопическое удаление очагов эндометриоза в яичниках улучшает течение патологии, с другой стороны, повреждение тканей гонад механически и электрической энергией предопределяет снижение овариального резерва и формирование спаечного процесса [Li S.Z. 2009].

Таким образом, высокая частота эндометриоидных кист яичников и эндометриоз-ассоциированного бесплодия у женщин репродуктивного возраста, проблема восстановления фертильности после эндохирургического лечения диктует необходимость исследования данной проблемы с современных позиций.

ОБЩАЯ ХАРАКТЕРИСТИКА РАБОТЫ

Связь работы с крупными научными программами и темами.
Диссертационное исследование выполнено в рамках научно-исследовательской

работы УО «Витебский государственный ордена Дружбы народов медицинский университет» «Оптимизация реконструктивных и малоинвазивных оперативных методов лечения и ведения периоперационного периода при гинекологической патологии», № государственной регистрации 20130058 от 01.02.2013.

Цель исследования. Совершенствовать подходы к лечению пациентов с эндометриоидными кистами яичников на основе использования реконструктивной эндоскопической хирургии, методов профилактики спаечного процесса и нормализации цитокинового баланса для сохранения овариального резерва.

Задачи исследования

1. Изучить клинико-anamнестические, сонографические особенности формирования эндометриоидных кист яичников и эндометриоз-ассоциированного бесплодия.

2. Исследовать состояние овариального резерва яичников у пациентов с эндометриоидными кистами яичников до и после эндохирургического лечения на основе ультразвукового исследования гонад, оценки уровня гормонов крови и антимюллера гормона.

3. Выявить активность воспалительной реакции организма при эндометриоидных кистах яичников по данным доплеровского исследования кровотока гонад, баланса цитокинов перитонеальной жидкости, агрегации тромбоцитов крови.

4. Разработать и внедрить комбинированный подход к лечению эндометриоидных кист яичников у пациентов с бесплодием и нереализованной репродуктивной функцией на основе реконструктивной эндохирургии, противоспаечного барьера, фибринолитика, дифференцированной гормонотерапии. Оценить эффективность комбинированного лечения, степень восстановления цитокинового баланса и сохранения овариального резерва.

Научная новизна. Впервые установлено, что при развитии эндометриоидных кист яичников у женщин репродуктивного возраста в 26 – 30 % случаев формируется ухудшение фертильности за счет снижения овариального резерва и достижения значимого падения у 85 % после хирургического лечения методом цистэктомии. Определены критерии диагностики умеренно сниженного и низкого овариального резерва у пациентов с эндометриозом яичников в репродуктивном возрасте для выбора метода лечения с целью сохранения репродуктивной функции. Для умеренно сниженного овариального резерва характерно: эстрадиол 380,87 (95 % ДИ 316,86÷444,88) пмоль/л, ФСГ – 9,62 (95 % ДИ 7,17÷12,07) мМЕ/мл, АМГ крови – 1,81 (95 % ДИ 1,44÷2,18) нг/мл, тестостерон – 1,26 (95 % ДИ 0,61÷1,910) нмоль/л, уровень ЛГ – 8,31 (95 % ДИ 6,17÷10,45) мМЕ/мл, FI – 21,71 (95 % ДИ 17,57÷25,85). Для низкого овариального резерва характерно: эстрадиол - 261,85 (95 % ДИ 171,06÷352,64) пмоль/л, ФСГ –

59,0 (95% ДИ 12,68÷119,68) мМЕ/мл, уровень АМГ крови - 1,18 (95% ДИ 0,43÷1,43) нг/мл, тестостерона – 0,65 (95 % ДИ 0,21÷1,41) нмоль/л, ЛГ – 25,14 (95% ДИ 4,21÷46,07) мМЕ/мл, FI – 20,36 (95 % ДИ 17,87÷22,87).

Доказано, что бесплодие у пациентов с эндометриозом яичников основано не только на снижении овариального резерва, но и на дисбалансе цитокинов (повышение Ил – 1бета 4,8 раза и Ил – 10 в 4,6 раза) перитонеальной жидкости, определяющем воспалительную реакцию в тканях гениталий, активное функционирование очагов эндометриоза, гиперагрегацию тромбоцитов, изменение кровообращения в гонадах.

Впервые предложен метод комбинированного лечения пациентов с эндометриозом яичников на основе реконструктивной эндохирургии при щадящей редукции эндометриоидных кист яичников, интраоперационного использования противоспаечной мембраны, применения фибринолитика и дифференцированной супрессивной терапии в постоперационном периоде, что обеспечило сохранение овариального резерва у 94,1 % пациентов, кровоснабжение гонад, повышение фертильности в 2,6 раза и снижение рецидива эндометриоза в 3,6 раза.

Объект и предмет исследования. Объект исследования – 91 пациент с эндометриоидными кистами яичников и 20 практически здоровых женщин репродуктивного возраста.

Предметом исследования явились эндохирургическое лечение при эндометриоидных кистах яичников, цитокиновый баланс перитонеальной жидкости, агрегация тромбоцитов, овариальный резерв, уровень гормонов в крови, уровень антимюллерового гормона.

Положения, выносимые на защиту

1. Эндометриоидные кисты яичников у женщин репродуктивного возраста сопровождаются умеренным снижением овариального резерва в 25 – 35% случаев. После цистэктомии методом лапароскопии овариальный резерв снижается у 85,0 %, что предопределяет необходимость пересмотра объема эндохирургического вмешательства.

2. Эндометриоз яичников способствует формированию бесплодия за счет снижения овариального резерва и наличия воспалительной реакции во внутренних половых органах и брюшине малого таза посредством повышения уровня синтеза цитокинов (Ил – 1бета и Ил – 10 в 4 – 5 раз), гиперагрегации тромбоцитов, нарушения кровотока в яичниковых сосудах.

3. Разработанный комбинированный метод лечения пациентов с эндометриоидными кистами яичников на основе реконструктивной эндохирургии наружного эндометриоза, интраоперационного использования противоспаечной мембраны, локального применения фибринолитика и дифференцированной супрессивной гормонотерапии, способствует нормализации баланса цитокинов

перитонеальной жидкости, кровоснабжения гонад, сохранению овариального резерва в 98,0 % случаев, повышению фертильности в 2,6 раза и снижению рецидива эндометриоза в 3,6 раза.

Личный вклад соискателя ученой степени. Клиническая часть работы выполнена в гинекологическом отделении УЗ «Витебский областной клинический специализированный центр». Соискатель совместно с научным руководителем определил цель и задачи исследования, самостоятельно провел набор, обследование и наблюдение пациентов в периоперационном периоде. Автор принял участие в 102 операциях совместно с научным руководителем в качестве хирурга и ассистента. Выполнено лично ультразвуковое исследование гениталий до и после эндохирургического лечения, лично проведена предоперационная подготовка и реабилитация пациентов, оценены ближайшие и отдаленные результаты. Выполнен забор крови и перитонеальной жидкости для оценки агрегации крови и уровня интерлейкинов. Результаты обследования женщин с эндометриодными кистами яичников представлены в статьях [1, 2, 3] и материалах конференций [5, 7, 9, 12, 14] (вклад диссертанта 97 %). Методика и данные сонографии органов малого таза с эндометриодными кистами яичников до и после оперативного вмешательства, особенности ведения периоперационного периода изложены в статьях [1, 3] и материалах конференций [4, 8, 10, 11, 12, 13] (вклад диссертанта 100 %). Эффективность комбинированного эндохирургического лечения эндометриодных кист яичников с целью повышения фертильности и снижения рецидива эндометриоза освещена в статьях [1, 3] и материалах конференций [6, 7, 11, 12, 14] (вклад диссертанта 97 %). Автором самостоятельно сформирована электронная база данных обследованных пациентов, проведена статистическая обработка материала, анализ и теоретическое обобщение полученных результатов, подготовка иллюстраций, формулировка выводов, разработка практических рекомендаций.

Апробация результатов диссертации и информация об использовании результатов. Основные результаты диссертационной работы доложены и обсуждены на 67-й, 68-й, 69-й научных сессиях университета «Достижения фундаментальной, клинической медицины и фармации» (г. Витебск, 2012, 2013, 2014); на 65-й итоговой научно-практической конференции студентов и молодых ученых «Актуальные вопросы современной медицины и фармации» (г. Витебск, 2013), Республиканской научно-практической конференции «Современные подходы к хирургии тазового дна и тазовых органов» (г. Витебск, 2013), Республиканской научно-практической конференции с международным участием «Современные перинатальные медицинские технологии в решении проблем демографической безопасности» (г. Минск, 2014).

По теме диссертации Министерством здравоохранения Республики Беларусь утверждена инструкция по применению «Метод реабилитации

репродуктивной функции при эндохирургическом лечении пациентов с наружным эндометриозом гениталий», регистрационный № 016-0214 от 06.06.2014 [15], которая внедрена в лечебно-диагностический процесс УЗ «Витебский областной клинический родильный дом», УЗ «Витебский областной специализированный центр», филиалов УЗ «Витебская городская акушерско-гинекологическая поликлиника», ГУЗ «Полоцкая центральная городская больница», ГУ «Республиканский научно-практический центр радиационной медицины и экологии человека», в учебный процесс кафедры акушерства и гинекологии ФПК и ПК УО «Витебский государственный ордена Дружбы народов медицинский университет», что подтверждено 8-и актами.

Опубликование результатов диссертации. По теме диссертации опубликованы 3 статьи в научных журналах, соответствующих пункту 18 Положения о присуждении ученых степеней и присвоении ученых званий в Республике Беларусь, общим объемом 2,04 авторских листа; 11 статей в сборниках научных трудов общим объемом 2,1 авторских листа, инструкция по применению 0,46 авторских листа. Общий объем опубликованных материалов – 4,60 авторских листа.

Структура и объем диссертации. Диссертация состоит из введения, общей характеристики работы, основной части, состоящей из 5 глав (аналитического обзора литературы, описания материалов и методов исследования, 3 глав собственных исследований), заключения, состоящего из выводов и рекомендаций по практическому использованию результатов, а также библиографического списка (116 русскоязычных и 121 иностранных источника информации), 14 собственных публикаций автора. Диссертация изложена на русском языке на 100 страницах машинописного текста, иллюстрирована 30 рисунками и 24 таблицами. Основная часть работы занимает 88 страниц, рисунки – 13 страниц, таблицы – 9 страниц, библиографический список – 18 страниц, приложения – 15 страниц. Общий объем диссертации – 134 страницы.

ОСНОВНОЕ СОДЕРЖАНИЕ РАБОТЫ

Проведено обследование и наблюдение 111 женщин. В основную группу (I) вошли пациенты с эндометриоидными кистами яичников в возрасте $29,6 \pm 5,2$ г, которые подверглись хирургическому лечению методом лапароскопии (91 человек). В группу сравнения (II) вошли пациенты в возрасте $30,9 \pm 4,7$ г, которым была произведена диагностическая лапароскопия по поводу бесплодия или добровольной хирургической стерилизации (20 человек). Основная группа была разделена на две подгруппы в зависимости от метода лечения: IA – подгруппа – (51 пациент) был использован метод комбинированного лечения на основе реконструктивной эндохирургии наружного эндометриоза, щадящей редукцией эндометриоидной кисты, интраоперационного использования противоспаечной

мембраны, применение фибринолитика и дифференцированной гормонотерапии в постоперационном периоде и ИБ – подгруппа (40 пациентов) – произведено лапароскопическое удаление эндометриоидной кисты яичника с частичной резекцией и коагуляцией ткани яичника. Проведено динамическое клиническое, лабораторное и инструментальное обследование пациентов.

Определяли уровень гормонов крови (фолликулостимулирующий гормон, лютеинизирующий гормон, эстрадиол, прогестерон, тестостерон) гамма-счетчиком «WIZARD 1470», Wallac (Швеция) с использованием радиоиммунных наборов производства Института биоорганической химии Национальной Академии Наук Республики Беларусь: ИРМА-ЛГ-СТ, ИРМА-ФСГ-СТ, РИА-ТЕСТОСТЕРОН-СТ, РИА-ЭСТРАДИОЛ-СТ, РИА-ПРОГЕСТЕРОН-СТ. Исследование уровня антимюллерового гормона (АМГ) в сыворотке крови вычисляли с помощью набора Anti-Mullerian Hormone / Mullerian-Inhibitory Substance производство, Германии. Сонографию малого таза с оценкой параметров кровотока яичника и маточных сосудов осуществляли на аппаратах «Voluson 730 Expert», «LOGIQ 500 PRO». Уровень Ил – 1бета и Ил – 10 в перитонеальной жидкости определяли с помощью реагентов для иммуноферментного анализа Ил – 1бета и Ил – 10 производства ЗАО «Вектор–Бест», Россия. Агрегацию тромбоцитов крови исследовали с помощью анализатора агрегации тромбоцитов AP 2110 Республики Беларусь.

Эффективность лечения и оценку овариального резерва пациентов с эндометриоидными кистами яичников оценивали спустя 1, 3, 6 и 12 месяцев.

Статистический анализ полученных данных проводили с помощью компьютерной базы данных MS Excel, программы «Bio Stat 1998 4.03», пакета прикладных программ «Statistica 6.0». Использованы параметрические и непараметрические методы анализа. Достоверность различий в группах была принята при уровне статистической значимости $p < 0,05$. Определяли относительный риск (ОР) развития событий, доверительный интервал (ДИ). Таблиц сопряженности. Произведен дискриминантный анализ по методу Варда с использованием «Манхэттенской метрики», критерии Фишера.

РЕЗУЛЬТАТЫ ИССЛЕДОВАНИЯ

Проведенное клинико-лабораторное и специальное обследование пациентов с эндометриоидными кистами яичников показало, что у 1/3 из них патология протекала бессимптомно, у остальных 68,1 % ($\chi^2=26,63$; $p < 0,001$) проявлялась хронической тазовой болью, диспареунией 47,3 % ($\chi^2=15,43$; $p < 0,001$), снижением либидо 29,7 % ($\chi^2=7,84$; $p=0,01$) и астеноневротическим синдромом 42 % ($\chi^2=14,85$; $p < 0,001$), наличие эндометриоидных кист яичников сопровождалось гиперменореей у 35,2 % ($\chi^2=9,88$; $p=0,002$) пациентов, дисменореей – у 44,0 % ($\chi^2=13,74$; $p=0,002$).

Эндометриоз яичников сочетался с бесплодием у 64,8 % пациентов, с аденомиозом у 41,8 %, с эндометриозом брюшины у 89,0 %, глубоким эндометриозом у 11,0 %, спаечным процессом малого таза у 93,4 %, что свидетельствует о значимости эндометриоза яичников в нарушении репродуктивной функции женщин.

Оценка овариального резерва по данным гормонального и ультразвукового исследования перед хирургическим лечением показало, что в 1А – подгруппе сниженный овариальный резерв имел место у 29,4 %, в 1Б – подгруппе у 30,0 %, в контрольной у 5,0 % ($\chi^2=5,29$; $p=0,021$).

Уровень цитокинов перитонеальной жидкости до оперативного вмешательства, был выше: Ил – 1бета в 4,8 раз 22,14 (17,45;28,70) пкг/мг, а Ил – 10 в 4,6 раза 45,88 (33,98;65,43) пкг/мг, по сравнению с контрольной группой ($p<0,001$). Ил – 1бета индуцирует синтез простагландинов, факторов роста, стимулирует пролиферацию фибробластов, накопление коллагена и образование фибриногена, стимулирует пролиферацию В-клеток и индукцию образования аутоантител, является активатором ангиогенеза, обеспечивая пролиферацию эндометриоидных гетеротопий. При эндометриозе яичников и наружном эндометриозе имеет место выраженная воспалительная реакция в тканях, обусловленная дисбалансом цитокинов и нарушением кровоснабжения органов малого таза. При анализе сосудисто-тромбоцитарного звена у пациентов с эндометриоидными кистами диагностирована гиперагрегация на основании повышения степени агрегации 86,5 (79,5;93,4) % и скорости агрегации тромбоцитов 50,7 (43,7;71,4) %/мин, снижении времени агрегации 4,4 (2,2;6,1) мин. и повышение количества тромбоцитов 278,6 (251,3;377,4) 10^9 /л. в сравнении с контрольной группой ($p<0,005$).

Лапароскопия оказалась более информативна в диагностике эндометриоза яичников в сравнении с сонографией органов малого таза. Так, по данным УЗИ до операции двусторонние эндометриоидные кисты яичников диагностированы у 17,6 % пациентов, тогда как по данным лапароскопии – у 40,7 %, что было связано с различными акустическими вариантами эндометриоидных кист при их длительной персистенции, сращениями с окружающими структурами. Спаечный процесс в малом тазу диагностировали у 93,4 % пациентов при эндометриозе яичников. Чаще отмечена II – III стадия спаечного процесса у 91,7 %, согласно классификации A.W. Peters (1992).

У 93,3 % пациентов с бесплодием и эндометриоидными кистами яичников по данным лапароскопии констатирована проходимость маточных труб, что свидетельствует о большей значимости локальной воспалительной реакции в малом тазу для препятствия зачатию, а не анатомического изменения тканей маточных труб.

Для сохранения овариального резерва и повышения вероятности зачатия

разработан комбинированный метод лечения. На первом этапе производили лапароскопическое вскрытие и опорожнение эндометриоидной кисты, ревизию стенок, биопсию и точечную коагуляцию в целях гемостаза зоны рассечения. Операцию завершали аппликацией противоспаечным барьером зоны хирургического вмешательства. В послеоперационном периоде назначали фибринолитический препарат на 10 – 12 дней ректально и супрессивную гормонотерапию в течение 6 месяцев Диеногестом (36 пациентам) или Леупролид ацетатом (15 пациентам). Восстановление секреторной трансформации эндометрия перед планируемым зачатием осуществляли Дидрогестероном.

Нормализация баланса цитокинов перитонеальной жидкости после комбинированного оперативного лечения представлена в таблице 1.

Таблица 1. – Оценка цитокинов ПЖ у пациентов с эндометриозом яичников до и после оперативного вмешательства

| | | 1А – подгруппа n = 25 | 1Б – подгруппа n = 14 |
|-----------------------|----------------|--------------------------|--------------------------|
| Ил – 1бета, пкг/мг | До операции | 24,51 (19,96;28,70) | 19,54 (16,78;23,80) |
| | После операции | 13,65 (11,80;16,40)* | 18,50 (15,12;20,80) |
| Ил – 10, пкг/мг | До операции | 46,60 (32,07;65,43) | 44,83 (36,36;62,32) |
| | После операции | 21,60 (16,68;31,70)* | 40,19 (33,78;58,16) |

Примечание 1. – $p < 0,005$ значимо внутри подгруппы

Примечание 2. – в таблице представлены средние данные, рассчитаны по медиане (1-й и 3-й квартиль)

Анализ уровня Ил – 1бета в 1А – подгруппе в послеоперационном периоде показал, что отмечено статистически значимое снижение Ил – 1бета ($p < 0,001$), так среднее снижение составило 14,3 (95 % ДИ 11,8 ÷ 17,32) пкг/мг. В 1Б – подгруппе Ил – 1бета статистически значимого снижения не выявлено ($p = 0,25$). Анализ изменения Ил – 10 после оперативного лечения показал, что в 1А – подгруппе отмечено статистически значимое снижение Ил – 10 ($p < 0,001$), так показатель среднего снижения составил 26,61 (95 % ДИ 21,04 ÷ 32,18) пкг/мг. В 1Б – подгруппе статистически значимого снижения не отмечено ($p < 0,25$).

Исследование динамики агрегатограммы у пациентов на 5 – 6 сутки после хирургической лапароскопии, показал, что комбинированный метод лечения нормализовал сосудисто-тромбоцитарное звено за счет снижения на 15,4 (95 % ДИ 12,6 ÷ 18,3) % степени агрегации и на 18,9 (95 % ДИ 14,4 ÷ 23,3) % скорости агрегации и увеличения на 2,2 (95 % ДИ 1,6 ÷ 2,8) % времени, при $p < 0,001$.

Дисперсионный анализ с повторными измерениями значимости метода лечения выявил, что комбинированный метод лечения является наиболее эффективным методом в сравнении с цистэктомией для нормализации

цитокинового баланса (на основе анализа Ил – 1бета – $F=22,01$ и Ил – 10 – $F=23,63$, $p<0,001$) и нормализации сосудисто-тромбоцитарного звена (на основе анализа степени агрегации – $F=26,82$, скорости агрегации – $F=14,08$, при $p<0,001$).

Для снижения частоты рецидива эндометриоза и повышения фертильности назначали супрессивную пост-операционную гормонотерапию: «Леупролид ацетат» 3,75 мг в/мышечно через 28 дней 6 месяцев при эндометриозе яичников с нормальным овариальным резервом и наружном генитальном эндометриозе; «Диеногест» 2 мг ежедневно 6 месяцев – при умеренно сниженном и низком овариальном резерве, в случае повторных операций на гонадах, по поводу рецидива эндометриоза яичников, при двусторонних эндометриоидных кистах яичников.

Анализируя овариальный резерв выявлено, что достоверно значимое ухудшение овариального резерва отмечено у пациентов после лапароскопической цистэктомии в сравнении с комбинированным щадящим эндоскопическим лечением (М-П $\chi^2=20,05$; $p<0,001$), что отражено на диаграмме.

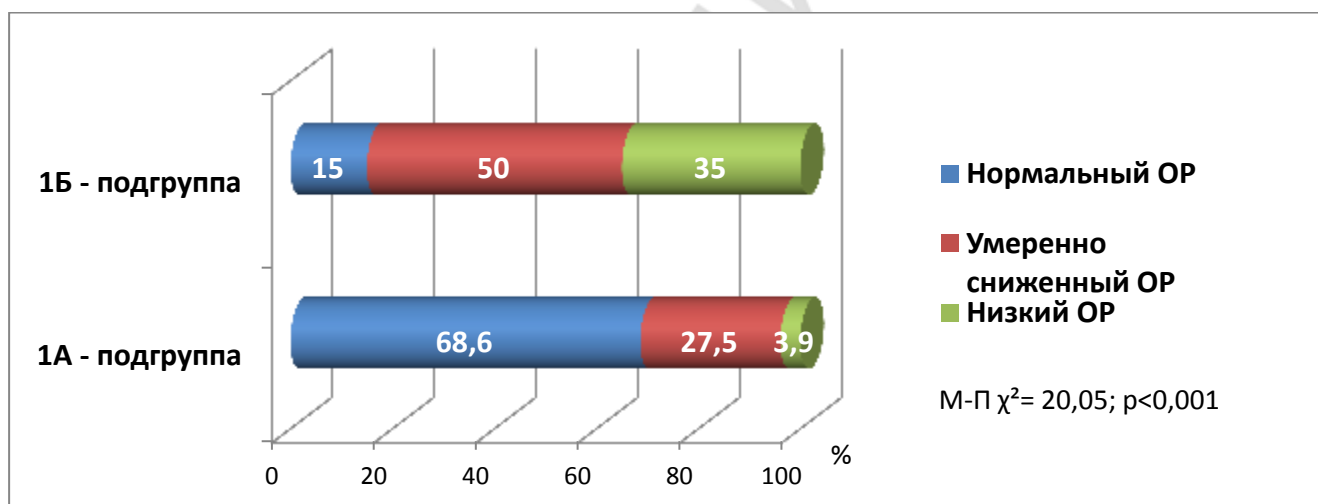


Рисунок 1. – Диаграмма состояния овариального резерва после лечения у пациентов с эндометриозом яичников

Таким образом, удаление эндометриоидной кисты с резекцией части яичника и последующей коагуляцией тканей приводит к необратимым последствиям для пациента, а именно к снижению овариального резерва ($\chi^2=24,76$; $p<0,001$). Цистэктомия методом лапароскопии при эндометриоидных кистах яичников приводит к кровотечению в области ворот вследствие наличия плотных подэпителиальных сращений между капсулой кисты и сосудами яичника, что вызывает необходимость применения би- и монополярной электрокоагуляцией с целью гемостаза. Все вместе обуславливает грубые нарушения в системе кровоснабжения гонад и травматизации фолликулярного аппарата.

Использование щадящей методики: вскрытие, опорожнение кисты, точечная коагуляция в зоне рассечения - в большинстве случаев сохраняет овариальный резерв. Поэтому для минимизации травмы тканей, сохранения фолликулярного аппарата и функционального резерва яичников необходима щадящая техника редукции эндометриоидных кист, особенно для пациентов, не реализовавших репродуктивную функцию, и пациентов с бесплодием.

На основании дискриминантного анализа установлены средние показатели диагностики овариального резерва: нормального, умеренно сниженного и низкого овариального резерва (таблица 2).

Таблица 2. – Показатели при оценке овариального резерва

| | Низкий ОР | Умеренно сниженный ОР | Нормальный ОР |
|-----------------------------|------------------------|------------------------|------------------------|
| V, см³ | 2,3 (0,72÷3,90) | 3,6 (0,64÷6,48) | 5,9 (2,51÷9,29) |
| АФ | 2,4 (0,79÷3,97) | 3,5 (0,97÷6,03) | 6,0 (2,75÷9,25) |
| VI,% | 0,66 (0,37÷0,95) | 0,79 (0,42÷1,16) | 1,37 (0,49÷2,25) |
| FI | 20,36 (17,85÷22,87) | 21,71 (17,57÷25,85) | 26,12 (20,75÷31,49) |
| PI | 3,19 (2,60÷3,78) | 2,81 (1,93÷3,69) | 2,05 (1,03÷3,07) |
| RI | 1,20 (0,79÷1,61) | 1,05 (0,54÷1,56) | 0,74 (0,58÷0,90) |
| RS | 0,9 (0,86÷0,94) | 0,10 (0,06÷0,14) | 0,13 (0,11÷0,15) |
| ФСГ, мМЕ/мл | 59,0 (12,68÷119,68) | 9,62 (7,17÷12,07) | 4,64 (1,80÷7,48) |
| ЛГ, мМЕ/мл | 25,14 (4,21÷46,07) | 8,31 (6,17÷10,45) | 4,40 (2,07÷6,73) |
| АМГ, нг/мл | 1,18 (0,43÷1,43) | 1,81 (1,44÷2,18) | 2,25 (1,47÷3,03) |
| Эстрадиол, пмоль/л | 261,85 (171,06÷352,64) | 380,87 (316,86÷444,88) | 503,50 (451,80÷555,20) |
| Прогестерон, нмоль/л | 1,78 (1,19÷2,37) | 2,25 (1,49÷3,01) | 3,06 (2,47÷3,65) |
| Тестостерон, нмоль/л | 0,65 (0,21÷1,41) | 1,26 (0,61÷1,91) | 1,75 (1,10÷2,40) |

Примечание – показатель при стандартном отклонении ДИ 0,95%

Сравнение ближайших и отдаленных результатов комплексного лечения показало, что максимальный эффект наблюдался через 6 месяцев. Наличие спаечного процесса по данным сонографии в постоперационном периоде через 3 – 6 месяцев у пациентов с комбинированным методом лечения статистически значимо встречалось реже, чем после цистэктомии (92,5 % против 5,9 %; $\chi^2=68,27$; $p<0,001$).

Через 6 – 12 месяцев после лечения значимое улучшение менструальной функции наблюдали в 1А – подгруппе (29,4 % против 76,5 %; $\chi^2=22,67$; $p<0,001$). В 1Б – подгруппе отмечено статистически значимое ухудшение менструальной функции (92,5 % против 70,0 %; $\chi^2=6,65$; $p=0,02$). Увеличение частоты

гипоменореи (37,5 % против 12,5 %; $\chi^2=6,67$; $p=0,02$) и возникновение аменореи у 10 (25,0 % отмечено только в 1Б – подгруппе. В то же время в 1А – подгруппе аменореи не отмечено ни у одного пациента ($\chi^2=14,32$; $p<0,001$). Рост гипоменореи и случаи аменореи в 1Б – подгруппе происходили в результате снижения овариального резерва, связанного с травматизацией ткани яичника во время хирургической лапароскопии.

Анализ восстановления генеративной функции у пациентов с эндометриоидными кистами яичников после лечения показал, что в 1А – подгруппе беременность наступила у 14 женщин, а в 1Б – подгруппе у 4-х. Данный показатель был проанализирован с помощью таблиц сопряженности между подгруппами, где $\chi^2=4,307$; при $p<0,04$ и корреляции Спирмена - 0,270, таким образом, вероятность наступления беременности после комбинированного лечения выше в 2,6 раза, по данным оценки отношения шансов. Количество неразвивающихся беременностей статистически значимо оказалось ниже в 1А – подгруппе ($\chi^2=8,29$; $p<0,001$).

Через 12 – 15 месяцев рецидив эндометриоза яичников в 1А – подгруппе диагностирован у 5 (9,8 %) пациентов и в 1Б – у 14 (35,0 %). Рецидив эндометриоза был ниже в 3,6 раза у пациентов после комбинированного лечения в отличие от лапароскопической цистэктомии (9,8 % против 35,0 %; $\chi^2=8,62$; $p=0,003$).

ЗАКЛЮЧЕНИЕ

Основные научные результаты диссертации

1. Эндометриоидные кисты обоих яичников – одна из наиболее часто встречаемых форм генитального эндометриоза у женщин с первичным бесплодием. Сочетание эндометриоидных кист яичников с эндометриозом брюшины выявлено у 89,0 % пациентов, с глубоким эндометриозом у 11,0 %, с аденомиозом у 41,8 %. Синдром тазовых болей средней и тяжелой степени, дисменорея и выраженная диспареуния наблюдается у 53,8 % пациентов с первично выявленными эндометриоидными кистами яичников. После перенесенного хирургического лечения по удалению эндометриоидных кист яичников спаечный процесс брюшины малого таза формируется в 80,5 % случаев, нарушение анатомического расположения яичников и маточных труб в 92,5 % [1, 3, 10, 13, 14].

2. Овариальный резерв при эндометриозе яичников до оперативного лечения снижен у 29,7 % пациентов. После хирургической цистэктомии ухудшение овариального резерва отмечено у 85,0 % (умеренно сниженный у 50,0% пациентов, низкий у 35,0 %), в то время как после комбинированного щадящего метода – у 31,4 % (умеренно сниженный у 27,5 % и низкий 3,9 %) (М-П $\chi^2=20,05$; $p<0,001$), что снижает вероятность реализации репродуктивной

функции. Критериями для оценки овариального резерва явились следующие показатели: уровень эстрадиола, ФСГ, АМГ, тестостерона, ЛГ, индекса резистентности. Для умеренно сниженного овариального резерва характерно: эстрадиол 380,87 (95 % ДИ 316,86÷444,88) пмоль/л, ФСГ – 9,62 (95 % ДИ 7,17÷12,07) мМЕ/мл, АМГ крови – 1,81 (95 % ДИ 1,44÷2,18) нг/мл, тестостерон – 1,26 (95 % ДИ 0,61÷1,910) нмоль/л, уровень ЛГ – 8,31 (95 % ДИ 6,17÷10,45) мМЕ/мл, FI – 21,71 (95 % ДИ 17,57÷25,85). Для низкого овариального резерва характерно: эстрадиол 261,85 (95 % ДИ 171,06÷352,64) пмоль/л, ФСГ – 59,0 (95 % ДИ 12,68÷119,68) мМЕ/мл, уровень АМГ крови 1,18 (95 % ДИ 0,43÷1,43) нг/мл, тестостерона – 0,65 (95 % ДИ 0,21÷1,41) нмоль/л, ЛГ – 25,14 (95% ДИ 4,21÷46,07) мМЕ/мл, FI – 20,36 (95 % ДИ 17,87÷22,87) [3, 6, 9, 10, 11, 12, 13, 15].

3. Основной причиной бесплодия при эндометриозе яичников является дисбаланс уровня цитокинов перитонеальной жидкости (повышение Ил – 1 бета до 22,14 (17,45;28,7) пкг/мг, Ил – 10 до 45,86 (33,98;65,43) пкг/мг, нарушение сосудистого-тромбоцитарного звена вследствие повышения агрегации тромбоцитов (степени агрегации – 86,5 (79,5;93,4) %, скорости агрегации 50,7 (43,7;71,4) %/мин., времени агрегации 4,4 (2,2;6,1) мин); снижения объема яичника до 5,1 (95 % ДИ 4,08÷6,12) см,³ количества антральных фолликулов до 5,0 (95 % ДИ 2,8÷7,2), снижения индекса васкуляризации до 1,03 (95 % ДИ 0,44÷1,62) % и индекса кровотока до 24,5 (95 % ДИ 19,5÷7,2), повышения пульсационного индекса до 2,34 (95 % ДИ 1,61÷3,07) и индекса резистентности до 0,76 (95 % ДИ 0,64÷0,88), снижение пиковой систолической скорости до 0,12 (95 % ДИ 0,10÷0,14) [3, 5, 7, 10, 12, 13, 14, 15].

4. Применение эндоскопической хирургии при эндометриоидных кистах яичников у пациентов с бесплодием или планирующих зачатие необходимо ограничить этапом рассечения капсулы образования, аспирацией его содержимого и промыванием. У пациентов, реализовавших репродуктивную функцию, допустимо иссечение капсулы кисты с последующей точечной биполярной коагуляцией тканей яичника. Использование интраоперационно противоспаечной мембраны и фибринолитического препарата в раннем постоперационном периоде позволяет снизить частоту спаечного процесса на 38,9 %, нормализовать баланс цитокинов перитонеальной жидкости (на основе анализа Ил – 1бета – F=22,01 и Ил – 10 – F=23,63, p<0,001), нормализовать параметры сосудисто-тромбоцитарного звена (на основе анализа степени агрегации – F=26,82, скорости агрегации – F=14,08, при p<0,001) [1, 2, 4, 6, 7, 8, 11, 12, 13, 15].

5. Реконструктивная щадящая эндоскопическая хирургия и дифференцированная супрессивная гормонотерапия (Диенгест или Леупролид ацетат) позволяют сохранить овариальный резерв в исходном состоянии у 99,1 % пациентов с эндометриоидными кистами яичников, повысить в 2,6 раза вероятность зачатия (OR=4,14; 95 % ДИ 1,17÷14,69; p=0,005), снизить в 3,6 раза

вероятность шанса рецидива эндометриоза (9,8 % против 35,0 %; $\chi^2=8,61$; $p=0,003$) [1, 3, 12, 14, 15].

Рекомендации по практическому использованию результатов

1. Для сохранения овариального резерва при эндохирургическом лечении пациентов с эндометриоидными кистами яичников и бесплодием или у пациентов, не реализовавших репродуктивную функцию, необходимо производить только вскрытие и удаление содержимого кисты, при необходимости точечную коагуляцию зоны рассечения с целью гемостаза.

2. В целях профилактики спаечного процесса брюшной полости и малого таза, снижения локальной воспалительной реакции при эндохирургическом лечении эндометриоидных кист яичников показано использование интраоперационно противоспаечной мембраны «Окислительная регенерированная целлюлоза», в раннем послеоперационном периоде – ректальные суппозитории, состоящие из стрептокиназы и стрептодорназы 2 раза в день в течение 10 – 12 дней.

3. Низкий овариальный резерв яичников после хирургического лечения пациентов с эндометриоидными кистами яичников констатируется, если объем яичниковой ткани не более 2,3 (95 % ДИ 0,72÷3,90) см³, количество антральных фолликулов не более 2,4 (95 % ДИ 0,79÷3,97), VI 0,66 (95 % ДИ 0,37÷0,95) %, FI 20,36 (95 % ДИ 17,85÷22,87), PI 3,19 (95 % ДИ 2,60÷3,78), RI 1,20 (95 % ДИ 0,79÷1,61), RS 0,9 (95 % ДИ 0,86÷0,94), эстрадиол 261,85 (95 % ДИ 171,06÷352,64) пмоль/л, уровень АМГ крови 1,18 (95 % ДИ 0,43÷1,43) нг/мл, ФСГ 59,0 (95 % ДИ 12,68÷119,68) мМЕ/мл, ЛГ 25,14 (95 % ДИ 4,21÷46,06) мМЕ/мл, тестостерона 0,65 (95 % ДИ 0,21÷1,41) нмоль/л, прогестерон 1,78 (95 % ДИ 1,19÷2,37) нмоль/л, что требует ВРТ.

4. Уровень (низкого, умеренно сниженного, нормального) овариального резерва вычисляется по формуле

Низкий овариальный резерв = - 260,163 + 0,717 *Эстрадиол + 7,843 *
*ФСГ + 16,762 * АМГ + 20,090 * Тестостерон + 13,500 * ЛГ - 5,063 * FI.

Умеренно сниженный овариальный резерв = - 291,644 + 0,843 *Эстрадиол
+ 6,466 * ФСГ + 16,725 * АМГ + 21,195 * Тестостерон + 12,554 * ЛГ - 5,481 * FI.

Нормальный овариальный резерв = - 325,671 + 0,920 *Эстрадиол + 5,411 *
*ФСГ + 14,982 * АМГ + 21,682 * Тестостерон + 13,114 * ЛГ - 4,394 * FI.

Затем показатели сравниваются, где результат больше, к тому состоянию овариального резерва и относим.

5. Для снижения частоты рецидива эндометриоза и повышения фертильности необходимо назначение супрессивной постоперационной гормонотерапии: «Леупролид ацетат» 3,75 мг в/мышечно через 28 дней 6 месяцев при эндометриозе яичников с нормальным овариальным резервом и наружном генитальном эндометриозе; «Диенгест» 2 мг ежедневно орально 6 месяцев –

при умеренно сниженном и низком овариальном резерве, в случае повторных операций на гонадах по поводу рецидива эндометриоза яичников, при двусторонних эндометриоидных кистах яичников.

СПИСОК ПУБЛИКАЦИЙ СОИСКАТЕЛЯ

Статьи в научных журналах

1. Дивакова, Т.С. Реабилитация репродуктивной функции при эндохирургическом лечении больных с эндометриозом и трубно-перитонеальным бесплодием / Т.С. Дивакова, Л.Н. Елисеенко // Репродуктив. здоровье. Вост. Европа. – 2011. – № 4(16). – С. 122–126.
2. Дивакова, Т.С. Осложнения лапароскопической хирургии в гинекологической практике / Т.С. Дивакова, Л.Н. Елисеенко // Вестн. Витеб. гос. мед. ун-та. – 2012. – Т. 11, №1. – С. 95–100.
3. Дивакова, Т.С. Пути нормализации цитокинового баланса и фолликулярного резерва при хирургическом лечении эндометриоза яичников / Т.С. Дивакова, Л.Н. Елисеенко // Репродуктив. здоровье. Вост. Европа. – 2014. – №1(31). – С. 141–148.

Материалы конференций

4. Дивакова, Т.С. Характер осложнений при тотальной гистерэктомии лапароскопическим и комбинированным доступом / Т.С. Дивакова, С.Е. Медвецкая, Л.Н. Елисеенко // Достижения фундам. клин. медицины и фармации: материалы 64 юбил. науч. сессии ун-та, посвящ. 75-летию его образования, 26–27 апр. 2009г / Витеб. гос. мед. ун-т; редкол.: В.П. Дейкало [и др.]. – Витебск, 2009. – С. 287–289.
5. Дивакова, Т.С. Локальная воспалительная реакция организма при лапароскопических миомэктомиях / Т.С. Дивакова, Л.Н. Елисеенко, Н.С. Ивкова // Охрана материнства и детства. – 2009. – № 2(14). – С. 81–82.
6. Елисеенко, Л.Н. Осложнения при лапароскопическом удалении объемных образований яичников и пути их профилактики / Л.Н. Елисеенко // Актуальные вопр. совр. медицины: материалы 61 итог. науч.- практ. конф. студентов и молодых ученых, посвящ. 75-летию его образования, 23–24 апр. 2009г. / Витеб. гос. мед. ун-т; редкол.: А.П. Солодков [и др.]. – Витебск, 2009. – С. 398–400.
7. Елисеенко, Л.Н. Дистрептаза в профилактике спаечного процесса при эндоскопическом лечении больных с наружным эндометриозом гениталий / Л.Н. Елисеенко, О.М. Дивакова // Актуальные вопр. соврем. медицины и фармации: 63 итог. науч.-практ. конф. студентов и молодых ученых, 21–22 апр. 2011г. / Витеб. гос. мед. ун-т; редкол.: С.А. Сушков [и др.]. – Витебск, 2011. – С. 278–279.
8. Елисеенко, Л.Н. Анализ случаев кровотечений при лапароскопических операциях на органах малого таза у женщин / Л.Н. Елисеенко // Актуальные вопр.

совр. медицины и фармации: материалы 64 итог. науч.-практ. конф. студентов и молодых ученых, 17–18 апр. 2012г. / Витеб. гос. мед.ун-т; редкол.: С.А. Сушков [и др.]. – Витебск, 2012. – С. 469–471.

9. Елисеенко, Л.Н. Особенности состояния внутренних половых органов по данным сонографии при эндохирургическом лечении эндометриоза / Л.Н. Елисеенко // Достижения фундам., клин.медицины и фармации: материалы 67 науч. сессии сотрудников ун-та, 2–3 февр. 2012г. / Витеб. гос. мед.ун-т; редкол.: В.П. Дейкало [и др.].– Витебск, 2012. – С. 133–135.

10. Елисеенко, Л.Н. Особенности овариального резерва по данным сонографии после хирургической лапароскопии по поводу доброкачественных образований яичников у женщин репродуктивного возраста / Л.Н. Елисеенко // Достижения фундам., клин.медицины и фармации: материалы 68 науч. сессии сотрудников ун-та, Витебск, 31 янв.–1 февр. 2013г. / Витеб. гос. мед. ун-т; редкол.: В.П. Дейкало [и др.]. – Витебск, 2013. – С. 110–112.

11. Елисеенко, Л.Н. Методы оптимизации хирургического удаления эндометриоидных кист яичников в целях сохранения овариального резерва / Л.Н. Елисеенко // Актуальные вопр. соврем. медицины: материалы 65 итог. науч.-практ. конф. студентов и молодых ученых, Витебск, 24–25 апр. 2013г. / Витеб. гос. мед.ун-т; редкол.: С.А.Сушков. – Витебск, 2013. – С. 560–562.

12. Елисеенко, Л.Н. Оценка овариального резерва у пациентов с эндометриоидными кистами после лапароскопических операций в репродуктивном возрасте / Л.Н. Елисеенко // Достижения фундам. клин.медицины и фармации: материалы 69 науч. сессии сотрудников ун-та, Витебск, 29–30 янв. 2014г. / Витеб. гос. мед.ун-т; редкол.: В.П. Дейкало [и др.]. – Витебск, 2014. – С. 153–154.

Тезисы докладов

13. Дивакова, Т.С. Аспекты лапароскопического удаления объемных образований малого таза, возникших после гистерэктомий / Т.С.Дивакова, Л.Н. Елисеенко // Репродукт. здоровье. Вост. Европа. –2012. – № 5(23). – С. 85–88.

Другие публикации

14. Дивакова, Т.С. Прогестагенсодержащая контрацепция в оптимизации ведения пациенток с эндометриозом гениталий после родов / Т.С. Дивакова, Л.Н. Елисеенко, Е.И. Лобан // Мед. новости. –2012. – №2. – С. 81–82.

Инструкция по применению

15. Метод реабилитации репродуктивной функции при эндохирургическом лечении пациентов с наружным эндометриозом гениталий: утв. М-вом здравоохранения Респ. Беларусь 06.06.2014 / Витеб. гос. мед.ун-т ;сост. Т.С. Дивакова, Л.Н. Елисеенко. – Витебск, 2014. – 14с.

РЭЗІЮМЭ

Елісеенка Людміла Мікалаеўна

Рэканструктыўная эндаскапічная хірургія і камбінаваны падыход да нармалізацыі цытакінавага балансу ў лячэнні эндаметрыёзу яечнікаў

Ключавыя словы: эндаметрыёідная кіста яечнікаў, цытакінавы баланс, яечнікавы запас, лапараскапія.

Мэта даследавання: ўдасканалваць падыходы да лячэння пацыентаў з эндаметрыёіднымі кістамі яечнікаў на аснове выкарыстання рэканструктыўнай эндаскапічнай хірургіі, метадаў прафілактыкі знітавальных працэсу і нармалізацыі цытакінавага балансу для захавання яечнікавага запаса.

Метады даследавання: клінічны, інструментальны, лабараторны, статыстычны.

Атрыманыя вынікі і іх навізна. У пацыентаў з эндаметрыёіднымі кістамі яечнікаў зніжаны яечнікавага запаса меў месца ў 29,7 %. Пасля правядзення лапараскапічнай цістэктаміі зніжаны яечнікавага запас павялічыўся ў 85,0 %. Адною з асноўных прычын бясплоднасці пры эндаметрыёзе яечнікаў з'яўляецца дысбаланс цытакінаў перытанеальнай вадкасці (павышэнне Іл-1 у 4,8 разоў і Іл-10 у 4,6 разоў). Распрацаваны камбінаваны метады лячэння пацыентаў з эндаметрыёіднымі кістамі яечнікаў на аснове беражлівай лапараскапічнай рэдукцыі кіст, выкарыстання інтраоперацыйнага супрацьзнітоўнай мембраны, лакальнага прымянення фібріналіціка і дыферэнцыраванай падаўленчай гармонатэрапіі спрыяе нармалізацыі балансу цытакінаў перытанеальнага вадкасці і кровазабеспячэння ганад, захаванню яечнікавага запаса, прадухіленне знітавальнага працэса, павышэння фертыльнасці ў 2,6 разы і зніжэння частаты рэцыдыву эндаметрыёзу ў 3,6 разы.

Рэкамендацыі па выкарыстанні: распрацавана і ўкаранёна інструкцыя па ўжыванні «Метады рэабілітацыі рэпрадуктыўнай функцыі пры эндохірургічным лячэнні пацыентаў з вонкавым эндаметрыёзам геніталій». Вынікі ўкаранёны ў УАЗ «Віцебскі абласны спецыялізаваны цэнтр», УАЗ «Віцебскі абласны клінічны радзільны дом», УАЗ «Віцебская гарадская акушэрска-гінекалагічная паліклініка», УАЗ «Магілёўская гарадская бальніца хуткай медыцынскай дапамогі», УА «Віцебскі дзяржаўны медыцынскі ўніверсітэт», ГУЗ «Полацкая цэнтральная гарадская бальніца», ДУ " Рэспубліканскі навукова-практычны цэнтр радыяцыйнай медыцыны і экалогіі чалавека», у навучальны працэс кафедры акушэрства і гінекалогіі ФПК і ПК УА «Віцебскі дзяржаўны ордэна Дружбы народаў медыцынскі ўніверсітэт».

Галіна прымянення: акушэрства і гінекалогія.

РЕЗЮМЕ

Елисеенко Людмила Николаевна

Реконструктивная эндоскопическая хирургия и комбинированный подход к нормализации цитокинового баланса в лечении эндометриоза яичников

Ключевые слова: эндометриоидная киста яичника, цитокиновый баланс, овариальный резерв, лапароскопия.

Цель исследования: совершенствовать подходы к лечению пациентов с эндометриоидными кистами яичников на основе использования реконструктивной эндоскопической хирургии, методов профилактики спаечного процесса и нормализации цитокинового баланса для сохранения овариального резерва.

Методы исследования: клинический, инструментальный, лабораторный, статистический.

Полученные результаты и их новизна. У пациентов с эндометриоидными кистами яичников снижение овариального резерва имело место у 29,7 %. После проведения лапароскопической цистэктомии снижение овариального резерва увеличилось у 85,0 %. Одной из основных причин бесплодия при эндометриозе яичников является дисбаланс цитокинов перитонеальной жидкости (повышение Ил-1 в 4,8 раз и Ил-10 в 4,6 раз). Разработанный комбинированный метод лечения пациентов с эндометриоидными кистами яичников на основе щадящей лапароскопической редукции кист, интраоперационного использования противоспаечной мембраны, локального применения фибринолитика и дифференцированной супрессивной гормонотерапии, способствует нормализации баланса цитокинов перитонеальной жидкости и кровоснабжения гонад, сохранению овариального резерва, предотвращению спаечного процесса, повышению фертильности в 2,6 раза и снижению частоты рецидива эндометриоза в 3,6 раза.

Рекомендации по использованию: разработана и внедрена инструкция по применению «Метод реабилитации репродуктивной функции при эндохирургическом лечении пациентов с наружным эндометриозом гениталий». Результаты внедрены в УЗ «Витебской областной клинический родильный дом», УЗ «Вторая Витебская областная клиническая больница», ГУЗ «Полоцкая центральная городская больница», ГУ «Республиканский научно-практический центр радиационной медицины и экологии человека», в учебный процесс кафедры акушерства и гинекологии ФПК и ПК УО «Витебский государственный ордена Дружбы народов медицинский университет».

Область применения: акушерство и гинекология.

SUMMARY

Eliseenko Lyudmila

Reconstructive endoscopic surgery and combined approach to normalization of cytokine balance in the treatment of ovarian endometriosis

Keywords: endometrioid ovarian cysts, cytokine balance, ovarian reserve, laparoscopy.

Aim of research: to improve the approaches to the treatment of patients with endometrioid ovarian cysts through the use of reconstructive endoscopic surgery, methods of prevention of adhesions and the normalization of cytokine balance to preserve ovarian reserve.

Methods of research: clinical, instrumental, laboratory and statistical.

The received and their novelty. In patients with endometrioid ovarian cysts ovarian reserve decrease occurred in 29.7 %. After laparoscopic cystectomy decrease ovarian reserve increased from 85.0 %. One of the main causes of infertility in endometriosis is ovarian peritoneal fluid imbalance of cytokines (IL-1 increase by 4,8 times, and IL-10 by 4,6 times). A combined treatment of patients with endometrioid ovarian cysts, on the basis of sparing laparoscopic reduction of cysts, intraoperative use is contra membrane, local application fibrinolytic and differentiated suppressive hormone therapy. It helps normalize cytokine balance peritoneal fluid and blood supply of the gonads, preservation of ovarian reserve, preventing adhesions process increase fertility by 2,6 times and reduce the frequency of recurrence of endometriosis was 3,6 times.

Recommendations for the use: developed and implemented the instructions for use «Method of rehabilitation of reproductive function at endosurgical patients with external endometriosis genitalia»: Results are introduced in «Vitebsk Regional Clinical Maternity Hospital», «Vitebsk Second Regional Hospital», «Vitebsk municipal obstetric clinics»; «Mogilev city emergency hospital», «Grodno State Medical University», SHE (State Health Establishment) «Polotsk Central Hospital», SE (State Establishment) «Republic Theoretical and Practical Centre of Radiation Medicine and Human Ecology», in the educational process of the Department of Obstetrics and Gynecology, Faculty of Higher Qualification and Continuing Education of «Vitebsk State Order of Peoples' Friendship Medical University».

Rande of application: obstetrics and gynecology.

Подписано в печать 08.04.2015г. Формат бумаги 60x84 1/16.
Бумага типографская №2. Гарнитура «Times New Roman».
Усл. печ. л. 1,22 Тираж 60экз. Заказ № 281

Издатель и полиграфическое исполнение УО «Витебский государственный
медицинский университет» ЛП № 02330/453 от 30.12.2013.
пр. Фрунзе, 27,210602, г. Витебск