

А. С. Рудой, А. М. Урываев

СИНДРОМ МАРФАНА: СЛУЧАЙ ИЗ КЛИНИЧЕСКОЙ ПРАКТИКИ ПОЗДНЕЙ ДИАГНОСТИКИ

Кафедра военно-полевой терапии военно-медицинского факультета в УО «БГМУ»

В статье описаны клинические случаи наблюдения лиц молодого возраста с синдромом Марфана – моногенным заболеванием из группы наследственных нарушений соединительной ткани с необоснованным призывом на срочную военную службу. В представленных наблюдениях уже на этапе объективного обследования у пациентов были выявлены множественные признаки системного вовлечения соединительной ткани, позволяющие заподозрить неблагоприятный прогноз данных состояний. Причиной диагностических ошибок является низкая осведомленность врачей призывных комиссий. Особенности клинических наблюдений являются диагностика бессимптомного расширения корня аорты в молодом возрасте – жизнеугрожающего состояния, требующее своевременной хирургической коррекции.

Ключевые слова: синдром Марфана, Наследственные нарушения соединительной ткани, расширение корня аорты, аневризма грудного отдела аорты, Z – критерий.

A. S. Rudoy, A. M. Uryvayev

MARFAN SYNDROME: CASES FROM CLINICAL PRACTICE & LATE DIAGNOSIS

This article describes the clinical cases surveillance in young adults with Marfan syndrome – monogenic diseases from the group of inherited disorders of connective tissue with an unreasonable call to military service. The observations presented at the stage of an objective examination of the patients revealed multiple signs of systemic involvement of connective tissue, allowing suspected poor prognosis of these conditions. The cause of diagnostic errors is a low awareness of physician recruitment commission. Features of clinical observations on the diagnosis of asymptomatic enlargement of the aortic root at a young age – life-threatening condition that requires prompt surgical correction.

Key words: Marfan syndrome, hereditary disorders of connective tissue, the expansion of the aortic root aneurysm of the thoracic aorta, Z – criteria.

Синдром Марфана (СМ) – аутосомно-доминантное заболевание из группы наследственных нарушений соединительной ткани (ННСТ) моногенной природы с различной пенетрантностью и экспрессивностью. Ожидаемая частота 3–5/10 000, доля неомутаций 20–25% от всех зарегистрированных случаев (т.е. в каждом ¼ случае у родителей заболевания не отмечается). В классических случаях лица с синдромом Марфана высоки (долгостроменомелия), имеют удлинённые конечности, вытянутые пальцы (арахнодактилия) и недоразвитие жировой клетчатки. Помимо характерных изменений в органах опорно-двигательного аппарата, наблюдается патология в органах зрения и сердечно-сосудистой системы, что в классических вариантах составляет триаду Марфана. Наиболее угрожающим состоянием для данной группы пациентов является расслаивающая аневризма грудной аорты. Сердечно-сосудистый риск расслоения (диссекции) и разрыва аорты при СМ и близких ему состояний («overlap» или марфаноподобных фенотипов, МПФ) составляет 1–2% от всех смертельных исходов в промышленно развитых странах, являясь причиной смерти в 50 тыс. случаев в год [1].

В настоящее время исследовательские работы по ННСТ ведутся в двух основных направлениях: первое – разработка алгоритмов ранней доклинической диагностики, и второе – поиск лекарственных средств, которые можно противопоставить (т.е. профилактировать) развитию такого грозного состояния, как диссекция аорты [2]. В последнем случае намечаются только основополагающие тенденции, но уже имеющие право на их применение в клинической практике [3]. В качестве перспективных лекарственных средств, помимо β-адреноблокаторов, уже в течение 10 лет на различных моделях рассматриваются антагонисты рецепторов I типа к ангиотензину II (АРА). [4]. Интерес к АРА вызван не только снижением артериального давления – желаемым эффектом у пациентов с аневризмой аорты, – но в большей степени имеющимся антагонизмом к трансформирующему фактору роста β (TGFB) – одному из центральных звеньев патогенеза синдрома Марфана (т.н. «анти-TGFB терапевтическая стратегия» лечения). При наличии уже сформировавшегося угрожающего клинического состояния – расширения аорты, лечение сводится к ранней хирургической коррекции. В Республике Беларусь отмечается нечеткая, но уже положительная динамика хирургической коррекции аневризм грудного отдела аорты (АГА). Вместе с тем, в 2011

году было проведено только 110 вмешательств, в 2012–2013; при этом доля синдромных форм АГА составила не более 10%, что значительно меньше (по приблизительным данным в 3–4 раза), чем в Европе. Одной из причин редкой операбельности может служить низкая осведомленность практикующих врачей с проблемой эластолиза и диссекции (расслоения) аорты при СМ и близких ему состояний, а также отсутствием как регистра, так и диспансерного наблюдения за данной категорией пациентов в Республике Беларусь.

Таким образом, становится очевидной важность доклинической диагностики угрожающих синдромов нарушения соединительной ткани, которые заключаются в молекулярно-генетическом и фенотипическом скрининге. К сожалению, современное состояние генотипической диагностики СМ осложнено множеством изученных мутаций коллагеноподобного гликопротеина фибриллина-1 (FBN1) (более 1500 известных вариантов), величиной исследуемого гена, а также стоимостью процедуры, что является ограничением использования генетической диагностики в рутинной практике.

Напротив, в направлении фенотипической диагностики достигнуты заметные успехи. В настоящее время разработаны клинические алгоритмы, чувствительность и специфичность которых приближается к генотипической диагностике. Современные методы исследования мутаций FBN1 показали специфичность пересмотренных международных клинических Гентских критериев СМ около 95–97%. В рамках данной пересмотренной нозологии тестирование FBN1, уже не является обязательным, что делает в ряде случаев возможным выставление диагноза уже на основе фенотипической диагностики, в т.ч. для назначения дополнительного обследования и лечения.

Диагностика синдрома Марфана проводится на основании Гентских критериев 2010 года (табл. 1) [5]. Как видно из таблицы, выделяют несколько признаков, обладающих наибольшей специфичностью. Решающим показателем для диагностики СМ является размер (дилатация) аорты на уровне синусов Вальсальвы, превышающий установленный и эктопия (подвывих) хрусталика. Учитывая слабую осведомленность практикующих врачей, в том числе врачей функциональной диагностики, в отношении оптимального показателя, характеризующего размер аорты при СМ – ранее мы рассмотрели современные методологические подходы и рекомендации по оценке Z – критерия [6]. Следует помнить, что вариабельность

интерпретации функциональной и анатомической структуры восходящего отдела и корня аорты, недопонимание оптимальных подходов к оценке их истинных и расчета должных размеров, потенциально может привести на практике к неправильной интерпретации изучаемых данных.

Таблица 1. Критерии диагностики синдрома Марфана

Отсутствие семейного анамнеза синдрома Марфана	
1.	Расширение аорты ($Z \geq 2$) и Подвывих хрусталика
2.	Расширение аорты ($Z \geq 2$) и Подтвержденная мутация FBN1
3.	Расширение аорты ($Z \geq 2$) и Системное вовлечение соединительной ткани (≥ 7 баллов)
4.	Подвывих хрусталика и Подтвержденная мутация FBN1 с увеличением размера аорты
Положительный семейный анамнез синдрома Марфана	
5.	Подвывих хрусталика и наличие семейного анамнеза синдрома Марфана
6.	Системное вовлечение соединительной ткани (≥ 7 баллов) и наличие семейного анамнеза синдрома Марфана
7.	Расширение аорты ($Z \geq 2$ при возрасте старше 20 лет, $Z \geq 3$ младше 20 лет) и наличие семейного анамнеза синдрома Марфана

Крайне важным элементом диагностики СМ и родственных состояний, является семейный анамнез (табл. 1). К примеру, в случаеотягощенного по СМ семейного анамнеза этот диагноз может быть установлен уже не только при наличии рассматриваемых опорных клинических признаков, – эктопия хрусталика или расширение аорты, но уже и на основании признаков системного вовлечения соединительной ткани (СВСТ).

Оценка вовлеченности соединительной ткани строится на подсчете суммы баллов, выявленных симптомов (табл. 2). В ходе осмотра изучаются костные, кожные, мышечные, суставные, сердечно-сосудистые, глазные, бронхо-легочные, висцеральные, прочие признаки системного вовлечения соединительной ткани. Проводятся антропометрическое исследование с измерением: веса, роста, длины нижней части тела, размаха рук, продольного диаметра черепа, поперечного диаметра черепа. Вычисляются: соотношения верхнего отдела тела к нижнему, соотношения размаха рук к росту, индекс массы тела, площадь поверхности тела, черепный указатель (соотношение поперечного диаметра черепа к продольному диаметру черепа) для диагностики долихоцефалии и пр. [7]. Кроме того, оцениваются внешние фены, включающие малые аномалии развития (стигмы дисэмбриогенеза или дисморфогенетические признаки) и внутренние (висцеральные) фены ННСТ [8].

Таблица 2. Бальная оценка признаков системного вовлечения при СМ

Признаки системного вовлечения	Баллы
Признак запястья и большого пальца	3
Признак запястья или большого пальца	1
Воронкообразная или асимметричная деформация грудной клетки	1
Килевидная деформация грудной клетки	2
Вальгусная деформация стопы	2
Плоскостопие	1
Спонтанный пневмоторакс	2
Дуральная эктазия	2
Протрузия тазобедренного сустава	2
Отношение верх/низ < 0,85 и размах рук/рост > 1,05 без выраженного сколиоза	1
Сколиоз или кифоз	1
Недоразгибание локтя	1
Лицевые признаки (от трех из пяти) (долихоцефалия, энтофтальм, скошенные вниз глазные щели, гипоплазия скуловых костей, ретрогнатия)	1
Миопия	1
Стрии на коже	1
Пролапс митрального клапана	1

Согласно нормативным документам пациенты с синдромом Марфана не годны к военной службе с исключением с воинского учета, однако случаи призыва на военную службу

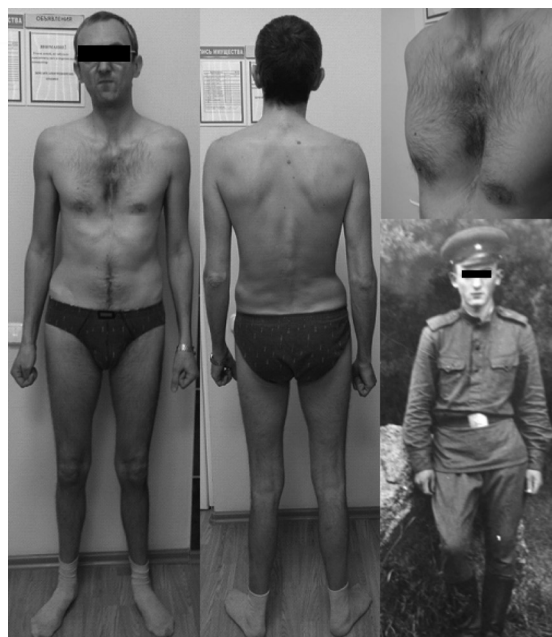


Рис. 1. Фенотип пациента Н. с синдромом Марфана (описание ниже по ходу текста). Фотография пациента при прохождении им срочной военной службы (справа внизу).

не являются редкостью. Причиной диагностических ошибок является низкая осведомленность врачей призывных комиссий о редких жизнеугрожающих синдромах и состояниях.

Описание клинических наблюдений. В статье представлен клинический обзор двух случаев пациентов молодого возраста с синдромом Марфана, которые были необоснованно призваны на срочную службу в ряды Вооруженных сил Республики Беларусь.

Описание клинических наблюдений. Клиническое наблюдение № 1. На кафедру военно-полевой терапии в УО «Белорусский государственный медицинский университет» (ВПТ в УО БГМУ) обратился гражданин Республики Беларусь Н., 39 лет с жалобами на ухудшение зрения, периодически возникающую одышку, боли в грудной клетке и поясничной области при физических нагрузках. *Anamnesis morbi:* Из анамнеза известно, что считал себя больным с детства, когда впервые стал акцентировать внимание на отсутствие положительной динамики в наборе веса. Многократно обращался в различные учреждения с жалобами на косметический костный дефект передней грудной стенки в виде воронкообразной деформации. Тем не менее, был призван в ряды вооруженных сил, где отслужил срочную военную службу. В 23 года (2000 г.) на консультации в РНПЦ «Травматологии и ортопедии» впервые заподозрили синдром Марфана. Однако указанный диагноз был подтвержден только через 12 лет (в 2012 г.) при прохождении обследования в РНПЦ «Кардиологии и кардиохирургии». В том же году перенес оперативное лечение: пластику аортального клапана и восходящего отдела аорты. Оперативное лечение было плановым, результаты удовлетворительными.

Anamnesis vitae: Семейный анамнез не отягощен, по исследованным фотографическим данным у родителей фенотипических признаков синдрома Марфана не выявлено. Перенесенные заболевания – простудные. Аллергоанамнез не отягощен. Имеет троих детей, у одного ребенка имеются фенотипические признаки СМ без расширения корня аорты. Образование высшее.

Status praesens: рост 194 см; вес: 75 кг. Общее состояние удовлетворительное, астенического диспропорционального телосложения, пониженной массы тела (ИМТ = 17,0 кг/м²). Отклонение физиологических изгибов позвоночника влево. Отмечаются аномалии со стороны скелетной системы (костные

деформации / дисплазии): лицевые дизморфии (долихоцефалия, гипоплазия скуловых костей), воронкообразная деформация грудной клетки (ВДГК), арахнодактилия (положительный признак запястья и большого пальца), сколиоз грудного отдела позвоночника, ассиметричные лопатки, неполное разгибание / рекурвация локтей, плоскостопие и вальгусная деформация стоп. Дыхание везикулярное, ЧД 16 в мин. Тоны сердца ясные, ритмичные, в I и V точке выслушивается мезостистолический щелчок, поздний кратковременный систолический шум, проводящийся в левую подмышечную область. ЧСС 78 в мин., АД = 120/80 мм рт. ст. Пульс ритмичный, удовлетворительно наполнения и напряжения, симметричный на обеих руках. Живот при пальпации мягкий, безболезненный. Печень по краю реберной дуги по правой срединно-ключичной линии. Стул оформленный. Симптом поколачивания по поясничной области безболезненный с обеих сторон. Результаты инструментальных и аппаратных методов исследования (за период 22.04. – 25.04.14 гг.). На электрокардиограмме (ЭКГ) синусовый ритм, отклонение ЭОС влево. При оценке функции внешнего дыхания (ФВД) умеренные рестриктивные нарушения. По данным ультразвукового исследования органов брюшной полости (УЗИ ОБП) и щитовидной железы особенности в виде изогнутости желчного пузыря, добавочной дольки селезенки в области нижнего полюса диаметром 18 мм. При выполнении фиброгастродуоденоскопии (ФГДС) выявлены косвенные признаки грыжи пищеводного отверстия диафрагмы, недостаточность кардии, дистальный эзофагит (в н/3 пищевода слизистая с участками линейной гиперемии), гастропатия и дуоденогастральный рефлюкс (в желудке желчь), дуоденопатия.

Таким образом, уже на этапе физикального обследования у пациента общее количество баллов системного вовлечения соединительной ткани (СВСТ) согласно пересмотренных Гентских составило более 12 баллов (см. таблицу 2).

При Эхокардиографии (ЭХО-КГ): протез аорты (АО) 33 мм; аортальный клапан (АОК) 17,5 мм; левое предсердие (ЛП) 40,5 мм (норма до 39 мм); межжелудочковая перегородка (МЖП) 1,1/1,6 см; задняя стенка левого желудочка (ЗСЛЖ) 1,1/1,6 см; ЛЖ 5,0/3,1 см; конечно-диастолический объем (КДО) 118 мл; КСО 38 мл; фракция выброса (ФВ) 68%; индекс миокарда 121,7 г/м² (норма до 115 г/м²); TAPSE ТКК 19 мм; правый желудочек (ПЖ) 22,3 мм; передняя стенка ПЖ 3,5 мм.; сист. давление в легочной артерии (ЛА) 20 мм рт.ст.; трансмитральный кровоток (Е/А) 1,28/0,66 м/сек.; ДТ 0,186 сек.; регургитация (далее рег.) на АОК 1 ст., на клапане ЛА 1 ст., на трикуспидальном клапане (ТКК) 1 ст., на митральном клапане (МК) 1–2 ст. (эксцентричная), PISA (эффективная площадь регургитационного отверстия) 5,1 мм. (норма < 2 мм), vena contracta (VC) 4,7 мм. (норма < 3 мм). Особенности: диаметр ствола ЛА 20,5 мм.; диаметр АО на уровне дуги 32,8 мм, в нисходящей части – 23 мм, брюшная АО 20,9 мм.; из апикальной 4-х позиции: ЛП 45×51,3 мм, правое предсердие (ПП) и ПЖ поджаты, ЛЖ 51,3×77,3 мм.; миксоматозная дегенерация створок МК (толщина передней створки 5,3 мм); пролабирование передней створки МК в сегменте А2 из парастеральной позиции 9,8 мм (норма до 2,0 мм), из апикальной 4-х камерной позиции 9,3 мм, из апикальной 2-х камерной позиции 10,3 мм, задней створки 3,3 мм в сегменте Р2; пролабирование септальной створки ТКК 5–5,6 мм.; трабекулярное строение верхушки ЛЖ с сетью апикальных аномально расположенных хорд (АРХ); прогибание межпредсердной перегородки (МПП) в полость ЛП 8,8 мм.; расхождение листков перикарда по передней стенке ПЖ 1,4 мм.; атипичное расположение сердца в грудной клетке. Заключение: Состояние после протезирования восходящей АО с реимплантацией клапана АОК. АО дистальнее протеза не расширена. Фиброз кольца и створок АОК с аортальной рег. 1 ст. Фиброз кольца, миксоматоз створок МК, ПМК двух створок (задней 1 степени, передней 3 степени) с митральной рег. 1–2 степени. Пролабирование септальной створки ТКК с рег. 1 ст. Незначительная

дилатация полости ЛП. Формирующаяся аневризма МПП. Трабекулярное строение верхушки ЛЖ с сетью апикальных АРХ. Глобальная сократительная функция м-да ЛЖ и ПЖ не нарушена. Зон гипо- и акинеза не выявлено. Уплотнение листков перикарда. При дуплексном сканировании брахиоцефальных артерий (УЗИ БЦА) выявлено уплотнение и утолщение интимы в области проксимальных отделов правых внутренних и наружных сонных (ВСА /НСА) толщина комплекс интим-медии (КИМ) 1,1–1,2 мм.; экстравазальное воздействие стенок костного канала на правую позвоночную артерию (ПА) на уровне С4–С6 и у входа в костный канал, на левую ПА на уровне С3–С6 и у входа в костный канал.; гемодинамически значимая S-образная извитость правой ВСА в среднем и дистальном сегментах; извитость правой ПА в сегменте V 1. По данным рентгенографии (R-графии) грудной клетки выявлена её врожденная деформация 2 ст. При R-графии грудного отдела позвоночника выявлен правосторонний сколиоз 2 ст. (угол стоя = 18 град.), грыжи Шморля тел T₁₀ и T₁₁ позвонков. R-графия поясничного отдела позвоночника: ограниченный остеохондроз L₂–L₄ 3 степени, спондилолистез – ретролистез тела L₂ позвонка 1 степени, левосторонний сколиоз 2 ст. (угол стоя = 22 град.). R-графия тазобедренных (т/б) суставов: диспластический артроз обоих т/б суставов, 1 стадия. R-графия стоп под нагрузкой: продольное плоскостопие левой стопы I ст., свод правой стопы в пределах нормы; деформирующий артроз клиновидно-ладьевидного сочленения правой стопы I стадии, пяточная шпора левой пяточной кости. Уреазный дыхательный тест положительный / DOB = 17,8 (норма до 4). Биопсия из антральной отдела желудка (два кусочка антральной слизистой с париетальными клетками): умеренно активный, умеренно выраженный гастрит; угла (один кусочек антральной слизистой с париетальными клетками): умеренно активный, умеренно выраженный гастрит; признаки атрофии; тела желудка (два фрагмента фундальной слизистой): умеренно выраженный, слабо активный гастрит. Н.р.+++ . Результаты лабораторных исследований находились в пределах нормы.

В результате обследования выставлен заключительный диагноз: Синдром Марфана. Состояние после протезирования восходящего отдела аорты, реимплантации аортального клапана по Дэвиду (2012 г.) с аортальной регургитацией 1 степени. Классический (5.3 мм) ПМК 3 степени (А2 – 9,8 мм) с гемодинамически значимым нарушением (МР 2 ст). Структурные аномалии сердца: Пролапс ТКК 1–2 ст., с регургитацией 1 ст. Трабекулярное строение верхушки ЛЖ с сетью апикальных множественных АРХ. Гипермобильная МПП. Н1. Воронкообразная деформация грудной клетки с незначительным нарушением функции органов дыхания. Правосторонний сколиоз 2 ст. грудного отдела позвоночника, грыжи Шморля тел T₁₀ и T₁₁ позвонков. Ограниченный остеохондроз L₂–L₄ 3 ст. поясничного отдела позвоночника. Спондилолистез тела L₂ позвонка 1 ст. Левосторонний сколиоз 2 ст. Вертеброгенная торакалгия, люмбагия, ремиссия. Диспластический двухсторонний коксартроз, R-н 1 ст., ФН 1. Продольное плоскостопие левой стопы 1 ст. Деформирующий артроз клиновидно-ладьевидного сочленения правой стопы 1 стадии, пяточная шпора левой пяточной кости. ГЭРБ, дистальный катаральный эзофагит. Грыжа пищеводного отверстия диафрагмы. Хронический умеренно выраженный, активный (++) хеликобактерный (Н.р.++) пангастрит с антральной атрофией легкой степени (+) без метаплазии, обострение. Дуоденопатия. Недостаточная масса тела (ИМТ = 17,0 кг/м²). Дальновзоркость обоих глаз, подвывих хрусталиков обоих глаз.

Клиническое наблюдение № 2. Консультация пациента К., 20 лет, сотрудниками кафедры ВПТ осуществлялась в I травматологическом отделении 432 ГКМЦ, куда пациент был госпитализирован с жалобами на боли в области левого тазобедренного сустава. *Anamnesis morbi*: со слов пациента с 08.12.13г. появилась постоянная тупая боль в левой паховой области, отдающая в левое бедро. Лечился у невролога,

однако самочувствие не улучшилось. Около 13³⁰ 17.12.2013г. при следовании на обед почувствовал резкую боль в левой ноге с резким ограничением движений. 18.12.2013г. из-за продолжающейся боли в ноге, дежурным медработником доставлен в центр. Осмотрен травматологом, выполнена рентгенография тазобедренных суставов. Госпитализирован в I травматологическое отделение, где установлен диагноз: Нагрузочная остеоидистрофия. Закрытый перелом шейки левой бедренной кости со смещением отломков. Для оперативного лечения переведен в РНПЦ «Травматологии и ортопедии», где 13.01.2014 выполнено оперативное вмешательство – остеосинтез перелома фиксатором DHS и винтом. Послеоперационный период осложнился нагноением гематомы, расхождением швов. После проведенного лечения рана зажила, сняты швы. Переведен обратно в 432 ГВКМЦ для продолжения лечения и освидетельствования. На фоне проведенного длительного проточно-аспирационного дренирования полости гематомы, многокомпонентной регионарной инфузионной терапии – явления воспаления полностью купированы, остаточная рана в зоне проведения дренажной трубки зажила вторичным натяжением. Представлен на военно-врачебную комиссию с основным диагнозом: Асептический некроз головки левой бедренной кости после открытой репозиции, металлоосинтеза патологического перелома шейки левой бедренной кости после нагрузочной остеоидистрофии, с наличием металлоконструкции и значительным нарушением функции левой нижней конечности. Признан негодным к военной службе с исключением с воинского учета.

Anamnesis vitae: Семейный анамнез неотягощен, у родителей фенотипических признаков синдрома Марфана не выявлено. Перенесенные заболевания – простудные. Аллергоанамнез не отягощен. *Status praesens:* рост: 204 см; вес: 83 кг; площадь поверхности тела (ППТ) 2,22 м.кв. Общее состояние удовлетворительное, астенического диспропорционального телосложения, недостаточная масса тела (ИМТ = 17,54 кг/м²). Отмечаются аномалии со стороны скелетной системы (костные деформации / дисплазии): лицевые дизморфии, ассиметричная деформация грудной клетки, сколиоз, дольхостеномиелия, положительный признак запястья и большого пальца (арахнодактилия), продольное плоскостопие. Обследование по системам: дыхание везикулярное, частота дыхания (ЧД) 16 в мин. Тоны сердца ясные, ритмичные, в I и V аускультативной точке выслушивается мезостистический щелчок и поздний кратковременный систолический шум, проводящийся в левую подмышечную область. ЧСС 78 в мин., АД = 135/85 мм рт. ст. Пульс ритмичный, удовлетворительного наполнения и напряжения, симметричный на обеих руках. Живот при пальпации мягкий, безболезненный. Печень по краю реберной дуги по правой срединно-ключичной линии. Симптом поколачивания по поясничной области безболезненный с обеих сторон. Таким образом, как и в первом случае, общее количество баллов СВСТ составило более 7 баллов (9 баллов), что уже являлось самодостаточным, чтобы заподозрить наличие нарушения соединительной ткани (см. таблицу 2).

Результаты инструментальных и аппаратных методов исследования (в период 17.03.–5.06.14 г.). ЭКГ: ритм синусовый, отклонение ЭОС влево, неполная блокада передней ножки пучка Гисса. УЗИ ОБП и щитовидной железы: без патологии. ЭХО-КС: АО на уровне синусов Вальсальвы 40,2 мм (некоронарный правый коронарный); 42,4 мм (правый коронарный-левый коронарный, индекс 19,1 мм/м.кв); 37,2 мм (левый коронарный-некоронарный); фиброзное кольцо АОК 26,2 мм; истмус 32,9 мм; восходящая АО 36,8 мм; АОК: 22 мм; ЛП: 38 мм; МЖП: 1,0/1,6 см; ЗСАЖ: 1,0/1,5 см; ЛЖ: 5,1/3,3 см; КДО: 124 мл; КСО: 44 мл; УО: 80 мл; ФВ: 65%; ПЖ: 26 мм; Индекс миокарда: 101,8 г/кв.м; передняя стенка ПЖ 3,0 мм; сист. давление в ЛА: 21 мм рт.ст. МК: Е 1,04 м/сек, А 0,76 м/сек. Регургитация (далее рег.) на МК 1 ст.; TAPSE ТКК 22 мм. Особенности: пролабирование передней створки МК

в сегменте А2 3,7 мм.; из апикальной 4-х камерной позиции: ЛП 36×47 мм, ПП 38×43 мм, ПЖ 35×70 мм, ЛЖ 53×78 мм. Диаметр АО на уровне дуги 27 мм, АРХ в полости ЛЖ (диагональная апикально-срединная). Грудной отдел АО 16 мм, ЛСК 1,12 м/сек, градиент 5,0 мм рт.ст, супраренальный отдел АО 14,8 мм, инфраренальный – 14 мм. Заключение: АО расширена на уровне синусов Вальсальвы. ПМК 1 ст. с регургитацией 1 ст. Полости сердца не расширены, обычной формы. АРХ в полости ЛЖ. Сократительная функция миокарда ЛЖ не нарушена. Зона перикарда без особенностей. Дуплексное сканирование УЗИ сосудов брюшной полости: АО в брюшном отделе не расширена, стенка не изменена, диаметром 15,6 мм в инфраренальном отделе, супраренально – 15 мм, на уровне бифуркации 10,6 мм.; подвздошные артерии не расширены, стенка не изменен; кровоток во всех сегментах магистрального типа, достаточной амплитуды. Заключение: Брюшная АО и подвздошные артерии без особенностей. R-графия ОГК: без патологических изменений. R-графия грудного отдела позвоночника: Сколиоз I ст. *R-графия тазобедренных суставов* от 18.12.2013г.: чрезвертельный оскольчатый перелом левой бедренной кости с угловым смещением отломков; от 03.03.2014 – R-н признаки консолидирующегося поперечного оскольчатого перелома шейки левой бедренной кости. По ходу фиксирующей головку штифта Сиваша и Г-образной металлической конструкции (винт фиксирующий головку и металлическая пластина по наружной поверхности диафиза с 2 шурупами) деструктивных изменений не определяется. Но в медиальной части линии перелома отмечаются зоны просветления (не определяемые при исследовании 17.01.2014 г.) При анализе рентгенограмм в динамике необходимо отметить кистообразные просветления в межвертельной зоне вдоль линии перелома при первичном исследовании. Учитывая вышеизложенное и анамнез заболевания (отсутствие факта травмы) можно судить о патологическом переломе шейки левой бедренной кости R-н признаки нагрузочной остеоидистрофии отсутствуют. Отмечается резкое сужение рентгенуставной щели в области крыши вертлужной впадины. Заключение Консолидирующийся патологический поперечный оскольчатый перелом шейки левой бедренной кости, фиксированный металлоконструкцией; от 25.05.2014 г. – отмечается отрицательная динамика – рентгенпризнаки резорбции костных фрагментов ранее определявшихся в месте перелома шейки левой бедренной кости – контуры головки и самой кости с нечеткими неровными контурами, диастаз между фрагментами, соприкосновение фрагментов лишь в медиальном отделе. В краевых зонах головки участки просветления. Заключение: Асептический некроз зоны перелома и прилежащих отделов головки бедренной кости (в месте перелома); от 12.06.2014 г. – Шейка левой бедренной кости отсутствует – разрушена. В уменьшенной, остеопорозной головке – по нижнему краю ее, меньше по верхнему, а также рядом с фиксатором DNC, – отмечается явное разрежение структуры кости (деструкция) с неровными и нечеткими краями. Между головкой бедренной кости, ротированной вокруг оси и фиксированной к ней двумя винтами бедренной костью диастаз в пределах 0,5–0,9 см. R-графия стоп под нагрузкой: Продольное плоскостопие обеих стоп – правой 1 ст., левой 2 ст. без артрозных изменений.

По данным ФГДС пищевод без особенностей; гастропатия (слизистая с очагами гиперемии); дуоденопатия (слизистая с участками гиперемии); постбульбарный отдел без особенностей, фатеров сосок не изменен. Биопсия из антрального отдела желудка: слабо выраженный, слабо активный гастрит; угла: слабо выраженный, слабо активный гастрит; тела желудка (фундальная слизистая): слабо выраженный, слабо активный гастрит. Н.р –. Результаты лабораторных исследований в динамике соответствовали течению основного заболевания с восстановлением до нормы к моменту выписки.

Заключительный (экспертный) диагноз по которому пациент был представлен на военно-врачебную комиссию: Асептический некроз головки левой бедренной кости. Состояние после

открытой репозиции, металлотеза патологического перелома шейки левой бедренной кости (от 13.01.2014 г.) после нагрузочной остеодистрофии с наличием металлоконструкции и значительным нарушением функции левой нижней конечности. Основной (клинический) диагноз: Синдром Марфана. Расширение корня аорты. Пропалс митрального клапана 1 степени с регургитацией 1 степени. Структурные аномалии сердца: АРХ в полости ЛЖ, НО. Сколиоз грудного отдела позвоночника I степени. Вертеброгенная торакалгия, ремиссия. Плоскостопие правой стопы I степени, левой стопы II степени без артрозных изменений. Хронический легкой степени выраженности слабоактивный пангастрит без атрофии и метаплазии, ремиссия. Н.р. – Дуоденопатия. Недостаточная масса тела (ИМТ = 17,0 кг/м²).

Приведенный в первом случае клинический пример, отражает полисистемное поражение соединительной ткани с ранним неблагоприятным исходом, потребовавшим в возрасте 30 лет оперативное лечение восходящего отдела аорты с пластикой / протезированием аортального клапана. Диагноз, несмотря на наличие более чем предостаточного количества легко оцениваемых классических признаков СВСТ (более 12), своевременно распознан не был и в молодом возрасте пациент Н. прошел срочную военную службу. Пациент Н. проходил медицинские осмотры при приписке к призывному участку, в течение военной службы в ВС РФ, при поступлении и в период обучения в высшем учебном заведении. При этом никто из врачей не обратил должного внимания на фенотипические проявления и не направил пациента на дополнительные исследования для уточнения диагноза. Хотя знание только фенотипических проявлений ННСТ, уже является самодостаточным для правильных тактических действий в отношении данных пациентов. Таким образом, по счастливой случайности, пациенту с высоким риском диссекции аорты и внезапной смерти своевременно было проведено оперативное лечение аневризмы восходящего отдела аорты до развития жизнеугрожающих осложнений (диссекции аорты); получены удовлетворительные результаты. К сожалению, это скорее исключение, чем правило.

Второй приведенный случай является демонстрацией того, как существенные нагрузки при прохождении военной службы приводят к срыву адаптационных возможностей организма при ассоциированных ННСТ. Нагрузочная остеодистрофия с последующими осложнениями явились прямым следствием такого проявления синдрома Марфана, как снижение минерализации костей (остеопороза). В настоящее время достоверно известно, что у мужчин снижается именно минерализация шейки бедренной кости [9]. Кроме того, к счастливой случайности (после целенаправленного поиска аневризмы аорты в связи с выявленными фенотипическими признаками СВСТ) была выполнена Эхо-КС. Выявлено бессимптомное расширение аорты на уровне синусов Вальсальвы (42,4 мм). Z критерий составил 2,65, что свидетельствует о значительном расширении корня аорты, уже требующее постановки пациента на динамический учет для своевременной ранней хирургической коррекции. В рамках выявленного патологического состояния, следует упомянуть об имевшем место инциденте (на момент написания данной статьи) смерти военнослужащего в ВС РФ (ефрейтора Е.) от разрыва восходящей части аорты, сформировавшейся на почве идиопатического кистозного медионекроза аорты, сопровождавшегося гемоперикардом и гемотампонадой сердца. Установленный патологоанатомами кистозный медионекроз аорты / болезнь Эрджайма в молодом возрасте является прямым следствием ННСТ и, как правило, проявлением синдрома Марфана и марфаноподобных состояний. Данный пример, лишний раз доказывает важность доклинического / фенотипического скрининга признаков СВСТ с плановым выполнением при малейших подозрениях на их наличие ЭХО-КС как на допризывном, так и последующих этапах врачебного наблюдения.

Обращает внимание в обоих случаях крайне поздняя диагностика заболевания при наличии более чем достаточного количества признаков СВСТ, легко распознаваемых при объ-

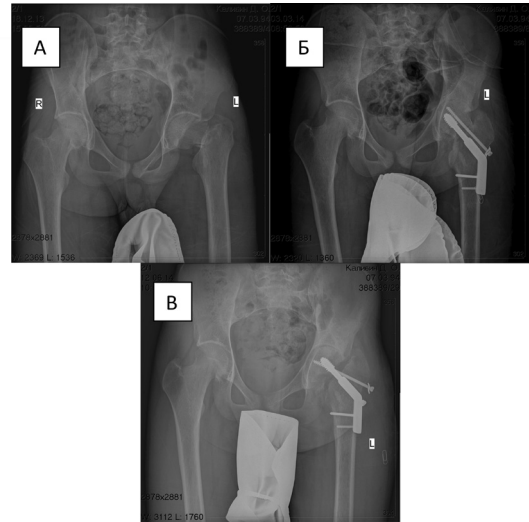


Рис. 2. Рентгенография тазобедренных суставов пациента К. в динамике (А – 18.12.2013 г., Б – 03.03.2014 г., В – 25.05.2014 г.)

ективном осмотре без привлечения специализированных инструментальных методов исследования. Следует отметить, что в обоих случаях диагноз был выставлен только на уровне специализированных учреждений. Вовремя нераспознанный диагноз во втором клиническом случае привел к временной нетрудоспособности пациента К. более чем на ½ года с последующим исключением из рядов ВС РФ, что потребовало дополнительного привлечения сил и средств медицинской службы. Таким образом, в обоих случаях отмечается дефект призывных комиссий с ошибочным призывом в ряды Вооруженных Сил при наличии заболеваний, требующих признания негодности к военной службе с исключением с воинского учета. Данные случаи подтверждают слабую осведомленность врачей различных специальностей с клиническими проявлениями, критериями диагностики и возможными осложнениями синдрома Марфана.

Системная патология, вовлекающая множество органов и систем требует координации деятельности многих специалистов (кардиологов, ангиохирургов, терапевтов, педиатров, врачей функциональной диагностики, генетиков, патоморфологов и др.). Однако ведущим специалистом, владеющим полной информацией, координирующим деятельность коллег, является терапевт или семейный врач. Поэтому знание основных диагностических критериев синдрома Марфана, возможных осложнений, порядка оказания неотложной помощи является необходимым в повседневной деятельности врача «первого контакта». Необходимо доведение до широкого круга врачей современных представлений о диагностике, клиническом значении, терапевтических и хирургических возможностях своевременного лечения заболеваний при синдроме Марфана и других наследственных синдромальных и несиндромальных форм аневризм грудной аорты.

Как следствие, назрела необходимость создания регистра и системы мониторинга пациентов с ННСТ-ассоциированными состояниями (в частности, с синдромом Марфана и ему подобными состояниями), создания научно обоснованных, направленных на применение в практическом здравоохранении, национальных рекомендаций по диагностике и лечению аневризм / диссекций проксимальной части грудной аорты и клинически значимых структурных аномалий сердца при ННСТ.

Литература

1. Pearson, G. D. et al. Report of the national heart, lung, and blood institute and national marfan foundation working group on research in marfan syndrome and related disorders // *Circulation*. – 2008. – Т. 118. – № 7. – С. 785–791.
2. Habashi, J. P. et al. Losartan in Marfan Syndrome—Beyond Blood Pressure Lowering Losartan, an AT1 Antagonist, Prevents Aortic Aneu-

☆ Случай из практики

rysm in a Mouse Model of Marfan Syndrome. *Science* 312: 117–121, 2006 // *Journal of the American Society of Nephrology*. – 2006. – Т. 17. – № 7. – С. 1759–1764.

3. *Groenink, M. et al.* Losartan reduces aortic dilatation rate in adults with Marfan syndrome: a randomized controlled trial // *European heart journal*. – 2013. – Т. 34. – № 45. – С. 3491–3500.

4. *J. P. Habashi et al.*, Losartan, an AT1 Antagonist, Prevents Aortic Aneurysm in a Mouse Model of Marfan Syndrome, *Science*. 2006 April 7; 312 (5770): 117–121.

5. *Loeys, B. L. et al.* The revised Ghent nosology for the Marfan syndrome // *Journal of medical genetics*. – 2010. – Т. 47. – № 7. – С. 476–485.

6. *Z-критерий*, как оптимальный параметр оценки эхокардиографических размеров корня аорты в норме и патологии / А. С. Рудой [и др.] // *Медицинский журнал*. – 2015. – № 1. – С. 132–139.

7. *Du Bois D., Du Bois E. F.* A formula to estimate the approximate surface area if height and weight be known. 1916 // *Nutrition* (Burbank, Los Angeles County, Calif.). – 1989. – Т. 5. – № 5. – С. 303.

8. *Наследственные нарушения соединительной ткани. Российские рекомендации ВНОК* // *Функциональная диагностика*. – 2009. – № 3. – С. 61–87.

9. *Carter N., Duncan E., Wordsworth P.* Bone mineral density in adults with Marfan syndrome // *Rheumatology*. – 2000. – Т. 39. – № 3. – С. 307–309.

Поступила 19.08.2015 г.