

МИНИСТЕРСТВО ЗДРАВООХРАНЕНИЯ РЕСПУБЛИКИ БЕЛАРУСЬ
БЕЛОРУССКИЙ ГОСУДАРСТВЕННЫЙ МЕДИЦИНСКИЙ УНИВЕРСИТЕТ
КАФЕДРА КОЖНЫХ И ВЕНЕРИЧЕСКИХ БОЛЕЗНЕЙ

ДЕРМАТОЛОГИЯ

Учебное пособие в двух частях

3-е издание

Часть 2

НЕИНФЕКЦИОННАЯ ДЕРМАТОЛОГИЯ

Под редакцией В. Г. Панкратова

Допущено Министерством образования Республики Беларусь
в качестве учебного пособия для студентов высших учебных заведений
по медицинским специальностям



Минск БГМУ 2012

УДК 616.5-002-001.1-054.6(075.8)
ББК 55.83 я 73
ДЗ6

А в т о р ы: канд. мед. наук, доц. В. Г. Панкратов (гл. 1.1–1.3, 1.5, 2, 4, 5, 6.3, 9.1); канд. мед. наук, доц. Н. Д. Хилькевич (гл. 9.1, 9.2, 9.3, 10); д-р мед. наук, проф. Н. З. Яговдик (гл. 1.3, 3, 6.1, 7, 8); д-р мед. наук, доц. О. В. Панкратов (гл. 4, 9.3); канд. мед. наук, доц. И. Н. Белугина (гл. 6.1, 6.2); канд. мед. наук, доц. М. В. Качук (гл. 1.2, 11); канд. мед. наук, ассист. А. Л. Барабанов (гл. 1.4, 5)

Р е ц е н з е н т ы: зав. каф. дерматовенерологии Гродненского государственного медицинского университета, канд. мед. наук, доц. Д. Ф. Хворик; зав. клиническим отделом профпатологии и аллергологии ГУ «Республиканский научно-практический центр гигиены», заслуженный деятель науки Республики Беларусь, д-р мед. наук, проф. С. В. Федорович

Дерматология : учеб. пособие в 2 ч. Ч. 2. Неинфекционная дерматология / ДЗ6 В. Г. Панкратов [и др.] ; под ред. В. Г. Панкратова. 3-е изд. – Минск : БГМУ, 2012. – 220 с.

ISBN 978-985-528-656-2.

Пособие содержит современные сведения по этиологии, патогенезу, клинике, лечению и профилактике основных нозологических форм кожных болезней. Издание подготовлено в соответствии с типовой программой, утвержденной Министерством здравоохранения Республики Беларусь. Первое издание вышло в 2008 году.

Предназначено для студентов лечебного, педиатрического, военно-медицинского, медико-профилактического, стоматологического факультетов и медицинского факультета иностранных учащихся медицинских учреждений образования.

УДК 616.5-002-001.1-0.54.6(075.8)
ББК 55.83 я 73

ISBN 978-985-528-656-2 (Ч. 2)
ISBN 978-985-528-655-5

© Оформление. Белорусский государственный
медицинский университет, 2012

Глава 1. ДЕРМАТИТЫ И АЛЛЕРГИЧЕСКИЕ ДЕРМАТОЗЫ

1.1. ДЕРМАТИТЫ

В широком смысле термин «дерматит» используют как общее название всех форм воспаления кожи в результате воздействия экзогенных факторов раздражающего или сенсибилизирующего действия. Внешние, или экзогенные, раздражители могут быть механическими, физическими, химическими (в том числе лекарственные препараты) и биологическими (сок растений, медузы, некоторые морские животные, рыбы, насекомые и др.).

Дерматиты делятся на простые контактные, аллергические и токсико-аллергические (токсидермии).

Простые контактные дерматиты развиваются при действии на участки кожи облигатных и факультативных раздражителей физической или химической природы. Они могут возникать после однократного воздействия таких облигатных раздражителей, как концентрированные растворы кислот, едких щелочей, солей тяжелых металлов, боевые отравляющие вещества кожно-нарывного действия, а также после многократного воздействия на участки кожи факультативных раздражителей, не обладающих сенсибилизирующими свойствами, но оказывающих слабовыраженное первичное раздражающее действие или угнетающих секрецию потовых и сальных желез, что обуславливает обезжиривание и сухость кожи. К факультативным раздражителям относят слабо концентрированные растворы кислот, щелочей, солей тяжелых металлов, органические растворители (бензин, керосин, дизтопливо, ацетон, уайт-спирт, бутанол и др.), смазочные масла, охлаждающие эмульсии, мазут, деготь, цианистые соединения, формалин и др. Они оказывают первичное раздражающее действие. Некоторые из них обладают и сенсибилизирующими свойствами (формалин и др.). Факультативные химические раздражители при длительном многократном воздействии могут вызывать ряд форм дерматитов: эпидермит, простой контактный дерматит, изъязвления кожи или «прижоги», онихии и паронихии, масляные фолликулиты (роговые и воспалительные акне, ограниченные гиперкератозы).

Повторные механические воздействия могут приводить к развитию оомозелелостей. Среди физических факторов, приводящих к развитию простого дерматита, следует упомянуть высокие и низкие температуры (ожоги и отморожения I–III степени), ультрафиолетовые лучи (солнечный дерматит), рентгеновское излучение (лучевые дерматиты). Фитодерматиты вызываются биологическими факторами, в частности, соком таких растений, как борщевик, первоцвет и др.

В соответствии с МКБ-10 различают острый и хронический простой контактный дерматит.

Клиническая картина простых контактных дерматитов характеризуется тем, что зона раздражения кожи строго соответствует зоне контакта с раздражителем, выраженность поражения зависит от концентрации, силы раздражителя и времени экспозиции. Этот контакт проявляется развитием выраженной эритемы, отёка, нередко и пузырей с серозным или серозно-геморрагическим содержимым. Границы поражений чёткие. В очагах поражения возможно развитие некроза,

например, после воздействия очень высокой температуры. Субъективно больные отмечают жжение, нередко болезненность, реже зуд в очагах поражения. В зависимости от глубины поражения различают 4 стадии острого контактного дерматита. При поражении только верхних слоёв эпидермиса развивается *первая стадия* дерматита, что проявляется эритемой и умеренным отёком. Если поражаются все слои эпидермиса, то клинически на фоне стойкой эритемы появляются пузыри с серозным или геморрагическим содержимым — это *вторая стадия* дерматита. Если поражение захватывает эпидермис и верхние слои дермы (*третья стадия*), то такой острый дерматит уже протекает с образованием некротического струпа. Глубокое поражение кожи, включая гиподерму, определяет клинику *четвертой стадии* острого контактного дерматита, с глубокими некрозами поврежденных тканей.

Длительное воздействие на кожу слабых облигатных раздражителей сопровождается развитием эритемы, инфильтрации, участков лихенификации, пигментации и шелушения, что расценивают как хронический простой контактный дерматит.

В данной главе мы не будем подробно останавливаться на простых дерматитах, вызванных механическими, температурными, химическими (боевые отравляющие вещества, сильные кислоты, щелочи и т. д.), лучевыми факторами или ионизирующей радиацией, так как большинство из них будут обсуждаться в разделе «Профессиональные болезни кожи».

Несколько слов о симуляционных дерматитах. Это, как правило, «рукоделие» самого пациента с целью получения контактного дерматита различной степени тяжести (в зависимости от выбранного им повреждающего агента — воздействие кислоты, раскаленного металла, горящих сигарет, длительного трения участка кожи и т. д.). Цели подобного самоповреждения самые различные: попытка добиться смягчения приговора за совершенное преступление, получить отсрочку от призыва в армию, уклониться от командировки на тяжёлые работы за пределами родного города и т. д. В таких случаях должна проводиться судебно-медицинская экспертиза, тем более, что, как правило, демонстрируемая клиническая картина поражения не соответствует данным анамнеза, а сами поражения локализуются там, где руки достают.

Диагноз простого дерматита базируется на данных анамнеза и характерной клинической картине, на сравнительно быстром разрешении высыпаний после устранения контакта с этиологическим фактором.

Аллергические дерматиты возникают при непосредственном контакте с кожей веществ, способных провоцировать аллергическую реакцию замедленного типа. Аллергенами могут быть медикаменты, косметические и парфюмерные средства, краски, моющие средства, металлы, инсектициды и т. д. Несмотря на то, что аллерген контактирует с ограниченным участком кожи, возникает сенсibilизация всего организма. Больные не всегда могут заподозрить причину своего заболевания, тем более что клинические проявления возникают через несколько суток после начала сенсibilизации. В развитии повышенной чувствительности у больных аллергическим дерматитом участвуют сенсibilизированные лимфоциты, клетки Лангерганса, медиаторы иммунного воспаления и др.

У этих больных вначале формируется моновалентная сенсибилизация, а в дальнейшем — поливалентная.

Согласно МКБ-10, аллергический контактный дерматит тоже может быть острым и хроническим. При остром аллергическом контактном дерматите на месте контакта с аллергеном кожа краснеет, возникают папулы и микровезикулы. Часть микровезикул вскрывается, образуя небольшие участки мокнущия, которое бывает кратковременным и нерезко выраженным. Очаги поражения не имеют четких границ, элементы сыпи появляются одновременно. Постепенно все проявления дерматита регрессируют, но сенсибилизация к данному аллергену сохраняется очень долго. Это сохраняет почву для новых рецидивов болезни при повторных контактах с аллергеном.

Хронический контактный аллергический дерматит проявляется умеренным воспалением и гиперкератозом в местах повторных контактов с аллергеном в низкой концентрации. При многочисленных повторных воздействиях аллергенов дерматит может трансформироваться в экзему с развитием поливалентной сенсибилизации.

Своеобразным аллергическим дерматитом является фотодерматит. В этом случае патогенез тот же, что при контактном аллергическом дерматите, но помимо контакта с аллергеном необходимо воздействие ультрафиолетовых лучей. В качестве сенсибилизатора при фотодерматитах выступают некоторые лекарственные средства (сульфаниламиды, гризеофульвин, ихтиол, доксициклин, кортикостероиды при длительном наружном применении и др.), вещества входящие в состав косметических, парфюмерных и моющих средств, сок растений и т. д. Поражаются открытые участки тела, на которых появляются стойкая эритема, микровезикулярная сыпь, волдыри, пузыри. В результате расчесов могут развиваться очаги лихенификации.

Диагноз аллергического контактного дерматита основывается на данных анамнеза, характерной клинической картины, положительных результатов аллергических кожных проб с аллергенами или иммунологических тестов *in vitro*.

Дифференциальный диагноз аллергического дерматита проводится с простым дерматитом, токсидермией и экземой (табл. 1).

Таблица 1

Дифференциальная диагностика простого контактного, аллергического контактного дерматитов и токсидермии

Показатели	Простой контактный дерматит	Аллергический контактный дерматит	Токсидермия
Начало заболевания	Возникает быстро при действии на кожу облигатного экзогенного раздражителя	Возникает после воздействия на кожу экзо- и/или эндогенного фактора, часто известного аллергена	Возникает после приема медикаментов или пищевых продуктов (грибы, земляника, шоколад и др.)
Наличие сенсибилизации	Не обязательно	Развитие сенсибилизации — обязательное условие	Развитие островоспалительной реакции кожи и слизистых на фоне поливалентной сенсибилизации

Показатели	Простой контактный дерматит	Аллергический контактный дерматит	Токсидермия
Локализация	На месте контакта с раздражителем	На открытых и закрытых участках кожного покрова	На любом участке тела, чаще фиксированная зона поражения
Характеристика сыпи	Чаще мономорфная	Полиморфная	Полиморфная
Наличие везикуляции и мокнутия	Может образоваться пузырь	Имеют место везикуляция и мокнутие	Имеют место, наряду с аллергическими высыпаниями
Воспалительная реакция	Острая или подострая, ограничена местом контакта с раздражителем	Острая или подострая с тенденцией к распространению на другие участки	Реакция острая, диффузная или локализованная
Течение и прогноз	Острое, процесс разрешается по устранению раздражителя	Острое или подострое, может трансформироваться в экзему, при лечении и устранении эндогенных факторов прогноз благоприятный	Острое, при устранении причинных факторов прогноз благоприятный

Лечение. Прежде всего следует устранить фактор, вызвавший заболевание. Если клиническая картина дерматита выражена неярко, то, устранив контакт с раздражителем или аллергеном, можно ограничиться наружным лечением кортикостероидными мазями, кремами, аэрозолями. В более тяжелых случаях назначают десенсибилизирующие и антигистаминные препараты в среднетерапевтических дозах (внутривенное введение 30%-ного раствора тиосульфата натрия по 10 мл ежедневно, на курс — 5–10 инъекций, глюконат кальция, пипольфен, перитол, тавегил, кларитин, зиртек, телфаст, эриус и т. д.).

При дерматитах, сопровождающихся образованием пузырей, кожу обмывают перекисью водорода или раствором перманганата калия, протирают спиртом. Покрышки пузырей следует надрезать стерильными ножницами и смазать анилиновыми красителями. На эрозивные поверхности накладывают антибактериальные примочки, а после прекращения мокнутия — водно-цинковую пасту, крем Унны, кортикостероидные наружные препараты (элоком, адвантан, целестодерм, синафлан и др.).

1.2. ТОКСИДЕРМИИ

Токсидермия — это острое токсикоаллергическое воспаление кожи, являющееся следствием действия химических веществ, поступивших в организм через пищеварительный и дыхательные пути, парентерально или транскутанно, а в случае приема медикаментов — при внутривенном, внутримышечном, подкожном, ингаляционном, вагинальном, ректальном, уретральном, трансдуральном их введении и вследствие всасывания медикаментов через кожу при наружном их применении. Так, описаны случаи токсидермии после втирания серой ртутной мази на больших площадях тела с целью лечения лобкового педикулеза.

Токсидермии за рубежом нередко именуют токсико-аллергическими или

лекарственными экзантемами.

Термин токсидермии был предложен в 1905 г. J. Jadassohn. Токсидермии могут вызываться лекарственными препаратами, пищевыми продуктами, производственными и бытовыми химическими веществами, обладающими аллергенными или токсическими свойствами. Дерматологи чаще всего имеют дело с лекарственными или пищевыми токсидермиями.

Причиной развития лекарственных токсидермий являются:

- антибиотики (у 32,4 % больных, по Ю. Ф. Королеву): пенициллин, эритромицин, тетрациклины;
- производные пирозолона (бутадион, анальгин, амидопирин) — у 12,7 % пациентов;
- сульфаниламидные препараты;
- снотворные средства (барбитураты, а также корвалол, в который входит люминал);
- транквилизаторы, нейролептики (резерпин, триоксазин, реланиум, элениум);
- антималярийные препараты;
- витамины (В₁, В₁₂);
- галоиды (бром- и йодсодержащие микстуры);
- гормоны, особенно инсулин, реже преднизолон;
- анестетики, антигистаминные средства;
- лекарственные растения (девясил, чистотел, подснежники), продукты пчеловодства (прополис).

Развитие лекарственных токсидермий может быть связано с химической структурой медикамента, с его способностью связываться с белками, липопротеидами; быть следствием неправильной методики применения лекарств.

Основными путями, по которым осуществляются патологические воздействия на кожу лекарственных препаратов, являются:

- прямое повреждающее действие препарата (барбитураты вызывают токсическое повреждение стенок сосудов);
- кумулятивное действие (накопление мышьяка, брома, йода);
- непереносимость лекарства ввиду снижения порога чувствительности к нему;
- идиосинкразия (генетический дефект некоторых ферментативных систем); идиосинкразия — это одно из проявлений атопии, при этом организм не переносит то или другое лекарственное вещество или пищевой продукт;
- аллергические и аутоиммунные реакции;
- лекарственная фотосенсибилизация. В основе её лежат фототоксические, фотодинамические и фотоаллергические свойства медикаментов (сульфаниламидов; некоторых антибиотиков, например, доксицилина; барбитуратов, фенотиазинов). Фотосенсибилизация возникает как при парентеральном, так и наружном применении этих препаратов, а разрешающим фактором выступает ультрафиолетовое излучение.

На долю пищевых токсидермий в среднем приходится около 12 % всех токсидермий. Причиной их развития является или сам пищевой продукт, или веще-

ство, образующееся при его длительном хранении или кулинарной обработке, а также консерванты, красители или лекарственные вещества, содержащиеся в нем. Описан случай лекарственной токсидермии после употребления в пищу мяса свиньи, которую за 3 дня до этого лечили пенициллином.

Среди дерматозов, обусловленных действием на кожу или слизистые оболочки металлов, следует назвать токсидермии, вызванные металлическими зубными протезами и конструкциями, используемыми в травматологии и ортопедии для металлоостеосинтеза. В этих случаях аллергенами являются хром, никель, молибден, которые, подвергаясь в организме частичной диффузии, в форме ионов и продуктов коррозии вымываются из протезов и поступают в кровь. Даже семенная жидкость в отдельных случаях может выступать этиологическим фактором токсидермии, что было подтверждено положительным результатом кожных проб.

Говоря о патогенезе токсидермий, следует еще раз подчеркнуть, что основным механизмом их развития является аллергическая, реже — токсическая реакция, а также возможность их сочетания в различных соотношениях. Е. В. Соколовский (2006) отмечает, что «аллергическое повреждение кожи осуществляется посредством механизмов В- и Т-клеточного иммунитета через различные типы аллергических реакций: анафилактический, IgE-опосредованный, иммуннокомплексный, гиперчувствительности замедленного типа». Токсические механизмы токсидермий возникают при кумуляции препаратов, передозировке, вследствие взаимодействия различных лекарств при полипрагмазии.

В основе медикаментозной аллергии лежит реакция антиген–антитело, в которой антигеном выступает лекарственное вещество. Ряд используемых нами медикаментов имеют белковую или полипептидную основу (вакцины, лечебные сыворотки, гамма-глобулин, инсулин, АКТГ) и, с точки зрения классической иммунологии, относятся к полноценным антигенам. Они способны вызывать образование антител без какой бы то ни было дополнительной трансформации.

Наряду с ними, на практике мы часто встречаемся с химическими веществами или лекарственными препаратами, являющимися неполными антигенами (гаптенами), которые только после образования конъюгата (соединения с белками кожи, крови или тканей в организме человека) приобретают свойства полноценного антигена.

Возможность сенсibilизации зависит от количества и частоты поступления антигена в организм, его антигенной активности, которая связана со строением вещества (например, наличие бензойного кольца или атома хлора облегчают связывание таких веществ с белками организма). Способствуют сенсibilизации также наследственная предрасположенность к аллергическим реакциям, наличие аллергических болезней, например, атопического дерматита или бронхиальной астмы.

Лекарственная аллергия возникает при поступлении в организм минимального количества препарата, период сенсibilизации длится 5–7 дней. В структуре ряда лекарственных веществ содержатся общие антигенные детерминанты, которые могут обусловить развитие перекрестных аллергических реакций. Если у пациента имеются общие детерминанты среди лекарств и микроорганизмов,

то токсидермия может развиваться, например, при первом введении пенициллина у больного микозом стоп (общие детерминантные группы антибиотика и гриба возбудителя). Известно также, что провоцирующим фактором токсидермий может быть сопутствующая стафилококковая инфекция.

Исследования белорусских дерматологов Ю. Ф. Королева и Л. Ф. Пильтиенко (1978) показали, что повышенная чувствительность к антибиотикам, сульфаниламидным препаратам, производным пиразолонна и некоторым другим лекарствам сохраняется до 10–12 и более лет, часто имеет групповой и перекрестный характер.

Клиника. Проявления токсидермий весьма разнообразны, причем одно и то же вещество может вызвать у одного и того же человека различные проявления в разное время, а одна и та же клиническая картина может быть следствием действия разных химических веществ.

Возникают токсидермии обычно остро или через несколько часов, или через 2–3 дня после воздействия этиологического фактора, хотя скрытый период может удлиняться до 10–20 дней. Сыпь может быть пятнистой, папулезной, узловой, везикулезной, буллезной, пустулезной, папулезно-пустулезной, уртикарной. Характер расположения высыпных элементов, как правило, диссеминированный, симметричный, высыпания могут быть как на коже, так и на слизистых оболочках. Часто нарушается общее состояние.

Токсидермия чаще проявляется мономорфной сыпью, хотя нередко наблюдается и полиморфная сыпь — пятнисто-везикулёзная, пятнисто-папулёзная и др. Санкт-петербургская школа дерматологов разделяет все токсидермии на генерализованные, локализованные и токсико-аллергические синдромы (отёк Квинке, синдром Лайелла, многоформная экссудативная эритема).

Токсидермия может проявляться:

1. *Крапивницей* — уртикарная токсидермия встречается весьма часто, по данным зарубежных авторов. В России и у нас эту клиническую форму рассматривают как острую крапивницу и в группу токсикодермий обычно не включают.

2. *Пятнистой токсидермией.* Различают гиперемические, геморрагические и пигментные пятна. Гиперемические пятна, например, эритема 9-го дня, являются осложнением лечения препаратами мышьяка. Кореподобная и scarлатиноподобная розеолезная и геморрагическая сыпь может наблюдаться у наркоманов. Токсидермии, проявляющиеся высыпанием пигментных пятен, могут быть вызваны мышьяком, висмутом, ртутью, золотом, серебром, хинином, акрихином, аспирином, антипирином, пенициллином, метациклином, метотрексатом, противозачаточными средствами, углеводородами нефти и каменного угля.

3. *Папулезными токсидермиями,* по типу лихеноидных высыпаний, напоминающих красный плоский лишай, которые могут быть результатом применения хинина, хингамина, мышьяка, стрептомицина, тетрациклина, препаратов йода, висмута, ртути, золота, сурьмы, антидиабетических сульфопрепаратов.

4. *Узловатыми токсидермиями,* например, узловой острой эритемой, этиологическими факторами которых могут быть сульфаниламиды, метотрексат, циклофосфан, гризеофульвин, препараты йода, брома, мышьяка, вакцины.

Развиваются болезненные островоспалительные узлы, слегка возвышающиеся над уровнем кожи, имеющие расплывчатые очертания.

5. **Везикулярными токсидермиями**, при которых сыпь состоит из диссеминированных везикул и микровезикул, может ограничиваться только поражением ладоней и подошв (как дисгидроз), но иногда развивается везикулезная эритродермия (в результате действия препаратов мышьяка, висмута, антибиотиков, барбитуратов, брома, хинина), проявляющаяся универсальной отеочной эритемой, везикуляцией, обильным мокнутием, отеком лица и конечностей, крупнопластинчатым шелушением.

6. **Пустулезными токсидермиями**, которые обычно связаны с действием галогенных препаратов — йода, брома, хлора, фтора, которые активно выделяются из организма с кожным салом, при этом сыпь состоит из пустул или угрей; причиной развития угревой токсидермии могут быть витамины В₆, В₁₂, изониазид, фенобарбитураты, литий, азатиоприн.

7. **Буллезными токсидермиями**. Они очень многолики:

- пемфигоидная токсидермия (диссеминированные пузыри, окруженные гиперемической каймой);
- фиксированная токсидермия (пузыри на ограниченном участке кожи);
- многоформная экссудативная эритема или эритродермия.

Буллезные токсидермии возникают после приема некоторых антибиотиков, сульфаниламидов, препаратов брома, йода, ртути, барбитуратов.

8. **Фиксированной медикаментозной эритемой**. При ней появляется одно или несколько округлых ярко-красных, крупных пятен (2–5 см в диаметре), в центре которых могут появляться пузыри. Пятна постепенно приобретают синюшный оттенок, высыпания после исчезновения воспалительных явлений оставляют стойкую пигментацию своеобразного аспидно-коричневого цвета. При каждом повторном приеме соответствующего лекарства процесс рецидивирует на тех же местах, усиливая пигментацию и процесс постепенно распространяется на другие участки кожного покрова. Излюбленная локализация фиксированной токсидермии — конечности, половые органы и слизистая оболочка полости рта. Причиной развития фиксированной токсидермии выступают пиразолоновые препараты (антипирин, аналгин, амидопирин), сульфаниламиды, барбитураты, салицилаты, антибиотики, хинин, йод, мышьяк, висмут, антигистаминные препараты.

Кроме того, распространенная токсидермия может протекать как красный плоский лишай, аллергический васкулит, красная волчанка.

Одной из тяжелейших форм токсидермии является **синдром Лайелла** — **острый токсический эпидермальный некролиз**. Это тяжелое иммуноаллергическое, лекарственно индуцированное заболевание. Более чем в 80 % случаев болезнь обусловлена лекарственными средствами: антибиотиками, сульфаниламидными препаратами, барбитуратами (люминал, мединал), производными пиразолона (бутадиион, амидопирин), аспирином, пирогеналом, гамма-глобулином, противостолбнячной сывороткой. Развитию болезни способствует наследственная предрасположенность к аллергии, обусловленная генетическим дефектом детоксикационной системы лекарственных метаболитов. Вследствие этого

лекарственные метаболиты могут связывать протеин эпидермиса и запускать иммуноаллергическую реакцию. Синдром Лайелла нередко ассоциируется с антигенами HLA-A2, A29, B12, Dr7. Патогенетической основой синдрома является гиперчувствительность замедленного типа, гиперергическая реакция типа феномена Шварцмана–Санарелли, сопровождающегося развитием синдрома эндогенной интоксикации. При этом у больных на фоне снижения функции детоксирующих систем организма идет выраженное нарушение белкового метаболизма, развивается дисбаланс в системе протеазы-ингибиторы протеолиза, происходит накопление среднемолекулярных, уремиических и других белков в жидкостных средах организма и нарушение водно-солевого баланса. Наблюдается инфильтрация эпидермиса активированными Т-лимфоцитами и макрофагами. Эти клетки и вовлеченные кератиноциты выделяют провоспалительные цитокины, которые вызывают гибель клеток, лихорадку и недомогание. Нарастание всех этих процессов может привести к летальному исходу, который и наблюдается в 25–70 % случаев.

Клиническая картина. Для заболевания характерно острое начало спустя несколько часов или 2–3 дня после приёма лекарственного средства. У больного появляется слабость, лихорадка до 39–41 °С, протрация, обильная диссеминированная сыпь на коже лица, туловища, конечностей в виде насыщенно-красных отёчных пятен сливного характера или по типу многоформной экссудативной эритемы. Уже через несколько часов в очагах воспаления кожи начинается отслойка эпидермиса и формирование множественных пузырей с тонкой, дряблой покрывкой, которая легко рвётся, обнажая обширные болезненные эрозии, легко кровоточащие. Процесс захватывает огромные площади и напоминает ожог второй степени. Если провести пальцем, прижатым к воспаленной коже, то эпидермис сдвигается скользя, сморщивается под пальцем (симптом «смоченного белья»). Могут наблюдаться «симптом перчаток» и «симптом носков», когда отслоившийся эпидермис сохраняет форму кисти или ступни. Симптом Никольского резко положительный. При синдроме Лайелла отслойка эпидермиса происходит на площади 30 % поверхности тела и более, а при синдроме Стивенса–Джонсона — на площади не более 10 % поверхности тела. В процесс вовлекаются губы, слизистые оболочки полости рта, могут вовлекаться и слизистые оболочки глотки, гортани, трахеи, пищеварительного тракта, мочевого пузыря, уретры. В тяжелых случаях наблюдаются выпадение бровей, волос на голове, отделение ногтевых пластинок, эрозивный блефароконъюнктивит. Общее состояние больных тяжёлое и крайне тяжелое: высокая температура тела, головная боль, протрация, сонливость, мучительная жажда, нарушается функция почек, вплоть до острых тубулярных некрозов. В крови накапливаются среднемолекулярные олигопептиды и нарастает лейкоцитарный индекс интоксикации.

Возможны три типа течения синдрома Лайелла: а) сверхострое течение со смертельным исходом; б) острое с присоединением токсико-инфекционного процесса и возможным летальным исходом; в) благоприятное течение с уменьшением гиперемии и отёчности кожи и началом эпителизации эрозий к 6–10-му дню от начала лечения больного.

Диагностика токсидермий. Основывается на аллергологическом анамнезе, клинической картине заболевания, аллергологических пробах и иммунологических тестах. Подтверждением диагноза может служить исчезновение кожной сыпи после прекращения действия аллергена и рецидива сыпи после повторного воздействия того же вещества.

Для подтверждения этиологической роли подозреваемого химического вещества применяют различные диагностические пробы, в том числе кожные (капельные, компрессные или скарификационные). Более убедительные результаты дают провокационные пробы (если токсидермия возникала после перорального приема медикамента, то и провокационная проба должна проводиться пероральным приёмом однократной минимальной терапевтической дозы подозреваемого препарата). Проба считается положительной, если она спровоцировала рецидив токсидермии. Но провокационные пробы можно проводить только после разрешения сыпи. Кроме провокационных, используют также иммунологические пробы: реакции агломерации лейкоцитов, лейкоцитолитиза, торможения миграции лейкоцитов, тесты дегрануляции базофилов и бласттрансформации лимфоцитов, моноцитарный тест, гемолитические тесты и др.

Диагностическими критериями лекарственной токсидермии являются следующие признаки:

- появление клинических проявлений после приёма лекарства;
- отягощенный по аллергии личный или семейный анамнез;
- хорошая переносимость препарата в прошлом;
- наличие латентного периода сенсibilизации;
- положительные аллергические пробы: аппликационная, капельная, скарификационная, внутрикожная, сублингвальная, интраназальная, пероральная;
- положительные иммунологические тесты: реакция пассивной гемагглютинации, реакция агломерации лимфоцитов, прямой и непрямой тест дегрануляции базофилов или тучных клеток, показатель повреждения нейтрофилов, реакция торможения миграции лейкоцитов и др.

Дифференциальный диагноз. Дифференциальная диагностика различных клинических форм токсикодермий базируется на дифференциальной диагностике первичных элементов. Так, розеолезную токсикодермию приходится дифференцировать от розеолезных сифилидов, розового лишая, пятнистого псориаза, от болезни кошачьих царапин.

Лечение:

1. Предусмотреть прекращение действия этиологического фактора.
2. Щадящая диета, обильное питье.
3. Экстракорпоральная гемосорбция при синдроме Лайелла (лучше начать в первые 2 суток — не менее 3 сеансов).
4. 2–3 сеанса плазмафереза при синдроме Лайелла, что обеспечивает как детоксикацию (удаление эндогенных токсинов, аллергенов, иммунных комплексов, сенсibilизированных лимфоцитов), так и ускорение нормализации иммунного статуса.
5. Болеутоляющие средства (морфин, омнопон и др.).

6. Внутривенное введение детоксирующих растворов не менее 1,5–2 литров в сутки при синдроме Лайелла под контролем функции почек и сердца.
7. Энтеросорбенты (полифепан, белосорб, полисорб).
8. Мочегонные и слабительные средства с целью быстрого выведения из организма аллергена или токсического вещества.
9. Противоаллергические препараты кальция, тиосульфат натрия.
10. Антигистаминные препараты: димедрол, фенкарол, диазолин, тавегил, лоратадин, кестин, зиртек, телфаст, дезлоратадин и другие (в среднетерапевтических дозах).
11. Ингибиторы протеолиза (контрикал и др) — 10 000–100 000 ЕД в сутки.
12. Аскорутин.
13. В тяжелых случаях — глюкокортикоиды, начинать из расчёта 2–3 мг/кг массы тела с последующим снижением дозы после стабилизации процесса.
14. Препараты калия при гипокалиемии или лазикс при гиперкалиемии.
15. При пенициллиновой токсикодермии — пенициллиназа.
16. При токсических реакциях — 5%-ный раствор унитиола в виде внутримышечных инъекций по 5–10 мл ежедневно.
17. Больным с синдромом Лайелла с целью профилактики септических осложнений назначают парентерально антибиотики широкого спектра, которые редко применялись до этого на данной территории.

Наружно: аэрозоли с кортикостероидами, бактерицидными и эпителизирующими средствами, водные растворы анилиновых красителей, мази и кремы: элоком, дипрогент, солкосерилловая, целестодерм V, локоид, адвантан, флуцинар, фторокорт и др

Профилактика. Рациональная схема-план лечения больного с учётом аллергоанамнеза, исключение полипрагмазии и длительного назначения лекарств; при этом необходимо учитывать функциональное состояние печени, желудочно-кишечного тракта, почек, участвующих в биотрансформации и выведении лекарств.

1.3. МНОГОФОРМНАЯ ЭКССУДАТИВНАЯ ЭРИТЕМА (Erythema exudativum multiforme)

Многоформная экссудативная эритема — острое заболевание инфекционно-аллергической или токсико-аллергической природы, характеризующееся поражением кожи, слизистых оболочек и проявляющееся пятнистой, папулезной и везикуло-буллезной сыпью. Заболеванию свойственны цикличность течения и склонность к рецидивам, преимущественно весной и осенью. Дерматоз чаще встречается у лиц молодого и среднего возраста. Мужчины болеют чаще.

Этиология и патогенез. В зависимости от этиологии выделяют две формы экссудативной эритемы: инфекционно-аллергическую и токсико-аллергическую. У большинства больных преобладает инфекционно-аллергическая форма (до 85–90 %) и классифицируется она некоторыми авторами как идиопатическая. Реже диагностируются токсико-аллергические формы (симптоматические) заболевания. В настоящее время эритему рассматривают как полиэтиологическое

заболевание, в основе которого лежат аллергические реакции в ответ на действие инфекционных и неинфекционных факторов.

К инфекционным факторам относится вирусная (чаще герпетическая), бактериальная (стрептококк, стафилококк, туберкулезная, дифтерийная, бруцеллезная палочки и др.), микотическая (гистоплазмоз, кандидоз) и протозойная (малярия, трихомоноз) инфекции.

К неинфекционным факторам относятся медикаменты (тетрациклины, сульфаниламиды, барбитураты, производные пиразолона, вакцины, лечебные сыворотки, анатоксины); химические вещества, используемые в быту и на производстве; злокачественные новообразования.

Рецидивы заболевания провоцируют переохлаждение, гиперинсоляция, а иногда пищевые факторы.

Клиника. По тяжести течения заболевания выделяют легкую (малую, тип Гебры), среднетяжелую (везикулезно-буллезную), тяжелую (синдром Стивенса–Джонсона) и крайне тяжелую (синдром Лайелла) формы.

Многоформная экссудативная эритема проявляется возникновением пятнистых, папулезных, везикулезных и буллезных высыпаний на коже разгибательной поверхности конечностей, ладоней, подошв, коленных и локтевых суставов, лица, половых органов, на красной кайме губ, слизистых оболочках рта, носа, глаз, гениталий.

Заболевание начинается остро. Возникает головная боль, недомогание, боли в горле, мышцах, суставах. Через 1–2 дня на этом фоне в течение нескольких дней появляются высыпания на коже и слизистых. При легкой форме на тыле кистей и стоп, разгибательной поверхности предплечий и голени возникают воспалительные отечные, резко ограниченные пятна, на фоне которых в некоторых случаях формируются плоские папулы размером от 1–2 см и более. Центральная часть элемента приобретает синюшный оттенок и западает, в то время как периферическая часть сохраняет розовый цвет (птичий глаз, кокарда, мишень для стрельбы). В дальнейшем на поверхности высыпаний могут появляться пузыри с серозным или серозно-геморрагическим содержимым. Вскрытие последних приводит к образованию эрозий и корок. Высыпания появляются приступообразно с интервалом в несколько дней. Больные испытывают зуд и жжение. Одним из механизмов появления зуда является преобладание тонуса симпатического отдела вегетативной нервной системы и развивающаяся гипоксия в очагах поражения, что ведёт к усилению перекисного окисления липидов, накоплению его продуктов, которые и провоцируют кожный зуд. Активные проявления регистрируются в течение 8–14 дней, оставляя после себя иногда пигментацию.

При среднетяжелой форме в патологический процесс вовлекаются, кроме кожи, красная кайма губ, слизистые оболочки рта, зева, гениталий, конъюнктивы глаз. Слизистая оболочка рта поражается примерно у трети больных. Изолированное поражение слизистой рта наблюдается только у 5 % больных. При вовлечении в патологический процесс слизистой оболочки рта высыпания чаще локализуются на губах, в преддверии рта, щеках и небе. Внезапно появляется разлитая или ограниченная отечная эритема. Спустя 1–2 дня на фоне эритемы обра-

зуются пузыри. Они существуют 2–3 дня, вскрываются и на их месте образуются очень болезненные эрозии. Последние, сливаясь, формируют обширные эрозивные участки. Эрозии могут покрываться желтовато-серым налетом, при снятии которого легко возникает паренхиматозное кровотечение.

У одних больных возникает обширное поражение слизистой оболочки рта, у других — процесс ограничивается единичными малобользненными эритематозными и эритематозно-буллезными высыпаниями. На губах на поверхности эрозий образуются разной толщины кровянистые корки, которые значительно затрудняют открывание рта. В случае присоединения вторичной инфекции корки приобретают грязно-серый цвет.

Распространенная форма поражения слизистой рта сопровождается резкой болезненностью, слюнотечением, затруднением приема пищи и затруднением речи.

Через 10–15 дней высыпания на коже начинают разрешаться и на 15–25 день исчезают. На слизистой оболочке рта разрешение высыпаний происходит в течение 4–6 нед. На месте эритематозно-папулезных элементов при их разрешении остается гиперпигментация.

Токсико-аллергической форме многоформной экссудативной эритемы не свойственна сезонность рецидивов, не всегда ей предшествуют общие симптомы и нередко процесс носит фиксированный характер с частой локализацией на слизистой оболочке рта.

Тяжелая форма многоформной экссудативной эритемы (синдром Стивенса–Джонсона, описанный в 1922 г.) начинается остро с лихорадки (39–40,5 °С), головной боли, костно-мышечных болей, болезненности слизистой оболочки рта и зева, может сопровождаться развитием пневмонии, нефрита, диареи, отита и др. Поражаются кожа, слизистые оболочки полости рта, гениталий, ануса, глаза. На губах, слизистой оболочке рта (щеки, языка), появляются обширные пузыри с последующим формированием болезненных эрозий, которые покрываются массивными геморрагическими корками, что затрудняет прием пищи. Характерно поражение глаз в виде тяжелого катарального или гнойного конъюнктивита, на фоне которого могут появляться везикулы.

Нередко развиваются изъязвление роговицы, увеиты, паноптальмиты, приводящие к потере зрения. Поражение слизистых оболочек гениталий у мужчин приводит к нарушению мочеиспускания с возможным вовлечением в процесс мочевого пузыря.

Кожные поражения в виде пятнисто-папулезных высыпаний или пузырей, реже — пустул, множественные и обширные, нередко с развитием паронихий, протекают на фоне тяжелого общего состояния. Без лечения летальность при синдроме Стивенса–Джонсона достигает 5–15 %.

Крайне тяжелая форма (синдром Лайелла) — см. гл. «Токсидермии».

Гистопатология. В начальной стадии заболевания развивается отек в верхней части дермы, происходит расширение сосудов с лимфогистиоцитарной инфильтрацией вокруг сосудов и в области базальной мембраны. Позже — экстравазация эритроцитов. К характерным изменениям следует отнести вакуольную дегенерацию в глубоких слоях эпидермиса и некроз эпидермальных клеток.

Акантолиз отсутствует. Патогистологическая структура поражений слизистых оболочек аналогична изменениям в коже, но с большей выраженностью дегенеративных процессов в эпителии.

Диагноз. Основывается на остром начале, полиморфизме высыпных элементов, симметричности их локализации, тенденции к образованию колец. Дифференциальную диагностику следует проводить с другими формами лекарственной токсидермии, розовым лишаем, пузырчаткой, пемфигоидом, дерматозом Дюринга.

Лечение. Характер проводимой терапии зависит от тяжести заболевания. При легкой форме назначают антигистаминные (супрастин, фенкарол, тавегил, амертил, кларитин, эриус и др.), гипосенсибилизирующие (препараты кальция, тиосульфата натрия) средства, аскорутин, обильное питье, энтеросорбенты (активированный уголь, полифепан, белосорб и др.)

При среднетяжелой форме многоформной экссудативной эритемы, кроме вышеприведенной терапии, назначают преднизолон в суточной дозе 30–60 мг или другой кортикостероид в эквивалентной дозе в течение 4–6 дней с последующим постепенным снижением дозы препарата в течение 2–4 недель. Кроме этого, рекомендуют этакридин по 0,05 г три раза в сутки в течение 10–15 дней. Показано проведение дезинтоксикационной терапии (солевые растворы, микродез, полиглюкин, реополиглюкин и др., обильное питье, мочегонные препараты). Если обострение заболевания связано с герпетической инфекцией, назначают препараты ацикловира, если с бактериальной — антибиотики.

Больным с синдромом Стивенса–Джонсона рекомендуется: обильное питье, мочегонные препараты, щадящая диета, антигистаминные и гипосенсибилизирующие препараты, аскорутин, внутривенное введение капельно неорондекса, микродеза, полиглюкина, реополиглюкина, солевых растворов по 200–400 мл, ежедневно или через день, всего 3–5 инфузий, преднизолон в суточной дозе (0,8–1,2 мг/кг) 50–90 мг или эквивалентная доза другого кортикостероида в течение 10–15 дней до достижения выраженного терапевтического эффекта с последующим постепенным снижением препарата до полной его отмены.

Наружная терапия проводится с учетом характера поражения кожи. На эрозивно-мокнущие участки рекомендуются примочки (2%-ный раствор борной кислоты, раствор фурацилина 1:5000 и др.), обработка противовоспалительными аэрозолями (левомеколь), фукарцином.

Пятнисто-папулезные проявления заболевания на коже можно смазывать мазью с календулой, дерморэфом, 5–10%-ной дерматоловой мазью, кремами и мазями, содержащими глюкокортикоиды. При поражении слизистой оболочки рта рекомендуется полоскание раствором калия перманганата 1:8000, 2%-ным раствором борной кислоты, 2–3%-ным раствором танина, отваром ромашки, разведенной настойкой прополиса, календулы, смазывание пораженной слизистой маслом облепихи, шиповника, масляным раствором витамина А, дентальной пастой «Солко». Для лечения поражений на губах могут быть использованы препараты, рекомендованные для лечения слизистой оболочки рта.

При появлении вторичных гнойных осложнений назначают антибиотики широкого спектра действия.

Профилактика. В случаях инфекционно-аллергической природы заболевания: санация очагов инфекции и другой сопутствующей патологии, повышение неспецифической резистентности (поливитамины, биостимуляторы, аутогемотерапия, УФО, закаливание). При токсико-аллергической форме многоформной экссудативной эритемы следует выявить аллерген, вызывающий заболевание, разъяснить больному опасность повторного применения медикамента с указанием его на опознавательном браслете пациента.

1.4. ЭКЗЕМА

Экзема — хроническое рецидивирующее заболевание кожи, характеризующееся эволюционным полиморфизмом морфологических элементов, мокнутием и зудом.

Экзема является широко распространенным дерматозом, составляя по некоторым данным до 40 % всех кожных болезней. В последние годы число людей, страдающих этим заболеванием, значительно возросло вследствие увеличения количества различных экологических, бытовых и производственных отрицательных факторов, действующих на организм человека. Экзема встречается во всех возрастных группах, но поражает, в основном, лиц наиболее трудоспособного возраста, имеет склонность к хроническому рецидивирующему течению и является частой причиной временной нетрудоспособности. Чаще страдают мужчины. Заболевание может поражать любые области кожного покрова, вплоть до развития эритродермии. Преимущественное вовлечение тех или иных участков кожи в экзематозный процесс зависит от формы заболевания. Частое развитие очагов экземы на фоне ранений, трофических язв, сосудистой патологии является противопоказанием к хирургическому лечению, что ведет к несвоевременному оказанию специализированной помощи, развитию осложнений и инвалидности.

Название данного заболевания происходит от греческого «*eczео*» — вскипать, и объясняется характерным быстрым появлением и вскрытием пузырьков с образованием мокнущих эрозий. Термин «экзема» использовался со II в. до н. э. для обозначения любых остро протекающих дерматозов, пока в первой половине XIX века экзема не была выделена R. Willan (1808) как отдельная нозологическая форма.

Этиология и патогенез. Несмотря на значительное количество проведенных исследований, патогенез этого дерматоза изучен недостаточно, многие вопросы дискуссионны, данные разных авторов часто носят противоречивый характер. На различных этапах развития учения об экземе особое значение в этиологии и патогенезе заболевания придавали центральной и периферической нервной системе (неврогенная теория), роли эндокринных желез, микробному обсеменению кожи, аллергическому состоянию организма (аллергическая теория), наследственным факторам. В настоящее время большинство авторов считает экзему полиэтиологическим заболеванием со сложным патогенезом, развивающимся в результате комплексного воздействия генетической предрасположенности, а также нейроаллергических, эндокринных, обменных и экзоген-

ных факторов. Указанные элементы патогенеза в различной степени свойственны отдельным формам экзематозного процесса, но нет сведений о ведущем значении какого-либо из них. Чем длительнее и тяжелее протекает заболевание, тем большее число органов и систем вовлекается в патологический процесс.

В патогенезе экземы имеют значение: генетическое предрасположение, определяющее дисфункцию иммунной системы, нарушения деятельности центральной и периферической нервной системы, эндокринной регуляции, а также длительное воздействие разрешающих экзо- и эндогенных факторов, обуславливающих сенсбилизацию организма. Развивающийся иммунодефицит по клеточному, гуморальному и фагоцитарному звеньям, выражается в качественной и количественной их недостаточности, дисбалансе регуляторных субпопуляций, что определяет слабость иммунного ответа. Несостоятельность защитных механизмов способствует формированию хронических инфекционных очагов, дисбактериоза кишечника, возникновению рецидивов заболевания. Происходит изменение состава микрофлоры кожи, как в очагах поражения, так и видимо здоровой, с преобладанием золотистого стафилококка и грамотрицательных микроорганизмов; при этом значительно увеличивается плотность микробного обсеменения. Воздействие экзогенных ксенобиотиков (химических и биологических), эндогенных аллергенов (микробные антигены из очагов хронической инфекции, эндотоксины) на фоне неадекватно слабого реагирования иммунной системы приводит к их персистенции, сенсбилизации организма и к ним, и к белковым компонентам собственной кожи, вызывает патологические иммунные реакции. Аллергическая активность в начале болезни иногда моновалентна — развивается гиперчувствительность к одному причинному фактору, при дальнейшем течении дерматоза и «перераздражении» иммунной системы больной организм качественно и количественно начинает реагировать на множество раздражителей и аллергенов, что свидетельствует о развитии поливалентной сенсбилизации, характерной для экземы. При этом развивается обширное аллергическое воспаление кожных покровов по смешанному типу (сочетающее гиперчувствительность замедленного, немедленного типов, а также цитотоксический и иммунокомплексный механизмы). Следствием является патологическая интенсификация процессов перекисного окисления с разрушением биологических мембран, повышением активности лизосомальных ферментов в крови и дисбалансом в системе протеазы–ингибиторы протеолиза, деструкцией собственных тканей. Кроме того, у больных выявляются изменения функций внутренних органов (гепатобилиарной системы, желудочно-кишечного тракта, почек), обмена веществ (углеводного, белкового, жирового), нарушения обмена электролитов, аминокислот, биогенных аминов, ряда гликолитических ферментов. Параллельно развивается нарушение регуляции тонуса сосудов в сочетании с повышением коагуляционной активности крови, что приводит к изменениям гемореологических показателей, при этом страдает микроциркуляция, возникает отек и гипоксия пораженных тканей. Все упомянутые факторы ведут к сдвигу метаболизма в сторону катаболических реакций. В жидкостных средах организма в несвойственно высоких концентрациях появляется большое количество промежуточных и конечных продуктов обмена, биологически активных веществ,

соединений, образовавшихся вследствие деструкции тканей и усиленного протеолиза плазменных белков, продуктов неполного переваривания пищи, всасывающихся из желудочно-кишечного тракта вследствие увеличения проницаемости слизистой оболочки кишечника, микробных токсинов, гидроперекисей липидов и белков и др., что обуславливает развитие эндогенной интоксикации, в свою очередь усугубляющей все патогенетические звенья экзематозного процесса.

Классификация экземы. общепризнанной единой классификации экземы в настоящее время не существует. В практике, однако, чаще всего используется клиническая классификация М. М. Желтакова (1964), согласно которой различают четыре основных вида экзем: **истинную** (к которой относят еще пруригинозную, дисгидротическую, тилотическую, интертригинозную), **микробную** (включающую паратравматическую, нуммулярную, варикозную и микотическую), **себорейную** и **профессиональную**. Отдельно рассматривается **детская** экзема, развивающаяся в грудном возрасте на фоне экссудативно-катарального диатеза и являющаяся начальным клиническим проявлением атопии. Кроме того, по течению каждая из экзем подразделяется на острую, подострую и хроническую (Л. Н. Машкиллейсон, 1965).

Согласно Международной классификации болезней X пересмотра (МКБ-X), в основе которой лежат патоморфологические изменения, термины «экзема» и «дерматит» используются как взаимозаменяемые синонимы. Истинная экзема при этом соответствует эндогенной (аллергической) — L20.8, дисгидротическая — дисгидрозу L30.1, тилотическая — гипертрофической экземе L28.0, интертригинозная обозначается L30.4. В МКБ-X не выделяется отдельно микробная экзема, при этом паратравматическая форма соответствует инфекционному дерматиту или пустулезной экземе (L30.3), нуммулярная обозначается кодом L30.0, микотическая — ближе всего к кандидозной и дерматофитозной кожной аутоенсибилизации (L30.2), варикозная или гипостатическая экзема (I83.1–I83.2) рассматривается в разделе «Заболевания сосудов» как осложнение варикозной болезни. Себорейная экзема и себорейный дерматит по МКБ-X являются одним и тем же заболеванием с кодом L21.9, то же самое касается профессиональных экземы и дерматита (L25.9). Детская экзема кодируется L20.8, детская интертригинозная или себорейная — L21.1, герпетиформная — V00.0. Кроме того, в МКБ-X отдельно рассматривается экзема наружного уха (H60.5), относимая к заболеваниям ЛОР-органов.

Клиническая картина экземы. Начало экземы бывает различным. Иногда ее проявления предшествуют инфекционные заболевания, нервно-психический стресс, повреждения кожных покровов, контакты с раздражающими и сенсибилизирующими веществами, прием лекарств. Часто пациент не может связать возникновение у него экземы с какими-либо причинами.

Острая экзема развивается внезапно, начинается с продромальных явлений (слабость, озноб, головная боль и др.) или возникает без них. Кожа больных в эту стадию отличается повышенной чувствительностью к различным факторам, отвечая на самые разнообразные раздражения усилением воспалительной реакции, субъективных ощущений и появлением свежих высыпаний. Характер-

ны интенсивность воспалительных явлений и быстрая смена стадий экзематозного процесса. Заболевание обычно начинается с появления яркой эритемы и резкой отечности (отечно-эритематозная стадия), на фоне которых возникают мелкие папулы (папулезная стадия), а после них или одновременно — папуловезикулы и везикулы (везикулезная стадия). Возможно присоединение вторичной инфекции и образование не везикул, а пустул. Полостные элементы быстро вскрываются и превращаются в мокнущие эрозии различного размера, наиболее характерны для экземы «серозные колодцы» — точечные эрозии, отделяющие мелкими капельками прозрачный экссудат (стадия мокнутия). Как правило, при острой экземе отмечается обильное мокнутие и выраженные субъективные ощущения в виде зуда, жжения и боли, чувства стянутости кожи. Следствием зуда являются множественные экскориации, невротические расстройства, нарушению сна вплоть до бессонницы. Везикулы, пустулы и отделяемое эрозий могут ссыхаться с образованием серозных или гнойных корок и микрокорочек (корочковая стадия), которые отторгаются с переходом в стадию шелушения и формированием вторичной дисхромии, не оставляя после себя рубцов и атрофии. Эволюция морфологических элементов при экземе наглядно представлена в виде «треугольника Крейбиха» (рис. 1).

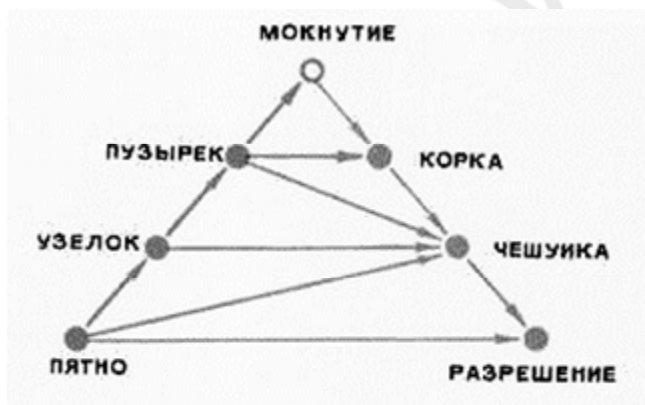


Рис. 1. Треугольник Крейбиха

Клинические проявления экземы характеризуются четким полиморфизмом (чаще эволюционным) и пестротой высыпаний, когда в одном очаге поражения одновременно присутствуют отек, эритема, узелки, пузырьки, мокнущие эрозии, корочки и шелушение. Это обусловлено тем, что экзематозный процесс в своем течении может остановиться на определенном этапе и подвергнуться регрессу, либо в любой момент появляются новые высыпания, не всегда последовательно проходя все стадии развития.

Заболевание может изначально приобретать подострый либо хронический характер течения, либо возможен постепенный переход острой экземы в хроническую, через *подострую стадию*. Подострое течение дерматоза проявляется мокнущим или сухим процессом с нарастанием инфильтрации пораженных участков кожи и усилением кожного рисунка по типу лихенификации. На поверхности умеренно инфильтрированных неярко гиперемированных очагов находится незначительное количество мелких эрозий, корок и микрокорочек,

процесс

сопровождается шелушением, которое может внезапно перейти в мокнутие.

Если отличительными чертами острой экземы являются воспалительный отек, формирование эрозий и экссудация, то в клинике *хронической* преобладает выраженная инфильтрация — воспалительное уплотнение кожи. Кроме этого, признаками хронической экземы являются умеренная гиперемия застойного характера, лихенификация, шелушение и сильный зуд. Отека, эрозирования и мокнутия не бывает, полиморфизм не выражен, нет быстрой смены стадий процесса. При длительном течении экземы на ладонях и подошвах иногда появляются гиперкератотические наслоения с трещинами, деформируются ногти. Хроническая экзема обычно принимает циклическое течение, продолжаясь годы и десятки лет. При этом периоды ремиссии, когда кожа больного становится чистой, или улучшения могут сменяться обострениями через неодинаковые промежутки. Подострая или хроническая экзема при определенных условиях в любой момент может обостряться, приобретая клиническую картину острой. В этом случае, на фоне уплотнения кожи и ее шелушения появляется отек, яркая гиперемия, пузырьки и мокнутие, происходит усиление зуда и появление новых высыпаний на здоровой коже.

Описанная выше стадийность течения в разной степени характерна для всех форм экземы, однако имеются и специфические особенности для каждой.

Истинная экзема наиболее полно характеризуется упомянутыми признаками. Клинические симптомы истинной экземы проявляются выраженным полиморфизмом (истинным и ложным) и пестротой высыпаний, четкой сменой стадий экзематозного процесса. Высыпания симметричны, чаще локализуются на коже верхних конечностей, реже — на лице, нижних конечностях и туловище. Форма очагов поражения обычно неправильная, границы их нерезкие, они плавно переходят в неизмененную кожу. Экзематозный процесс может занимать ограниченный участок, возможно образование мелких очагов с диффузным поражением отдельных анатомических областей (конечностей, туловища), сплошное их поражение, диссеминированное вовлечение практически всего кожного покрова, развитие экзематозной эритродермии. Характерно чередование пораженных участков кожи с непораженными, группировка в непосредственной близости от крупных высыпаний мелких очагов по типу «архипелага островов». Больных беспокоит зуд различной интенсивности. Могут возникнуть очаги сухости

и шелушения кожи, трещины в роговом слое. При длительном хроническом течении экземы на ладонях и подошвах иногда появляются мозолистые гиперкератотические образования с трещинами. Нередко течение экземы осложняется присоединением пиогенной инфекции: появляются пустулы и гнойные корки.

К особым разновидностям истинной экземы относят пруригинозную, дисгидротическую, тилотическую, интертригинозную, своеобразные клинические проявления которых связаны с преимущественной локализацией процесса, а также возможной причиной, вызвавшей заболевание.

Пруригинозная экзема характерна для детского возраста, проявляется высыпаниями мелких (с просыаное зерно) узелков с пузырьком на вершущке,

формирующихся на уплотненном основании, не вскрывающихся и не образующих эрозий. Очаги поражения располагаются на коже лица, вокруг крупных суставов, в паховой области, на разгибательных поверхностях конечностей. Заболевание протекает хронически, часто рецидивирует. Характерны приступообразный зуд, тяжелые невротические реакции, сопровождающиеся нарушением сна. Вследствие расчесов узелки покрываются геморрагическими микрокорочками. При длительном течении, происходит инфильтрация очагов, кожа на пораженных участках грубеет, лихенизируется, приобретает сероватый оттенок, становится сухой и шершавой. Ремиссия заболевания наблюдается летом, а рецидив — зимой. Оно занимает промежуточное место между истинной экземой и почесухой.

Дисгидротическая форма может быть самостоятельным заболеванием или частью поражений при других разновидностях экземы. Патологический процесс локализуется на ладонях, подошвах и боковых поверхностях пальцев, характеризуется образованием на фоне отека и гиперемии мелких (с булавочную головку), плотных на ощупь пузырьков. Реже встречаются крупные пузырьки, размером с горошину. Элементы сыпи склонны к слиянию, возникают многокамерные везикулы, формируются очаги поражения различной величины и формы. Располагаясь в эпидермисе, пузырьки просвечивают сквозь толстый роговой слой, напоминая зерна сваренного риса. Больных часто беспокоит сильный зуд. Возможно присоединение вторичной инфекции с формированием пустул. Пузырьки и гнойнички могут вскрываться, превращаясь в фестончатые эрозии с бордюром отслоившегося эпидермиса по периферии, или подсыхать, образуя плоские желтоватые корочки. Характерно длительное течение и резистентность к лечению.

На ладонях и подошвах также может развиваться и **тилотическая** экзема (гиперкератотическая, роговая). Эта форма заболевания протекает с наибольшей инфильтрацией и появлением мощных гиперкератотических наслоений. Характеризуется глубокими болезненными трещинами и зудом, пузырьки могут и не формироваться. Клиническая картина имеет большое сходство с микозом и псориазом. Иногда тилотическая экзема развивается у женщин в климактерический период.

Для **интертригинозной** экземы характерна локализация в складках кожи (подмышечных ямках, паховой области, под молочными железами, между пальцев и т. д.) Очаги поражения имеют четкие границы, ярко-красный цвет с багровым оттенком, блестящую влажную поверхность без чешуек и корок. Характерно обильное мокнутие, образование глубоких болезненных трещин. Зуд умеренный. Процесс может внезапно распространяться за пределы складок с развитием клинической картины острой распространенной экземы.

Микробная экзема. Микробная форма экземы является своеобразной аллергической реакцией, следствием моновалентной сенсibilизации к микроорганизмам, патогенным грибам или продуктам их жизнедеятельности в очагах острой или хронической инфекции кожных покровов, ЛОР-органов, стоматологической области, внутренних органов (пиодермии, инфицированные раны, фарингит и тонзиллит, пиелонефрит, холецистит и др.). Указанные причины обуславливают наличие, наряду с основными чертами экзематозного процесса, некоторых особенностей клинической картины микробной экземы.

Чаще всего встречается **паратравматическая** (околораневая) форма заболевания, которая начинается как асимметричный процесс на коже голени, тыла кистей, волосистой части головы — вокруг раневой поверхности, очага пиодермии, свищевого хода, пролежня, трофической язвы, ожога и т. д. Вначале в области инфекционного очага появляются мелкие пузырьки, затем формируется один или несколько типичных очагов поражения с четкими границами, фестончатыми очертаниями и «воротничком» отслаивающегося рогового слоя эпидермиса по периферии, характеризующихся тенденцией к медленному периферическому росту. Очаг микробной экземы представляет собой умеренно зудящий участок островоспалительной эритемы с экссудативными папулами, микровезикулами, пустулами, мокнущими эрозиями, массивными скоплениями рыхлых зеленовато-желтых серозно-гнойных и кровянистых корок на поверхности. После снятия последних обнажается мокнущая поверхность красного или застойно-красного цвета, которая легко кровоточит. Иногда наблюдается и характерное для экземы точечное мокнутие («серозные колодцы»). По периферии основного очага часто образуются отсевы в виде папуло-пустул, пустул и фликтен за счет вторичного инфицирования отделяемым, содержащим пиококки. Основные признаки микробной экземы характерны для всех ее форм, но при каждой есть и отличительные особенности.

При **нуммулярной** (монетовидной) **экземе**, которая обычно связана с очагами инфекции на коже (без образования раневого дефекта) или во внутренних органах, появляются множественные или единичные слегка возвышающиеся над уровнем кожи, резко ограниченные отечные инфильтрированные бляшки более или менее округлой формы, правильных очертаний, диаметром 1–5 см и более. Очаги локализуются обычно на конечностях, реже — на туловище и лице. На их поверхности характерно появление эритемы, экссудативных папул и выраженного капельного мокнутия, серозно-гнойных корочек и чешуек. Заболевание также имеет тенденцию к диссеминации процесса, склонно к рецидивам и резистентно к терапии. При подостром и хроническом течении, когда выражено шелушение, нуммулярная экзема по клинике напоминает псориаз.

Возникновению **варикозной экземы** способствует варикозный симптомокомплекс с нарушением гемодинамики и микроциркуляции в области нижних конечностей. Очаги поражения локализуются на голених и стопах в области варикозных узлов, по окружности варикозных язв, на фоне отложений гемосидерина и участков склерозирования кожи. Развитию болезни благоприятствуют травмы, повышенная чувствительность кожи к лекарственным средствам, применяемым для лечения варикозных язв, мацерация кожи при наложении повязок. Характерны полиморфизм элементов, резкие, четкие границы очагов, умеренный зуд, что делает варикозную экзему клинически сходной с нуммулярной и паратравматической.

Если высыпания, характерные для микробной экземы, являются следствием сенсibilизации к патогенным грибам, больному выставляется диагноз **микотическая экзема**. Очаги поражения, характерные для других форм микробной экземы и дисгидротической формы заболевания развиваются на фоне микоза

и онихомикоза кистей, стоп или гладкой кожи, локализуются преимущественно в области конечностей, с частым поражением кистей и стоп.

Часто заболевание сочетает признаки нескольких форм и развивается вследствие действия комплекса причин (например, на фоне инфицирования варикозной язвы у больного с микозом и онихомикозом стоп). При дальнейшем развитии любой формы микробной экземы процесс становится диссеминированным за счет вторичных аллергических высыпаний и приобретает симметричный характер. Если инфекционный очаг сохраняется, для микробной экземы характерно торпидное течение с постепенным развитием поливалентной сенсibilизации организма и переходом заболевания в истинную форму с образованием большого количества быстровскрывающихся микровезикул и точечных эрозий с капельным мокнутием. Периодические обострения заболевания приводят к усилению зуда. При устранении очага хронической инфекции экзематозный процесс стихает.

Себорейная экзема развивается у лиц с себорейным статусом и локализуется в местах, наиболее богатых сальными железами: на коже волосистой части головы, лица, груди, в межлопаточной области, заушных складках. Очаги поражения в виде округлых желтовато-розовых эритематозных пятен с четкими границами и ровными контурами, покрытых жирными желтовато-серыми чешуйками и рыхлыми корками. Характерна сухость кожи, умеренная инфильтрация, везикуляция и мокнутие присутствуют лишь в редких случаях — при раздражении, нерациональном лечении, присоединении вторичной инфекции. На волосистой части головы образуются обильные слоистые желтоватые корки и чешуйки, волосы на пораженных участках блестящие, иногда склеиваются с образованием колтуна. В складках кожи часто наблюдается отек, гиперемия и утолщение кожи, трещины, может появляться мокнутие. Больные жалуются на интенсивный зуд, который может предшествовать клиническим проявлениям. Высыпания в течение длительного времени могут существовать не изменяясь и не вызывая субъективных ощущений. Возможно присоединение вторичной инфекции, быстрая диссеминация процесса.

Профессиональная экзема, которая подробнее рассматривается в разделе «Профессиональные заболевания кожи», изначально развивается вследствие моновалентной сенсibilизации к какому-либо раздражителю, с которым человек контактирует в процессе выполнения профессиональных обязанностей. Диагноз устанавливается только в том случае, когда подтвержден профессиональный характер заболевания и найден соответствующий производственный аллерген. Дерматоз начинается с проявлений контактного аллергического дерматита в зоне воздействия профессионального фактора, на этом этапе высыпания ограниченные. Для излечения достаточно устранить соответствующий раздражитель и предотвратить повторный контакт с ним. В случае длительного воздействия профаллергена наступает иммунный дисбаланс с развитием поливалентной сенсibilизации. При этом клиническая картина заболевания аналогична таковой при истинной или, в случае присоединения инфекции, микробной экземе, с хроническим рецидивирующим течением и менее выраженным полиморфизмом сыпи.

Детская экзема. Установлено, что экзема у детей чаще всего развивается на фоне экссудативного диатеза, связанного с врожденной аномалией конституции, характеризующейся наследственной предрасположенностью к аллергическим заболеваниям, которая наследуется аутосомно-доминантно и связана с антигенами гистосовместимости HLA. Процесс этиологически связан с атопией — генетически детерминированной повышенной IgE-зависимой реакцией, связанной с дефицитом клеточного иммунитета, главным образом — Т-лимфоцитов-супрессоров. Большое влияние оказывают разнообразные факторы внешней среды, как в процессе внутриутробного, так и во время внеутробного развития ребенка. Существенное значение придается внутриутробной сенсibilизации плода не только к различным пищевым продуктам, но и к некоторым медикаментам, косметическим средствам, употребляемым матерью во время беременности. У многих матерей имеет место неблагоприятное течение беременности, осложнение ее инфекционными заболеваниями, нервными переживаниями и стрессами, нерациональное питание во время беременности. В постнатальном периоде для грудного ребенка наибольшее значение имеют аллергены, поступающие с пищей. Белок пищи матери может переходить в грудное молоко и сенсibilизировать естественно вскармливаемого ребенка. Раннее введение докорма или прикорма, в состав которых входят потенциальные аллергены, является решающим фактором и сопровождается проявлением клинических признаков дерматоза. У большинства больных детей удается установить те или иные нарушения в характере питания (искусственное вскармливание с первых дней или в первые месяцы). При достаточно длительном течении заболевания у детей развивается поливалентная сенсibilизация и аутоаллергия. Важную роль в развитии детской экземы играет нарушение функции органов пищеварения у детей, глистные инвазии.

Дети, больные экземой, составляют 30–70 % всех детей, больных дерматозами. Экзема у детей проявляется клиническими признаками истинной, себорейной или микробной формы заболевания, которые могут комбинироваться в различных сочетаниях на разных участках кожного покрова. Для клинической картины истинной детской экземы наиболее типично начало заболевания на 3-м месяце жизни, у некоторых детей экзема может возникнуть уже на 2–3-й неделе после рождения. Изначально сыпь локализуется на лице, за исключением, как правило, носогубного треугольника. Прежде всего, появляется краснота и отечность кожи лица, обильное количество микровезикул, мокнутие в виде «колодцев», с последующим образованием желто-бурых корок и шелушения, могут быть папулы, т. е. имеется полиморфизм высыпаний. В последующем могут поражаться волосистая часть головы, ушные раковины и шея, характерно симметричное расположение очагов. У части детей процесс принимает более распространенный характер — экзематозные очаги появляются на туловище, руках, ногах; в ряде случаев первые высыпания могут появиться на конечностях. Как правило, после некоторого «затишья» наступает рецидив заболевания. У некоторых детей могут в начале заболевания или периодически при обострениях кожного процесса появляться симптомы со стороны желудочно-кишечного тракта в виде рвоты, болей в животе вследствие спазма ободочной кишки и поносов.

Имеются указания на возможность выраженного зуда в области слизистой полости рта и заднего прохода.

Клинические проявления себорейной формы детской экземы развиваются на 2–3-й неделе жизни у гипотрофичных детей на коже волосистой части головы, лба, щек, подбородка, на ушах, в заушных и шейных складках в виде очагов неяркой гиперемии, невыраженной инфильтрации, на поверхности которых наблюдаются эксфолиации и серовато-желтые корки. Микровезикуляция и мокнутие не характерны, при локализации в складках, как правило, формируются трещины и мацерация эпидермиса. В дальнейшем может вовлекаться весь кожный покров.

Клинические проявления микробной (паратравматической, нуммулярной) экземы у детей соответствуют таковым у взрослых

Многие авторы относят к детской экземе пруригинозную форму заболевания, описанную выше.

У большинства больных заболевание сопровождается упорным рецидивирующим течением, интенсивным зудом, бессонницей, беспокойством, повышенной нервной возбудимостью, неадекватными сильными реакциями на малейшее раздражение и другими нарушениями со стороны нервной системы. Известно, что дети, больные экземой, весьма чувствительны к холоду, который в весеннее и осенне-зимнее время часто обостряет течение процесса.

Детская экзема обычно исчезает к концу 2–3-го года жизни, однако затем часто у таких пациентов возникают явления диффузного атопического нейродермита, то есть происходит трансформация экземы в нейродермит. По результатам исследования различных авторов, детская экзема и атопический нейродермит представляют собой две стадии одного патологического процесса.

Герпетиформная экзема Капоши (вариолиформный пустулез) была впервые описана в 1887 г. венгерским дерматологом Karosi как тяжелое осложнение экземы или нейродермита преимущественно у детей раннего возраста. Было доказано, что основной причиной заболевания является заражение ребенка, больного экземой или нейродермитом, вирусом простого герпеса, которое обычно происходит в возрасте от 6 месяцев до 2 лет, когда исчезают переданные внутриутробно от матери антитела к этому вирусу. Поэтому очень большое значение имеет предупреждение контактов таких больных с лицами, страдающими простым герпесом.

Заболевание развивается остро, с внезапным повышением температуры до 39–40 °С, резким ухудшением общего состояния и развитием симптомов интоксикации. Часто начало герпетиформной экземы сопровождается усилением отечности и мокнутия в области первичных экзематозных очагов. На коже появляются типичные высыпания в виде сгруппированных пузырьков и пустул, величиной от булавочной головки до горошины с характерным пупкообразным западением в центре, преимущественно локализующиеся на лице, волосистой части головы, шее, реже — на конечностях и туловище. В процессе эволюции пузырьков и пустул у большинства больных появляются округлые геморрагические корки, которые считаются патогномоничным для герпетиформной экземы Капоши признаком; при снятии таких корок легко возникает кровоточивость

пораженной кожи и в результате образования глубоких кровоточащих трещин и эрозий лицо приобретает «маскообразный» вид. Наряду с изменениями на коже, у детей может развиваться афтозный стоматит, конъюнктивит, кератит, поражение слизистой гениталий, увеличиваются регионарные лимфоузлы. Возможно герпетическое поражение внутренних органов и ЦНС. Часто присоединяется вторичная инфекция с развитием пиодермий, гнойного отита, бронхитов и пневмоний, сепсиса, у пациентов увеличивается СОЭ и падает количество эозинофилов в крови. При развитии экземы Капоши у больных, как правило, исчезает зуд, а проявления экземы как бы угасают, однако с улучшением общего состояния, нормализацией температуры и разрешением герпетиформных высыпаний зуд усиливается, а проявления экземы становятся более интенсивными, чем до возникновения осложнения. На месте бывших пузырьково-пустулезных элементов могут оставаться небольшие рубчики. Летальность при этом заболевании составляет, по данным разных авторов, от 1 до 20 %. Герпетиформная экзема Капоши может встречаться и у взрослых, осложняя течение хронических заболеваний кожи — атопического дерматита, ихтиоза, экземы, вульгарной пузырчатки.

Гистопатология. Для острого периода экземы наиболее характерны очаги спонгиоза в ростковом слое эпидермиса. Спонгиоз представляет собой отек преимущественно шиповатого слоя, с растяжением и разрывом межклеточных мостиков, образованием непосредственно под роговым слоем мелких, нередко многокамерных полостей, заполненных серозной жидкостью, которые при слиянии формируют пузырьки. В роговом слое определяется паракератоз. В дерме развивается отек сосочкового слоя, набухание коллагеновых волокон, расширение сосудов сосочковой и подсосочковой сетей и образование вокруг них лимфоцитарно-гистиоцитарного инфильтрата, который при микробной экземе содержит полиморфно-ядерные лейкоциты.

Для хронической экземы характерны акантоз, паракератоз, более выраженный клеточный инфильтрат дермы.

При себорейной экземе отмечают умеренное утолщение эпидермиса, паракератоз, значительный акантоз, отсутствие зернистого слоя, слабовыраженную вакуольную дегенерацию, при этом спонгиоз не выражен. В дерме образуется незначительный периваскулярный инфильтрат из лимфоцитов и нейтрофилов.

Диагноз и дифференциальный диагноз. Диагноз экземы ставят на основании характерной клинической картины.

Дифференциальную диагностику проводят в зависимости от формы экземы. Так, истинную экзему необходимо отличать от атопического нейродермита, дерматоза Дюринга, псориаза, токсидермии, пузырчатки, микоза кистей и стоп, почесухи. Например, атопический нейродермит может иметь большое клиническое сходство с экземой подострого и хронического течения, когда среди проявлений присутствует лихенизация, особенно в случае присоединения вторичной инфекции или развития его экзематоидной формы. Однако в случае нейродермита характерно длительное (с раннего детства) течение заболевания, которое развивается на фоне диатеза или трансформируется из детской экземы. Обострение связано с несоблюдением диеты, часто присутствует отягощенность наследственного анамнеза. Для экземы, в отличие от нейродермита, характерно точеч-

ное мокнутие, возникающее самопроизвольно, без расчесов. Дермографизм при атопическом нейродермите, как правило, белый, при экземе — розовый. При нейродермите обязательно присутствует выраженная лихенификация очагов, типичная локализация — лицо, задняя поверхность шеи, сгибательная поверхность лучезапястных, локтевых, коленных суставов.

Микробную экзему отличают от контактного аллергического дерматита, пиодермии, псориаза, ограниченного нейродермита, рожистого воспаления, микоза гладкой кожи, васкулитов, чесотки; себорейную экзему — от псориаза, себорейного дерматита, микоза гладкой кожи, начальной стадии лимфомы кожи. Так, при нуммулярной экземе подострого и хронического течения, когда очаги инфильтрированы, четко отграничены от окружающей здоровой кожи, поверхность их шелушится, то нужно проводить тщательную дифференцировку с нуммулярным или бляшечным псориазом. Для монетовидной экземы характерно наличие микроэрозий и микрокорочек на поверхности очагов, капельное мокнутие присутствует при осмотре или на него есть указания в анамнезе. Как правило, заболевание развивается на фоне гнойного воспаления на коже или во внутренних органах. При псориазе присутствует сезонность течения, поражаются волосистая часть головы, разгибательные поверхности конечностей, крестец, туловище; для экземы нет привязанности к каким-либо локализациям. Чешуйки с поверхности псориатических бляшек легко снимаются, поскабливание поверхности папул приводит к появлению псориатической триады, характерно появление новых высыпаний в местах нанесения механического раздражения. Кроме того, попадание воды на очаги экземы провоцирует обострение заболевания, больные псориазом нормально переносят этот раздражитель. Детскую экзему дифференцируют от аллергического контактного дерматита, энтеропатического акродерматита, импетиго, микоза гладкой кожи; герпетиформную экзему — от первичного герпеса, ветряной оспы, многоформной экссудативной эритемы, пиодермий. Особенно трудно проводить дифдиагностику при подостром и хроническом течении дерматоза.

Лечение. В связи с полиэтиологичностью и сложным патогенезом экземы, лечение должно быть комплексным, проводить его следует дифференцированно, в зависимости от формы и стадии заболевания, клинического течения кожного процесса, возраста больных и переносимости ими лекарственных средств. Необходимо учитывать выявленную у пациентов патологию внутренних органов, эндокринной и нервной систем, нарушения обмена веществ. Нежелательно одновременно назначать большое число лекарственных препаратов, поскольку велика вероятность развития поливалентной лекарственной сенсibilизации, что может усугубить течение заболевания.

Значимую роль в лечении экземы играет гипоаллергенная диета (нормальное содержание белков и жиров, ограничение поваренной соли, легкоусвояемых углеводов, острой пищи, копченого и жареного, шоколада, яиц, орехов, большинства фруктов и т. д.), исключение алкоголя и курения. Следует устранить воздействие предполагаемых аллергенов. Важным моментом в терапии микробной экземы является санация очагов хронической инфекции на коже и во внутренних органах, при профессиональной — устранение причинного фактора,

смена места работы. Необходимо предотвратить физическое и химическое раздражение очагов, особенно в острую стадию, в том числе и водой при мытье.

Для купирования аллергических реакций и снижения сенсibilизации показано назначение неспецифических гипосенсibilизаторов: препаратов кальция (10%-ный раствор хлорида кальция внутривенно, 10%-ный раствор глюконата кальция внутримышечно), 30%-ного раствора тиосульфата натрия. Можно назначать антигистаминные средства — димедрол, супрастин, тавегил, диазолин, лоратадин (klarитин), деслоратадин (эриус), фенкарол, телфаст, ингибиторы

дегрануляции тучных клеток (кетотифен). Применение системных кортикостероидных гормонов (преднизолон, дексаметазон, бетаметазон и др.) при экземе нежелательно в виду их иммунодепрессивного действия, но возможно — при тяжелом течении, генерализованных формах, в острой стадии при неэффективности других методов лечения.

При длительном течении экземы, в подострую и хроническую стадию возможно индивидуализированное назначение иммуномодуляторов с учетом показателей иммунограммы.

С целью коррекции эндогенной интоксикации применяются дезинтоксикационные кровезаменители (реополиглюкин, микродез, неорондекс и др.), а также энтеросорбенты (активированный уголь, белосорб и др.), комплексообразующие препараты (унитиол).

Для улучшения микроциркуляции в застарелых очагах экземы рекомендуется использование сосудорасширяющих средств (ксантинола никотинат, теоникол, циннаризин) и дезагрегантов (пентоксифиллин).

Показано применение антиоксидантных комплексов (аевит, антиоксикапс), витаминов А, Е, С, Р, группы В.

Для нормализации функций центральной и вегетативной нервной системы назначаются седативные средства (раствор натрия бромид, препараты валерианы, пустырника, микстура Маркова, ново-пассит и др.). При более тяжелых нарушениях нервно-психического статуса, проявляющихся возбуждением, бессонницей, эмоциональным напряжением и раздражительностью возможно применение транквилизаторов и нейролептиков (диазепам, реланиум, альпразолам и др.) после консультации невропатолога или психотерапевта.

При сочетании экземы с нарушением функции органов пищеварения, показаны препараты, содержащие ферменты поджелудочной железы (панкреатин, фестал, панзинорм, креон), лакто- и бифидобактерии (бифилайф, бификол, лактобактерин, бифидумбактерин), гепатопротекторы (эссенциале).

В случае присоединения вторичной инфекции и при микробной экземе используются антибактериальные и противогрибковые препараты из разных групп с учетом чувствительности флоры. При микробной экземе, кроме того, необходима направленная санация первичного очага хронической инфекции.

В острой стадии экземы, при выраженном мокнутии и отежном синдроме применяются диуретики (фуросемид, лазикс, гипотиазид).

Для лечения экземы широко используются методы физиотерапии, в основном при подостром и хроническом течении: транскутанный лазер, ультрафиоле-

товое облучение, иглорефлексотерапия, индуктотермия и УВЧ надпочечников и симпатических узлов, ванны с оксидатом торфа, электрофорез и фонофорез лекарственных препаратов и др.

Важнейшую роль в терапии экземы играет местное лечение, выбор которого определяется стадией и клинической формой процесса. В острую стадию, при обильном мокнутии рекомендовано применение охлаждающих примочек с противовоспалительными, антибактериальными, вяжущими растворами (2%-ным раствором борной кислоты, 0,25%-ным нитрата серебра, 1%-ным раствором резорцина, 2%-ным танина, 3%-ным натрия тетрабората и др.) до исчезновения мокнутия. Возможно применение аэрозолей с кортикостероидами. Целые пузырьки вскрываются и на эрозированные поверхности наносятся растворы анилиновых красителей (бриллиантовый зеленый, метиленовый синий, фукоцин). В подострую и хроническую стадии на сухие поверхности вокруг эрозий или после прекращения мокнутия применяются мази, содержащие кортикостероиды (синафлан, целестодерм, фторокорт, адвантан, локоид, элоком и др.). В случае присоединения вторичной инфекции и при микробной экземе сочетают применение мазей со стероидными гормонами и мазей с антибиотиками (гентамициновая, эритромициновая, тетрациклиновая и др.) либо применяют составные мази, содержащие в своем составе противовоспалительное и антимикробное средства (тридерм, целестодерм с гарамицином, кортомицетин, оксикорт, глюкоксизон, лоринден С и др.). При уменьшении явлений острого воспаления, когда в клинической картине преобладает инфильтрация, назначаются мази с кератопластическими средствами (5–20 % нафталана, 1–2 % дегтя, 2–5 % салициловой кислоты, 2–5 % ихтиола), или содержащие стероид в сочетании с кератопластиком (дипросалик, бетасалик, лоринден А и др.).

В лечении детской экземы большое значение придается нормализации ухода и режима, устранению факторов, повышающих возбудимость нервной системы, борьбе с вторичной пиококковой инфекцией, санации очагов фокальной инфекции, лечению сопутствующих заболеваний, диетотерапии. У детей грудного возраста, находящихся на естественном вскармливании, следует проводить соответствующую коррекцию режима вскармливания ребенка и питания матери, из пищи которой исключаются продукты, являющиеся потенциальными аллергенами. Грудное вскармливание ребенка, больного экземой, является наиболее целесообразным. Для лечения детской экземы используют те же группы препаратов, что и у взрослых, однако все лекарственные средства назначают в возрастных дозировках и с учетом противопоказаний к использованию у детей раннего возраста. В частности, применение антигистаминных препаратов у детей грудного возраста может привести к развитию сухости во рту, запоров, тахикардии, судорог, нервного перевозбуждения и рвоты. В этом случае предпочтительнее следует отдавать препаратам кальция. В наружном лечении у детей раннего возраста нежелательно использовать примочки (из-за опасности переохлаждения), а также мази, содержащие ихтиол и деготь, спиртовые растворы лекарственных средств нужно заменять водными. Также не рекомендуется наружное применение антибиотиков из-за высокой опасности аллергизации к ним и фторированных стероидов, особенно при большой площади поражения, в связи

с высокими резорбтивными свойствами детской кожи и возможностью развития системных побочных эффектов.

Лечение герпетиформной экземы Капоши желательнее проводить в боксированных палатах, совместно с инфекционистом, ЛОР-врачом, невропатологом, окулистом в зависимости от степени вовлечения внутренних органов. Основным и наиболее эффективным средством терапии этого состояния считается ацикловир, назначаемый внутривенно или перорально. Также особое влияние следует уделять дезинтоксикационным мероприятиям и профилактике обезвоживания, обязательно назначается антибактериальная терапия для предупреждения развития вторичной инфекции. Все остальные принципы лечения совпадают с такими при других формах экземы.

Прогноз при экземе обычно благоприятный, однако у 50–70 % пациентов в течение года развивается рецидив заболевания.

Профилактика заболевания заключается в своевременном и рациональном лечении аллергического дерматита, очагов пиодермии и фокальной инфекции в ЛОР- и внутренних органах, микозов и онихомикозов, варикозной болезни и трофических язв, а также заболеваний желудочно-кишечного тракта. Пациентам с экземой для профилактики рецидивов рекомендовано придерживаться гипоаллергенной диеты. Запрещается курение, употребление алкоголя, соленых и острых продуктов, консервов, нужно избегать контакта с производственными и бытовыми аллергенами, не рекомендуется носить нательное белье из синтетики и шерсти.

Для профилактики профессиональной формы экземы необходимо улучшение технических и санитарно-гигиенических условий труда, обеспечение рабочих средствами индивидуальной защиты. Для профилактики рецидивов профессиональной экземы необходимо рациональное трудоустройство, исключающее контакт с производственными аллергенами.

Профилактика детской экземы включает рациональный режим питания беременной и кормящей матери, своевременный и постепенный переход ребенка с естественного на искусственное вскармливание, дегельментизацию, санацию очагов хронической инфекции; для профилактики возникновения герпетиформной экземы исключают контакт ребенка, больного детской экземой, с больными ветряной оспой.

ТЕСТЫ ДЛЯ КОНТРОЛЯ ЗНАНИЙ

1. Какой из перечисленных признаков не характерен для простого контактного дерматита?

- а) локализация на месте контакта с облигатным раздражителем;
- б) гиперемия;
- в) наличие волдырей;
- г) четкие границы высыпаний;
- д) наличие пузырей.

2. Для токсидермии характерны:

- а) нарушение общего состояния;

- б) активная воспалительная реакция кожи;
- в) большая площадь поражения;
- г) быстрое разрешение после прекращения контакта с аллергеном;
- д) все вышеперечисленные признаки.

3. Какая форма экземы не относится к истинной?

- а) нуммулярная; б) дисгидротическая; в) интертригинозная;
- г) тилотическая; д) пруригинозная.

4. К микробной экземе относится все, кроме:

- а) дисгидротической; б) нуммулярной; в) варикозной;
- г) паратравматической; д) микотической.

5. При синдроме Лайелла показаны:

- а) детоксицирующие средства;
- б) кортикостероидные гормоны в высоких дозах;
- в) анальгетики;
- г) регидрационная терапия;
- д) все вышеперечисленные средства.

6. Для экземы не характерны:

- а) эритема; б) пузырьки; в) узелки;
- г) волдыри; д) корочки.

7. Что является общим для микробной и истинной экземы?

- а) четкость границ очагов;
- б) симметричность высыпаний;
- в) точечное мокнутие в очагах;
- г) наличие сенсibilизации к инфекционным агентам;
- д) развитие на фоне повреждений кожи.

8. Где не может локализоваться себорейная экзема?

- а) лицо; б) ладони;
- в) кожа груди; г) заушные складки;
- д) межлопаточная область.

9. В чем основное отличие профессиональной экземы?

- а) низкая интенсивность зуда;
- б) отсутствие или невыраженность мокнутия;
- в) локализация в зонах, богатых сальными железами;
- г) локализация вокруг повреждений кожи, полученных на производстве;
- д) наличие сенсibilизации к производственному фактору.

10. Какой механизм лежит в основе образования пузырьков при экземе?

- а) акантолиз; б) баллонизирующая дегенерация;
- в) эпидермолиз; г) спонгиоз;
- д) вакуольная дегенерация.

11. Какие формы для наружной терапии используются в острой стадии экземы?

- а) мази; б) пасты; в) примочки, аэрозоли;

г) взбалтываемые взвеси, пудры; д) компрессы.

12. Какие препараты не используют в лечении экземы?

- а) антигистаминные; б) седативные;
в) сосудорасширяющие; г) нестероидные противовоспалительные;
д) витамины.

Эталоны ответов: 1 — в, 2 — д, 3 — а, 4 — а, 5 — д, 6 — г, 7 — в, 8 — б, 9 — д, 10 — г, 11 — в, 12 — г.

1.5. АТОПИЧЕСКИЙ ДЕРМАТИТ

Атопический дерматит (син.: эндогенная экзема, конституционная экзема, диффузный нейродермит) — это наследственное мультифакторное аллергическое заболевание организма с преимущественным поражением кожи, с аномальной направленностью иммунного ответа на аллергены окружающей среды, проявляющееся эритематозно-папулёзной зудящей сыпью с явлениями лихенизации кожи, поливалентной гиперчувствительностью и эозинофилией в периферической крови. У больных выражена генетическая предрасположенность к аллергическим реакциям.

В странах СНГ от 5 до 20 % детей страдает атопическим дерматитом.

Этиология и патогенез. В настоящее время обсуждаются 3 основных концепции развития атопического дерматита: конституционального предрасположения, иммунопатологии и психосоматических расстройств. Наибольшее значение придаётся иммунологической концепции патогенеза атопического дерматита. Она основывается на понятии атопии как генетически predeterminedной аллергии. Атопия, то есть склонность к гиперпродукции IgE в ответ на контакт с аллергенами окружающей среды, — наиболее важный идентифицируемый фактор риска развития атопического дерматита. Таким образом, определяющую роль в патогенезе атопического дерматита играет IgE-зависимый механизм. У 85 % пациентов с атопическим дерматитом уровень IgE в сыворотке крови повышен и имеются положительные кожные пробы по немедленному типу с различными пищевыми и аэроаллергенами. У маленьких детей ведущая роль принадлежит пищевым аллергенам, особое значение имеет сенсibilизация к коровьему молоку. Нередко первые клинические проявления заболевания инициируют антибиотики. С возрастом количество провоцирующих аллергенов расширяется: к пищевым аллергенам добавляются пыльцевые, бытовые, бактериальные, микотические.

Процесс сенсibilизации к определенному аллергену начинается с момента проникновения его в организм энтеральным, реже — аэрогенным путём. В слизистой оболочке этот аллерген взаимодействует со вспомогательными антигенпредставляющими клетками (макрофагами, дендритными клетками), а последние через свои цитокины ускоряют дифференцировку и активацию Т-хелперов 2-го типа (Th₂-лимфоцитов), активация которых ведёт к гиперпродукции интерлейкинов-4, 5, 13. В свою очередь, интерлейкин 4 переключает В-лимфоциты на синтез IgE-антител. Имеются данные о генетически детерминированной склон-

ности к развитию сенсibilизации к определенным видам аллергенов. На сенсibilизацию организма указывает наличие аллергенспецифических IgE-антител. Активность течения атопического дерматита обусловлена высоким содержанием общего IgE и аллергенспецифических IgE. Фиксация специфических IgE-антител на клетках-мишенях (базофилах, тучных клетках) шокового органа (кожи) определяет завершение процесса сенсibilизации. Взаимодействие IgE на клетках-мишенях изменяет свойства цитоплазматических мембран и приводит к высвобождению гистамина, простагландинов, лейкотриенов, которые непосредственно реализуют развитие аллергической реакции. Неадекватность иммунного ответа способствует повышенной восприимчивости к различным кожным инфекциям. Имеются данные, что у 80 % больных атопическим дерматитом в возрасте 4–14 лет выявляется поливалентная сенсibilизация, чаще сочетание чувствительности к аллергенам пищевых продуктов, лекарственным препаратам и микрочлещам домашней пыли.

Обострение атопического дерматита могут вызывать не только аллергены, но и неспецифические триггеры (ирританты). Речь идет о синтетической и шерстяной одежде, химических соединениях, присутствующих в лекарствах местного действия и косметических препаратах; консервантах и красителях, содержащихся в пищевых продуктах; моющих средствах, остающихся на белье после стирки.

Следует обращать внимание на особенности психоэмоционального статуса больных атопическим дерматитом. У этих пациентов выявляются изменения в психоэмоциональной сфере и особенности поведения: эмоциональная лабильность, обидчивость, замкнутость, раздражительность, черты депрессии и тревожности, иногда агрессивности. Отмечается социальная дезадаптация в своём социуме, нередко выявляются симптомы вегетативной дисфункции. Почти у половины больных атопическим дерматитом, начавшимся в раннем детстве, с возрастом формируется бронхиальная астма и/или аллергический ринит, т. е. атопический дерматит можно рассматривать, с определенным допущением, как своеобразное системное заболевание.

Для атопического дерматита не характерна четкая клиническая картина, обычно говорят лишь о наиболее характерных проявлениях болезни. В настоящее время диагноз АД основывается на основных и дополнительных критериях, закрепленных решениями I Международного симпозиума по аллергическому дерматиту в 1980 г. Определены 5 основных и 20 дополнительных критериев.

Основные критерии:

1. Зуд — более интенсивный в вечернее и ночное время.
2. Типичные изменения кожи (у детей — поражение лица, туловища и разгибательной поверхности конечностей; у взрослых — очаги лихенификации на сгибательных поверхностях конечностей).
3. Семейная или индивидуальная атопия в анамнезе: бронхиальная астма, крапивница, аллергический риноконъюнктивит, аллергический дерматит, экзема.
4. Возникновение болезни в детском (чаще грудном) возрасте.
5. Хроническое рецидивирующее течение с обострениями весной и в осенне-зимнее время года, что проявляется не ранее чем с 3–4-летнего возраста.

Дополнительные критерии: ксеродерма, ихтиоз, ладонная гиперлинейность, фолликулярный кератоз, повышенный уровень IgE в сыворотке крови, склонность к гнойничковым заболеваниям кожи, неспецифические дерматиты кистей и стоп, дерматит грудных сосков, хейлит, кератоконус, сухость и мелкие трещины красной каймы губ, заеды в углах рта, потемнение кожи век, передняя субкапсулярная катаракта, рецидивирующий конъюнктивит, инфраорбитальная складка Денни–Моргана, бледность и покраснение кожи лица, белый питириазис, зуд при потении, перифолликулярные уплотнения, пищевая гиперчувствительность, белый дермографизм.

Диагноз считается достоверным при наличии 3 основных и нескольких дополнительных критериев.

Клиника. Атопический дерматит начинается на первом году жизни чаще всего на фоне экзематозного процесса и может продолжаться до пожилого возраста. Обычно с возрастом его активность постепенно уменьшается. Принято выделять несколько фаз развития болезни: младенческая (до 3 лет), детская (от 3 до 16 лет), взрослая. У детей до 3 лет атопический дерматит представлен отёчными, красного цвета, шелушащимися, нередко мокнущими очагами с преимущественной локализацией на лице. Больных детей беспокоит сильный зуд. При поражении лица, туловища, конечностей процесс фактически соответствует конституциональной экземе. К концу младенческой стадии кожа в очагах из-за постоянного чесания огрубевает, появляются участки лихенизации. Во втором возрастном периоде преобладают отёчные папулы, расчёсы, особенно на сгибаемых поверхностях конечностей, на шее, очаги лихенификации в локтевых сгибах и подколенных впадинах, с возрастом появляются пигментация век, двойная складка на нижнем веке, сухость и мелкие трещины красной каймы губ. У взрослых клиническая картина атопического дерматита характеризуется преобладанием инфильтрации с лихенификацией кожи на фоне эритемы не островоспалительного характера. Главная жалоба — упорный кожный зуд. Нередко наблюдаются очаги сплошной папулёзной инфильтрации с множественными эскориациями. Характерны сухость кожи, стойкий белый дермографизм. При этом поражение кожи может быть локализованным, распространённым и универсальным (по типу эритродермии). Среди клинических форм атопического дерматита выделяют эритематозно-сквамозную, пруригоподобную, везикуло-крустозную, лихеноидную с большим количеством лихеноидных папул. У взрослых течение атопического дерматита длительное, процесс нередко осложняется импетигинизацией, экзематизацией.

У ряда больных наблюдаются гипотония, адинамия, гиперпигментация, гипогликемия, снижение диуреза, быстрая утомляемость, похудание, т. е. признаки гипокортицизма. Летом большинство больных отмечает значительное улучшение кожного процесса, особенно после пребывания на южных курортах. С возрастом у больных атопическим дерматитом может рано развиваться катаракта (синдром Андогского).

Гистопатология. Со стороны эпидермиса: гиперкератоз, паракератоз, акантоз, умеренный спонгиоз. В дерме обнаруживают расширенные капилляры, лимфоцитарные инфильтраты вокруг сосудов сосочкового слоя.

Диагноз атопического дерматита базируется на клинической картине, данных анамнеза заболевания и жизни, наличии аллергических заболеваний у близких родственников, результатах клинико-лабораторного обследования пациента (общие анализы крови и мочи, гликемический и глюкозурический профиль, иммунограмма, протеинограмма и биохимия крови, исследование ферментативной активности желудочно-кишечного тракта, исследование кала на яйца глистов, необходимо исключить наличие лямблий, амёб и других паразитов, тестируют функциональную активность щитовидной железы и надпочечников).

Лечение больных атопическим дерматитом всегда комплексное с учётом возраста пациента, фазы заболевания и степени активности патологического процесса. Важно соблюдение здорового образа жизни, т. е. рациональный режим трудовой активности, сна, отдыха, приёма пищи, гипоаллергенная диета, наиболее жесткая при обострениях, правильный уход за кожей (моющие средства с кислым уровнем рН, жирирующие и увлажняющие кремы и эмульсии). Важно выявить и исключить алиментарные, психогенные, инфекционные, метеорологические и иные раздражающие факторы. Если у ребенка установлена аллергия к коровьему молоку, то из диеты исключаются молочные продукты в любом виде (молоко, творог, сыр, молочные йогурты), следует ограничить сметану и цельное сливочное масло, а также исключается говядина, телятина, говяжья печень. Мясо молодых животных более аллергенно, чем старых. Примерный состав гипоаллергенной диеты для детей, страдающих атопическим дерматитом, приведен в табл. 2 (цитируется по В. Ф. Жерносек, 2000).

При обострениях болезни необходимо принять меры для элиминации из организма аллергенов и иммунных комплексов и уменьшить реакции организма на гистамин. С этой целью назначаются антигистаминные препараты, лучше второго и третьего поколения (фенкарол, кларитин, кестин, зиртек, телфаст, эриус), детоксирующие средства (5%-ный раствор унитиола по 5 мл внутримышечно, 30%-ный раствор тиосульфата натрия по 10 мл внутривенно), инфузионная терапия (микродез, неорондекс, реополиглюкин внутривенно капельно). Из H₂-блокаторов можно использовать дуовел 0,04 г или гистодил 0,2 г на ночь ежедневно в течение 1 месяца. Положительный эффект оказывают препараты валерианы, пустырника, пиона, а также пирроксан по 0,015 г 1–2 раза в день в течение 10 дней. Рекомендуются энтеросорбенты: активированный уголь из расчёта 0,5 г на 1 кг массы тела в сутки в 4–5 приемов, энтеродез 0,5–1,0 г /кг в сутки в 3 приёма в течение 2–3 дней, затем доза снижается в 2 раза и приём препарата продолжается не менее 2 недель. При экземоподобной форме к общепринятой терапии добавляют гидроксизин (атаракс) по 0,025 г 1–2 таблетки в сутки или циннаризин по 0,025 г (по 2 таблетки 3 раза в день 5–7 дней, а затем по 1 таблетке 3 раза в день еще 1–2 недели). В тяжёлых случаях применяют плазмаферез. При назначении циклоспорина А (сандиммуна) проявления болезни сравнительно быстро разрешаются, однако эффект нестойкий. При наличии изменений в иммунограмме проводится иммунокорректирующая терапия (полиоксидоний по 6 мг внутримышечно 2–3 раза в неделю, всего 5–6 инъекций; раствор иммунофана, тактивин, тималин в обычных дозировках). При резких обострениях с генерализацией процесса показаны кортикостероиды 15–30 мг в сутки в течение

2–3 недели или дипроспан по 1 мл внутримышечно 1 раз в 10 дней, всего 2–3 инъекции.

Таблица 2

Примерный состав гипоаллергенной диеты для детей, больных атопическим дерматитом

Продукты и блюда	Разрешаются	Запрещаются
Хлеб	Белый, серый, черный, печенье несдобное, несдобный пирог с яблоками	Сдоба, пирожные
Закуски	Салат из свежей капусты, свежих огурцов, винегреты (при переносимости моркови и свеклы)	Томаты, икра, сельдь, консервы
Жиры	Масло сливочное (в ограниченном количестве), растительное масло, свиное сало	–
Молочные продукты (при переносимости)	Молоко (кипятить не менее 15 минут), сухое молоко, кефир, ацидофилин, творог, творожная запеканка, сметана (в ограниченном количестве)	Сливки
Мясные продукты и блюда из них	Нежирная свинина, индейка, кроличье мясо (отварное, тефтели, бефстроганов, фрикадельки)	Мясо курицы, рыба, говядина, телятина
Яйца	Сваренные вкрутую, не более 2 раз в неделю (при переносимости)	–
Крупы и блюда из них	Макаронные изделия, каши: гречневая, овсяная, перловая, рисовая (не более 1 раза в день)	–
Супы, щи	Овощные, крупяные	Мясные бульоны, грибные супы
Овощи, фрукты, зелень и блюда из них	Капуста, картофель, морковь и свекла (при переносимости в ограниченном количестве), яблоки свежие и печеные, клюква, черника, крыжовник, черная смородина (при переносимости в ограниченном количестве)	Зеленый горошек, грибы, цитрусовые, клубника, дыня, гранаты, груша, орехи
Напитки и сладости	Компот из сухофруктов или свежих фруктов и ягод, рекомендованных выше, чай, минеральная вода	Шоколад, кофе, какао, мед, конфеты

При нарушении функции желудочно-кишечного тракта и развитии дисбактериоза показаны эубиотики, лактобактерин, колибактерин, бифидумбактерин, гепатопротекторы, ферменты. Применяют также антиоксидантный комплекс витаминов.

Для наружной терапии используют кремы и пасты, содержащие противовоспалительные и противозудные препараты, крем скин-кап. Хорошо переносятся и дают удовлетворительный терапевтический эффект кремы и мази с нафталаном, дегтем, серой, 3-й фракцией АСД. Из топических стероидов наиболее безопасными являются нефторированные препараты: элоком, адвантан, локоид. Перспективным препаратом является ингибитор кальциневрина пимекролимус (элидел), который оказывает селективное действие на Т-лимфоциты и тучные клетки и не вызывает атрофии кожи. Он может использоваться на кожу лица, шеи с самого раннего детства.

Из физиотерапевтических процедур используют УФО, индуктотермию, электросон, эндоназальный электрофорез димедрола; в тяжёлых случаях показана ПУВА-терапия. Из водных процедур можно назначать ванны с морской солью, с отваром лекарственных трав (зверобоя, шалфея, валерианы).

Глава 2. НЕЙРОДЕРМАТОЗЫ

Нейродерматозы — это группа дерматозов, в патогенезе которых существенную роль играют изменения нервной системы. Для них характерны зудящие папулёзные высыпания и невротические нарушения. К нейродерматозам относят кожный зуд, нейродермит и чесотку.

2.1. Кожный зуд

Это субъективное ощущение, вызывающее желание расчесывать кожу. Считается, что зуд — это разновидность боли, вследствие слабого раздражения в коже нервных окончаний, воспринимающих боль. В настоящее время изучается вопрос о наличии у человека специфических рецепторов зуда. Различают кожный зуд физиологический (например, в ответ на укусы насекомых) и патологический (при функциональных и органических поражениях нервной системы, эндокринных желез, желудочно-кишечного тракта, при обменных нарушениях, злокачественных заболеваниях внутренних органов и крови, глистных инвазиях, при токсикозе беременных и т. д.). При упорном кожном зуде больные подлежат тщательному обследованию для исключения системных заболеваний. Если зуд принимает хронический характер и является единственным симптомом заболевания кожи, то в этом случае кожный зуд обозначается как самостоятельная нозологическая форма. При этом первичные морфологические элементы не определяются, а имеются лишь экскориации, геморрагические корочки. Зуд может быть слабым или мучительным, нередко с нарушением сна, что ведёт к снижению работоспособности и невротическим реакциям.

В патогенезе кожного зуда участвуют нервные, сосудистые и гуморальные механизмы. Зуд обусловлен действием экзогенных и эндогенных пруритогенов, действующих опосредованно и вызывающих образование биологически активных веществ (например, через гистамин и протеазы). Профессор В. П. Адашкевич (2004) указывал, что «в опосредовании зуда и боли решающую роль играют свободные окончания волокон типа А дельта и волокон типа С». В настоящее время получены клинические и нейрофизиологические доказательства достоверности теории, что нервные волокна зуда и боли представляют собой единое целое с разным порогом чувствительности и активности.

Различают локализованный кожный зуд и генерализованный кожный зуд.

Локализованный кожный зуд чаще встречается в области наружных половых органов, заднего прохода, задней и боковых поверхностей шеи, голеней и голеностопных суставов. Причиной зуда в области наружных половых органов могут быть хронические воспалительные процессы в органах малого таза, глистные инвазии, трихомониаз, дисбактериоз, климактерические изменения половых органов. Кожный зуд может осложняться в местах расчесов присоединением пиококковой инфекции.

Кожный зуд генерализованный (диффузный) характеризуется приступами зуда, чаще в вечернее и ночное время, и может быть нестерпимым, биопсирующим. При очень интенсивном зуде больные расчёсывают кожу как ногтями, так

и специальными гребнями и другими приспособлениями, глубоко травмируя кожу. Различают следующие разновидности генерализованного кожного зуда: *старческий зуд кожи, высотный зуд, психогенный зуд, паранеопластический кожный зуд, солнечный зуд.*

Старческий зуд кожи наблюдается у лиц старше 60–70 лет вследствие инволюционных процессов в организме или может быть проявлением холестаза, сопровождающего многие заболевания печени у пожилых людей.

Высотный зуд является следствием раздражения барорецепторов при подъёме на высоту свыше 7000 метров над уровнем моря.

Генерализованный кожный зуд может наблюдаться у больных сахарным диабетом (диабетическая нейропатия), хронической почечной недостаточностью, при многих лимфопролиферативных и гематологических заболеваниях. В последние годы нередко встречается психогенный генерализованный кожный зуд, особенно у женщин после 40 лет, чаще связанный с тактильным галлюцинозом (жалобы на ощущения ползания паразитов по/под кожей, укусов насекомых и т. д.).

У онкологических больных, больных лейкозами, лимфомой Т нередко наблюдается упорный паранеопластический зуд, слабо реагирующий на лечение только противозудными средствами.

Диагноз кожного зуда базируется на данных анамнеза, осмотра и лабораторного обследования пациента. Объективная оценка различных характеристик и тяжести зуда проводится с помощью специально разработанных опросников, которые заполняются как врачом, так и больным. Наиболее известными опросниками являются: эппендорфовский опросник по кожному зуду, модифицированный вопросник боли Мак-Гилла для оценки зуда, индекс профиля тяжести кожного зуда (версия проф. В. П. Адаскевича). Объективными симптомами являются расчёсы линейного и точечного характера, симптом «полированных ногтей».

Дифференциальный диагноз. Необходимо исключить паразитарные заболевания кожи (чесотку, педикулёз), а также гельминтозы и кожный зуд как проявление лекарственной токсидермии. Следует исключить холодовую, тепловую или холинэргическую формы крапивницы.

Лечение. Желательно выявить и устранить причину зуда. Диетотерапия: исключаются алкогольные напитки, шоколад, пряности, сладости, яичный белок, мясные бульоны, ограничивается использование поваренной соли. Преобладают методики симптоматической терапии: седативные средства (препараты валерианы, пустырника, транквилизаторы: седуксен, элениум, нозепам, тазепам по 1 таб. на ночь); антигистаминные (фенкарол, димедрол, диазолин, кларитин, кестин, зиртек, эриус, телфаст), десенсибилизирующие (тиосульфат натрия, неорондекс, микродез, препараты кальция — при красном дермографизме, а при белом — препараты кальция противопоказаны); энтеросорбенты (полифепан, активированный уголь, белосорб, полисорб и др). При старческом зуде назначают гепатопротекторы (эссенциале, урсосан, карсил, легалон и др.), ангиопротекторы, липотропные средства.

Показаны гипноз и физиотерапевтические методы лечения: электросон, иглорефлексотерапия, рефлекторная лазеро- и магнитотерапия, диадинамические токи, индуктотермия области надпочечников, инфракрасный лазер.

Наружно: охлаждающие водно-спиртовые взбалтываемые смеси с ментолом, анестезином, новокаином; кремы и мази с кортикостероидами (элоком, локоид, синафлан, лоринден и др.); крем скин-кап.

2.2. НЕЙРОДЕРМИТ ОГРАНИЧЕННЫЙ

Это хроническое воспалительное зудящее заболевание кожи. Этиология заболевания до конца не установлена. У большинства больных не прослеживается связь с атопией, но может быть и ограниченным аллергическим проявлением атопического дерматита. Имеются публикации о том, что в патогенезе ограниченного нейродермита участвуют гормональные расстройства, рефлекторные влияния.

Клинически ограниченный нейродермит развивается на ограниченном участке кожи и сопровождается кожным зудом. Излюбленная локализация: задняя

и боковые поверхности шеи, область голеностопных суставов, межъягодичная складка, половые органы. Болезнь начинается с зуда, усиливающегося при стрессовых ситуациях. Позже появляются расчёсы, папулы, уплотнение и лихенизация с выраженным кожным рисунком. В сформировавшемся очаге ограниченного нейродермита выделяют 3 зоны: в центре — грубая лихенификация, вокруг — обилие мелких лихеноидных папул, а по периферии — гиперпигментация. Длительно существующий ограниченный нейродермит на гениталиях может предшествовать краурозу или плоскоклеточному раку.

Диагноз основывается на клинических данных.

Дифференциальная диагностика проводится с хронической экземой, красным плоским лишаем и атопическим дерматитом. При хронической экземе поражения симметричны, больной отмечает появление на этих участках микровезикуляции и мокнутия. При красном плоском лишае выявляются лиловые папулы с восковидным блеском, на поверхности может наблюдаться «сетка Уикхема», часто поражаются слизистые оболочки. При атопическом дерматите обращается внимание на наличие основных и дополнительных критериев атопического дерматита (наследственная отягощенность, возникновение болезни в раннем детском возрасте, наличие внекожных проявлений атопии, повышение общего IgE, белый дермографизм, хроническое рецидивирующее течение с обострениями весной и в осенне-зимнее время, и др.).

2.3. ДИФFUЗНЫЙ НЕЙРОДЕРМИТ

Развитию диффузного нейродермита способствуют интоксикации, погрешности в питании, наличие очагов хронической инфекции, функциональные нарушения центральной и вегетативной нервной системы, внутренних органов и эндокринных желез. Болезнь может сформироваться в любом возрасте. В ряде

руководств термин «диффузный нейродермит» приравнен к термину «атопический дерматит». Но на практике встречаются больные диффузным нейродермитом, у которых не выявляются как минимум три основных признака атопии.

Для диффузного нейродермита характерно появление обилия мелких розоватых зудящих папул, имеющих склонность к слиянию в очаги инфильтрации с последующим развитием лихенификации в области локтевых и коленных сгибов, лучезапястных суставов, шеи. При отсутствии должного лечения и недисциплинированности пациента может наблюдаться распространение сыпи на другие участки туловища, конечностей, лица, вплоть до генерализации процесса и эритродермии. Кожа сухая на ощупь, на поверхности очагов наблюдается мелкопластинчатое шелушение, обилие расчёсов, эксфолиаций, участков дисхромий. Дермографизм белый, стойкий. Ногти отполированы, блестят. Больные имеют неустойчивую нервную систему, раздражены, плаксивы, нарушены сон, аппетит, предъявляют жалобы на повышенную утомляемость, нередко выявляются гипотония и гипогликемия. В летние месяцы наблюдается относительная ремиссия заболевания. Болезнь длится многие годы. В последние годы больные диффузным нейродермитом чаще рассматриваются как больные атопическим дерматитом.

Лечение. Рекомендуется:

- соблюдение диеты: исключаются алкоголь, острые, копченые блюда, мясные бульоны, шоколад, кофе и какао и др.;
- охранительный гигиенический режим: здоровый образ жизни, полноценный отдых и сон, избегать стрессовых ситуаций;
- избегать переохлаждений, не пользоваться синтетическим бельём, крашеным мехом, шерстяные изделия не должны касаться кожи.
- санация очагов хронической инфекции.

Лекарственная терапия. Рекомендуются седативные препараты (настойки валерианы, пиона, пустырника); транквилизаторы (триоксазин, амизил), нейролептики (левомепромазин). Назначают амизил (обладает антигистаминным и седативным эффектом) по 0,5 г 2 раза в сутки в течение 7–10 дней. Широко применяются антигистаминные препараты первого и второго поколения; гипосенсибилизирующие (тиосульфат натрия, микродез); иммуномодуляторы (метилурацил, циклоферон, миелопид, полиоксидоний, иммунофан и др.); ангиопротекторы (ксантинола никотинат, доксиум, пентоксифиллин); витаминно-микро-элементные комплексы (центрум, юникап М, дуовит и др.). При упорном течении и обширном распространении применяют кортикостероидные препараты (до 30 мг/сутки на непродолжительное время или дипроспан по 1 мл внутримышечно 1 раз в 10 дней), циклоспорин А (неорал, сандиммун).

Физиотерапевтическое лечение: рекомендуется УФО, индуктотермия, инфракрасный лазер, фонофорез с гидрокортизоном, электросон; ванны с отваром шалфея, зверобоя, валерианы; ванны жемчужно-кислородные, родоновые ванны.

Наружное лечение. С успехом применяют крем Унны, скин-кап, элидел; мази, содержащие серу, деготь, нафталан, 3-ю фракцию АСД; негалогеенизированные кортикостероиды (элоком, адвантан, локоид, лотикорт).

2.4. ПОЧЕСУХИ

Почесуха — это хронический дерматоз, проявляющийся папулёзно-везикулёзной зудящей сыпью. Различают детскую почесуху (строфулюс, prurigo infantum), почесуху взрослых (prurigo adultorum) и узловатую почесуху (prurigo nodularis).

Детская почесуха встречается у детей в возрасте от 3 месяцев до 5 лет. В патогенезе заболевания важное значение придают ферментопатиям желудочно-кишечного тракта, сенсibiliзации к коровьему молоку, яичному белку, лекарственным препаратам; очагам хронической инфекции. Первые проявления болезни чаще всего начинаются при переводе на искусственное вскармливание или при введении прикорма.

Клинически на коже разгибательных поверхностей конечностей, на туловище появляются папулёзно-везикулезные, иногда уртикарные элементы сыпи. Папулы небольшие, до 2–4 мм в диаметре, нередко с пузырьком в центре. Поскольку появление папуловезикул сопровождается зудом, то вследствие расчёсов на поверхности везикул формируются геморрагические корочки. После прекращения искусственного вскармливания с использованием коровьего молока у многих детей почесуха исчезает. При хроническом течении заболевания определяется белый дермографизм, ребенок становится беспокойным, раздражительным, плохо спит; у него снижается аппетит, кожа сухая, потоотделение снижено, увеличиваются паховые, бедренные, шейные лимфоузлы, в крови — эозинофилия, лимфоцитоз, ускоренная СОЭ. Детская почесуха может трансформироваться в пруригинозную экзему или в нейродермит. Но чаще всего к 5–6-летнему возрасту заболевание регрессирует.

Диагноз ставится на основании клинической картины.

Дифференциальный диагноз проводят с чесоткой (наличие чесоточных ходов, парное расположение папуло-везикул, усиление зуда в вечернее время), крапивницей (обильное высыпание волдырей, которые разрешаются без следа за несколько часов), с токсидермией пищевой или лекарственной.

Лечение детской почесухи базируется на соблюдении режима питания, направлено на лечение заболеваний желудочно-кишечного тракта, санацию очагов хронической инфекции. Назначаются ферментные (бактисубтил, бифидумбактерин), антигистаминные препараты, витамины С, А, группы В. Из физиотерапевтических процедур показаны УФО с субэритемных доз через день, сухо-воздушные ванны, ванны с отваром лечебных трав (зверобой, душица, подорожник, тысячелистник). Наружно — кремы и мази с дегтем, ихтиолом, нафталаном, крем тридерм. Полезны морские купания.

Почесуха взрослых чаще всего связана с патологией печени и желудочно-кишечного тракта, основной контингент — пожилые люди.

Болезнь проявляется интенсивным зудом и папулёзными высыпаниями в основном на коже разгибательных поверхностей конечностей, коже спины, ягодиц, живота. Папулы плотные, полушаровидной формы, 3–5 мм в диаметре,

темно-красного цвета, многие из них экскориированы с геморрагическими корками на поверхности. Процесс нередко осложняется пиодермией вследствие постоянных расчёсов (фолликулиты, фурункулы). Болезнь может принимать хроническое течение с обострениями в весеннее и осенне-зимнее время.

Диагноз ставится на основании клинической картины.

Дифференциальный диагноз проводится с чесоткой (отличается по локализации, нет парных папуло-везикул и чесоточных ходов, удаётся обнаружить клеща или яйца в чесоточном ходе), с герпетическим дерматитом Дюринга, для которого характерен полиморфизм сыпи (эритематозные пятна, волдыри, папулы, везикулы, пузыри), тенденция сыпи к группировке, повышенная чувствительность к йоду, большое количество эозинофилов в пузырной жидкости.

Лечение направлено на нормализацию функции желчевыводящих путей, на нормализацию работы желудочно-кишечного тракта, другое медикаментозное общее и местное лечение ведётся по принципам лечения нейродермита.

Узловатая почесуха Гайда. Впервые описана Гайдом в 1909 г. Болеют преимущественно женщины с неустойчивой нервной системой среднего и старшего возраста. В качестве патогенетических механизмов развития болезни рассматривают нарушения нейроэндокринной системы, выявлена связь узловатой почесухи с заболеваниями печени и желчного пузыря, с аутоинтоксикацией, со стрессовыми состояниями.

Характерно появление на разгибательных поверхностях конечностей, реже на туловище, плотных папул и узлов размеров 5–15 мм в диаметре и больше, выступающих над поверхностью кожи. Они буровато-красного цвета, располагаются изолированно без склонности к группировке. Характерен биопсирующий нестерпимый зуд в области высыпаний. Вследствие расчёсов поверхность узлов и папул покрыта ссадинами, кровянистыми корками. Папулы и узлы сохраняются годами, на отдельных узлах появляются бородавчатые наслоения.

Диагноз основывается на клинической картине. Гистологически — в биоптате узла обнаруживают акантоз, гиперкератоз, гранулёз, в дерме — лимфоцитарный инфильтрат и отсутствие коллагеновых и эластических волокон.

Дифференциальная диагностика проводится с бородавчатой формой красного плоского лишая, при котором могут обнаруживаться и типичные папулы, а также поражения слизистой оболочки полости рта.

Лечение узловатой почесухи связано с определенными трудностями. Обычное медикаментозное лечение с использованием гипоаллергенной диеты, антигистаминных и седативных средств, транквилизаторов на фоне местной терапии чаще всего малоэффективно. Несколько лучшие результаты даёт гемодиализ и плазмаферез, обкалывание узлов кортикостероидами (дексаметазон), орошение высыпаний хлорэтилом. Есть публикации об успешном лечении узловатой почесухи с использованием клобетазола (дермовейта) под окклюзионную повязку на ночь в течение 5–7 дней (у большинства больных успех был временный). Наиболее упорные элементы целесообразно разрушать методами криодеструкции, диатермокоагуляции или лазером.

2.5. КРАПИВНИЦА

Крапивница (urticaria) — это аллергическое заболевание кожи и слизистых оболочек, проявляющееся мономорфной уртикарной (волдыри) зудящей сыпью.

Этиопатогенез крапивницы базируется на представлении, что в основе развития заболевания лежит аллергическая реакция немедленного типа. Речь идет об анафилактической реакции кожи на биологически активные вещества. Общим в патогенезе различных клинических форм крапивницы являются функциональные сосудистые нарушения в виде повышенной проницаемости сосудов микроциркуляторного русла с выходом плазмы и развитием отёка вокруг этих сосудов. Основными участниками формирования сосудистых нарушений являются хорошо известные медиаторы воспаления: гистамин, серотонин, брадикинин, ацетилхолин, а также интерлейкины, простагландины. Таким образом, крапивница является токсико-аллергическим дерматозом с полиэтиологическим генезом.

Крапивница может протекать остро и хронически. Причинами развития крапивницы могут быть:

- экзогенные раздражители: укусы насекомых, контакт с листьями крапивы и др.;
- физические факторы: солнечные лучи провоцируют солнечную крапивницу, холод — холодовую крапивницу; вибрация, трение — механическую крапивницу;
- пищевые продукты: земляника, мёд, шоколад, цитрусовые, яйца, рыба и др.;
- пищевые добавки: красители, консерванты, стабилизаторы;
- лекарственные препараты: витамины, вакцины, лечебные сыворотки, антибиотики, аминазин;
- бытовые: пыльца растений, бытовая пыль, шерсть животных и др.;
- очаги хронической инфекции, хронические болезни пищеварительного тракта (дисбактериоз, хронический гастрит и язвенная болезнь желудка, хронический колит и др.);
- паразитозы (гельминтозы, амебиаз, лямблиоз);
- эндокринные заболевания, лейкозы, онкологические заболевания, коллагенозы;
- токсикозы беременных, психическая травма.

Острая крапивница. Она характеризуется острым началом, однократным появлением волдырей и выраженного кожного зуда под влиянием одного провоцирующего фактора. Волдыри имеют бледно-розовую окраску, округлую форму, склонны к слиянию и могут появляться на любом участке тела, включая слизистые оболочки полости рта. При острой крапивнице они существуют менее 24 часов, а общая длительность острой крапивницы — несколько дней.

Особым случаем острой крапивницы является **гигантская крапивница**, или **отек Квинке**. Эта форма развивается чаще всего как реакция на медикаменты. Характерно внезапное начало в виде ограниченного отёка кожи или слизистых оболочек, чаще в области лица, носоглотки и половых органов. Нередко страдает общее состояние: повышается температура тела, наблюдаются головная боль, падение артериального давления, может развиваться шок. Пораже-

ние губ и языка сопровождается асимметричным их увеличением, у больного появляется чувство распирания, язык с трудом помещается во рту, нарушается речь. Признаками поражения слизистой оболочки желудочно-кишечного тракта являются боли в животе и приступы рвоты. При поражении дыхательных путей возникают затруднения дыхания, приступы кашля, иногда возникает отёк гортани и угроза асфиксии. Рецидивирующий отёк Квинке встречается при системной красной волчанке, миеломной болезни, при лимфопролиферативных заболеваниях.

Другими вариантами острой крапивницы являются холодовая и солнечная крапивницы.

При х о л о д о в о й крапивнице наблюдается накопление в крови криоглобулинов. Проявления болезни — высыпание волдырей — появляются во время пребывания на холоде, а с переходом в теплые помещения происходит постепенный регресс уртикарной сыпи.

С о л н е ч н а я крапивница поражает преимущественно больных, у которых на фоне заболеваний печени имеются серьезные нарушения порфиринового обмена. Известно, что порфирины являются фотосенсибилизаторами, поэтому у данной группы пациентов после пребывания на солнце в весенне-летний период отмечается высыпание волдырей на открытых участках тела.

Хроническая рецидивирующая крапивница отличается рецидивирующим течением в течение 1,5–2 месяцев и более (возможно многие годы) с появлением волдырей ежедневно или через день почти в одно и то же время, причем волдыри существуют от 2 до 12 часов, но не более 24 часов. Волдыри появляются на любых участках кожного покрова, периоды рецидивов могут чередоваться с ремиссиями различной длительности. Появление волдырей может сопровождаться общими явлениями: повышением температуры, общим недомоганием, болями в суставах. Возникновению волдырей часто способствуют эмоциональные стрессы и перегрузки. Болеют взрослые, женщины в 2 раза чаще.

Выделяют ещё м е х а н и ч е с к у ю крапивницу. Механическая крапивница, или уртикарный дермографизм, встречается почти у 4 % людей, волдыри появляются в ответ на механическое раздражение кожи. Держатся они в течение 30 минут, иногда дольше, особых неудобств больным не создают.

К о н т а к т н а я крапивница чаще встречается у больных с atopическими болезнями и проявляется появлением волдырей на месте непосредственного контакта кожи с аллергеном растительного, животного или лекарственного происхождения. У здоровых людей контактную крапивницу могут вызвать прикосновения к крапиве, к листьям примулы, при контакте со скипидаром, с медузами, при укусе насекомых.

Диагноз крапивницы основывается на данных анамнеза и клинического обследования.

Дифференциальную диагностику проводят с токсидермиями, почесухой, пигментной крапивницей, дерматозом Дюринга, при которых волдыри могут быть лишь одним из симптомов болезни. Холодовую крапивницу следует дифференцировать с криоглобулинемией.

Лечение больных крапивницей зависит от клинической формы заболевания. У больных с острой крапивницей проводятся мероприятия по выявлению и удалению антигена, противоаллергическая терапия. Рекомендуются диуретики, обильное питье, энтеросорбенты, антигистаминные препараты (диазолин, тавегил, фенкарол, лоратадин, кестин, зиртек и др.), антиаллергические препараты (30%-ный раствор тиосульфата натрия внутривенно по 10 мл, 10%-ный раствор кальция хлорида или кальция глюконата по 10 мл внутривенно). В тяжелых случаях назначают кортикостероиды внутрь или парентерально на короткое время, рекомендуют также 0,1%-ный раствор адреналина 1 мл подкожно.

При отеке Квинке еще на догоспитальном этапе показаны неотложные мероприятия: подкожное введение 0,5–1 мл 1%-ного раствора адреналина; внутривенное введение 2 мл 2%-ного раствора хлоропирамина (супрастина) или 2 мл 0,1%-ного раствора клемастина (тавегила), внутривенное введение 2–4 мл 2,5%-ного раствора преднизолона. В стационаре продолжается терапия названными средствами, при нарастании симптомов асфиксии показана интубация. Купирование отека Квинке обычно происходит через 2–4 дня, и больной амбулаторно продолжает принимать антигистаминные препараты второго поколения (klaritin, кестин, зиртек и др.). Больные рецидивирующим отеком Квинке нуждаются в тщательном клиническом обследовании.

Лечение холодовой крапивницы проводится с использованием гемосорбции, плазмафереза, антигистаминных препаратов, блокирующих H₁-рецепторы. Рекомендуется закаливание.

Подходы к лечению пациентов с солнечной крапивницей предполагают использование антималярийных препаратов (делагил, плаквенил), никотиновой кислоты (ксантинола никотинат по 0,15 г 2–3 раза в день после еды), антиоксидантного комплекса витаминов с цинком, циметидина по 0,2 г 4 раза в день; в весенне-летний период необходимо применять фотозащитные средства.

При хронической крапивнице требуется обследование у терапевта и аллерголога, рациональная организация труда и отдыха больного, диетотерапия, применение антигистаминных препаратов, десенсибилизирующих средств, энтеросорбентов, гемодиализа, плазмафереза, ангиопротекторов, ингибиторов фосфодиэстеразы (папаверин, теобромин и др.).

При механической крапивнице показана санация очагов хронической инфекции, общеукрепляющие мероприятия, препараты белладонны, кальция, иммуностропные препараты.

Ряд больных с упорной крапивницей нуждаются в психофармакологической помощи (например, гидроксизин — атаракс — по 0,025 г 2 раза в день).

ТЕСТЫ ДЛЯ КОНТРОЛЯ ЗНАНИЙ

1. Какие из элементов сыпи подтверждают наличие кожного зуда у больного?
- | | | |
|--------------|------------|----------------|
| а) волдыри; | б) папулы; | в) эскориации; |
| г) везикулы; | д) пузыри. | |

2. Какой из указанных элементов сыпи наиболее характерен для чесотки взрослых?

- а) волдырь;
- б) серопапула;
- в) папула;
- г) экскориация;
- д) пустула.

3. Какие факторы чаще всего являются причиной развития детской чесотки?

- а) алиментарные;
- б) пыльца растений;
- в) профилактические прививки;
- г) домашняя пыль;
- д) шерсть домашних животных.

4. Для ограниченного нейродермита в отличие от хронической экземы наиболее характерны:

- а) везикуляция и мокнутье;
- б) красный дермографизм;
- в) хейлит;
- г) мономорфная сыпь;
- д) полиморфная сыпь.

5. Атопический дерматит обычно начинается:

- а) на первой неделе после рождения;
- б) в конце первого месяца жизни;
- в) в подростковом периоде;
- г) в любом возрасте после стресса;
- д) после 6–8 недель жизни.

6. Достоверным лабораторным признаком атопии является:

- а) эозинофилия;
- б) лейкоцитоз;
- в) повышенный уровень IgE;
- г) гипогликемия;
- д) снижение уровня Т-лимфоцитов-супрессоров.

7. Какое изменение пигментации кожи характерно для очагов нейродермита?

- а) депигментация;
- б) гиперпигментация;
- в) пойкилодермия;
- г) псевдолейкодерма;
- д) аспидно-черная пигментация.

Эталонные ответы: 1 — в; 2 — б; 3 — а; 4 — г; 5 — д; 6 — в; 7 — б.

Глава 3. ПРОФЕССИОНАЛЬНЫЕ БОЛЕЗНИ КОЖИ

Профдерматозы объединяют группу поражений кожи, возникающих в результате действия производственных факторов (вредностей). Изменения кожи в результате длительного воздействия на нее некоторых производственных факторов у лиц одной профессии, не приводящие к снижению трудоспособности, называются профессиональными приметами (стигмами). К ним относят окрашивание кожи, отложение в ней инородных частиц, трещины, ссадины, пигментацию, изменение ногтей и волос, оmozолелости, телеангиэктазии, рубцы, атрофии и др.

Профессиональные болезни кожи составляют около 0,18 % всех заболеваний кожи и 25–50 % всех профессиональных заболеваний. В настоящее время наиболее часто регистрируются на промышленных предприятиях дерматиты, экзема, токсидермия, фотодерматит, эризипелоид, микозы.

Профессиональные заболевания кожи чаще встречаются у лиц, работающих в машиностроительной, металлообрабатывающей, строительной, фармацевтической, текстильной и других отраслях промышленности.

Этиология. Профессиональные поражения кожи вызываются действием химических (92–95 %), физических (2 %) раздражителей, инфекционными и паразитарными агентами (6 %) и в результате контакта с растениями, луговыми травами и сине-зелеными водорослями. В развитии профессиональных аллергических заболеваний придается важное значение химическим веществам, образующим комплексные соединения с белками кожи, в ответ на поступление которых в организм появляются специфические антитела.

В случае проникновения антигена в кожу контактным путем (трансдермальным) обычно развивается аллергическая реакция замедленного типа. При проникновении его через дыхательные пути или желудочно-кишечный тракт возникает реакция немедленного типа. Некоторые соединения одновременно вызывают развитие аллергических реакций обоих типов.

Классификация профессиональных болезней кожи. Единой классификации профессиональных заболеваний кожи нет. Приводим классификацию А. А. Антоньева (1975), построенную по клинко-этиологическому принципу.

1. **Профессиональные дерматозы химической природы:**

А. Профессиональные дерматозы от воздействия первичных раздражителей: эпидермиты, контактные дерматиты; химические ожоги (I, II, III степеней); изъязвления кожи и слизистых оболочек; онихии и паронихии.

Б. Аллергические профессиональные дерматозы: аллергический дерматит, экзема, токсидермия, крапивница.

В. Профессиональные дерматозы от воздействия углеводородов: фолликулиты и акне; токсическая меланодермия; ограниченные кератодермии и эпителиоматозные разрастания; фотодермиты.

Г. Дерматокониозы.

2. **Профессиональные дерматозы физической этиологии:**

А. Профессиональные дерматозы от воздействия механических факторов: оmozолелости, механический дерматит, травматические повреждения.

Б. Профессиональные дерматозы от воздействия термических факторов: ознобление; отморожения (I, II, III степеней); термические ожоги (обваривания, ошпаривания I, II, III степеней).

В. Профессиональные дерматозы от воздействия активных агентов:

1) солнечный дерматит (I и II степеней);

2) лучевые радиационные поражения кожи: а) острый рентгено-радиодерматит (I, II, III степеней); б) хронический рентгено-радиодерматит, поздняя лучевая язва, лучевой рак кожи.

Г. Электротравма.

3. Профессиональные дерматозы инфекционной и паразитарной этиологии:

А. Бациллярные: эризипелоид, туберкулез кожи, сибирская язва, сепсис, сифилис, прочие.

Б. Узелки доярок.

В. Дерматозоозы.

Г. Микозы: зоофильная трихофития, трихомикозы, глубокие микозы (актиномикоз, бластомикоз, хромомикоз, споротрихоз), кандидозы.

3.1. ПРОФЕССИОНАЛЬНЫЕ ДЕРМАТОЗЫ ХИМИЧЕСКОЙ ЭТИОЛОГИИ

Профессиональные дерматозы, обусловленные воздействием первичных раздражителей.

Эпидермит. Хронически протекающее изменение кожи в результате длительного воздействия воды, СОЖ, органических растворителей, слабых растворов кислот и щелочей. Патологический процесс характеризуется сухостью кожи, отрубевидным шелушением, трещинами преимущественно в области кистей и предплечий. При лечении заболевания назначают питательные кремы с витамином А, кортикостероидные мази и кремы (локоид, синофлан, фторокорт и др.). Следует устранить действие на кожу предполагаемого раздражителя.

Дерматит простой контактный. Возникает под влиянием непосредственного длительного воздействия на кожу щелочей, неорганических и органических кислот, органических растворителей, масел, солей, солей тяжелых металлов, фенола и др.

Заболевание характеризуется появлением на месте воздействия раздражителя яркой сплошной эритемы, отека, на фоне которых могут возникать папулезные, везикулезные, буллезные элементы с серозным, реже — серозно-геморрагическим содержимым. Болезнь развивается на фоне неизменной реактивности организма.

Больные отмечают жжение, чувство жара, боль, реже зуд в очаге поражения, общие симптомы выражены нерезко или отсутствуют. Интенсивность воспалительных явлений обычно адекватна силе и продолжительности действия

раздражителя, вызвавшего дерматит. Если действие причинного фактора прекращается, то воспалительные явления быстро регрессируют и пораженная кожа приобретает нормальный вид.

При острой стадии дерматита (резкий отек, везикулы, пузыри, эрозии), применяют охлаждающие, вяжущие противовоспалительные примочки (0,25%-ный раствор азотнокислого серебра, 2%-ный раствор борной кислоты, 3–5%-ный раствор танина). После снятия острых явлений назначают мази, кремы, пасты, содержащие стероидные гормоны, нафталан (5–10 %), ихтиол (10–20 %), дерматол (10 %).

Изъязвления или прижоги, или «птичьи глазки». Вызываются действием на кожу кислот, щелочей, соды, соединений хрома, солей щелочных металлов, сульфатов, нитратов, нитритов. На местах нарушения целостности кожи (микротравмы, трещины, заусенцы) развиваются язвы размером от чечевицы до двухкопеечной монеты, округлой или овальной формы, с приподнятыми валикообразными краями, окруженные воспалительным венчиком с дном, покрытым кровянистой корочкой. После прекращения контакта кожи с раздражителем язвочки быстро заживают, оставляя после себя штамповые рубчики. Локализация поражения: кожа кистей, предплечий, голеней, стоп, реже — туловища и слизистая оболочка носоглотки, иногда с перфорацией носовой перегородки.

Лечение прижогов проводят наложением на язвенные дефекты 10%-ной метилурациловой мази, 10%-ной дерматоловой мази, гелей солкосерила, куриозина.

Онихии и паронихии. Развиваются у рабочих, имеющих постоянный контакт с мышьяком, формалином, щелочами, каустической содой, хлорной известью. Предрасполагают к развитию заболевания травматизация ногтей и ногтевых валиков. Пораженный ноготь теряет прозрачность, легко крошится. На его поверхности образуются бороздки. Вследствие развития подногтевого гиперкератоза, ноготь отделяется от ногтевого ложа. Ногтевые валики в результате развития реактивного воспаления краснеют, делаются отечными, нависают над ногтевой пластинкой, становятся болезненными.

Для лечения назначают смазывание ногтевых валиков водными растворами анилиновых красителей, кортикостероидными мазями и кремами, мазью с витамином А.

Химические ожоги. Вызываются действием на кожу концентрированных растворов кислот, щелочей и солей тяжелых металлов. В зависимости от продолжительности действия раздражителя и клинической картины различают 4 типа степени химического ожога. Ожог I степени проявляется воспалительной эритемой, значительным отеком поврежденного участка кожи, жжением и болью. При более длительном воздействии раздражителя развивается ожог II степени, характеризующийся резким покраснением, выраженным отеком и возникновением эрозивных поверхностей различной величины. Пузыри не образуются. Химический ожог III степени вызывает некроз дермы и гиподермы, образование язв, оставляющих после себя рубцы. При ожоге IV степени некротизируются все слои кожи, мышцы, сухожилия, даже кости. На месте разрешившегося повреждения остаются грубые, деформирующие рубцы. Химические

ожоги всегда сопровождаются сильными болевыми ощущениями, нарушением общего состояния.

При химических ожогах пораженные участки кожи сразу же обильно промывают струей водопроводной воды в течение 10–15 мин. После обмывания остатки кислот нейтрализуют 2–3%-ным раствором гидрокарбоната натрия, а остатки щелочей нейтрализуют 3–5%-ным раствором уксусной или лимонной кислоты. Пострадавшим назначают анальгизирующие (анальгин, амидопирин), антигистаминные, гипосенсибилизирующие средства. Лечение ограниченных форм химических ожогов проводят дерматологи. Распространенные формы I и II степени, химические ожоги III и IV степени лечат хирурги в специализированных ожоговых центрах или отделениях.

Аллергические профессиональные болезни. В эту группу профессиональной патологии отнесены: аллергический дерматит, экзема, токсидермия, крапивница и отек Квинке. Они возникают при длительном воздействии на кожу динитрохлорбензола, синтетических клеев, мочевиноформальдегидных, фенолформальдегидных, эпоксидных, полиэфирных, полиамидных, полиакриловых, полиуретановых, дицианодиамин-формальдегидных смол, капролактонов, капрона, нейлона, солей никеля, хрома, кобальта, урсола, антибиотиков, сульфаниламидов и других медикаментов, гербицидов, дефолиантов, инсектицидов или в результате контакта с некоторыми растениями (пастернак, герань, ядовитый сумах, хмель и др.). В жарких странах могут развиваться лесные или джунглевые дерматиты (токсодендроновые, манговые, ананасовые, полисандровые, примуловые), вызываемые действием сока «ослепляющего дерева», канделябрового молочка; аллергодерматозы, возникающие при обработке древесины тропических пород красного дерева.

Аллергический дерматит. В основе поражения кожи лежит изменение реактивности организма и развитие повышенной чувствительности замедленного типа к веществу, с которым контактирует рабочий (моновалентная сенсибилизация). Воспалительные явления обычно развиваются через определенный промежуток времени после повторных воздействий производственных, чаще химических, раздражителей. Клиническая картина поражения кожи определяется степенью развившейся аллергической реактивности. Если в начале аллергический дерматит проявляется эритемой и отеком, папулами, то в дальнейшем в очагах возникают мокнутье, пузырьки, эрозии, серозные корки. Больные указывают на зуд в очагах поражения. После прекращения действия этиологического фактора воспалительные явления под влиянием терапии быстро разрешаются, оставляя шелушение и незначительную пигментацию.

Лечение профессионального аллергического дерматита заключается в назначении антигистаминных и гипосенсибилизирующих препаратов, препаратов брома, валерианы, пустырника. Наружная терапия проводится с учетом клиники поражения: в острой стадии применяются примочки, аэрозоли, в дальнейшем — мази и кремы, содержащие нафталан (5–10 %), ихтиол (5–20 %), глюкокортикоиды (флуцинар, адвантан, элоком, локоид и др.). Больной аллергическим дерматитом подлежит переводу на постоянную работу вне контакта с промышленным аллергеном, вызвавшим развитие дерматоза.

Профессиональная экзема. В этиологии и патогенезе заболевания важную роль играют производственные факторы и функциональные нарушения нервной, сосудистой системы и наличие сопутствующей инфекционной и неинфекционной патологии. В отличие от аллергического дерматита при профессиональной экземе повышенная чувствительность замедленного типа достигает более значительной степени.

Возникает профэкзема в результате сенсибилизации организма производственными аллергенами. В начале у больных повышенная чувствительность имеет моновалентный характер, а в дальнейшем — групповой, перекрестный или поливалентный. Воспалительные явления первоначально развиваются на открытых участках кожного покрова: кисти, предплечья, реже — голени, стопы, лицо, шея. Очаги поражения у больных профэкземой имеют сравнительно четкие границы. Начинается заболевание с появления отечной эритемы, на фоне которой образуются папулы, везикулы, с последующим возникновением мокнутия.

Мокнутие у больных профэкземой менее интенсивное и продолжительное. Острые воспалительные явления сопровождаются зудом, может изменяться общее состояние больных (эмоциональная лабильность, нарушение сна и др.).

В последние годы у ряда больных профессиональной экземой на первый план выступают инфильтративные и эритематозно-сквамозные изменения, в то время как везикуляция и «серозные колодцы» встречаются реже. Профессиональная экзема нередко осложняется присоединением гнойной инфекции, что изменяет клиническую картину заболевания.

Под влиянием рациональной терапии везикуляция и мокнутие уменьшаются, эрозии эпителизируются, остается разной степени выраженности инфильтрация, а в дальнейшем — десквамация, вторичные пигментно-сосудистые или депигментированные пятна.

Лечение профессиональной экземы заключается в устранении контакта с производственными раздражителями и сенсибилизирующими веществами (мыло, моющие средства), а также в проведении гипосенсибилизирующей, антигистаминной и рациональной наружной терапии (см. гл. «Дерматиты и аллергические дерматозы»).

Профессиональная токсидермия. Токсидермия является результатом сенсибилизирующего, а иногда и токсического действия химических веществ, которые поступают в организм рабочего ингаляционным, пероральным и реже трансдермальным путем. Нередко она может быть обусловлена контактом с антибиотиками, сульфаниламидными, барбитуратами, хинином, солями йода, брома, новокаином и др. Профессиональная токсидермия развивается, как правило, при наличии выраженной чувствительности немедленно-замедленного или немедленно типа, поэтому клиническое течение поражения сопровождается интенсивной воспалительной реакцией, в некоторых случаях с изменением общего состояния. После элиминации аллергена воспалительные проявления сравнительно быстро разрешаются.

Профессиональная токсидермия проявляется возникновением на различных участках кожного покрова пятнистой, папулезной, везикулезной, буллезной,

узловатой, уртикарной сыпи. Течение заболевания острое, имеет тенденцию к диссеминации, слиянию морфологических элементов сыпи в диффузные очаги поражения вплоть до эритродермии.

Лечение основывается на устранении причины заболевания и назначении антигистаминной, гипосенсибилизирующей и наружной терапии (см. гл. «Дерматиты и аллергические дерматозы»).

Крапивница. Отдельные исследователи рассматривают её как разновидность токсидермии. Заболевание может возникать под воздействием производственных факторов и проявляется быстро образующимися, множественными, резко ограниченными от здоровой кожи, возвышающимися светло-розовыми или бледно-синюшными, зудящими волдырями. Течение острое. Волдыри быстро разрешаются. Лечение — см. гл. «Дерматиты и аллергические дерматозы».

Профессиональные дерматозы, обусловленные воздействием углеводов.

Масляные акне (фолликулиты), развиваются на участках кожи, подвергшихся воздействию смазочно-охлаждающих, машинных масел, дистиллятов каменно-угольной смолы, нефти, сланцев, керосина, бензина и др. На месте воздействия появляются черные точки (комедоны), затем формируются папулезные элементы темно-красного цвета размером от булавочной головки до мелкой горошины. В центре их имеется «пробка или стержень». В основе образования папул лежит интенсивная пролиферация и гиперкератоз фолликулярного эпителия. Высыпания локализуются на разгибательной поверхности бедер, кистях, предплечьях, иногда на груди.

Лечение неосложненных масляных угрей сводится к назначению наружно спиртовых растворов кератолитических средств, мазей с витамином А, УФО. Также рекомендуется мытье рук после окончания работы горячей водой с мылом, смена спецодежды, соблюдение личной гигиены и техники безопасности, перевод на работу вне контакта с углеводородами на 2 месяца. При рецидиве дерматоза рекомендуется постоянный перевод на сухую и чистую работу вне контакта с углеводородами.

Меланодермия токсическая. Вызывается длительным контактом (5–10 лет) с продуктами температурной переработки каменного угля, нефти, сланцев. В развитии заболевания выделяют три стадии. В первой стадии происходит развитие гиперемии, образование пигментных пятен, сопровождающееся зудом и жжением. Во второй стадии пигментация усиливается, появляются сетчатые сливные ливидно-пепельные пятна, фолликулярный гиперкератоз и шелушение. В третьей стадии к клиническим проявлениям второй стадии присоединяются псевдоатрофия, сосудистые пятна и телеангиэктазии. Поражение обычно локализуется на лице, шее, плечах, предплечьях и туловище. У некоторых больных дерматоз сопровождается общей слабостью, головной болью, недомоганием, гипотонией.

Лечение токсической меланодермии начинают после отстранения больного от контакта с углеводородами. Больному назначают внутреннее введение глюкозы с аскорбиновой кислотой, инъекции тиамин, препаратов, улучшающих функцию печени, малые дозы (5–10 мг/сутки) глюкокортикоидов. Для снятия

эритемы применяют противовоспалительные мази, для снятия пигментации — отбеливающие кремы (Мелан, Ахромин).

Фотодерматит. Развивается у лиц, контактирующих в условиях производства с веществами или соединениями, обладающими фотодинамическим действием (повышают чувствительность кожи к солнечному свету). К ним относятся ароматические углеводороды, гетероциклические соединения, нефтяные и каменноугольные смолы, метиленовый синий, эозин, сульфаниламиды и др. Фотодерматит развивается через 30–40 мин после загрязнения кожи фотодинамическими веществами и последующего облучения этих участков кожи солнцем.

Заболевание начинается с появления зуда, жжения на облученных солнцем участках кожи лица, шеи, кистей, предплечий, затем развивается умеренная эритема, которая при продолжающемся действии раздражителя и облучении солнечными лучами прогрессивно нарастает, приобретает насыщенно красный цвет. Кожа в очагах поражения отекает, зуд усиливается и сменяется болью. При тяжелом течении на эритематозном фоне возникают буллезные элементы с серозным содержимым, а иногда одновременно развиваются симптомы фотоконъюнктивита и ринита.

У больных может наблюдаться возбуждение, эмоциональная лабильность, рвота, диарея и др. Если воздействие этиологического фактора прекращается, симптомы фотодерматита быстро прекращаются, и на месте воспаления остается выраженная пигментация. Фотодерматит чаще отмечается у работающих с пеком, асфальтом, гудроном, в производстве толя, рубероида и др. Рецидивы фотодерматита возникают чаще в весенние или летние месяцы.

Во время лечения больных переводят на работу вне контакта с фотодинамическими веществами. На участки фотодерматита наносят водные или масляные взбалтываемые смеси, фотозащитные кремы (крем «Щит», 0,05%-ная меланиновая мазь и др.). В случае тяжелого течения дерматоза применяют антигистаминные, гипосенсибилизирующие и, наружно, противовоспалительные средства, кремы (локоид, адвантан, мазь с календулой или чистотелом и др.).

Ограниченные гиперкератозы. Возникают на коже кистей, предплечий, лица, голеней, бедер, живота в результате длительного контакта с бензпиреном, бензантраценом, фенантреном, крезолом, хризеном и др. На месте контакта с раздражителями появляются образования, напоминающие плоские или обыкновенные бородавки, телесной или серовато-розовой окраски, плотной консистенции, размером от булавочной головки до горошины. Спустя 2–3 месяца они превращаются в опухолевые элементы, размером со сливу и крупнее. Затем происходит их размягчение, распад опухоли с выделением творожистых масс. По периферии образовавшихся язв сохраняются плотные очаги гиперкератоза. Течение длительно с отсутствием субъективных ощущений.

При появлении признаков трансформации образований в рак кожи следует направлять в онкологическое учреждение.

Дерматоконйозы. К этой группе профессиональной патологии кожи относят поражения, обусловленные действием минеральных, химических, растительных, животных пылевых частиц, вызывающие химическое и механическое раздражение кожи, закупорку потовых и сальных желез. В результате их дей-

ствия развиваются эритематозные пятна, фолликулярные папулы, остиофолликулиты, а иногда и фурункулы; высыпания сопровождаются сильным зудом.

Лечение возникшей патологии состоит в назначении антигистаминных препаратов, гипосенсибилизирующих средств (кальцемин, тиосульфат натрия), аскорутин. Наружная терапия проводится с учетом клиники заболевания. На ограниченные очаги применяют стероидные мази или кремы. При обширном поражении используют мази и кремы, содержащие салициловую кислоту (10 %), нафталан (5–10 %), анестезин (10 %) и др. Показаны лечебные ванны с лекарственными травами, морской солью, хвойным экстрактом.

С целью профилактики дерматокониезов рекомендуется максимальная герметизация производственных процессов, улучшение условий труда, использование спецодежды и защитных паст.

3.2. ПРОФЕССИОНАЛЬНЫЕ ДЕРМАТОЗЫ ФИЗИЧЕСКОЙ ПРИРОДЫ

Дерматозы, вызванные воздействием механических факторов. Возникают вследствие воздействия на кожу механических факторов. Встречаются чаще у вновь поступивших на работу. Развитие поражения кожи обусловлено отсутствием у рабочего профессиональных навыков и нарушением правил техники безопасности, прежде всего при выполнении ручных работ. Способствуют поражению гипергидроз и предрасположенность организма к гиперкератотическим реакциям. Различают острые и хронические механические дерматозы. К первым относят эритемы, потертости, эксфолиации, ко вторым — оmozолелость.

Потертости проявляются в виде ограниченного покраснения, припухлости или образования пузырей, наполненных серозной или серозно-геморрагической жидкостью. В результате вскрытия пузырей образуются болезненные ярко-красного цвета ссадины, которые нередко инфицируются пиококками, после чего могут развиваться язвы, лимфангиты и лимфадениты.

Оmozолелость представляет собой ограниченное желто-коричневое, плотное на ощупь утолщение рогового слоя эпидермиса, как правило, на ладонях и подошвах. После устранения причины дерматоза на месте поражения иногда остается пигментированные или депигментированные пятна, вскоре исчезающие.

Если дерматоз проявляется в виде отежной эритемы, то назначают индифферентные пудры, взбалтываемые водные взвеси. Эрозии и ссадины обрабатывают 1%-ным спиртовым раствором анилиновых красок. На обширные эрозивные поверхности накладывают примочки с переходом в дальнейшем на смазывание очагов 5–10%-ной нафталановой, 2%-ной борной мазью. Оmozолелость лечат теплыми мыльно-содовыми ванночками и втиранием кератолических средств (5–10%-ная салициловая мазь или крем солкокерасал).

Дерматиты, обусловленные воздействием термических факторов.

Термические ожоги возникают в результате прямого воздействия на кожу пламени, раскаленных металлов и газов, пара, горячих жидкостей и лучистой энергии. Ожоги делят на ограниченные (поражено не более 10 % поверхности тела) и обширные. В зависимости от интенсивности действия повреждающего

фактора различают четыре степени ожогов: I, II, III, IV. Ожог I степени развивается после контакта с предметом, разогретым до 50–70 °С. На месте контакта возникает ограниченная эритема. Больные отмечают жжение и умеренную боль. Процесс разрешается в течение 2–4 дней. Иногда остается временная пигментация.

При более длительном действии повреждающего фактора температурой 75–100 °С развиваются ожоги II степени. На фоне гиперемизированной кожи появляются напряженные или вялые многополостные пузыри величиной от конопляного зерна до голубинового яйца, наполненные серозной жидкостью. При разрушении последних обнажается красная, влажная, эрозивная поверхность. Пострадавшие испытывают боль и жжение. Ожоги II степени разрешаются в течение 1–2 недель.

Ожоги III степени образуются в результате повреждающего действия температурой 100–120 °С и более. Его патологические и клинические особенности зависят прежде всего от характера и времени воздействия температурного фактора. В одних случаях (при действии горячего предмета, пламени, расплавленного металла) при ожоге III степени погибают структуры кожи по типу сухого некроза. В результате образуется струп коричневого или черного цвета. Кожа в очаге поражения становится сухой, плотной, бледной, теряет чувствительность. В других случаях (при обваривании горячей жидкостью или ошпаривании горячим паром или газом) кожа расплавляется по типу влажного (колликвационного) некроза, становится желто-серой, отечной. Иногда на ней образуются пузыри. Некротизирование протекает с неизбежным нагноением. Отграничение некротизированного участка происходит медленно. С течением времени омертвевшая кожа превращается в сухой струп. Заживают ожоги III степени рубцом различной формы, величины и глубины.

При ожоге IV степени поражение захватывает все слои кожи, даже мышцы, сухожилия, нередко — и кости. В данном случае некроз тканей, как при III степени, может протекать с образованием сухого коричневого или черного струпа (сухой некроз), иногда с обугливанием пораженных участков или их омертвением по типу влажного некроза с более поздним образованием струпа. При этом обычны гнойные осложнения (флегмоны, фурункулы и др.). У пострадавших с распространенными ожогами, но чаще при III и IV степенях развиваются тяжелые общие нарушения (возбуждение, бред, апатия, сердечная слабость, анурия, холодный пот, судороги, рвота).

Лечение ограниченных ожогов I и II степени: на пораженные участки накладывают влажно-высыхающие повязки с фурациллином 1:5000, 3,5%-ным раствором перманганата калия, мазевые повязки с антисептиками для предупреждения гнойных осложнений. Обширные ожоги I и II, а также III и IV степени лечат хирурги в специализированных ожоговых центрах.

Отморожение. Обусловлено действием низкой температуры воздуха, особенно в сочетании ее с высокой влажностью, сыростью. По тяжести повреждения и течения патологического процесса различают четыре степени отморожений. При отморожении I степени в начале наступает побледнение и уплотнение кожи, сопровождаемое чувством онемения (потеря чувствительности). После согревания в помещении пораженная кожа краснеет, становится синюш-

ной, затем развивается ее отечность, пастозность, которые в течение 3–8 дней полностью разрешаются, оставляя временное шелушение кожи. Иногда в очагах сохраняются пигментация и повышенная чувствительность к холоду. Отморожение II степени: через 2–3 суток после действия холода на синюшной, отечной коже возникают пузыри с жидким или желеобразным содержимым желтого или кровянистого цвета. Пузыри легко разрушаются, обнажая эрозии, которые вскоре покрываются корками. Заживление повреждения заканчивается в течение 2–3 недель, не оставляя рубцов, но сохраняется повышенная чувствительность к холоду. Поражение кожи сопровождается довольно сильными болями.

Отморожение III степени вызывает очень сильные, нередко иррадиирующие боли и потерю чувствительности в пораженном участке. Поврежденные участки холодные на ощупь, отечны, синюшны, покрыты пузырями с геморрагическим содержимым. Через 4–7 дней отек уменьшается, возникают ограниченные потемневшие участки некроза дермы, нередко гиподермы и даже мышц. Отторжение и рассасывание некротизированных тканей продолжается несколько недель и заканчивается изъязвлением кожи. Заживление язв наступает через несколько недель или месяцев с формированием грубых рубцов, причиняющих увечье.

Отморожение IV степени наиболее часто бывает на конечностях. Развивающийся при этом отек захватывает значительно больший участок, чем очаг непосредственного охлаждения. Поражение может протекать в форме влажной гангрены (пальцев). При этом наступает демаркация через 2–4 недели, а при некрозе диафизов костей — через 2–3 месяца. Отморожения III и IV степени часто осложняются гнойной, аэробной, гнилостной инфекцией, нередко — рожистым воспалением.

Лечение пострадавших после оказания первой помощи проводится хирургами в специализированных отделениях.

О з н о б л е н и е . Возникает у рабочих весной или осенью вследствие действия на открытые участки тела низкой температуры (но не ниже 0 °С) и повышенной влажности воздуха или при контакте с охлажденными и легко испаряющимися жидкостями. В теплое время года ознобление исчезает. Предрасполагают к заболеванию гиповитаминозы, эндокринные нарушения, хронические интоксикации, склонность кровеносных сосудов к спазму. Клиника, диагностика и лечение ознобления изложены в гл. «Васкулит».

Дерматозы, вызванные воздействием актинических агентов. Они объединяют группу профессиональных поражений кожи, обусловленных инсоляцией, лучами искусственных источников света и ионизирующей радиацией.

С о л н е ч н ы й д е р м а т и т . Возникает после воздействия на кожу солнечного света или лучей от искусственных источников света (аппаратура автогенной и электрической сварки, ртутно-кварцевая лампа, доменные печи и др.). Развитие солнечного дерматита вызывает излучение коротковолновой части спектра (голубые, фиолетовые, ультрафиолетовые лучи) УФ-лучей. Различают острый и хронический солнечный дерматит.

О с т р ы й с о л н е ч н ы й д е р м а т и т проявляется спустя 2–4 часа (скрытый период) после интенсивного облучения. Поражение характеризуется

воспалительной эритемой, отеком на открытых участках кожи, а в более тяжелых случаях появлением на этом фоне пузырьков и пузырей. После их разрушения образуются ярко-красные влажные эрозии. Больные в очагах испытывают жжение, а иногда и боль. При обширных поражениях нарушается общее состояние организма (повышение температуры тела, озноб, слабость, головная боль, нарушение сна, тошнота, потеря аппетита и др.).

Воспалительный процесс, сопровождаемый зудом и шелушением, достигнув через 12–24 часа после облучения полного развития, начинает регрессировать, кожа на открытых участках тела постепенно гиперпигментируется (становится грязно-коричневой), грубеет вследствие некоторой инфильтрации и усиления кожного рисунка. Солнечный дерматит иногда возникает при воздействии лучей, отраженных от снега (глетчерный ожог на ледниках).

Хронический солнечный дерматит развивается у моряков, сельскохозяйственных рабочих, инструкторов альпинизма в результате постоянного облучения солнечными лучами в сочетании с воздействием ветра или повышенной влажности. Он может развиваться у горных, работающих у доменных печей. Поражение в таких случаях локализуется на коже лица, шеи, тела, кистей, стоп и проявляется эритемой с синюшным оттенком, сухой, утолщенной, шероховатой, местами гиперпигментированной с глубокими бороздами кожей. Не месте очагов иногда возникают рубцово-атрофические изменения кожи.

Лечение острой формы заболевания включает обтирание очагов спиртом, водкой; на эрозивные мокнущие участки кожи накладываются охлаждающие примочки. При хронической форме рекомендуются фотозащитные кремы и мази, содержащие кортикостероиды и витамин А (преднизолоновая мазь, локоид, адвантан, флуцинар и др.).

Лучевой дерматит. Вызывается лучами рентгена, излучением естественных и искусственных радиоактивных изотопов (α -, β -, γ -лучи, нейтронные лучи). В зависимости от природы и энергии излучения, кратности, экспозиции облучения, величины и мощности поглощенной кожей дозы, места локализации и площади облученного участка, от индивидуальной радиочувствительности развиваются острые или хронические лучевые поражения кожи, а также общая лучевая реакция организма (лучевая болезнь). При невысокой дозе облучения клинические симптомы поражения кожи проявляются не сразу, а после скрытого периода; при высокой дозе облучения скрытый период может отсутствовать. При некоторых дозах через несколько часов после облучения развивается первичная или ранняя эритема, исчезающая в течение одних, двух суток, и лишь после этого наступает скрытый период. Продолжительность его зависит от дозы и качества излучения. Лучевой дерматит протекает в острой или хронической форме.

Острый лучевой дерматит. По тяжести клинических проявлений выделяют три степени. При лучевом дерматите первой степени (эритематозный) скрытый период равен 12–14 дням. Возникает он при общей дозе облучения 500–800 рентген. На коже в очаге поражения возникает воспалительная эритема и отек, которые сопровождаются жжением, зудом иногда болевыми ощущениями. Через несколько дней или неделю эритема и отек исчезают, оставляя после себя гиперпигментацию, на месте которой впоследствии иногда могут возникать

депигментация, атрофия кожи, телеангиэктазии. В случае облучения головы на ее волосистой части временно выпадают волосы.

Острый лучевой дерматит II степени (буллезный) развивается при общей дозе облучения 800–1200 рентген. Скрытый период сокращается до 10 дней. Проявляется образованием везикул и пузырей на отечной эритеме облученного участка. Вскрытие пузырей ведет к образованию влажных болезненных, медленно заживающих эрозий, оставляющих после себя белесоватые, пестрые, поверхностные рубцы с телеангиэктазиями. При поражении кожи волосистой части головы остается атрофический рубец, который обуславливает стойкую алопецию.

Острый лучевой дерматит III степени (язвенно-некротическая форма) возникает при дозе облучения более 1200 рентген. Скрытый период составляет 3–5 дней. После скрытого периода на фоне резкого отека, синюшной эритемы и пузырей происходит некроз всех слоев кожи и возникают довольно глубокие язвы. Лучевые язвы заживают медленно в течение многих месяцев или лет, оставляя атрофичные, втянутые, белесоватые с телеангиэктазиями, малоподвижные рубцы. Процесс образования язв, начиная с эритемы, сопровождается постоянными сильными болями, лихорадкой, ознобом, нарушением сна.

Хронический лучевой дерматит возникает в результате многократных облучений малыми дозами низкоэнергетических излучений. Поражение чаще локализуется на кистях у рентгенологов и радиологов. Кожа приобретает бледно-розовый цвет, становится сухой, атрофируется, истончается, легко травмируется. Вследствие образования гиперпигментированных и депигментированных пятен, появления телеангиэктазий кожа приобретает пеструю окраску. На ней возникают болезненные трещины, поздние лучевые язвы, ограниченные гиперкератозы, напоминающие бородавки. Последние часто малигнизируются.

Лечение острых лучевых дерматитов I и II степени проводят кортикостероидными мазями, включающими антибиотики, применяют обезболивающие, стимулирующие и сосудорасширяющие препараты. При поражении III степени после установления линии демаркации ткани хирургически иссекают, а при необходимости в дальнейшем проводят пластические операции. Хронический лучевой дерматит лечат мазями, содержащими антимикробные средства, витамин А, кортикостероиды и сосудорасширяющие препараты; поздние лучевые язвы лечат хирургическими методами.

Гиперкератозы — бородавчатые разрастания — удаляют методами криотерапии и электрокоагуляции.

3.3. ПРОФЕССИОНАЛЬНЫЕ ДЕРМАТОЗЫ ИНФЕКЦИОННОЙ И ПАРАЗИТАРНОЙ ЭТИОЛОГИИ

Бациллярные дерматозы.

Эризипеллоид. Вызывается бациллой свиной рожи или мышинной септициемии. Заражение человека происходит от свиней, овец, крупного рогатого скота, собак, кур, рыб.

Возбудитель проникает в организм через мелкие повреждения кожи, порезы, ссадины, проколы. Болеют этой патологией повара, мясники, ветеринары, охотники, рыбаки, домохозяйки.

Инкубационный период составляет 1–7 дней. Различают кожную, суставную, ангинозную и септическую формы.

Чаще встречается кожная форма. На месте внедрения возбудителя (чаще большой и указательный палец) появляется ярко-красное отечное пятно с фиолетовым оттенком, с четкими границами и с периферическим ростом. Центр пятна несколько бледнее по окраске и менее возвышается над кожей, чем края. В очаге поражения возникает зуд, жжение, болезненность. Иногда повышается температура тела. У многих больных поражаются суставы кистей, что сопровождается их гиперемией, отеком и резкой болезненностью. Продолжительность заболевания составляет 10–12 дней.

Лечение данного заболевания проводится эритромицином (по 0,5 г × 4 раза в сутки), тетрациклином (по 0,5 г × 4 раза в день), пенициллином (по 500 тыс. ЕД через 6 часов), сульфаниламидами (по 1 г 4 раза в день) в комбинации с нестероидными противовоспалительными средствами (реопирин, метиндол, бруфен) в течение 15 дней.

Профилактика заключается в предупреждении заболевания у домашних животных, контроле за убоем животных и обработкой мяса, уничтожении грызунов, обработке микротравм, соблюдении личной гигиены.

Сибирская язва. Вызывается сибироязвенной палочкой. Она неподвижна, грамположительна, длиной 6–10 мкм и толщиной 1–1,5 мкм, образует споры и капсулу. В организм человека возбудитель поступает через поврежденную кожу. Возможны ингаляционный и кишечный пути инфицирования. Заражение происходит контактным путем при соприкосновении с больными животными, с инфицированным сырьем (кожа, овчина, шерсть, щетина), обработке мяса крупного рогатого скота, коз, овец, верблюдов, а также через почву и навоз. Болеют в основном пастухи, работники боен, мясники, ветеринарные работники, кожевники, меховщики, работники шерстяной промышленности, рабочие, изготавливающие щетки и кисти.

Человек, больной сибирской язвой, в отличие от больных животных, не является источником заражения.

Различают кожную, легочную и кишечную формы заболевания. У 95 % больных диагностируется кожная форма. Кожная форма может протекать в виде злокачественной пустулы или в виде сибироязвенного отека.

Инкубационный период 2–3 дня. На месте внедрения возбудителя появляется зуд или жжение. Затем образуется красное отечное пятно, превращающееся в быстро увеличивающийся узелок, в центре которого возникает черная точка. Вскоре на узелке формируется пузырек с серозным или геморрагическим содержанием либо пустула. Кожа вокруг узелка припухает. Затем пустула или пузырек вскрываются, их содержимое засыхает и превращается в черноватую, постепенно увеличивающуюся корку, окруженную значительной гиперемией и отеком. У краев корки могут образовываться свежие пустулы.

Все эти проявления безболезненны. Регионарные лимфатические узлы увеличиваются, а иногда нагнаиваются. Сроки заживления (рубцевания) очагов сибирской язвы, выраженность и характер рубцов зависят от места и глубины поражения подлежащих тканей.

Исключительно редко дерматоз проявляется в форме сибироязвенного отека. Процесс начинается с развития бледного тестоватого отека, прежде всего на веках, губах, слизистых оболочках полости рта, гортани. Кожа в очагах поражения краснеет, затем могут появляться пузырьки с серозным или кровянистым содержимым. Характерны тяжелые общие явления, иногда с поражением внутренних органов (септическая форма). К концу первых или вторых суток температура повышается до 39–40 °С, возникает общая слабость, разбитость, головная боль, адинамия. Язвы рубцуются в конце 2–3 недели. Для установления диагноза проводят кожно-аллергическую пробу с антраксином. Прогноз при рано начатом лечении кожной формы заболевания благоприятный.

Лечение больных сибирской язвой проводят в строгом соответствии с Клиническим протоколом по диагностике и лечению сибирской язвы. Для лечения используются антибиотики: пенициллин по 500 тыс. ЕД внутримышечно через 4 часа, тетрациклин по 0,5 г × 4 раза в день, левомицетин по 0,5–0,75 г через 6 часов в течение 10–12 дней в сочетании с противосибироязвенным гамма-глобулином (в дозе 30–50 мл в/м).

Больных сибирской язвой помещают в изолятор. Лицам, подвергшимся опасности заражения сибирской язвой, делают прививки вакциной СТИ-1. Применяется однократно накожным методом. Ревакцинация через год.

Туберкулез кожи бородавчатый. Возбудитель — туберкулезная палочка, протекающая экзогенным путем в кожу. Болеют патологоанатомы, работники боен, мясокомбинатов, кожевенных предприятий, реже — лица ветеринарного надзора (см. Ч. 1-я, гл. «Туберкулез кожи»).

Вирусные профессиональные дерматозы.

Узелки доярок. Возбудитель — вирус коровьей оспы. Инфицирование происходит от больных коров, реже коз, овец, свиней и других животных.

Болеют доярки, ветеринары, зоотехники, а также лица, снимающие кожу с туш больных животных. Инкубационный период составляет 8–10 дней.

На коже кистей, пальцах, реже лице, предплечье появляются синюшно-красные воспалительного типа полушаровидные, величиной с горошину узелки с пупковидным вдавлением. Иногда появляются пузырьки в центре папул с последующим образованием корочек. Узелки разрешаются самопроизвольно в сроки от 1–3 недель до 2–3 месяцев, не оставляя рубцов. Возможно развитие лимфангитов или лимфаденитов.

Лечение состоит в отстранении заболевших от работы с коровами, наложении повязки с целью предупредить места поражения от травмы, а профилактика — в мытье рук до и после доения каждой коровы, в изолировании больных коров.

Профессиональные микозы. К ним относятся дерматофитии (зооантропофильная микроспория), зоофильная трихофития, глубокие микозы, кандидоз.

Трихофития антропофильная. Источником инфекции является больной человек. Возбудители *Tr. violaceum*, *Tr. crateriforme*. Заражение происходит в основном в результате прямого контакта с больным человеком либо при пользовании его вещами (расчески, платки и др.). Болеют парикмахеры, работники бань, бассейнов, медицинские работники. Возбудители поражают кожу, волосы и ногти (см. гл. «Микозы»).

Трихофития зоофильная. Возбудителями заболевания являются *Tr. verrucosum* и *Tr. tonsurans*, поражающие у человека преимущественно кожу и волосы. Источник инфекции — крупный рогатый скот, лошади, мыши, мелкие домашние животные, крайне редко — больной человек. Инфицирование человека происходит прямым и косвенным контактным путем. Болеют доярки, пастухи, ветеринары, зоотехники, работники вивариев, работники складских помещений, сельскохозяйственные работники, занятые уборкой перезимовавших скирд соломы (см. гл. «Микозы»).

Микроспория. Возбудитель — *Microsporum canis*. Поражает у человека кожу и волосы. Источник инфекции — кошки (чаще котята), собаки, морские свинки и другие животные и крайне редко — больной человек. Заражение происходит прямым и косвенным контактным путем.

Болеют работники вивариев, лабораторий, люди, занятые отловом бродячих животных, медицинские работники, обслуживающие больных микроспорией (см. гл. «Микозы»).

Эпидермофития (микоз стоп). Вызывается *Tr. rubrum*, *Tr. menthagrophytes* var *interditale*, *epidermophyton floccosum*. Поражаются кожа и ногти. Прямой и косвенный путь инфицирования. Болеют банщики, пловцы, тренеры (см. гл. «Микозы»).

Кандидоз (кандидоз межпальцевых складок, кандидозные онихии и паронихии, кандидоз ладоней и подошв). Возбудители — *C. albicans*, *C. tropicalis*, *C. pseudotropicalis* и др. Поражается кожа, ногти и слизистые оболочки. Болеют работники столовых, продавцы фруктовых вод и сиропов, работники кондитерских предприятий, предприятий по производству антибиотиков, банщики, прачки, посудомойки и др. Предрасполагают к его развитию повышенная потливость, мацерация кожи и слизистых оболочек, гормональные нарушения, гиповитаминозы, хронические инфекции (см. гл. «Микозы»).

Паразитарные профессиональные заболевания кожи.

Зерновая чесотка. Возбудителем является пузатый клещ. Паразит обитает на зернах хлебных злаков, в соломе, сене, хлопке, хлебной муке. Попадание клеща на кожу человека происходит в результате контакта с инфицированным материалом. Заражение происходит при погрузке зерна, перелопачивании его, уборке, скирдовании, резке соломы, во время прессования сена, при работе в зерновых и фуражных магазинах, во время жатвы. Клещ не внедряется в роговой слой, не проделывает там ходов, а прокусывает кожу и сосет кровь.

Через 2–3 часа после укусов клещей, преимущественно на не защищенных одеждой участках тела, появляются пятнисто-пузырьковые, уртикарные элементы сыпи, сопровождающиеся сильным зудом, иногда жжением и болью. Содержание везикул серозное. Степень интенсивности заболевания нарастает в первые 4–5 дней. При распространенном процессе возможно повышение температуры тела, головная боль, общая слабость, боли в суставах, увеличение и болезненность регионарных лимфатических узлов. Болезнь длится 1–2 недели. После исчезновения активных проявлений на их месте возможна длительно сохраняющаяся гиперпигментация.

Лечение предусматривает исключение контакта с материалом, зараженным клещом, дезинфекцию нательного и постельного белья, назначение ванн с крахмалом, хвойным экстрактом, прием антигистаминных препаратов, применение паст и кремов с зудоуслаивающими средствами.

3.4. ПРОФДЕРМАТОЗЫ, ОБУСЛОВЛЕННЫЕ ПРОИЗВОДСТВЕННЫМИ ВРЕДНОСТЯМИ РАСТИТЕЛЬНОГО ПРОИСХОЖДЕНИЯ

Нередко встречаются у работников сельского хозяйства, занятых заготовкой растительных кормов, сырья, некоторых видов древесины. В основном они носят островоспалительный характер и обусловлены токсическими, токсикоаллергическими, фотосенсибилизирующими свойствами соков и различных частей многих растений. Поражения кожи могут возникнуть при контакте с синезелеными и красными водорослями, чайным листом, льном, кукурузой, хмелем, виноградом, хлопчатником, древесиной кедра, цветами луговых и береговых растений, пастернаком, петрушкой, сельдереем, борщевиком сладким, зверобоем, едким лютиком, молочаем, осокой и др.

В развитии профессиональных фитодерматозов патогенетическое значение имеет воздействие веществ, содержащихся в растениях (эфирные масла, ферменты, глюкозиды, алколоиды, смолы, протеины, углеводы, органические кислоты, щелочи, фурукумарины, фотосенсибилизирующие пигменты — фикоциан), экологические факторы (состав почвы, качество воды, особенности климата, инсоляция), наличие висцеральной, хронической фокальной инфекции, влияющие на реактивность организма.

У работников теплиц развитие профдерматозов вызывают вносимые в грунт гербициды, инсектициды и некоторые виды удобрений.

Фотодерматиты у садоводов, сборщиков и обработчиков лекарственных растений, декораторов вызывают примула, герань, сирень, жасмин, ландыш, ромашка, филодендрон, арника, тюльпаны, хризантемы, нарцисс, шалфей и др. цветы.

Профессиональные поражения кожи бывают у обработчиков древесины тропических пород деревьев (красного и черного дерева, палисандра, бакаута, гикори). Аллергизирующее действие оказывают эфиры, смолы, входящие в состав бальзамической смолы древесины, а также алколоиды, терпены, хиноны, флавоны, хлорофорин. Тесты со смолистой живицей коры дерева в 91 % случаев положительны.

Дерматиты могут развиваться вследствие контакта с веществами цветочного происхождения (гвоздичное, ирисовое, апельсиновое, лимонное, гераниевое, кориандровое, бергамотовое масла, перечная мята, мускатный шалфей). Сильным аллергизирующим действием обладают жасминовый и коричный альдегиды.

Клинически фитодерматиты проявляются в виде простого, аллергического контактного дерматита, реже — профессиональной экземой, крапивницей, и их лечение проводится с учетом установленного диагноза (см. гл. «Дерматиты и аллергические дерматозы»).

3.5. ПРИНЦИПЫ ДИАГНОСТИКИ ПРОФЕССИОНАЛЬНЫХ ДЕРМАТОЗОВ

Право ставить диагноз профессионального кожного заболевания имеет только врач, прошедший специальную подготовку по профдерматозам. За установление такого диагноза врач несет не только моральную, но и социальную ответственность, поскольку слово «профессиональный» дает право заболевшему на ряд компенсаций и льгот.

Диагностика профдерматозов сопряжена с рядом трудностей.

Установление профессионального характера заболевания кожи основывается на учете следующих факторов.

1. Клиническая картина дерматоза.
2. Сроки появления заболевания (до начала работы, связанной с контактом с данным раздражителем, или после).
3. Локализация очагов поражения.
4. Течение заболевания (ремиссия, улучшение во время отпуска или освобождения от работы по больничному листу, либо отсутствие улучшения, несмотря на прекращение контакта с предполагаемым раздражителем).
5. Условия выполняемой работы и подтверждение наличия контакта с производственным раздражителем (санитарно-гигиеническая характеристика рабочего места или профмаршрут).
6. Результаты исключения контакта с раздражителем, к которому у больного установлена повышенная чувствительность.
7. Наличие однотипных больных на аналогичной работе.
8. Сопутствующие профессиональные стигмы.
9. Результаты дополнительных лабораторного, клинического и функциональных обследований. При диагностике профессиональных аллергических поражений кожи проводится постановка кожных проб (капельные, компрессные, провокационные, внутрикожные) и витровых тестов (реакция дегрануляции базофилов, реакция специфического гемолиза, реакция торможения миграции лейкоцитов, реакция бластной трансформации лимфоцитов) с предполагаемыми производственными аллергенами. Для диагностики инфекционных заболеваний используются бактериоскопические, бактериологические и гистологические методы исследования.

3.6. ПРИНЦИПЫ ПРОФИЛАКТИКИ ПРОФЕССИОНАЛЬНЫХ БОЛЕЗНЕЙ КОЖИ

Основу профилактики профессиональных заболеваний кожи составляют:

- учет каждого случая заболевания и расследование его причин с целью оперативного их удаления;
- проведение предварительных и медицинских осмотров рабочих;
- проведение инструктажа рабочих по технике безопасности на всех рабочих местах, при обслуживании каждого технологического процесса;
- проведение санитарно-просветительной работы среди рабочих;
- рациональное трудоустройство заболевшего вне контакта с вызвавшим профдерматоз раздражителем и агрессивными химическими веществами;

– совершенствование технологических мероприятий, направленных на сокращение контакта с вредодействующими веществами, путем максимальной герметизации, механизации, автоматизации производственных процессов и замены ядовитых веществ безвредными или менее вредными, уменьшения их концентрации в воздухе производственных помещений;

– совершенствование санитарно-технических мероприятий, предусматривающих правильную планировку производственных помещений, размещение с учетом соответствующих нормативом оборудования; оборудование производственных помещений эффективной вентиляцией, обеспечение необходимым количеством благоустроенных душевых и умывальных помещений, бесперебойное горячее водоснабжение, обеспечение работающих индивидуальными шкафами для хранения одежды и спецодежды;

– совершенствование санитарно-гигиенических мероприятий, направленных на обеспечение регулярной влажной уборки производственных помещений, устранение запыленности и захламленности, загазованности воздушной среды, проведение своевременного ремонта спецобуви и спецодежды, регулярной стирки последней, снабжение рабочих мылом, полотенцами, обтирочными материалами, защитными и моющими средствами.

Защитные мази, пасты и кремы делятся на гидрофильные и гидрофобные.

Гидрофильные мази, пасты и кремы используются для защиты кожных покровов от жиров, масел, нефтепродуктов, растворителей, лаков, смол. Рекомендуются для защиты кожи следующие гидрофильные средства защиты: паста ХНОТ-6, «Исчезающий крем», «Невидимые перчатки», «Биологические перчатки», паста ИЭР-1.

Гидрофобные мази и пасты предназначены для защиты кожи от воды, водных растворов солей, слабых растворов кислот и щелочей, пека, УФ-лучей. С целью защиты кожи применяют цинк-стеаратную мазь, пасту НЭР-2.

Находят применение пасты, содержащие кремнийорганические соединения, образующие на коже стойкие эластические гидрофобные пленки (силиконовый крем).

Как в гидрофобные, так и гидрофильные мази можно вводить кортикостероиды, антибактериальные препараты.

Для нейтрализации влияния Cr, Co, Ni, Hg, Cu, Mg, Pb в пасты и мази вводятся комплексоны: кальций динатриевую соль, ЭДТА, винно-каменную, аскорбиновую, лимонную кислоту и др., которые с катионами металлов образуют устойчивые трилоновые связи.

В качестве моющего средства используется препарат ДНС-АК.

Включение в состав мазей парааминобензойной, ацетилсалициловой кислот, салола, танина, хинина, оксида цинка придает им фотозащитные свойства (пасты Сало, Шелюженко, ХИОТ-13). Можно применять в качестве фотозащитных средств кремы «Щит», «Луч», «Антилюкс», «Ахромин».

Защитные мази и пасты наносят на чистую кожу рук дважды в течение рабочего дня (до работы и после обеда) и дважды смывают (перед обедом и после смены).

Важную роль в предупреждении и сокращении профессиональных заболеваний кожи должны сыграть грамотная организация профотбора, своевременное

выявление и диспансеризация больных, разработка новых средств защиты и очистки кожи.

ТЕСТЫ ДЛЯ КОНТРОЛЯ ЗНАНИЙ

1. К профессиональным стигмам относятся:
а) омозолелости; б) профессиональные дерматиты; в) ожоги;
г) электротравма кожи; д) узелки доильщиц.
2. Причиной какого профессионального дерматоза не являются физические факторы?
а) отморожения; б) термических ожогов;
в) ограниченного гиперкератоза; г) лучевого дерматита;
д) ознобления.
3. Профессиональный фотодерматит является следствием:
а) лучевого ожога;
б) фотосенсибилизации;
в) контакта с сине-зелеными водорослями;
г) работы с радиоизотопами;
д) работы с источниками искусственного освещения.
4. Укажите, какой дерматоз следует считать профессиональным:
а) если течение имевшегося ранее дерматоза ухудшается или обостряется под действием производственных факторов;
б) если обострения заболевания на производстве имеют сезонный характер;
в) если причиной его возникновения и развития являются производственные факторы;
г) если обострения кожного процесса связаны с погрешностями в питании на производстве;
д) если имеются подобные профессиональные заболевания кожи у родственников.
5. Какой из перечисленных документов не требуется для подтверждения профессионального дерматоза?
а) выписка из амбулаторной карты пациента по месту жительства;
б) санитарно-гигиеническая характеристика рабочего места;
в) протокол постановки кожно-аллергических тестов с производственными реагентами;
г) служебная характеристика больного;
д) выписка из трудовой книжки.
6. Что не относится к санитарно-гигиеническим мерам профилактики профзаболеваний на производстве?
а) чистота рабочего места; б) наличие спецодежды;
в) автоматизация производства; г) применение защитных паст для рук;
д) наличие приточно-вытяжной вентиляции.

Эталонные ответы: 1 — а, 2 — в, 3 — б, 4 — в, 5 — г, 6 — в.

Глава 4. ХЕЙЛИТЫ И ГЛОССИТЫ

Хейлит (cheilitis) — это доброкачественное воспалительное заболевание губ. Различают хейлиты истинные (эксфолиативный, glandулярный, актинический, метеорологический, контактный) и симптоматические, являющиеся одним из симптомов заболеваний слизистой оболочки рта, кожи, общесоматических заболеваний (атопический, экзематозный, плазмноклеточный, кандидозный хейлит, макрохейлит при синдроме Мелькерсона–Розенталя, хейлиты при красной волчанке и красном плоском лишае).

4.1. ИСТИННЫЕ ХЕЙЛИТЫ

Эксфолиативный хейлит — это воспалительное заболевание с поражением только красной каймы губ. Впервые описан Stelwagon в 1900 г. Встречается преимущественно у женщин 20–40 лет. Известны семейные случаи заболевания.

Этиология и патогенез. Развитие болезни связывают с генетическими и психогенными факторами, дискутируется и роль заболеваний щитовидной железы.

Клиника. Поражается часть красной каймы губ от линии Клейна до середины, т. е. половина, прилежащая к слизистой оболочке. Различают экссудативную и сухую формы эксфолиативного хейлита.

Экссудативная форма эксфолиативного хейлита проявляется формированием на поверхности губы (от угла до угла) корочек серовато-желтого или желто-коричневого цвета. Поражённая слизистая оболочка в зоне Клейна отёчна, гиперемирована, болезненна. После удаления корок открывается ярко гиперемированная поверхность губы без эрозий. Субъективно: пациенты отмечают болезненность губ, чувство жжения, склеивание губ.

Сухая форма заболевания характеризуется образованием сероватых и желтоватых чешуек, прикрепленных своим центром к красной кайме губ. Легко снимающиеся чешуйки обнажают застойно-красную поверхность губы без эрозий. Субъективно: больные отмечают сухость губ, желание постоянно скусывать чешуйки.

Гистологически при эксфолиативном хейлите выявляют акантоз, пара- и гиперкератоз; разрыхление эпителиального слоя и образование в нём обширных щелей вследствие внутриклеточного лизиса.

Диагноз. Он базируется на типичной клинической картине и поведенческих реакциях пациентов. Показана консультация психотерапевта и эндокринолога.

Дифференциальный диагноз.

Сухую форму следует отличать:

- от метеорологического хейлита, при котором поражается вся поверхность красной каймы губы и прослеживается связь с действием метеорологических факторов;
- атопического хейлита (поражается часть красной каймы губы, прилежащая к коже, а другая часть, прилежащая к слизистой, не поражается; могут быть явления лихенизации);

– контактного аллергического хейлита (эритема в области контакта с аллергеном, быстрый регресс проявлений после устранения аллергена).

Экссудативную форму эксфолиативного хейлита отличают:

– от экзематозного хейлита (наличие пузырьков, эрозий, корочек, периодов обострения и ремиссий с захватом всей поверхности красной каймы губы и с переходом на лицо);

– эрозивно-язвенной формы красной волчанки (выраженная эритема, гиперкератоз, наличие эрозий, язв, рубцовой атрофии).

Лечение:

– психотропные средства: феназепам по 0,5 мг 3 раза в день, сибазон, седуксен по 0,005 г 2–3 раза в день;

– антидепрессанты: amitриптилин по 0,025 г 2 раза в день, элениум по 0,01 г 2–3 раза в день;

– иглорефлексотерапия;

– рентгенотерапия: лучи Буки при экссудативной форме эксфолиативного хейлита (по 2 Гр 2 раза в неделю, на курс 20–30 Гр);

– местно: кремы «Восторг», спермацетовый, гигиеническая губная помада.

Гландулярный хейлит — хроническое воспалительное заболевание красной каймы губ как следствие гиперплазии, гиперфункции или гетеротопии мелких слюнных желез или их протоков в области красной каймы губ и зоны Клейна.

При первичном glandularном хейлите определяющими этиологию являются наследственные аномалии нижней губы и мелких слюнных желез, которые под воздействием раздражающих факторов (острые края зубов, зубной камень, заболевания пародонта и др.) активизируют продуцирование слюны.

Причиной вторичного glandularного хейлита являются хронические воспалительные процессы на красной кайме губ, имеющие место при красной волчанке, красном плоском лишае, лейкоплакиях и др.

Чаще болеют мужчины старше 40–50 лет, обычно поражается нижняя губа.

Клиника. В области перехода слизистой оболочки в красную кайму губ, реже на красной кайме губ видны расширенные устья выводных протоков слюнных желез в виде красных точек, выделяющих капельки слюны. У ряда больных вокруг устьев слюнных желез формируются лейкоплакии в виде колец.

При развитии хейлита Фолькмана губа значительно увеличивается в размерах, её поверхность покрывается корками, появляются трещины, эрозии, очаги гиперкератоза. У каждого 4–5-го больного хейлит Фолькмана трансформируется в плоскоклеточный рак.

Диагностика обычно не вызывает затруднений.

Гистология. Гипертрофия слюнных желез с воспалительной инфильтрацией вокруг выводных протоков. На уровне эпителия — акантоз и паракератоз.

Лечение. Электрокоагуляция или иссечение гипертрофированных слюнных желез. При вторичном glandularном хейлите показана терапия основного заболевания, при хейлите Фолькмана — антибиотикотерапия, а местно — противовоспалительная терапия.

При **актиническом хейлите** (АХ) воспаление кожи красной каймы губ возникает под воздействием ультрафиолетовых солнечных лучей. Входящие в

состав губной помады эозин и бергамотовое масло нередко выступают в роли фотосенсибилизаторов.

Клиника. Различают сухую и экссудативную формы АХ. При сухой форме АХ отмечается сухость нижней губы, вся поверхность красной каймы ярко красная и покрыта сухими серебристо-белыми чешуйками, нередко с участками гиперкератоза. Длительно существующее заболевание может закончиться озлокачествлением, особенно у курящих.

Экссудативная форма АХ проявляется ярко-красной эритемой красной каймы губ с наличием мелких пузырьков и мокнущих эрозий, корок. Субъективно: зуд, жжение, болезненность губ.

Для актинического хейлита характерна сезонность с обострениями в весенне-летний период и ремиссиями в осенне-зимний период.

Диагноз. Он основывается на клинике и сезонности поражений.

Дифференциальный диагноз. Сухую форму АХ отличают от красной волчанки (наличие типичных высыпаний на коже) и сухой формы эксфолиативного хейлита, при котором нет сезонности, имеются бледно-серые чешуйки, напоминающие смолу и плотно прикрепленные в центре.

Экссудативную форму АХ отличают от контактного аллергического хейлита (наличие контактного аллергена, учитываются результаты кожно-аллергических проб) и атопического хейлита (анамнез, характерные высыпания на коже).

Лечение. Рекомендуют избегать инсоляции, не использовать помады, содержащие эозин. Назначают витамины группы В. У многих больных хороший результат даёт лечение синтетическими антималярийными препаратами (делагил, плаквенил и др.) на фоне малых доз стероидных гормонов (10–20 мг преднизолонa в сутки). Местно: кремы, гели, мази с кортикостероидами (элоком, адвантан, лоринден С и др.).

Метеорологический хейлит — воспалительное заболевание губ вследствие воздействия неблагоприятных метеорологических факторов (ветер, холод, повышенная или пониженная влажность, солнечная радиация и др.) — чаще возникает у лиц с белой и нежной кожей, а также у больных себорейной экземой, диффузным нейродермитом.

Клиника. Красная кайма нижней губы на всем протяжении умеренно гиперемирована, инфильтрирована, покрыта мелкими сухими чешуйками. Возможно появление эрозий и трещин. Субъективно: беспокоят сухость и шелушение губ, чувство стягивания губы.

Гистология. Определяется гиперплазия эпителия, с очаговым ороговением, инфильтрация стромы.

Дифференциальный диагноз. Он проводится с сухой формой эксфолиативного и актинического хейлитов.

Лечение проводится по принципам терапии актинического хейлита.

Прогноз в целом благоприятный. При длительном течении метеорологический хейлит может стать базой для формирования предрака.

Контактные хейлиты. Это воспалительные заболевания красной каймы губ вследствие контакта губ с экзогенными раздражителями. Различают простой контактный и аллергический контактный хейлиты.

Простой контактный хейлит возникает после однократного контакта с облигатными раздражителями физической (повышенная или пониженная температура, электрический ток, давление, ионизирующие облучения и др.) или химической (кислоты и щелочи в высоких концентрациях, соли тяжёлых металлов) природы.

Клиника. Проявляется вначале эритемой, затем пузырьём, эрозией или язвой с формированием струпа на поверхности дефекта.

Диагноз базируется на данных анамнеза, жалобах и клинических проявлениях.

Лечение. Необходимо выяснить природу и устранить воздействие раздражителя. Местно: кремы с топическими стероидами на 5–7 дней, например, крем Тридерм 2–3 раза в день.

Контактный аллергический хейлит развивается в ответ на сенсибилизацию красной каймы губ при многократном контакте с факультативным раздражителем (аллергеном).

Этиология и патогенез. Заболевание является проявлением аллергической реакции четвертого типа. В качестве аллергена могут выступать губные помады, зубные пасты, пластмасса зубных протезов, мундштуки духовых инструментов, сигареты, жевательные резинки.

Клиника. На местах контакта с аллергеном развивается эритема красной каймы губ, на фоне которой могут появляться мелкие пузырьки, эрозии, трещинки. Процесс может переходить на слизистую оболочку рта и окружающую кожу. Субъективно: зуд и жжение, отёчность губ.

Диагностика базируется на данных анамнеза, клинических проявлениях и результатах кожно-аллергических проб.

Дифференциальная диагностика проводится с эксфолиативным хейлитом, атопическим хейлитом, с сухой формой актинического хейлита.

Лечение. Нужно выявить аллерген и устранить контакт с ним. Местное лечение предполагает использование примочек с 1%-ным раствором танина, стероидных кремов (элоком, адвантан и др.). Внутрь — антигистаминные препараты (фенкарол, тавегил, зиртек, кестин и др.).

4.2. СИМПТОМАТИЧЕСКИЕ ХЕЙЛИТЫ

Атопический хейлит является одним из симптомов атопического дерматита.

Этиология. Важная роль отводится генетическим и пищевым факторам. Наиболее частыми аллергенами выступают лекарства, пищевые продукты, микроорганизмы, бытовая и цветочная пыль, косметические средства и др. Чаще болеют дети и подростки обоего пола в возрасте от 7 до 17 лет.

Клиника. Обычно поражается красная кайма губ и окружающая кожа, особенно в углах рта. Красная кайма губ гиперемирована и умеренно отёчна, шелушится мелкими чешуйками. Процесс не переходит на слизистую оболочку рта. По мере стихания острых воспалительных явлений начинает формироваться

лихенификация. Субъективно: беспокоит зуд, жжение, шелушение красной каймы губ, нередко вместе с шелушением окружающей кожи лица. После снятия острых явлений длительное время сохраняется инфильтрация и радиальные складочки в углах рта. Течение болезни длительное с обострениями в осенне-зимний период.

Диагностика основана на данных анамнеза, клинических проявлениях болезни.

Дифференциальная диагностика атопического хейлита проводится с актиническим хейлитом, контактным и аллергическим хейлитами.

Лечение. Важным компонентом лечения является диета. Исключают алкоголь, шоколад, кофе и какао, цитрусовые, землянику, икру, острую и солёную пищу. Проводится комплексная терапия атопического дерматита с учётом возраста и остроты обострения. Она включает десенсибилизирующие и антигистаминные препараты, витамины А, С, группы В, нередко назначается гистаглобулин курсами по 6–8 инъекций в виде подкожных инъекций 2 раза в неделю в возрастающих дозах от 0,2 мл до 1 мл. В период обострения местно назначаются кортикостероидные кремы и мази (элоком, адвантан, целестодерм и др.), крем элидел. В дальнейшем можно переходить на увлажняющие и ожиряющие кремы, гигиенические средства для ухода за красной каймой губ.

Экзематозный хейлит является симптомом экзематозного процесса.

Этиология. В качестве аллергенов могут выступать пищевые продукты, лекарства, металлы (никель, хром, кобальт), пломбирочные материалы, протезирующие материалы. Иногда экзематозному хейлиту предшествуют длительно существующие трещины губ, микробные заеды.

Клиника. Течение экзематозного хейлита может быть острым, подострым и хроническим, а поражение красной каймы губ нередко сочетается с поражением кожи лица. В острой стадии хейлита отмечается отёк губ, наличие везикул, мокнутья, корочек и чешуек как на красной кайме губ, так и на прилежащей к ней коже. Субъективно: зуд и жжение, отёк губ. В подострой стадии эти явления выражены в меньшей степени. В хронической стадии экзематозный хейлит проявляется слабо выраженным воспалением и шелушением красной каймы губ, могут быть немногочисленные папулы на красной кайме и прилежащей коже. Для этой стадии характерно длительное течение.

Диагностика основывается на данных анамнеза, проявлениях экземы на других участках тела.

Дифференциальная диагностика проводится с атопическим хейлитом, аллергическим контактным хейлитом, с экссудативной формой актинического хейлита.

Лечение. Общее лечение больных экземой проводится в соответствии с клиническими протоколами диагностики и лечения экземы. Наружная терапия экзематозного хейлита зависит от стадии процесса. В острой стадии показаны аэрозоли с кортикостероидами, в подострой и хронической стадиях — гели, кремы и мази с кортикостероидами, при необходимости — и с антибиотиками (например, крем тридерм, мазь или крем целестодерм с гентамицином и др.).

Плазмноклеточный хейлит — хроническое воспалительное заболевание красной каймы губ с характерной плазмоцитарной инфильтрацией губ.

Этиология и патогенез. Этиология и патогенез не выяснены. Дискутируется роль хронического раздражения губ, например, солнечными лучами.

Клиника. На красной кайме пораженной губы развивается эритема с блестящей поверхностью, возможно появление петехий. У отдельных больных красная кайма губы покрывается коркой, по удалению которой обнажается влажная болезненная поверхность или опухолевидная бляшка.

Диагностика требует проведения диагностической биопсии для гистоморфологического изучения инфильтрата.

Лечение. Показаны топические стероидные мази 4-й или даже 5-й групп в течение 1,5–2 недель. При неэффективности местного лечения рекомендуют хирургическое иссечение участка поражения с последующей пластикой дефекта. Обязательно проводится гистологическое изучение удаленных тканей.

Кандидозный хейлит.

Этиология и патогенез. Причина — кандидозное поражение красной каймы губ. Нередко развивается после нерациональной антибиотикотерапии, длительного приёма кортикостероидных гормонов, цитостатиков. Чаще встречается у больных сахарным диабетом, у пациентов с иммунодефицитами.

Клиника. Развивается умеренный отёк и синюшный цвет красной каймы губ, на поверхности имеется обилие сероватых пластинчатых чешуек, кожа истончена, нередко имеются радиарные трещины. Одновременно могут наблюдаться кандидозный стоматит и кандидозные заеды. Субъективно: больные жалуются на сухость и болезненность губ, иногда на жжение.

Диагностика. Она основана на клинической картине и результатах микроскопии препаратов (соскобов с красной каймы губ) и микологического исследования.

Лечение. Устранение причинных и патогенетических факторов, проведение этиологической терапии антикандидозными средствами (системная и наружная терапия) в соответствии с утвержденными клиническими протоколами диагностики и лечения кандидозов.

Макрохейлит. Макрохейлит является симптомом синдрома Мелькерсона-Розенталя, который обычно проявляется триадой симптомов: макрохейлитом, односторонним параличом лицевого нерва и складчатым языком.

Этиология и патогенез. Одни авторы говорят о наследственной предрасположенности, другие рассматривают это заболевание как ангионевроз, третьи не исключают инфекционно-аллергическую природу заболевания. Несколько чаще болеют женщины молодого и среднего возраста.

Клиника. Характерно внезапное начало. Наблюдается отёк чаще верхней, реже обеих губ. Отёк развивается в течение нескольких часов и сохраняется от нескольких дней до 1 месяца. Отмечается бесформенное утолщение губы больше с одной стороны, размер её может увеличиться в 3 раза и более, при пальпации определяется плотноэластическая консистенция ткани губы. Отёки могут временно исчезать, но в дальнейшем часто рецидивируют и могут стать постоянными. Отёк иногда распространяется на щеки, веки. На губе могут появиться глубокие трещины. Нарушаются речь и мимика.

Паралич лицевого нерва проявляется нарушением слюноотделения, односторонней вазомоторной ринопатией, неприятными ощущениями во рту, потерей тонуса мышц поражённой части лица, опущением углов рта, изменением формы глазной щели. Течение паралича хроническое.

У $\frac{2}{3}$ больных наблюдается складчатый язык. Он отёчен и неравномерно увеличен, слизистая — серовато-розового цвета. Поверхность языка бугристая, подвижность его ограничена.

Синдром Мелькерсона–Розенталя может быть неполным и проявляться длительное время только макрохейлитом (макрохейлит Мишера).

Диагностика. При наличии трех симптомов диагностика трудностей не представляет. Макрохейлит дифференцируют с отеком Квинке, лимфангиомой, гемангиомой и рожистым воспалением.

Лечение. Консервативные методы лечения не отличаются высокой эффективностью. Проводится санация очагов инфекции. Проводят лечение антибиотиками широкого спектра действия, синтетическими противомаларийными препаратами в сочетании с малыми дозами преднизолона (20–30 мг) или его аналогов. Используют и антигистаминные препараты. На область макрохейлита рекомендуют электрофорез гепарина и димексида. Иногда применяется хирургическое лечение, но оно не предотвращает рецидивы заболевания.

4.3. ГЛОССИТЫ

В данном разделе будут приведены сведения только о так называемых самостоятельных глосситах, т. е. об аномалиях формы и размеров языка и тех заболеваниях, которые затрагивают только язык и не поражают другие отделы слизистой оболочки рта. Речь пойдёт о складчатом языке, черном волосатом языке, десквамативном и ромбовидном глосситах.

Складчатый язык. Эта врождённая патология встречается как у взрослых, так и у детей. Характерно наличие на языке глубоких симметричных складок, идущих в продольном и поперечном направлениях. Наиболее глубокой является складка, идущая по середине языка, а поперечные складки менее глубокие. Язык как бы разбит на множество долек, что бросается в глаза при выдвигании языка. Сосочки языка хорошо выражены. Эта складчатость языка нередко сопровождается некоторым увеличением его размеров.

У $\frac{1}{3}$ больных складчатый язык сочетается с десквамативным глосситом. Складчатый язык может быть симптомом синдрома Мелькерсона–Розенталя, а в сочетании со складчатостью щёк может сопутствовать акромегалии.

Пациенты со складчатым языком, как правило, жалоб не предъявляют.

Лечение. Пациентам со складчатым языком общее и местное лечение не проводится. Рекомендуются только соблюдение гигиены полости рта.

Черный волосатый язык. Для этого заболевания характерно наличие гиперплазии и ороговения нитевидных сосочков языка различной степени выраженности. Несколько чаще встречается у мужчин после 40 лет, особенно у злоупотребляющих алкоголем и курением, а также у ВИЧ-инфицированных.

Этиология заболевания остаётся неизвестной.

Клиника. На спинке языка появляется очаг овальной или треугольной формы, располагающийся по средней линии языка, на котором нитевидные сосочки удлиняются до 2 см, утолщаются до 2 мм и напоминают волосы. Характерен цвет сосочков, он варьируется — от слабо-коричневого, тёмно-серого до чёрного. В то же время передняя часть и боковые поверхности языка имеют нормальный вид.

Субъективно: пациента беспокоит необычный вид языка, иногда он отмечает снижение вкусовой чувствительности и повышение рвотного рефлекса. Заболевание без лечения может длиться неопределенно долго, возможны спонтанные ремиссии и рецидивы.

Дифференциальная диагностика проводится с так называемым ложным чёрным языком, при котором появляются налёт и пигментация сосочков языка вследствие приема некоторых медикаментов (метронидазола, антибиотиков, полосканий рта отварами лекарственных растений, растворами перманганата калия и др.) или при обострении заболеваний желудочно-кишечного тракта. Но при этом изменении окраски всей спинки языка отсутствует гиперплазия нитевидных сосочков. После устранения причины в течение нескольких дней происходит нормализация цвета языка.

Лечение. Больному запрещается курение, злоупотребление алкоголем и раздражающей пищей. Под очаг поражения рекомендуют вводить два раза в неделю 0,5–1 мл 0,25%-ного раствора кальция хлорида с 0,5 мл 2%-ного новокаина, на курс — до 5 инъекций. Наружная терапия заключается в смазывании спинки языка 3–5%-ным раствором резорцина или 5–10%-ным раствором салицилового спирта, процедуры повторяются 2–3 раза в день.

Десквамативный глоссит. Синонимы: географический язык, эксфолиативный глоссит, мигрирующий глоссит. Это изменение внешнего вида языка, появление на спинке языка участков десквамации разной формы и окраски.

Этиология и патогенез. Окончательная причина заболевания не известна. Определенная роль приписывается вирусной инфекции, наследственным факторам. Более частая регистрация заболевания имеет место при заболеваниях желудочно-кишечного тракта, коллагенозах, эндокринных заболеваниях. Заболевание встречается в любом возрасте.

Клиника. Вначале на спинке языка появляется беловато-серое пятно диаметром в несколько миллиметров, в центре которого происходит слущивание нитевидных сосочков. Появляется участок красного цвета округлой формы со слегка приподнятым белесоватым краем. В дальнейшем происходит увеличение в размерах участка десквамации. Очаги имеют разную форму: округлую, форму колец или полуколец. Они локализуются на спинке и боковых поверхностях языка, могут быть одиночными или множественными и вследствие постоянно сменяющихся процессов ороговения и десквамации наслаиваются друг на друга. В связи с постоянным появлением новых очагов форма участков десквамации и окраска языка постоянно меняются, что и послужило основанием названиям «географический язык» и «мигрирующий глоссит».

В большинстве случаев болезнь протекает без субъективных ощущений и выявляется случайно при осмотре полости рта, особенно у детей. Вместе с тем отдельные больные предъявляют жалобы на парестезии, жжение или покалыва-

ние, ощущение боли при приёме раздражающей пищи. Многих больных настолько беспокоит вид языка, что развивается канцерофобия. Довольно часто десквамативный глоссит сочетается со складчатым языком.

У большинства больных заболевание длится годами, не причиняя особого беспокойства, возможны ремиссии на длительный срок, а также рецидивы.

Дифференциальный диагноз. Диагностика десквамативного глоссита трудностей не представляет. Его необходимо отличать от красного плоского лишая, лейкоплакии, папул при вторичном сифилисе, состояний при гиповитаминозах В₂, В₆ и В₁₂.

Лечение. Если больной не предъявляет жалоб, то лечение обычно не проводится. Всем больным рекомендуется санация, гигиена полости рта, устранение раздражителей. При наличии боли и чувства жжения пациентам показаны ирригации и ротовые ванночки с раствором цитраля (30 капель 1%-ного раствора цитраля на 1/2 стакана воды), аппликации 5–10%-ной взвеси анестезина в масляном растворе витамина Е. Применяют также аппликации масляного раствора витамина А, масла шиповника. Внутрь назначают пантотенат кальция по 0,1–0,2 г 3 раза в день в течение 3–4 недель. Описан эффект от применения новокаиновых блокад в область язычного нерва. Проводится также лечение сопутствующих заболеваний. Все эти методики симптоматического лечения не устраняют рецидивы заболевания. Профилактикой канцерофобии являются индивидуальные беседы с больным.

Прогноз для жизни — благоприятный.

Ромбовидный глоссит. Это хроническое воспалительное заболевание языка характерного вида и локализации. Болеют преимущественно курящие мужчины, злоупотребляющие алкоголем.

Этиология и патогенез. Считается, что ромбовидный глоссит является врожденным заболеванием, связанным с нарушениями процессов эмбриогенеза. Отдельные специалисты связывают его с хроническим кандидозом.

Клиника. На спинке средней части языка строго по средней линии формируется очаг ромбовидной формы размером до 5 см в длину и 1–2,5 см в ширину. Его поверхность лишена сосочков. Различают 3 клинические формы заболевания: плоскую, бугорковую и папилломатозную, или гиперпластическую, формы.

При плоской форме поверхность языка гладкая, розово-красного цвета, сосочки в очаге не выражены. При пальпации очаг слегка уплотнен, безболезненный, но он не выступает над окружающей слизистой.

При бугорковой форме на поверхности очага поражения имеются бугорки различных размеров с выраженными складками между ними, что создает впечатление гранитной мостовой. Бугорки красного цвета с синюшным оттенком, сосочки на них отсутствуют.

При папилломатозной форме ромбовидного глоссита формируется опухолевидное бугристое разрастание до 5 см в диаметре, выступающее над поверхностью языка. Центр очага может иметь молочно-белую окраску вследствие ороговения эпителия. Очаг поражения не склонен к периферическому росту и может годами сохранять форму и размеры.

Поднижнечелюстные лимфатические узлы при всех формах ромбовидного глоссита не увеличены.

Ромбовидный глоссит во всех его формах протекает без субъективных ощущений и больные длительное время могут не замечать изменений со стороны языка.

Болезнь протекает доброкачественно в течение многих лет. Лишь при постоянном хроническом раздражении на фоне падения иммунитета описаны единичные случаи озлокачествления ромбовидного глоссита.

Дифференциальная диагностика проводится с десквамативным глосситом, с кандидозом, опухолями языка.

Лечение. Оно проводится при наличии воспаления при любой из форм ромбовидного глоссита и заключается в санации полости рта с целью исключения местных травматических факторов. При обнаружении большого количества грибов рода *Candida* назначают системное и местное противокандидозное лечение. У ряда больных с папилломатозной формой при появлении склонности к разрастанию высыпаний применяют криодеструкцию очага или иссечение пораженных участков в пределах очага.

ТЕСТЫ ДЛЯ КОНТРОЛЯ ЗНАНИЙ

1. Отметьте хейлит, являющийся истинным:
а) метеорологический; б) атопический; в) экзематозный;
г) плазмоклеточный; д) макрохейлит.
2. Какой из названных хейлитов не относится к истинным?
а) эксфолиативный; б) метеорологический; в) плазмоклеточный;
г) glandулярный; д) актинический.
3. Назовите наиболее предпочтительный метод лечения glandулярного хейлита:
а) антибиотикотерапия;
б) электрокоагуляция гипертрофированных слюнных желез;
в) антигистаминные препараты;
г) цитостатики;
д) кортикостероидные гормоны.
4. С какими заболеваниями следует дифференцировать экссудативную форму актинического хейлита?
а) атопический хейлит; б) контактный аллергический хейлит;
в) многоформная экссудативная эритема; г) экзематозный хейлит;
д) со всеми перечисленными.
5. Макрохейлит является ведущим симптомом :
а) синдрома Бехчета; б) синдрома Дауна;
в) рожистого воспаления; г) отёка Квинке;
д) синдрома Мелькерсона–Розенталя.

Эталонные ответы: 1 — а, 2 — в, 3 — б, 4 — д, 5 — д.

Глава 5. СОСУДИСТАЯ ПАТОЛОГИЯ КОЖИ (ВАСКУЛИТЫ КОЖИ)

Васкулиты кожи — это гетерогенная группа заболеваний, обычно с полиморфными клинико-морфологическими проявлениями, основными из которых являются кровоизлияния в кожу в виде петехий или экхимозов. Воспаление может отсутствовать, быть незначительным или доминировать в клинической картине. Чаще поражаются капилляры, мелкие и средние сосуды, чем и определяется преимущественно поверхностный характер изменений кожи. Хотя в большинстве случаев процесс ограничивается только кожей, больные васкулитами должны проходить динамическое обследование для своевременного выявления системной патологии.

Группа васкулитов кожи насчитывает около 50 нозологических форм. Единой общепринятой классификации данного заболевания нет. В странах СНГ пользуются разными классификациями. Так, согласно морфологической классификации (В. Я. Арутюнов, П. И. Големба, 1966), васкулиты подразделяют на поверхностные и глубокие (в основу положен калибр пораженных сосудов).

О. Л. Иванов (1984) подразделяет васкулиты на дермальные (уртикарный, геморрагический, папуло-нодулярный, папулонекротический, пустулёзно-язвенный типы), дермо-гиподермальные (ливедо-ангиит), гиподермальные ангииты (острая узловатая эритема, хроническая узловатая эритема, мигрирующая узловатая эритема).

Ю. С. Бутов, В. Н. Мордовцев и Е. Н. Волкова (2002) предлагают различать невоспалительные и воспалительные сосудистые заболевания кожи.

Мы уже многие годы пользуемся классификацией О. К. Шапошникова и С. Т. Павлова (1974), в основу которой положен принцип функционального состояния сосудов. Авторы подразделяют васкулиты кожи на 4 группы:

1. Ангионеврозы — хронически протекающие поражения кожи, обусловленные развитием функциональной недостаточности периферического кровообращения вследствие нарушения иннервации сосудов, рефлекторного спазма артериол и понижения тонуса вен.

2. Ангиопатии — основой их развития являются первичные *обратимые* изменения сосудистой стенки, обусловленные её физико-химическими нарушениями.

3. Ангиоорганопатии — в их основе лежат первичные системные, глубокие *необратимые* морфологические изменения стенок сосудов различного калибра, что выявляется гистологически.

4. Сосудистые новообразования.

В рамках типовой учебной программы по дерматовенерологии мы рассмотрим только две группы васкулитов кожи: ангионеврозы и ангиопатии.

5.1. АНГИОНЕВРОЗЫ

Этиологическими факторами их являются в основном нарушения нейроэндокринной регуляции, прежде всего, изменения со стороны симпатической нервной системы.

Наиболее яркими представителями ангионеврозов являются: болезнь Рейно, синдром Рейно, акроцианоз, ознобление, ливедо сетчатое.

Болезнь Рейно (morbus Raynaud; син. — симметричная гангрена, вазоспастическая болезнь) — это нейрососудистое заболевание, характеризующееся периодически возникающими спазмами артериол пальцев верхних и нижних конечностей, реже — кончика носа и ушных раковин. Процесс носит симметричный характер, чаще болеют женщины в возрасте 20–40 лет, условия работы которых связаны с охлаждением конечностей. Способствуют появлению болезни обморожения, хронические травмы пальцев, микседема, длительные эмоциональные стрессы, психические и сексуальные расстройства, работа с пневматическими молотками.

Выделяют три стадии развития болезни:

1. **Ангиоспастическая.** Проявляется периодическими, приступообразно появляющимися внезапными спазмами мелких сосудов концевых фаланг II и III пальцев кистей или I–III пальцев стоп. Пальцы внезапно бледнеют, становятся холодными на ощупь, теряют чувствительность. Через несколько минут или часов наблюдения бледность сменяется покраснением кожи и потеплением этого участка. Процесс может сопровождаться жжением, резкой болезненностью, отёчностью в области межфаланговых суставов.

2. **Ангиопаралитическая.** Кожа поражённых пальцев часами остаётся синюшной, беспокоит чувство покалывания и боли. Пальцы имеют постоянный синеватый оттенок, при опускании рук вниз они становятся лиловыми. Отёк пальцев становится практически постоянным. Продолжительность I–II стадий — в среднем 3–5 лет. Постепенно на поражённых участках появляются трофические расстройства: пузыри, эрозии, язвочки, атрофия мягких тканей, гипергидроз, изменение окраски и формы ногтевых пластинок, концевые фаланги укорачиваются, становятся заострёнными. Болезнь может остановиться на любом из этих этапов, реже переходит в третью стадию.

3. **Трофопаралитическая.** Характеризуется развитием резких дистрофических процессов: развитием сухой гангрены отдельных участков концевых фаланг или всей фаланги. Кожа на этих пальцах становится сухой, с явлениями гиперкератоза. В костном веществе фаланг выявляются остеопороз и остеолит, отторжение некротизированных костных участков.

Дифференциальная диагностика болезни Рейно проводится с другими заболеваниями вазоспастического характера:

- акроцианоз (синюшность, нет трофических изменений, высокое венозное давление);
- эритромелалгия (явления гиперемии, сильные жгучие боли);
- облитерирующий эндартериит (перемежающаяся хромота, боли, отсутствие пульсации периферических сосудов, развитие глубокой влажной гангрены);
- склеродактилия, или акросклероз (плотный отёк, цианотичный оттенок, склерозирование кожи, «пальцы мертвеца» — слегка согнутые, холодные; поражение кожи лица).

Лечение болезни Рейно:

- сосудорасширяющие (никотиновая кислота по 0,05 г 2–3 раза в день после еды, ксантинола никотинат по 0,15 г 2–3 раза в день в конце приёма пищи; ангиотрофин);
- ганглиоблокирующие препараты (5%-ный раствор пентамина внутримышечно по 1 мл 2 раза в день, пахикарпин по 0,1 г 2–3 раза в день в течение 3–4 недель, ганглерон по 0,04 г 2 раза в день до еды);
- препараты кальция (10%-ный раствор хлористого кальция внутривенно по 10 мл ежедневно, на курс 10 инъекций, 10%-ный раствор глюконата кальция по 5 мл внутримышечно ежедневно, на курс 10 инъекций и др.)
- витамины (антиоксидантный комплекс витаминов, витамин Д₃ — кальцитриол по 0,00025 мг 2 раза в сутки и др.);
- физиотерапия (УФО, УВЧ на область соответствующих симпатических узлов, сероводородные ванны, грязевые аппликации, подводный массаж);
- футлярная или паранефральная новокаиновые блокады;
- симпатэктомия — удаление 1–2 грудных симпатических ганглиев или элементов вегетативной системы, ответственной за реакции сосудов (в тяжёлых случаях).

Синдром Рейно (phenomen Raynaud) — это ангионевротические явления, напоминающие болезнь Рейно, являющиеся симптомом ряда серьёзных заболеваний. Признаки поражения кожи выражены не резко, сравнительно кратковременны, гангрены не развиваются.

Синдром Рейно может сопровождать такие заболевания, как системная склеродермия, акросклероз, системная красная волчанка, сирингомиелия, криоглобулинемия, Базедова болезнь, опухоли надпочечников, вибрационная болезнь и др.

Акроцианоз (син. — акроасфиксия) — в основе болезни лежит замедление кровотока и атоническое состояние капилляров и венул.

Чаще болеют девочки, процесс усиливается в период полового созревания; после достижения 30–40-летнего возраста симптоматика акроцианоза ослабевает. Причиной вегетативных расстройств нередко служат дисфункции эндокринных желез, интоксикации, инфекции.

Различают:

1) **идиопатический акроцианоз** — в холодную погоду кожа тыла пальцев, ушных раковин, носа, подбородка, губ становится синюшной, несколько отёчной, холодной на ощупь; отмечаются повышенная потливость ладоней и подошв, различные парестезии.

2) **вторичный акроцианоз** — возникает в ряде случаев на местах разрешившихся дерматитов, экзематозных поражений.

Дифференциальная диагностика проводится:

- с болезнью Рейно;
- lupus pernio;
- эритромегалией;
- нейротрофическими отёками;
- цианозом кожи вследствие сердечно-сосудистой и легочной недостаточности.

Ознобление (pernio) — это поражение кожи от воздействия сырости и холода, возникающее в отличие от отморожений при температуре выше 0 °С.

Клинически: на пальцах рук, стопах, ушных раковинах, носу, щеках, реже — на голених и ягодицах появляются припухлости синюшно-красного цвета, плотные на ощупь. Границы их чаще не очень чёткие. Кожа в области поражения напряжена, блестит, холодная на ощупь. При надавливании появляется боль. Иногда возникают фолликулярные узелки. Описан вариант ознобления по типу разлитой эритемы (erythema pernio), на фоне которой могут наблюдаться мягкие узлы с нерезкими границами, иногда — пузыри, язвы.

Субъективно: чувство зуда, жжения, а при растирании этих участков — боль.

Дифференциальная диагностика проводится:

- с *lupus pernio*;
- красной волчанкой;
- хронической узловатой и индуративной эритемой;
- туберкулидами.

Лечение акроцианоза и ознобления:

- полноценное питание;
- витаминотерапия (А, группа В, С, Р, РР);
- препараты кальция;
- препараты железа (ферроплекс по 1 драже 3 раза в день в течение 1 мес.);
- ФТЛ: УФО, перемежающиеся горячие и холодные ванны для конечностей, диатермия, массаж с втиранием камфорно-диахиловой мази.

Профилактика:

- защита от холода, сырости (тёплые перчатки, носки);
- устранение факторов, нарушающих периферическое кровообращение (тугие повязки, узкие рукава, тонкие чулки и пр.);
- противопоказана работа в холодных помещениях, на сквозняках, на холоде.

Ливедо сетчатое (Livedo) — синюшная, неравномерная окраска кожи, сетчатого или древовидного рисунка, вследствие просвечивания через кожу сосудов, находящихся в состоянии пассивной гиперемии. Чаще встречается *livedo reticularis* (син.: *cutis marmorata* — мраморная кожа). При этом на разгибательной поверхности конечностей, боковой поверхности туловища, чаще у молодых девушек и женщин, появляются нестойкие розово-фиолетовые или бледно-синюшные пятна, исчезающие при давлении, в форме сетки с овально-округлыми петлями или в виде густо расположенных кругов различной величины. Пациентки жалоб не предъявляют. Ливедо усиливается в период полового созревания, затем постепенно ослабевает. Может сочетаться с акроцианозом, озноблением, гипергидрозом. Лечение не подлежит.

5.2. АНГИПАТИИ

Группа ангиопатий весьма обширна, сюда относят крапивницу, аллергические васкулиты; геморрагические диатезы, обусловленные нарушениями системы крови; сосудистые дистрофии инфекционно-токсического происхождения;

геморрагически-пигментные дерматозы. В данном пособии мы рассмотрим только группу аллергических васкулитов.

Согласно классификации С. Т. Павлова и О. К. Шапошникова аллергические васкулиты делят на поверхностные и глубокие.

5.2.1. Поверхностные васкулиты

При поверхностных васкулитах поражаются капилляры, артериолы и венулы дермы. К ним относятся:

- геморрагический васкулит (болезнь Шенлейна–Геноха);
- геморрагический лейкокластический микробид Мишера–Шторка;
- узелковый некротический васкулит Вертера–Дюмлинга;
- аллергический васкулит Рюитера;
- диссеминированные аллергоидные ангииты Роксама;
- узловатый периартериит, кожная форма.

В патогенетическом плане общим для аллергических васкулитов являются следующие признаки, указывающие на аллергический генез:

- внезапное начало болезни;
- толчкообразность высыпаний с преимущественной локализацией в области нижних конечностей;
- симметричность очагов высыпаний;
- полиморфизм высыпных элементов, наличие геморрагического и некротического компонентов;
- рецидивирующее течение без выраженной сезонности, с более частыми обострениями в холодное время года;
- острое течение при поверхностных формах, более упорное и продолжительное — при глубоких васкулитах;
- отсутствует увеличение регионарных и периферических лимфатических узлов;
- общее состояние больных — удовлетворительное;
- субъективно в остром периоде: головная боль, слабость, недомогание, плохой сон, боли в мышцах и суставах, повышенная утомляемость, субфебрилитет.

При гистопатологическом исследовании биоптатов кожи выявляются признаки аллергического воспаления (венозное полнокровие, сочетание деструктивных, инфильтративных и продуктивных изменений в сосудах дермы, поражение капилляров, кариорексиз, умеренные некротические изменения в окружающей сосуда соединительной ткани). При глубоких формах васкулитов на первый план выступают продуктивно-инфильтративные изменения сосудистых стенок с утолщением интимы и мышечной оболочки сосудов, а также сужением и даже полным закрытием просвета.

В развитии аллергических васкулитов играют роль:

- состояние нервной системы;
- наличие очагов хронической инфекции или длительных интоксикаций различного происхождения;
- повышенная чувствительность и непереносимость ряда лекарств;
- нарушения иммунитета.

Клиническую картину поверхностных васкулитов рассмотрим на примере геморрагического васкулита.

Геморрагический васкулит (болезнь Шенлейн–Геноха, геморрагический капилляротоксикоз) — это системное полиэтиологическое сосудистое заболевание с выраженным инфекционно- или токсико-аллергическим генезом. Встречается в любом возрасте — от младенческого до пожилого и старческого, несколько чаще у лиц моложе 20 лет.

Существует в двух формах:

1. Кожно-суставная форма.
2. Геморрагический васкулит, протекающий с поражением внутренних органов (абдоминальная пурпура).

Кожно-суставная форма геморрагического васкулита имеет несколько клинических вариантов:

1. Простая пурпура (purpura simplex).
2. Некротическая пурпура (purpura necrotica).
3. Ревматическая пурпура (purpura rheumatica).

При простой пурпуре начало внезапное, редко бывает короткий инкубационный период (лёгкий озноб, недомогание, слабость). Нередко наблюдается у детей. Длительность болезни — от нескольких недель до нескольких лет. Проявляется геморрагическими пятнами на коже (вначале они эритемные), размером от 2 мм до 2 см, могут сливаться в более крупные. Иногда встречаются и уртикарные элементы. Высыпания симметричны, локализуются преимущественно на разгибательных поверхностях конечностей, на ягодицах, реже на лице. На ногах нередко группируются вокруг суставов. Возможно поражение слизистой оболочки полости рта. Элементы сыпи разрешаются в течение 10–15 дней. Нередки рецидивы болезни. Простая пурпура может переходить в абдоминальную пурпуру.

При некротической пурпуре высыпания чаще наблюдаются на передней поверхности голени и стоп. Характерны множественные полиморфные высыпания (пятна, папулы, пузыри с серозным и геморрагическим содержимым; некротические изменения и изъязвления, геморрагические корки). Рубцы, остающиеся в области бывших изъязвлений, отличаются различной глубиной, размерами и очертаниями. Период рубцевания может длиться много месяцев. Больные жалуются на зуд и жжение, а при изъязвлениях — на боль в области поражений. Чаще страдают дети.

Когда кроме кожных высыпаний имеется болезненность и отёчность суставов, которые сохраняются 1–2 недели, говорят о ревматической пурпуре. При этом варианте наблюдаются суставные боли разной интенсивности. Цвет кожи над пораженным суставом меняется по типу «цветения» синяка.

Абдоминальная пурпура является клиническим проявлением геморрагического васкулита с поражением внутренних органов. Чаще поражаются пищеварительный тракт и почки. Абдоминальный синдром при геморрагическом васкулите нередко является предметом диагностических ошибок со стороны хирургов и неоправданных хирургических вмешательств из-за симптомов, сходных с воспалительными (резкие, схваткообразные боли в животе, напряжение и болезненность при пальпации, рвота). Чаще эта форма встречается у детей и юношей.

Диагностическим ошибкам способствует и то, что кожные высыпания не всегда предшествуют желудочно-кишечным симптомам или отсутствуют вовсе, или выявляются только на брюшине во время операции. Летальный исход при этом не является редкостью.

Гистопатология поверхностных васкулитов. Основные изменения наблюдаются в дерме. Поражение капилляров, артериол и венул характеризуется развитием как альтернативных изменений сосудистой стенки, приводящих к развитию кровоизлияний, так и пролиферативных процессов, приводящих к утолщению сосудистой стенки, к сужению и даже полному закрытию просвета сосуда.

Развитие эритематозных и геморрагических пятен определяется деструктивными изменениями сосудистой стенки, а формирование узелковых элементов — преобладанием процессов пролиферации.

Диагноз. Обычно не вызывает затруднений.

Дифференциальная диагностика геморрагического васкулита проводится с симптоматическими пурпурами:

- при инфекционных болезнях (грипп, корь и др.);
- сахарном диабете;
- анемии;
- уремии;
- болезнях печени;
- гипертонической болезни;
- нарушениях всасывания витамина С, цинге;
- холодовой пурпуре;
- лейкозах;
- раке предстательной железы;
- отравлениях организма ядами и лекарственными препаратами (дикумарин, хлороформ, антипирин и др.);

Принципы лечения поверхностных васкулитов:

1. Выявить и устранить этиологический фактор.
2. Устранить очаги фокальной инфекции.
3. Диета с некоторым ограничением белковой пищи, яиц. Она должна быть высококалорийной, витаминизированной, легко усваиваемой.
4. При наличии связи с инфекцией назначаются противовоспалительные antimicrobные препараты (антибиотики, сульфаниламиды).
5. Противоаллергические (30%-ный раствор тиосульфата натрия внутривенно по 10 мл ежедневно в течение 10–15 дней; кальция глюконат по 0,5 г 3 раза в день после еды) и антигистаминные средства (фенкарол по 0,025 г 2 раза в день после еды, лоратадин 0,01 г после обеда в течение 2–3 недель и др.).
6. Витамины, укрепляющие сосудистую стенку (аскорутин по 1 таблетке 3 раза в день, в течение 1 месяца).
7. Ангиотрофические препараты в среднетерапевтических дозировках: ксантинола никотинат, ангиотрофин, депотпадутин, пентоксифиллин, эскузан, пармидин, ангинин, дипрафен, апрофен, аминокaproновая кислота и др.
8. Салицилаты и нестероидные противовоспалительные средства в среднетерапевтических дозировках (аспирин по 0,5 г 3–4 раза в день, салициловокис-

лый натрий, пирабутол, бутадиион по 0,15 г 2–3 раза в день 2–3 недели и более, индометацин по 0,025 г 2 раза в день после еды, ортофен по 0,025 г 2–3 раза в день после еды и др.).

9. Антисеротониновые препараты (резерпин по 0,1 мг 1–2 раза в день в течение 10–14 дней, перитол по 0,004 г 2–3 раза в день, дезерил по 0,002 2–3 раза в день во время еды).

10. Кортикостероиды в средних дозах (при затяжном течении и неэффективности обычной терапии).

11. Местное лечение: при эрозивно-язвенных высыпаниях — примочки, кортикостероидные мази, 5%-ная борно-нафталановая мазь.

5.2.2. Глубокие аллергические васкулиты

При глубоких аллергических васкулитах поражаются преимущественно артерии среднего калибра мышечного типа, расположенные на границе собственно кожи с подкожной клетчаткой и в глубине жировой ткани. Наиболее яркими представителями глубоких форм аллергических васкулитов являются:

- острая узловатая эритема,
- хроническая узловатая эритема.

Острая узловатая эритема — это остро развивающееся заболевание полиэтиологической природы, своеобразная токсико-аллергическая сосудистая реакция, возникающая при различных острых и хронических заболеваниях и интоксикациях. Особая роль в развитии ОУЭ отводится стрептококковой и туберкулезной инфекции. Для заболевания нередко характерны сезонность (март-май, октябрь-ноябрь) и манифестация в детском и юношеском возрасте.

Заболевание проявляется появлением плотных, болезненных при пальпации, воспалительных узлов полушаровидной формы, несколько возвышающихся над уровнем окружающей кожи, размерами от крупной горошины до голубинового яйца и больше. Из-за отека окружающих тканей границы очагов нечеткие. Болезненность узлов может быть как спонтанной, так и появляться только при надавливании. Узлы локализуются как в глубоких отделах дермы, так и в подкожной клетчатке. Они расположены симметрично, чаще на передне-наружной поверхности голени. Реже они могут быть на бедрах, ягодицах, тыле стоп, разгибательных поверхностях предплечий. Нередко до появления узлов больные отмечают продромальные явления: повышение температуры тела до 38–39 °С, слабость, утомляемость, боли в мышцах и суставах. Лихорадка может продолжаться 5–7 дней. Кожа над узлами вначале ярко-розовая, потом становится багрово-синюшной. Обычно насчитывается до 10 узлов, редко более. Разрешение узлов начинается через 3–5 дней после появления. Они уплощаются, становятся более мягкими и менее болезненными. Цвет кожи над узлами постепенно меняется по законам «цветения» синяка (от буроватого до желто-зеленого). Узлы разрешаются без распада в среднем за 1,5–2 недели, оставляя временную пигментацию и шелушение. Общая длительность заболевания 3–4 недели, рецидивы редки.

Доказано, что острая узловатая эритема может быть проявлением патологического процесса при многих инфекционных заболеваниях: малярии, бруцеллезе, вторичном сифилисе, мягком шанкре, скарлатине, дифтерии, гриппе, вет-

ряной оспе, при обострении лепры. Описано развитие острой узловой эритемы как проявление повышенной реактивности к лекарственным средствам: йоду, бромю, сульфаниламидным препаратам, фенацетину, после введения вакцин.

Таким образом, различают две клинические формы ОУЭ:

1. Идиопатическая узловая эритема — характеризуется острым началом, лихорадочным состоянием, кратковременным течением.

2. Симптоматическая узловая эритема — наблюдается при многих инфекционных заболеваниях.

Диагноз острой узловой эритемы обычно не вызывает затруднений. Прогноз болезни в большинстве случаев благоприятный

Лечение. Оно базируется на применении антибиотиков, реже сульфаниламидов, салицилатов; рекомендуются также аскорутин, мультивитаминные комплексы с микроэлементами: юникап М, центрум, олиговит, дуовит. Местно — полуспиртовые согревающие компрессы, облучения лампой «Соллюкс», УФО (эритемные дозы).

Хроническая узловая эритема. Термин объединяет несколько клинических форм глубоких аллергических васкулитов. Из них чаще встречаются:

1. Узловатый аллергический васкулит (Montgomery, O'Leary, Barker, 1944–1945). Отличается хроническим рецидивирующим течением, проявляется появлением на голенях мягких, умеренно болезненных узлов величиной от фасоли до крупной сливы, расположенных сгруппированно по ходу поверхностных сосудов. Узлы существуют несколько месяцев, но в конце концов разрешаются полностью, не оставляя рубцов или атрофий.

2. Мигрирующая узловая эритема (Bärfverstädt, 1951–1954). Отличается подострым течением и склонностью к рецидивам (> 25 %). Узлы немногочисленны, слабо болезненные при надавливании, для них характерен периферический рост с последующим разрешением инфильтратов в их центральной части. Отмечается тенденция отдельных узлов к миграции. У отдельных больных наблюдается небольшое повышение температуры тела. Излюбленная локализация узлов — голени, стопы, они нередко появляются асимметрично. Продолжительность одной стадии высыпаний 1,5–3,5 месяца, но она может затянуться до 10–11 месяцев. Чаще болеют женщины 30–40 лет.

3. Подострый мигрирующий гиподермит (Vilanova, Pinol, 1956). Для него характерно возникновение 1–2, реже — нескольких узлов с крупную горошину в подкожной клетчатке нижних конечностей. Узлы постепенно увеличиваются, растут по периферии и превращаются в плоский, плотный, нередко склеродермоподобный инфильтрат, внешне напоминающий пятно до 20 и больше сантиметров в диаметре. Очаг может захватывать всю передне-боковую поверхность голени или бедра и сопровождаться отёком стоп. Инфильтрат наиболее выражен в центральной части, в периферических отделах он без резких границ переходит в здоровую ткань. Просуществовав от 5–6 недель до 2–3 месяцев, очаги постепенно рассасываются не оставляя рубцов, иногда лишь временное шелушение и гиперпигментацию. Болеют исключительно взрослые, чаще женщины.

Дифференциальная диагностика хронической узловой эритемы проводится:

– с индуративной эритемой Базена. Это хроническое узловатое поражение кожи туберкулёзной этиологии; болеют почти исключительно молодые женщины. В области голени в глубине подкожной клетчатки появляются синюшно-красные, слегка болезненные узлы размером от горошины до сливы, без признаков острого воспаления; просуществовав несколько месяцев, могут рассосаться, оставив небольшое западение кожи, либо изъязвиться с последующим рубцеванием;

– лихорадочным рецидивирующим ненагнаивающимся панникулитом (болезнью Вебера–Крисчена);

- подкожным гипертоническим липогранулематозом;
- мигрирующим тромбофлебитом;
- сифилитическими гуммами;
- кальцинозом;
- подкожными саркоидами Дарье–Русси.

Гистопатология. Гистопатологические изменения локализуются в сосудах верхних отделов подкожной жировой клетчатки, на границе с дермой и выражаются в изменении капилляров, артериол, венул, а также артерий и вен среднего калибра: наблюдаются воспалительная инфильтрация вокруг сосудов, утолщение стенок за счёт инфильтрации воспалительными клетками; облитерация сосудов разной степени выраженности.

Принципы лечения глубоких васкулитов:

- постельный режим;
- антибиотикотерапия;
- при суставных болях — салицилаты, аспирин, бутадион, индометацин, ортофен, мефенаминовая кислота и др.;
- ангиотрофические препараты (ксантинола никотинат, трентал, эскузан, пармидин, ангинин, дипрофен, аминокaproновая кислота и др.);
- 3%-ный раствор КJ, по 1 столовой ложке 3 раза в день после еды;
- аутогемотерапия (по схеме — с 2 до 10 мл);
- местно: сухое тепло (ватно-марлевые повязки), компрессы с 5%-ным ихтиолом;
- ФТЛ (лампа Соллюкс, лампа Биоптрон, УФО, фонофорез с гидрокортизоном);
- глюкокортикостероиды (в тяжёлых случаях).

ТЕСТЫ ДЛЯ КОНТРОЛЯ ЗНАНИЙ

1. К ангионеврозам не относится:

- а) акроцианоз;
- б) ознобление;
- в) геморрагический васкулит;
- г) болезнь Рейно;
- д) ливедо сетчатое.

2. Ангиоспастическая стадия болезни Рейно характеризуется:
- а) развитием пурпуры;
 - б) цианотичной окраской кистей;
 - в) приступами резкого побледнения пальцев рук;
 - г) развитием аспидно-серой пигментации рук;
 - д) эритематозной окраской кожи кистей.
3. Пурпура отличается от розеолы:
- а) более яркой окраской сыпи;
 - б) формированием инфильтратов в области высыпаний;
 - в) не исчезает при витропрессии;
 - г) возможностью изъязвления;
 - д) развитием рубца после разрешения.
4. Главную роль в патогенезе аллергических васкулитов кожи играет:
- а) тромбоэмболия;
 - б) тромбоз;
 - в) отложение иммунных комплексов;
 - г) ангиоспазм;
 - д) атеросклеротические изменения сосудов.
5. Укажите типичную локализацию пурпуры при геморрагическом васкулите:
- а) лицо;
 - б) волосистая часть головы;
 - в) верхние конечности;
 - г) нижние конечности;
 - д) половые органы и промежность.
6. Причиной развития острой узловой эритемы может быть:
- а) саркоидоз (синдром Лефгрена);
 - б) лепра;
 - в) непереносимость медикаментов;
 - г) иерсениоз;
 - д) любое из этих состояний.
7. При аллергических васкулитах кожи положительный терапевтический эффект может быть достигнут применением:
- а) глюкокортикостероидов в умеренных дозах;
 - б) нестероидных противовоспалительных препаратов;
 - в) азатиоприна;
 - г) излучения лазера;
 - д) любого из этих средств.

Эталонные ответы: 1 — в, 2 — в, 3 — в, 4 — в, 5 — г, 6 — д, 7 — д.

Глава 6. ЛИХЕНЫ

6.1. ПСОРИАЗ (psoriasis)

Псориаз (син.: чешуйчатый лишай) является хроническим эритематозно-сквамозным дерматозом мультифакториальной природы с доминирующим значением в развитии генетических факторов, характеризующийся гиперпролиферацией эпидермальных клеток, нарушением кератинизации и воспалительной реакцией в дерме.

Эпидемиология. Псориаз относится к распространенным хроническим болезням кожи. В структуре патологии кожи на долю псориаза приходится от 7 до 9 %.

Согласно данным литературы, частота дерматоза в различных климатогеографических зонах варьирует в достаточно широких пределах — от 0,1 до 3 %. Средний показатель распространенности дерматоза в Республике Беларусь приближается к 0,5–0,6 %. Болеют псориазом люди в основном в возрасте 21–50 лет. Частота встречаемости данного заболевания у мужчин и женщин одинакова. В возрасте от 0 до 18 лет псориаз чаще регистрируется у девочек. Дерматоз может развиваться сразу же после рождения или на 7–14-й день после рождения. Наблюдали первую манифестацию дерматоза и в старческом возрасте. Выделяют два возрастных пика бляшечного псориаза. Первый — в возрасте 16–22 года, второй — 57–60 лет.

Этиология и патогенез псориаза. Вопросы этиологии и патогенеза заболевания продолжают оставаться нерешенными. Одной из основных гипотез развития заболевания является наследственная теория. В ее основу положено установление большего числа больных псориазом в семьях лиц, страдающих этим дерматозом, среди их родственников первой степени родства, превышающего в несколько раз популяционную, и более высокая конкордантность (72 и 22 %) монозиготных близнецов по сравнению с дизиготными. При наличии псориаза у одного родителя риск заболеть дерматозом у детей составляет 20 %, при наличии дерматоза у обоих родителей он равен 60–70 %. Согласно кумулятивной оценке заболеваемости псориазом, риск заболеть дерматозом в течение жизни составляет 2,25 % для мужчин и 2,15 % для женщин.

Если роль генетических факторов в развитии псориаза с достаточной степенью достоверности считается установленной, то вопрос о типе наследования продолжает оставаться предметом спора. Одни исследователи относят псориаз к моногенным заболеваниям, наследуемым по аутосомно-доминантному типу, или по доминантному — в одних случаях, в других — по рецессивному.

Наиболее обоснованной представляется концепция мультифакториальной природы заболевания, предполагающая развитие псориаза как результат аддитивного воздействия нескольких генов и факторов внешней среды. При этом доля генетического компонента составляет 64–72 %, средового — 28–36 %. Структура предрасположения пока остается не расшифрованной, не решено значение конкретных нарушений, выявленных у больных псориазом. Поэтому псориаз не является врожденной болезнью и проявляется в течение жизни

при наследственной предрасположенности. Толчком к развитию заболевания могут стать многие внешние и внутренние факторы.

Вероятна роль генов, кодирующих различные антигены гистосовместимости, расположенных в короткой части плеча 6-й хромосомы. Об этом свидетельствуют связь псориаза с антигеном В₁₃, повышенный риск развития поражения суставов у лиц, имеющих антиген В₂₇, выявлены ассоциации с антигенами HLA-B₁₇, HLA-Bw57.

В основе псориаза лежит генетически детерминированное нарушение кератинизации, обусловленное увеличением скорости пролиферации и нарушением нормальной дифференцировки кератиноцитов. При псориазе существенно увеличивается активность и синтез ДНК в клетках, сокращается время клеточного цикла и превращение базальных кератиноцитов в роговые чешуйки. Процессы клеточной пролиферации и дифференцировки контролируются большой группой генов, названных протоонкогенами, нарушение работы которых может привести к резкому изменению нормальных функций клетки и явиться следствием повышенной пролиферативной активности кератиноцитов.

Показано участие в механизмах регуляции клеточного деления и процессах кератинизации клеток Лангерганса, кейлонов, эпидермального фактора роста, дегидроэпиандростерона, циклических мононуклеотидов, простагландинов группы E, полиаминов, кальмодулина, 1,25-дигидрооксивитамина D₃-1,25 (ОН). Одни из них снижают интенсивность пролиферации, другие, наоборот, усиливают ее.

Известно, что реализация генетической программы, приводящей к манифестации псориатического процесса, осуществляется при участии нервной и эндокринной системы, метаболических процессов и биологически активных веществ. Многочисленными исследованиями установлены достоверные нарушения функций центральной, периферической и вегетативной нервной системы, которые у части случаев могут явиться толчком к манифестации дерматоза.

О связи дерматоза с функциональными нарушениями нервной системы свидетельствуют случаи развития псориаза после психической, физической травмы и органических повреждений головного мозга, а также наличие функциональных нарушений в коре и подкорковых структурах головного мозга и вегетативной нервной системе.

При псориазе происходит нарушение липидного, белкового, углеводного обмена, на фоне сдвигов баланса макро- и микроэлементов, витаминов и других биологически активных веществ. В коже больных псориазом наблюдается их накопление.

Многие авторы отмечают у больных псориазом существенные нарушения клеточного иммунитета, проявляющиеся в снижении общего количества Т-лимфоцитов, их субпопуляций, а также в снижении функциональной активности лимфоцитов и показателя иммунной супрессии. У ²/₃ обследованных больных псориазом установлено снижение содержания естественных киллеров в периферической крови. При этом более выраженное снижение показателя отмечено у больных, резистентных к традиционной терапии.

Дисбаланс иммуноглобулинов является обычно следствием нарушения иммуноглобулин-синтезирующей функции В-лимфоцитов. Однако содержание их в периферической крови у больных псориазом не выходит за пределы физиологических колебаний. Наряду с этими данными, в литературе имеются сообщения, указывающие на умеренное повышение содержания В-лимфоцитов в крови при данном дерматозе.

В настоящее время большинство авторов признают определенную роль в иммунопатогенезе псориаза ЦИК, содержание которых, согласно имеющимся данным литературы, в сыворотке крови больных повышено, и уровень их повышения зависит от клинической формы, распространенности и стадии заболевания. Сочетание низкого уровня Т-лимфоцитов-супрессоров с повышенным образованием иммунных комплексов дает основание признать значение в патогенезе псориаза аутоиммунных процессов. Отмечено повышение содержания ФНО- α в сыворотке крови больных псориазом. Причем чем тяжелее протекает заболевание, тем этот показатель выше.

Клиническая картина. В развитии псориазического процесса следует выделять следующие периоды: латентный, период клинических проявлений, ремиссии и рецидива.

В латентный период происходят изменения характера обменных процессов, механизмов регуляции деления клеток эпидермиса, структуры и функции кожи.

Период клинических проявлений (манифестный) характеризуется возникновением на коже мноморфной сыпи, располагающейся симметрично, в основном на разгибательной поверхности конечностей, иногда на любом участке кожного покрова. Кроме кожи могут поражаться ногти, суставы, слизистые оболочки, внутренние органы.

Первичным морфологическим элементом при псориазе является эпидермально-дермальная папула. Папулы имеют розовую окраску различной интенсивности: свежие — более яркие, длительно существующие — блеклые. Поверхность папулы полушаровидная, покрыта мелкими серебристо-белыми чешуйками, при поскобливании которых определяется псориазическая триада: феномен стеаринового пятна, терминальной пленки и точечного кровотечения. Псориазические папулы имеют четкие очертания, округлую форму. Папулы могут сливаться в бляшки. Изредка возникает диффузное поражение кожи. Характерен феномен Кебнера, сущность которого заключается в развитии псориазических высыпаний на участках кожи, подвергшихся воздействию механических или химических агентов.

При единичных высыпаниях субъективные ощущения отсутствуют. При обширных высыпаниях и остром течении характерны зуд, жжение и боль. В течении манифестного псориаза выделяют три стадии:

1. Прогрессирования. Появляются новые папулезные элементы, отмечается периферический рост старых высыпаний. Положительный феномен Кебнера. Положительная псориазическая триада. В этой стадии категорически запрещается раздражающая терапия.

2. Стабилизации. Новые элементы не появляются, прекращается периферический рост старых высыпаний. Вокруг высыпаний формируется светлый

ободок (воротничок Воронова), отсутствует феномен Кебнера, сохраняется псориатическая триада.

3. Регрессирования. Папулезные элементы бледные и уплощены, наблюдается уменьшение шелушения. Разрешение их может начинаться из центра или с периферии. После разрешения папулезные элементы оставляют гиперпигментированные или гипопигментированные пятна. Однако на коже локтей и коленей могут остаться так называемые дежурные бляшки. Они могут существовать длительно.

Период клинической ремиссии наступает под влиянием лечения или спонтанно (в 30 % случаев). Продолжительность — от нескольких дней до 10 и более лет.

Период рецидива. Предсказать его невозможно. Он может быть спровоцирован вирусной или бактериальной инфекцией, нервным напряжением, механической травмой.

Если псориаз обостряется зимой — то это зимняя форма течения заболевания, если летом — летняя, если обострение не зависит от времени года — недифференцированная.

Атипичные формы псориаза:

1. Экссудативная. Чаще регистрируется у детей. Сопровождается зудом. Пораженная кожа пропитывается экссудатом, поэтому псориатические элементы покрываются серовато-желтыми, рыхлыми корко-чешуйками. В псориатической триаде не всегда можно выявить феномен стеаринового пятна.

2. Пустулезный псориаз. Возникновению способствуют: хронические очаги гнойной инфекции, эндокринные нарушения, психические травмы, интенсивная инсоляция и др. Выделяют две клинические разновидности:

а) *Цумбуша:*

– первичный тип. Протекает остро. Недомогание, повышение температуры тела, в крови — лейкоцитоз. На коже туловища конечностей и головы — множество эритематозных пятен, склонных к слиянию вплоть до универсальной эритродермии. На их поверхности — пустулезные элементы, желто-коричневые корко-чешуйки и корки;

– вторичный тип. Развивается в результате трансформации других форм дерматоза. Вследствие нарастания экссудативных явлений очаги поражения становятся сочными, а на их поверхности возникают пустулезные и корочковые элементы;

б) *Кенигсберга–Иордана–Барбера.* Локализация — область ладоней и подошв. На эритематозном фоне наблюдаются пустулезные элементы и псориазиформные очаги. Содержимое пустул стерильно. Пустулы с течением времени сливаются, формируются гнойные озера. Возможна генерализация процесса.

3. Эритродермическая форма псориаза. Её появлению способствует психоэмоциональная травма, нерациональная раздражающая терапия в прогрессирующую стадию заболевания: интенсивная инсоляция, прием таких препаратов во внутрь, как новокаин, наружное применение препаратов дегтя, псориазина и др. Псориатическая эритродермия может возникнуть как результат слияния псориатических бляшек — один вариант. Второй вариант — острое начало,

нарушение общего состояния и сна, исчезновение аппетита, повышение температуры тела, зуд, жжение, стянутость кожи в области очагов, болезненность в конечностях при движении, эритема, отек кожи. В области волосистой части головы — отрубевидное шелушение. Кожа лица гиперемирована, стянута, нижние веки вывернуты. Для обоих вариантов течения псориазической эритродермии характерно увеличение лимфатических узлов.

4. Артропатическая форма псориаза. Чаще развивается у длительно болеющих. Поражение суставов возникает в основном спустя 3–5 и более лет после первого проявления псориазических высыпаний. Однако артрит может предшествовать сыпи или возникать одновременно с ней. В начале поражаются мелкие суставы кистей и стоп, затем крупные, иногда позвоночник. Поражение суставов носит симметричный характер. Клинические варианты псориазического артрита:

– артралгическая форма: легкие, быстро проходящие или тянущие, упорные, ноющие, сильные боли в пораженных суставах при движении (в состоянии покоя прекращаются). Общее состояние не изменяется;

– синовиальная форма: боли в суставах, нарушение функции суставов, отек в области суставов. Общее состояние не изменяется;

– синовиально-костная форма: острое начало, боли в области суставов, кожа над суставом гиперемирована и отечна. Нарушение функции пораженных суставов. Затем процесс переходит в подострую, а потом — в хроническую стадию и периодически обостряется. В итоге может произойти рассасывание костей фаланг в мелких суставах, развитие вывихов, подвывихов, контрактур и анкилозов, иногда — деформация и анкилоз в области позвоночника, спондилез межпозвоночного диска. Нарушается общее состояние: наблюдаются головная боль, слабость, расстройство пищеварения, повышение температуры тела. В период обострения в крови: обнаруживается повышение СОЭ и уровня глобулинов, эозинофилия, лимфопения, гипокальциемия, гиперуринемия, снижение содержания альбуминов, появление С-реактивного белка.

5. Фолликулярная форма псориаза. Локализация — верхние и нижние конечности. Высыпания в виде мелких конусовидных, белесоватого цвета папул. Они располагаются в области волосяных фолликулов, покрыты чешуйками. На внутренней поверхности чешуек возможно наличие шипика.

6. Бородавчатая форма: папулезные элементы гипертрофированы, шероховатые, покрыты мощными роговыми наслоениями, подвержены папилломатозным разрастаниям. Протекает тяжело. Поражаются суставы и ногти.

7. Рупиодная форма: развивается у ослабленных. На поверхности псориазических папул — массивные слоистые грязно-серые чешуйки, придающие элементам вид створки раковины.

Поражение ногтей при псориазе выражается в виде точечных вдавлений (симптом наперстка) или ногти утолщаются, становятся неровными, тусклыми.

Поражение слизистой оболочки полости рта при псориазе выявляется у 1–2 % больных.

Лабораторные исследования. Диагностика псориаза основана на клинической картине заболевания. Лабораторные исследования показаны редко. В тяжелых случаях может отмечаться слабая гиперуриемия и низкие уровни фолатов.

В атипичных случаях или для дифференциальной диагностики диагноз псориаза подтверждается гистологически.

Гистология. Патогномоничными признаками псориаза являются значительный акантоз, присутствие удлиненных, тонких и несколько утолщенных в нижней части эпидермальных выростов. Эпидермис истончен над сосочками дермы. В более новых очагах — паракератоз, а в старых — гиперкератоз. Роговой слой частично или полностью отшелушен. Зернистый слой выражен неравномерно, под участками паракератоза, обычно, отсутствует. В прогрессирующую стадию заболевания в шиповатом слое — меж- и внутриклеточный отек, экзоцитоз с образованием участков скоплений нейтрофильных гранулоцитов. Нейтрофильные гранулоциты могут мигрировать в роговой слой или паракератические участки, образуя микроабсцессы Мунро.

Дифференциальная диагностика. Высыпания вульгарного псориаза следует дифференцировать с красным плоским лишаем, папулезным сифилидом, нейродермитом, себорейной экземой, бляшечным парапсориазом, розовым лишаем. Псориаз ладоней и подошв следует отличать от ладонно-подошвенного папулезного сифилида, дисгидротической экземы, бактерида Эндрюса, хронического акродерматита Аллопо. Псориаз эритродермию следует отличать от эритродермической формы грибovidного микоза, болезни Девержи, врожденной небуллезной ихтиозиформной эритродермии.

Принципы терапии псориаза. Для лечения псориаза предложено много методов и лекарственных препаратов. Однако до настоящего времени отсутствует лекарственное средство или разработанный метод терапии, способный навсегда избавить пациента от псориаза, или хотя бы обеспечить ему длительную клиническую ремиссию.

При выборе метода лечения псориаза следует учитывать локализацию, распространенность, стадию патологического процесса, характер течения и клиническую форму, наличие сопутствующей патологии внутренних органов, клинико-функциональные, метаболические и иммунологические показатели, характеризующие реактивность организма и компенсаторно-адаптационные возможности организма. Больные с распространенным обычным псориазом, но с торпидным течением, больные пустулезным, эритродермическим и артропатическим псориазом нуждаются в углубленном обследовании в т. ч. иммунологическом. Выявленную патологию следует санировать, так как ее наличие является одной из причин торпидности течения и недостаточной эффективности проводимой терапии.

При ограниченном характере поражения вульгарным псориазом больные не нуждаются в проведении интенсивной терапии. В таких случаях можно ограничиться рекомендацией соблюдать режим питания, труда, отдыха, избегать бактериальных, вирусных инфекций, психических и физических травм, использовать средства наружного применения и бальнео-физио-курортотерапию. Больным с распространенным вульгарным с острым и торпидным течением, эритродермическим, артропатическим и пустулезным псориазом требуется назначение системной и мазевой терапии, бальнео- и физиотерапии, с одновременной санацией имеющейся сопутствующей патологии. Назначаемая комплексная терапия

во всех случаях должна быть направлена на снижение активности эпидермопоза, нормализацию процессов кератинизации эпидермальных клеток и разрешение воспаления в дерме.

Исходя из несомненной патогенетической роли функциональных нарушений центральной нервной системы и психоэмоционального статуса, больным псориазом обосновано назначаются седативные и нейролептические средства, используя для этой цели препараты брома, валерианы, пустырника, сибазон, хлосапид, фенозепан, нозепан, амитриптилин, а также психотерапию, гипноз, гестивную терапию, рефлексотерапию, электросон, транскраниальную электростимуляцию и др.

В прогрессирующей стадии дерматоза целесообразно применение антигистаминных препаратов, препаратов кальция, калия, магния, тиосульфата натрия в общепринятых дозировках.

При наличии у больных признаков интоксикации при экссудативном, артропатическом, эритродермическом и пустулезном псориазе показана дезинтоксикационная терапия, проводимая путем внутривенного введения микродеза, полиглюкина, реополиглюкина, приема внутрь активированного угля, полифепана, энтеродеза, белосорба, назначения экстракорпоральной гемосорбции, которая уменьшает иммуносупрессорные свойства сыворотки крови, повышает количество Т-лимфоцитов, процессы перекисного окисления, удаляет альфа-2-макрогликопротеид и лимфоцитарный термостабильный альфа-глобулин, значительно снижает концентрацию липопротеидов, триглицеридов, циркулирующих иммунных комплексов и несомненно улучшает результаты лечения. В ряде случаев у больных псориазом с положительными результатами используют плазмаферез, перитонеальный диализ и лейкоферез.

При лабораторном подтверждении наличия иммунных нарушений в комплексную терапию включаются иммуномодуляторы диуцифон, леакадин, Т-активин, тималин, нуклеинат натрия, экстракт плаценты, пирогенал, спленин, ликопид, иммунал, тимодепрессин, иммунофан, глютоксим, полиоксидоний. При назначении иммунотерапии необходимо учитывать состояние иммунного статуса организма больного, клиническую форму заболевания и особенно характер его течения.

В литературе имеются сообщения об успешном применении в комплексной терапии псориаза гепарина. Многочисленными наблюдениями отмечена высокая терапевтическая эффективность циклоспорина А (сандиммун, неорал) при пустулезном и эритродермическом псориазе. Его положительное действие на течение псориазического процесса объясняется торможением функции и выделения лимфокинов Т-лимфоцитами, подавлением гуморальной иммунной реакции, улучшением процессов кератинизации эпидермальных клеток и противовоспалительными свойствами.

В комплексной терапии псориаза широко используют водо- и жирорастворимые витамины (А, Е, В₁, В₂, В₆, В₁₂, РР, С, Р, фолиевая кислота), особенно как средства противорецидивного лечения заболевания. Целесообразнее использовать в терапии псориаза коферментные формы препаратов витаминной и невитаминной природы (кокарбоксилазу, рибофлавин-монуклеотинад, пиридоксаль-

фосфат, кобаламид, дипромоний, фосфаден). Учитывая конкурентные межвитаминные взаимоотношения, следует назначать витамины группы В в виде комплексных препаратов.

Как известно, при обычном псориазе значительно повышен эпидермопоэз и с целью его подавления при распространенном с торпидным течением, эритродермическом, пустулезном и артропатическом псориазе используются цитостатические препараты и ингибиторы клеточного деления. Из цитостатиков чаще применяются метотрексат, 6-меркаптапурин, проспидин и др. Клиническая эффективность метотрексата возрастает в комбинации его с метилурацилом, витамином А и фотохимиотерапией.

Другим возможным путем воздействия на пролиферацию эпителиоцитов является гипертермия (горячие ванны, сауна, пирогенные препараты: пирогенал, продигозан).

В терапии псориаза широко используется цитостатическое действие на эпителиоциты УФО. Для этой цели применяют средне- и длинноволновое ультрафиолетовое облучение. При облучении средневолновыми ультрафиолетовыми лучами образуются в коже продукты фотолиза белка и фоторадикалов, которые активизируют систему мононуклеарных фагоцитов, вызывают дегрануляцию тучных клеток и базофилов, способствуют выделению в коже биологически активных веществ, оказывают иммунокорректирующее действие, стимулируют синтез витамина Д₃, адаптационно-трофическую функцию симпатической нервной системы и восстанавливают нарушенные обменные процессы.

В настоящее время широко используется за рубежом и значительно реже в нашей стране длинноволновое ультрафиолетовое излучение в комбинации с фотосенсибилизаторами (ПУВА-терапия) и селективная фототерапия. В качестве фотосенсибилизатора применяют оксоролен, бероксан, аммифуриин и др. за 1–2 часа до облучения. Механизм действия фуракумариновых препаратов окончательно не изучен. Основное значение придается взаимодействию активированного фотосенсибилизатора с ДНК и образованию моно- или бифункциональных связей, что приводит к торможению клеточной пролиферации за счет временного подавления синтеза нуклеиновых кислот и белка. ПУВА-терапия применяется в основном при тяжело протекающем резистентном псориазе.

Разработана методика ПУВА-терапии с наружным применением фотосенсибилизирующих средств (0,3%-ный раствор аммифурина, 0,1%-ный раствор псоралена, 0,25–0,5%-ный раствор бероксана), которая может быть применена при ограниченных резистентных к лекарственным средствам формах псориаза. При использовании этой методики очаги поражения перед облучением обрабатываются водными растворами фотосенсибилизаторов.

Для снижения риска развития побочных реакций и повышения терапевтической активности ПУВА-терапию применяют в сочетании с ароматическими ретиноидами (РеПУВА) и гемосорбцией, антиоксидантами (верапамил, финоптин), с гипербарической оксигенацией, с витаминами, кальципотриолом.

С учетом того, что почти все усиливающие пролиферацию эпидермиса факторы реализуют свое действие через систему циклических нуклеотидов, средства, способствующие накоплению в клетках цАМФ и снижению цГАФ, об-

ладают антипролиферативным действием. В этих целях используют с хорошими терапевтическими результатами трентал, теofilлин, эуфиллин, АТФ, кавинтон, теоникол. Одновременно очаги поражения 2 раза в день в течение 2–3 недель смазывают 5%-ной теofilлиновой или 2%-ной папавериновой мазью.

Существует тесная связь пролиферативных и дифференцировочных процессов, происходящих в эпителиоцитах. У больных псориазом установлены существенные сдвиги в дифференцировке клеток эпидермиса. Для их нормализации широко используют препараты витамина А и ароматические ретиноиды. тигазон, неотигазон.

Хорошие результаты лечения артропатического псориаза получены от назначения РеПУВА-терапии, сочетания ПУВА-терапии с метотрексатом и с нестероидными противовоспалительными средствами (сургам, ренгазил). Достаточно эффективны при артропатическом псориазе непростен, индометацин, вольтарен, бруфен и др.

Не следует широко применять при лечении псориаза кортикостероиды. Ограничение их применения объясняется высокой частотой побочных эффектов и риском трансформации обычного псориаза в пустулезный. Показаниями для их назначения являются артропатический псориаз и псориаз эритродермия в случае отсутствия эффекта от лечения цитостатиками, ретиноидами, фотохимиотерапией. Из большой группы кортикостероидных препаратов, назначаемых при лечении псориаза, предпочтение отдается триамцинолону и дексаметазону в сочетании с андрогенами, эстрагенами и препаратами кальция.

Больным, у которых псориазический процесс протекает на фоне сниженной функции коры надпочечников, рекомендуется назначать этимизол, синактен-депо, глицерам в сочетании с индуктотермией на поясничную область.

Повышение терапевтических результатов у больных псориазом достигается назначением эссенциале, липостабила, глютаминовой кислоты, андекалина, гипербарической оксигенацией, нормобарической гипоксии.

Последнее время в комплексной терапии псориаза с успехом применяются лекарственные препараты растительного происхождения в виде настоек, отваров и мазей. Фитотерапия показана больным в период обострения псориазического процесса и во время ремиссии дерматоза в комплексе противорецидивных мероприятий.

Наличие нарушения обменных процессов при псориазе является основанием для назначения диетотерапии. Больным псориазом целесообразно ограничение углеводов, жиров, соблюдение вегетарианской диеты в течение многих лет и исключение употребления алкоголя.

Выбор средств для наружной терапии псориаза проводится в зависимости от локализации, распространенности, стадии патологического процесса, клинической формы и особенностей клинического проявления дерматоза, состояния сало-, потоотделения, с учетом склонности к аллергическим реакциям, возраста больного. В прогрессирующей стадии заболевания местная терапия обычно ограничивается применением 1–2%-ной салициловой мази или мазями, кремами, лосьонами содержащими кортикостероиды, а также препаратов «Псоркутан» и «Скин-кап».

В стационарной и регрессирующей стадии псориаза применяют: 3–10%-ную дегтярную, 3 % салицилово- 5 % дегтярно- 10 % нафталановую, 3 % салицилово- 5 % дегтярно- 10 % нафталаново- 10–20 % ихтиоловую, 1–5 % хризаробиную, 0,05–1 % дитроноловую, афтоловую мази, антролин.

Используют при лечении псориаза препарат «Дитрастик», мазь «Псоркутан», «Дайвонекс», активным компонентом которых является калиципотриол, 1–2%-ный раствор арахидоновой кислоты, 5%-ную теофиллиновую и 2%-ную папавериновую мази, ингибирующие фосфодиэстеразу, 5%-ную индометациновую и 5%-ную бутадіоновую мази, тормозящие синтез простагландинов. Терапевтический эффект дегтя, дитранола может быть усилен комбинацией с УФ-облучением, «Псоркутана» — с селективной фотохимиотерапией, ПУВА-терапией, ретиноидами, циклоспорином А. При ограниченном псориазе хороший эффект достигается при сочетании стероидных гормонов с салициловой кислотой (дипросалик, афлодерм, белосалик, лоринден А) и дегтем (локакортен-тар, лоринден Т). Сообщается о положительном клиническом эффекте при нанесении кремов, содержащих циклофосфамид (1,6 %), 6-меркаптопурин (0,5 %).

В комплексной терапии псориаза используют теплые общие ванны с морской солью, солью мертвого моря, отварами лекарственных трав (чистотел, череда, цветки ромашки и др.), крахмалом, оксидатом торфа и др., бальнеотерапию с применением пелоидов из торфа, полиметаллических водных концентратов, сапропелей, рапы, сопочных грязей, аппликации парафина, озокерита, глины, нафталанна на пораженные суставы.

Из методов физиотерапии больным артропатическим псориазом назначают магнитотерапию, фонофорез, электрофорез, ультразвук, лазерную, фотохимиотерапию.

Значительно повышает результативность лечения псориаза использование курортных факторов: климатотерапии (аэро-, гелио-, талассотерапия), водо-, бальнео- и теплолечения.

Профилактика. Профилактика псориаза основывается на предупреждении рецидивов заболевания. Следует избегать специфических факторов, усложняющих течение заболевания. В осенне-зимнее время назначаются УФО при зимних формах псориаза, профилактические курсы витаминотерапии, малые дозы УФО рекомендуются в начале весны больным с летней формой, проводится санация хронических очагов инфекции, санаторно-курортное лечение.

ТЕСТЫ ДЛЯ КОНТРОЛЯ ЗНАНИЙ

1. Наиболее вероятный характер наследования псориаза:
 - а) аутосомно-доминантный;
 - б) аутосомно-рецессивный;
 - в) сцепленный с полом;
 - г) аутосомно-доминантный с неполной пенетрантностью;
 - д) любой из перечисленных.

2. Назовите нетипичную локализацию поражений при псориазе:

- а) ладони и подошвы;
- б) волосистая часть головы;
- в) слизистая полости рта;
- г) крестцово-поясничная область;
- д) разгибательные поверхности конечностей.

3. Какой из перечисленных признаков не характерен для прогрессирующей стадии псориаза?

- а) папулы преимущественно мелкие;
- б) наличие красного кольца по краю папулы;
- в) положительная «псориатическая триада»;
- г) наличие крупных папул кольцевидной формы;
- д) увеличение в размерах имеющихся папул и бляшек.

4. Назовите наиболее типичную локализацию «дежурных бляшек» при псориазе.

- а) на спине;
- б) на локтях и коленях;
- в) на лице;
- г) на волосистой части головы;
- д) на ладонях и подошвах.

5. Для вульгарного псориаза характерно:

- а) ярко-розовый цвет папул и бляшек;
- б) отсутствие отёчности высыпаний;
- в) отсутствие лихорадки и общей слабости;
- г) отсутствие артралгий;
- д) всё вышеперечисленное.

6. Наиболее характерный признак экссудативной формы псориаза:

- а) наличие пластинчатых чешуек;
- б) муковидное шелушение;
- в) обилие геморрагических корочек;
- г) наличие серозных чешуйко-корок;
- д) наличие гнойных корок.

Эталонные ответы: 1 — г; 2 — в; 3 — г; 4 — б; 5 — д; 6 — г.

6.2. КРАСНЫЙ ПЛОСКИЙ ЛИШАЙ (Licher ruber planus)

Это хроническое заболевание, характеризующееся мономорфными высыпаниями на коже и видимых оболочках слизистых. Иногда в процесс вовлекаются и ногтевые пластинки. Заболевание встречается во всех возрастных группах.

Этиология заболевания до сих пор остается неизвестной. Однако в развитии ранней патологии имеют значение:

– функциональные расстройства нервной системы (умственное переутомление, стрессовые ситуации и т. д.);

- органические изменения центральной и периферической нервной системы;
- нарушение функции коры надпочечников, усиленный синтез и выделение катехоламинов (дофамина, норадреналина и адреналина).

Дискутируется инфекционная этиология дерматоза (известен терапевтический эффект пенициллинотерапии).

Вирусная теория возникновения заболевания подтверждается обнаружением в ядрах клеток эпидермиса вирусоподобных образований при электронномикроскопическом исследовании очагов поражения.

Заболевание, наконец, может иметь и наследственный генез с мультифакториальным характером наследования.

Возникновению красного плоского лишая исключительно на слизистой оболочке полости рта способствует травма последней, обусловленная наличием дентальной патологии: отсутствие зубов, острые края зубов, плохо припасованные съемные пластиночные протезы из пластмассы. Возникающие гальванические токи между разнометаллическими включениями во рту, оказывая ингибирующее действие на ряд ферментов, также способствуют появлению данной патологии на слизистой полости рта.

Появление изолированного красного плоского лишая на слизистой оболочке рта может быть следствием токсико-аллергического механизма.

В развитии этой патологии имеет значение наличие хронических заболеваний, таких как гастрит, колит, болезни печени, поджелудочной железы.

Клиника. Высыпания красного плоского лишая мономорфны. Первичным элементом является плоская папула с центральным точечным западением, полигональной формы и насыщенно-красного цвета с малиновым или синюшным оттенком. При боковом освещении папулы имеют восковидный блеск. Поверхность папулы гладкая или слегка шелушится. Папулы могут располагаться одиночно или сливаться в бляшки. На поверхности некоторых папул и, особенно, на бляшках можно увидеть своеобразный сетчатый рисунок (сетка Уикхема), обусловленный неравномерным утолщением зернистого слоя эпидермиса. Если смочить элемент сыпи водой или смазать его растительным маслом, то сетка Уикхема становится более заметной.

Для данной патологии характерен феномен Кебнера. В месте нанесения химической или механической травмы кожи или слизистых появляются характерные папулы красного плоского лишая.

Субъективно может возникать зуд.

Локализуется сыпь на сгибательных поверхностях лучезапястных, локтевых и коленных суставов, внутренней поверхности предплечий, на передней поверхности голеней, около подмышечных ямок; в ряде случаев — на боковых поверхностях туловища и поясницы, на половых органах (головка полового члена, крайняя плоть, вульва), на шее, ладонях, подошвах; изредка — на лице и волосистой части головы; довольно часто на слизистой оболочке полости рта (щек, чаще по линии смыкания зубов, языка глотки, даже гортани, а также нижней губы, иногда — красной каймы губ). В последнем случае высыпания бывают перламутрово-белые или бледно-красные, лиловые, чаще имеют вид полос, реже — колец, и напоминают кружева или листья папоротника. Нередко на сли-

зистой бывают и эрозивные формы. Они вызывают ощущение парестезий, жжения. Следует отметить, что иногда высыпания красного плоского лишая локализуются только на слизистой оболочке рта, что бывает в основном у людей зрелого возраста (40–60 лет), причем чаще у женщин.

Протекает красный плоский лишай обычно длительно, нередко с рецидивами высыпаний и появлением их на все новых участках кожи. После разрешения сыпи часто остается коричневая, даже темно-коричневая, иногда почти черная пигментация, очень медленно исчезающая.

В зависимости от формы папул, их группировки и локализации, течения и исхода процесса различают следующие разновидности заболевания на гладкой коже:

1. Остроконечная форма — при ней некоторые папулы в случае острого высыпания бывают маленькие, имеют заостренную поверхность, в то время как на других участках кожи могут быть и типичные плоские многогранные папулы.

2. Бородавчатая, или гипертрофическая, форма — проявляется крупными, значительно возвышающимися папулами, покрытыми серо-бурыми шероховатыми сухими прочно приставшими роговыми наслоениями и чаще локализующимися на поверхности голеней, в области крестца.

3. Кольцевидная форма — при ней папулы сопоставляются в кольца различной величины, обычно появляются на половом члене, возле суставов, в области лопаток, реже — на других участках кожи.

4. Полосовидная, или линейная (зостериформная), форма — для нее характерны высыпания в виде полос.

5. Буллезная, или пемфигоидная, форма — наиболее редкая разновидность, при которой наряду с типичными папулами иногда образуются пузыри.

6. Атрофическая, или склерозирующая, форма — для нее типичны атрофические рубцы, возникающие на месте разрешившихся папул.

7. Универсальная форма — развивается при очень обильных, сливающихся высыпаниях, в таких случаях может поражаться вся кожа: она становится воспаленной, диффузно-красной, инфильтрированной, заметно отеочной (вторичная эритродермия).

Различают пять клинических форм красного плоского лишая слизистой оболочки полости рта.

1. Типичная форма проявляется слившимися серовато-белыми папулами, располагающимися в виде сетки, полос, дуг, кружевных узоров, листья папоротника на измененной слизистой оболочке. На языке они напоминают лейкоплакию. На слизистых губ папулы иногда имеют бородавчатый вид, а на красной кайме образуют сплошной очаг в виде полосы с шелушащейся поверхностью, изредка могут принимать звездчатую форму. Больные ощущают при этом сухость слизистой и во время приема горячей пищи испытывают некоторую болезненность.

2. Экссудативно-гиперемическая форма характеризуется высыпаниями типичных папул на воспаленной, гиперемированной, отеочной слизистой рта.

3. Эрозивно-язвенная форма сопровождается отторжением эпителия и образованием эрозий, а также язв на слизистой оболочке рта и красной кайме губ,

что вызывает боль. На окружающей их гиперемизированной и отечной слизистой иногда образуются типичные папулы в виде сетки, узора. Эта форма протекает упорно, длительно (иногда годы). Часто ей сопутствуют язвенная болезнь желудка, двенадцатиперстной кишки, гастриты, хронические колиты, заболевания печени. Эрозивно-язвенную форму, сочетающуюся с гипертонической болезнью и сахарным диабетом, называют синдромом Гриншпана. Лечение эрозивно-язвенной формы должно быть направлено прежде всего на оздоровление организма, то есть на лечение заболеваний пищеварительной системы и др.

4. Буллезная форма встречается редко. При ней накапливающийся в сосочковом слое экссудат приподнимает эпителий. В результате образуются пузыри и пузырьки, после разрыва которых возникают эрозии. Последние быстро эпителизируются. Одновременно могут возникать и типичные папулезные высыпания.

5. Гиперкератотическая форма также встречается очень редко. Она проявляется очагами ороговения, выступающими над слизистой оболочкой или красной каймой губ. Одновременно могут проявляться и папулезные элементы, которые на переходных складках сливаются в полосы. Эту форму необходимо дифференцировать от веррукозной лейкоплакии (предрак), для чего требуется биопсия.

Гистопатология. В эпидермисе в очагах поражения обнаруживаются явления гиперкератоза и паракератоза, увеличенное количество зернистых клеток с большим, чем в норме, числом кератогиалиновых гранул на отдельных участках (гранулез или гипергранулез). Гипергранулёз проявляется клинически сеткой Уикхема. Кроме того, выявляются акантоз и папилломатоз (пиловидные сосочки); вакуольная дегенерация клеток базального слоя; в сосочковом слое дермы — преимущественно круглоклеточный инфильтрат, резко ограниченный снизу и проникающий в нижние слои эпидермиса.

Дифференциальная диагностика проводится с псориазом, красной волчанкой. В случае изолированного поражения слизистой оболочки полости рта красный плоский лишай необходимо дифференцировать с лейкоплакией, сифилитическими папулами, с пузырьчаткой, многоформной экссудативной эритемой (при наличии эрозивно-язвенной формы).

Лечение красного плоского лишая:

1. Диета с исключением острого, соленого, пряного, цитрусовых.
2. Обследование пациента по всем системам, с целью выявления хронических очагов инфекции и их санации.
3. Нейротропные препараты (элениум, седуксен, реланиум, феназепам, рудотель и др.); седативные препараты (бром, экстракт валерианы, новопассит); ганглиоблокаторы (ганглерон, бензогексоний).
4. Антигистаминные препараты: супрастин, тавегил, фенкарол, кларитин, перитол, диазолин и др.
5. Гипосенсибилизирующие препараты: препараты кальция, тиосульфата натрия, унитиол.
6. Производные 4-аминохинолона: резорхин, делагил, пресоцил.
7. Антибиотики: пенициллин, тетрациклины, гризеофульвин.
8. Витамины: А, Е, С, В₁, В₆, В₁₂.

9. Иммуностимуляторы: тималин, Т-активин и др.

10. Противовирусные препараты: дезоксирибонуклеаза, бонафтон, ацикловир и др.

11. Препараты, улучшающие микроциркуляцию в очагах поражения кожи: андекалин, компламин, аминалон, циннаризин, никотиновая кислота и др.

12. Глюкокортикоидные гормоны: преднизолон (15–40 мг), дексаметазон, медрол и др.

13. Ретиноиды: тигазон, неотигазон.

14. Цитостатики: циклофосфамид.

15. Сульфоновые препараты: дапсон, димоцифон, диуцифон.

При наружной терапии на очаги поражения назначаются мази, содержащие анестезин, глюкокортикоидные гормоны. На эрозивно-язвенные очаги поражения наносятся метилурациловая, солкосерилловая мази.

Гипертрофические очаги смазывают серно-дегтярной, салицилово-дегтярной мазями, обкалывают гидрокортизоном. При поражении слизистой полости рта назначают полоскание с отварами лекарственных трав (ромашка, кора дуба), смазывание очагов поражения стероидными мазями, витаминами А, Е.

На эрозивно-язвенные очаги рекомендуют компрессы с солкосерил-дента, маслом облепихи.

Проводится физиолечение: ПУВА-терапия, лазеротерапия, лазеропунктура, иглорефлексотерапия, ультразвук паравертебрально, электросон.

Профилактика. Решающее значение в предотвращении рецидивов красного плоского лишая принадлежит успешному лечению соматических заболеваний и функциональных изменений нервной системы.

6.3. РОЗОВЫЙ ЛИШАЙ (Pityriasis rosea Gibert)

Розовый лишай — эритематозно-сквамозный дерматоз предположительно вирусной природы с выраженной сезонностью в весеннее и осеннее время. Болеют преимущественно женщины молодого и среднего возраста, редко бывает в старческом и раннем детском возрасте. Встречается у 2–4 % больных, обращающихся к дерматологу.

Этиопатогенез. Этиология до конца не выяснена, большинство исследователей связывают болезнь с инфекционным началом, вероятнее всего — вирусом. Прослеживается связь с перенесенным гриппом, ОРВИ, ангиной. Патогенез не выяснен. Оставляет стойкий иммунитет, рецидивы очень редки.

Клиника. Более чем у 50 % больных процесс начинается с одиночной эритематозно-сквамозной бляшки («материнская бляшка») довольно крупных размеров (несколько сантиметров в диаметре), чаще в области туловища. Через 7–10 дней и более возникает распространенная пятнистая, реже пятнисто-папулезная или пятнисто-уртикарная сыпь на коже туловища, особенно в подкрыльцовых и паховых областях, на внутренних поверхностях бедер и сгибаемых поверхностях предплечий. Высыпания располагаются симметрично, имеют обычно округлую или овальную форму, размер их 1–1,5 см в диаметре, чаще располагаются по линиям расщепления кожи. В центральной части пятен

нередко видна плессированная сероватая чешуйка со свободной красноватой каёмкой по периферии, что придаёт этим элементам сходство с медальонами. Через несколько дней после появления этих мелких высыпаний в центральной их части нередко наблюдается лёгкое шелушение. Болезнь обычно не поражает кожу лица, волосистой части головы, кистей и стоп. У большинства больных высыпания не сопровождаются субъективными ощущениями, часть больных жалуется на лёгкий зуд. Иногда встречается сравнительно редкая форма розового лишая — цирциарный, окаймленный лишай Видаля, клинически напоминающий очаг микоза гладкой кожи. Высыпания держатся в среднем 5–6 недель. Еще со времен Жиберера известна расхожая характеристика длительности розового лишая: «заболевание длится без лечения полтора месяца, с лечением — 6 недель». Иногда на местах высыпаний розового лишая остаётся лейкодерма.

Диагноз в типичных случаях затруднений не вызывает.

Дифференциальный диагноз проводится с себорейной экземой, пищевой или медикаментозной токсидермией, бляшечным или каплевидным параспориозом, сифилитической розеолой, псориазом.

В отличие от розового лишая высыпания при себорейной экземе располагаются преимущественно на себорейных местах, не по линиям расщепления кожи, не бывает «материнской бляшки», чешуйки сальные, отличаются по длительности эволюции.

При пищевой или медикаментозной токсидермии можно проследить связь высыпаний с погрешностями диеты или приёмом медикаментов, высыпания могут быть полиморфные, субъективно определяются зуд, болезненность.

При псориазе сыпь папулезная, с выраженной инфильтрацией, отличается локализацией — больше на разгибательных поверхностях конечностей, волосистой части головы, на свежих элементах псориаза легко вызывается псориагическая триада.

Высыпания при каплевидном параспориозе правильной округлой формы, одинаковых размеров, характерны симптомы скрытого шелушения и облатки.

Сифилитическая розеола не шелушится, псориагическая папула нередко имеет «воротничок Биетта», часто имеются и другие проявления сифилиса, включая положительные серологические реакции.

Лечение. Больные с неосложненной формой розового лишая в лечении не нуждаются. Больному рекомендуют исключить водные процедуры на 7–10 дней, особенно мытьё с мылом и мочалкой, тяжелую физическую работу, при которой увеличивается потоотделение. Необходимо избегать переохлаждений. Рекомендуется диета с ограничением маринадов, солений, пряностей, воздержание от алкогольных напитков. В отдельных случаях назначаются антигистаминные препараты, нестероидные противовоспалительные препараты, пантотенат кальция; наружно — взбалтываемые смеси с 1%-ным ментолом, мягкие индифферентные пасты, кортикостероидные кремы, аэрозоли, лосьоны.

Профилактика. Не рекомендуется чрезмерная инсоляция, следует избегать переохлаждений и простудных заболеваний.

ТЕСТЫ ДЛЯ КОНТРОЛЯ ЗНАНИЙ

1. Какой диагностический феномен характерен для красного плоского лишая?
 - а) симптом терминальной пленки;
 - б) сетка Уикхема;
 - в) феномен Бенъе–Мещерского;
 - г) феномен «яблочного желе»;
 - д) симптом Никольского.
2. Что является первичным морфологическим элементом при красном плоском лишае?
 - а) папула; б) пятно; в) волдырь; г) бугорок; д) пустула.
3. Какой из названных признаков нетипичен для папул красного плоского лишая?
 - а) полигональные очертания;
 - б) сиреневый цвет папул;
 - в) обилие серебристых чешуек на поверхности папул;
 - г) пупковидное вдавление в центре;
 - д) восковидный блеск при боковом освещении.
4. Какие из названных препаратов не используются для лечения больных красным плоским лишаем?
 - а) синтетические противомаларийные препараты;
 - б) антибиотики;
 - в) кортикостероидные гормоны;
 - г) кремы «Щит» или «Луч»;
 - д) препараты интерферона.
5. Розовый лишай начинается с появления:
 - а) узелка;
 - б) волдыря;
 - в) воспалительного пятна;
 - г) пигментного пятна;
 - д) фликтены.
6. Высыпания розового лишая разрешаются в среднем:
 - а) через две недели; б) 1 месяц; в) 3 месяца;
 - г) 6–7 недель; д) 6 месяцев.
7. Что следует рекомендовать больному розовым лишаем?
 - а) ограничить прием водных процедур;
 - б) исключить мытье в бане с мылом и мочалкой;
 - в) избегать тяжелых физических нагрузок, обильного потоотделения;
 - г) исключить ношение синтетического и шерстяного белья;
 - д) всё вышперечисленное.

Эталонные ответы: 1 — б, 2 — а, 3 — в, 4 — г, 5 — в, 6 — г, 7 — д.

Глава 7. БУЛЛЕЗНАЯ ПАТОЛОГИЯ КОЖИ

Группа буллезных дерматозов весьма разнообразна как по клинической картине, так и по своей этиологической и патогенетической сущности, но их объединяет единый первичный морфологический элемент — пузырь, возникающий на коже и видимых слизистых оболочках.

Классификация пузырных дерматозов:

1. Истинная пузырчатка:
 - 1.1. Вульгарная пузырчатка.
 - 1.2. Вегетирующая пузырчатка.
 - 1.3. Листовидная пузырчатка.
 - 1.4. Эритематозная пузырчатка.
 - 1.5. Бразильская пузырчатка.
2. Доброкачественная семейная хроническая пузырчатка Гужеро–Хейли–Хейли.
3. Транзиторный акантолитический дерматоз Гровера.
4. Пемфигоиды:
 - 4.1. Буллезный пемфигоид.
 - 4.2. Рубцующий пемфигоид.
 - 4.3. Доброкачественная неакантолитическая пузырчатка слизистой только полости рта Пашкова–Шеклакова.
5. Герпетиформные дерматозы:
 - 5.1. Герпетиформный дерматит Дюринга.
 - 5.2. Герпес беременных.
 - 5.3. Субкорнеальный пустулез.

7.1. ИСТИННАЯ АКАНТОЛИТИЧЕСКАЯ ПУЗЫРЧАТКА (*Pemphigus acantholyticus*)

Упоминание о буллезной патологии кожи встречается в трудах Гиппократов, Ибн Сины. Термин *pemphigus* для обозначения акантолитической пузырчатки впервые употребил в 1791 г. Вихманн. К истинной пузырчатке отнесены: обыкновенная, вегетирующая, листовидная и себорейная. Заболеваемость пузырчаткой составляет 4 случая на 100 тыс. населения (Herzberg, 1956). Последние 20–30 лет заболевание регистрируется чаще и наметилось его омоложение.

Пузырчатка более характерна для женщин. Заболевание значительно чаще встречается в семьях, состоящих в родственных браках. Первая манифестация дерматоза обычно наблюдается в возрасте после 50 лет, хотя описаны наблюдения его возникновения в более молодом возрасте и даже единичные случаи — в детском возрасте. Доля обыкновенной пузырчатки в общей заболеваемости акантолитической пузырчаткой составляет 76 %, вегетирующей — 2,5 %, листовидной — 10 %, себорейной — 11,5 %.

Этиология и патогенез. Этиология заболевания точно пока не установлена. Более исследован ее патогенез. В настоящее время в патогенезе ведущая роль отводится аутоиммунным процессам. Развитие акантолиза связывают с появле-

нием антител против межклеточного вещества и образованием в нем иммунного комплекса антиген–антитело, который обуславливает растворение межклеточного вещества, разрушение десмосом или потерю клетками эпидермиса способности к их формированию. Отмечена активизация В- и угнетение Т-клеточного иммунитета, снижение синтеза интерлейкина-2.

Благодаря непрямой реакции иммунофлюоресценции (РИФ) в сыворотке крови и пузырной жидкости больных пузырчаткой обнаружены антитела, относящиеся к иммуноглобулинам класса G. Титр циркулирующих в сыворотке антител обычно коррелирует с тяжестью течения пузырчатки. С помощью прямой реакции иммунофлюоресценции выявлены отложения IgG в межклеточном веществе (связях) эпидермиса как в пораженной, так и в непораженной коже больного пузырчаткой.

Определенное место в патогенезе истинной пузырчатки занимает нарушение водно-солевого обмена, о чем свидетельствует резкое снижение суточного выделения с мочой натрия хлорида.

Обсуждается вирусная природа заболевания. В ее пользу приводятся определенные данные. Так, от больных пузырчаткой получены культуры вирусов, обладающие цитопатогенным действием на культуры клеток эпидермиса: установлены положительные реакции связывания комплемента на холоде с антигенами, приготовленными из содержимого пузырей и сыворотки крови больных пузырчаткой; электронно-микроскопически в клетках эпидермиса обнаружены вирусоподобные образования, а в сканирующем электронном микроскопе на поверхности акантолитических клеток — недифференцированные бактерии, Т- и В- лимфоциты.

Предполагают важную роль в патогенезе пузырчатки эндокринных нарушений, повышенной активности протеолитических, гликолитических ферментов, при сниженной активности ингибирующих их систем.

Цитологической особенностью истинной пузырчатки являются акантолитические клетки (клетки Тцанка), образующиеся в результате потери связи кератиноцитов между собой.

Патогистология. Обязательным признаком пузырчатки является акантолиз, приводящий к образованию внутриэпидермальных пузырей. Для обыкновенной и вегетирующей пузырчатки характерно развитие супрабазального акантолиза, для листовидной и себорейной (эритематозной) — в зоне зернистого слоя. При вегетирующей пузырчатке отмечается, кроме акантолиза, папилломатоз, акантоз, а в старых очагах — гиперкератоз.

7.1.1. Акантолитическая пузырчатка обыкновенная

Заболевание в 62–85 % случаев начинается с поражения слизистой оболочки рта, которое может существовать изолированно на протяжении нескольких месяцев. Если дерматоз начинается с поражения кожи, то в последующем высыпания почти всегда появляются на слизистой оболочке рта. Манифестация патологического процесса может наступить на фоне печеночной, почечной патологии или вирусной инфекции.

Если заболевание начинается с полости рта, то на слизистой оболочке губ, щек, неба, нижней поверхности языка, дна полости рта, гортани, глотки появля-

ются полусферической формы, напряженные, размером 3–8 мм в диаметре пузыри с серозным или серозно-геморрагическим содержимым. Покрышки пузырей, образованные верхней частью шиповатого слоя эпителия, тонкие. Поэтому пузыри быстро вскрываются с образованием эрозий. Этому способствуют также давление пищи, постоянная мацерация. В результате слияния отдельных эрозий образуются круглые или овальные эрозивные очаги розово-красного цвета на фоне неизменной слизистой, окаймленные обрывками эпителия (остатки покрышки пузыря), при потягивании за которые пинцетом легко снимается эпителий с видимо неизменной слизистой (симптом Никольского положительный).

В отдельных случаях эрозия покрывается серовато-белым налетом (остатки покрышки пузыря), который легко снимается шпателем. Образовавшиеся обширные эрозивные поверхности не склонны к заживлению. Поражение слизистой оболочки сопровождается обильной саливацией. Из-за значительной болезненности эрозий затрудняется прием пищи. В связи с богатой бактериальной флорой во рту, и активно развивающейся гноеродной флорой наблюдается зловонный специфический запах.

При благоприятном течении, что бывает не часто, эрозии через 3–6 недель эпителизируются, но на смену им или еще во время существования старых эрозий появляются новые высыпания. Иногда при таком характере течения болезни наступает спонтанная ремиссия, которая может длиться недели и даже месяцы. Однако без адекватной терапии эпителизация эрозий происходит медленно или совсем отсутствует, отмечается медленное распространение патологического процесса.

В ряде случаев поражения слизистой оболочки и красной каймы губ являются основным симптомом заболевания, так как своевременно начатое лечение предотвращает дальнейшее развитие высыпаний на коже.

В дальнейшем, при отсутствующей терапии, через 1–6 месяцев, реже позднее, высыпания начинают появляться на коже. Генерализации процесса могут предшествовать ухудшение самочувствия больного, подъем температуры, чувство беспокойства. Высыпания на коже носят мономорфный характер, проявляются исподволь в беспорядочном расположении пузырей, размером 0,5–5 см в диаметре, овально-округлой формы, расположенных на внешне неизменной коже, с серозным или серозно-геморрагическим содержимым.

Вскоре пузыри оседают, становятся дряблыми, увеличиваются по периферии. За счет акантолиза они сливаются между собой, образуя пузыри крупных размеров с небольшим количеством содержимого. При вертикальном положении больного содержимое пузыря смещается в нижнюю часть, а сам пузырь принимает форму груши (симптом груши).

Небольшие пузыри оседают, содержимое ссыхается в коричнево-серые корочки, после отторжения которых остаются буровато-коричневые пятна. Однако в основном пузыри разрушаются, обнажаются обширные мокнущие, мясисто-красного цвета с синюшным оттенком, болезненные, с полициклическими краями, длительно незаживающие эрозии с обрывками эпидермиса по периферии. Постепенно патологический процесс распространяется по всему

кожному покрову, и при отсутствии соответствующей терапии наступает летальный исход в течение 1,5–2 лет.

Если пинцетом взять за обрывок покрывки пузыря и натянуть на себя, то эпидермис отслаивается за пределами эрозии на внешне неизменной коже (положительный краевой симптом П. В. Никольского). Положительный симптом Никольского можно получить при потирании здоровой кожи вблизи высыпаний, а иногда далеко от них. При этом верхний слой эпидермиса смещается и образуется эрозия. При надавливании пальцем на пузырь площадь его основания увеличивается (положительный симптом Асбо-Хансена). В основе перечисленных феноменов лежит явление акантолиза, проявляющееся разрушением межклеточных мостиков в шиповатом слое эпидермиса. В мазках-отпечатках взятых со дна вскрытых пузырей или свежих эрозий и окрашенных по методу Романовского–Гимзы обнаруживаются акантолитические клетки Тцанка. Последние представляют собой дегенеративно измененные клетки шиповатого слоя эпидермиса. Они имеют круглую форму, по размеру меньше шиповатых клеток. Ядро их крупное, с 2–3 ядрышками, интенсивно окрашено в синий цвет. Цитоплазма клеток резко базофильна и окрашивается неравномерно: вокруг ядра светлая голубая зона, а по периферии — интенсивно-синий ободок (зона концентрации). Акантолитические клетки нередко содержат несколько ядер, в которых значительно повышено содержание ДНК.

7.1.2. Вегетирующая пузырчатка (*Pemphigus vegetans*)

Эта клиническая форма акантолитической пузырчатки впервые описана Нейманом в 1876 г. Ее доля в общей заболеваемости акантолитической пузырчаткой составляет 2,5–5 %.

Клиническая картина характеризуется внезапным возникновением пузырей, чаще на слизистой оболочке полости рта, преимущественно на местах перехода ее в кожу. Одновременно с поражением слизистой или несколько позже дряблые пузыри возникают вокруг естественных отверстий и в складках кожи (пахово-бедренные, межъягодичные, подмышечные, молочных желез, в области пупка). Покрывка пузырей быстро вскрывается, обнажая ярко-красные эрозии, имеющие тенденцию к периферическому росту, на поверхности которых спустя 4–6 дней с момента возникновения появляются сочные, мелкие (затем крупные) вегетации ярко-красного цвета, до 5–8 мм высотой, со зловонным отделяемым. Сливаясь между собой эрозии образуют вегетирующие бляшки диаметром 5–10 см овальной, округлой или неправильной формы. При длительном течении экссудат на поверхности вегетаций ссыхается в плотные корки, а иногда покрываются бородавчатыми наслоениями. При благоприятном течении вегетации постепенно подсыхают, оседают и оставляют после себя длительно сохраняющуюся гиперпигментацию.

Симптом Никольского положительный в непосредственной близости от очага поражения, а на неизменной коже — лишь в терминальной стадии заболевания. Акантолитические клетки обнаруживаются как в пузырях, так и на поверхности вегетирующих бляшек.

7.1.3. Листовидная пузырчатка (*Pemphigus foliaceus*)

Эту форму заболевания как самостоятельный вариант истинной пузырчатки выделил П. Казенава в 1844 г. Она встречается гораздо реже, чем вульгарная, и ее доля в общей заболеваемости пузырчаткой составляет 10–11 %. Одинаково часто болеют мужчины и женщины. Средний возраст больных составляет 45,3 года. Описаны не единичные наблюдения возникновения листовидной пузырчатки в возрасте 16–20 лет.

Клиническая картина начальных проявлений листовидной пузырчатки может напоминать эритематозно-сквамозные изменения при экземе, себорейном дерматите, токсидермии или иметь сходство с клинической картиной герпетиформного дерматита Дюринга.

В ряде случаев листовидная пузырчатка с самого начала имеет характерные, свойственные ей клинические особенности. На коже волосистой части головы, лице, верхних отделах туловища на внешне неизменной или чаще на эритематозном основании возникают поверхностные, плоские, с дряблой и тонкой покрывкой, быстро разрушающиеся пузыри. После их разрушения обнажаются ярко-красного цвета, сочные эрозии с обильным экссудатом, который ссыхается в слоистые желтовато-серые чешуйки, корочки. Вследствие выраженного акантолиза происходит многократно повторяющееся образование поверхностных пузырей под пластинчатыми корками на участках прежних эрозий.

Вследствие слияния пузырей образуются обширные эрозивные поверхности, частично покрытые корками, что придает им сходство с эксфолиативной эритродермией. Симптом Никольского хорошо выражен как вблизи очагов поражения, так и на отдельных участках кожного покрова. В мазках-отпечатках обнаруживают акантолитические клетки.

Слизистые оболочки обычно не поражаются. Нередко наблюдается выпадение волос и отхождение ногтей. Нарушение водно-минерального обмена выражено в меньшей степени, чем при вульгарной пузырчатке. Общее состояние больных на протяжении многих месяцев может оставаться удовлетворительным. Затем постепенно больные слабеют, теряют в весе и без соответствующей терапии погибают от нарастающей кахексии или от присоединившейся инфекции. Заболевание длится 2–5 лет и более.

7.1.4. Себорейная (эритематозная) пузырчатка (*Pemphigus erythematodes*)

Эту форму истинной пузырчатки описали в 1926 г. Ф. Сенир и Б. Ашер. Заболевание имеет второе название «эритематозная пузырчатка», или синдром Сенира–Ашера. Эритематозная форма пузырчатки встречается несколько чаще, чем вегетирующая и листовидная. На ее долю приходится около 15 % случаев и более. Чаще болеют женщины, чем мужчины. Возраст больных составляет 40–60 лет, хотя описаны случаи заболевания у детей и стариков. По мнению некоторых дерматологов себорейная пузырчатка является одним из вариантов истинной, о чем нередко свидетельствуют переходы ее в вульгарную или листовидную формы.

Клиническая картина себорейной пузырчатки включает в себя отдельные симптомы красной волчанки, пузырчатки и себорейного дерматита.

Первые симптомы заболевания возникают на коже лица, чаще на коже щек, носа, крыльев носа, волосистой части головы, ушных раковин. В дальнейшем очаги поражения появляются на туловище. Развитие патологического процесса начинается с образования эритематозных, с четкими границами, очагов поражения, поверхность которых покрыта тонкими рыхлыми, сероватого цвета, легко удаляемыми чешуйками или желтовато-коричневыми чешуйко-корками. На нижней поверхности последних имеются мягкие белые шипики.

В очагах или по их периферии, на внешне неизменной коже, периодически появляются поверхностные, тонкостенные, дряблые с серозным содержимым быстро развивающиеся пузыри. На их месте после разрушения остаются различных размеров и очертаний болезненные, мокнущие эрозии, постепенно покрываемые чешуйко-корками.

Слизистые оболочки поражаются у 20–30 % больных, и клиническая картина у них не отличается от таковой при вульгарной пузырчатке.

Течение заболевания длительное. Очаги поражения могут существовать на лице от нескольких месяцев до 5 лет. В дальнейшем происходит генерализация процесса и завершается летальным исходом.

Симптом Никольского положительный вблизи и нередко на отдаленных участках от эрозий. В мазках-отпечатках обнаруживаются акантолитические клетки.

Гистология. Наиболее ранними гистологическими изменениями при вульгарной пузырчатке является внутриклеточный отек и исчезновение межклеточных мостиков в нижней части шиповатого слоя. Вследствие развивающегося акантолиза образуются вначале щели, а затем и пузыри с супрабазальной локализацией.

Гистологическая картина при вегетирующей пузырчатке близка к таковой при вульгарной пузырчатке. Наряду с этим, при данной форме имеется папилломатоз и акантоз с внутриэпидермальными абсцессами, состоящими из эозинофильных гранулоцитов.

Гистологическая картина листовидной пузырчатки характеризуется наличием внутриэпидермальных щелей и пузырей, локализующихся под зернистым или под роговым слоем эпидермиса, выраженным акантолизом. В старых очагах отмечается гиперкератоз (в т. ч. фолликулярный гиперкератоз), паракератоз и дегенеративные изменения в зернистом слое — акантолиз, дискератоз зернистых клеток, наполняющих «зерна» при болезни Дары — рассматриваемые патогномоничным признаком листовидной пузырчатки.

При себорейной пузырчатке гистологическая картина напоминает таковую при листовидной пузырчатке: щели или пузыри расположены под роговым или зернистым слоем эпидермиса, патогномоничным признаком для себорейной пузырчатки является фолликулярный гиперкератоз.

При прямой реакции иммунофлюоресценции выявляются фиксированные IgG в межклеточных пространствах эпидермиса при всех клинических формах пузырчатки.

Кроме того, у больных пузырчаткой установлен высокий титр IgG в сыворотке крови, который коррелирует с тяжестью течения заболевания.

Диагноз пузырчатки основывается на данных клинической картины заболевания, наличии положительного симптома Никольского и акантолитических клеток в мазках отпечатках, результатах гистологического исследования и постановки реакции иммунофлюоресценции.

Дифференциальный диагноз проводят с буллезным пемфигоидом Левера, рубцующим пемфигоидом, герпетическим дерматитом Дюринга, буллезной формой токсидермии, многоформной экссудативной эритемой, афтозным стоматитом, доброкачественной неакантолитической пузырчаткой слизистой оболочки только полости рта, себорейной экземой, хронической язвенно-вегетирующей пиодермией и вторичным периодом сифилиса.

Лечение. После установления диагноза больные пузырчаткой подлежат углубленному обследованию и исследованию иммунного статуса, выявленную патологию следуют санировать и провести коррекцию иммунного статуса. Требуется соблюдение диеты, заключающееся в ограничении жиров, углеводов, воды, минеральных соединений, в дополнительном введении в пищевой рацион полноценного белка (отварное мясо, рыба, творог, яйцо, молочные продукты), микроэлементов и витаминов.

Основными лекарственными средствами лечения пузырчатки являются глюкокортикоидные гормоны (преднизолон, дексаметазон, триамцинолон, метипред и т. д.). Начальная ударная суточная доза преднизолона составляет 1–1,5 мг/кг массы тела, которая позволяет в большинстве случаев купировать процесс в течение 2–4 недель. Снижение суточной дозы следует начинать после наступления эпителизации эрозий. Допускается снижение суточной дозы сразу на $\frac{1}{4}$ от первоначальной, которую больной получает в течение 2 недель. Дальнейшее снижение суточной дозы проводят очень осторожно до минимальной поддерживающей, которая составляет 5–10 мг преднизолона. Кроме преднизолона, можно использовать эквивалентные дозы по действию триамцинолона, метипреда, урбазона, дексаметазона, бетаметазона. Во всех случаях гормоны принимают после еды в измельченном виде в сочетании с препаратами, защищающими слизистую оболочку желудочно-кишечного тракта (викалин, альмагель, фосфалюгель, щелочные минеральные воды). Отмечено более эффективное действие глюкокортикоидов при пероральном их применении. Если в течение одной недели приема стероида не отмечено положительной динамики и продолжают появляться новые высыпания, то суточную дозу гормона повышают на 30–40 %. В случаях медленного развития положительной динамики или медленного развития терапевтического эффекта, рекомендуется заменить принимаемый больным глюкокортикоид другим в эквивалентной по эффективности дозе.

В качестве средств, дополняющих кортикостероидную терапию, назначают метотрексат (по 25 мг в/м в 1 неделю на курс 6–8 инъекций), азатиоприн (внутри по 50 мг 3 раза в день 4 недели) и циклофосфамид (внутри по 100–250 мг в сутки 4 недели), циклоспорин А (внутри в суточной дозе 3–5 мг/кг массы тела, в течение 4–6 недель). Сочетанное применение глюкокортикоидов с цитостатиками или циклоспорином А позволяет снизить суточную начальную дозу до 50–60 мг и ускорить развитие позитивной динамики. С целью удаления циркулирующих аутоантител из организма больного и повышения чувствительности к кортико-

стероидам используют, особенно на начальных этапах развития заболевания, экстракорпоральные методы лечения (гемосорбцию, плазмаферез, гемодиализ). Длительная кортикостероидная терапия неизбежно сопровождается разнообразными осложнениями: симптомокомплексом Иценко–Кушинга, ожирением, стероидным диабетом, эрозивно-язвенными поражениями желудочно-кишечного тракта, гипертонией, тромбозом и тромбоземболией, остеопорозом, приводящим к перелому позвоночника, геморрагическим панкреатитом, бессонницей, эйфорией, депрессией, острым психозом, инфарктом миокарда, инсультом головного мозга, присоединением разнообразных инфекций. К числу серьезных осложнений при использовании цитостатиков следует отнести изъязвление слизистой оболочки желудочно-кишечного тракта, нарушение функции печени, почек, поджелудочной железы, кроветворения, сперматогенеза и овогенеза, алопецию, осложнение бактериальной, вирусной и микотической инфекциями.

Ввиду того, что длительный прием гормональных препаратов ведет к выведению калия и витаминов из организма, вымыванию кальция из костной ткани, повышению протеолитической активности, больным пузырчаткой следует назначать аспаркам (по 1 таб. 3 раза в день) или оротат калия (по 2 таб. 3 раза в день), глюконат хлорид кальция, кальцимин, кальций-Д₃ никомед (по 1 таб. 2–3 раза) в день в сочетании с кальцитонином, ингибиторы протез (контрикал, гордекс, Е-аминокпроновая кислота), аевит (по 1 кап. 3 раза в день после еды), витамины группы В (декамевит по 1 таб. 3 раза в день), анаболические гормоны (ретаболил, неробол), интерфероны, гепарин при склонности к тромбообразованию.

При угнетении Т-клеточного звена иммунитета назначают тактивин, тимоллин, нуклеинат натрия, противокоревой гамма-глобулин и др.

Наружная терапия больных пузырчаткой состоит в назначении общих ванн с $KMnO_4$, смазывании водными растворами анилиновых красителей (бриллиантовый зеленый, генцианвиолет, метиленовый синий), обработка эрозий стероидными аэрозолями с антибактериальными добавками, нанесении солкосерила (желе), масла облепихи, шиповника, каратолина, геля куриозина.

С целью ускорения заживления эрозий на слизистой оболочке рекомендуется обкалывание очагов стероидными гормонами 2,5–5 мг/мл преднизолона или 3 мг/мл триамцинолона), облучение гелий-неоновым лазером (10–15 сеансов).

Прогноз при пузырчатке всегда серьезен.

Профилактика рецидивов, помимо рационального лечения, включает щадящий общий режим, исключение простудных заболеваний, перегревания, вирусных и бактериальных инфекций, контакта с химически активными веществами, действия ионизирующей радиации.

7.2. ПЕМФИГОИДЫ

В эту группу пузырных дерматозов отнесены заболевания, которые в отличие от истинной пузырчатки не сопровождаются акантолизом, характеризуются более доброкачественным течением и имеют совершенно иную гистологическую и иммунологическую картину. Большинство авторов, занимавшихся пузырными дерматозами, к этой группе патологии кожи относят буллезный пемфигоид

Левера, рубцующий пемфигоид и доброкачественную неакантолитическую пузырчатку слизистой оболочки только полости рта.

7.2.1. Буллезный пемфигоид (*pemphigoid bullous Lever*)

Заболевание выделил из группы пузырчаток как особую форму дерматоза в 1953 г. В. Ф. Левер. Оно отличается доброкачественным течением. Дерматоз встречается значительно реже, чем истинная пузырчатка. Средний возраст больных 60–66 лет, чаще болеют женщины. В литературе описаны единичные случаи развития пемфигоида в более молодом возрасте (19, 36 лет, 41–50 лет).

Этиология и патогенез. Этиология заболевания остается недостаточно ясной. По современным воззрениям в патогенезе данного заболевания важная роль принадлежит аутоиммунным процессам, что послужило основанием некоторым авторам отнести буллезный пемфигоид в группу аутоиммунной патологии. У больных буллезным пемфигоидом обнаружены аутоантитела (чаще IgG, реже IgA и других классов) к базальной мембране эпидермиса, содержащиеся в сыворотке крови, содержимом пузырей и фиксированные в местах образования пузырей, выявленные с помощью прямой и непрямой РИФ. Отложение IgG и компонента комплемента C₃ в области базальной мембраны происходит как в коже, так и в слизистой.

Титр антител к базальной мембране, несмотря на их строгую специфичность, не всегда коррелирует с активностью патологического процесса и может сохраняться на высоком уровне иногда при выздоровлении. Предполагают, что при формировании пузырей аутоантитела в области базальной мембраны связываются с антигенами, образовавшийся комплекс активирует комплемент, и происходит повреждение клеток базального слоя. Под влиянием лизосомальных ферментов клеток воспалительного инфильтрата происходит усиление разрушительных процессов в базальной мембране, что заканчивается образованием пузыря. Обсуждается ассоциация дерматоза со злокачественными новообразованиями внутренних органов (паранеоплазия), отмечается провоцирующая роль лекарственных препаратов (фуросемид) в развитии пемфигоида.

Клиническая картина заболевания характеризуется появлением на фоне хорошего общего состояния на эритематозных или на эритематозно-отечных пятнах, реже — на внешне неизменной коже напряженных, сгруппированных, полусферических пузырей с серозным или серозно-геморрагическим содержимым, размером 1–2 см в диаметре. После их вскрытия образуются эрозии, не склонные к периферическому росту и слиянию, и быстро эпителизируются. При подсыхании содержимого пузырей и отделяемого эрозий образуются серые с желтоватым или желтовато-коричневым оттенком корки. Помимо типичных пузырей, могут наблюдаться участки ограниченной эритемы с зоной просветления в центре. Сыпь при буллезном пемфигоиде сопровождается нередко зудом различной интенсивности, жжением и болезненностью.

Преимущественная локализация высыпаний: сгибательная поверхность рук, ног, туловище, нижняя часть живота, подмышечные ямки, паховые складки.

Заболевание может проявляться в виде локализованной формы или принимать генерализованный характер. Левер выделяет 3 типа буллезного пемфигоида: локализованный, везикулезный и вегетирующий. При локализованном

варианте высыпания чаще располагаются на нижних конечностях, при везикулезном — пузыри более мелкие и имеют тенденцию к группировке, при вегетирующем — на дне эрозий обнаруживают веррукозные разрастания.

Слизистая оболочка рта поражается примерно у $\frac{1}{3}$ больных. У $\frac{1}{3}$ больных высыпания первично возникают на слизистой полости рта и лишь в дальнейшем они развиваются на коже. Пузыри при этом дерматозе локализуются на слизистой щек, неба и десен, располагаются на слегка отечном и гиперемированном основании, размером 0,5–2 см в диаметре, напряженные, заполненные серозным, реже геморрагическим содержимым. Пузыри сохраняются несколько дней и вскрываются в результате травмы. Образующиеся на их месте эрозии имеют тенденцию к эпителизации. Описаны в литературе единичные наблюдения проявления буллезного пемфигоида на слизистой носа и гениталий. Симптом Никольского как вблизи очагов поражения, так и на непораженной коже отрицательный, в мазках-отпечатках акантолитические клетки не обнаруживаются.

Течение буллезного пемфигоида хроническое, продолжающееся многие годы. Возможны неполные ремиссии. Рецидивы часто обусловлены УФ-лучами. Со временем тяжесть болезни ослабевает и в исключительно редких случаях может произойти выздоровление, хотя и не исключается летальный исход.

Гистологические изменения состоят в выявлении в начале заболевания субэпидермально расположенных вакуолей, пузырей, отслаивающих эпидермис от дермы. В результате регенерации эпидермиса на дне пузыря в подобных случаях можно наблюдать внутридермальное расположение пузыря. При развитии пузырей на воспалительном фоне в дерме наблюдается массивный инфильтрат, состоящий в основном из эозинофильных гранулоцитов. Электронно-микроскопические исследования свидетельствуют о разрушении филаментов, десмосом и плазматической мембраны базального слоя. При иммуноморфологических исследованиях выявляют отложения IgG и C₃-компонента комплемента в области базальной мембраны.

Диагноз буллезного пемфигоида основывается на клинических особенностях дерматоза, самопроизвольной эпителизации эрозий, отрицательном симптоме Никольского и отсутствии акантолитических клеток в мазках-отпечатках, гистологическом обнаружении подэпидермального расположения вакуолей, пузырей и иммуноморфологическом выявлении отложения IgG и C₃-компонента комплемента в области базальной мембраны.

Дифференциальный диагноз. Буллезный пемфигоид необходимо дифференцировать от вульгарной пузырчатки, буллезной формы герпетиформного дерматита Дюринга, буллезной формы экссудативной многоформной эритемы, буллезных токсидермий.

Лечение. К лечению буллезного пемфигоида следует приступать после тщательного обследования больного с целью исключения злокачественных заболеваний, так как известно, что он часто является паранеопластическим синдромом. Лечение дерматоза является комплексным и проводится с учетом возраста больного и распространенности патологического процесса. Основным терапевтическим средством являются глюкокортикоидные гормоны в суточной дозе 0,5–0,7 мг/кг массы тела по преднизолону. Начальную ударную дозу больной

должен получить в течение 2–3 недель, а после достижения выраженного клинического эффекта суточную дозу гормона снимают наполовину и в дальнейшем продолжают постепенно ее уменьшать — до минимальной поддерживающей (2,5–5 мг преднизолона), хотя в литературе имеются отдельные сообщения, авторы которых считают проведение поддерживающей кортикостероидной терапии необязательным. Лечение буллезного пемфигоида можно проводить преднизолоном (40 мг в сутки) в сочетании с азатиоприном (100 мг в течение 4 нед.), метотрексатом (20 мг в неделю внутримышечно, на курс 4–6 инъекций) или циклофосфамидом (100 мг в день). При поражении слизистой эффективнее применение азатиоприна, а при распространенных высыпаниях — метотрексата или циклофосфамида.

Положительный терапевтический эффект получен от применения циклоспорина А в дозе 4–5 мг/кг массы тела. В качестве иммуносупрессивных препаратов при дерматозе предложено использовать доксициклин (по 0,1 г × 2 раза в день) или делагил (по 0,25 × 2 раза в день), которые принимаются 10-дневными циклами (на курс 2–3 цикла) с интервалом 2–3 дня.

Последнее время при лечении буллезного дерматоза с успехом применяется плазмаферез. Во всех случаях массивной глюкокортикоидной терапии следует назначать препараты калия, кальция, витамины, седативные препараты.

Прогноз буллезного пемфигоида в отношении стойкого выздоровления очень сомнительный. После временной ремиссии или улучшения у большинства больных возможны рецидивы заболевания. Сам по себе буллезный пемфигоид опасности для жизни не представляет, но тяжелые сопутствующие и присоединившиеся заболевания у пожилых людей могут привести к летальному исходу.

Методы профилактики буллезного пемфигоида не разработаны. Для предупреждения развития распространенных форм заболевания важнейшее значение имеют ранняя диагностика и своевременная рациональная терапия заболевания.

7.2.2. Рубцующий пемфигоид (pemphigoid cicatricans)

Заболевание было описано в 1858 г. В. Купером и выделено как самостоятельное А. Тостом в 1917 г. под названием «доброкачественный пемфигоид слизистых». В 1965 г. В. Левером заболеванию было дано название «рубцующий пемфигоид». Данная патология встречается значительно реже, чем обычная форма буллезного пемфигоида. Женщины болеют в 2 раза чаще мужчин. Средний возраст больных, по данным разных авторов, 45,9–60 лет.

Клиническая картина заболевания характеризуется поражением слизистых оболочек полости рта, половых органов, глотки, гортани, пищевода и иногда через 4 и более лет в патологический процесс вовлекается конъюнктив глаза. После поражения слизистых оболочек у ряда больных в процесс вовлекается кожа, и относительно редко высыпания пузырей на коже могут предшествовать изменениям на слизистых оболочках.

Слизистая оболочка полости рта поражается почти всегда. Заболевание проявляется возникновением на неизменной или гиперемированной слизистой напряженных, с плотной крышкой, глубоко залегающих, размером от 3–5 мм до 2–3 см пузырей с серозным, реже серозно-геморрагическим содержимым. В отличие от пузырей при вульгарной пузырчатке они длительное время не

вскрываются. На месте вскрывающихся пузырей образуются глубокие эрозии, не склонные к периферическому росту, слегка болезненные. Характерной особенностью для рубцующего пемфигоида является способность к возникновению пузырей и эрозий на одних и тех же местах, что нередко приводит к образованию спаек, рубцов в глотке, горле (дисфония), к стриктуре пищевода, иногда к сращению слизистых щек и десны. Нередко рубцуются уголки рта, изъязвляются и разрушаются миндалины, мягкое небо и небные занавески. Поражение слизистой оболочки и носовых ходов может закончиться атрофическим ринитом, сращением раковин с носовой перегородкой. Красная кайма губ вовлекается в процесс редко.

Поражение глаз начинается с отека конъюнктивы с постепенным развитием стойкой гиперемии, сопровождающейся чувством болезненности, светобоязнью. Затем постепенно на фоне выраженного конъюнктивита образуются подконъюнктивальные пузыри и эрозии. На их месте возникают сначала нежные, а при повторном развитии пузырей — более грубые рубцы. Происходит сморщивание конъюнктивы, сращение конъюнктивального мешка (симблефарон), ограничение движения глазного яблока, заворот век, рубцовая деформация слезных каналов, изъязвление роговой оболочки и в дальнейшем развивается слепота.

При поражении головки полового члена происходит срастание ее с внутренним листком крайней плоти, поражение слизистой оболочки вульвы, вагины, перианальной области сопровождается образованием спаек.

Поражение кожи наблюдается у $\frac{1}{3}$ больных. Патологический процесс в основном локализуется на коже волосистой части головы, лица, конечностях и в пахово-бедренных складках. Высыпания немногочисленные и представлены мелкими напряженными пузырями с серозным или серозно-геморрагическим содержимым. Образующиеся при вскрытии пузыря эрозии не отмечают склонности к периферическому росту и быстро эпителизируются. При повторном появлении на месте прежних высыпаний пузырей разрешение их заканчивается развитием гладких атрофических рубцов. Акантолитические клетки в мазках-отпечатках со дна эрозий не обнаруживаются. Симптом Никольского отрицательный. Заболевание протекает длительно, хронически, с короткими неполными ремиссиями. Общее состояние больных не страдает.

Гистопатология. При гистологическом исследовании кожи и слизистых оболочек, выявляют субэпидермальное расположение пузыря, в содержимом которого могут быть эозинофилы. В верхней части дермы обнаруживается густой периваскулярный инфильтрат из лимфоцитов, гистиоцитов с примесью эозинофилов. В поздних стадиях заболевания развивается фиброз подслизистого слоя и дегенерация коллагеновых волокон в сосочковом слое дермы. В зоне базальной мембраны методом РИФ выявляется линейное отложение C_3 -комплемента и IgG.

Диагностика рубцующего пемфигоида основывается на наличии напряженных пузырей, глубоких эрозий, длительно протекающего конъюнктивита, развитии спаечного процесса, рубцовой атрофии на месте бывших пузырей на коже и нахождении фиксированных антител класса IgG и C_3 -комплемента в зоне базальной мембраны слизистых оболочек и кожи.

Дифференциальный диагноз. Рубцующий пемфигоид дифференцируют от акантолитической пузырчатки, буллезного пемфигоида, синдрома Стивенса–Джонсона, пузырной формы дерматита Дюринга, афтозного стоматита, болезни Бехчета, дистрофического буллезного эпидермолиза, красной волчанки.

Лечение. Лечение рубцующего пемфигоида практически такое же, как и при буллезном пемфигоиде, но системное применение глюкокортикоидов менее эффективно. В связи с этим целесообразно их использовать локально в виде мазей, кремов, аэрозолей, обкалывания очагов. Вполне удовлетворительные результаты получены от длительного (1–6 мес.) приема диаминодифенилсульфата (ДДС) (в суточной дозе 200 мг, с однодневным перерывом в неделю) в сочетании с препаратами железа (ферроплекс и др.), аскорбиновой кислотой, витамином В₁₂ (500 мкг в день).

С целью замедления образования рубцов показаны инъекции алоэ, лидазы, трипсина, прием витаминов А и Е, средних доз глюкокортикоидов. Стимулирует заживление эрозий гелий-неоновый лазер на фоне длительного приема ДДС.

7.3. ГЕРПЕТИФОРМНЫЙ ДЕРМАТИТ ДЮРИНГА (dermatitis herpetiformis Duhring)

Хроническое рецидивирующее заболевание полиэтиологической природы, с аутоиммунным механизмом развития, которое характеризуется поражением кожи, слизистых оболочек полости рта и тонкого кишечника и проявляется полиморфной симметрично расположенной зудящей сыпью.

Впервые в самостоятельное заболевание из группы пузырных дерматозов в 1884 г. выделил Дюринг и дал ему название — герпетиформный дерматит. Дополнил описание клинической картины в 1888 г. Брок. Распространенность заболевания не установлена. В последние годы оно стало диагностироваться чаще. Доля его в общей патологии кожи равна около 0,2 %. Заболевание может развиваться в любом возрасте (от 6 месяцев до 85 лет). Нет единого мнения в отношении частоты регистрации дерматоза у мужчин и женщин.

Этиология и патогенез. Этиология заболевания до настоящего времени остается невыясненной. Предполагают аутоиммунную природу дерматоза, о чем свидетельствует выявление отложения IgA (антитела против структурных компонентов сосочков) в виде гранул в области дермальных сосочков (чаще) и линейное отложение вдоль дермоэпидермальной линии, увеличение содержания IgA в сыворотке крови и в пузырной жидкости, выявление антител к соединительнотканной оболочке и цитоэпителиальным клеткам тощей кишки, обнаружение глютенчувствительных энтеропатий.

Придается важное значение повышенной чувствительности (особенно во время обострения заболевания) у больных к йоду, бромю, бромфталейну и наследственной предрасположенности. Заболевание может наблюдаться как паранеоплазия.

Клиническая картина. Заболевание обычно начинается с появления покалывания, жжения, зуда (усиливающегося ночью), иногда с недомогания, небольшой лихорадки предшествующей (от несколько часов до нескольких дней)

появлению сыпи. При выраженных субъективных ощущениях иногда развивается бессонница. Редко заболевание протекает без субъективных ощущений. Позднее на участках кожи появляется сыпь, носящая истинный полиморфный характер (пятна, уртикароподобные эфлоресценции, папулы, везикулы, пузыри) и сопровождаемая ложным полиморфизмом (эрозии, эксфолиации, корочки). Эритематозные пятна обычно небольших размеров, имеют округлую форму и четкие границы, трансформируются (благодаря отеку сосочкового слоя) в уртикароподобные образования, склонные к периферическому росту и слиянию в обширные очаги розово-синюшного цвета фестончатых или причудливых очертаний с четкими границами. Поверхность их покрыта серозными, геморрагическими корками, усеяна эксфолиациями. На эритематозном фоне или на видимо неизменной коже возникают сочные ярко-красного цвета папулы с гладкой поверхностью или везикулы. Последние имеют размеры от 0,3 до 6 мм в диаметре с плотной покрывкой, серозным прозрачным содержимым, которое со временем мутнеет, а иногда и нагнаивается. При подсыхании содержимого везикул образуются корки, а при вскрытии, в процессе чесания, формируются мокнущие эрозии, которые быстро эпителизируются. У части больных по периферии образовавшихся корочек иногда виден венчик из пузырьков. Пузыри имеют те же клинические и эволюционные характеристики, что и везикулы, но их размеры — от 5 до 20 мм в диаметре. В содержимом полостных элементов обнаруживают эозинофилию (от 10 до 30 %).

Однако параллелизм между числом эозинофилов в пузырьной жидкости и в крови отсутствует. На месте разрешившейся сыпи длительное время сохраняется гиперпигментация.

Высыпания обычно располагаются симметрично, часто группируются, локализуются на разгибательных поверхностях конечностей, плечах, крестце, ягодицах, задней поверхности шеи, волосистой части головы и лице.

У детей, страдающих герпетиформным дерматитом Дюринга, патологический процесс чаще носит распространенный характер, протекает более активно в первые два года жизни. Отмечено более благоприятное течение дерматоза, проявляющегося везикулезно-буллезными высыпаниями и заканчивающегося к 6 годам жизни выздоровлением. В случаях возникновения заболевания у детей старше 5 лет, независимо от клинической формы, дерматоз продолжается и во взрослом возрасте.

Более торпидным течением отличается везикулезно-буллезная форма дерматита Дюринга у детей, если заболевание возникло в возрасте 12–15 лет.

Поражение слизистых оболочек встречается у 10 % больных и проявляется в виде единичных пузырьков и эрозий, которые не причиняют заметного дискомфорта. Продолжительность болезни составляет от нескольких недель до 29 лет. Заболевание протекает в виде вспышек, их характер и длительность непостоянны. Средняя продолжительность вспышки составляет около 3 месяцев. В течение каждой вспышки бывает 2–3 атаки появления новых высыпаний. Самопроизвольное излечение наступает у 11 % больных.

У больных дерматитом Дюринга нередко выявляется желудочно-кишечная патология, гломерулонефрит и нарушение всасывания в тонком кишечнике

вследствие развития атрофии ворсинчатого аппарата слизистой. Иногда заболевание сопровождается развитием гипопропротеинемии, гиперглобулинемии, гипокальциемии, гиперкалиемии, повышением уровня натрия хлорида в сыворотке крови, гиперхолистеринемией.

Для выяснения повышенной чувствительности к йоду проводят пробу Ядассона. Она известна в двух модификациях: наочно и внутрь. На 1 см² видимо здоровой кожи внутренней поверхности предплечья под компресс на 24 часа накладывают мазь с 50%-ным йодидом калия. Если на месте наложения мази появляются эритема, везикулы или папулы, проба считается положительной. При отрицательном результате кожной пробы назначают внутрь 2–3 столовые ложки 3–5%-ного раствора калия йодида. Проба считается положительной при появлении признаков обострения заболевания.

Гистопатология. Гистологическая картина характеризуется субэпидермальным расположением пузырей и пузырьков, развитием микроабсцессов, состоящих из эозинофилов и накоплением фибрина. Дерма отечна. В ней имеются воспалительные инфильтраты, состоящие преимущественно из эозинофилов.

Методом прямой иммунофлюоресценции выявляются фиксация IgA в дермо-эпидермальной зоне или в сосочковом слое дермы.

Диагноз основывается на клинической картине заболевания, результатах гистологического исследования, реакции иммунофлюоресценции, пробы Ядассона и показателях содержания эозинофилов в пузырьной жидкости.

Дифференциальная диагностика. Дифференцировать дерматит Дюринга необходимо от вульгарной пузырчатки, наследственного буллезного эпидермолиза, пемфигоида, многоформной экссудативной эритемы, лекарственной токсидермии, красного плоского лишая.

Таблица 3

Дифференциальная диагностика пузырчатки, дерматоза Дюринга и пемфигоида

Показатели, симптомы	Акантолитическая пузырчатка	Дерматоз Дюринга	Пемфигоид
Возраст	Свыше 40 лет, редко у детей	Все возрастные группы	Чаще пожилой
Пузыри	Небольшие, на невоспаленной коже, с прозрачным содержимым, вялые, легко вскрываются	На эритематозном фоне, различной величины, плотные, напряженные, часто группируются	Чаще на эритематозном основании, различных размеров, напряженные, группировка не характерна
Начало со слизистой оболочки рта	60–80 %	Менее 10 %	около 50 %
Последующее развитие пузырей	Рост по периферии, невыраженная склонность к эпителизации	Нет склонности к периферическому росту, имеется тенденция к эпителизации	Нет склонности к периферическому росту, имеется тенденция к эпителизации
Поражение слизистых	Почти всегда	Редко	Часто
Другие высыпания	Отсутствуют, мономорфизм	Чаще полиморфизм высыпаний	Мономорфизм

Течение	Прогрессирующее	Приступообразное	Хроническое
---------	-----------------	------------------	-------------

Окончание табл. 3

Показатели, симптомы	Акантолитическая пузырчатка	Дерматоз Дюринга	Пемфигоид
Гистология	Пузыри внутри эпидермиса	Субэпидермальные пузыри	Субэпидермальные пузыри
Цитология	Акантолитические клетки (Тцанка)	Эозинофилия, нет клеток Тцанка	Лимфоциты, эозинофилы, гистиоциты
Иммунология (РИФ)	Отложение IgG в области межклеточного вещества кератиноцитов	Отложение IgA в области базальной мембраны	Отложение IgG в области базальной мембраны
Симптом Никольского	Положительный	Отрицательный	Отрицательный
Проба Ядассона с йодидом калия	Отрицательная	Положительная	Отрицательная
Задержка хлоридов	Характерна	Не характерна	Не характерна
Лечение сульфонами	Безуспешное	Успешное	Безуспешное
Прогноз	Чаще неблагоприятный	Относительно благоприятный	Относительно благоприятный

Лечение. Прежде чем приступить к лечению, больные дерматозом Дюринга должны быть обследованы в целях выявления желудочно-кишечной патологии, обратив особое внимание на состояние всасывающей функции кишечника, которая сочетается с атрофией ворсинок и выявляется в 80–95 % случаев. Определенный эффект оказывает диетотерапия, заключающаяся в ограничении потребления соли, исключения из рациона йодированной или фторированной соли, растительных белков — пшеницы, ржи, других злаков, исключении употребления морской рыбы, капусты, сосисок, сарделек и препаратов, содержащих йод. Наиболее эффективными для лечения дерматита Дюринга являются сульфоновые препараты: ДДС или дансон (по 0,05–0,1 г два раза в день), диуцифон (внутри по 0,1 г три раза в день), димоцифон (внутри по 0,1–0,2 г 2 раза в день после еды), назначаемые шестидневными циклами с однодневными перерывами. При отсутствии эффекта ДДС назначают в сочетании с кортикостероидными препаратами в суточной дозе 25–35 мг. Больным показаны сульфаниламиды, антигистаминные, гипосенсибилизирующие препараты: гистаглобулин, иммунокорректоры и витаминотерапия.

Наружно применяют водные растворы анилиновых красок, аэрозоли, примочки с 0,25%-ным раствором нитрата серебра, мази или кремы с антибиотиками или кортикостероидными препаратами.

Прогноз заболевания благоприятный. Герпетиформный дерматит Дюринга протекает доброкачественно, хотя рецидивы его нередко бывают весьма частыми и тяжелыми, с обильными высыпаниями. Заболевание иногда длится многие месяцы и даже годы.

Методы профилактики рецидивов не разработаны. Назначение с профилактической целью ДДС в небольших дозах может приостановить или смягчить рецидив. Следует избегать применения йодистых препаратов. Пища должна быть молочно-растительной и содержать ограниченное количество соли, углеводов, растительных белков, варенных колбасных изделий.

ТЕСТЫ ДЛЯ КОНТРОЛЯ ЗНАНИЙ

1. Укажите слой эпидермиса, в котором идёт образование пузырей при акантолитической пузырчатке.

- а) роговой слой;
- б) зернистый слой;
- в) шиповатый слой;
- г) базальный слой;
- д) блестящий слой.

2. В основе патогенеза при акантолитической пузырчатке лежит:

- а) генетическая предрасположенность;
- б) инфекционный процесс;
- в) нарушение обмена веществ;
- г) нарушение трофики кожи;
- д) аутоиммунитет.

3. Аутоиммунитет при акантолитической пузырчатке направлен против:

- а) базальной мембраны;
- б) межклеточной субстанции кератиноцитов;
- в) цитоплазмы кератиноцитов;
- г) цитоплазмы меланоцитов;
- д) ядерного вещества кератиноцитов.

4. Назовите симптом для подтверждения диагноза вульгарной пузырчатки:

- а) проба Бальцера;
- б) симптом Пospelова;
- в) симптом Никольского;
- г) симптом Пинкуса;
- д) симптом Ядассона.

5. Назовите лабораторное исследование, рекомендуемое для подтверждения диагноза вульгарной пузырчатки:

- а) мазки-отпечатки на акантолитические клетки;
- б) посев содержимого пузыря на флору;
- в) изучение клеточного состава содержимого пузыря;
- г) анализ крови на сахар;
- д) биохимический анализ крови.

6. Укажите медикамент, к которому имеется повышенная чувствительность при герпетиформном дерматите Дюринга (по результатам кожной пробы):

- а) пенициллин;
- б) йодистый калий;
- в) преднизолон;
- г) бисептол;
- д) тиамин.

7. Укажите наиболее эффективные препараты для лечения больных герпетиформным дерматитом Дюринга:

- а) кортикостероидные гормоны;
- б) антибиотики;
- в) цитостатики;
- г) антигистаминные препараты;
- д) препараты сульфонового ряда.

Эталоны ответов: 1 — в, 2 — д, 3 — б, 4 — в, 5 — а, 6 — б, 7 — д.

Глава 8. БОЛЕЗНИ СОЕДИНИТЕЛЬНОЙ ТКАНИ

8.1. КРАСНАЯ ВОЛЧАНКА (*lupus erythematosus*)

Красная волчанка (син.: рубцующий эритематоз) отнесена в группу диффузных болезней соединительной ткани, в развитии которых ведущая роль принадлежит аутоиммунным процессам. В нее отнесены красная волчанка, склеродермия, дерматомиозит, эозинофильный фасциит Шульмана, ревматизм и др.

Впервые заболевание в 1827 г. описал Рей. Название заболевания *lupus erythematosus* в 1852 г. предложил П. Казанава. В 1872 г. Капоши предложил первую классификацию заболевания, согласно которой в зависимости от распространенности патологического процесса, автор выделил дискоидную и диссеминированную формы заболевания.

Доля хронической красной волчанки в общей патологии кожи составляет 0,25–1 %. Заболевание чаще регистрируется в странах с холодным влажным климатом. Женщины более подвержены данной патологии, чем мужчины (8 : 1). Заболевание развивается преимущественно в возрасте 20–40 лет. Чаще болеют блондины, чем брюнеты, белокожие, чем темнокожие.

Классификация. Единой классификации нет. Различают две основные формы болезни кожную и системную.

И. И. Лелис разделил красную волчанку на: дискоидную, промежуточную (хроническая диссеминированная, центробежная эритема Биетта) и системную с острым, подострым и хроническим течением. Другие дерматологи различают хроническую форму красной волчанки, характеризующаяся поражением кожи и слизистой оболочки рта и красной каймы губ и системную, или острую, с поражением внутренних органов. К первой группе отнесены дискоидная красная волчанка, хроническая диссеминированная красная волчанка, центробежная эритема Биетта, глубокая красная волчанка Капоши–Ирганга, ко второй — системная красная волчанка с острым, подострым и хроническим течением.

Этиология и патогенез. В развитии красной волчанки придается значение иммунным нарушениям, вирусной инфекции, генетическим факторам, нейроэндокринным расстройствам и экзогенным воздействиям. Пока конкретный этиологический фактор не установлен. Однако ряд клинических проявлений, как развитие лейко-эритро-тромбоцитопении и определенные закономерности течения болезни сближают со многими заболеваниями с установленной вирусной этиологией.

В настоящее время накоплены косвенные данные о возможности роли хронической вирусной инфекции в развитии красной волчанки. Гипотеза получила развитие в связи с обнаружением при электронной микроскопии в пораженных органах (коже, почках и др.) туборетикулярных структур, расположенных в цитоплазме эндотелиальных клеток, а также в лимфоцитах периферической крови, которые напоминают рибонуклеопротеиновые структуры парамиксовирусов. При системной красной волчанке обнаружены в высоких титрах циркулирую-

щие антитела к вирусам кори, краснухи, парагриппа и другим РНК-вирусам из группы парамиксовирусов. У больных системной красной волчанкой и их родственников выявлены лимфоцитотоксические антитела, являющиеся маркерами персистирующей вирусной инфекции.

Кроме того, у этих больных, родственников и медперсонала работающего с больными выявлены антитела к вирусной двуспиральной РНК. К этому следует добавить, что в крови и моче больных красной волчанкой находили цитотропный фактор, вызывающий цитопатогенный эффект в культурах ткани и появление восстановительной эритемы у куриных эмбрионов, это тоже подтверждает присутствие вируса в организме.

Последнее время вновь повысился интерес к вирусной этиологии заболевания в связи с обнаруженным сходством иммунных нарушений при СКВ и СПИДе. Так, для обоих характерно: лимфоцитопения, сниженность хелперов, снижение цитотоксичности, нарушение функции моноцитов и активация В-лимфоцитарного синтеза, а также увеличение ЦИК, В₂-микроглобулина, кислото-стабильного интерферона, антител к фосфолипидам, наличие ревматоидных факторов и др.

В связи с этим обсуждается феномен гибридизации генома вируса (коревого) с ДНК клеток пораженных органов. Согласно гипотезе В. И. Жданова (1976), в хромосомы пораженных клеток внедряется провирус (группа генов РНК-вируса) кори, которые переписываются в соответствующую им в одностебковую, а затем в двустебковую ДНК. Последняя встраивается в хромосому клетки и информация, заключенная в ней, переписывается в молекулу РНК клетки, взаимодействующую с рибосомами, которые образуют белок. Таким образом, синтез белка в клетке предопределяется провирусом, т. е. он становится вирусным, а не клеточным. Клетки производящие чужеродные вирусные белки, «узнаются» системой иммунитета, при помощи которой организм старается их отторгнуть, т. е. запускается аутоиммунный процесс, характерный для красной волчанки.

Поэтому не случайно для красной волчанки характерно развитие иммунного ответа по отношению к компонентам ядер и цитоплазмы клеток. Характерной чертой СКВ является избыточная продукция антител к нативной (двуспиральной) ДНК. Выявлены аутоантитела к ядерным антигенам (50 % больных), антитела к дезоксирибонуклеопротеину (у 30 % больных), антитела к гистону (у 60 % больных), цитоплазматическим антигенам (40 %), к рибонуклеопротеину (у 30–40 % больных), к лейкоцитам, эритроцитам. Практически у всех больных СКВ обнаруживаются антиядерные антитела, благодаря которым после разрушения ядра в дальнейшем идет образование феноменов волчаночных розеток и волчаночных клеток, обнаруживаемые у 85 % больных СКВ, у 35 % хронической диссеминированной красной волчанкой и у 20–25 % больных при дискоидной красной волчанке. Уровень иммуноглобулинов G, A, M, как правило увеличен, особенно IgG.

Не исключена возможность, что пусковым механизмом аутоиммунитета к компонентам собственных ядер могут быть вирусная инфекция, дефицит соответствующих внутриклеточных ферментов, собственно иммуногенетические нарушения, а также инсоляция, влияние химических факторов, включая лекар-

ства (гидралазин, прокаинамид, изониазид, гризеофульвин, контрацептивы, пенициллин и др.) и др. Патогенетическое значение антинуклеарных антител состоит в их способности формировать ЦИК, которые, откладываясь в структурах различных органов, в т. ч. и в коже (базальная мембрана), могут вызвать их поражения.

Гиперпродукция антиядерных антител обусловлена избыточной активностью В-лимфоцитов, связанной с нарушением иммунорегуляторных механизмов. При СКВ установлены нарушения как супрессорной, так и хелперной Т-клеточной регуляции, ослабленная продукция интерлейкина-2 или экспрессия рецепторов интерлейкинов-2 и -1.

Применительно к СКВ, установлено, что семейная распространенность во много раз выше популяционной, конкордантность достигает 50 %, а содержание антиядерных антител и гипергаммаглобулинемия выявляется более чем у $2/3$. Наблюдается также связь СКВ с генетически детерминированным низким ацетилированием лекарств, дефицитом C_2 -компонента комплемента.

Многочисленными исследованиями показана ассоциация между носительством определенных HLA-антигенов и СКВ. При СКВ чаще, чем в контроле, встречаются антигены HLA A-11, B-7, B-35, а также DR₂ и DR-3, отмечается некоторое снижение содержания DR-7.

Что касается непереносимости лекарств, вакцин, фотосенсибилизации, установления менструального цикла, беременности, аборта, нервных стрессов, фокальной инфекции и др., то они рассматриваются как факторы, провоцирующие болезнь или ее обострение. Из нейроэндокринных нарушений основное значение придается гиперэстрогении и гипофункции коры надпочечников. Среди факторов внешней среды, провоцирующих развитие СКВ, общепризнанными являются избыточная инсоляция, охлаждение, особенно психические травмы, стрессовые ситуации, физические перегрузки.

Гистопатология. Явления фолликулярного гиперкератоза, акантоз, вакуолярная дегенерация клеток базального слоя, периваскулярная инфильтрация из лимфоцитов, гистиоцитов и плазматических клеток, атрофические изменения, фибриноидное перерождение соединительной ткани.

Клиническое течение красной волчанки.

Дискоидная красная волчанка. Начинается заболевание с появления 1–2 розовых, розово-красных слегка выступающих над окружающей кожей, пятен или бляшек. Они чаще всего округлой или овальной формы, четко отграничены от окружающей здоровой кожи. Затем пятна могут увеличиваться в размерах, инфильтрироваться и покрываться в центральной зоне плотно сидящими беловатыми или серовато-желтыми чешуйками. В дальнейшем в центральной части очага развивается рубцовая атрофия. В длительно существующем очаге отчетливо различают три зоны: центральную (атрофическую — рубцовая атрофия кожи), далее — гиперкератотическую (фолликулярный гиперкератоз) и снаружи эритематозный ободок, окаймляющий очаг.

После удаления роговых чешуек на нижней их поверхности можно видеть через лупу роговые шипики (фолликулярный гиперкератоз, симптом каблучка дамской туфельки), которые входят в устья волосяных фолликулитов и таким

образом прочно связываются с подлежащей кожей. Попытка удаления чешуек из очага или только поскабливание по его поверхности ногтем почти всегда сопровождаются болевыми ощущениями (симптом Бенъе–Мещерского).

По отхождению роговых чешуек в центральной части очага кожа бледнеет, несколько западает и напоминает поверхностный, гладкий, слегка блестящий рубец.

У части больных очаг поражения напоминает внешне «летающую бабочку» (тело ее расположено на коже носа, крылья на коже щек, прилегающей к основанию носа).

Наряду с типичными формами дискоидной красной волчанки, выделены ее разновидности, в основе которых лежит степень выраженности того или иного симптома: гиперкератотическая, папилломатозная (ворсинчатая поверхность), бородавчатая; пигментная (темно-коричневый цвет), себорейная (волосыны фолликулы расширены и заполнены рыхлыми чешуйками); опухолевидная (синюшно-красные сильно возвышающиеся очаги с отечными четко очерченными краями, слабовыраженным гиперкератозом и атрофией); телеангиэктатическая и геморрагическая.

Локализация: щеки (33 %), спинка носа (48 %), ушные раковины (22 %), лоб (16 %), в области роста бровей, кожи волосистой части головы (10 %), красная кайма губ, обычно нижняя (12,5 %), слизистая оболочка рта (7 %). Известны более редкие локализации: на груди, спине, плечах, слизистой гениталий.

Хроническая диссеминированная красная волчанка. Эта клиническая форма дерматоза характеризуется множественными очагами поражения, расположенными на открытых и закрытых участках кожного покрова, почти идентичными эритематозным бляшкам при дискоидной форме. Однако они обычно меньше и в них отсутствует заметная инфильтрация. Гиперкератотические наслоения чаще пластинчатые. У ряда больных высыпания представлены неостровоспалительными эритематозными пятнами без инфильтрации, с менее четкими границами, с едва заметным гиперкератозом при разрешении процесса не все очаги выходят на рубцовую атрофию.

Диссеминированная красная волчанка нередко сопровождается (до 5 % больных) небольшим повышением температуры тела, некоторым увеличением СОЭ, нерезкой лейкопенией, относительным нарастанием глобулинов в сыворотке, слабо выраженной нестойкой болью в суставах, которые могут иногда предшествовать кожным высыпаниям, почти у всех больных с этой формой выявляются очаги хронической инфекции. Диссеминированная форма нередко (особенно у молодых женщин) может перейти в системную красную волчанку.

Центрбежная эритема Биетта она составляет 5,2–11 % по отношению ко всем формам красной волчанки. Характеризуется появлением, как правило, больших розово-красных, или бледно-розовых пятен, возникающих в основном на щеках и над углом нижней челюсти, на голени, реже на носу. Границы менее четкие, чем при дискоидной форме. Иногда на поверхности эритематозных пятен обнаруживают скудное отрубевидное шелушение, реже — точечные геморрагии.

Центробежная эритема менее стойкая форма, чем дискоидная. Однако она нередко, особенно у молодых женщин, трансформируется в острую или подострую форму системной красной волчанки.

Глубокая красная волчанка Kaposi–Irgang. Заболевание характеризуется одновременным наличием типичных очагов поражения кожи, присущих дискоидной красной волчанке, и узлов в подкожно-жировой клетчатке, кожа над которыми большей частью не изменена. Ряд авторов рассматривают эту форму заболевания как сочетание глубоких саркоидов Дарье–Русси и дискоидной красной волчанки.

8.1.1. Системная красная волчанка

Протекает как тяжелое общее заболевание. Болезнь часто начинается после родов, абортов, избыточной инсоляции с рецидивирующего артрита, лихорадки, недомогания, кожных высыпаний, быстрого похудения. У половины больных патологический процесс начинается с артрита и артралгий, у $\frac{1}{3}$ больных — с поражения кожи, которое у 10–15 % больных может отсутствовать. Часто поражаются коленные, голеностопные суставы, суставы кистей, возможно развитие тендовагинитов. Поражение кожи носит более разнообразный характер по сравнению с хроническими формами красной волчанки. Они проявляются клиникой дискоидной красной волчанки, центробежной эритемы Биетта, люпусейлитом, ливедо, в виде диффузной алопеции, васкулитов, диссеминированных отечных пятен, капилляритов кончиков пальцев; папулонекротическими высыпаниями, пурпурой, эрозиями на слизистой оболочках, ознобышами пальцев,

кератодермиями, ониходистрофиями, буллезными высыпаниями, телеангиэктазиями, пигментациями, общей сухостью кожи (ксеродермия) и др.

В результате прогрессирующего течения развиваются изменения в различных органах: миозит с миалгиями, полисерозиты (сухой или выпотной плеврит, перикардит, перитонит), люпус-кардит, люпус-пневмонит, люпус-нефрит (очаговый, диффузный, нефротический синдром), полиневриты, цереброваскулиты с нарушением психики, астеновегетативный синдром, синдром Рейно, лейкопения, тромбоцитопения, анемия, лимфаденопатия, спленит и гепатопатия, гипергеммаглобулинемия, протеинурия, увеличение СОЭ. У 70 % больных обнаруживаются феномены: волчаночные клетки и розетки.

В зависимости от остроты симптомов, общего состояния больного, длительности течения различают острую, подострую и хроническую формы системной красной волчанки.

Поражение кожи красной каймы губ возникает на нижней губе у 9 % и верхней — у 4,8 % больных красной волчанкой. Возможно изолированное поражение красной каймы губ.

Выделяют 4 клинические формы волчанки красной каймы: типичную, экссудативно-гиперемическую, эрозивно-язвенную и глубокую форму Капоши–Ирганга.

1. Типичная форма красной каймы губ составляет 46 %. Проявление заболевания возможно без выраженной инфильтрации или в виде ограниченных инфильтрированных очагов. При диффузном поражении красной каймы кожа

приобретает насыщенный красный цвет, умеренно инфильтрируется, покрывается плотно-сидящими бело-серыми чешуйками, при попытке удаления отмечается болезненность и кровотечение. По периферии выявляются очаги помутнения эпителия, иногда процесс сопровождается выраженным гиперкератозом с последующим развитием атрофии.

2. Экссудативно-гиперемическая форма — это форма без клинически выраженной атрофии, она составляет 11 %. Процесс носит диффузный характер, проявляется застойной эритемой и слабовыраженным гиперкератозом. Шелушение происходит тонкими пластинками, на отдельных участках имеются слабая инфильтрация и телеангиэктазии, что придает губе пестрый вид.

3. При эрозивно-язвенной форме (43 %) преобладает поражение нижней губы. Характерно выраженное воспаление с возникновением эрозий, язв, трещин, покрытых серозными, серозно-кровянистыми корками. По периферии очага наблюдаются гиперкератоз в виде чешуек и атрофия.

4. Глубокая форма красной волчанки красной каймы губ встречается редко. Проявляется в виде выступающего узловатого ограниченного образования, на поверхности которого обнаруживаются эритема и гиперкератоз. Диагноз подтверждается наличием типичных очагов на красной кайме и коже и результатами противомаларийной терапии. Красная волчанка красной каймы губ является причиной возникновения вторичного glandулярного хейлита, который разрешается после излечения красной волчанки. Очаги типичной красной волчанки в лучах лампы Вуда светятся снежно-голубоватым или снежно-белым цветом.

Красная волчанка слизистых оболочек. Выделяют три клинические формы красной волчанки слизистых оболочек: типичную, экссудативно-гиперемическую и эрозивно-язвенную.

1. Для типичной красной волчанки слизистых оболочек полости рта характерно наличие одного или нескольких резко ограниченных воспалительных очагов красного или красновато-фиолетового цвета, с чуть возвышающимися краями и слегка запавшим центром. При пальпации ощущается уплотнение в основании. В центре часто наблюдается гладкая синевато-красная атрофированная поверхность, покрытая многочисленными белыми или синевато-белыми нежными точками и полосками, которые располагаются в виде частокола и иногда — телеангиэктазии. В старых очагах имеются белые, иногда звездчатые полоски, чаще в периферической зоне. Может развиваться резкий гиперкератоз, при этом по периферии очагов образуются опаловые или беловато-перламутровые наложения, придающие сходство с КПЛ, при разрешении очагов поражения остается рубцовая атрофия.

В мазках-отпечатках в люминесцентном микроскопе видны безъядерные ороговевшие клетки эпителия желто-оранжевого или оранжево-красного цвета.

2. Экссудативно-гиперемическая форма характеризуется яркой гиперемией, резко выраженным отеком и незначительным гиперкератозом в виде полосок и точек.

3. Эрозивно-язвенная форма. На фоне экссудативно-гиперемической формы возникают одна или несколько болезненных эрозий или язв. Величина и форма их различна и они покрыты плотным фибринозным налетом, при попытке

снять его появляется кровоточивость. Нередко вокруг эрозий на фоне эритемы видна радиарно расходящаяся беловатая полосовидная исчерченность. По периферии очага явления ороговения усиливаются, и образуется слегка возвышающийся кератотический бордюр, состоящий из отдельных тесно прилегающих друг к другу точек и полосок, располагающихся в виде частокола. В лучах Вуда в очагах наблюдают мутно-белое свечение в виде полосок и точек.

Красная волчанка у детей встречается редко. На долю детей среди больных системной красной волчанкой приходится 10 %. У новорожденных заболевание характеризуется проходящей эритематозной сыпью на коже, признаками системности, гематологическими нарушениями, частичной или полной блокадой сердца. В возрасте до 10 лет у мальчиков чаще возникает хроническая красная волчанка (с преобладанием центробежной эритемы Биетта), у девочек — системная и дискоидная красная волчанка. При диссеминированной хронической и системной красной волчанке у детей возникают в большом количестве застойно-эритематозные пятна более яркие, сочные с серозно-геморрагическими корками — на лице и туловище, блеклые и пастозные, напоминающие ознобление очаги — на конечностях.

В очагах поражения большая отечность, яркая гиперемия, слабовыраженная тенденция к образованию гиперкератоза и атрофии. Течение дерматоза более агрессивное, чем у взрослых, более частая трансформация кожной формы в системную, более раннее проявление и острое течение висцеропатий (нефриты, полисерозиты, кардит), более частые сбои в деятельности нейроэндокринной системы и нарушения метаболизма.

Красная волчанка у лиц пожилого возраста возникает значительно реже. Пожилые люди среди больных красной волчанкой составляют 2–5 %. Из клинических форм заболевания преобладает дискоидная красная волчанка. У пожилых людей отмечено более доброкачественное течение системной красной волчанки.

Патоморфология. В эпидермисе наблюдаются явления гиперкератоза, особенно в устьях волосяных фолликулов, паракератоз, акантоз, вакуольная дегенерация клеток базального слоя. В дерме — периваскулярная инфильтрация, состоящая из лимфоцитов, гистиоцитов и плазматических клеток, атрофические изменения, фибриноидное перерождение соединительной ткани.

Осложнения. Изредка возможно перерождение очагов красной волчанки, в основном локализирующихся на крайней кайме губ, в рак. Очень редко отмечается трансформация красной волчанки в саркому. Возможно осложнение рожистым воспалением. Под влиянием неблагоприятных факторов возможна трансформация хронических форм красной волчанки в системную. Несколько чаще это характерно для хронической диссеминированной красной волчанки и центробежной эритемы Биетта.

Диагностика. Диагностика заболевания базируется на данных анамнеза, дерматологических симптомах, результатах патогистологического исследования кожи, исследованиях иммунного статуса (угнетение клеточного и активация гуморального звеньев иммунитета), на выявлении антител к нативной ДНК (высокоспецифичный тест при системной красной волчанке), на результатах постановки прямой РИФ с препаратами, приготовленными с пораженной кожи,

при рассмотрении которых в люминесцентном микроскопе определяется свечение дермоэпидермальной границы на анти-IgG и на анти-IgM. В первом случае свечение интенсивное непривычное, во втором — в виде глыбок. Также проводится исследование крови на наличие LE-клеток.

Дифференциальная диагностика. Красную волчанку следует дифференцировать от туберкулезной волчанки (первичный элемент бугорок размером 2–4 мм в диаметре, розово-красного цвета, иногда с желтоватым оттенком, тестоватой консистенцией, с положительными феноменами «яблочного желе» и пуговчатого зонда, с исходом в рубцовую атрофию или рубец, появление свежих бугорков на рубцово измененной коже); себорейной экземы (одиночные или множественные эритематозно-шелушающиеся очаги неправильных очертаний с довольно четкими границами, сопровождающиеся сильным зудом); псориаза (первичный морфологический элемент — полусферическая папула с наклоном к периферическому росту, розово-красного цвета, покрытая серебристо-белыми чешуйками, размером 2–5 мм в диаметре, положительные феномены псориатической триады); демодикоза (локализация — щеки, подбородок, лоб; разлитая мелкопластинчатошелушающаяся эритема; или мелкие конической формы папулезные элементы, везикулы, пустулы, обычно не сопровождаемые субъективными ощущениями; при микроскопии материала, взятого из очагов поражения, обнаруживается клещ железница); розовых угрей (локализация — лицо, нос, лоб; начинается с появления эритемы розово-красного цвета с размытыми краями с последующим возникновением папул с пустулой на верхушке и развитием телеангиэктазий); ограниченной склеродермии (начинается с появления кратковременно существующей отежной эритемы, с развитием в последующем уплотнения, склероза кожи очаг приобретает цвет слоновой кости, и спустя много лет наступает завершающая стадия заболевания — рубцовая атрофия); фотодерматита (локализация — открытые участки кожного покрова; проявляется в виде зудящих, эритематозно-папулезных, шелушащихся очагов неправильных очертаний с умеренно выраженной инфильтрацией, с повышенной фоточувствительностью и развитием лихенизации; течение хроническое с преимущественным обострением в периоды интенсивного ультрафиолетового излучения) и кожного лейшманиоза антропонозного (необходимо пребывание в эндемичной зоне по лейшманиозу; инкубационный период составляет от 2 мес. до 1 года; в развитии заболевания выделяют три стадии: стадию бугорка, длящуюся от 2 мес. до 1 года и более, стадию язвы с тестоватым инфильтратом в основании и стадию рубцевания, длящуюся в течение года; на стадии бугорка и изъязвления выявляют возбудителя — лейшмания; положительный аллергологический тест Монтенегро).

Лечение. Больные красной волчанкой нуждаются в углубленном обследовании и исследовании иммунного статуса. Лечение больных красной волчанкой должно быть комплексным, адекватным форме и активности процесса, индивидуальным особенностям организма, его реактивности и иммунному статусу. Выявленную сопутствующую патологию следует санировать, а иммунные нарушения нуждаются в соответствующей коррекции.

Основными в терапии красной волчанки являются хинолиновые препараты (делагил, плаквенил, резохин, хингамин, хлорохин), обладающие фотозащитны-

ми свойствами, предупреждают полимеризацию ДНК и РНК, подавляющие образование аутоантител и иммунных комплексов, трансформацию лимфоцитов. Впервые лечение хронической красной волчанки синтетическими противомаларийными препаратами было предложено акад. А. Я. Прокопчуком в 1940 г. Противовоспалительное действие их основано на подавлении реакций гидролитических ферментов, стабилизации лизосом, антигистаминном эффекте, блокировании хемотаксиса и устранении нарушений статуса простагландинов. Аминохинолиновые препараты применяют по 1 таблетке (делагил — 0,25; плаквенил — 0,2) утром и вечером 5 или 10-дневными циклами с трехдневным перерывом в течение нескольких месяцев (курсовая доза обычно составляет 20–25 г). При центробежной эритеме Биетта и глубокой красной волчанке предпочтение отдается пресоцилу (делагил — 0,04 г; преднизолон — 0,00075 г; ацетилсалициловая кислота — 0,2 г). Препарат начинают применять с 6 таблеток в день, снижая суточную дозу на 1 таблетку через каждые 5 дней.

Препараты этой группы могут явиться причиной развития побочных эффектов: нарушения сна, шума в ушах, головной боли, головокружения, диспепсических явлений, кардиалгии, лейкопении, депигментации волос, токсидермии, нарушения аккомодации, помутнения роговицы и др.

Переносимость и эффективность хинолиновых препаратов повышается при одновременном назначении витаминов (аевит по 1 капсуле 2 раза в день после еды, 1 мес.; никотиновая кислота по 0,05–0,1 г после еды 3 раза в день, 1 мес. или ксантинол никотинат по 0,15 г 3 раза в день после еды, 1 мес.; пиридоксальфосфат внутрь по 0,02 г 3 раза в день, 1 мес.; тиамингидрохлорид внутрь по 0,015 г 3 раза в день после еды 1 мес.; пантотенат кальция по 0,1 г внутрь 3 раза в день; витамин С по 0,25–0,3 г 3 раза в день после еды, 1 мес.; рибофлавинмононуклеотид внутрь по 0,01–0,015 г 3 раза в день, 1 мес.).

С целью нормализации соотношения циклических мононуклеотидов рекомендуется прием кавинтона по 1–2 таблетки 3 раза в день в течение 1 мес. или внутривенное введение по 4–10 мл 2,4%-ного раствора эуфиллина, 1 раз в сутки в течение 10 дней с одновременным применением теофиллина в свечах по 0,2 г на ночь в течение 15 дней или дибазола по 0,005 внутрь 2 раза в день, 10 дней. Ввиду выявленных нарушений в липидном обмене рекомендуется внутривенное введение по 5 мл эссенциале в течение 20–25 дней.

При нарушениях иммунного статуса, которые довольно часто выявляются при красной волчанке, показаны иммунокорректирующие средства до или во время приема аминохинолиновых препаратов. В качестве средств, воздействующих на иммунную систему, могут быть использованы левамизол (по 0,15 г через день, цикл три приема, на курс 4 цикла с интервалами 2–5 дней), Т-акти-вин (по 1 мл под кожу 1, 3, 6, 13, 20 день) тималин (по 10 мг внутримышечно, в течение 10–20 дней), леакадин (по 0,1 г внутривенно ежедневно, 10 дней; 2–3 цикла на курс с интервалом 6 дней); приводит к нормализации Т-лимфоцитов и их субпопуляций).

Исходя из вирусной природы заболевания, возлагаются надежды на получение положительных результатов от применения противовирусных препаратов. Так, отмечено позитивное действие на течение заболевания интерферона по

1200 ЕД на ингаляцию, на курс 10–15 процедур. Последнее время за рубежом для лечения красной волчанки рекомендуют ароматические ретиноиды (тигазон или неотигазон). Начальная доза, рассчитанная на 2 недели, определяется 1 мг/кг массы тела, следующие 2 недели препарат назначают 0,5 мг/кг и последующие 4–8 недель — по 0,25 мг/кг.

Основными средствами для лечения системной красной волчанки являются кортикостероиды (преднизолон, полькортолон, дексаметазон и др.), которые иногда используется для лечения хронических форм дерматоза, отличающихся торпидностью течения. Суточная доза препарата зависит от остроты активности патологического процесса. Начальная доза составляет 0,5–1 мг/кг массы тела с последующим постепенным (по 2,5 мг преднизолона, не чаще чем 2–3 нед.) снижением суточной дозы.

В отдельных случаях единственным методом, который может купировать патологический процесс, является пульс-терапия. Она заключается во введении внутривенно-капельно преднизолона в дозе 1000 мг на 500 мл изотонического раствора глюкозы 1 раз в сутки в сочетании с назначением внутрь индивидуально подобранной дозы кортикостероидных гормонов (60–120 мг преднизолона в сутки). Такое лечение проводят в течение 3 дней, после чего в дополнение назначают цитостатики (азитиоприн по 50 мг 2–3 раза в день или циклофосфан по 2–3 мг/сутки) до полной или неполной клинико-лабораторной ремиссии с последующим медленным снижением дозы кортикостероидов и иммуносупрессивных препаратов до поддерживающей.

Обнадёживающие результаты лечения больных системной красной волчанкой получены при назначении циклоспорина А в суточной дозе 3–5 мг/кг массы тела с последующим постепенным ее снижением. Помимо кортикостероидов и цитостатиков рекомендуется, особенно при люпус-нефрите, гепарин, улучшающий микроциркуляцию, снижающий сосудистую проницаемость и активность компонента.

С целью элиминации аутоантигенов, аутоантител, циркулирующих иммунных комплексов и токсических веществ показано проведение больным красной волчанкой экстракорпоральной гемосорбции и плазмафереза, а также инфузионной терапии.

Больным с выраженной фотосенсибилизацией и повышенным содержанием уropорфиринов в крови и моче показано проводить энтеросорбцию, используя для этой цели энтеродез (внутри по 5 г 2–3 раза в сутки, 7–10 дней), холестирамин (внутри по 3–5 г в сутки, 10 дней) и др.

Наружная терапия при красной волчанке имеет вспомогательное значение. Наиболее эффективны мази и кремы, содержащие кортикостероиды (локоид, латикорт, адвантан, целестодерм, элоком, флуцинар, фторокорт, преднизолоновая мазь и др.). Ограниченные очаги поражения можно обколоть гидрокортизоновой суспензией, 5%-ным или 10%-ным раствором хингамина и провести криотерапию жидким азотом. Больные должны постоянно соблюдать профилактический режим: избегать пребывания на солнце, ветру, морозе, перед выходом из дома смазывать открытые участки кожного покрова фотозащитными кремами или мазями (0,05%-ная меланиновая мазь, «Луч», «Щит», 10%-ная салоловая мазь,

фогем, фенкортозол и др.). В солнечные дни необходимо пользоваться широкополыми шляпами или зонтиком.

Прогноз при хронической красной волчанке зависит от соблюдения больным лечебно-охранительного режима, пользования фотозащитными средствами, правильного трудоустройства больного. Прогноз при системной красной волчанке сомнительный.

8.2. СКЛЕРОДЕРМИЯ (sclerodermia)

Склеродермия — хроническое недостаточно ясной этиологии заболевание, в развитии которого важная роль принадлежит аутоиммунным процессам. Оно характеризуется системным прогрессирующим поражением соединительной ткани с преобладанием фиброзно-склеротических сосудистых нарушений, вазоспастическими изменениями, развивающимися преимущественно в коже и подкожной клетчатке; значительно реже в патологический процесс вовлекаются внутренние органы и системы. Термин склеродермия впервые предложен Е. Гентраком в 1847 г.

Распространенность заболевания составляет 32–45 случаев на 100 тыс. населения. В общей структуре дерматологической заболеваемости на долю склеродермии приходится 0,3 %. За последние десятилетия отмечается учащение регистрации случаев заболевания. Болеют чаще женщины, чем мужчины (3:1), в возрасте 20–50 лет. Однако нередко развитие заболевания возможно в детском и пожилом возрасте.

Этиология и патогенез. Этиология заболевания недостаточно ясна. Имеющиеся данные позволяют предполагать вирусную этиологию заболевания. В пользу вирусной теории свидетельствует обнаружение «ядерных» телец в клетках эпидермиса, дермы, мышц, эндотелия, сосудов, выявляемых при заболеваниях с доказанной вирусной этиологией, туборетикулярных структур в перинуклеарном пространстве и высокий уровень противокоревых антител. Однако вирус пока не выделен.

Гипотеза о роли генетических факторов основывается на наличии семейных случаев склеродермии. На это могут указывать наличие заболевания у одного из родителей и у детей, у монозиготных близнецов, иммунные нарушения и изменения спектра аминокислот у здоровых родственников больного, отличающихся от таковых самого больного только количественно, положительные ассоциации с антигенами гистосовместимости. В патогенезе склеродермии важная роль принадлежит иммунным, обменным и сосудистым нарушениям.

Установлены разнообразные изменения иммунного статуса, особенно у больных системной склеродермией, выражающиеся в снижении количества Т-лимфоцитов, супрессорной и киллерной активности, при неизменной хелперной, повышении уровня В-лимфоцитов, иммуноглобулинов всех классов, антинуклеарных аутоантител и ЦИК.

Основной механизм развития склеродермий лежит в нарушении синтеза и обмена коллагена, подтверждение повышенной активностью фибробластов в культуре ткани, увеличенной продукцией коллагена, увеличением оксипролина

в сыворотке крови и экскреции его с мочой, изменении соотношения растворимой и нерастворимой фракций коллагена и повышении активности фермента протоколлаген-пролингидроксилазы в дерме.

В основе ряда клинических симптомов лежат изменения микроциркуляции, что сопровождается нарушением кровоснабжения, метаболизма органов, тканей, а также изменением свойств крови.

Сосудистые изменения касаются преимущественно мелких артерий, артериол и капилляров и сопровождаются пролиферацией и деструкцией эндотелия, утолщением интимы, фибриноидными изменениями, склером сосудистой стенки, сужением просвета мелких сосудов вплоть до облитерации, нарушением проницаемости и кровотока, деформацией капиллярной сети с образованием безсосудистых полей. Перечисленные нарушения могут реализоваться синдромом Рейно, трофическими и некротическими изменениями.

Определенное значение в развитии склеродермии, по-видимому, принадлежит функциональным нарушениям ЦЖ. Известны случаи возникновения заболевания после стресса, травм головного мозга и патологии ЦНС, а также выявление у больных склеродермией вегетативно-сосудистых и вегетативно-трофических синдромов. Существует связь склеродермии с функциональным состоянием желез внутренней секреции. Об этом свидетельствует начало заболевания после родов, аборт, в климактерическом периоде, наличие эстрогенной недостаточности (у 50 % женщин, больных склеродермией) и выявленные нарушения метаболизма прогестерона. По мнению отдельных исследователей, развитие склеродермии могут провоцировать физические травмы, переохлаждение, инсоляция, медикаменты, прививки, вакцинотерапия и др. факторы.

Классификация. Различают ограниченную и системную склеродермию. К ограниченной склеродермии относятся: бляшечная, лентовидная, полосовидная склеродермия, идиопатическая атрофодермия Пазини–Пьерини, прогрессирующая гемиатрофия лица, болезнь белых пятен, склероатрофический лишай и др., при которых патологический процесс ограничивается в основном поражением кожи и значительно реже — слизистых оболочек.

При системной склеродермии с острым, подострым и хроническим течением кроме кожи и слизистых оболочек поражаются внутренние органы и опорно-двигательный аппарат. В зависимости от характера поражения, локализации и распространенности патологического процесса, выделяют несколько клинических вариантов системной склеродермии: акросклероз, склеродактилия, геми-склеродермия, диффузно-генерализованный тип, синдром Тибьержи–Вейссенбаха, синдром CREST.

8.2.1. Ограниченная склеродермия

Ограниченная форма склеродермии протекает преимущественно хронически, изредка остро. В последнем случае в течение нескольких месяцев может развиваться распространенная или диссеминированная форма склеродермии, которая в дальнейшем приобретает хроническое течение.

Наиболее активно склеродермический процесс протекает в первые три года заболевания. При комплексной терапии прогрессирование процесса обычно прекращается, хотя в ряде случаев в дальнейшем под влиянием неблагоприятных

факторов (особенно инфекционных заболеваний) могут появляться новые очаги. Склеродермия может появиться и одним очагом. После его разрешения может наступить длительная ремиссия. Иногда заболевание протекает волнообразно (периодически появляются новые очаги поражения), что приводит к развитию диссеминированного или распространенного процесса.

Бляшечная склеродермия. Характеризуется образованием на боковой поверхности туловища, спине, пояснице, проксимальных отделах конечностей одного или нескольких пятен различной величины (от 1 до 20 см в диаметре и более), овальной или неправильной формы, розового цвета с различными оттенками (лиловый, сиреневый). Пятна постепенно увеличиваются в размерах и через несколько недель в их центральной части развиваются склеротические изменения. Образуется гладкая плотная, как картон, блестящая, цвета слоновой кости бляшка, несколько выступающая над уровнем окружающей кожи. На периферии бляшки имеется фиолетового цвета зона в форме кольца. Сформировавшаяся бляшка медленно увеличивается в размерах. На ней могут образовываться участки пигментации и телеангиэктазии. Через несколько лет очаг поражения рассасывается и подвергается атрофии, оставляя слегка пигментированное западение кожи. Атрофированная кожа, напоминающая смятую папиросную бумагу, легко собирается в складку. Крайне редко на поверхности бляшек возникают пузыри с геморрагическим содержимым или участки поверхностного изъязвления (буллезно-геморрагическая форма).

В зоне склеродермических бляшек выпадают волосы и снижается секреция сальных и потовых желез. Чувствительность в очаге снижена, возможны парестезии.

Прогрессирующая гемиатрофия лица Ромберга. Представляет одну из своеобразных форм ограниченной склеродермии. Она сопровождается атрофией дермы, подкожно-жировой клетчатки, жевательных, мимических мышц, хрящевой и костной ткани одной половины лица. Встречается реже, чем бляшечная склеродермия. Обычно возникает в детском возрасте и чаще у девочек.

Лентовидная, или полосовидная, склеродермия. Начинается с поражения кожи волосистой части головы, часто с переходом на кожу лба, носа. Отличается линейной формой очагов поражения кожи, что придает им сходство с рубцом после удара саблей, и вовлечением в патологический процесс подлежащих тканей (подкожной клетчатки, мышц). Очаги склеродермии располагаются вдоль одной из конечностей, иногда по ходу нервов или циркулярно опоясывая туловище, конечность, половой член.

Болезнь белых пятен, или пятнистая склеродермия. Характеризуется появлением небольших пятен размером 2–6 мм в диаметре, снежно-белого цвета, округлой или полигональной формы, иногда окруженных сиренево-розовой каймой, в последующем буреющей. Пятна нередко располагаются группами, могут сливаться, образуя крупные очаги фестончатых очертаний размером до 10 см в диаметре. Через несколько лет на месте пятен развивается атрофия кожи. Высыпания локализуются на шее, верхней части груди или спины, реже на конечностях.

Поверхностная склеродермия, или идиопатическая атрофодермия Пазини–Пьерини. Проявляется образованием на коже туловища, реже плеч, спины, бёдер блекло-цианотичных, коричневато-красных очагов в виде слегка запавшей, атрофичной кожи. В очагах просвечиваются мелкие венозные сосудики. Обычно пятна несколько пигментированы. Вначале очаги почти округлые или овальные, постепенно расширяются, могут сливаться, в результате чего возникают обширные участки с едва заметной поверхностной атрофией. Чаще болеют женщины, иногда дети.

Склероатрофический лихен. Заболевание объединяет различные клинические варианты поверхностной склеродермии, для которой характерно появление на шее, плечах, туловище, конечностях и других участках кожи, слизистых оболочках мелких (1–5 мм) пятен, сливающихся в бляшки различных размеров, округлых или фестончатых очертаний. Поверхность их шероховатая, напоминает измятый пергамент фарфорово-белого цвета с гиперкератотическими фолликулярными пробками грязно-серого цвета. Вокруг пятен или бляшек иногда обнаруживается узкий лиловый ободок. При разрешении очагов поражения остается рубцовая атрофия кожи.

8.2.2. Системная (диффузная) склеродермия

Развитию клиники системной склеродермии нередко предшествует действие провоцирующих факторов: обострение хронических очагов гнойной инфекции, острые инфекционные заболевания, переохлаждение, нервно-психические травмы. У части больных возникают продромальные явления, проявляющиеся

в виде недомогания, снижения аппетита, плохого сна, повышения чувствительности к холоду, парестезий (чувство ползания мурашек), онемения пальцев рук, головной боли, мышечной боли в ночное время, периодического субфебрилитета, преходящей эритемы и гипергидроза. У 60–80 % больных наблюдается развитие синдрома Рейно. Среди ранних проявлений системной склеродермии на первом месте по частоте стоит дерматологический синдром. Реже дерматоз начинается с поражения суставов и крайне редко — с поражения внутренних органов.

Общим для всех клинических разновидностей системной склеродермии является разлитой характер кожных изменений без четко выраженных очертаний. Первая стадия поражения кожи представлена диффузным плотным отеком, сохраняющемся на протяжении нескольких недель. После надавливания пальцем на отечную кожу, длительное время сохраняется ямка. Наиболее рельефно стадия отека кожи проявляется в области кистей и лица. Цвет пораженной кожи у части больных не изменяется или кожа приобретает беловато-желтую окраску, реже синюшно-красную окраску. Рисунок кожи сглаживается, поверхность ее блестящая.

Вторая стадия характеризуется развитием индурации и склероза. Она более продолжительная по сравнению со стадией отека. Иногда она может длиться многие годы. Кожа становится плотной, не собирается в складку. Рисунок ее полностью исчезает. Уплотнение кожи постепенно усиливается до деревянистой или хрящевой плотности, при надавливании на очаг поражения ямка не образуется. Поверхность пораженной кожи становится сухой (в связи со снижением

функции сальных желез), уменьшается потоотделение (вплоть до полного прекращения), нарушается тактильная чувствительность, снижается ее температура, выпадает пушковый волос. Измененная кожа несколько возвышается, окраска ее приобретает желто-бурый оттенок, напоминая цвет воска или слоновой кости. Одновременно появляются очаги гипо- и гиперпигментации. Дальнейшее развитие процесса сопровождается постепенным распространением на более глубокие слои кожи, подкожно-жировой клетчатки и подлежащие ткани.

Наконец, спустя многие годы, формируется третья стадия заболевания — атрофия не только кожи, но и мягких тканей. Склерозированная кожа и подлежащие ткани натянуты и плотно прилегают к костям. Объем движений в суставах значительно сокращается. Волосы постепенно выпадают, ногти истончаются, а затем отделяется от ногтевого ложа. Лицо приобретает маскообразный вид: складки сглаживаются, мимические движения отсутствуют, губы истончаются и вокруг них образуются радиальные глубокие складки, похожие на полустянутый кисет, рот не закрывается, язык не высовывается из-за края зубов, веки часто не смыкаются, нос истончается, кожа крыльев носа становится гладкой, натянутой, блестящей.

Ушные раковины заметно атрофируются, истончаются. В последствии поражение может распространяться на весь кожный покров. Склерозированная кожа и подлежащие ткани натянуты, плотно прилегают к костям, объем движений в суставах значительно сокращается. В этот период трофические расстройства особенно выражены — выпадают волосы, истончаются ногти, нарушается секреция кожных желез, образуются трофические язвочки. В процесс вовлекаются слизистые рта, дыхательных путей, желудочно-кишечного тракта.

В зависимости от характера поражения кожи, локализации и распространенности процесса можно выделить следующие варианты диффузной склеродермий: склеродактилия, акросклероз, диффузно-генерализованный тип, синдром Тибьержи–Вейсенбаха и синдром CRST.

Склеродактилия. Патологический процесс локализуется в области пальцев рук. Начинается процесс с вазомоторных расстройств и характеризуется возникновением акроцианоза или синдрома Рейно. В дальнейшем стадия плотного отека кожи сменяется склерозом. В этот период кожа становится плотной, натянутой и малоподвижной. Пальцы истончаются, делаются веретенообразными, приобретают младенческий вид (пальцы мадонны). Весьма характерно их полусогнутое состояние ввиду атрофии мышц кистей, преобладание тонуса сгибателей (птичьи когти). Вследствие нарушения кровообращения возникают трофические язвы. Ногти становятся ломкими, появляются трещины, борозды, выпуклости, подногтевой гиперкератоз, вплоть до отторжения, они теряют блеск.

Акросклероз. Характерно вовлечение в патологический процесс кожи конечностей и лица. Вначале поражаются пальцы кистей по типу склеродактилии. Постепенно склеродермические изменения захватывают кожу кистей и предплечий. Лицо приобретает маскообразный вид: кожа плотна и натянута, нос заострен, красная кайма губ истончена, наблюдаются кисетообразные, радиальные складки вокруг ротового отверстия, которое суживается (микростомия). Застывшее выражение лица, лишенное мимики, создает впечатление «бронзового

лица». Напряженная гладкая кожа не собирается в складку, становится восковидно-желтой или перламутровой, нередко пигментированной. Возникают телеангиэктазии и участки дисхромии. Склерозирующий процесс в дальнейшем может захватить кожу шеи, груди и спины. Наиболее отчетливо выражены изменения в области кистей. Кожа достигает консистенции доски, плотно спаяна с подлежащими тканями. Движения в мелких суставах становятся ограниченными, возникают сгибательные контрактуры пальцев, кожа которых приобретает восковидный цвет («муляжные кисти»). Реже поражаются стопы и голени. На подошвах и ладонях появляются очаги гиперкератоза. Снижается секреция сальных и потовых желез, что приводит к развитию сухости, шелушения, выпадения волос, к истончению и деформации ногтей. Обычно множественные трофические язвочки появляются в области концевых фаланг, вблизи мелких суставов.

Акросклероз может сочетаться с признаками синдрома Рейно со значительной болезненностью, панарициями, в тяжелых случаях возможна гангрена с частичной мутиляцией концевых фаланг.

8.2.3. Диффузно-генерализованный тип склеродермии

В результате постепенного распространения склерозирующего процесса диффузная склеродермия в тяжелых случаях может принять универсальный характер. Начальные признаки — синдром Рейно и склеродактилия — отсутствуют или слабо выражены. Редко диффузно-генерализованная форма развивается вследствие слияния увеличивающихся в размерах множественных очагов по типу бляшечной склеродермии. В отличие от акросклероза преимущественно поражается туловище. Лицо и конечности поражаются вторично. Вазомоторные расстройства весьма незначительны.

Пораженная кожа приобретает желтые и бурые тона (цвет старой слоновой кости) с неравномерной пигментацией, создающей впечатление «мраморности». Меланодермия диффузная или сетчатая. Наблюдается гиперпигментация с витилигоподобными пятнами. Кожа уплотнена, малоподвижна, появляются телеангиэктазии, пушковый волос выпадает. Изъязвления наблюдаются у 5–8 % больных. Резкой грани между акросклеротическим вариантом и диффузно-генерализованным типом провести нельзя, так как возможна трансформация акросклероза в диффузную прогрессирующую склеродермию, наблюдаемую у 12 % больных.

Синдром Тибьержа–Вейссенбаха — сочетание склеродермии и кальциноза, описанный впервые в 1911 г. Кальциноз мягких тканей возникает у 10–15 % больных акросклерозом и встречается, главным образом, у лиц среднего возраста. Отложение солей Ca^{++} происходит на фоне склерозирующего процесса в коже, чему обычно предшествует синдром Рейно. Преимущественная локализация: мягкие ткани кончиков пальцев, вблизи мелких суставов, область локтей, коленей, седалищных костей, лопаток и позвонков. Нерешен вопрос, что является первичным.

Очаги кальциноза в виде изолированных мелких плотных узелков или кашицы появляются в местах, подвергающихся травматизации. В начале они обнаруживаются лишь рентгенологически, в дальнейшем образуются солитарные узлы и конгломераты узлов, над которыми кожа постепенно истончается

и изъязвляется с выделением крошковатых масс, состоящих из солей кальция. Отложение солей кальция может происходить в мышечную ткань (оссифицирующий миозит), лимфатические узлы, легочные гилюсы, селезенку, печень, сердце. Параллелизма между степенью тяжести поражений внутренних органов, костной ткани и кальцинозом не выявлено. Содержание кальция в крови находится в пределах нормы. Редко бывает генерализованный кальциноз. Скорее отложение кальция связано с дистрофическими процессами в тканях, а не с нарушением общего минерального обмена.

Синдром CREST. Представляет сочетание кальциноза (C), синдрома Рейно (R), эзофагопатии (E), склеродермии (S) и телеангиэктазий (T). Поражение кожи соответствуют акросклерозу. На склерозированной видимо неизменной коже появляются телеангиэктазии. Локализация лицо, грудь, напоминая синдром Рондю–Ослер–Вебера.

Течение синдрома длительное с благоприятным прогнозом.

Из висцеральных органов наиболее часто у больных системной склеродермией поражается пищеварительный тракт (у 68–74,5 % больных). Довольно типичны изменения со стороны пищевода. Большинство больных отмечают дисфагии (затруднение глотания сухой, впоследствии и жидкой пищи), чувство инородного тела в пищеводе, изжога, снижение аппетита. Рентгенологически обнаруживается расширение пищевода в верхней части и сужение в нижней трети (песочные часы). В дальнейшем могут развиваться атония и дилатация желудка, снижение его секреторной функции. Поражение кишечника проявляется болями в животе, рвотой, метеоризмом, запором или диареей, вялой перистальтикой, сегментарными расширениями, дивертикулоподобными выпячиваниями стенок, сглаживанием рельефа слизистой оболочки, что выявляется рентгенологически.

В нижних долях легких рентгенологически обнаруживается диффузный пневмосклероз с бронхоэктазами («сотовые легкие»), спаечные процессы и фиброз плевры. Часто поражается миокард, проявляющийся соответствующими симптомами. Субклиническая форма патологии почек наблюдается при функциональных исследованиях у $\frac{1}{3}$ больных.

У 30 % больных системной склеродермией отмечаются неврастенические и психические реакции, нейроциркуляторная дистония, полиневритический синдром.

Склеродермия у детей имеет те же формы и варианты течения, что и у взрослых, но с более выраженным прогрессированием и генерализацией. Реже, чем у взрослых, заболевание начинается развитием синдрома Рейно, редко наблюдается кальциноз и остеолит.

Патогистология склеродермии: на ранних стадиях развития процесса в дерме наблюдается отек коллагеновых волокон, воспалительная реакция с периваскулярным или диффузным инфильтратом, состоящим в основном из лимфоцитов с примесью плазмочитов, гистиоцитов и эозинофилов. В стадии склероза воспалительные явления исчезают, а пучки коллагеновых волокон становятся гомогенизированными и гиалинизированными.

Диагноз склеродермии ставится на основании клинической картины и лабораторных данных. Из лабораторных методов при ограниченной склеродермии

наиболее информативным является гистологическое исследование пораженной кожи, при диффузной, кроме патогистологии — обнаружение антинулеарных антител, нуклеарный тип свечения при постановке РИФ.

Дифференциальная диагностика. Склеродермию дифференцируют от болезни Рейно (кожа пальцев рук становится бело-желтого цвета, холодная на ощупь, больной испытывает парестезии, а через несколько минут или часов окраска кожи сменяется на цианотичную, что сопровождается жжением); склеродемы взрослых Бушке (начинается с непродолжительной лихорадки; затем кожа в области шеи становится плотной, не берется в складку, границы уплотнения четкие, возможно распространение уплотнения на кожу лица, плечевой пояс); отека Квинке; дерматомиозита (начинается с нарушения общего состояния, появления яркой эритемы периорбитальной области, симптома очков, в области плечевого пояса наблюдается «симптом пелерины», появляется симптом нарастающей мышечной слабости: больной с трудом поднимается по лестнице, с трудом поднимает руки вверх, снимает рубашку, процесс может закончиться развитием тяжелого некротического миозита); фавуса; недифференцированной лепры; хронической узловатой эритемы; красной волчанки.

Лечение. Больные склеродермией подлежат углубленному обследованию и исследованию иммунного статуса, а выявленная патология требует санации, иммунные нарушения — коррекции. Лечение склеродермии должно быть комплексным, индивидуализированным, используются препараты, улучшающие микроциркуляцию, антимикробные, противовоспалительные и иммуностимулирующие, одновременно рекомендуются витамины, физиотерапевтические процедуры и ЛФК.

При всех клинических формах склеродермии назначаются повторные курсы пенициллина (внутримышечно по 500 тыс. ЕД 4–6 раз в сутки курсовая доза 20 млн ЕД) в сочетании с лидазой по 64 ЕД внутримышечно ежедневно или через день до 20 инъекций на курс. Единичные бляшки можно обкалывать раствором лидазы через 1–2 дня, всего 5–10 обкалываний. При плохой переносимости лидазы рекомендуются внутримышечные инъекции трипсина или химотрипсина (по 10 мг в 2 мл изотонического раствора натрия хлорида, через день, на курс 15 инъекций). У части больных эффективен делагил (по 0,25 г в день после еды в течение 10–15 дней), купренил (по 0,45 г в сутки), назначаемый в течение нескольких месяцев. Глюкокортикоиды (преднизолон или другие препараты) назначают только в острой и подострой стадии заболевания, а также при обострении хронически протекающей склеродермии, желателен в сочетании с купренилом. Можно применять кортикотропин пролонгированного действия (по 40 ЕД внутримышечно, один раз в сутки, в течение 10–12 дней) или глицерам по 0,05 г три раза в день, 2 недели, или этимизол (по 0,1 три раза в день) в сочетании с индуктотермией на поясничную область, 3 недели. Из сосудорасширяющих препаратов назначают: теоникол по 0,15 г три раза в день после еды 3–4 нед.; никотиновую кислоту по 0,05 г три раза в день после еды 3–4 нед.; мидокалм по 0,05 г три раза в день, 3–4 нед.; кавинтон по 0,005 г три раза в день 4 нед.; андекалин по 0,01 г три раза в день перед едой (или внутримышечно по 40 ЕД, в течение 4 нед.), циннаризин (по 1 таб. 3 раза в день внутрь 4 нед.);

пентоксифиллин (по 0,2 три раза в день, 3 нед.); солкосерил (внутривенно, ежедневно по 2–4 мл, на курс 20–30 инъекций).

При системной склеродермии используют нестероидные противовоспалительные средства, плазмаферез, гемосорбцию, энтеросорбцию (энтеродез, полифепан, белосорб и др.) и другие виды дезинтоксикационной терапии. При склеродермии рекомендуется прием витаминов: аевит (по 1 капсуле 3 раза в день), В₁ (10–15 мг), В₂ (10 мг), В₆ (15 мг), В₁₅ (50 мг) три раза в день после еды 4 нед.

Отмечено положительное действие карнитинхлорида по 5 мл 20%-ного раствора внутрь 2 раза в день, 5–6 нед.); АТФ (внутримышечно по 1 мл 1%-ного раствора ежедневно, на курс 25–30 инъекций); унитиола (по 5 мл 5%-ного раствора, ежедневно, внутримышечно, 20–30 инъекций); динатриевой соли этилендиаминтетрауксусной кислоты (ЭДТА, ежедневно капельно внутривенно по 2–4 г препарата, растворенного в 500 мл 5%-ного раствора глюкозы в течение 3–4 часов, курс лечения 3–6 дней, а после 7-дневного перерыва его можно повторить). ЭДТА показана при склеродермии в случаях отложения солей кальция в коже и других тканях.

Рекомендуется применение в острой стадии заболевания антигистаминных препаратов, диуцифона (по 0,1 два раза в день внутрь 6-дневными циклами с однодневными перерывами, 5–6 циклов на курс), тактивина (из расчета 5–10 мкг на 1 кг массы тела, подкожно в 1, 5, 10 и 21 дни), биогенные препараты (алоэ, стекловидное тело), тигазона (из расчета 1 мг/кг массы тела 2–3 нед., затем 0,6–0,8 мг/кг массы тела в течение 4 нед. с постепенным снижением дозы до 25 мг в день и отменой препарата в течение 2 недель).

При линейной склеродермии назначают фенитоин по 0,1 два раза в день; затем длительно по 0,1 в сутки).

При системной склеродермии используют цитостатики (азитиоприн по 0,05 три раза в сутки после еды, 1 месяц); метилдофа (по 0,25, внутрь, 3 раза в день, 3–4 нед.).

Из физиотерапевтических процедур при склеродермии рекомендуются аппликации парафина, озокерита, лечебные грязи, диадинамические токи, лучи лазера, электро- или фонофорез гидрокотизона, гипербарическая оксигенация, массаж очагов поражения, лечебная гимнастика. Наружная терапия заключается в смазывании очагов поражения кортикостероидными кремами и мазями, солкосерилом, индовазином, гепариновой, индометациновой мазью, гелем троксевазина и др. Санаторно-курортное лечение может быть рекомендовано только во второй и третьей стадии склеродермии и лишь после проведения 2–3 курсов медикаментозного лечения пенициллином, ферментными, сосудорасширяющими, витаминными препаратами. Питание больных должно быть полноценным, сбалансированным по белкам, жирам, углеводам и микроэлементам.

Методы лечения склеродермии у детей разработаны М. Н. Никитиной. Согласно ее рекомендациям, лечение склеродермии у детей должно проводиться последовательно, поэтапно. Больным детям необходимо обеспечить щадящий режим, полноценное питание, закаливающие процедуры, исключить по возможности влияние факторов, способствующих обострению заболевания (охлажде-

ние, чрезмерная инсоляция, травмы, простудные, бактериальные вирусные заболевания, профилактические прививки и др.).

В лечении склеродермии у детей используются в основном все вышеперечисленные препараты, но с учетом возраста ребенка при расчете разовой, суточной и курсовой доз.

ТЕСТЫ ДЛЯ КОНТРОЛЯ ЗНАНИЙ

1. Укажите симптом, не характерный для дискоидной красной волчанки:
 - а) эритема;
 - б) фолликулярный гиперкератоз;
 - в) обломанные волосы в очаге;
 - г) симптом Бенъе–Мещерского;
 - д) рубцовая атрофия.
2. Уточните, в какой структуре кожи при дискоидной красной волчанке выявляются с помощью прямой реакции иммунофлюоресценции отложения иммуноглобулина G:
 - а) в зернистом слое эпидермиса;
 - б) в зоне дермо-эпидермальной границы;
 - в) в шиповатом слое;
 - г) в роговом слое;
 - д) во всех слоях эпидермиса.
3. Какая клиническая форма хронической красной волчанки чаще других может трансформироваться в системную красную волчанку?
 - а) центробежная эритема Биетта;
 - б) дискоидная красная волчанка ;
 - в) диссеминированная красная волчанка;
 - г) себорейная красная волчанка;
 - д) глубокая красная волчанка Ирганга–Капоши.
4. Отметьте препарат, противопоказанный больным хронической красной волчанкой:
 - а) делагил;
 - б) дапсон;
 - г) апрессин;
 - д) аевит.
5. Назовите наиболее ранний признак ограниченной склеродермии:
 - а) болезненность;
 - б) эрозированная поверхность;
 - в) парестезии;
 - г) индурация и склероз кожи;
 - д) розово-красное пятно с фиолетово-сиреневым ободком по периферии.
6. Активная фаза очаговой (бляшечной) склеродермии характеризуется наличием:

- а) симптома скрытого шелушения;
- б) положительной пробы Бальзера с йодной настойкой;
- в) симптома Бенъе–Мещерского;
- г) симптома яблочного желе;
- д) лилового венчика вокруг очага поражения.

7. В начальной стадии бляшечной склеродермии целесообразно начать лечение следующим комплексом препаратов:

- а) дипроспан, кларитин, аевит;
- б) пенициллин, неотигазон, лидаза;
- в) пенициллин, ангиопротекторы, лидаза;
- г) аевит, купренил, никотинамид;
- д) пентоксифиллин, лидаза, фенкарол.

Эталонные ответы: 1 — в, 2 — б, 3 — а, 4 — г, 5 — д, 6 — д, 7 — в.

Глава 9. НОВООБРАЗОВАНИЯ КОЖИ

9.1. ПРЕДРАКОВЫЕ ЗАБОЛЕВАНИЯ КОЖИ И СЛИЗИСТЫХ ОБОЛОЧЕК

Возникновению злокачественных новообразований довольно часто, хотя и не всегда, предшествуют местные патологические состояния (заболевания), которые появляются на основе каких-либо общих изменений организма. Они, собственно, и являются предраковыми. Однако, несмотря на огромное количество работ, посвященных изучению предраковых состояний, определение термина «предрак» еще точно не сформулировано, так как по мнению многих авторов, это состояние не поддается точному определению. Дело в том, что до возникновения рака в тканях происходит смена ряда чрезвычайно сложных процессов, которые далеко не всегда могут быть зафиксированы даже на какой-то определенной стадии. Если учесть, что нормальная и опухолевая клетка стоят на противоположных полюсах развития, то предраковое состояние находится где-то посередине и рассматривается как процесс поэтапной дифференцировки, биохимической аплазии и других изменений.

Несмотря на широкое использование понятия «предрак» как в практической, так и теоретической медицине, до сих пор нет согласованного мнения о сущности предраковых изменений. Термин «предрак» объясняется различными авторами по-разному. Например: «предрак — это изменения, содержащие дремлющие неопластические клетки»; «предрак — это неспецифические изменения, которые способствуют возникновению рака»; «предрак — это изменения в эпителиальной ткани, которые создают готовность к атипическому росту, но еще не указывают, что рак должен развиваться обязательно»; или «предрак — местное (наследственное, врожденное или приобретенное) доброкачественное заболевание эпителия, которое, подвергаясь частому раздражению и будучи запущенным, при наслоении ряда эндогенных причин в известном проценте случаев переходит в злокачественную опухоль» и т. д.

Большинство современных специалистов-онкологов склонно рассматривать развитие большинства новообразований по 4-стадийной системе, а именно: 1 стадия — диффузная неравномерная гиперплазия эпителия, 2 стадия — очаговые разрастания атипичных клеток (очаговые пролифераты), 3 стадия — доброкачественные опухоли, 4 стадия — злокачественные опухоли. Изменения, возникающие на первых двух стадиях, расцениваются как предопухолевые, а появляющиеся на третьем этапе — как собственно предраковые. Процесс превращения нормальной клетки в опухолевую идет также по определенной схеме: канцерогенные факторы, действуя на ткань непосредственно, обуславливают изменения обмена веществ и связанный с ним процесс деления клеток, следствием этого появляется новое поколение клеток, на которые продолжают действовать те же факторы, и это, в свою очередь, вызывает сдвиг обмена в сторону опухолевого. Все эти факторы, взаимодействуя между собой, создают почву, на которой развивается рак.

В последнее время наметилась тенденция к сужению понятия «предрак». Некоторые авторы высказывают мнение, что под предраком следует понимать

только тяжелую дисплазию, что практически совпадает с понятием «cancer in situ». Эта тенденция наглядно прослеживается в предложенной в 1980 г. классификации предраковых заболеваний кожи, которая была поддержана большинством из экспертов ВОЗ. Ниже приводится данная классификация:

А. Предраковые заболевания предположительно вирусной этиологии:

1. Верруциформная эпидермодисплазия Левандовского–Лутца.
2. Бовеноидный папулез.
3. Гигантская кондилома Бушке–Левенштейна.

Б. Предраковые заболевания, обусловленные врожденной повышенной чувствительностью к ультрафиолетовому облучению и вызванные радиацией:

1. Пигментная ксеродерма.
2. Солнечный кератоз.
3. Радиационный дерматоз.

В. Внутриэпидермальный рак:

1. Болезнь Боуэна.
2. Эритроплазия Кейра.
3. Экстрамаммарная болезнь Педжета.

Как видно из этой классификации, специалисты, предложившие ее, в понятие «предрак» включают лишь заболевания с высокой потенциальной тенденцией к трансформации в рак. Это, в принципе, совпадает с широко используемым в медицине понятием облигатный предрак. Данные предраковые изменения гистологически выражаются гиперплазией эпителия, его метаплазией, атипией роста клеток, осуществлением большего, чем в норме, количества митозов. Наиболее характерным признаком предопухоловой пролиферации является понижение дифференцировки клеток, что дает основание отнести к предраку очаговые разрастания эпителия, отличающиеся незрелостью, атипичностью клеток, способностью к инфильтративному росту, приводящие к дезорганизации архитектоники тканей.

Однако в трактовках предрака у патоморфологов и клиницистов имеется существенная разница. В практической медицине при обнаружении заболеваний или каких-то местных патологических изменений, способных индуцировать развитие рака, врача всегда волнует вопрос, какова дальнейшая вероятность такой трансформации. И. Орт и другие авторы придерживались мнения, что вообще «вся жизнь есть предрак и что если бы люди жили достаточно долго, то все бы умерли от рака». Клиницисты, как правило, используют классификацию, подразделяющую предраковые заболевания на 2 группы — облигатные (от лат. обязательные, неперенные) и факультативные. Такое деление, хотя и довольно условное, больше устраивает практических врачей.

Следует отметить, что определения «облигатные» и «факультативные» нельзя считать полностью удачными. Например, термин «облигатные» дословно предполагает обязательность возникновения рака, хотя на самом деле это происходит не всегда. При определенных условиях из облигатного предрака опухоль может вообще не развиваться, и в то же время частота возникновения рака из факультативного предрака при каких-то обстоятельствах может увеличиваться.

В основу подразделения предраков на облигатные и факультативные берутся, как правило, статистические показатели дальнейшей трансформации в злокачественную опухоль. Большинство специалистов-онкологов сходится во мнении, что если вероятность развития рака в последующем превышает 10 %, то предраковое заболевание следует считать облигатным, если менее 10 % — то факультативным. Однако по этому поводу до настоящего времени ведутся споры. Некоторые авторы не согласны с показателем 10 %, другие существенно расходятся друг с другом в расчетах данного показателя для конкретного заболевания. Так, в частности, по поводу болезни Боуэна в литературных источниках встречаются показатели трансформации в рак от 80 до всего лишь 2–3 %. В то же время ряд авторов высказывает мнение, что болезнь Боуэна сама по себе является истинной плоскоклеточной карциномой.

С позиции патоморфологов, к облигатным предракам следует относить все заболевания, сопровождающиеся тяжелой дисплазией с признаками формирования неопластических клеток (анэуплоидия, хромосомные aberrации, уровень пролиферативной активности и топография размножающихся клеток и некоторые другие). К предракам факультативного значения, как правило, относятся все длительно существующие дефекты кожи и слизистых оболочек, по какому бы поводу они ни возникали, различные повреждения (хронические воспалительные процессы, раздражения) и др.

Систематизация предраковых заболеваний кожи и слизистых оболочек, которой обычно придерживаются клиницисты представлена в табл. 4.

Таблица 4

Классификация предраков кожи и слизистых оболочек

Локализация	Облигатный предрак	Факультативный предрак
Кожа	Болезнь Боуэна, эритроплазия Кейра, болезнь Педжета, пигментная ксеро-дерма, лучевые ожоги, хронический лучевой дерматит, кожный рог*, ограниченный гиперкератоз, бородавчатый предрак нижней губы, абразивный хейлит Манганотти, верруциформная эпидермодисплазия Левандовского–Лутца, бовеноидный папулез, гигантская кондилома Бушке–Левенштейна	Старческий кератоз, себорейный кератоз, варикозные и другие хронические язвы, послеожоговые и др. рубцы, изменения кожи, вызванные длительным воздействием метеорологических факторов, хейлиты (глангулярный, актинический), рубцовые изменения на фоне красной волчанки, туберкулеза, сифилиса, хронические трещины кожи
Слизистые оболочки	Болезнь Боуэна, ограниченный гиперкератоз, лейкоплакии (формы с атипическим эпителием), крауроз вульвы (склеро-атрофический лишай)*	Папилломатоз, красная волчанка (опухолевая и эрозивно-язвенная формы), язвенный туберкулез, красный плоский лишай (гиперкератотическая и эрозивно-язвенная формы), лейкоплакии, рубцовые изменения

* Некоторые авторы относят кожный рог и крауроз вульвы к факультативному предраку.

Болезнь Боуэна (morbus Bowen). Заболевание характеризуется медленным развитием преимущественно одиночных, реже множественных плоских очагов поражения неправильных или округлых очертаний, покрытых серозно-красными корками. Характерной особенностью является неравномерный рост

очага поражения по периферии, его «пестрота» за счет чередования участков эрозии, поверхностной атрофии, очагов гиперкератоза и слегка возвышающейся краевой зоны. В ряде случаев эрозии покрываются чешуйко-корками, сопровождаются мокнутием, что придает очагу поражения сходство с экземой.

Выделяют 2 формы болезни Боуэна: одна возникает на открытых местах, подверженных инсоляции, другая — на закрытых участках кожного покрова. В зависимости от преобладания той или иной клиники заболевание также подразделяется на экземоподобную, гиперкератотическую и бородавчатую формы.

Расположение очагов может быть крайне разнообразным, чаще всего их выявляют на коже туловища, верхних конечностей, в области промежности и наружных половых органов. На слизистых оболочках заболевание обнаруживается в области рта, гениталий, прямой кишки и т. д. Заболевание чаще возникает в пожилом и старческом возрасте, одинаково часто у мужчин и женщин.

При гистологическом исследовании выявляют акантоз, ядерный полиморфизм кератиноцитов, участки дискератоза, многочисленные митозы, крупные многоядерные клетки.

Диагноз основывается на клинической картине и результатах гистологических исследований.

По данным различных авторов, частота трансформации болезни Боуэна в плоскоклеточный рак колеблется в пределах 11–80 %. При переходе болезни Боуэна в плоскоклеточный рак в пределах бляшки формируется плотная узловатость, которая в дальнейшем часто изъязвляется.

Лечение во многом зависит от расположения патологического процесса и его величины. При локализации болезни Боуэна на коже в виде небольших очагов используются криодеструкция, аппликации 30%-ной проспидиновой или 5%-ной фторурациловой мази. Небольшие очаги в складках кожи чаще удаляют хирургически или с помощью углекислого лазера. Иногда, при локализации на слизистых оболочках, проводится близкофокусная рентгенотерапия. Имеются сообщения о благоприятных результатах лечения болезни Боуэна ароматическими ретиноидами, в частности, тигазон рекомендуют назначать в течение 1–2 месяцев из расчета 1 мг/кг в сутки.

Болезнь Педжета. Патологический процесс проявляется чаще всего в области соска грудной железы, на месте которого развивается симптоматика, напоминающая таковую при микробной экземе. Очаг часто имеет неровные очертания, мацерированную поверхность с корочковыми наслоениями. Заболевание характеризуется медленным прогрессированием, субъективно беспокоит зуд. Помимо указанной локализации болезнь Педжета может также развиваться на любых участках кожи, где имеются апокриновые потовые железы, — в подмышечных, паховых складках, промежности, на вульве, мужских половых органах и др. Наиболее часто заболевание встречается в пожилом и старческом возрасте, одинаково как у мужчин, так и у женщин.

В настоящее время установлено, что болезнь Педжета является внутрипротоковым раком молочной железы. Экстрамаммарные формы заболевания, по мнению многих авторов, представляет собой рак *in situ*, имеющий связь с апокриновыми потовыми железами. Все формы болезни Педжета имеют высокую

тенденцию к инвазивному росту и трансформации в плоскоклеточный рак. При гистологическом исследовании в эпидермисе обнаруживают клетки Педжета, которые располагаются преимущественно в базальном слое. Эти клетки отличаются большими размерами, светлой цитоплазмой, крупным ядром. Они сдавливают эпидермоциты, в результате чего последние дегенерируют.

Диагноз заболевания выставляется на основании клиники и данных гистологического исследования — обнаружение педжетовых клеток.

Дифференциальная диагностика при локализации заболевания на соске грудной железы проводится с микробной экземой и кандидозом. Клинически отличить проявления микробной экземы от болезни Педжета бывает довольно трудно, при этом обращается внимание на свойственную экзематозному процессу везикуляцию и распространение на окружающие участки кожи. При кандидозном процессе в клиническом материале присутствует дрожжевой псевдомицелий.

Лечение проводится по методикам плоскоклеточного рака. Чаще всего применяют комбинированную терапию — широкое хирургическое иссечение с назначением цитостатических препаратов (блеомицин, проспидин), лучевой терапии. В начальных стадиях используют аппликации проспидиновой, фторурациловой или колхаминовой мази под компрессную повязку, а также лазеротерапию или криодеструкцию. Все больные должны быть обследованы для исключения рака других органов, поскольку это нередко наблюдается при данной патологии.

Эритроплазия Кейра. Наиболее часто патологический процесс локализуется на головке полового члена у мужчин, реже на крайней плоти. Болеют в основном мужчины, не подвергшиеся обрезанию. В странах, традиционно исповедующих ислам или иудаизм, заболевание практически не встречается.

Очаги поражения при болезни Кейра имеют четкие границы, ярко-красный или вишнево-бордовый насыщенный цвет, блестящую или бархатистую поверхность. Размеры подвержены значительным колебаниям. Заболевание обычно развивается медленно, постепенно, путем периферического роста и усиления инфильтрации. В процессе развития эритроплазия Кейра нередко инфицируется, при этом на поверхности появляются участки нагноения или белесоватый налет, легко снимаемый шпателем. Очаги поражения легко подвергаются травматизации, при этом часто возникает кровотечение.

По данным различных авторов, эритроплазия Кейра в большей степени, чем болезнь Боуэна, подвержена трансформации в плоскоклеточный рак, это наблюдается примерно у 30 % больных. В случае подобной трансформации начинается инвазивный рост, появляется мясистый гранулирующий узел, изъязвления, покрывающиеся гнойными или кровянистыми корочками.

Гистологическая картина при эритроплазии Кейра сходна с таковой при болезни Боуэна, отличием является отсутствие очагового дискератоза.

Диагностика основывается на клинических проявлениях и результатах гистологического исследования.

Дифференциальная диагностика проводится, главным образом, с проявлениями первичного (или вторичного) сифилиса, кандидозным или иными балано-

поститами, лейкоплакией. При твердом шанкре имеется эрозивно-язвенный дефект с уплотненным основанием, развитие которого идет довольно быстро, увеличенные лимфатические узлы. Постановке правильного диагноза помогает обнаружение в отделяемом бледных трепонем, результаты обследования половых партнеров. Для исключения кандидоза принимают во внимание наличие при последнем выраженной воспалительной реакции и обнаружение при микроскопическом исследовании дрожжевого псевдомицелия. При эрозивно-язвенной лейкоплакии окраска очага белесоватая, при гистологическом исследовании обычно отсутствуют признаки атипии клеток.

Лечение во многом зависит от локализации патологического процесса, его величины, выраженности инфильтрации и наличия изъязвления. При поражении крайней плоти наиболее эффективным является проведение обрезания. При локализации на головке очаги небольших размеров подвергают криодеструкции под местной анестезией. Эффективны аппликации 5%-ной фторурациловой или 30%-ной проспидиновой мазей, назначаемые ежедневно в течение 3 недель. При инвазивной форме болезни Кейра назначают блеомицин или другие цитостатические препараты по схеме лечения плоскоклеточного рака в сочетании с близкофокусной рентгенотерапией.

Пигментная ксеродерма является генодерматозом с аутосомно-рецессивным типом наследования. Заболевание встречается крайне редко, частота в популяции составляет 4 : 1 000 000. В основе заболевания лежат врожденные дефекты ферментов эндонуклеаз-полимераз, что приводит к нарушению восстановления поврежденных ультрафиолетом участков ДНК. Данное обстоятельство обуславливает повышенную фоточувствительность больных, а повреждения кожи, вызванные ультрафиолетовым облучением, являются облигатным предраком.

В течении заболевания различают 3 стадии. 1-я стадия характеризуется появлением в раннем детском возрасте (1–3 года) в весенне-летний период воспалительных изменений кожи, локализующихся на открытых участках тела. Процесс характеризуется стойкой эритемой, наличием выраженного шелушения, а также гиперпигментаций по типу веснушек. При 2 стадии помимо указанных изменений развиваются участки атрофии кожи, напоминающие следы от ожогов, развивается множество телеангиэктазий. Во многих местах наблюдаются трещины, изъязвления и бородавчатые разрастания различной формы. Характерно истончение хрящей носа, ушных раковин, сужение ротового отверстия, эктропион век, помутнение роговицы, сопровождающееся светобоязнью и слезотечением. Для 3-й стадии, развивающейся к периоду полового созревания, характерно образование множественных доброкачественных и злокачественных опухолей кожи. Прогностически неблагоприятным является наличие на коже множественных бородавчатых образований, приводящих к раннему озлокачествлению и быстрому метастазированию во внутренние органы. Около $\frac{2}{3}$ больных погибают в возрасте до 15 лет. Наиболее частой злокачественной опухолью является плоскоклеточный рак, реже базалиома, у 3 % больных развивается меланома. Описаны также случаи появления у данных больных фибро- и ангиосарком.

В настоящее время выделяют, по крайней мере, 8 клинических форм пигментной ксеродермы, в зависимости от типа наследования и характера наруше-

ния репарации ДНК. При некоторых из них (синдром de Sanctis–Cachione) наблюдаются другие врожденные аномалии: макроцефалия, идиотия, задержка физического развития и полового созревания, параличи и др. Некоторые формы (вариант Jung) характеризуются более доброкачественным течением и большей продолжительностью жизни больных.

Диагностика основывается на анамнезе заболевания (развитие в раннем детском возрасте, сезонность, повышенная фоточувствительность, кровное родство родителей и др.), характерной клинической картине (поражение открытых участков кожи по типу радиационного дерматоза), данных гистологического и генетического исследования.

Лечение пигментной ксеродермы малоэффективно. Больным назначают курсы поливитаминотерапии с обязательным включением никотиновой кислоты, наружных фотозащитных средств. В последнее время появились сообщения о благоприятном эффекте при данном заболевании ароматических ретиноидов. Больным рекомендуют избегать пребывания в весенне-летнее время под прямыми солнечными лучами, при выходе на улицу пользоваться широкополыми шляпами, зонтами и др. При развитии злокачественных опухолей лечение проводится в онкологических учреждениях по схемам плоскоклеточного рака, меланомы и др.

Профилактика заболевания не разработана. Генетические консультации не рекомендуют браки между близкими кровными родственниками.

Солнечный кератоз. Обычно данным заболеванием болеют люди среднего возраста, чаще мужчины. В Австралии и в юго-западных областях США нередко описываются случаи развития дерматоза у молодых людей до 30 лет. Распространенность солнечного кератоза во многом зависит от интенсивности солнечного излучения.

Наиболее подвержены развитию данного заболевания белые люди, у негров и азиатов с темной кожей солнечный кератоз практически не встречается. Группами риска являются люди, работающие на открытом воздухе (пастухи, моряки, сельскохозяйственные рабочие), альпинисты, любители морской рыбной ловли, спортсмены и др.

Для заболевания характерно развитие на открытых участках кожи, подверженных инсоляции (лоб, нос, щеки, нижняя губа, шея, кисти и др.), сухих, грубых на ощупь чешуек, плотно прикрепленных к коже. Характерна болезненность при надавливании или попытке снятия чешуек. Окраска очагов поражения может быть цвета нормальной кожи, а также красноватого оттенка с пигментацией. Очаги располагаются беспорядочно, размеры обычно меньше 1 см, форма овальная или округлая.

В отличие от красной волчанки при солнечном кератозе изменения кожи локализируются только в эпидермисе, в котором выявляются пролиферация кератиноцитов, дискератоз, диспластические изменения. При гистологическом исследовании выявляют крупные, полиморфные, ярко окрашенные кератиноциты, возможно обнаружение атипичных клеток.

Заболевание длится годами, хотя иногда возможны спонтанные ремиссии. Частота злокачественного перерождения точно неизвестна. Наибольшей потен-

циальной опасностью озлокачествления обладают очаги поражения в виде узловатостей.

Лечение. Большинству больных помогает фторурациловая 5%-ная мазь, которую наносят на очаги поражения в течение нескольких недель. Эффективна также криодеструкция очагов жидким азотом. Крупные очаги гиперкератоза удаляют хирургически.

Для профилактики заболевания и его рецидивов используют солнцезащитные средства, которые в весенне-летнее время наносятся на открытые участки кожи. Рекомендуется рациональное трудоустройство больных.

Лучевой (радиационный) дерматит. Заболевание развивается в результате воздействия ионизирующего излучения. Облучение может быть терапевтическим (лечение злокачественных опухолей, псориаза, акне, дерматофитий и др.), аварийным (случайным), а также профессиональным (например, у врачей-рентгенологов, физиков-ядерщиков и т. д.). Лучевой дерматит может вызываться рентгеновским, электронным, γ -излучением и др.

Острый лучевой дерматит характеризуется развитием вначале эритемы в месте облучения, которая длится не более 3 суток (ранняя эритема). Однако спустя несколько дней эритема возобновляется, достигая максимального развития через 2 недели (поздняя эритема). Через 20 дней появляется гиперпигментация. Дальнейшее развитие патологического процесса зависит от дозы полученного облучения. При относительно небольших дозах на 30–45-е сутки и более заболевание вновь проявляется эритемой, а при больших — развитием пузырей и язв. Возможны также некрозы.

Хронический лучевой дерматит обычно развивается при дробном терапевтическом облучении в суммарной дозе 30–60 Гр. Уже через 3 недели после окончания курса лучевой терапии заболевание начинает проявляться отслойкой эпидермиса. После заживления, которое наступает через 3–6 недель, развивается гипопигментация, утрачиваются придатки кожи, начинается атрофия кожи, включая сальные и потовые железы, возможно формирование рубцов. В последующие 2–5 лет атрофические изменения нарастают, проявляются участки депигментации и гиперпигментации, телеангиэктазии. В очагах поражения нередко развиваются явления гиперкератоза, возможны трофические язвы. Изъязвления при хроническом лучевом дерматите заживают очень медленно, характеризуются чрезвычайной болезненностью. Развитие изъязвлений может также свидетельствовать о начале малигнизации.

Течение заболевания прогрессирующее и необратимое. На его фоне может развиваться как плоскоклеточный, так и базальноклеточный рак. Злокачественные опухоли возникают исключительно на облученных участках кожи, нередко они множественные. При развитии плоскоклеточного рака прогноз обычно неблагоприятный; даже после радикальных операций часто развиваются рецидивы с метастазами во внутренние органы.

Лечение лучевых поражений кожи до настоящего времени остается недостаточно разработанным. Для общей терапии используют общеукрепляющие методы (поливитамины, инъекции солкосерила, лидазы, биогенных стимуляторов). Наружная терапия аналогична таковой при солнечном кератозе. При

изъязвлениях назначают средства, стимулирующие эпителизацию (винилин, каланхоэ, каратолин и др.), лазеротерапию. Однако единственным способом избежать малигнизации является профилактическое иссечение пораженного участка с последующей аутоотрансплантацией кожи.

Верруциформная эпидермодисплазия. В развитии верруциформной эпидермодисплазии ведущая роль принадлежит вирусу папилломы человека (HPV). При данном заболевании выделяют 5, 8–9, 12, 14–15, 17, 19–24 типы HPV. Наибольшее значение придается индукции вируса HPV-5. Факторами риска считаются различные иммунодефициты, например, ВИЧ-инфекция, иммуносупрессивная терапия и др. Есть мнение о значении наследственности в развитии данного заболевания, при этом высказываются предположения об аутосомно-рецессивном типе наследования.

Проникновение вируса в кожу происходит при прямых контактах с больным. Способствуют этому мелкие травмы с нарушением целостности рогового слоя эпидермиса. Элементы сыпи при верруциформной эпидермодисплазии напоминают плоские бородавки, а при локализации на туловище — разноцветный лишай. Высыпания на коже обычно крупные, многочисленные, сливающиеся между собой и напоминающие географическую карту. Высыпные элементы имеют обычно цвет нормальной кожи, но могут быть розоватыми или светлорозовыми. В последнем случае элементы напоминают старческие или солнечные кератомы. Для верруциформной эпидермодисплазии довольно характерным является возникновение линейных элементов в местах травм (феномен Кебнера). Локализация заболевания может быть разной: лицо, туловище, конечности и т. д., но излюбленной можно назвать тыльную поверхность кистей, руки, ноги, лицо и переднюю поверхность туловища.

Частота трансформации заболевания в плоскоклеточный и базальноклеточный рак оценивается примерно 35 %. При озлокачествлении наблюдается усиление роста бородавчатоподобных элементов и слияние их между собой. Возможны изъязвления или экзофитный рост.

Лечение во многом зависит от величины очагов поражения, выраженности гиперкератоза, наличия опухолей. Используют криодеструкцию, электрокоагуляцию, лазеротерапию (углекислый лазер), аппликации салицилово-молочного коллодия, фторурациловой или проспидиновой мази. При лечении целесообразно использовать назначение интерферона, иммунокорректирующих препаратов. При развитии базалиом или плоскоклеточного рака проводят комбинированное лечение в онкологических учреждениях по принятым схемам.

Бовеноидный папулез. В развитии заболевания ведущая роль придается вирусной инфекции HPV-16, 18, 31 и 33. Наиболее характерным возрастом является молодой — 20–40 лет. Инфицирование вирусом происходит половым путем. Описаны случаи заражения новорожденных от матерей, что привело к возникновению у них в последующем бовеноидного папулеза половых органов. В последние годы наблюдается заметный рост заболеваемости, что связывают с беспорядочными половыми контактами.

Очаги поражения представлены красноватыми или пигментированными пятнами, возможно также появление плоских папулезных элементов различных

размеров, которые могут сливаться в бляшки. Поверхность элементов может быть гладкой или бархатистой. Очаги могут быть как одиночными, так и располагаться группами. Заболевание поражает кожу и слизистые половых органов, реже перианальной области, промежности и бедер. У мужчин в 75 % случаев поражаются головка полового члена или крайняя плоть, в 25 % процесс локализуется на теле полового члена. У женщин чаще всего поражаются малые и большие половые губы, клитор. Описаны случаи поражения слизистой ротоглотки.

Гистологически бовеноидный папулез весьма сходен с плоскоклеточным раком *in situ*, однако имеет более доброкачественное течение. Заболевание длится месяцами, годами и десятками лет. Точных цифровых данных о частоте трансформации в плоскоклеточный рак нет.

Патоморфология представлена пролиферацией кератиноцитов, множественными митозами, наличием атипичных клеток с крупными гиперхромными ядрами, наличием койлоцитоза (клеток эпидермиса, часто двуядерных, с зоной просветления вокруг ядер), выражен дискератоз. Базальная мембрана обычно не изменена.

Диагностика проводится на основании клиники и результатов гистологического исследования.

При дифференциальной диагностике бовеноидного папулеза с болезнью Боуэна принимают во внимание обычно пожилой возраст при последнем. Иногда проводится дифференциальная диагностика с псориазом, красным плоским лишаем, остроконечными кондиломами, проявлениями вторичного сифилиса, ангиокератомами и др. Многие считают доказательным выделение HPV-16 из очагов поражения.

Лечение. Надежных способов лечения нет. Применяют хирургическое иссечение в пределах здоровых тканей, электрокоагуляцию, лазерную терапию, криодеструкцию, местное применение фторурацила, интерферона. Больные должны находиться под диспансерным наблюдением. Рекомендуется обследование половых партнеров больных.

Гигантская кондилома Бушке–Левенштейна. В развитии заболевания предполагается значение папилломатозной вирусной инфекции, вызывающей остроконечные кондиломы генитального тракта, вероятнее всего, HPV-6, 11, 16, 18, 31, 33, 35. Заболевание встречается редко, обычно болеют молодые мужчины.

Развитие заболевания происходит довольно быстро. Вначале в области венозной бороздки, внутреннего листка крайней плоти или на стволе полового члена развиваются мелкие бородавчатоподобные узелки. Элементы растут быстро, сливаются между собой, образуя очаг поражения с широким основанием. По мере роста вегетации становятся более выраженными, поверхность их покрывается чешуйками, мацерируется, возможно вторичное инфицирование. Рост очагов поражения как экзофитный, так и инвазивный. Последнее приводит к частому разрушению подлежащих тканей, рецидивам после хирургического удаления.

Озлокачествление гигантской кондиломы наблюдается в сроки от 2 до 12 лет.

При гистологическом исследовании наблюдают выраженный акантоз, псевдокарциноматозную гиперплазию эпидермиса, повышенную митотическую

активность, вакуолизацию и атипию кератиноцитов. В дерме выявляют хронический воспалительный инфильтрат.

Отличием гигантской кондиломы Бушке–Левенштейна от остроконечных и широких кондилом являются гораздо большие размеры, инвазивный и деструктивный рост, результаты гистологического и других исследований.

Лечение заключается в раннем тотальном, широком иссечении опухоли с обязательным исследованием нескольких биоптатов из ее разных участков. При инвазировании пещеристых тел рекомендуют курсы блеомицина и лейкоцитарного интерферона. Больные подлежат диспансерному наблюдению.

Крауроз (склероатрофический лишай) вульвы (полового члена) — хроническое заболевание, характеризующееся развитием очаговой атрофии кожи и слизистой оболочки наружных половых органов.

В основном болеют взрослые. Средний возраст начала заболевания у женщин — 50 лет, у мужчин — 43 года. Женщины болеют примерно в 10 раз чаще.

При краурозе длительное время жалобы у больных могут отсутствовать, т. к. заболевание развивается медленно. При поражении вульвы у женщин возможны неприятные ощущения при ходьбе, зуд, боль, дизурия. Заболевание часто выявляет гинеколог, к которому женщины обращаются по поводу болезненных половых контактов. Мужчины обычно обращаются за медицинской помощью при развитии у них фимоза.

Очаги поражения в начальных стадиях представлены белесоватыми, перламутровыми пятнами и папулами, которые нередко сливаются и образуют бляшки неправильной формы. С течением времени вследствие развития атрофических процессов поверхность элементов становится западающей относительно поверхности кожи. В устьях волосяных фолликулов часто развиваются роговые пробки. Весьма характерно наличие в области очагов поражения петехий и телеангиэктазий. Изредка патологический процесс характеризуется развитием пузырей и эрозий, заживление которых сопровождается сращением малых и больших половых губ. Прогрессирующая атрофия приводит к сморщиванию вульвы, преддверие влагалища сужается вследствие многочисленных сращений участков кожи и слизистой. У мужчин заболевание приводит к склерозированию и атрофии крайней плоти, которая теряет подвижность.

При гистологическом исследовании на ранних стадиях отмечают утолщение эпителия за счет гиперкератоза, часто наблюдают явления фолликулярного гиперкератоза. В дальнейшем отмечают атрофию, наиболее выраженную в верхних отделах дермы, где развивается бесструктурная зона, содержащая гомогенные коллагеновые волокна.

Диагноз ставится, в основном, клинически. Гистологическое исследование пораженных тканей требуется в редких случаях, главным образом, в качестве дифференциальной диагностики с другими дерматозами.

Дифференциальная диагностика проводится с очаговой склеродермией, ограниченным нейродермитом, красным плоским лишаем, лейкоплакией, болезнью Боуэна и др.

Описаны многочисленные наблюдения развития плоскоклеточного рака на фоне крауроза, однако точных статистических данных относительно малигнизации

ции заболевания нет. Некоторые авторы считают крауроз факультативным предраком.

Лечение. При краурозе вульвы лечение, в основном, сводится к местному применению кортикостероидных мазей. Многие отмечают положительный эффект от назначения внутрь противомаларийных препаратов и андрогенных гормонов. У мужчин при развитии фимоза рекомендуют обрезание крайней плоти.

Из-за опасности возникновения плоскоклеточного рака рекомендуют диспансерное наблюдение за больными с обязательным осмотром каждые 12 месяцев.

Лейкоплакии рта. Название заболевания происходит от характерного белого цвета очагов поражения, которые в виде пятен или бляшек четко выделяются на фоне розовой слизистой оболочки рта. В отличие от кандидозных поражений, элементы невозможно соскоблить с поверхности слизистой.

Заболевание возникает под действием внешних раздражителей (курения, алкоголя, постоянного трения зубных протезов или острых краев зубов о щеку). Имеются предположения о значении вирусной инфекции HPV. Характерным возрастом является 40–70 лет, мужчины болеют в 10 раз чаще.

Развитие заболевания и его течение медленное, годами и десятилетиями. Жалоб у больных, как правило, не бывает. Лейкоплакии обнаруживают чаще случайно при посещении стоматологического кабинета.

Элементы сыпи чаще представлены мелкими или крупными бляшками, имеющими однородную или шероховатую жесткую поверхность, которая может быть усеяна мелкими эрозиями. Цвет очагов серовато-белый, хотя иногда возможны красные участки (эритроплакии). Локализация лейкоплакий наблюдается чаще на слизистой щек, спайках губ, твердом небе, реже — на дне рта (языке) и деснах.

Как особую форму выделяют никотиновую лейкоплакию рта, при которой наблюдается диффузное утолщение слизистой твердого неба в виде белесоватого налета с красными точками. Она нередко подвергается обратному развитию, когда больной бросает курить. Отдельной формой также является волосатая лейкоплакия рта, которая представляет собой доброкачественную гиперплазию слизистой, вызванную вирусом Эпштейна–Барр. Встречается она в основном у ВИЧ-инфицированных. Чаще всего страдают нижняя и боковая поверхности языка, на которых появляются белые бородавчатые бляшки, придающие слизистой гофрированный «лохматый» вид.

Лейкоплакии относят к предраковым заболеваниям, этот процесс в 30 % случаев предшествует плоскоклеточному раку языка и слизистой рта. Несмотря на сравнительно одинаковый внешний вид, прогноз при разных лейкоплакиях может существенно различаться. Это во многом зависит от характера гистологических изменений. При гиперпластических изменениях эпидермиса наблюдается редкая трансформация в плоскоклеточный рак (менее 5 %), возможны спонтанные ремиссии. При диспластических изменениях эпидермиса — наличии атипичных кератиноцитов, патологических митозов, полиморфизма клеток и ядер — озлокачествление наблюдается в 10 раз чаще. Диспластические лейкоплакии чаще проявляются неравномерной окраской образований и локализацией на

языке. Клиническими признаками злокачественного перерождения являются: появление белых бляшек с точечными изъязвлениями, темно-красных пятен с бархатистой поверхностью или точечных белых папул на фоне атрофии эпителия. В целом, частота злокачественного перерождения при лейкоплакиях оценивается около 10 %.

Дифференциальная диагностика проводится с проявлениями красного плоского лишая, красной волчанки, кандидоза, болезнью Боуэна, очагами ограниченного гиперкератоза, туберкулеза и др. При дифференциальной диагностике с красным плоским лишаем принимают во внимание частое наличие высыпаний на коже, характерный гипергранулез при гистологическом исследовании. Красная волчанка отличается развитием рубцовой атрофии, характерной фоточувствительностью больных, нередким поражением носа, щек и др. При кандидозных поражениях белесоватые налеты со слизистой оболочки хорошо снимаются шпателем, в материале обнаруживают кандидозный псевдомицелий. Остальные заболевания отличаются по результатам гистологического исследования.

Лечение во многом зависит от гистологической характеристики лейкоплакии. При обнаружении атипичных клеток очаги необходимо удалить, для чего чаще всего используют криодеструкцию. Получены обнадеживающие результаты при применении в терапии лейкоплакий бетакаротина и ароматических ретиноидов.

Предраковые заболевания губ. Нередко раку нижней (реже верхней) губы предшествуют предраковые заболевания, такие как абразивный преинвазивный хейлит Манганотти, бородавчатый предрак, ограниченный гиперкератоз, лейкоплакии, эрозивно-язвенные и гиперкератотические формы красной волчанки и красного плоского лишая, хронические трещины, актинический, метеорологический хейлиты и некоторые другие.

Абразивный преинвазивный хейлит Манганотти. Заболевание чаще наблюдается у мужчин старше 60 лет, характеризуется хроническим длительным течением и частым озлокачествлением. Способствующими факторами являются трофические изменения в области нижней губы, возникающие вследствие разрушения и выпадения зубов. Имеют также значение фоновые заболевания, такие, как метеорологический и актинический хейлиты, патология желудочно-кишечного тракта и др.

Патологический процесс представляет собой эрозии округлой, овальной, реже неправильной формы, имеющие насыщенно-красный цвет и как бы полированную поверхность. Эрозии чаще всего единичные, поверхность их периодически покрывается корками, при снятии которых легко возникает кровотечение. Характерным является отсутствие выраженной тенденции к увеличению эрозий в размерах, несмотря на упорное и длительное течение, нередкое быстрое рецидивирование на том же самом месте после заживления эрозий. Многие также обращают внимание на отсутствие в основании эрозий какого-либо уплотнения.

Гистологически определяется дефект эпителия, заполненный инфильтратом из лейкоцитов, гистиоцитов и плазматических клеток. Эпителий по краям эрозий часто с признаками декомплексации и атипичии шиповатых клеток.

Дифференциальная диагностика проводится с проявлениями красной волчанки, красного плоского лишая, пузырчаткой, хейлитами, простым герпесом и др. При постановке диагноза принимают во внимание длительное, рецидивирующее течение, выраженную резистентность к проводимой терапии, а также результаты гистологического исследования.

Лечение. При назначении лечения принимают во внимание факторы, способствующие развитию заболевания, при этом проводят тщательную санацию полости рта, рациональное протезирование зубов, ликвидацию активных проявлений хейлитов. Положительный эффект отмечается от назначения внутрь и наружно витамина А, кортикостероидов, солкосерила и др. Наиболее рациональным и надежным является хирургическое удаление очага поражения в пределах здоровых тканей с обязательным гистологическим исследованием. При признаках озлокачествления проводится лечение по схемам плоскоклеточного рака.

Бородавчатый предрак нижней губы. Заболевание чаще всего развивается у мужчин в возрасте 40–50 лет. Ведущая роль в развитии данного предракового процесса принадлежит воздействию солнечной радиации.

Бородавчатый предрак представляет собой резко ограниченный возвышающийся полушаровидный элемент, локализующийся на красной кайме нижней губы. Размеры образования варьируют от 4 мм до 1 см и более, окраска красноватая. При пальпации определяется плотная консистенция, чаще за счет плотно сидящих мелких чешуек. Внешне образование напоминает бородавку, от чего и происходит название. Характерным можно назвать отсутствие каких-либо внешних изменений со стороны красной каймы в основании опухоли.

Заболевание является облигатным предраком, отличается быстрым развитием, при этом малигнизация может произойти в течение 1–2 месяцев после начала. Уловить начало озлокачествления клинически очень трудно, при этом принимают во внимание внезапное увеличение в размерах, усиление ороговения, появление уплотнения в основании и изъязвление.

При гистологическом исследовании отмечают очаговую пролиферацию эпителия в виде тяжей с явлениями декомплексации и полиморфизма шиповатых клеток. В соединительной ткани — инфильтрат из лимфоцитов и плазмочитов.

Дифференциальная диагностика проводится с папиломами, бородавками, кератоакантомой, пиогенной гранулемой, невусом и др. При этом, в основном, принимают во внимание результаты гистологического исследования.

Лечение проводится хирургически. Участок поражения удаляется в пределах здоровых тканей с обязательным гистологическим исследованием. При обнаружении озлокачествления проводят комбинированную терапию по методам плоскоклеточного рака.

ТЕСТЫ ДЛЯ КОНТРОЛЯ ЗНАНИЙ

1. Какие из перечисленных заболеваний являются облигатным предраком?

- а) эритроплазия Кейра, сенильный кератоз, хроническая трещина нижней губы;
- б) пигментная ксеродерма, болезнь Боуэна, абразивный хейлит Манганотти;
- в) лейкоплакия, болезнь Педжета, актинический хейлит;
- г) трофическая язва, сенильный кератоз, верруциформная эпидермодисплазия;
- д) крауроз вульвы, бородавчатый предрак губ, туберкулезная волчанка.
2. Выделите факультативные предраковые заболевания:
- а) кожный рог, трофическая язва, болезнь Педжета;
- б) хроническая трещина нижней губы, лейкоплакия, хронический лучевой дерматит;
- в) эритроплазия Кейра, сенильный кератоз, метеорологический хейлит;
- г) трофическая язва, эрозивно-язвенная форма красного плоского лишая, себорейный кератоз;
- д) абразивный хейлит Манганотти, лейкоплакия, бовеноидный папулез.
3. Для каких из предраковых заболеваний доказана вирусная этиология?
- а) кожный рог, болезнь Педжета;
- б) лейкоплакия, хронический лучевой дерматит;
- в) эритроплазия Кейра, сенильный кератоз;
- г) крауроз вульвы, гигантская кондилома Бушке-Левенштейна;
- д) бовеноидный папулез, верруциформная эпидермодисплазия.
4. Для лечения каких предраковых заболеваний не используются хирургические методы?
- а) хронический лучевой дерматит, пигментная ксеродерма;
- б) бовеноидный папулез, крауроз вульвы;
- в) трофическая язва, метеорологический хейлит;
- г) эрозивно-язвенная форма красного плоского лишая, себорейный кератоз;
- д) бородавчатый предрак губ, лейкоплакия.
5. Какая клиническая форма хейлита не относится к предраковым заболеваниям?
- а) актинический хейлит;
- б) эксфолиативный хейлит;
- в) метеорологический хейлит;
- г) glandулярный хейлит;
- д) абразивный хейлит Манганотти.

Эталонные ответы: 1 — б, 2 — г, 3 — д, 4 — а, 5 — б.

9.2. ДОБРОКАЧЕСТВЕННЫЕ И ЗЛОКАЧЕСТВЕННЫЕ ОПУХОЛИ КОЖИ

Нозология опухолевых заболеваний кожи и пороков ее развития характеризуется большим разнообразием, и до настоящего времени имеющиеся классифи-

кации и систематизации опухолей кожи подвергаются корректировке и дополнениям. Трудности состоят в том, что кожа включает разнообразные гистоморфологические структуры, каждая из которых способна дать начало опухолевой пролиферации. Имеет значение и то, что практически у каждой нозологической формы имеется много синонимов, что в ряде случаев создает терминологическую путаницу. Одни авторы отдают предпочтение в названии опухоли структурному компоненту, другие — особенностям клинических проявлений, например, микрокистозная аденокарцинома (син. злокачественная сирингома) или взрывающаяся дерматофибросаркома и т. д.

Известно, что наиболее правильной классификацией любых заболеваний может быть та, в которой заложен этиопатогенетический принцип. Но, к сожалению, не всегда причины и патогенез заболевания могут быть известны. В отношении опухолевых заболеваний это обстоятельство выступает достаточно показательно. Вот почему в основе классификаций новообразований кожи, как в нашей стране, так и за рубежом, преобладает гистогенетический и гистологический подход, то есть все опухоли подразделяют в зависимости от того, из какой ткани они происходят. Таким образом, различают: эпителиальные опухоли (включая железистые и из волосяного фолликула), соединительнотканые (сюда же относятся сосудистые, мышечные, подкожной жировой клетчатки), нейроэктодермальные (пигментные, опухоли нервов) и метастатические. Нельзя не отметить, что помимо этого существует ряд опухолей, состоящих из различных комбинаций клеточных элементов (например, фибропапиллома, цилиндрома с железистой дифференцировкой и т. д.).

Несмотря на ряд спорных вопросов, касающихся терминологии и систематизации опухолей кожи, в практическом отношении и по своей клинико-биологической сущности они подразделяются на доброкачественные и злокачественные, в том числе с местно-деструктирующим ростом. Такой подход к оценке опухолей кожи является общепризнанным и нашел отражение в Международной гистологической классификации опухолей кожи (ВОЗ, 1980).

В основу подразделения опухолей на доброкачественные и злокачественные положены следующие клинические и патоморфологические признаки:

- скорость роста новообразования;
- характер роста (экспансивный или инфильтрирующий);
- наличие или отсутствие капсулы;
- влияние на общее состояние организма;
- способность к метастазированию;
- степень клеточного и тканевого атипизма, митотическая активность клеток.

Ниже предлагается описание наиболее типичных и часто встречающихся доброкачественных и злокачественных опухолей кожи.

9.2.1. Доброкачественные опухоли из эпителия кожи

Папиллома. По гистологической классификации ВОЗ (1980), это новообразование обозначают термином «плоскоклеточный кератоз», или «кератопапиллома». Папиллома — одно из наиболее типичных доброкачественных ново-

образований из эпителия кожи, возникающего преимущественно у лиц пожилого возраста.

Клиника заболевания характеризуется возникновением единичных или множественных бородавчатоподобных образований, возвышающихся над поверхностью кожи, имеющее тонкую ножку или располагающееся на широком основании. Новообразование большей частью подвижное, цвет может быть как у нормальной кожи, но чаще сероватый или темно-коричневый, что во многом зависит от длительности существования опухоли. Размеры могут быть от 0,3–0,5 до 1–3 см и более, очертания округлые или неправильные. Поверхность новообразования чаще ворсинчатая с более или менее выраженным ороговением. Очаги поражения могут возникать на любом участке кожи, включая слизистые оболочки рта, прямой кишки и влагалища. Рост опухолей медленный, достигнув определенной величины, развитие новообразования на длительный срок может приостанавливаться.

Некоторые авторы относят к разновидностям папиллом такие нозологические формы, как себорейный, сенильный кератозы и кожный рог. Описание указанных заболеваний имеется в разделе «Предраковые заболевания кожи и слизистых».

При гистологическом исследовании очага поражения выявляют сосочковые разрастания эпидермиса, тяжи в глубь дермы, состоящие из клеток шиповатого слоя, явления более или менее выраженного гиперкератоза на поверхности.

Диагноз нетруден и основывается на клинических данных и результатах гистологического исследования.

Дифференциальная диагностика проводится с другими опухолями и пороками развития кожи, а также с вульгарными бородавками. От последних папилломы отличаются локализацией преимущественно на лице и туловище, тогда как бородавки обнаруживаются чаще на руках. Бородавки чаще множественные и способны самостоятельно регрессировать. Гистологическое исследование позволяет выявить при обычной бородавке вакуолизацию шиповатых клеток эпидермиса.

Для лечения используют иссечение, электрокоагуляцию, криодеструкцию, удаление углекислым или неодимовым лазером.

Кератоакантома. Заболевание представляет собой полусферический узел, в центре которого находится кратерообразное углубление, заполненное роговыми массами. Цвет новообразования может быть разнообразный: нормальной кожи, красноватый, желто-коричневый. Отличительной особенностью кератоакантомы является удивительно быстрый рост, в результате чего за несколько недель она может достичь 2,5 см в диаметре (описаны случаи до 10 см). Жалобы обычно отсутствуют, иногда определяется болезненность при надавливании. Заболевание представляет для больного большей частью косметологические проблемы, поскольку процесс локализуется в основном на щеках, носу, ушных раковинах и других открытых участках.

Болеют преимущественно мужчины пожилого возраста. Этиология неизвестна. Предполагается значение папилломавирусной инфекции, избыточного ультрафиолетового излучения и раздражающих химических веществ. Без лече-

ния у большей части больных через 2–6 месяцев, иногда год, кератоакантома самопроизвольно рассасывается.

Диагноз основывается на клинической картине и результатах гистологического исследования. Срез должен проходить через центр опухоли, чтобы получить полное представление о ее строении. В центре новообразования располагается большой кратер, заполненный роговыми массами. Окружающий эпидермис напозает на края кратера. Иногда обнаруживают атипичные кератиноциты, в последнем случае опухоль рассматривают как плоскоклеточный рак и лечат соответственно.

Дифференциальный диагноз проводят большей частью с плоскоклеточным раком, для чего крайне важным является квалифицированное гистологическое заключение. Иногда заболевание дифференцируют с вульгарной бородавкой.

Лечение кератоакантомы большей частью хирургическое, поскольку не всегда опухоль можно отличить от плоскоклеточного рака. Есть сообщения об эффективности назначения при множественных кератоакантомах ароматических ретиноидов и метотрексата. Есть результаты успешного лечения заболевания лейкоцитарным интерфероном (обкалывание опухоли).

Трихоэпителиома. Это доброкачественная опухоль из волосяных фолликулов. Она появляется большей частью во время полового созревания на лице в носогубных складках, по ходу надбровных дуг, ушных раковинах, реже — на шее, волосистой части головы и верхней части туловища (между лопатками). Сначала возникают несколько узелков, розовых или цвета нормальной кожи, затем их количество увеличивается. Со временем опухоли могут достичь больших размеров, слиться в конгломераты и приобрести сходство с базальноклеточным раком кожи.

Этиология заболевания неизвестна. При множественной трихоэпителиоме у большей части больных наблюдается семейный характер заболевания с ауто-сомно-доминантным типом наследования.

Диагноз не представляет больших трудностей и выставляется на основании клинических проявлений и результатов гистологического исследования. Последнее выявляет пролиферацию фолликулярных и герменативных клеток, расположенных в толще дермы. Клеточные комплексы различны по размеру и форме. Степень зрелости фолликулярных структур может варьировать от примитивных зачатков эмбрионального типа до элементов, напоминающих фолликулярные луковицы с сосочками, богатыми фиброцитами, и неправильно сформированные каналы волосяных стержней.

Лечение заключается в разрушении элементов электрокоагуляцией, жидким азотом, углекислым лазером. Есть случаи успешного применения аппликаций цитостатических мазей (фторурациловой, проспидиновой и др.).

Сирингома (сирингоаденома). Это доброкачественная опухоль из внутри-эпидермального отдела протока эккринной потовой железы. Представляет собой плотную папулу размером 1–2 мм, желтую или цвета нормальной кожи. Часто возникает у девочек в период полового созревания, нередко семейные случаи. Сирингомы обычно множественные, излюбленная локализация: веки, лицо, подмышечные впадины, пупок, околоключичные зоны, вульва и др.

Гистология. Гистологическая картина весьма характерна: в дерме расположено множество полостей, стенки которых выстланы двухрядным эпителием. На одном из концов полости этот эпителий образует тяж — «хвостик», что придает всему образованию сходство с головастиком.

Диагноз основывается на клинике и результатах биопсии.

Лечение обычно не требуется. Большинство больных настаивают на удалении опухолей по косметическим соображениям, для чего чаще всего используют электрокоагуляцию.

9.2.2. Злокачественные опухоли из эпителия кожи

Базальноклеточный рак (базалиома) — самая распространенная злокачественная опухоль кожи. Заболеваемость данной формой рака кожи достигает от 500 до 1000 на 100 000 населения и больше. Имеется прямая зависимость от степени инсоляции, поэтому в южных регионах страны заболеваемость выше. Провоцирующими факторами базалиомы является длительная инсоляция, особенно опасная для людей со светлой кожей I и II типов. Имеет значение предшествующая рентгенотерапия, облучение или лечение радиоактивными изотопами, отравление мышьяком и др. У негров и азиатов заболеваемость значительно меньшая, чем у европейцев.

Клиническая картина. В зависимости от клинической картины различают поверхностную, опухолевую, язвенную, пигментную и склеродермоподобную формы базалиомы.

Поверхностная форма базалиомы имеет вид отграниченного очага поражения овальных, округлых или неправильных очертаний. По периферии его имеются мелкие, плотные, поблескивающие при боковом освещении узелковые элементы, сливающиеся между собой и формирующие слегка приподнятый валик над западающим центром. Поверхность легко кровоточит при травматизации. Цвет опухоли может быть темно-розовый, коричневый, фиолетовый и др. Очаги поражения могут быть единичными или множественными, достигать 5–7 см в диаметре и более. Рост медленный.

Опухолевая форма базалиомы характеризуется чаще единичным очагом, поверхность которого чаще гладкая с выраженными телеангиэктазиями, центральная часть может быть покрыта чешуйками. Очаг выступает над поверхностью кожи, может располагаться на ножке. Рост медленный, в течение нескольких лет. Размеры достигают 1,5–2 см и более.

Язвенная (узелково-язвенная) форма чаще возникает на фоне предыдущих форм базалиомы и характеризуется развитием небольшого кратерообразного изъязвления с плотным основанием. Опухоль по мере роста разрушает подлежащие ткани, растет вглубь и по периферии. При локализации в области глаз, висков, слухового прохода опухоль может глубоко прорасти в подлежащие ткани, разрушая мышцы и кости, иногда достичь мозговой оболочки. В таких случаях возможен смертельный исход из-за кровотечения или развития менингита.

Склеродермоподобная форма базалиомы имеет вид белесоватой бляшки с несколько приподнятыми краями. Опухоль расположена ниже уровня кожи и напоминает рубец или ограниченную склеродермию. Такая форма базалиомы

развивается очень медленно, в центральной ее части со временем развиваются телеангиэктазии.

При пигментной форме базалиомы чаще определяется пестрый узел неправильной формы с неравномерной пигментацией, из-за чего ее часто путают с меланомой. В пользу базальноклеточного рака свидетельствуют обычно видимые полупрозрачные, «перламутровые» участки и поверхностные телеангиэктазии.

Говоря о базалиоме, нельзя не упомянуть аутосомно-доминантное заболевание — синдром Горлина–Гольца, при котором на коже наблюдается первично-множественный базальноклеточный рак, мелкие углубления на ладонях и подошвах в сочетании с одонтогенными кистами нижней челюсти, кифосколиозом, а также поражением глаз, центральной нервной системы и др. органов.

Базальноклеточный рак обычно развивается из эпидермиса, способного к образованию волосяных фолликулов, поэтому его редко находят на красной кайме губ и наружных половых органах. Для опухоли характерен инвазивный рост с разрушением окружающих тканей, но она редко метастазирует. Дело в том, что опухолевые клетки, разносимые с кровью и лимфой по организму, оказываются неспособными к пролиферации из-за отсутствия факторов роста, вырабатываемых стромой опухоли. Это в какой-то мере объясняет относительно медленное развитие новообразования и его длительное течение без серьезных последствий.

Диагноз базалиомы подтверждается результатами гистологического исследования, при котором обнаруживают в эпидермисе и дерме пролиферацию атипичных кератиноцитов базального слоя. При окраске гематоксилином-эозином клетки окрашиваются в темно-синий цвет, имеют крупные ядра и располагаются по типу частокола. Аплазия выражена незначительно, митозов мало. Отмечается разрастание мукоидной стромы опухоли.

Дифференциальная диагностика зависит от формы базалиомы. При поверхностной форме она может напоминать очаги себорейного кератоза, красной волчанки. Склеродермоподобную форму дифференцируют от очаговой склеродермии, склероатрофического лихена. При опухолевой форме очаги могут напоминать другие доброкачественные и злокачественные новообразования кожи, что нередко вызывает необходимость гистологического уточнения. Пигментная форма требует тщательной дифференциации с меланомой.

Лечение. Наиболее распространенным методом терапии базалиомы является иссечение опухоли в пределах здоровых тканей. Объем операции зависит от величины новообразования, при необходимости для закрытия раны прибегают к пластике местными тканями или трансплантации кожи. При глубокопроникающих формах заболевания, особенно в носогубном треугольнике, веках, показано комбинированное лечение с назначением цитостатиков (блеомицин, проспидин и др.) в сочетании с лучевой терапией. При небольших размерах базалиомы допустимо применение криодеструкции или электрокоагуляции, аппликаций цитостатических мазей (проспидиновой, фторурациловой и др.). Независимо от методов лечения рецидивы базалиомы возникают приблизительно у 8–10 % больных, при лечении рецидивов вероятность неблагоприятного исхода возрастает.

Плоскоклеточный рак. Это наиболее злокачественная опухоль кожи и слизистых, развивающаяся из кератиноцитов под влиянием различных канцерогенных факторов: инсоляции, ионизирующих излучений, соединений мышьяка, промышленных веществ и проч.

Среди белых людей заболеваемость составляет 7–12 на 100 000 человек, среди негров — 1 на 100 000. Среди белого населения чаще болеют люди со светлой кожей. Мужчины более подвержены данному заболеванию. Наиболее типичным возрастом возникновения плоскоклеточного рака являются лица старше 55 лет, хотя, например, в Австралии группой «риска» считается белокожее население в возрасте 20–40 лет. Эти аргументы убедительно свидетельствуют

о несомненно важном значении в возникновении опухоли фактора инсоляции. Среди мужчин около 20 % случаев приходится на рак полового члена, однако в странах, исповедующих ислам или иудейство, данная форма рака почти не встречается. Это указывает на важность в профилактике рака полового члена ритуального обрезания, традиционно практикуемого в данных государствах. В странах Азии и Южной Америки наблюдается наиболее высокая заболеваемость раком языка и слизистой рта, что связывают с регулярным употреблением наркотического растения бетеля. Из промышленных канцерогенов можно отметить смолы, мазут, деготь, керосин, смазочные масла и проч.

Наиболее подверженной развитию плоскоклеточного рака группой считаются люди, работающие на открытом воздухе (чаще это мужчины): фермеры, моряки, электромонтеры, строители, портовые рабочие, а также работающие с промышленными канцерогенами. В возникновении рака полового члена, прямой кишки и околоногтевых валиков доказано значение вируса папилломы человека типов 16, 18, 31, 33, 35 и 45. Известно много случаев возникновения плоскоклеточного рака на фоне иммуносупрессивной терапии после операции по пересадке почки.

Чаще всего возникновению плоскоклеточного рака предшествуют предраковые заболевания, особенно «cancer in situ» (см. раздел «Предраковые заболевания»). Нередко данная форма рака начинается с рубцово-измененных зон, возникших после травм, ожогов и т. д. Плоскоклеточный рак кожи часто развивается на губах и других открытых участках кожи (щеки, нос, подбородок, завитки ушных раковин, на голове у лысых мужчин; у женщин — на голених). Очаги поражения чаще единичные, форма возможна многоугольная, овальная, круглая, иногда с углублением в центре. Цвет новообразования может быть красным, желтоватым, а также здоровой кожи.

Различают ороговевающий и неороговевающий плоскоклеточный рак. Высокодифференцированный ороговевающий плоскоклеточный рак имеет плотную, твердую консистенцию и почти всегда обнаруживает признаки ороговения — в толще опухоли или на ее поверхности. Данная форма чаще всего локализуется на открытых участках кожи. Низкодифференцированный плоскоклеточный рак не обнаруживает признаков ороговения и представлен мягкими, мясистыми, гранулирующими образованиями, напоминающими цветную капусту.

Из-за легкой травматизации очаги часто покрываются кровянистыми корками. Чаще всего неороговевающая форма поражает наружные половые органы.

Клинически различают инфильтративно-язвенную и папиллярную формы плоскоклеточного рака. При инфильтративно-язвенной форме вначале появляется небольшой опухолевидный элемент с гладкой гиперкератотической поверхностью, который быстро увеличивается и изъязвляется. Язва окружена валикообразным плотным краем, покрыта коркой или грануляциями. Опухоль выходит далеко за края язвы, прорастает в подлежащие ткани. При папиллярной форме плоскоклеточного рака развиваются бородавчатоподобные образования с сосочковой поверхностью, быстро увеличивающиеся в размерах. Увеличение регионарных лимфоузлов свидетельствует о метастазах. Частота метастазирования плоскоклеточного рака оценивается 3–4 %. Реже всего метастазируют опухоли, развившиеся на фоне солнечного кератоза, чаще всего – развившиеся на фоне свищей при хроническом остеомиелите, ожоговых рубцов и лучевого дерматита (соответственно 31, 20 и 18 %). К опасным в плане метастазирования относится локализация плоскоклеточного рака на губах и наружных половых органах.

При гистологическом исследовании признаками ороговевающей формы являются эпителиальные тяжи с выраженным полиморфизмом, дисконфлексацией и дискератозом отдельных клеток («роговые жемчужины»). Неороговевающая форма характеризуется наличием атипичных клеток с гиперхромными ядрами; пласты эпителия в виде гнезд отшнуровываются от эпидермиса, ороговеания не наблюдается.

Дифференциальная диагностика проводится обычно с предраковыми заболеваниями (см. соответствующий раздел), базалиомой и др. Каждый длительно существующий узел, бляшка или язва, особенно если он расположен на поврежденной солнцем коже, нижней губе, наружных половых органах, в старом ожоговом рубце или зоне лучевого дерматита, подлежит биопсии для исключения плоскоклеточного рака.

Лечение. Основной метод лечения плоскоклеточного рака хирургический. Объем хирургического вмешательства определяется стадией заболевания. При отсутствии метастазов опухоль иссекают в пределах здоровых тканей. При метастазах или подозрении на них проводят удаление регионарных лимфатических узлов. Лучевую и химиотерапию (блеомицин и др.) применяют обычно тогда, когда операция невозможна. При правильном лечении достичь ремиссии удается в 90 % случаев.

9.2.3. Доброкачественные опухоли из мезенхимы кожи

Дерматофиброма. Это достаточно частое доброкачественное новообразование кожи, которое в литературе встречается под названиями: твердая фиброма, гистиоцитома и др. Она обычно возникает на конечностях и представляет собой внутрикожный узел, иногда болезненный, внешне напоминающий кнопку. Типичными размерами опухоли являются 3–10 мм, границы размытые, края сливаются с окружающей кожей. Форма чаще выпуклая, но иногда может быть вдавленной (углубление). Поверхность чаще матовая, блестящая. Иногда опухоль покрыта корками или рубцами — это результат расчесов или порезов во время бритья. Обычно центр новообразования более темный, а края светлые,

сливающиеся с окружающей кожей. Для дерматофибромы характерен «симптом ямочки»: если кожу по бокам опухоли сжать большим и указательным пальцами, то узел как бы проваливается внутрь.

Диагностика. Для постановки диагноза как правило достаточно клинической картины. При гистологическом исследовании в сетчатом слое дермы обнаруживают переплетения пучков веретенообразных клеток со скудной бледно-голубой цитоплазмой и удлинёнными ядрами, расширение просветов сосудов. Эпидермис над опухолью часто гиперплазирован.

Дифференциальная диагностика проводится с невусами, меланомой, метастазами опухолей внутренних органов и др.

Иссечение опухоли обычно не показано, поскольку послеоперационный рубец может быть более непривлекательным. К удалению обычно прибегают в случае частой травматизации новообразования, например, при бритье. Для удаления предпочитают использовать криодеструкцию.

Мягкая фиброма. Данное новообразование кожи встречается также достаточно часто, обычно в среднем и пожилом возрасте. Чаще болеют женщины и тучные люди. Опухоль представляет собой мягкий полип на коже, круглой или овальной формы, цвета нормальной кожи, реже коричневых оттенков. Субъективных ощущений обычно не бывает, однако при травме или перекруте может появиться боль, кровоточивость, образуются корки. В этом случае возможна самоампутация опухоли. Ее излюбленная локализация — кожные складки (подмышечные впадины, паховая область, складки под молочными железами), а также шея и плечи. С возрастом количество мягких фибром может увеличиваться, особенно во время беременности.

Диагностика обычно проводится клинически. При гистологическом исследовании обнаруживают истонченный эпидермис над рыхлой соединительнотканной стромой.

Дифференциальная диагностика проводится с папилломами, невусами, контагиозным моллюском и др.

Лечение — иссечение ножницами или электрокоагуляция.

Липома. Это одиночная или множественная доброкачественная опухоль подкожной клетчатки. Ее легко узнать по мягкой консистенции, круглой или дольчатой форме, глубоком залегании в толще кожи и подвижности относительно окружающих тканей. Липомы могут быть мелкими или достигать больших размеров, иногда до 12 см. Чаще всего они возникают на шее и туловище, иногда на конечностях.

Семейный липоматоз наследуется аутосомно-доминантно, проявляется в юности большим количеством безболезненных медленно растущих липом. Синдром Маделунга, или множественный симметричный липоматоз, встречается у мужчин среднего возраста; высыпания представлены крупными безболезненными липомами, сливающимися между собой. Возникают они в основном на туловище, в надключичных и дельтовидных областях, задней поверхности шеи. При болезни Деркума, встречающейся у тучных девушек и женщин среднего возраста, липомы характеризуются болезненностью, появляются на конечностях и других частях тела.

Липомы состоят из липоцитов, морфологически неотличимых от нормальных, у многих липом есть соединительнотканная капсула.

Лечение липом хирургическое.

Гемангиома. Данная нозологическая форма неоднородна по патоморфологическим изменениям в тканях. В настоящее время выделяют 9 клинических форм гемангиом: капиллярную ангиому, пламенеющий невус, кавернозную ангиому, венозную ангиому, паукообразную, или звездчатую, ангиому, старческую ангиому, ангиокератому, телеангиэктатическую гранулему и гломангиому. Из перечисленных нозологических форм лишь капиллярная ангиома и гломангиома являются собственно опухолевыми заболеваниями, остальные рассматриваются как пороки развития кожи и в данном разделе не описываются. В понятие «ангиокератома» включают несколько редких заболеваний, связанных с наследственностью (например, ангиокератоз Мибелли и др.).

Капиллярная ангиома — достаточно часто встречающаяся опухоль, которая регистрируется вскоре после рождения, заболеваемость среди детей составляет 1–2 %. У большинства больных гемангиома появляется в течение первого месяца жизни, у остальных — не позднее девятого месяца. Для опухоли характерен быстрый рост в течение первого года жизни. Узел или бляшка ярко-красного или темно-вишневого цвета за короткое время может достигнуть 1–8 см и более. При диаскопии опухоль обесцвечивается не полностью. В ряде случаев капиллярная ангиома может занимать целую анатомическую область. На голове и шее расположены 50 % опухолей, 25 % — на туловище. Излюбленная локализация — лицо, туловище, голени, слизистая рта. Поражение кожи может сочетаться с гемангиомами внутренних органов (ЦНС, ЖКТ, печени).

Новообразование самостоятельно рассасывается к пяти, реже — к десяти годам. У 20 % больных на месте опухоли остаются депигментация, атрофия или утолщение кожи. Глубоко расположенные гемангиомы, особенно на слизистых, полностью не рассасываются.

Диагностика не представляет трудности и проводится клинически.

Дифференциальная диагностика проводится, главным образом, с другими гемангиомами. При гистологическом исследовании капиллярная ангиома характеризуется пролиферацией эндотелиальных клеток в сосудах дермы и подкожной жировой клетчатки.

Лечение. Подход к лечению строго индивидуальный и не всегда проводится, учитывая возможность самостоятельного регрессирования заболевания. Для удаления используют лазеротерапию, криодеструкцию и др.

Лейомиома — доброкачественная опухоль, исходящая из гладких мышечных волокон. Различают 3 разновидности лейомиомы: множественные лейомиомы, развивающиеся из мышц, поднимающих волос; солитарные лейомиомы половых органов и грудных сосков; ангиолейомиомы, возникающие из мелких сосудов кожи.

Первая разновидность лейомиом характеризуется мелкими опухолевидными элементами округлых или овальных очертаний, цвета нормальной кожи, диаметром 3–5 мм, имеющих гладкую поверхность. При пальпации определяется плотность новообразований, болезненность. Больные испытывают также боль

при резком охлаждении кожи. Элементы, как правило, множественные, располагаются на коже туловища, конечностей, ягодичных областях, склонны к группировкам. Этим они отличаются от солитарных лейомиом, которые гораздо крупнее и располагаются в соответствующих областях. При ангиолейомиомах регистрируются одиночные новообразования, слегка возвышающиеся над кожей, красно-синюшного цвета. Располагаются такие лейомиомы обычно вблизи суставов.

Постановка *диагноза* несложна и может выставляться клинически. При гистологическом исследовании обнаруживают хорошо отграниченную опухоль, состоящую из толстых пучков мышечных волокон, окруженных соединительнотканной прослойкой. Между опухолью и эпидермисом много расширенных кровеносных и лимфатических сосудов.

Дифференциальная диагностика проводится с другими доброкачественными новообразованиями.

Для лечения используют обычно электроэксцизию. Для снятия болевого синдрома иногда используют антагонисты кальция (нифедипин и др.).

9.2.4. Злокачественные опухоли из мезенхимы кожи

Дерматофибросаркома. Нередко в литературе используется термин: «Выбухающая дерматофибросаркома». Это местноинвазивная мезенхимальная опухоль, возникающая чаще у мужчин в области плечевого пояса, на груди. Заболевание характеризуется чаще одиночным узловатым образованием, значительно выступающим над поверхностью кожи, имеющим гладкую или бугристую поверхность. Размеры могут достигать 3–7 см и более. Опухоль растет относительно медленно, с течением времени может изъязвляться. Иногда сразу может возникнуть несколько опухолей, которые при росте сливаются в конгломераты. Цвет новообразования обычно желто-коричневый с синюшным оттенком. Нередко опухоль состоит как бы из двух частей: возвышающейся узлообразной и находящейся под ней в виде основания уплощенной части. Склонность к рецидивам после удаления высокая (50–80 %). Метастазы наблюдаются, как правило, лишь в отдаленные сроки либо при частых рецидивах.

При гистологическом исследовании в глубине дермы и гиподерме выявляют атипичные фибробласты с крупными ядрами, большое количество митозов, разрастание коллагеновых волокон.

Дифференциальная диагностика проводится с экзофитной формой плоскоклеточного рака, опухолевой стадией грибовидного микоза и др. В отличие от плоскоклеточного рака для дерматофибросаркомы характерен медленный рост, длительное отсутствие метастазов. При грибовидном микозе обращает на себя внимание сильный, мучительный зуд. Решающее значение имеют результаты биопсии.

Лечение хирургическое. При удалении рекомендуют отступать от видимых границ опухоли на расстояние 3–5 см, поскольку при заболевании нередки пальцевидные ответвления. Имеет большое значение полное гистологическое исследование удаляемой ткани. Рекомендуется также иссекать фасции. Лимфатические узлы, как правило, не удаляют. Неоперабельным пациентам проводят лучевую терапию, химиотерапия обычно неэффективна.

9.2.5. Доброкачественные опухоли нейроэктодермального происхождения (из меланогенной системы)

Пигментные невусы. В медицине термин «невус» используется для обозначения любого порока развития кожи. Имеющаяся литература оценивает проблему невусов крайне неоднозначно и противоречиво. На данный момент имеются описания более 50 разновидностей невусов. В этом разделе описываются только доброкачественные новообразования, исходящие из невусных клеток и меланоцитов. Невусные клетки отличаются от нормальных меланоцитов отсутствием отростков.

Приобретенные невоклеточные невусы (родимые пятна, родинки) — это небольшие (диаметром не более 1 см), четко очерченные гиперпигментированные пятна или узелки, образованные скоплением невусных клеток в эпидермисе, дерме и, изредка, в подкожной жировой клетчатке. Они появляются в детстве, а к старости обычно исчезают. В зависимости от гистологической локализации невоклеточные невусы бывают пограничными (невусные клетки расположены на границе эпидермиса и дермы над базальной мембраной), сложными (сочетает признаки пограничного и внутридермального невуса) и внутридермальными (невусные клетки расположены только в дерме).

Приобретенные невоклеточные невусы — самые частые новообразования у людей. В среднем, у каждого представителя белой расы насчитывается около 20 невусов. Данные новообразования не беспокоят больных, зуд и болезненность могут быть признаками злокачественного перерождения.

Как особые варианты невоклеточных невусов рассматриваются: галоневус (невоклеточный невус, окруженный зоной депигментации кожи), голубой невус (внутридермальный невус, имеющий голубой цвет), невус Шпиц и др.

Пигментные невусы, связанные с доброкачественной пролиферацией меланоцитов также бывают различными: лентиго, пятнистый невус, невус Оты, монгольский невус и др. Они могут иметь в ряде случаев визуальное сходство с невоклеточными новообразованиями, но отличаются гистологической картиной.

Как предшественники меланомы рассматриваются три варианта пигментных новообразований: диспластический невус, врожденный невоклеточный невус и злокачественное лентиго (меланоз Дюбрея). Они могут иметь различную форму, окраску, размер. При них патоморфологически определяются инфильтраты, состоящие из незрелых веретенообразных меланоцитов, проникающие глубоко в дерму, могут обнаруживаться признаки дисплазии данных клеток. На этапе визуальной оценки в любом случае оцениваются как «меланомоопасные» пигментные новообразования, имеющие неправильную форму, напоминающую географическую карту, с «заливами» и «полуостровами», неровными границами.

При обнаружении пигментных новообразований вопрос о необходимости лечения индивидуальный. Многие пигментные невусы не представляют опасности, и необходимость в их удалении, в основном, связана с косметическими проблемами или локализацией на травмируемых участках кожи. Медицинскими показаниями для удаления пигментных новообразований являются: локализация на волосистой части головы, ладонях, подошвах, слизистых; наличие пестрой,

неравномерной окраски, неправильных очертаний; наличие зуда, боли, кровоточивости; а также гистологические признаки, указывающие на глубокую локализацию новообразования и дисплазию клеток. Такие невусы обычно иссекают в пределах здоровых тканей, а опухоль подвергается тщательному гистологическому исследованию. Обязательно удаляют «подозрительные» пигментные новообразования у лиц, имеющих неблагоприятный семейный анамнез по меланоме. После операции за больными устанавливают наблюдение в течение 6–12 месяцев. При гигантских невусах для закрытия дефекта используют кожную пластику, а при их неоперабельности за больными устанавливают пожизненное диспансерное наблюдение.

9.2.6. Злокачественные опухоли нейроэктодермального происхождения (из меланогенной системы)

Меланома. Это одна из наиболее злокачественных опухолей человека. В 30 % случаев она развивается из предшествующего меланоцитарного образования, в 70 % — возникает на чистой коже. Меланома поражает преимущественно людей молодого и среднего возраста, мужчины и женщины болеют одинаково часто. Наиболее подвержены заболеванию люди, имеющие светлую кожу, согласно статистике, 98 % больных принадлежит к белой расе. Факторами «риска» считаются: наличие предшественников меланомы, неблагоприятный семейный анамнез, светочувствительность кожи I и II типов, а также избыточная инсоляция. К группе «риска» относятся люди, постоянно проводящие выходные и отпуска на солнце, отдыхающие в зимнее время в южных жарких регионах, а также люди, работающие фермерами, строителями, моряками и др. В какой-то мере спровоцировать злокачественное перерождение может хроническая травматизация пигментного невуса, хотя полных доказательств этому пока нет.

В настоящее время выделяют по крайней мере 8 клинических и патоморфологических форм меланомы: поверхностно распространяющаяся меланома; узловая меланома; лентиго-меланома; акральная лентигинозная меланома; меланома слизистых; меланома, растущая из врожденного невоклеточного невуса; меланома, растущая из диспластического невуса и десмопластическая меланома. Наиболее частыми формами меланомы являются: поверхностно распространяющаяся меланома (около 70 %) и узловая меланома (около 15 %).

При поверхностно распространяющейся меланоме опухоль возникает чаще всего в верхней части спины, передней поверхности туловища, у женщин — на голенях, и растет медленно, месяцами и годами. Внешне она представляет собой уплощенную асимметричную бляшку с четкими границами, равномерно приподнятую над уровнем кожи. Окраска представлена сочетанием коричневого, темно-коричневого, синего, черного и красного цветов, а на участках спонтанной регрессии — серого и синевато-серого. Средний размер — 8–12 мм, но может быть и более крупным. Нередко на поверхности опухоли имеются углубления по типу «заливов».

Узловая форма меланомы, как и поверхностная, чаще всего возникает на участках кожи, сравнительно редко подвергающихся инсоляции. Развитие узловой меланомы довольно рано начинается с фазы вертикального роста, поэтому ее иногда называют глубоко проникающей. Опухоль равномерно приподнята

над уровнем кожи и представляет собой толстую бляшку, узел или полип. Окраска чаще всего равномерная, темно-синяя или иссиня-черная; реже встречаются слабопигментированные или беспигментные узловые меланомы, которые легко принять за непигментные новообразования. Такая меланома растет быстро (от 4 месяцев до 2 лет) — на чистой коже или из пигментного невуса.

Большинство меланом проходит фазу радиального роста в пределах эпидермиса, а затем прорастает в дерму (фаза вертикального роста, или инвазивная). Прогноз при различных клинических формах меланомы зависит от продолжительности фазы радиального роста, которая у поверхностно распространяющейся меланомы составляет около 2 лет, а у узловой — не более 6 месяцев. Считается, что в фазе радиального роста опухоль почти не метастазирует. Пути распространения метастазов являются кровеносные и лимфатические сосуды дермы. Увеличение регионарных лимфоузлов считается прогностически неблагоприятным.

В какой-то мере определить границы новообразования помогает осмотр под лампой Вуда. В последнее время часто прибегают к эпилюминесцентной диагностике с помощью соответствующего микроскопа. Диагноз меланомы должен быть обязательно подтвержден гистологически. Чаще всего используют тотальную биопсию, т. е. исследование опухоли после ее удаления. Это нередко позволяет определить и полноту выполненной резекции.

При гистологическом исследовании обнаруживают пролиферацию атипичных меланоцитов, которые расположены беспорядочно или образуют гнезда. В фазе радиального роста опухолевые клетки расположены только в эпидермисе. Прорастание в дерму в виде узлов указывает на инвазивную фазу и возможность метастазирования. При диагностике в последнее время используют иммуногистохимические методы — окраску на белок S-100 и на антиген НМВ-45. Иногда дифференциальная диагностика меланомы и пигментного невуса проводится с помощью пробы с радиоактивным фосфором. Для меланомы характерно быстрое накопление в ткани опухоли радиоактивного фосфора, что улавливают с помощью датчика и сравнивают с показателями противоположной симметричной стороны.

Характер и размер операции зависит от стадии меланомы. Резекцию делают, отступая от ее краев на 1–3 см, при обнаружении метастазов в лимфоузлах проводят удаление последних. Метастазирование опухоли указывает на необходимость комбинированного лечения, с применением радиохимиотерапии. В последние годы широко практикуется назначение препаратов интерферона (α -2a и α -2b). При отдаленных метастазах описываются случаи успешного применения общей гипертермии. Химиотерапия (дакарбазин, кармустин, ломустин и др.), как правило, существенно не изменяет течение заболевания.

Прогноз серьезный и во многом зависит от стадии меланомы. После лечения 8-летняя выживаемость определяется в пределах от 33 до 95 %.

ТЕСТЫ ДЛЯ КОНТРОЛЯ ЗНАНИЙ

1. Назовите доброкачественные эпителиальные опухоли кожи:
 - а) фиброма, папиллома, липома;
 - б) лейомиома, базалиома, сириngoма;
 - в) трихоэпителиома, кератоакантома, папиллома;
 - г) папиллома, пигментный невус, трихоэпителиома;
 - д) гемангиома, дерматофибросаркома, меланома.
2. Какие опухоли относятся к мезенхимальным?
 - а) гемангиома, фиброма, липома;
 - б) папиллома, сириngoма, базалиома;
 - в) пигментный невус, лейомиома, меланома;
 - г) фиброма, пигментный невус, трихоэпителиома;
 - д) сириngoма, гемангиома, кератоакантома.
3. Какие опухоли являются доброкачественными?
 - а) папиллома, базалиома, фиброма;
 - б) кератоакантома, сириngoма, пигментный невус;
 - в) меланома, базалиома, трихоэпителиома;
 - г) лейомиома, гемангиома, плоскоклеточный рак;
 - д) базалиома, кератоакантома, липома.
4. Злокачественными опухолями являются:
 - а) гемангиома, плоскоклеточный рак, кератоакантома;
 - б) базалиома, фиброма, пигментный невус;
 - в) дерматофибросаркома, плоскоклеточный рак, липома;
 - г) сириngoма, базалиома, папиллома;
 - д) базалиома, дерматофибросаркома, меланома.
5. Обнаружение пролиферации атипичных гистиоцитов указывает:
 - а) на базалиому; б) плоскоклеточный рак;
 - в) меланому; г) дерматофибросаркому;
 - д) гемангиому.
6. Что лежит в основе сириngoмы?
 - а) пролиферация фибробластов;
 - б) пролиферация кератиноцитов;
 - в) пролиферация миоцитов;
 - г) пролиферация эпителия потовых желез;
 - д) пролиферация липоцитов.
7. Какое из перечисленных сосудистых новообразований имеет опухолевую природу?
 - а) звездчатая ангиома;
 - б) кавернозная ангиома;
 - в) пиогенная гранулема;
 - г) капиллярная ангиома;

д) пламенеющий невус.

8. Методами лечения плоскоклеточного рака являются:

а) криодеструкция;

б) электрокоагуляция;

в) хирургическое удаление с регионарными лимфоузлами;

г) комбинация кортикостероидов и цитостатических препаратов;

д) лазеротерапия.

Эталонные ответы: 1 — в, 2 — а, 3 — б, 4 — д, 5 — г, 6 — г, 7 — г, 8 — в.

9.3. ЛИМФОМЫ КОЖИ И САРКОМА КАПОШИ

Лимфомы кожи представляют собой частный случай лимфом как системного опухолевого процесса в лимфоидной ткани. В настоящее время понятие «лимфомы кожи» объединяет клинически и морфологически неоднородную группу заболеваний, в основе которых лежит первично возникающая в коже злокачественная пролиферация лимфоцитов и их производных — плазматических клеток. Первые клинические проявления лимфом кожи могут отражать любую стадию опухолевой прогрессии. Т-клеточные лимфомы занимают в основном верхние слои дермы, а В-лимфопротеративные процессы возникают в глубоких слоях дермы и не носят эпидермотропный характер.

Большинство злокачественных лимфом кожи имеют Т-клеточную природу, В-клеточные лимфомы составляют 25 %, а неклассифицированные лимфомы кожи составляют менее 10 % случаев.

Подавляющее большинство Т-клеток злокачественных лимфом кожи возникают первично в коже из-за выраженного тропизма к ней, прежде всего к структурам эпидермиса (кератиноцитам, клеткам Лангерганса и Гринштейна). Изменения кожи при В-клеточных лимфомах, как правило, имеют вторичный характер. Первичные очаги В-клеточной пролиферации могут находиться в различных органах и тканях, в частности в лимфатических узлах.

Процесс формирования Т-клеточных лимфом кожи начинается с активации лимфоцитов под воздействием различных канцерогенных факторов и появления доминантного Т-клеточного клона. С его появлением кожа снижает свои возможности противоопухолевого контроля, что и проявляется различной динамикой опухолевого процесса у отдельных больных — от пятнисто-бляшечных очагов до развития крупных опухолей и летального исхода.

Классификация. Единой классификации лимфом кожи нет, известно несколько десятков классификаций. В 1978 г. на Международном симпозиуме по кожным Т-клеточным лимфомам была предложена TNM-классификация. В основе ее лежит оценка состояния кожного процесса (Т — tumor), наличие или отсутствие клинической или гистологической патологии лимфоузлов (N — nodus), а также наличие или отсутствие отдельных метастазов (M — metastasis).

В Беларуси нашла признание и много лет применялась клинкоморфологическая классификация, предложенная в 1984 г. И. М. Разнатовским, отражающая клинические и гистологические особенности лимфом, темп опухо-

левой прогрессии и степень злокачественности опухолевого процесса. Приводим классификацию лимфом кожи И. М. Разнатовского:

1. **Лимфомы кожи с медленной опухолевой прогрессией:**

а) мономорфные лимфомы кожи:

- трехстадийная форма;
- пойкилодермическая форма с вариантом универсального поражения;
- узелковая форма;
- узловатая форма;
- пятнисто-инфильтративная форма;
- эритродермическая форма (эритродермия Вильсона–Брока);
- плазмоцитома.

б) полиморфноклеточные лимфомы:

- трехстадийная (классическая форма грибовидного микоза Алибера);
- узелковая (лимфоматоидный папулез).

2. **Лимфомы кожи с быстрой опухолевой прогрессией:**

– узелково-бляшечная диссеминированная лимфома (ретикулосаркоматоз кожи Готтрона);

– инфильтративно-узловатая, или обезглавленная форма грибовидного микоза Видаля–Брока;

– лимфосаркома кожи;

– эритродермическая форма (эритродермическая форма грибовидного микоза Галлопо-Бенье).

В 1988 г. предложена модифицированная Кильская классификация, которая наряду с гистологическими критериями учитывает цитологические, основанные на последних данных о происхождении, структуре и функциях клеток иммунной системы. В зависимости от динамики развития отдельные подгруппы лимфом объединены в 3 группы: низкой, средней и высокой степени злокачественности, В- и Т-клеточного типа. Морфологически лимфомы низкой степени злокачественности состоят преимущественно или исключительно из зрелых клеточных элементов, например из лимфоцитов, а лимфомы высокой степени злокачественности — полностью или в большей степени из незрелых или активированных клеточных элементов, например лимфобластов или иммунобластов.

При диагностике лимфом кожи необходимо оценить тип высыпаний (пятна, бляшки, опухоли), скорость их появления, результаты гистологических, цитологических, рентгено-томографических исследований, результаты клинических, иммунологических и биохимических параметров крови, состояние лимфатических узлов.

9.3.1. Т-клеточные лимфомы кожи

Клиническая картина Т-клеточных лимфом характеризуется полиморфизмом высыпаний: имеются пятна, бляшки опухоли. Ярким представителем этой группы является **грибовидный микоз**, в течении которого выделяют 3 формы: классическую, эритродермическую и обезглавленную. Классическая форма грибовидного микоза (ГМ) характеризуется низкой или средней степенью злокачественности, а обезглавленная — высокой.

В течении классической формы ГМ выделяют 3 стадии: эритематозно-сквамозную, инфильтративно-бляшечную и опухолевую.

Эритематозно-сквамозная стадия проявляется разнообразными высыпаниями, напоминающими экзему, бляшечный параспориоз, себорейный дерматит: эритемами, уртикарноподобными, параспориозо-подобными, экземоподобными, иногда появляются везикулы и пузыри. Все виды высыпаний сопровождаются интенсивным зудом, иногда нестерпимым. Кстати, в течение нескольких месяцев и даже лет зуд может предшествовать высыпаниям и быть единственным признаком болезни. Возраст большинства больных — старше 50 лет. Появившиеся проявления болезни могут спонтанно исчезать, но через несколько месяцев сыпь возвращается.

Бляшечная стадия характеризуется появлением инфильтрированных, резко очерченных бляшек различной величины, желтовато-красного или темно-красного цвета с буроватым оттенком. Поверхность бляшек влажная или лихенифицированная. По консистенции бляшки напоминают толстый картон. Образование бляшек всегда сопровождается сильным зудом.

Терминальная, опухолевая стадия ГМ проявляется появлением безболезненных опухолей плотно-эластической консистенции желто-красного цвета, которые формируются как на уже существовавших бляшках, так и на ранее непораженной коже. Отдельные опухоли напоминают шляпки грибов. Достигнув определенной величины опухоли эрозируются или глубоко изъязвляются. Характерен быстрый рост и распад опухолей. На этой стадии опухоль метастазирует в лимфоузлы, во внутренние органы. Пациенты в этот период жалуются на слабость, недомогание, повышение температуры тела.

Слизистые оболочки при грибковидном микозе поражаются редко, опухолевые образования, главным образом, локализуются на мягком и твердом небе. Они склонны к быстрому распаду с образованием обширных язв. Почти у $\frac{2}{3}$ больных ГМ имеются нарушения трофики (пигментация кожного покрова, пойкилодермические изменения, дистрофия волос и ногтей, нарушения потоотделения).

Больные с классической формой грибковидного микоза живут в среднем около 8 лет.

Эритродермическая форма ГМ и её лейкемический вариант (синдром Сезари) характеризуется стремительным развитием эритродермии (в среднем за 1–2 месяца) на фоне неукротимого зуда. У больного развивается универсальная гиперемия, отёк кожи и обильное крупнопластинчатое шелушение, ладонно-подошвенный гиперкератоз, диффузное поредение волос по всему телу, полиаденит, лейкоцитоз. В пунктате лимфоузлов обнаруживают до 10 % клеток Сезари (малигнизированные Т-хелперы с ядрами, имеющими складчатую церебриформную поверхность). Продолжительность жизни больных — 2–4 года.

Для обезглавленной формы ГМ типично появление опухолей без предшествующих высыпаний, высокая степень малигнизации, что расценивается как проявление лимфосаркомы и больные практически больше 1 года не живут.

Диагностика ГМ базируется на данных анамнеза, клиники и результатах гистологического исследования.

Гистология биоптатов с очагов поражения на разных стадиях болезни различна. Гистологическая картина эритематозно-сквамозной стадии грибвидного микоза характеризуется наличием периваскулярного инфильтрата, состоящего из лимфоцитов, плазматических клеток, эозинофилов и фибробластов. В инфильтративно-бляшечной стадии инфильтрат проникает в эпидермис и вглубь дермы, появляются недифференцированные и атипичные («микозные») лимфоидные клетки крупных размеров, неправильной формы, с резко базофильными ядрами и выраженным ободком цитоплазмы. В эпидермисе формируются микроабсцессы Потрие — полости на фоне экзочитоза, содержащие атипичные клетки и клетки инфильтрата. Таким образом, диагностическими морфологическими критериями инфильтративно-бляшечной стадии ГМ являются микроабсцессы Потрие и наличие «микотических» клеток. В биоптатах кожи при опухолевой стадии ГМ выявляется массивный инфильтрат, занимающий всю дерму до подкожной клетчатки. В инфильтрате доминируют атипичные клетки.

Гистологическая картина эритродермической формы ГМ характеризуется мощным полиморфноклеточным инфильтратом в верхней части дермы, состоящим из гистиоцитов, фибробластов, эозинофилов, плазматических клеток, лимфоидных и атипичных клеток. В эпидермисе не являются редкостью микроабсцессы Потрие.

Лечение больных ГМ базируется на использовании фотохимиотерапии, электронно-лучевой терапии, интерлейкинов, ароматических ретиноидов, фотофереза различных цитостатиков, наружных кортикостероидов. В поздних стадиях ГМ показана полихимиотерапия, так как каждый из цитостатиков (будь то алкилирующие препараты: проспидин, циклофосфан, эмбихин, спиروبромин; винкалоиды: винкристин, винбластин, этопозид; антиметаболиты: метотрексат; противоопухолевые антибиотики: адриамицин, брунеомицин; производные платины: цисплатин; кортикостероидные препараты: преднизолон, полькортолон, дексаметазон, целестон) может ингибировать конкретный этап синтеза ДНК в опухолевой клетке, что обеспечивает более надёжное ингибирование опухолевой пролиферации.

Рациональное начатое лечение больных ГМ в эритематозно-сквамозной и инфильтративно-бляшечной стадиях позволяет продлить жизнь больным свыше 5 лет, а в опухолевой стадии — не более 3 лет.

9.3.2. В-клеточные лимфомы кожи

Опухолевые клетки при данном заболевании представлены В-лимфоцитами, которые долгое время сохраняют функции здоровых клеток и находятся в основном в сетчатом слое дермы. Различают три типа В-клеточных лимфом кожи.

Первый тип В-клеточной лимфомы — это трехстадийная мономорфноклеточная лимфома. Чаще встречается у пожилых людей, но может поражать любой возраст. Выделяют пятнистую, пятнисто-бляшечную и узловатую опухолевую стадии. Первые проявления болезни проявляются на туловище (грудь, живот) или проксимальных отделах конечностей без субъективных ощущений. Появляются крупные пятна розово-коричневого цвета, с шероховатой поверхностью, четко очерченные. Иногда на их поверхности имеются мелкие фолликулярные узелки (ощущение терки). Волосы в очагах отсутствуют. При гистологи-

ческом исследовании в этой стадии болезни выявляется мелкоочаговая периваскулярная инфильтрация лимфоцитарно-гистиоцитарного происхождения с начальными признаками нарушения дифференцировки клеток, перифолликулярная инфильтрация.

С нарастанием инфильтрации в очагах формируются светло-коричневые пятна и бляшки желто-розовой окраски, с локализацией на лице, туловище, конечностях. Эта пятнисто-бляшечная стадия тянется годами, возможны спонтанные ремиссии. В этой стадии гистологически выявляется наличие полосовидного дермального инфильтрата с четкой нижней границей и отделенного от эпидермиса полоской коллагена. В инфильтрате преобладают лимфоциты с признаками нарушения дифференцировки (пролимфоцитов), имеются немногочисленные гистиоциты и фибробласты, лимфобласты.

В опухолевой стадии в области бляшек формируются плоские, бугристые, плотные узловатости застойно-красного цвета, существуют длительно, могут подвергаться распаду с образованием глубоких легко кровоточащих язв или могут спонтанно разрешаться, оставляя атрофию и гиперпигментацию. Общее состояние больных в целом остается длительное время удовлетворительным. Озлокачествление формируется через 20–30 лет от первичного обращения.

В гистологическом препарате в опухолевой стадии отмечается резкое снижение дифференцировки клеток с преобладанием лимфобластов и пролимфоцитов.

Второй, более злокачественный тип В-клеточной лимфомы кожи протекает как узловатая форма первичного ретикулёза или ретикулосаркоматоза Готтрона. Опухолевый инфильтрат составляют В-клетки с меньшей степенью дифференцировки. Болезнь начинается синюшными пятнами или почти телесного цвета бляшками. Болезнь сравнительно быстро прогрессирует и достигает апогея через 2–5 лет, когда часть бляшек превращается в опухолевидные образования со склонностью к распаду. На высоте заболевания клиническая картина представлена многочисленными мелкими и крупными узлами до 5–7 см в диаметре, темно-красного цвета, плотно-эластической консистенции. Постепенно число узлов увеличивается, злокачественные клетки проникают в лимфатические узлы и внутренние органы. На этом этапе развивается и прогрессирует анемия, относительный моноцитоз и лимфоцитоз. Гистологически в дерме выявляют массивный инфильтрат из пролимфоцитов и лимфобластов, связанный с сосудами и придатками. В инфильтрате присутствуют также многоядерные атипичные клетки, гистиоциты, фибробласты, плазматические клетки. Опухолевая стадия заканчивается смертью пациента через 1,5–2 года.

Третий тип В-клеточной лимфомы кожи — лимфосаркома кожи — характеризуется максимально выраженной малигнизацией В-лимфоцитов. Опухолевый пролиферат составляют преимущественно иммунобласты и незрелые, атипичные клетки. Это наиболее злокачественная лимфома кожи. Появляется одиночный, почти безболезненный карбункулоподобный синюшно-багровый узел, плотной консистенции, с геморрагиями на поверхности, 3–5 см в диаметре. Иногда узлов несколько. Локализация: нижние конечности, туловище, реже — верхние конечности, лицо. Характерно быстрое метастазирование опухоли в ре-

гионарные лимфоузлы, и генерализация опухолевого процесса гематогенным путём на фоне распада опухолевых узлов. Продолжительность болезни с момента возникновения опухоли редко составляют больше 1 года и заканчивается летальным исходом.

Диагностика лимфом кожи. Она базируется на комплексной оценке клинических, морфологических и цитологических особенностей заболевания. В Республике Беларусь для практического здравоохранения разработана специальная диагностическая программа. Она предполагает установление клинического диагноза с выделением клинической формы; морфологическое подтверждение с определением структуры инфильтрата, его топика, агрессивности и клеточного состава; клиничко-лабораторное обследование, включающее общие анализы крови и мочи, биохимический, ферментный и иммунологические анализы крови; инструментальные обследования жизненно важных органов (рентген, ЭКГ, УЗИ и др.), биопсию лимфоузлов, консультации смежных специалистов.

Дифференциальная диагностика лимфом кожи. Проводится с поражениями кожи при гемодермиях и дерматозах, патоморфологической основой которых является реактивная или воспалительная лимфоидная гиперплазия (кольцевидная центробежная эритема, эозинофильная гранулёма лица, актинический ретикулоид, лейкемиды, бляшечный парапсориаз, лепра и др.)

Лечение. Лечение лимфом кожи проводится курсовым и перманентным методами. При курсовом лечении интервалы между курсами — 1,5–2 месяца. Продолжительность и количество курсов лечения строго индивидуальны, исходя из диагноза и состояния больного.

При перманентном методе происходит сочетание курсового метода и поддерживающей терапии между курсами.

При лимфомах кожи комплекс лечебных мероприятий включает в себя первично-сдерживающую, курсовую и поддерживающую терапию.

При начальных признаках нарушения дифференцировки лимфоидных клеток и при медленном прогрессировании клинических проявлений (прежде всего при трехстадийной и пойкилодермической мономорфных лимфомах кожи), назначают первично-сдерживающую терапию с целью замедления прогрессирования заболевания и сдерживания роста клона патологических клеток. Наряду с рекомендациями по улучшению труда и отдыха, ограничению инсоляции, проводят активную медикаментозную терапию. Она включает в себя гипосенсибилизирующие, общеукрепляющие препараты и витамины, адаптогены, энтеросорбенты, дезинтоксигирующие средства, иммуномодуляторы, физиотерапевтическое лечение.

При ухудшении клиники и нарастании признаков нарушения дифференцировки клеток назначается курсовая терапия, включающая глюкокортикоиды, цитостатики, интерлейкины, ароматические ретиноиды, лучевую и электронно-лучевую терапию и их комбинации. Так, на ранних стадиях Т-клеточной лимфомы хорошим терапевтическим эффектом обладают производные преднизолона, дексаметазона, бетаметазона. Отмечена также хорошая эффективность ПУВА-терапии, при которой тормозится деление Т-хелперных клеток ввиду образования ковалентных сшивок псораленов с ДНК этих пролиферирующих клеток.

Эффективной оказалась комбинированная терапия интерферонами (реаферон или интрон-А) с ПУВА или с цитостатиками, или с ароматическими ретиноидами. При узловой форме В-клеточной лимфомы кожи московская школа дерматоонкологов рекомендует использовать различные полихимиотерапевтические режимы: ЦВП-циклофосфан, винкристин и преднизолон или ЦАВП-циклофос-фан, адриамицин, винкристин и преднизолон.

Поддерживающая терапия между курсами — это глюкокортикостероидные препараты, иммуномодуляторы, альфа-, бета- или гамма-интерфероны, препараты-адаптогены. Больные лимфомами кожи подлежат диспансерному наблюдению. В Республике Беларусь разработана и внедряется программа диспансерного наблюдения за больными лимфомами кожи. Диспансерному наблюдению подлежат больные всеми формами лимфом кожи. Экспертиза трудоспособности проводится специализированной МРЭК по месту жительства больного после предоставления соответствующей документации о заболевании.

9.3.4. Саркома Капоши

Саркома Капоши — это многоочаговая злокачественная опухоль соединительной ткани стенки кровеносных сосудов кожи и внутренних органов.

Этиология. Имеются данные о связи заболевания с герпесвирусом человека 8-го типа, который вызывает снижение противоопухолевого иммунитета. Дискутируется и теория генетической предрасположенности (имеются семейные случаи саркомы Капоши).

Клиника. Различают 4 клинических типа саркомы Капоши:

1. Классический (идиопатический) тип саркомы Капоши,
2. Эпидемический тип, ассоциированный со СПИДом,
3. Эндемический тип,
4. Иммуносупрессивный тип.

Классический (идиопатический) тип саркомы Капоши. Встречается у жителей Центральной Европы и в странах СНГ. Мужчины болеют в 10–15 раз чаще, особенно в возрасте 40–70 лет. У 95 % больных заболевание начинается на коже нижних конечностей. Высыпания располагаются симметрично, течение болезни хроническое, долгое время остается доброкачественным. Вначале появляются пятна неправильной формы красно-фиолетового или красно-коричневого цвета с чёткими краями. Поверхность их гладкая, при диаскопии не исчезают. Вскоре появляются узелки плотно-эластической консистенции, розового цвета, полусферической формы, склонные к слиянию с образованием бляшек и опухолевидных узловатых образований. Поверхность бляшек нередко напоминает апельсиновую корку. Узлы обычно не превышают 12 мм в диаметре и могут располагаться в глубине кожи. Изъязвляясь, узлы образуют болезненные труднозаживающие язвы. На нижних конечностях могут появляться обезображивающие болезненные отёки, вплоть до формирования слоновости. Нередко увеличиваются регионарные лимфоузлы, особенно шейные и пахово-бедренные. Заболевание может сопровождаться костными изменениями (остеолизис), поражениями внутренних органов: пищеварительный тракт, сердце, легкие. Сравнительно редко поражаются слизистая полости рта, половые органы, ушные раковины. Заболевание может протекать остро, подостро и, чаще всего, хронически.

Если при остром течении срок жизни редко превышает 1–2 года, то при хроническом течении болезни пациенты живут в среднем 10 лет и более.

Гистология. Пятнисто-бляшечная стадия классической саркомы Капоши характеризуется наличием в сетчатом слое дермы периваскулярных пролифератов из округлых клеток с крупными ядрами, лимфоидных клеток, гистиоцитов, плазмоцитов; в пролифератах идет формирование сосудов, имеются кровоизлияния, отложения гемосидерина. Гистология узлов и инфильтрированных бляшек чаще характеризуется наличием большого количества сосудов, находящихся на разных стадиях дифференцировки, нередко сосуды образуют лакуны типа «кровавых озер». Могут встречаться пучки фибробластов с вытянутыми ядрами.

Эндемический тип саркомы Капоши встречается у жителей Центральной Африки, болеют преимущественно дети (пик заболеваемости в 1–4 года). На коже обнаруживают в основном пятнистые высыпания, если развиваются опухоли, то они имеют крупные размеры. Характерно хроническое течение, отмечается частое поражение внутренних органов и глубоких лимфатических узлов.

Эпидемический тип саркомы Капоши, ассоциированный со СПИДом. Болеют преимущественно молодые люди до 35 лет. Эта форма саркомы Капоши развивается у 30–50 % больных СПИДом и в 95 % случаев проявляется кожными высыпаниями в виде мелких ярко-розовых или с голубоватым оттенком пятен, ливидно-красных бляшек и опухолевых узлов темно-красного или фиолетово-асфальтного цвета с локализацией как на верхней, так и нижней половине туловища и конечностях. Узлы рано изъязвляются, язвы болезненные. Часто поражаются лимфатические узлы, слизистая оболочка полости рта, желудочно-кишечный тракт, легкие и другие органы. В течение 1–1,5 лет процесс приобретает диссеминированный характер с поражением внутренних органов, рано приводит к летальному исходу.

Иммуносупрессивный тип саркомы Капоши встречается у лиц с трансплантированными внутренними органами или у пациентов, длительно получавших цитостатики или стероидные гормоны по поводу хронических заболеваний. Для этих больных не характерны быстрый рост опухолей до больших размеров, лимфаденопатия, чаще подострое течение. После отмены иммуносупрессивной терапии проявления саркомы Капоши могут спонтанно регрессировать.

Диагноз устанавливают на основании жалоб больного, данных анамнеза, клинических проявлений болезни на коже, слизистых оболочках, данных обследования лимфоузлов, внутренних органов, лабораторных данных (лимфо- и моноцитоз в периферической крови, гипоальбуминемия, гипергаммаглобулинемия), результате исследования крови на ВИЧ-инфекцию, данных гистологического исследования биоптата.

Дифференциальная диагностика проводится:

- с сифилисом (данные анамнеза, наличие источника заражения, сосудистые пятна; папулы, склонные к группировке в области ладоней и подошв, половых органов и промежности; положительные результаты серологических реакций на сифилис: КСР, РИФ, РИТ, ИФА);
- красным плоским лишаем (мономорфная папулезная сыпь — полигональные плоские папулы сиреневатого цвета с пупковидным вдавлением, сетка

Уикхема на свежих папулах, частое поражение слизистой полости рта, излюбленная локализация — область запястья, сгибательная поверхность верхних конечностей, голени, кисти; субъективно — зуд);

– пиогенной гранулёмой (в анамнезе высока роль травмы в развитии заболевания, наличие опухоли на ножке («ягода малины») ярко-красного цвета, имеются признаки воспаления, характерен быстрый рост, число элементов — 1 или не более 3–5);

– грибовидным микозом (беспокоит сильный кожный зуд, характерная стадийность развития симптомов — эритематозные пятна, бляшки, опухоли; воспалительный характер высыпаний).

Лечение саркомы Капоши. Современные методы лечения не обеспечивают полного излечения и позволяют лишь достигнуть ремиссии различной длительности. Ведущими методами лечения являются: цитостатики, интерферонотерапия, ретнгенотерапия, хирургическое и физиотерапевтическое лечение.

Цитостатики: циклофосфан (из расчёта 1,5–3 мг на 1 кг массы тела в день, на курс 6–10 г), сарколизин (внутри по 25 мг через день, на курс до 300 мг), проспидин.

Примерная схема лечения:

– проспидин (по 100 мг внутримышечно ежедневно, курсовая доза 3,5–4 г) плюс винкристин (0,5–1 мг внутривенно 1 раз в неделю, 5–7 вливаний на курс) плюс преднизолон по 20–30 мг ежедневно внутри в течение 2 недель с постепенным снижением дозы в дальнейшем.

Интерфероны обладают противовирусным, антипролиферативным и противоопухолевым действием. Можно использовать реаферон по 1,4 млн МЕ внутримышечно 2 раза в день 3 дня, затем 2 раза в неделю 1–2 месяца; барофер — по 5,5 млн МЕ внутримышечно ежедневно 21 день, затем 2 раза в неделю в течение 4–6 недель.

Применяется и общеукрепляющая терапия: витаминотерапия, биогенные стимуляторы, иммуномодуляторы. Наружная терапия: 50%-ная мазь проспидина, анилиновые красители.

У больных эпидемическим типом саркомы Капоши, ассоциированным со СПИДом, лечение должно проводиться по 3 направлениям: а) по поводу неопластического процесса и оппортунистических инфекций, б) по поводу ВИЧ-инфекции, в) с целью коррекции дефектов в иммунной системе. Проводимое лечение даёт только временную ремиссию, летальный исход неизбежен.

Прогноз. Хроническая форма идиопатической саркомы Капоши течет относительно доброкачественно, больные живут от 8 до 20 лет и более. При подостром течении идет постепенное прогрессирование болезни в течение 2–3 лет с летальным исходом. При остром течении саркомы Капоши летальный исход наступает через несколько месяцев после появления первых признаков болезни.

ТЕСТЫ ДЛЯ КОНТРОЛЯ ЗНАНИЙ

1. Патологический процесс Т-клеточных лимфом кожи локализуется преимущественно:
- а) в роговом слое эпидермиса;
 - б) базальном слое эпидермиса;
 - в) эпидермисе и сосочковом слое дермы;
 - г) сетчатом слое дермы и гиподерме;
 - д) лимфатических узлах.
2. При Т-клеточных лимфомах кожи отмечается преимущественная пролиферация:
- а) Т-хелперных лимфоцитов;
 - б) Т-киллерных лимфоцитов;
 - в) В-лимфоцитов;
 - г) НК-клеток;
 - д) Т-супрессорных лимфоцитов.
3. Антигенпрезентирующими клетками в эпидермисе являются:
- а) Т-лимфоциты;
 - б) кератиноциты;
 - в) клетки Лангерганса;
 - г) меланоциты;
 - д) все перечисленные клетки.
4. Грибовидный микоз необходимо дифференцировать:
- а) от бляшечного парапсориаза;
 - б) псориаза;
 - в) себорейной экземы;
 - г) красного плоского лишая;
 - д) всех перечисленных заболеваний.
5. Какие комбинации ПУВА-терапии наиболее эффективны на ранних стадиях Т-клеточных лимфом кожи с выраженным ладонно-подошвенным гиперкератозом?
- а) ПУВА + цитостатик;
 - б) ПУВА + ароматический ретиноид;
 - в) ПУВА + интерлейкин;
 - г) ПУВА + преднизолон;
 - д) все перечисленные.
6. Какой из перечисленных типов саркомы Капоши не имеет нозологического значения?
- а) идиопатический, или классический;
 - б) эндемический;
 - в) эпидемический;
 - г) иммуносупрессивный;
 - д) язвенный.
7. Что не характерно для классической саркомы Капоши?
- а) частое развитие у мужчин;
 - б) частое развитие у женщин;
 - в) наличие бляшек, узлов;
 - г) сыпь в области голеней и стоп;
 - д) развитие лимфостаза.

Эталонные ответы: 1 — в, 2 — а, 3 — в, 4 — г, 5 — б, 6 — г, 7 — б.

Глава 10. ГЕНОДЕРМАТОЗЫ

В настоящее время описано несколько сотен наследственных заболеваний кожи (генодерматозов), которые могут выступать либо как самостоятельные заболевания, либо как синдромы сочетанной врожденной патологии. Предложены различные классификации генодерматозов. В отечественной литературе чаще всего их подразделяют на 10 групп:

1. Наследственные дисхромии и дистрофии кожи (альбинизм, наследственный лентигоноз, недержание пигмента, пигментная ксеродерма и др.).
2. Наследственные болезни ороговения (ихтиозы, кератодермии и др.).
3. Дисплазии, аплазии и атрофии кожи (ангидротическая эктодермальная дисплазия, прогерия и др.).
4. Наследственные болезни с преимущественным поражением соединительной ткани (кожа гиперэластическая, псевдоксантома эластическая и др.).
5. Нейрокутаные наследственные заболевания (нейрофиброматоз, туберозный склероз и др.).
6. Наследственные фотодерматозы (эритропозитическая порфирия, вариетатная порфирия и др.).
7. Наследственные болезни волос (монилетрикс, гипотрихоз, гипертрихоз и др.).
8. Изменения кожи при наследственных болезнях обмена (ксантоматоз, гемохроматоз и др.).
9. Буллезные наследственные дерматозы (врожденный буллезный эпидермолиз, энтеропатический акродерматит, доброкачественная семейная пузырчатка и др.).
10. Наследственные новообразования и опухолевые синдромы.

10.1. ИХТИОЗЫ

Ихтиозы — это группа наследственных заболеваний кожи, которая характеризуется нарушениями процессов ороговения. Название происходит от греческого «*ichthys*» — рыба, и в какой-то мере указывает на сходство кожи больных, которая покрывается чешуйчатыми роговыми наслоениями, с чешуей рыб.

Существует много форм ихтиоза и целый ряд редких синдромов, включающих ихтиоз как один из симптомов. В основе любой формы ихтиоза лежит формирование патологического гиперкератоза. Избыточное ороговение может быть выражено в разной степени — от едва заметной шероховатости кожи до тяжелых изменений эпидермиса, порой несовместимых с жизнью. Наиболее часто встречаемыми являются четыре формы ихтиоза:

- обыкновенный (вульгарный);
- рецессивный X-сцепленный;
- ламеллярный;
- эпидермолитический (буллезная ихтиозиформная эритродермия).

Обыкновенный ихтиоз (*ichthyosis vulgaris*) — наиболее распространенная форма наследственных болезней ороговения. Наследуется аутосомно-доминантно-

но. Мужчины и женщины болеют одинаково часто. Частота 1:3000 – 1:4500 населения.

Заболевание начинается на первом году жизни — от 3 до 12 месяцев. Характеризуется шелушением и сухостью кожи, наиболее выраженным на разгибательных поверхностях конечностей, особенно на ногах. У больных наблюдается выраженный фолликулярный гиперкератоз — ороговение устьев волосяных фолликулов. На ладонях и подошвах усилен кожный рисунок, наблюдается повышенная складчатость. Кроме конечностей повышенное ороговение наблюдается на спине, у детей — нередко на щеках. Обычно не поражены: подмышечные впадины, локтевые и подколенные ямки, ягодицы, внутренняя поверхность бедер, лицо, за исключением щек и лба. Цвет кожи, как правило, не изменен. У многих больных имеется склонность к аллергическим заболеваниям, более половине из них выставляется диагноз диффузного нейродермита.

Следует заметить, что выраженность клинических проявлений обыкновенного ихтиоза индивидуальна. У значительной части больных заболевание проявляется лишь повышенной сухостью кожи без выраженного шелушения (ксеродермия). Однако у ряда больных наблюдается формирование на поверхности кожи толстых и плотных роговых щитков, отделенных друг от друга глубокими бороздками, напоминающих кожу змеи или ящерицы (*ichthyosis serpentina*), или даже конических выступов (*ichthyosis hystrix*).

Для обыкновенного ихтиоза, как и других форм наследственных болезней ороговения, характерно улучшение состояния кожи в летнее время и при повышенной влажности, обострения наблюдаются зимой под влиянием холодного сухого воздуха. В условиях тропического климата заболевание может протекать бессимптомно, но при переезде на север оно снова обостряется. Как правило, с возрастом наблюдается более благоприятное течение дерматоза.

В основе вульгарного ихтиоза лежит мутация или нарушение экспрессии генов, кодирующих кератинообразование. Это ведет к упрочению связей между клетками эпидермиса и задержке отторжения роговых чешуек. Наблюдающаяся при этом усиленная потеря воды через кожу усугубляет ее сухость. Пролиферация кератиноцитов при вульгарном ихтиозе не нарушена.

Диагностика. Для постановки диагноза обычно достаточно клинической картины. Определенную помощь дает наследственный анамнез — наличие более или менее выраженного ихтиоза у одного из родителей. Диагноз подтверждает обнаружение при гистологическом исследовании в коже невыраженного гиперкератоза, истончение или полное отсутствие зернистого слоя эпидермиса, при этом базальный слой не изменен. Электронная микроскопия позволяет выявить в верхних отделах эпидермиса мелкие незрелые гранулы кератогиалина.

Дифференциальная диагностика проводится с другими формами ихтиоза, в т. ч. паранеопластическим, распространенными формами рубромикоза, иногда с псориазом и другими дерматозами.

Рецессивным X-сцепленным ихтиозом болеют только мужчины, частота оценивается как 1 : 2000 – 1 : 6000 среди мальчиков.

В отличие от обыкновенного X-сцепленный ихтиоз может существовать с рождения, хотя чаще всего начинается на второй-шестой неделе жизни. Харак-

теризуется формированием на коже крупных чешуек темно-коричневого цвета, напоминающих грязь. Чешуйки плотно прилегают к коже, муковидное шелушение, как при обыкновенном ихтиозе, нехарактерно. Поражение кожи, как правило, более обширное, чем при обыкновенном ихтиозе, в процесс вовлекаются складки кожи, шея, ушные раковины, тыл стоп, сгибательные поверхности конечностей, в меньшей мере поражаются спина и волосистая часть головы. Более интенсивно, чем при обыкновенном ихтиозе, поражается кожа живота. При данной форме ихтиоза не поражается кожа ладоней и подошв, отсутствует фолликулярный гиперкератоз. Нередко X-сцепленный ихтиоз сопровождается другими пороками развития: помутнением роговицы, гипогонадизмом, крипторхизмом, микроцефалией, аномалиями скелета и проч. Рождение больного ребенка сопровождается обычно слабостью родовой деятельности.

Сравнительно с обыкновенным ихтиозом данная форма протекает более неблагоприятно и состояние кожи с возрастом не улучшается. Подобно другим формам ихтиоза, ухудшение состояния кожи происходит в холодное время года.

В основе заболевания лежит мутация локуса X-хромосомы, приводящая к генетически обусловленной недостаточности стеролсульфатазы. Это в свою очередь ведет к упрочению связей между клетками эпидермиса и задержке отторжения роговых чешуек.

Диагностика. Для постановки диагноза, как правило, достаточно клинической картины заболевания, в ряде случаев прослеживается неблагоприятный семейный анамнез (по мужской линии). У женщин, гетерозиготных по дефектному гену иногда выявляют помутнение роговицы и невыраженное шелушение кожи на конечностях. Пренатальная диагностика позволяет обнаружить в ворсинках хориона недостаточность стеролсульфатазы.

Дифференциальная диагностика проводится, главным образом, с другими формами ихтиоза.

Ламеллярный ихтиоз, в отличие от других форм, существует с рождения. Кожа новорожденного покрыта пленкой, напоминающей коллодий (так называемый «коллодийный плод»). Со временем пленка превращается в крупные грубые чешуйки, которые покрывают все тело, и в этом панцире тело остается замурованным в течение всей жизни. Заболевание встречается очень редко, частота оценивается как менее 1:300 000. Мужчины и женщины болеют одинаково часто.

Клиника ламеллярного ихтиоза отличается от других форм наличием на коже толстых крупных чешуек, напоминающих пергамент. Чешуйки трескаются и появляется рисунок, похожий на мозаику или черепицу. На ладонях и подошвах формируются кератодермия и глубокие болезненные трещины. Над суставами возможны бородавчатые разрастания эпидермиса, наблюдается дистрофия ногтевых пластинок. Достаточно характерно формирование выворота век. У больных резко нарушено потоотделение, поэтому они плохо переносят физические нагрузки и жаркую погоду, которые приводят к гиперпирексии (повышению температуры тела до 41 °С и выше). Чрезмерные потери воды из-за трещин в коже приводят к быстрому обезвоживанию организма.

Заболевание продолжается всю жизнь и состояние с возрастом не улучшается. Глубокие трещины способствуют присоединению бактериальных инфекций вплоть до развития септических состояний.

Тип наследования ламеллярного ихтиоза — аутосомно-рецессивный. Дефектный ген влечет недостаточность трансглутаминазы кератиноцитов и пролиферативный гиперкератоз (ускоренное продвижение кератиноцитов от базального слоя к поверхности кожи). При гистологическом исследовании выявляется гиперплазия базального слоя эпидермиса, акантоз, нерезко выраженный гранулёз и гиперкератоз.

Дифференциальная диагностика проводится с другими формами ихтиоза.

Эпидермолитический ихтиоз (син.: эритродермия ихтиозиформная буллёзная) в отличие от предыдущих форм характеризуется возникновением на коже пузырей, которые нередко присутствуют при рождении, но чаще появляются вскоре после него. Пузыри вскрываются с образованием эрозий, которые заживают, не оставляя следов. Со временем развивается ороговение кожи, вплоть до бородавчатых разрастаний в кожных складках. Чешуйки темные и образуют на коже рисунок, напоминающий вельвет. От больных исходит неприятный запах. Поражение кожи обычно обширное вплоть до универсальности, нередко на ней определяются воспалительные признаки. Время от времени на ороговевшей коже могут возникать новые пузыри, и слущивание кожи приводит к тому, что в этих местах она приобретает здоровый вид. Наличие островков нормальной кожи является важным диагностическим признаком эпидермолитического ихтиоза.

Тип наследования заболевания — аутосомно-доминантный, дерматоз очень редкий. В основе заболевания лежит нарушение химизма кератина, связанного с дефектным геном. Неполноценный кератин способствует вакуолизации верхних слоев эпидермиса, образованию пузырей и утолщению рогового слоя. При гистологическом исследовании отмечается наличие в зернистом слое эпидермиса гигантских гранул кератогиалина и вакуолизации. Пузыри формируются за счет лизиса клеток эпидермиса под роговым слоем.

Для постановки диагноза обычно достаточно клинической картины. Помогает этому наличие заболевания у одного из родителей. Дифференциальная диагностика проводится с другими формами ихтиоза.

Лечение ихтиоза основывается, большей частью, на постоянном симптоматическом увлажнении и ожирении рогового слоя эпидермиса. Для общей терапии показан длительный прием ретинола (витамина А) в сочетании с токоферолом (витамином Е). Суточная доза витамина А колеблется от 100 000 до 300 000 МЕ, которую принимают в 2–3 приема. Витамин Е назначают в суточной дозе от 15 до 100 мг. Хорошо зарекомендовали себя при ихтиозе комбинированные препараты: аевит, антиоксикапс и др. Полезно назначение витамина В₁₂. Ослабленным больным показаны инъекции натурального человеческого иммуноглобулина, анаболических стероидов. При ламеллярном ихтиозе на стадии «коллодийного» плода ребенка помещают в кувез, в котором поддерживают максимальную влажность воздуха. Следят за температурой тела, проводят инфузионную терапию и парентеральное питание. Есть сообщения об эффективности назначения

кортикостероидов. При появлении первых признаков легочной или кожной инфекции назначают антибиотики. Следует заметить, что «коллоидный» плод не всегда может быть проявлением ламеллярного ихтиоза, а выступать в качестве самостоятельного заболевания. В этом случае после потери пленки и исчезновения эритемы у ребенка наступает полное выздоровление.

При всех формах ихтиоза достаточно эффективными являются ароматические ретиноиды (этретинат, ацитретин, изотретиноин). Их назначают, как правило, в тяжелых случаях, особенно при X-сцепленном и ламеллярном ихтиозе. Ароматические ретиноиды принимают длительно в суточных дозах 0,5–1,0 мг/кг, время от времени делая перерывы. За больными, принимающими данные препараты, постоянно наблюдают, чтобы вовремя выявить побочные действия (нарушение липидного обмена, аномалии окостенения, токсическое действие на печень, тератогенность и проч.).

Для увлажнения кожи применяют теплые (38–39 °С) ванны, в которые добавляют растительные масла, молоко, поваренную соль, питьевую соду, с последующим смазыванием кожи мазями и кремами, содержащими салициловую (2–10 %), молочную (10–20 %), гликолевую (10–20 %) кислоты, мочевины (10–20 %). Эффективно назначение мази солкокерасал и других средств, содержащих перечисленные вещества. На сильно огрубевшие участки кожи мази наносят под окклюзионные повязки. Многие указывают на хороший эффект от наружного применения 45–60%-ного раствора пропиленгликоля, который наносится на кожу перед сном после принятия ванны, затем на больных надевают полиэтиленовую пижаму. Этот метод применяют 1 раз в неделю.

При легких и среднетяжелых формах ихтиоза показано санаторно-курортное лечение в условиях теплого, влажного климата, дозированный прием солнечных и морских ванн. Родителей больных детей предупреждают, что физические нагрузки, жаркая погода, лихорадочные состояния могут привести к перегреванию и тепловому удару. В жаркую погоду помогают обливания, смачивания кожи, обертывания во влажную простыню.

10.2. ВРОЖДЕННЫЙ БУЛЛЕЗНЫЙ ЭПИДЕРМОЛИЗ (НАСЛЕДСТВЕННАЯ ПУЗЫРЧАТКА)

Под этим термином объединяют неоднородную по составу группу невоспалительных заболеваний с пузырями на коже и слизистых оболочках, которые формируются преимущественно в местах травм и могут существовать как с рождения, так и после, появляясь на коже с первых дней или недель жизни. С учетом результатов ультраструктурного анализа все известные клинические варианты наследственной пузырчатки подразделяются на 3 группы: эпидермолитическую — с образованием пузырей на уровне базального слоя эпидермиса, соответствующую простому или нерубцующемуся варианту заболевания; пограничную — с возникновением пузырей в зоне блестящей пластинки базальной мембраны (ряд редко встречающихся форм); дермолитическую — с появлением пузырей между плотной пластинкой базальной мембраны и дермой, соответствующую дистрофическим вариантам заболевания. Всего в настоящее время

насчитывают более 20 клинических вариантов врожденного буллезного эпидермолиза. Наследственная пузырчатка, относящаяся к эпидермолитической группе, наследуется преимущественно аутосомно-доминантно, пограничной группы — аутосомно-рецессивно, дермолитической группы — аутосомно-доминантно и аутосомно-рецессивно.

Точных данных о распространенности врожденного буллезного эпидермолиза нет. Для форм с легким течением частота оценивается как 1:50 000, с тяжелым — 1:500 000.

Этиология и патогенез наследственной пузырчатки остаются малоизученными. Высказывается мнение, что в основе заболевания лежат мутации, возможно, 15-генных локусов, однако неизвестно, какие из них ответственны за развитие тех или иных фенотипических признаков. Предполагается, что образование пузырей при простом буллезном эпидермолизе идет за счет активации под влиянием травмы цитолитических ферментов (нейтральной SH-протеазы и др.). В возникновении пузырей при пограничной пузырчатке полагают значение дефекта тонофиламентов и полудесмосом, крепящих эпидермоциты к базальной мембране. При дистрофических вариантах обнаруживают дефект крепящих фибрилл в области базальной мембраны и коллагеновых волокон верхней части дермы. Обнаруживают и другие факторы, возможно, имеющие определенное значение в отделении эпидермиса от дермы и формировании заболевания.

Первичным морфологическим элементом при всех формах наследственной пузырчатки является пузырь, который может выявляться уже с первых дней жизни. Его особенности, характер вторичных изменений и ассоциированных признаков различны в зависимости от принадлежности клинической формы к эпидермолитической (простая форма), пограничной или дермолитической (дистрофическая форма) группе.

При **простом буллезном эпидермолизе** пузыри могут быть на любом участке кожного покрова, но обычно — на местах наибольшей травматизации кожи. Более типично появление пузырей в области конечностей (кисти, стопы, разгибательные поверхности крупных суставов), а также в области пояса, шеи, где кожа натирается, к примеру, одеждой. Пузыри могут также появляться на слизистой оболочке рта. Обострения заболевания связаны не только с травматизацией, но и с временем года, наиболее неблагоприятным является жаркий сезон. Обычно высыпания бывают на нормальной, невоспаленной коже, крышка пузырей плотная, особенно на ладонях и подошвах, симптом Никольского отрицательный. Пузыри могут быть слегка болезненными, их возникновению после травмы могут предшествовать жжение и зуд. Образующиеся после вскрытия пузырей эрозии подвергаются быстрой эпителизации и не оставляют после себя рубцов. Правда, если процесс рецидивирует на одном и том же месте, возможно формирование легкой атрофии кожи. Как и при других формах врожденного буллезного эпидермолиза, заболевание наиболее клинически выражено в детском возрасте, с годами интенсивность обострений ослабевает. Прогноз для жизни у большинства больных благоприятный. Случаи сочетания простой формы пузырчатки с другими наследственными аномалиями крайне редки.

В отличие от простой формы, **дермолитическая (дистрофическая)** группа наследственной пузырчатки протекает более неблагоприятно. Несмотря на многообразие описанных к настоящему моменту клинических вариантов данной группы, дистрофический буллезный эпидермолиз обычно подразделяют на аутосомно-доминантный (доминантно-наследуемый, гиперпластический) и аутосомно-рецессивный (рецессивно-наследуемый, полидиспластический).

Аутосомно-доминантный буллезный эпидермолиз отличается от простой формы тем, что после пузырей, образующихся на местах травм кожи и слизистых, остаются рубцы, в основном атрофические, а также мелкие эпидермальные кисты. Содержимое пузырей большей частью геморрагическое. У отдельных больных могут быть дистрофии зубов, поредение волос или гипертрихоз. Почти всегда наблюдается выраженная ониходистрофия вплоть до анонихий. Поражение слизистых оболочек частое, обычно в полости рта, на пищеводе, но возможно в аногенитальной области и очень редко — на конъюнктиве. На месте заживших пузырей могут оставаться лейкоплакии. Сращения (синехии) после эволюции пузырей и эрозий нехарактерны. У некоторых больных на коже обнаруживаются так называемые альбопапулоидные элементы — своеобразные возвышающиеся над кожей плотные рубцы белого цвета, остающиеся в течение всей жизни. Общее состояние больных обычно не страдает, рост и развитие не нарушаются. Отмечается положительное влияние на течение заболевания полового созревания и беременности.

Аутосомно-рецессивный дистрофический буллезный эпидермолиз — наиболее тяжело протекающая форма наследственной пузырчатки. В большинстве случаев заболевание проявляется множественными, генерализованными крупными пузырями с геморрагическим содержимым, которые возникают в местах травм, а иногда без видимой причины. Заболевание может существовать уже с момента рождения. Наиболее сильно поражаются акральные участки — кисти, стопы, локтевые и коленные суставы. Покрышка пузырей быстро вскрывается

с обнажением эрозий, симптом Никольского чаще всего положительный. Для эрозий характерно медленное заживление, оставляющее после себя рубцовые изменения, гипер- и гипопигментацию, иногда вегетации. Вследствие рубцевания уже с раннего детства образуются различные контрактуры, сращения пальцев, мутиляции концевых фаланг из-за атрофических изменений со стороны костной ткани. Нередко у больных наблюдаются дистрофии зубов вплоть до их полного отсутствия, аномалии волос. Ногти дистрофичны, может быть полная анонихия. У всех больных поражаются слизистые оболочки, причем не только в полости рта, аногенитальной области, но и со стороны желудочно-кишечного тракта, мочеполовых органов. Часто поражаются глаза. На местах поражений остаются изменения в виде сращений, к примеру, слизистой оболочки щек и языка, возможно формирование стеноза пищевода с нарушением проходимости, могут возникать симблефарон, эктропион и др. Нельзя не отметить, что аутосомно-рецессивный буллезный эпидермолиз часто сопровождается другими пороками развития — полидактилией, ихтиозиформными изменениями кожи, деменцией, эпилептиформными припадками и др.

Прогноз при данной форме часто неблагоприятный, многие больные умирают в детстве, главным образом, от инфекционных осложнений, пневмонии, сепсиса. У переживших детский возраст больных нередко заболевание в дальнейшем протекает менее тяжело. У женщин на течение болезни благотворно влияет половое созревание, беременность и кормление грудью.

Диагноз врожденного буллезного эпидермолиза ставят, главным образом, на основании клинических проявлений, а именно — буллезного характера высыпаний, существующих с момента рождения или развившихся в первые недели жизни. При аутосомно-доминантных формах большую роль играет наследственный анамнез — наличие заболевания у одного из родителей. Иногда прибегают к данным гистологического и электронно-микроскопического исследования кожи и очагов поражения. Возможна также пренатальная диагностика — электронная микроскопия кожи плода, определение активности коллагеназы в культуре фибробластов кожи плода, прямое определение мутации того или иного гена и проч.

Дифференциальная диагностика наследственной пузырчатки проводится с дерматозами, сопровождающимися появлением пузырей: буллезным пемфигидом, обыкновенной, эпидемической или сифилитической пузырчаткой, дерматозом Дюринга, многоформной экссудативной эритемой, синдромом Лайелла, паранеоплазией и др.

Лечение врожденного буллезного эпидермолиза обычно симптоматическое. Учитывая провоцирующее действие травмы, важно предохранять кожу от различных повреждений, а также перегревания. Больным рекомендуют носить легкую одежду и обувь. При появлении пузырей проводят их прокалывание стерильной иглой, назначение эпителизирующих и антисептических средств (масло облепихи, шиповника, каратолин, солкосерил, анилиновые красители, ируксол, комбинированные мази или аэрозоли с антибиотиками и ранозаживляющими средствами). При обширных поражениях кожи лечение проводят, как при ожогах. Больным необходимо полноценное, богатое белком, питание, общеукрепляющее лечение (витамины, особенно А и Е, препараты железа, кальция, метилурацил, анаболические гормоны, натуральный иммуноглобулин и др.). Для предупреждения сращений слизистых оболочек рекомендуют щадящее питание, наблюдение у стоматолога, при необходимости проводят хирургическое вмешательство (например, при стенозе пищевода, сращении языка и проч.).

Для профилактики бактериальных осложнений при появлении пузырей проводят кратковременные курсы антибиотиков. Многие указывают на целесообразность назначения при дистрофическом буллезном эпидермолизе кортикостероидов в терапевтических дозах, а также дифенина, подавляющего активность фермента коллагеназы. Есть указания об эффективности использования при тяжелых формах заболевания ароматических ретиноидов.

Больным буллезным эпидермолизом требуется трудоустройство с исключением механического труда, воздействия высокой температуры, повышенной нагрузки на ноги, или предоставление инвалидности 1–3-й группы в зависимости от тяжести заболевания.

ТЕСТЫ ДЛЯ КОНТРОЛЯ ЗНАНИЙ

1. Клиническими признаками вульгарного ихтиоза являются:

- а) преимущественное поражение разгибательных поверхностей конечностей, отсутствие фолликулярного гиперкератоза, темная окраска чешуек;
- б) преимущественное поражение сгибательных поверхностей конечностей, кератодермия ладоней и подошв, светлая окраска чешуек;
- в) выраженность фолликулярного гиперкератоза, преимущественное поражение разгибательных поверхностей конечностей, отсутствие поражения складок кожи;
- г) отсутствие фолликулярного гиперкератоза, преимущественное поражение сгибательных поверхностей конечностей, поражение складок кожи;
- д) кератодермия ладоней и подошв, отсутствие фолликулярного гиперкератоза, темная окраска чешуек.

2. X-сцепленный ихтиоз отличается от вульгарного:

- а) возможностью развития только у мальчиков, выраженностью фолликулярного гиперкератоза, поражением складок кожи;
- б) возможностью развития только у девочек, наличием клиники при рождении, более темной окраской чешуек;
- в) возможностью развития только у мальчиков, более темной окраской чешуек, отсутствием поражения складок;
- г) возможностью развития только у мальчиков, более темной окраской чешуек, поражением складок кожи;
- д) возможностью развития только у девочек, поражением складок кожи, более темной окраской чешуек.

3. Выделите характерные признаки дерматолитического ихтиоза:

- а) воспалительные изменения кожи, выраженность фолликулярного гиперкератоза, возможностью развития только у мальчиков;
- б) воспалительные изменения кожи, наличие на коже пузырей и островков здоровой кожи, гиперкератоз в виде рисунка вельвета;
- в) выраженность фолликулярного гиперкератоза, наличие островков здоровой кожи, поражение складок кожи;
- г) поражение складок кожи, возможностью развития только у мальчиков, наличие на коже пузырей и островков здоровой кожи;
- д) гиперкератоз в виде рисунка вельвета, воспалительные изменения кожи, отсутствие поражения складок кожи.

4. Какое лечение проводится при ихтиозе?

- а) жирорастворимые витамины (А, Е), кортикостероиды, ароматические ретиноиды;
- б) УФО, кератолитические средства, иммуномодуляторы;
- в) кератолитические и гидратирующие средства, лидаза, УФО;
- г) кортикостероиды, иммуномодуляторы, кератолитические и гидратирующие средства;

д) ароматические ретиноиды, жирорастворимые витамины (А, Е), кератолитические и гидратирующие средства.

5. Выделите группу заболеваний, где нет нозологических форм, относящихся к врожденному буллезному эпидермолизу:

а) акантолитическая пузырчатка, эпидемическая пузырчатка новорожденных, наследственная пузырчатка;

б) эпидемическая пузырчатка новорожденных, наследственная пузырчатка, пемфигоид;

в) сифилитическая пузырчатка, пемфигоид, наследственная пузырчатка;

г) наследственная пузырчатка, акантолитическая пузырчатка, синдром Лайелла;

д) пемфигоид, эпидемическая пузырчатка новорожденных, акантолитическая пузырчатка.

6. Дистрофическая форма буллезного эпидермолиза отличается от простой:

а) более благоприятным течением, отрицательным симптомом Никольского, быстрым заживлением эрозий;

б) образованием рубцов на месте пузырей, положительным симптомом Никольского, аномалией ногтей и зубов;

в) менее благоприятным течением, аномалией ногтей, отсутствием поражения слизистых оболочек;

г) положительным симптомом Никольского, быстрым заживлением эрозий, выпадением волос;

д) отрицательным симптомом Никольского, образованием рубцов на месте пузырей, поражением слизистых оболочек.

7. Перечислите меры профилактики, рекомендуемые при врожденном буллезном эпидермолизу:

а) исключение травматизации кожи, дозированные солнечные ванны, медико-генетическая консультация;

б) дозированные солнечные ванны, диета с ограничением жиров и углеводов, медико-генетическая консультация;

в) ограничение воздействия высокой температуры, исключение травматизации кожи, диспансерное наблюдение;

г) диспансерное наблюдение, рациональное трудоустройство, диета с ограничением жиров и углеводов;

д) диета с ограничением жиров и углеводов, медико-генетическая консультация, исключение травматизации кожи.

Эталонные ответы: 1 — в, 2 — г, 3 — б, 4 — д, 5 — д, 6 — б, 7 — в.

Глава 11. БОЛЕЗНИ ВОЛОС, САЛЬНЫХ И ПОТОВЫХ ЖЕЛЕЗ

11.1. СЕБОРЕЯ

Себорея — заболевание, возникающее вследствие анатомических и функциональных нарушений сальных желез, проявляющихся повышенной активностью последних, гиперсекрецией кожного сала и изменением его химического состава.

Этиология и патогенез. Себорея нередко обусловлена конституциональными особенностями кожи и сальных желез. Это состояние называют себорейным диатезом. У таких пациентов имеется избыточная закладка и развитие сальных желез, их количество и размеры превышают норму, что предопределено генетически. Среди других причин, способствующих возникновению себореи, называют метаболические, инфекционные и влияние внешней среды. Так, в последние годы очень активно обсуждается роль дрожжеподобных липофильных грибов (*Pityrosporum ovale* по одной классификации или *Malassezia furfur* — по другой) в патогенезе себореи и себорейного дерматита. Количество кожного сала и его качественная характеристика зависят от общего состояния организма (особенно эндокринной и нервной системы, пищеварительного тракта), пола и возраста, характера питания, сопутствующих заболеваний. Наибольшее количество кожного сала образуется и выделяется в пубертатный период. В старческом возрасте его количество значительно снижается. Другой причиной развития себореи считают нарушения физиологического равновесия между эстрогенными и андрогенными гормонами в сторону последних, что чаще наблюдается в возрасте от 14 до 25 лет. При неблагоприятных внешних условиях нарушается барьерная функция кожи и функциональная активность сальных желез, что приводит организм к потере способности контролировать рост питеироспоровых грибов. Микрофлора волосистой части головы в норме содержит 30–50 % *P. ovale*, а при перхоти их содержание повышается до 75 %. Среди причин, вызывающих изменение состава кожного сала при себорее, называют нейрогенные, гормональные и иммунные. При себорее изменяется состав кожного сала в основном за счет увеличения содержания в нем свободных жирных кислот.

Гистология. Характерными гистологическими признаками себореи являются гиперкератоз, сглаживание сосочков дермы, гипертрофия сальных желез, воспалительный лимфогистиоцитарный инфильтрат вокруг придатков кожи и кровеносных сосудов. В результате усиленного ороговения затрудняется выделение секрета, происходят атрофия и гибель сальных желез и волосяных сосочков, развивается перифолликулярная гиперплазия соединительной ткани. В большей степени подобные изменения выражены при густой жирной себорее и в меньшей степени — при жидкой. При сухой форме ведущими патоморфологическими изменениями являются фолликулярный гиперкератоз и недостаточное развитие сально-волосяного аппарата.

Клиническая картина. Выделяют три клинические формы себореи: жирную (густую и жидкую), сухую и смешанную. Наиболее выражены проявления себореи на участках кожного покрова, где сальные железы располагаются в большом

количестве: лицо, волосистая часть головы, грудь, спина. Густая жирная себорея характеризуется уплотнением и снижением эластичности кожи, буровато-серою ее окраской, значительным расширением устьев сальных желез. При густой форме себореи нередко образуются комедоны (черный угорь) — сальные и роговые пробки в устье волосного фолликула и выводном протоке сальной железы. Они имеют вид чёрной точки, и если этот элемент сдавить, то выделяется густая сальная масса. У этих больных нередко формируются атеромы — кисты сальных желез. В случае воспаления атеромы происходят ее вскрытие, выделение гноя и формирование рубца. При густой форме жирной себореи волосы грубые, жесткие. Из осложнений, возникающих при этой форме заболевания, в первую очередь необходимо отметить вторичные пиодермии: фурункулы, абсцессы, фолликулиты.

При жидкой жирной себорее кожа лоснится, напоминает апельсиновую корку (поры расширены, зияют), из расширенных протоков сальных желез в избытке выделяется кожное сало. Волосы на голове становятся жирными, липкими, склеиваются, висят прядями и сосульками. На волосах более или менее плотно сидят обильные желтоватые чешуйки. Из-за изменения химического состава кожного сала оно теряет стерилизующие свойства, что ведет к присоединению вторичной инфекции и развитию пиодермии: фолликулитов, фурункулов, сикоза, импетиго. Уже в молодые годы нередко развивается облысение.

При сухой себорее салоотделение снижено, роговые чешуйки сплошь покрывают кожу головы и волосы. Кожное сало отличается тугоплавкостью, имеется обилие перхоти. Образование перхоти связывают с активизацией возбудителя — *Pityrosporum ovale*. Шелушение развивается, как правило, в затылочно-теменной области либо по всей поверхности волосистой части головы. Чешуйки легко отделяются, загрязняют волосы, падают на одежду. Волосы обычно сухие, тонкие, ломкие, с расщепленными концами. Отдельные дерматологи (К. Н. Суворова) считают, что термин «сухая себорея» неправомерен, что этим диагнозом ошибочно обозначают сухую стрептодермию, или микробный эпидермоидермит. При этой форме заболевания на коже разгибательных поверхностей конечностей и боковых поверхностей туловища может быть выражен фолликулярный кератоз; кроме того, на коже могут располагаться пятна розового или красноватого цвета, покрытые мелкими чешуйками, — себореиды. Из субъективных ощущений больные отмечают чувство стягивания кожи, небольшой зуд, усиливающийся после умывания (особенно холодной водой). При смешанной себорее кожа в средней части лица (лоб, нос, подбородок) жирная, а на щеках — сухая; в лобной и теменной областях салоотделение резко усилено, а на остальной поверхности головы оно умеренно выражено или снижено. Возможно наличие смешанных форм жирной себореи: на лице выражены признаки жидкой, а на волосистой части головы — густой жирной себореи.

Диагноз себореи ставится на основании клинической картины.

Дифференциальный диагноз следует проводить с себорейной формой псориаза, с себорейной экземой, с себорейным дерматитом.

Лечение. Необходимо выявлять и по возможности устранять патогенетические факторы, способствующие длительному и упорному течению заболевания

(нарушения вегетативной функции нервной системы, патологии пищеварительного тракта, печени, очаги хронической инфекции). Для женщин, страдающих жирной себореей, обосновано применение противозачаточного препарата «Диане-35», который обладает антиандрогенными свойствами. Его назначают по 1 таблетке в день с 3-го дня менструального цикла в течение 21 дня. Лечение проводится курсами с интервалом в 7 дней. Назначают 4–6 курсов. Применяются витамины А, С, Е, группы В, микроэлементы (сера, железо и др.). Микроэлемент цинк назначается в виде таблеток «Цинктерал» по 1 таблетке 3 раза в день после еды одно-, двухмесячными курсами. Наружно применяется «Зинерит», «Скинорен», гель для лица «Далацин-Т». Для мытья волосистой части головы используют лечебные шампуни «Фридерм Цинк», «Фридерм Тар», «Низорал», сульфеновую пасту и мыло. Пациентам, страдающим себореей, рекомендуется соблюдать диету: ограничение углеводов, животных жиров, поваренной соли, экстрактивных веществ. Пища должна быть богата клетчаткой, витаминами, кисломолочными продуктами.

11.2. СЕБОРЕЙНЫЙ ДЕРМАТИТ

Этиология и патогенез. Основными факторами, определяющими развитие себорейного дерматита, являются: микробные агенты (*Pityrosporum ovale*), себорейный статус, нейрогенные, иммунные и эндокринные нарушения. К предрасполагающим эндогенным факторам относят сахарный диабет, патологию щитовидной железы, гиперкортицизм и иммуносупрессию любой этиологии. Себорейный дерматит довольно часто развивается на фоне атопического дерматита. Тяжелое течение себорейного дерматита является ранним маркером ВИЧ-инфекции. У мужчин себорейный дерматит наблюдается чаще, чем у женщин. Известно, что митотическая активность, секреция кожного сала, рост волос находятся под контролем андрогенов, а на поверхности эпидермоцитов и себоцитов расположены рецепторы к половым гормонам. Уровень общего тестостерона в крови больных себорейным дерматитом обычно в пределах нормы, а конверсия тестостерона в дегидротестостерон у них в 20–30 раз выше, чем у здоровых людей. Современную схему патогенеза себорейного дерматита можно представить следующим образом: на фоне генетической предрасположенности изменения в гормональном и иммунном статусе обуславливают изменения в секреции кожного сала и нарушения барьерных свойств кожи, что приводит к распространению и увеличению количества ранее сапрофитных микроорганизмов и развитию очагов воспаления с нарушением иммунного кожного ответа, салоотделения и кератинизации эпидермиса. Клинически это проявится шелушением и воспалением кожи, появлением кожного зуда.

Клиническая картина. В зависимости от локализации и распространенности патологического процесса профессор Е. В. Соколовский выделяет:

- 1) себорейный дерматит волосистой части головы;
- 2) себорейный дерматит лица;
- 3) себорейный дерматит туловища и крупных складок;
- 4) генерализованный себорейный дерматит.

Наиболее часто встречается себорейный дерматит волосистой части головы в одном из трёх клинических типов.

1. Сухой тип (простая перхоть). Перхоть возникает в виде небольших очагов, преимущественно в затылочно-теменной области, но может быстро распространяться на всю волосистую часть головы. Границы поражения нечеткие. Шелушение носит отрубевидный характер, чешуйки серовато-белые сухие, рыхлые, легко отделяются от поверхности кожи и загрязняют волосы, а также верхнюю одежду. Волосы сухие. Длительное течение болезни приводит к развитию диффузной алопеции. Воспалительные явления и субъективные расстройства могут отсутствовать.

2. Жирный тип: жирная перхоть возникает на фоне повышенного салоотделения, поэтому чешуйки имеют желтоватый оттенок, склеиваются, более прочно удерживаются на коже. Волосы жирные с наличием крупных чешуек, напоминающих хлопья. Субъективно имеется зуд, в очагах — эритема и эксфолиация.

3. Воспалительный, или экссудативный, тип проявляется шелушащейся эритемой, незначительной инфильтрацией, формированием псориазиформных пятнисто-бляшечных высыпаний желтовато-розового цвета с четкими контурами. Пациентов беспокоит зуд. У некоторых больных на поверхности очагов появляются серозные или гнойные чешуйко-корки желтовато-сероватого цвета, имеющие неприятный запах, после удаления которых обнажается мокнущая поверхность. Поражение волосистой части головы может сочетаться с поражением других зон.

Себорейный дерматит лица сопровождается поражением медиальной части бровей, переносицы, нососщечных складок. На коже лица появляются шелушащиеся зудящие пятна, узелки и бляшки розовато-желтого цвета. Высыпания на лице, как правило, сочетаются с поражением волосистой части головы и век. У мужчин в области усов и на подбородке могут наблюдаться поверхностные фолликулярные пустулы.

Себорейный дерматит туловища сопровождается поражением в области грудины, в межлопаточной области, вдоль позвоночника. Высыпания представлены склонными к периферическому росту мелкими желтоватыми или розовато-коричневыми фолликулярными папулами и бляшками, покрытыми жирными чешуйками. За счет центрального разрешения некоторые бляшки могут приобретать кольцевидные, гирляндобразные очертания. В крупных складках кожи себорейный дерматит проявляется четко ограниченной эритемой или бляшками, покрытыми чешуйками или чешуйко-корками.

Генерализованный себорейный дерматит проявляется распространенным поражением кожи вплоть до вторичной эритродермии. Наблюдаются наслоения чешуйко-корок, часто присоединяется пиококковая и кандидозная флора. Могут наблюдаться микровезикуляция, мокнутие (особенно в складках кожи). Характерны выраженный зуд, лихорадка, полиаденит, ухудшение общего состояния.

Заболевание протекает хронически. Обострения наблюдаются обычно в зимнее время года. Себорейный дерматит, не связанный с ВИЧ-инфекцией, как

правило, протекает легко. На фоне ВИЧ-инфекции течение болезни тяжелое, устойчивое к терапии.

Диагностика заболевания основана на клинической картине.

Дифференциальный диагноз следует проводить с себорейной формой псориаза, себорейным папулезным сифилидом, микозом гладкой кожи, красной волчанкой, стрептодермией волосистой части головы.

Лечение. В настоящее время этиотропная терапия заключается в применении наружных антимикотических средств: кетоконазол и другие азольные производные. При поражении волосистой части головы эти антимикотики применяются в виде лечебных шампуней. Для лечения себорейного дерматита гладкой кожи антимикотики используют в виде кремов, мазей, аэрозолей.

При воспалительном типе себорейного дерматита быстрый терапевтический эффект оказывают растворы, эмульсии, кремы, мази, аэрозоли, содержащие глюкокортикоидные гормоны, при одновременном назначении антимикотиков, имеются комбинированные препараты (травокорт, тридерм, микозолон, дактокорт, пимафукорт). Препараты, содержащие в комплексе глюкокортикоиды, назначаются только на короткое время для снятия воспалительных явлений.

Для лечения тяжелых форм заболевания внутримышечно назначают препараты кальция, витамин В₆. Антимикотики назначают внутрь.

11.3. УГРЕВАЯ БОЛЕЗНЬ

Угревая болезнь — это хроническое заболевание волосяных фолликулов и сальных желез, наиболее распространенное среди лиц пубертатного и активного репродуктивного возраста.

Этиопатогенез. Эта болезнь начинается обычно в возрасте 15–17 лет (вплоть до 30 лет), особенно у лиц, имеющих отягощенный семейный анамнез. Известно, что подросток, один или оба родителя которого страдали в юности угревой болезнью, имеет гораздо большую вероятность заболеть ею, чем его сверстник с неотягощенной наследственностью. У большинства пациентов угревая сыпь разрешается самопроизвольно к 20 годам, однако приблизительно у 5 % женщин и у 3 % мужчин в возрасте 40–49 лет (иногда до 60 лет) наблюдаются клинические проявления угревой болезни. Предрасполагающими факторами затяжного течения угревой болезни являются: нарушения иммунитета, изменение обмена гормонов, нарушения липидного обмена, генетические и инфекционные факторы. У взрослых угри могут появляться на фоне эндокринной патологии, приёма медикаментов, при избыточном пользовании косметикой или быть профессиональными («масляные» или «механические» угри). При диагностике вульгарных угрей следует учитывать возможность существования медикаментозных комедонов, возникающих на фоне приема ряда лекарственных средств (системных глюкокортикоидов, анаболических стероидных гормонов, противотуберкулезных, противоэпилептических средств, цитостатиков, солей лития, препаратов йода, брома, некоторых витаминов, особенно Д₃, В₁, В₂, В₁₂).

Различные машинные масла и смазки, препараты дегтя, жирные кремы и мази с ланолином, вазелином и растительными маслами обладают комедоген-

ным эффектом. Комедогенез может развиваться на фоне длительного применения на себорейных участках кремов, содержащих глюкокортикоиды. Разновидностью экзогенных угрей можно считать и механические акне (например, при давлении головного убора, спортивного шлема, гипсовой повязки, постельного белья у лежащих больных).

В патогенезе угревой болезни выделяют 4 основных механизма:

1. Гиперпродукция кожного сала гиперплазированными сальными железами. Половые стероиды (андрогены) стимулируют салоотделение, так как к тестостерону имеются рецепторы на мембране клеток себоцитов. Взаимодействуя с рецептором на поверхности клетки, продуцирующей кожное сало, тестостерон под действием энзима 5-альфаредуктазы преобразуется в свой активный метаболит — дегидростерон, который непосредственно увеличивает продукцию секрета. Количество биологически активного андрогена, как и чувствительность рецепторов себоцитов к нему, и активность 5-альфаредуктазы, определяющие скорость секреции сальных желез, генетически детерминированы. Гормональная регуляция осуществляется на четырех уровнях: гипоталамус, гипофиз, кора надпочечников и половые железы.

2. Фолликулярный гиперкератоз. При гиперфункции сальных желез меняется химический состав, консистенция и секреция липидов, количество ненасыщенных жирных кислот уменьшается и секрет сальных желез перестает выполнять роль «биологического тормоза». Это сопровождается повышенной кератинизацией клеток эпителия в устьях волосяных фолликулов, что приводит к образованию микрокомедонов и комедонов. Появлению гиперкератоза устьев выводных протоков сальных желез способствует скопление в устьях фолликулов грибов рода *Malassezia* и развитие питириаза.

3. Размножение микроорганизмов. Закупорка устьев волосяных фолликулов и скопление кожного сала внутри создают предпосылки для размножения этих микроорганизмов внутри волосяных фолликулов, особенно стафилококков и пропионбактерий.

4. Воспалительные процессы в сальных железах и вокруг них. Размножение *P. acnes* приводит к повышению активности метаболических процессов, следствием чего является выделение различного рода химических веществ — медиаторов воспаления. Воспаление может развиваться на любой стадии акне, причем оно может протекать в поверхностных и глубоких слоях дермы и даже в гиподерме.

Клиническая картина. Акне локализуются, как правило, на себорейных участках (число сальных желез там составляет до 700–800 штук на 1 см²) и могут проявляться различными клиническими формами.

Классификация угревой болезни (по В. П. Федотову и Т. В. Святенко, 2006):

А. По разновидности угревой сыпи:

- комедоны (*acne comedonica*);
- папулёзные и папуло-пустулёзные угри (*acne papulosa et papulopustulosa*);
- индуративные угри (*acne indurativa*);
- флегмонозные угри (*acne phlegmonosa*);
- конглобатные, или нагромождённые, угри (*acne conglobata*);

- молниеносные угри (acne fulminans);
- инверсные угри (acne inversa), или суппуративный гидраденит (hidradenitis suppurativa).

Б. По течению болезни:

- обострение;
- ранняя ремиссия;
- поздняя ремиссия;
- постакне.

В. По степени тяжести:

а) I степень:

- нет признаков воспаления;
- открытые и закрытые комедоны;
- несколько папул.

б) II степень:

- папулёзная сыпь;
- несколько пустул.

в) III степень:

- ярко выраженные воспалительные изменения;
- большие папулы;
- пустулы;
- несколько кист.

г) IV степень:

- кистозно-индуративные изменения.

Разновидности угревой сыпи:

а) невоспалительные элементы:

- закрытые (белые) комедоны;
- открытые (чёрные) комедоны;
- милиумы;

б) воспалительные элементы:

- поверхностные (до 5 мм);
- фолликулярные папулы;
- фолликулярные пустулы;
- глубокие (свыше 5 мм);
- индуративные акне;
- конглобатные акне.

Белые и черные комедоны возникают в результате закупорки устьев волосяных фолликулов, признаки воспаления отсутствуют. Начальным гистологическим проявлением угревой болезни являются микрокомедоны, которые приводят к дальнейшему развитию «закрытых» комедонов, содержимое которых не может свободно выделяться на поверхность кожи из-за значительно суженного устья волосяного фолликула. Они представляют собой невоспалительные узелки плотноватой консистенции диаметром до 2 мм. По мере увеличения продукции кожного сала возникают условия для превращения большей части элементов в папулезные и папулопустулезные, а в меньшей части — в «открытые» комедоны, «черный угорь».

Папулезные и папуло-пустулезные угри являются следствием развития воспаления различной степени выраженности вокруг «закрытых», реже «открытых» комедонов. Проявляются образованием небольших воспалительных папул и пустул. При легкой форме заболевания папулопустулезные угри разрешаются без образования рубца. При вовлечении в процесс перифолликулярной части дермы появляются поверхностные атрофические рубчики.

Описаны также асне maillorca у молодых людей, отдыхавших на Майорке, после использования масла для загара, обладавшего комедогенным действием.

Индуративные угри. Характеризуются образованием глубоких шаровидных инфильтратов в области кистозно измененных сальных желез, исходом их гнойного воспаления всегда является формирование рубцов или атрофии кожи. В местах инфильтратов могут формироваться кистозные полости, наполненные гноем и сливающиеся между собой (флегмонозные угри).

Конглобатные угри. Являются проявлением тяжелого течения угревой болезни. Они характеризуются появлением множественных узловато-кистозных элементов, которые сообщаются между собой, а также крупными сгруппированными комедонами. Очаги поражения могут располагаться на задней поверхности шеи, плечах, груди, спине, на лобке, в промежности и на ягодицах, где картина болезни напоминает дермо-гиподермальный туберкулёз с фистулами, а в подмышечных ямках — хронический гидраденит. Заживление идёт крайне медленно с образованием как типичных запавших атрофических рубчиков, так и гипертрофических келоидных рубцов. Проявления такого клинического течения заболевания могут продолжаться до 40 лет, а иногда и на протяжении жизни.

Одной из разновидностей угрей являются инверсные угри, или суппуративный гидраденит. Эта клиническая разновидность связана с вторичным поражением апокриновых потовых желез, которые так же, как и сальные железы, связаны с волосяными фолликулами. Первоначально возникают окклюзия и разрыв стенки волосяного фолликула, воспалительный клеточный инфильтрат вокруг остатков фолликула, а апокринные потовые железы вовлекаются в процесс вторично.

Гистопатология. При комедонах в устьях сально-волосяных фолликулов выявляются скопления кератинизированных клеток, кожного сала и микроорганизмов; при папулезных акне — перифолликулярный инфильтрат в основном из лимфоцитов; при пустулезных акне пустула приводит к разрушению стенки фолликула, инфильтрат состоит преимущественно из нейтрофильных гранулоцитов, которые находятся среди кожного сала, свободных жирных кислот, кератинизированных клеток и бактерий. Перифолликулярный инфильтрат может превратиться в кисту, содержащую нейтрофильные гранулоциты, гистиоциты, плазмциты, гигантские клетки инородных тел; инфильтрат замещается фибриной тканью.

Диагноз акне не представляет трудностей. Критерием постановки диагноза является наличие открытых и закрытых комедонов. Для выявления состояния себореи используется качественная методика. При потирании себорейного участка кожи полоской промокательной бумагой на месте контакта бумаги с жирной кожей образуется «масляное пятно». Количественную оценку секреции

кожного сала на различных участках кожи определяют с помощью прибора себометра.

Дифференциальный диагноз. Простые угри следует дифференцировать от сексуальных угрей (*acne sexualis, menstrualis*), которые наблюдаются у девушек и женщин в виде угреподобных высыпаний на подбородке и щеках в период, предшествующий менструации. Эта форма угрей проходит самостоятельно и может повторяться вновь перед менструацией. Медикаментозные акне отличаются от простых угрей тем, что возникают у лиц, длительно принимающих различные медикаменты (кортикостероидные препараты, бром, йод, витамины В₆, В₁₂ и др.). При этом наблюдаются нестойкие папуло-пустулезные высыпания; комедоны, как правило, отсутствуют. Не выражены у этих больных и явления себореи. При неумеренном пользовании косметическими средствами могут возникнуть косметические угри (помадные), часто они возникают при использовании косметических средств, содержащих хлор (хлорные угри). Затруднения в дифференциальной диагностике могут вызвать так называемые *acne vermicularis* — сравнительно редкое заболевание, которое встречается у детей школьного возраста до наступления полового созревания и может быть семейным. Характеризуется появлением на щеках и височных областях слегка гиперемизированных, близко расположенных друг к другу множественных атрофических углублений, напоминающих червоточины. Среди характерных рубчиков встречаются фолликулярные гиперкератозы и телеангиэктазии.

У грудных детей также могут наблюдаться акне — *acne neonatorum*, которые возникают вскоре после рождения и проявляются большим количеством мелких черных точек, имеющих склонность к группировке и напоминающих комедоны.

Лечение. Угревая болезнь требует комплексного лечения с применением общей и наружной терапии. Больных необходимо подвергать тщательному клиническому обследованию с целью выявления у них гормональных и нервно-сосудистых нарушений.

Необходимо уделять внимание режиму питания; ограничить в рационе животные жиры, углеводы, поваренную соль, экстрактивные вещества. Следует бороться с запорами, пища должна быть богата клетчаткой. Следует выявлять и санировать очаги инфекции (хронический тонзиллит, кариес, хронический гайморит, хронический аппендицит и т. д.).

При неврозе, раздражительности, психической подавленности, вызванных косметическим недостатком, показаны препараты валерианы, пустырника, транквилизаторы, нейролептики (по консультации психотерапевта или психоневролога).

Системная терапия при акне предполагает назначение:

- противомикробной терапии (тетрациклины, макролиды, цефалоспорины, фторхинолоны, линкомицина гидрохлорид и др.);
- иммунокорректирующей и стимулирующей терапии (стафилококковый анатоксин или антифагин, стафилококковая вакцина, аутогемотерапия, полиоксидоний, раствор иммунофана, ликопид, тималин, пирогенал и др.);

- нестероидных противовоспалительных средств (индометацина, ибупрофена, нимесулида, мелоксикама);
- комплексных оральных контрацептивов (женщинам) — «Новинета», «Регулона», «Диане-35» и др.;
- витаминотерапии (антиоксидантный комплекс витаминов, современные мультивитаминные комплексы с микроэлементами: «Центрум», «Юникап Ю» или «Юникап М», «Олиговит», «Дуовит» и др.).

Из физиотерапевтических методов чаще других рекомендуют:

- ультрафиолетовое облучение;
- лазеротерапию низкоинтенсивным гелий-неоновым или гелий-кадмиевым лазером;
- электрофорез салицилата натрия 10%-ного, лидазы, цинка;
- дидинамофорез, дидинамотерапию;
- вакуумную терапию, грязевые аппликации;
- криотерапию, диатермокоагуляцию.

Препараты, используемые для наружной терапии при угревой болезни, должны снижать секрецию кожного сала, уменьшать явления фолликулярного гиперкератоза, подавлять рост патогенной и условно-патогенной микрофлоры и уменьшать воспаление; быть безопасными, удобными для применения, совместимыми с косметологическими антиакне-процедурами.

Современный уход за любым типом кожи включает ее очищение, адекватное увлажнение и допустимую маскировку дефектов. При выборе средств для ухода наиболее предпочтительны косметические средства, предлагаемые в аптеках. Для пациентов с акне чрезвычайно важно правильно выбрать метод бережного очищения кожи. В настоящее время предпочтение отдается синтетическим детергентам, не изменяющим кислотность кожи, и растворам (тоникам), не содержащим спирта. Достоверно доказано, что ежедневное умывание кожи лица с обычным мылом или очищение ее спиртовыми растворами может привести не только к обострению угревой болезни, но и к преждевременному старению кожи. Увлажнение способствует удержанию воды в коже, что придает ей хороший тонус, рисунок и разглаживает мелкие морщинки. Это достигается благодаря ежедневному использованию увлажняющих кремов. Их выбор зависит от возраста, типа кожи, времени года. Маскировка различных высыпаний на коже лица чрезвычайно актуальна для лиц, имеющих угревую болезнь, так как она существенно повышает самооценку у этих больных и способствует их социальной адаптации. Еще 20–30 лет назад врачи-дерматологи не рекомендовали использовать маскирующую косметику из-за потенциального риска дополнительной

закупорки устьев сальных желез. В последнее десятилетие предпочтение отдается средствам, не обладающим комедогенными свойствами и разработанными специально для проблемной кожи.

Выбор методов патогенетической терапии угрей основывается на определении степени тяжести заболевания. Выделяют легкое, средней тяжести и тяжелое течение угревой болезни. Легкое течение диагностируют при наличии закрытых и открытых комедонов с незначительными признаками воспаления.

При этом количество папулопустулезных элементов на коже лица не превышает 10. При средней тяжести число папулопустулезных элементов на лице более 10, но менее 40. Могут быть единичные индуративные и флегмонозные элементы. Тяжелое течение акне характеризуется наличием более 40 папулопустулезных элементов, а также абсцедирующими, флегмонозными или конглобатными угрями.

При легком течении угревой болезни бывает достаточно наружной терапии. С этой целью применяют топические ретиноиды (адапален (дифферин и др.), азелаиновую кислоту, сквиорен) сроком не менее 4–6 месяцев. При многочисленных пустулах и папуло-пустулах к терапии подключают бензоилпероксид, топические антибактериальные и дезинфицирующие препараты (цинк-эритромициновый комплекс — «Зинерит», клиндамицин — «Далацин Т» и др.).

При угревой болезни средней тяжести применяют аналогичную наружную терапию. Ее сочетают с общим назначением антибиотиков тетрациклинового ряда. Положительный эффект дает назначение метронидазола на 3 месяца. Используется применение цинктерала курсами по 2 месяца. У женщин выраженный эффект наблюдается от применения некоторых противозачаточных препаратов («Диане-35»).

При общем лечении тяжелых форм препаратом выбора является синтетический ретиноид — изотретиноин («Роаккутан»), длительность лечения препаратом — от 4 до 12 месяцев. Препарат противопоказан беременным, так как обладает тератогенным действием.

Широко используются физиотерапевтические методы лечения: дарсонвализация, лазеротерапия, электрофорез с различными лекарственными веществами (сульфатом цинка, ихтиолом). Целесообразно проведение электрокоагуляции пустулезных элементов. Криотерапия жидким азотом показана при распространенных формах угревой сыпи в виде криомассажа. При отсутствии воспалительных явлений назначается лечение в условиях косметического кабинета: ультразвуковая чистка, микротоковая терапия, мезотерапия, лазерная и струйная дермабразия и др.

Такие манипуляции, как механическое раскрытие комедонов, пустул и кист, могут помочь больному эстетически, но мало влияют на течение угревой болезни. Иссечение, раскрытие и дренаж больших кистозных поражений улучшает косметическое состояние. Применяют также химический пилинг с салициловой, молочной кислотами, альфа-гидрокси-кислотой и др.

11.4. ДИСХРОМИИ КОЖИ

Под пигментными расстройствами понимают изменения нормальной пигментации кожи и слизистых оболочек человека, обусловленные нарушениями синтеза и распределения меланина. Выделяют две группы: гиперпигментации и депигментации.

Гиперпигментации — это группа заболеваний, при которых в той или иной степени усиливается окраска кожи (хлоазма, токсические меланодермии, болезнь Аддисона, ряд синдромов).

Хлоазма, или мелазма, (melasma, греч. «melas» — черный) — приобретенные пятна коричневого цвета, часто располагающиеся в области лица.

Этиология и патогенез. Основными факторами, способствующими развитию хлоазмы, являются ультрафиолетовое облучение и генетическая предрасположенность. Существенную роль играет состояние гормонального фона. Естественные и синтетические эстрогены и прогестерон вовлечены в патогенез хлоазмы при ее появлении в периоде перименопаузы и при опухолях яичников. Важным в возникновении хлоазмы считается использование фотосенсибилизирующих средств, входящих в состав наружных косметических препаратов, и прием внутрь некоторых фотосенсибилизаторов.

Клиническая картина. Обычно болезнь бывает у женщин, но иногда возникает у мужчин. При хлоазме поражаются в основном кожа лица и шеи, слизистые оболочки в процесс не вовлекаются. Хлоазмы часто располагаются на веках, щеках и подбородке, но даже и в этих случаях лоб окрашивается гораздо интенсивнее. Иногда встречаются крупные пятна, занимающие все лицо. Под действием света хлоазмальные пятна приобретают более темный оттенок.

При хлоазах, связанных с беременностью, пигментируются не только лицо, но также соски и ареолы грудных желез, белая линия живота и наружные половые органы. Особенно интенсивно пигментируются края малых срамных губ. Пигментация белой линии живота начинается обычно на 3-м месяце беременности, причем у брюнеток она выражена сильнее, чем у блондинок, и усиливается к концу беременности. Пигментируется также область вокруг пупка.

Диагностика. Для постановки диагноза хлоазмы чрезвычайно важным является осмотр кожи с помощью лампы Вуда. Эта методика позволяет врачу определиться в глубине процесса, разработать тактику и прогнозировать результаты дальнейшего лечения, так как внешние изменения на коже, выявляемые при осмотре под люминисцентной лампой Вуда, коррелируют с гистологическими данными. На основании осмотра может быть диагностирован один из трех гистологических типов хлоазмы (мелазмы): эпидермальный (меланин преимущественно в эпидермисе), дермальный (пигмент локализуется преимущественно в дерме и это наиболее неблагоприятный прогноз при лечении), смешанный (при лечении может достигаться частичное разрешение процесса).

Дифференциальный диагноз проводится с вторичной гиперпигментацией (например, после простого дерматита от солнечного ожога, пилинга и др.), пойкилодермой Сиватта, меланозом Рилия, пойкилодермической лимфомой кожи, невусом Ота, пигментной ксеродермой.

Лечение. Хлоазмы обычно исчезают после устранения этиологических факторов. Рекомендуются прекращение приема оральных контрацептивов, детальное обследование у гинеколога-эндокринолога. Проводится исследование функции печени, назначение гепатопротекторов (эссенциале, вит. Е). Обязательное использование фотозащитных кремов с максимальным фактором защиты. Исключается посещение солярия. Для наружной терапии используются продолжительные курсы азелаиновой кислоты, топических ретиноидов, бензилпероксида, аскорбиновой кислоты, химические пилинги с гидрооксикислотами или трихлоруксусной кислотой. Хороший косметический эффект может дать лазер-

ная шлифовка кожи, фотоомоложение и дермабразия. Внутрь с целью торможения формирования меланина назначают аскорбиновую кислоту и токоферол (вит. Е).

Веснушки (эфелиды) — мелкие коричневатого цвета пятна, возникающие у лиц 1-го и 2-го фототипов на фоне инсоляции. Веснушки чаще наблюдаются у блондинов со светлой кожей и голубыми глазами. Появляются в детском возрасте, существуют постоянно, но в период активной инсоляции количество веснушек увеличивается, и усиливается интенсивность их окраски. С возрастом количество веснушек уменьшается, и они могут исчезнуть полностью.

Этиология и патогенез. Заболевание генетически детерминировано. Инсоляция стимулирует активный синтез меланина в крупных меланосомах.

Клиническая картина. Веснушки представляют собой приобретенные пигментные пятна величиной от мелкого зерна до чечевицы. Гиперпигментированные пятна не выступают над уровнем кожи и имеют различные цветовые оттенки: бледно-желтые, светло-коричневые, желто-коричневые и темно-коричневые. Форма их чаще всего круглая или овальная, однако встречаются иногда и с неправильными контурами, причем интенсивность окраски в отдельных пятнах может быть неравномерной. Располагаются они чаще на открытых участках. Излюбленными местами локализации веснушек является кожа носа, щек, висков, предплечий и кистей рук. Однако они могут встречаться и на закрытых участках в любой части тела.

Количество их может быть различным — от нескольких малозаметных пятен до огромного числа, покрывающих кожу так, что почти не виден ее нормальный цвет. Они обычно симметрично расположены, а поверхность их всегда гладкая.

Появление веснушек впервые замечают чаще на 5–6-м году жизни ребенка. Высыпания становятся более бледными зимой или даже совсем исчезают, а весной вновь становятся заметными, окраска усиливается, сохраняются они до глубокой осени.

Веснушки возникают преимущественно у лиц с нежной, белой кожей, особенно рыжих и блондинов, часто передаются по наследству.

Диагностика веснушек в большинстве случаев не представляет сложности и основана на данных анамнеза, типичных клинических проявлениях.

Дифференциальный диагноз проводят с солнечным и старческим лентиго,

Лечение и профилактика. Показана активная фотопротекция, а также наружные отшелушивающие и отбеливающие средства, которые применяются при хлоазме.

Витилиго — это хроническое прогрессирующее заболевание неясной этиологии, проявляющееся образованием депигментированных пятен на различных участках кожного покрова и связанное с разрушением меланоцитов.

Этиология и патогенез. Для развития заболевания важна наследственная предрасположенность и действие провоцирующих факторов (стрессы, травмы, солнечные ожоги). Считается, что причиной развития витилиго является разрушение меланоцитов токсическими предшественниками меланина или лимфоцитами. У больного витилиго могут выявляться антитела к нормальным меланоци-

там. Болезнь начинается в 10–30-летнем возрасте. В развитии заболевания имеют значение хронические воспалительные заболевания внутренних органов, интоксикации, нарушения функции желез внутренней секреции, иммунной системы. Различного рода сопутствующие заболевания выявляются почти у половины обследованных больных витилиго.

Клиническая картина. Характерно появление пятен с четкими границами молочно-белого цвета. Пятна могут быть округлой, продолговатой или неправильной формы, не шелушатся, не сопровождаются субъективными ощущениями, в них нет атрофии. Появившиеся пятна могут сохраняться годами, однако чаще процесс прогрессирует, пятна увеличиваются в размере, сливаются друг с другом. Самопроизвольное восстановление пигмента в очагах наблюдается редко, преимущественно после воздействия солнечных лучей. Описаны случаи сравнительно быстрого появления и исчезновения болезни в юношеские годы. Витилиго может сопровождаться поседением волос в области витилигинозных пятен.

Выделяют локализованную и генерализованную формы витилиго. Локализованная, в свою очередь, представлена фокальной формой (одно или несколько пятен в одной области); сегментарной (высыпания по ходу нерва или его сплетений) и слизистой (при поражении только слизистых оболочек у темнокожих людей).

Генерализованную группу составляют акроцефальная форма (поражение кистей, стоп, лица); вульгарная (множественные беспорядочно разбросанные пятна); универсальная (полная или почти полная депигментация кожного покрова).

Наиболее часто встречаются вульгарная и акроцефальная формы. Преимущественная локализация пятен — в области подвздошных костей, затем по частоте следуют запястья, тыл кистей и стоп; у женщин витилигинозные пятна на груди встречаются в половине всех случаев, у $\frac{2}{3}$ мужчин очаги витилиго локализуются в области подбородка и прилегающей части кожи шеи. Обычным является появление депигментации на участках различного рода травматизации кожи.

Витилиго может сочетаться с другими дерматозами, например, такими как алопеция, склеродермия, нейродермит, красный плоский лишай, псориаз и др. С витилиго сходна или сочетается болезнь Сеттона. Этот синдром характеризуется появлением вокруг пигментных невусов депигментированной ареолы. При болезни Сеттона по периферии пятен отсутствует гиперпигментация. Со временем гиперпигментация в центре может полностью исчезнуть.

Патогистология. В абсолютно депигментированной коже меланоциты почти не встречаются. В дерме отмечается набухание и гомогенизация отдельных коллагеновых волокон. Сосуды дермы, как правило, расширены, вокруг них определяются скопления фибробластов, гистиоцитов и лаброцитов. Эпителиальные фолликулы волос в участках депигментации, а также сальные и потовые железы несколько атрофичны.

Электронно-микроскопически выявлено отсутствие меланоцитов в очагах длительно существующего витилиго, в то время как число клеток Лангерганса в них увеличено.

Диагностика основана на данных анамнеза, типичной клинической картины и гистологическом исследовании кожи.

Дифференциальный диагноз проводят с сифилитической лейкодермой, постпаразитарной лейкодермой при отрубевидном лишае, склероаторфическим лишаем, депигментированными очагами рубцовой атрофии после дискоидной и диссеминированной красной волчанки, неполным альбинизмом, лекарственной лейкодермой.

Лечение. Лечение витилиго представляет собой значительные трудности. В комплексной терапии применяют витамины в сочетании с микроэлементами (медь), микроэлементы (0,25–0,5%-ный раствор сернокислой меди внутрь, цинк-терал). Назначают допегит, инъекции новокаина, седативные препараты. Применяют также лекарственные растения (зверобой, цветки календулы, шалфей, цветки ромашки, листья крапивы и подорожника) в виде отваров для приема внутрь. При распространенных процессах используется фотохимиотерапия с приемом фотосенсибилизаторов (оксорален, меладенин, герален). Для наружной терапии используются «Мелагенин плюс» в виде раствора (действующее вещество — экстракт плаценты) и гель «Витикс» (активное вещество растительного происхождения — мелон, или дынный экстракт). Наружные средства наносятся 2 раза в сутки на очаги поражения в течение 3–4 месяцев.

Продолжительность болезни до начала лечения и сопутствующая патология играют важную роль в прогнозе лечения. Можно с уверенностью сказать, что чем моложе пациент, тем больше шансов на успех.

В ряде случаев целесообразно применение декоративных средств маскировки обесцвеченных пятен. Наиболее эффективными являются маскирующие препараты, приготовленные на основе дигидроксиацетона («Демакол», «Витиколо», «Дермабленд»).

11.5. АЛОПЕЦИИ

Алопеция — это выпадение волос на волосистой части головы, на лице, реже — на туловище и конечностях. Принято различать:

- алопеции врожденные (чаще это наследственные синдромы, включающие синдром гипотрихии, например, акрогерия семейная Готтрона, ангидротическая эктодермальная дисплазия, кератодермия Бушке–Фишера, синдром курчавых волос и др.);
- алопеции приобретенные (гнездная алопеция и её разновидности, андрогенетическая, диффузная, токсическая, преждевременная, пресенильная, сенильная, сифилитическая, лепрозная, стрессовая при беременности, послеродовая, при голодании, при кровопотерях и т. д.);
- рубцовые алопеции (псевдопелада, красная волчанка, фолликулярный муциноз, декальвирующий фолликулит, фавус, синдром Литтла–Лассюэра, рентгеновская алопеция).

11.5.1. Гнездная алопеция

Гнездная алопеция (син.: гнездная плешивость, круговидная, или очаговая, алопеция, пелада) характеризуется круговидным, нерубцовым выпадением волос на волосистой части головы, лице и других участках гладкой кожи.

Заболевание впервые описано древнеримским врачом Авлом Корнелием Цельсом, в честь которого оно получило название «круги Цельса» (area Celsi). Пациенты с гнездовой алопецией составляют от 2 до 5 % дерматологических больных. Мужчины и женщины в равной степени подвержены данной патологии с пиком заболеваемости в возрасте от 20 до 50 лет. На возраст до 40 лет приходится 85 % больных.

Этиология заболевания не установлена. Гнездовая алопеция — гетерогенный синдром, в развитии которого играют роль эмоциональный стресс, острые и хронические инфекции, физическая травма, генетические факторы.

Патогенез. Гнездную алопецию рассматривают как органоспецифическое аутоиммунное заболевание, о чем свидетельствуют наследственная предрасположенность, повышенная частота обнаружения органоспецифических антител и нарушения Т-клеточной регуляции иммунного ответа.

Клиническая картина. Гнездовая алопеция характеризуется появлением на волосистой части головы, чаще в затылочной области, участков выпадения волос округлой формы. Принято различать следующие клинические формы гнездовой алопеции: диффузную, локальную, краевую (офиазис), субтотальную, тотальную и универсальную. Течение болезни условно подразделяют на 3 стадии: прогрессирующую, стационарную и регрессирующую.

Первые очаги, как правило, единичны, последующие возникают в небольшом отдалении от первого очага и нередко носят симметричный характер. В первые дни болезни на участках облысения можно увидеть небольшую красноту, которая сопровождается жжением, зудом, гиперестезией кожи. Выпадение волос в первые дни болезни может быть незначительным и незаметным для больного: плешинка достигает 1–2 см в диаметре. В последующем краснота исчезает, и кожа, лишенная волос, приобретает цвет слоновой кости. Длинные волосы выпадают и фолликулярные отверстия зияют.

Очаги выпадения волос имеют округлые или овальные очертания. По периферии их волосы неустойчивы и при слабом потягивании выпадают мелкими пучками (зона расшатанных волос). Этот диагностический признак характерен для начального периода болезни (стадия прогрессирования). Расширение очагов облысения по периферии приводит к слиянию их в один крупный участок облысения, который становится заметным для окружающих. Он может иметь фестончатые, округлые и овальные очертания. В стационарной стадии болезни встречаются обломанные, короткие, темноокрашенные волосы, которые могут послужить причиной диагностических ошибок, так как их иногда принимают за пораженные волосы при грибковых заболеваниях (трихофития, микроспория). Течение очаговой гнездовой алопеции чаще доброкачественное. Просуществовав 4–6 месяцев, участки облысения покрываются нормальными волосами (регрессирующая стадия).

Однако нередко заболевание приобретает злокачественное течение: количество участков облысения увеличивается, выпадают почти все волосы на волосистой части головы, лице, пушковые волосы на конечностях и туловище. Развивается субтотальная, тотальная или универсальная алопеция.

Субтотальная алопеция характеризуется медленным прогрессированием заболевания, при котором количество участков облысения постепенно увеличивается, выпадают все толстые волосы на волосистой части головы; сохраняются лишь пушковые и короткие волосы в краевой зоне (в области затылка и висков) и на отдельных участках, где имеются тонкие, извитые, обесцвеченные единичные или группы волос, которые при легком потягивании за свободный конец выпадают. При этой форме нередко имеется разрежение наружной зоны бровей и частичное выпадение ресниц.

Тотальная алопеция (син.: гнездная злокачественная алопеция) может наблюдаться как у детей, так и у взрослых. Первыми признаками злокачественного течения болезни являются быстрое выпадение волос на волосистой части головы и лице (волосы бороды, бровей и ресницы). В течение 2–3 месяцев волосы на голове выпадают полностью. Восстановление волос в этих случаях протекает в более поздние сроки, причем вначале вырастают тонкие и обесцвеченные ресницы, затем брови и пушковые волосы на лице, а затем медленно, порой годами, происходит восстановление волос на волосистой части головы. В ряде случаев восстанавливаются волосы только в области ресниц и бровей, а волосистая часть головы навсегда остается лишенной волос. При этой форме алопеции больные, как правило, жалуются на сильные головные боли, слабость, ипохондрические симптомы.

Универсальная гнездная алопеция. Это довольно редко встречающаяся разновидность гнездной алопеции, при которой выпадение волос происходит не только на волосистой части головы и лице, но также на туловище, конечностях. Для диагностики этой формы заболевания следует осмотреть кожный покров больного полностью. На туловище и конечностях можно видеть крупные овальные и округлые участки облысения, на лобке и в подмышечных впадинах — резкое поредение или полное отсутствие волос.

При универсальном облысении с длительным течением выявляются неврастенический синдром, вегетодистония и другие нарушения общего состояния. Нередко отмечаются изменения ногтей — истончение, повышенная ломкость, лейконихии с продольными полосами и углублениями на поверхности в виде наперстка, онихолизис ногтей на кистях и стопах.

Гистопатология гнездной алопеции. В начальном периоде болезни главные изменения отмечаются в волосяных фолликулах: эпителиальные влагалища волос отделяются от соединительнотканых оболочек фолликулов; структура наружного и внутреннего эпителиальных влагалищ нарушается, они разъединяются, сосочек волоса атрофируется, луковица деформируется, инфильтрируется лимфоцитами, которые проникают в наружную корневую оболочку. Существенным изменениям подвергается нервно-рецепторный аппарат кожи: многие нервные окончания, располагающиеся вблизи волосяных фолликулов, разрушаются, теряют способность окрашиваться серебром. В фазе стабилизации процесса (стационарная стадия) патоморфологическая картина существенно изменяется: в дерме выявляются расширение сосудов с утолщением их стенок, периваскулярные лимфогистиоцитарные инфильтраты. Количество волосяных фолликулов

резко уменьшено. В расширенных устьях фолликулов имеются остатки выпадающих волос в виде «восклицательных знаков» и скопления роговых масс. Волосяные фолликулы укорачиваются. Нормальная структура эпителиальных влагалищ нарушена. Отмечаются образования новых зачатков волос (переход на телогеновый тип смены волос) — из остатков фолликулов. Электронно-микроскопические исследования кожи показали, что изменения в сосудах носят стойкий характер, некоторые капилляры не функционируют; имеются выраженные дистрофические изменения в клетках эпителиальных слоев волосяных фолликулов и волосяного сосочка (вакуоли в ядрах, шаровидная дистрофия митохондрия). Глубоким изменениям подвержены эластические и коллагеновые волокна, большинство из них истончено. Нервно-рецепторный аппарат кожи дистрофически изменен, вокруг ряда новых зачатков волос наблюдаются разрастания тонких безмякотных волокон (начало регенеративных процессов).

В период регресса заболевания в коже наблюдаются явления пролиферации и восстановления волосяного аппарата.

Диагноз очаговой гнездовой алопеции в большинстве случаев не представляет затруднений. Исключение составляют клинические варианты (субтотальная, тотальная, универсальная формы), имеющие ряд особенностей, которые следует учитывать при постановке диагноза. Так, при субтотальной и тотальной плешивости начало болезни может быть необычным: вместо появления отдельных плешин заболевание может начаться с диффузного выпадения волос на голове, затем выпадают ресницы и брови. Обращает на себя внимание состояние волосяных фолликулов, наружные отверстия которых расширены. Следует иметь в виду, что в этот период болезни у пациентов могут наблюдаться субъективные ощущения в области очагов поражения (чувство стягивания, жжение, зуд кожи). При универсальной плешивости заболевание может начаться как обычная очаговая гнездовая алопеция, а в дальнейшем появляются очаги выпадения волос на лице, туловище и конечностях. Универсальная гнездовая алопеция имеет выраженную тенденцию к длительному течению (десятки лет).

Дифференциальный диагноз. Гнездную алопецию следует дифференцировать от врожденной атрофии кожи черепа, сифилитической, лепрозной, токсической алопеции, трихотиломании, дерматофитий.

От врожденной атрофии кожи черепа гнездовая алопеция отличается тем, что чаще является приобретенным заболеванием, не сопровождается рубцовой атрофией, язвенными дефектами и аномалиями в развитии ребенка.

При сифилитической мелкоочаговой (или диффузной) алопеции имеет место резко выраженное разрежение волос, которые легко выпадают на всех участках волосистой части головы, в также имеются другие проявления сифилитической инфекции (лейкодерма, розеолезные, папулезные и пустулезные сифилиды и др.). Главным критерием дифференциальной диагностики являются серологические реакции на сифилис, которые, как правило, положительны в этом периоде заболевания (РВ, РИФ, РИБТ).

Лепрозная алопеция характеризуется частичным выпадением волос на лице, особенно в области бровей; вначале выпадают волосы в области наружного края, а в дальнейшем — по всей длине бровей. В основе выпадения волос при

лепре лежат специфические инфильтраты, располагающиеся на лице в области надбровных дуг и на других участках. Нередко у больных лепрой можно наблюдать выпадение пушковых волос в зонах поражения. Длинные волосы могут долгое время сохраняться, особенно при туберкулоидном или недифференцированном типе лепры. Правильный диагноз можно поставить, если внимательно осмотреть больного, что позволяет выявить другие характерные для лепры симптомы: наличие ахромических, эритематозных или пигментных пятен, лепроматозных бугорков, стойких изъязвлений, поражения периферических нервных стволов и др. При бактериологическом и гистологическом исследовании находят возбудителя лепры.

При трихотиломании обломанные волосы располагаются на ограниченном участке, очаги асимметричны, корни обломанных волос находятся на разном уровне.

При дерматофитиях дифференциальная диагностика основывается на клинических данных и результатах лабораторных исследований (микроскопия волос, чешуек кожи, посев на питательную среду для выделения гриба — возбудителя заболевания).

Лечение. После углубленного обследования пациента составляется индивидуальный план лечения, который включает режим труда и отдыха, общее и местное лечение.

Базисная терапия больных очаговой алопецией должна учитывать патогенез заболевания и оказывать иммуносупрессивное действие. Она включает глюкокортикостероидные гормоны для системного или местного применения, фотохимиотерапию с применением фотосенсибилизаторов местно или внутрь и периферический вазодилататор миноксидил (алопекси, регейн или локсон), используемый местно в виде лосьона 2–5%-ной концентрации, который втирают в очаги алопеции 2 раза в сутки по 1 мл.

Альтернативные лекарственные средства, используемые в лечении больных гнездовой алопецией, назначаются при наличии противопоказаний к использованию базисных лекарственных средств. Рекомендуются препараты цинка (цинктерал или сульфат цинка по 0,124 г 2–3 раза в день после еды; даларгин (синтетический аналог лейэнкефалина), назначаемый внутримышечно по 1 мг 1 раз в сутки в течение 25–30 дней. Рекомендуются также препараты никотиновой кислоты, улучшающие микроциркуляцию, стимулирующие кровоснабжение сосочка волоса и уменьшающие его гипоксию (например, ксантинола никотинат по 150 мг 2–3 раза в день после еды в течение 3–4 недель).

Из седативных средств хорошо себя зарекомендовали отвары из корня валерианы, препараты брома, глицин, транквилизаторы. Широко применяются витамины (А, С, В₂, В₆, В₁₂, РР) внутрь и внутримышечно, используется иглорефлексотерапия. При отсутствии препаратов миноксидила назначаются спиртовые втирания с настойкой красного перца. Лучшие результаты получены у больных очаговой и субтотальной формами с небольшим сроком болезни (2–5 лет).

11.5.2. Алопеция андрогенетическая

Андрогенетическая алопеция (син.: обычное, преждевременное облысение) — физиологическое явление старения у генетически предрасположенных субъектов.

Облысение может быть заметно у здоровых мужчин к 17 годам и у здоровых женщин к 25–30 годам.

Обычным облысением страдает около 30 % мужчин и 60 % женщин.

Патогенез. В патогенезе андрогенетической алопеции имеют значение андрогены надпочечников и овариального происхождения. Для появления облысения у генетически предрасположенных мужчин достаточен нормальный уровень андрогенов. У женщин степень облысения частично зависит от уровня циркулирующих андрогенов. До 48 % женщин с обычным облысением страдают поликистозом яичников; выпадение волос на голове у таких пациенток часто сочетается с себореей, угревой болезнью и гирсутизмом.

Ключевыми факторами патогенеза являются генетическая предрасположенность (наличие андроген-чувствительных фолликулов) и изменение баланса энзимов, участвующих в метаболизме андрогенов. Энзим 5-альфа-редуктаза катализирует превращение тестостерона в дигидротестостерон. В результате контакта с рецепторами фолликула включается процесс постепенной миниатюризации волос. Энзим ароматаза осуществляет конверсию андрогенов в эстрогены, обладающие антиандрогенным действием, благодаря своей способности повышать уровень белков, связывающих половые гормоны, что делает тестостерон менее доступным для метаболических процессов, снижая риск облысения. Начавшись в пубертатном или постпубертатном возрасте, заболевание неуклонно прогрессирует, ухудшается в период беременности и кормления грудью, а затем в период менопаузы. В ряде случаев первые признаки заболевания обнаруживаются у женщин молодого и среднего возраста.

Играют роль и другие факторы, ускоряющие процесс старения всего организма (условия жизни, характер питания, состояние нервной системы, инсоляция и др.). Эти же факторы могут служить причиной хронического, часто субклинического, телогенового выпадения волос, на фоне которого проявления обычного облысения становятся более заметными.

Клиническая картина. Основным, общим для мужчин и женщин, клиническим признаком является постепенная смена терминальных волос более тонкими, короткими и менее пигментированными. С каждым циклом волоса уменьшается размер фолликула и укорачивается время цикла. Некоторые фолликулы запаздывают со вступлением в фазу анагена, их устья выглядят пустыми.

Многими авторами изучалось содержание количества гормонов у больных андрогенетической алопецией. Изучение содержания тестостерона дало основания связать течение этой формы алопеции со степенью андрогенной стимуляции, которая реализуется у генетически предрасположенных к этому заболеванию женщин. Умеренная андрогенная алопеция у женщин коррелировала с умеренным повышением циркулирующих андрогенов; высокий уровень тестостерона (близкий к уровню у здоровых мужчин) коррелировал с развитием у женщин выраженной алопеции по мужскому типу. Полагают, что в патогенезе этой алопеции имеют значение три андрогена (тестостерон, андростендион и дегидроте-

стостерон). Следует иметь в виду, что андрогенетическая алопеция может начаться у женщин, не имеющих отклонений в гормональном профиле. Заболевание нередко сочетается с местным или общим гирсутизмом.

У мужчин облысение начинается с изменения фронто-темпоральной линии роста волос, лоб становится выше. Постепенно углубляются биотемпоральные залысины, появляется поредение волос, а затем и лысина в теменной области. В латеральных и задней областях волосистой части головы волосы сохраняются (андроген-резистентные фолликулы).

У женщин фронтальная линия роста волос обычно не меняется, что объясняется более высокой, чем у мужчин, активностью ароматазы. Характерно диффузное поредение волос в лобно-теменной области, расширение центрального пробора. Скорость этих изменений повышается при приеме прогестерон-доминантных контрацептивов и после наступления менопаузы. Женщины с быстрой прогрессией облысения, а также с постепенным началом алопеции, сочетающейся с дисменореей, гирсутизмом и угревой сыпью, нуждаются в обследовании для выявления причин гиперандрогении.

Патогистология. В месте сформировавшейся лысины большинство фолликулов короткие, уменьшены в размерах. Характерно уменьшение кровотока: в отличие от богато васкуляризированного нормального фолликула сосуды, окружающие корень пушкового волоса, многочисленны и извилисты, обнаруживаются с трудом.

Под действием ультрафиолетовых лучей в участках, лишенных защиты волос, развиваются дегенеративные изменения кожи, предраковые заболевания (хронический актинический дерматит, актинический кератоз), базалиома, плоскоклеточный рак кожи и др.

Диагноз. В типичных случаях не представляет затруднений. Сложность в диагностике возникает у пожилых людей и лиц, страдающих себорейной алопецией.

Объективным методом ранней диагностики обычного облысения является трихограмма — микроскопическое исследование удаленных волос. Так как процесс сопровождается укорочением фазы анагена и, соответственно, увеличением количества волос в фазе телогена, в лобно-теменной области выявляется снижение индекса анаген/телоген (в норме $\frac{9}{1}$); встречаются также дистрофичные волосы. Для получения надежных результатов исследования необходимо соблюдать следующие условия: удалять не менее 50 волос, так как при небольшом числе волос слишком велико стандартное отклонение; волосы не следует мыть в течение недели перед обследованием (в противном случае искусственно снижается процент волос, находящихся в фазе телогена); волосы надо удалять резким движением, так как при этом корни волос повреждаются меньше, чем при медленной тракции.

Дифференциальный диагноз. В типичных случаях диагностика не представляет затруднений. Сложности при постановке диагноза возникают у пожилых людей и лиц, страдающих себорейной алопецией.

Андрогенетическую алопецию следует дифференцировать от алопеции пожилых женщин, находящихся в состоянии постменопаузы. В этих случаях

алопеция ограничивается заушными областями и зоной вокруг темени. Пресинильная алопеция встречается у женщин старше 50 лет.

Выпадение волос при этом заболевании носит диффузный характер. Поредение начинается в лобно-теменной области, где волосы истончаются и выпадают.

Лечение. Лечение обычного облысения уместно сравнить с лечением сахарного диабета инсулином — его необходимо проводить пожизненно; прекращение терапии приводит к возобновлению выпадения волос. В настоящее время существуют эффективные средства и методы терапии, замедляющие процесс превращения терминальных волос в пушковые и стимулирующие рост новых волос.

Так как медицина пока не знает способов воздействия на генетическую предрасположенность, основными средствами терапии являются антиандрогены, средства и методы, стимулирующие кровообращение, и антиоксиданты.

Для общего лечения обычного облысения у мужчин назначается финастерид, ингибирующий 5-альфа-редуктазу и восстанавливающий баланс свободных радикалов, в дозе 1 мг в день (Пропеция). При общем лечении облысения у женщин эффективен ципротерона ацетат. Так как препарат оказывает антиэстрогенное действие, необходимо одновременное назначение эстрогенов. В последнее время получены обнадеживающие результаты от применения антиандрогенного препарата «Диане-35», который показан только женщинам. Препарат назначают курсами с 5-го дня менструального цикла и принимают в течение 21 дня (6–9 курсов). Противопоказаниями к лечению этим препаратом являются заболевания почек, печени, беременность, период лактации, тромбоэмболические и неопластические процессы.

В комплексном лечении показано применение внутрь витаминов А, Е, Д, РР.

Среди эффективных средств наружной терапии является раствор мощного вазодилатора — миноксидила (Регейн).

Широко используются физиотерапевтические методы лечения: микротоки, лазеротерапия и др., способствующие улучшению микроциркуляции.

Большое значение имеет правильный уход за волосами, ритм мытья, использование высококачественных лечебно-косметических средств по уходу за волосами.

К дополнительным методам лечения следует отнести коррекцию выявленных сопутствующих заболеваний, дисбаланса минералов, борьбу с тревожным состоянием пациента.

11.5.3. Алопеция диффузная

(син.: симптоматическая алопеция, телогеновая алопеция, облысение у женщин по мужскому типу).

Ежедневная потеря волос (50–100) является физиологическим процессом, фолликул вновь вступает в фазу анагена и алопеция не развивается. Однако под влиянием различных внешних и внутренних факторов свойственная человеку асинхронность волосяных циклов нарушается и возникает избыточное выпадение волос (до 1000 в день).

Если человек подвергается сильному стрессовому или другому патологическому фактору (лихорадка, кровотечение, голодание, беременность, наличие злокачественного заболевания, прием лекарств), то часть волосяных фолликулов вступает в фазу катагена и телогена. Если неблагоприятный фактор, который вызвал изменения в физиологической смене волос, быстро устранен, выпадение волос может уменьшиться или даже прекратиться.

При этой форме алопеции волосы выпадают по всей поверхности кожи головы. Трудности в диагностике этой формы алопеции заключаются в том, что у конкретного пациента может быть не одна причина, а несколько (стресс, болезнь, беременность, наличие себореи, менопауза и т. п.); в таких случаях диффузную алопецию называют многофакторной.

Алопеции, вызванные стрессовыми воздействиями, еще недостаточно изучены. Они возникают спустя 2 недели – 3 месяца. После сильных нервных переживаний, чаще у женщин, волосы вначале выпадают диффузно, а затем у части больных развивается картина типичной гнездовой алопеции.

Алопеция после лихорадки возникает спустя 8–10 недель, сопровождается заметным разрежением волос по всей волосистой части головы, но полного облысения не наступает.

При беременности алопеция возникает во время II–III триместра и связана с гормональной перестройкой организма женщины. Зона разреженных волос более заметна в теменной области. Изучение трихограмм показывает, что во второй половине беременности может увеличиваться количество волос, находящихся в фазе анагена (95 %), скорость роста волос во время беременности уменьшена. В последнем триместре у беременных могут наблюдаться явления гирсутизма или лобно-височная алопеция.

Послеродовые алопеции проявляются в первые месяцы после родов и носят характер диффузного облысения, в основном в височно-теменной области. Количество телогеновых волос резко увеличивается (до 30 %). Волосы восстанавливаются полностью через 4–12 месяцев. У ряда больных выпадение волос может начаться вновь.

При алопеции, вызванной голоданием или недостаточным питанием, волосы выпадают диффузно по всей голове; оставшиеся волосы истончаются, становятся сухими, ломкими. Заболевание может сопровождаться слабостью, отеками, желудочно-кишечными расстройствами.

Алопеции при больших кровопотерях связаны с развивающимся у больных дефицитом белков и железа, которые сопровождают анемию. Диффузное выпадение волос в этих случаях связано с переходом на телогеновую фазу физиологической смены волос.

Диффузные алопеции наблюдаются у женщин, длительно принимающих контрацептивные препараты без соответствующего контроля. Диффузное выпадение волос в подобных случаях может начаться через 2–3 недели и усилиться после 3–4 месяцев приема контрацептивов. Выпадение волос в данном случае связано с влиянием больших доз эстрогенов на процесс физиологической смены волос — переход на телогеновый цикл. Выздоровление наступает после отмены контрацептивов.

Токсические алопеции возникают при длительном приеме цитостатических препаратов, средств, применяемых для удаления волос (таллий, эпилин), от антикоагулянтов (гепарин, кумарины), тиреостатиков, психотропных средств, при передозировках витамина А (ретиноидов). У 80 % онкологических больных, длительно принимающих цитостатические препараты, наблюдается выпадение волос на голове, выпадают волосы на лобке и в подкрыльцовых впадинах, замедляется рост волос на подбородке. После прекращения приема цитостатиков волосы могут полностью восстанавливаться. Кроме цитостатических препаратов, на рост волос могут оказывать влияние кортикостероиды. Длительный прием преднизолона приводит к дистрофии матрицы волоса, и фолликулы волос переходят в катагеновую фазу развития.

Изучение трихограмм в этом случае способствует правильной диагностике. Трихограмма проводится через 4–5 дней после очередного мытья волос. В норме 85 % волос находится в фазе анагена, 14 % — в фазе телогена и 1 % — в фазе катагена. Увеличение количества телогеновых волос до 20 % является неблагоприятным фактором.

Диагноз диффузной алопеции ставится на основании анамнеза и изучения трихограммы (микроскопия растущих и выпавших волос).

Дифференцировать диффузную алопецию следует от обычного облысения, себорейной алопеции, андрогенетической алопеции.

Лечение. Прогноз благоприятный в тех случаях, когда удастся установить и устранить причину выпадения волос. Обычно несложно выявить причину острого начала алопеции. Для выяснения роли того или иного фактора в развитии симптоматического облысения необходимо углубленное обследование больного с использованием клинических, биохимических, эндокринологических и токсикологических методов.

Если выпадение волос связано с приемом медикамента, врач должен решить вопрос о возможности его замены или отмены. Если отмена медикамента невозможна, например, при лечении злокачественных новообразований, пациенту рекомендуют коротко остричь волосы до того, как они начнут выпадать и пользоваться париком до восстановления их роста.

Хотя устранение причины заболевания и ведет к спонтанному выздоровлению, однако для ускорения темпа роста волос и улучшения эмоционального состояния пациента рекомендуют назначать специальные поливитаминные комплексы, физиотерапевтическое лечение (массаж, дарсонвализацию, микротоки, электротрихогенез, лазеротерапию), наружно применять трихостимулирующие лосьоны (Регейн, Алопекси и др.).

Пациенты нуждаются и в психологической поддержке, а часть из них — в помощи психоневролога. При недостаточной эффективности психотерапии назначают антидепрессанты.

ТЕСТЫ ДЛЯ КОНТРОЛЯ ЗНАНИЙ

1. В патогенезе угрей обыкновенных имеют значение:
 - а) повышенное салоотделение;
 - б) нарушение ороговения сально-железистого аппарата;
 - в) увеличение концентрации андрогенов;
 - г) генетические факторы;
 - д) все вышеперечисленное.
2. Для системной терапии с обыкновенными угрями препаратами выбора являются:
 - а) ретиноиды;
 - б) контрацептивы;
 - в) тетрациклины;
 - г) сульфоны;
 - д) кортикостероиды.
3. В развитии розовых угрей имеют значение:
 - а) наличие клеща-железницы;
 - б) сосудистые нарушения;
 - в) применение контрацептивов;
 - г) болезни желудка;
 - д) все вышеперечисленное.
4. Выберите морфологический элемент, характерный для вульгарных угрей:
 - а) эритематозные пятна;
 - б) фолликулярные пустулы;
 - в) рубцы;
 - г) телеангиэктазии;
 - д) узлы.
5. Какие из перечисленных препаратов не используются в терапии угрей?
 - а) айрол-лосьон (препарат ретиноевой кислоты);
 - б) «Зинерит» (препарат эритромицина);
 - в) «Скинорен» (препарат азелаиновой кислоты);
 - г) ламизил-спрей;
 - д) далацин-гель.
6. При гнездной алопеции характерно:
 - а) очаговое выпадение волос;
 - б) очаги обломов волос;
 - в) волосы в виде восклицательных знаков;
 - г) волосы с белесоватой муфтой;
 - д) гиперемия в очаге поражения.
7. Для лечения больных гнездным облысением применяют:
 - а) локальную фотохимиотерапию;
 - б) иммуносупрессивные препараты;
 - в) сосудорасширяющие препараты;
 - г) наружные раздражающие средства;
 - д) все указанные.
8. При лечении тотальной алопеции не используют:
 - а) ангиопротекторы;
 - б) витамины;
 - в) кортикостероиды;
 - г) цитостатики;
 - д) антибиотики.

Эталонные ответы: 1 — д, 2 — в, 3 — д, 4 — б, 5 — г, 6 — а, 7 — д, 8 — г.

ЛИТЕРАТУРА

1. *Бабаянц, Р. С.* Кожные и венерические болезни жарких стран / Р. С. Бабаянц. М. : Медицина, 1984. 440 с.
2. *Беренбейн, Б. А.* Дифференциальная диагностика кожных болезней : рук. для врачей / Б. А. Беренбейн, А. А. Студницин. М. : Медицина, 1989. 672 с.
3. *Владимиров, В. В.* Кожные и венерические болезни : атлас / В. В. Владимиров, Б. И. Зудин. М. : Медицина, 1980. 288 с.
4. *Дерматовенерология* : учеб. для студ. высш. мед. учеб. заведений / под ред. Е. В. Соколовского. М. : Академия, 2005. 528 с.
5. *Дерматология* : атлас-справочник / Т. Фитцпатрик [и др.]. М. : Практика, 1999. 1044 с.
6. *Довжанский, С. И.* Физиотерапия кожных болезней / С. И. Довжанский, В. В. Орешковский. Саратов : изд-во Саратов. ун-та, 1986. 200 с.
7. *Зверькова, Ф. А.* Болезни кожи детей раннего возраста / Ф. А. Зверькова. СПб. : Сотис, 1994. 236 с.
8. *Кожа* (строение, функция, общая патология и терапия) / под ред. А. М. Чернуха, Е. П. Фролова. М. : Медицина, 1982. 336 с.
9. *Кожные и венерические болезни* : рук. для врачей : в 4 т. / под ред. Ю. К. Скрипкина. М. : Медицина, 1996.
10. *Кожные и венерические болезни* : учеб. / под ред. О. Л. Иванова. М. : Шико, 2002. 480 с.
11. *Кожные и венерические болезни* : пособие к курсу практических занятий / под ред. Е. В. Соколовского. СПб. : Фолиант, 2006. 488 с.
12. *Козин, В. М.* Наружная терапия дерматозов : учеб. пособие / В. М. Козин. Минск : Вышэйшая школа, 1997. 80 с.
13. *Лечение кожных болезней* : рук. для врачей / под ред. А. Л. Машкиллейсона. М. : Медицина, 1990. 560 с.
14. *Мяделец, О. Д.* Функциональная морфология и общая патология кожи / О. Д. Мяделец, В. П. Адаскевич. Витебск : изд-во Витебского мед. ин-та, 1997. 269 с.
15. *Романенко, И. М.* Лечение кожных и венерических болезней : рук. для врачей : в 2 т. / И. М. Романенко, В. В. Кулага, С. Л. Афонин. М. : ООО «Медицинское информационное агентство», 2006.
16. *Скрипкин, Ю. К.* Кожные и венерические болезни : учеб. / Ю. К. Скрипкин, А. Л. Машкиллейсон, Г. Я. Шарапова. М. : Медицина, 1995. 464 с.
17. *Современная наружная терапия дерматозов (с элементами физиотерапии)* / под ред. Н. Г. Короткого. Тверь : Губернская медицина, 2001. 528 с.
18. *Сосновский, А. Т.* Дерматологический справочник / А. Т. Сосновский, Н. З. Яговдик, И. Н. Белугина. Минск : Вышэйшая школа, 2001. 734 с.
19. *Цветкова, Г. М.* Патоморфологическая диагностика заболеваний кожи : рук. / Г. М. Цветкова, В. Н. Мордовцев. М. : Медицина, 1986. 304 с.

ОГЛАВЛЕНИЕ

Глава 1. Дерматиты и аллергические дерматозы	3
1.1. Дерматиты	3
1.2. Токсидермии	6
1.3. Многоформная экссудативная эритема	13
1.4. Экзема	17
1.5. Атопический дерматит	33
Глава 2. Нейродерматозы	38
2.1. Кожный зуд	38
2.2. Нейродермит ограниченный	40
2.3. Диффузный нейродермит	40
2.4. Почесухи	42
2.5. Крапивница	43
Глава 3. Профессиональные болезни кожи	48
3.1. Профессиональные дерматозы химической этиологии	49
3.2. Профессиональные дерматозы физической природы	55
3.3. Профессиональные дерматозы инфекционной и паразитарной этиологии	59
3.4. Профдерматозы, обусловленные производственными вредностями растительного происхождения	63
3.5. Принципы диагностики профессиональных дерматозов	64
3.6. Принципы профилактики профессиональных дерматозов	64
Глава 4. Хейлиты и глосситы	67
4.1. Истинные хейлиты	67
4.2. Симптоматические хейлиты	70
4.3. Глосситы	73
Глава 5. Сосудистая патология кожи (васкулиты кожи)	77
5.1. Ангионеврозы	77
5.2. Ангиопатии	80
Глава 6. Лихены	88
6.1. Псориаз	88
6.2. Красный плоский лишай	98
6.3. Розовый лишай	102
Глава 7. Буллёзная патология кожи	105
7.1. Истинная акантолитическая пузырчатка	105
7.2. Пемфигоиды	112
7.3. Герпетиформный дерматит Дюринга	117
Глава 8. Болезни соединительной ткани	122
8.1. Красная волчанка	122
8.2. Склеродермия	132

Глава 9. Новообразования кожи	143
9.1. Предраковые заболевания кожи и слизистых оболочек	143
9.2. Доброкачественные и злокачественные опухоли кожи	157
9.3. Лимфомы кожи и саркома Капоши	172
Глава 10. Генодерматозы	182
10.1. Ихтиозы	182
10.2. Врожденный буллезный эпидермолиз (наследственная пузырчатка)	186
Глава 11. Болезни волос, сальных и потовых желез	192
11.1. Себорея	192
11.2. Себорейный дерматит	194
11.3. Угревая болезнь	196
11.4. Дисхромии кожи	202
11.5. Алопеции	206
Литература	217

Учебное издание

Панкратов Валентин Гавриилович
Хилькевич Николай Дмитриевич
Яговдик Николай Захарович и др.

ДЕРМАТОЛОГИЯ

Учебное пособие в двух частях

3-е издание

Часть 2

НЕИНФЕКЦИОННАЯ ДЕРМАТОЛОГИЯ

Ответственный за выпуск В. Г. Панкратов
В авторской редакции
Компьютерная верстка Н. М. Федорцовой
Корректор Ю. В. Киселёва

Подписано в печать 28.06.12. Формат 60×84/16. Бумага писчая «Снегурочка».

Печать ризографическая. Гарнитура «Times».

Усл. печ. л. 12,79. Уч.-изд. л. 14,9. Тираж 200 экз. Заказ 633.

Издатель и полиграфическое исполнение:
учреждение образования «Белорусский государственный медицинский университет».
ЛИ № 02330/0494330 от 16.03.2009.
Ул. Ленинградская, 6, 220006, Минск.