

УЧРЕЖДЕНИЕ ОБРАЗОВАНИЯ
«БЕЛОРУССКИЙ ГОСУДАРСТВЕННЫЙ МЕДИЦИНСКИЙ УНИВЕРСИТЕТ»

УДК 616.5-002.3-009.85-001.4-06: 615.831-092.4

БУРАВСКИЙ
Александр Владимирович

**ЛОКАЛЬНАЯ СВЕТОДИОДНАЯ ФОТОТЕРАПИЯ
В КОМПЛЕКСНОМ ЛЕЧЕНИИ ПАЦИЕНТОВ
С РАНЕВЫМИ ДЕФЕКТАМИ КОЖИ И МЯГКИХ ТКАНЕЙ
(экспериментально-клиническое исследование)**

Автореферат
диссертации на соискание ученой степени
кандидата медицинских наук

по специальности 14.01.17 – хирургия

Минск 2016

Научная работа выполнена в учреждении образования «Белорусский государственный медицинский университет»

Научный руководитель: **Баранов Евгений Валерьевич**, кандидат медицинских наук, доцент 2-й кафедры хирургических болезней учреждения образования «Белорусский государственный медицинский университет»

Официальные оппоненты: **Жидков Сергей Анатольевич**, доктор медицинских наук, профессор кафедры военно-полевой хирургии военно-медицинского факультета в учреждении образования «Белорусский государственный медицинский университет»

Гарелик Петр Васильевич, доктор медицинских наук, профессор, заведующий кафедрой общей хирургии учреждения образования «Гродненский государственный медицинский университет»

Оппонирующая организация: государственное учреждение образования «Белорусская медицинская академия последипломного образования»

Защита состоится 7 июня 2016 года в 13.00 на заседании совета по защите диссертаций Д 03.18.05 при учреждении образования «Белорусский государственный медицинский университет» по адресу: 220116, г. Минск, пр-т Дзержинского, 83, тел.: 272-55-98, e-mail: uchsovet@bsmu.by.

С диссертацией можно ознакомиться в библиотеке учреждения образования «Белорусский государственный медицинский университет».

Автореферат разослан «___» мая 2016 года.

Ученый секретарь совета
по защите диссертаций
кандидат медицинских наук, доцент



Н.В. Шаковец

ВВЕДЕНИЕ

Современные принципы лечения пациентов с хирургическими инфекциями кожи и мягких тканей (ХИКМТ) предусматривают комплексный подход, включающий устранение этиопатогенетических факторов (хирургическую обработку и т. д.) и системную терапию по показаниям (антимикробную, нормализацию обменных процессов, улучшение микроциркуляции и т. д.), а также полноценное местное лечение [В.С. Савельев и др., 2009].

Однако в ряде случаев даже применение комплекса лечебных мероприятий не является гарантией быстрого выздоровления и полного заживления раневого дефекта [Ю.К. Абаев, 2003; Y.N. Pierpont et al., 2011]. Помимо увеличения общего количества пациентов с ХИКМТ различного генеза, актуальность проблемы связана с ростом уровня антибиотикорезистентности микрофлоры, а также низким раневым репаративным потенциалом – особенно у пациентов с хроническими ранами [Н.А. Ефименко и др., 2004; П.И. Толстых и др., 2009].

Поэтому существует необходимость поиска альтернативных способов лечения, обеспечивающих как устранение микробного фактора [S.G. Bell, 2003; J.W. Harrison, T.A. Svec, 1998], так и стимуляцию развития и созревания грануляционной ткани, а также эпителизации раны [Э.А. Гаджиев, 2009; В.К. Гостищев, 2007; У.М. Корабоев, 2001; Tianhong Dai et al., 2009]. Перспективным в этом смысле направлением является местное применение физических методов воздействия, в том числе различных вариантов локальной фототерапии [Е.Ф. Странадко и др., 2000; S. Monstrey et al., 2002]. Задачей антимикробной фотодинамической терапии (АФДТ), основанной на использовании фотосенсибилизатора (ФС) и излучения, является инактивация микроорганизмов [А.А. Сорокатый, 2011; X. Fu et al., 2013]. Фоторегуляторная терапия (ФРТ) направлена на стимуляцию клеточной и тканевой регенерации [Г.И. Клебанов и др., 2005; P. Iordanou et al., 2002; R. Spitler, M.W. Berns, 2014].

В тематической литературе приведена информация об успешном применении излучения видимого и ближнего инфракрасного спектральных диапазонов для улучшения заживления раневых дефектов [D. Walker, H. Jacobe, 2011]. Однако физические параметры, режимы и условия проведения фотовоздействия продолжают оставаться предметом обсуждения [А.Б. Веселовский и др., 2004; Z. Oruba et al., 2015]. Подлежит дискуссии вопрос выбора фотосенсибилизатора для эффективной локальной АФДТ гнойных ран и способа его доставки [С.В. Шляхтин, Т.В. Трухачева, 2010].

ОБЩАЯ ХАРАКТЕРИСТИКА РАБОТЫ

Связь работы с крупными научными программами и темами

Диссертация выполнена в рамках научно-исследовательских работ 2-й кафедры хирургических болезней учреждения образования «Белорусский государственный медицинский университет» (УО «БГМУ») по теме «Разработать и освоить в производстве универсальный многоцветный фототерапевтический комплекс на основе светодиодных излучателей высокой мощности (10–40 Вт) для эффективного лечения обширных гнойных и хронических ран, трофических язв. На основе применения данного комплекса разработать и внедрить в медицинскую практику технологии лечения указанных патологий» (№ госрег. 20100948, 2009–2011 гг.), а также по теме «Разработка клеточных композиций из обонятельного эпителия и кожи для реконструкции эпителиальных дефектов» (№ госрег. 20120014, 2011–2013 гг.).

Цель исследования: улучшить результаты комплексного лечения пациентов с раневыми дефектами кожи и мягких тканей посредством разработки и клинического применения эффективных методов локальной светодиодной фототерапии.

Задачи исследования:

1. В экспериментах *in vitro* установить биологические эффекты светодиодного излучения в отношении микроорганизмов отдельных видов. Выбрать параметры наиболее эффективного светодиодного фотовоздействия и универсальные фотосенсибилизаторы.

2. Выявить изменения митотической и пролиферативной активности культивированных фибробластов кожи после светодиодного фотовоздействия. Определить физические параметры, вызывающие стимулирующий эффект.

3. В условиях экспериментов *in vivo* оценить влияние локальной светодиодной фототерапии (фотодинамической и фоторегуляторной) на динамику раневого процесса. На основании полученных результатов разработать методики локальной светодиодной фототерапии для использования в клинической практике.

4. Выявить особенности применения эмпирической системной антибиотикотерапии у пациентов с хирургическими инфекциями кожи и мягких тканей различного генеза, исходя из анализа микробиологических характеристик раневых дефектов в условиях конкретных стационаров.

5. Сравнить результаты комплексного лечения пациентов с хирургическими инфекциями кожи и мягких тканей, включающего методы локальной светодиодной фототерапии, и пациентов, лечение которых проводилось с использованием только стандартных традиционных методик.

Научная новизна

1. Экспериментально-клиническое обоснование общих принципов локальной светодиодной фототерапии раневых дефектов проводилось с позиции дозозависимости фотобиологических эффектов излучения. Различные механизмы их реализации могут в результате приводить либо к цитодеструкции и гибели микроорганизмов (под влиянием фотодинамической терапии с использованием ФС), либо к целенаправленной стимуляции клеточной и тканевой регенерации (за счет действия фоторегуляторной терапии).

2. Проведена оценка особенностей накопления и внутриклеточного распределения ФС «Фотолон» в зависимости от времени экспозиции.

3. Впервые определены параметры и эффекты фоторегуляторного действия поляризованного светодиодного излучения на митотическую и пролиферативную активность фибробластов кожи и микробных клеток.

4. Впервые для локального лечения гнойно-воспалительной патологии кожи и мягких тканей использован фотосенсибилизатор в готовой лекарственной форме для местного применения – «Мазь Фотолон».

5. Впервые для проведения локальной светодиодной фототерапии раневых дефектов кожи и мягких тканей выбраны и экспериментально обоснованы параметры и режимы, кардинально отличающиеся от онкологических принципов фотодинамической терапии.

6. Предложены новые клинические подходы, которые базируются на дифференцированном применении комбинированной локальной светодиодной фототерапии и позволяют улучшить результаты лечения пациентов с раневыми дефектами кожи и мягких тканей различного генеза.

Положения, выносимые на защиту

1. Антимикробное фотодинамическое воздействие, основанное на использовании фотосенсибилизаторов и неполяризованного светодиодного излучения (НСИ) с соответствующими параметрами, в условиях *in vitro* способно вызывать бактерицидный эффект. Наиболее эффективный фотосенсибилизатор из числа включенных в исследование – «Фотолон».

2. Биологические эффекты фоторегуляторного действия поляризованного светодиодного излучения (ПСИ) с длиной волны $\lambda_2 = 0,630$ мкм являются дозозависимыми и могут быть разнонаправленными. При определенных значениях плотности энергии облучения (ПЭО) возможно увеличение митотической активности культивированных фибробластов кожи.

3. Раздельное и комбинированное (с учетом фазы раневого процесса) применение методов локальной светодиодной фототерапии – антимикробной фотодинамической (НСИ с $\lambda_1 = 0,405$ мкм и ПЭО = 20 ± 5 Дж/см² в присутствии

ФС «Мазь Фотолон») и фоторегуляторной (ПСИ с $\lambda_2 = 0,630$ мкм и ПЭО = 10 ± 5 Дж/см²) – улучшает результаты лечения ран в эксперименте.

4. Эмпирическая системная антибиотикотерапия должна применяться по строгим показаниям. В качестве альтернативного метода местного лечения в фазе воспаления показано проведение локальной антимикробной фотодинамической терапии, наиболее целесообразное в случае отсутствия сведений об этиологии возбудителя.

5. Дифференцированное применение комбинированной локальной светодиодной фототерапии в соответствии с фазой раневого процесса (метода АФДТ с фотосенсибилизатором «Мазь Фотолон» – в первой, метода ФРТ – во второй и третьей фазах) позволяет улучшить результаты комплексного лечения пациентов с раневыми дефектами кожи и мягких тканей различного генеза.

Личный вклад соискателя ученой степени

Автором совместно с научным руководителем определены цель и задачи исследования, разработаны его этапы и направления. Самостоятельно выполнен ретроспективно-проспективный анализ 234 медицинских карт пациентов, получавших стационарное лечение по поводу раневых дефектов кожи и мягких тканей различного генеза. Соискатель при участии научного руководителя планировал и выполнял эксперименты *in vitro* и *in vivo* (моделирование ран, наблюдение и учет результатов). Все этапы работы с применением локального светодиодного фотовоздействия выполнены автором самостоятельно.

Проспективный раздел клинического исследования (112 пациентов) на базах учреждений здравоохранения (УЗ) «9-я городская клиническая больница» и «Городская клиническая больница скорой медицинской помощи» г. Минска выполнен автором самостоятельно: ведение пациентов и клиническое наблюдение, проведение фототерапии, регистрация и анализ полученных результатов. Автором проведен статистический анализ полученных данных, их интерпретация, сформулированы выводы и практические рекомендации.

Экспериментальный и клинический разделы исследования выполнены на базах и при участии сотрудников 2-й кафедры хирургических болезней, научно-исследовательской части УО «БГМУ» (руководитель – к.м.н., доцент Е.И. Гудкова; зав. лабораторией внутрибольничных инфекций – к.м.н., доцент Г.А. Скороход; сотрудники лаборатории – И.Н. Слабко, Л.И. Симоненко; зав. экспериментально-биологической клиникой – Ж.А. Макаревич; ветврач – к.в.н. Л.В. Бутько); д.м.н., профессора кафедры патологической анатомии УО «БГМУ» М.К. Недзьведя; сотрудников государственного научного учреждения «Институт физики им. Б.И. Степанова Национальной академии наук Беларуси» (А.В. Мостовников; Л.Г. Плавская; А.И. Третьякова) и государственного учреждения «Республиканский научно-практический центр эпидемиологии и микробиологии» (к.б.н. З.Б. Квачева; И.Б. Василевич;

А.М. Владимирская); работников УЗ «9-я городская клиническая больница» (зав. отд. В.М. Евсеенко; врач Г.Л. Ивановский) и «Городская клиническая больница скорой медицинской помощи» (зав. отд. О.П. Пашкевич; зав. отд. И.Л. Гутырчик; зав. отд. Е.А. Бондарева; зав. отд. Н.В. Мищенко) г. Минска.

Результаты исследования *in vitro* эффективности антимикробного фотодинамического воздействия с применением светодиодного излучения и фотосенсибилизаторов представлены в статьях [1, 2, 6, 8, 10], материалах конференций и тезисах докладов [11, 15, 17] – вклад соискателя 75%. Анализ данных, полученных при изучении *in vitro* биологических эффектов поляризованного светодиодного излучения, приведен в статьях [3, 5], материалах конференций и тезисах докладов [18, 22] – вклад соискателя 75%. Результаты экспериментов *in vivo* с использованием методов локальной светодиодной фототерапии опубликованы в статьях [7, 9], материалах конференций и тезисах докладов [13, 18, 22] – вклад соискателя 80%. Анализ микробиологических характеристик раневых биотопов, оценка эффективности эмпирической системной антибиотикотерапии при лечении пациентов, а также сведения о возможностях применения фототерапии в современной медицине отражены в статье [4], материалах конференций и тезисах докладов [12, 14, 19, 20] – вклад соискателя 90%. Предложенные автором подходы к лечению пациентов с раневыми дефектами кожи и мягких тканей различного генеза с применением локальной антимикробной фотодинамической терапии и локальной фоторегуляторной терапии, а также анализ клинических наблюдений изложены в патентах и инструкции по применению [24, 25, 26], материалах конференций и тезисах докладов [12, 14, 16, 20, 21, 23] – вклад соискателя 85%.

Апробация диссертации и информация об использовании ее результатов

Материалы диссертации доложены на республиканской научно-практической конференции с международным участием «Современные аспекты лечения декубитальных язв у пациентов со спинальной травмой» (г. Гомель, 2011 г.); научно-практической конференции с международным участием «Лазерная и фотодинамическая терапия в медицине» (г. Гродно, 2011 г.); республиканской научно-практической конференции «Актуальные вопросы гнойно-септической хирургии» (г. Бобруйск, 2012 г.); научной сессии УО «БГМУ» (г. Минск, 2013 г.); заседании общества хирургов Минска и Минской области (г. Минск, 2013 г.); республиканской научно-практической конференции «Раны как мультидисциплинарная проблема» (г. Гомель, 2013 г.); республиканской научно-практической конференции, посвященной 35-летию УЗ «Городская клиническая больница скорой медицинской помощи» (г. Минск, 2013 г.); XV съезде хирургов Республики Беларусь (г. Брест, 2014 г.);

республиканском конкурсе инновационных проектов (г. Минск, 2014 г.); научной сессии УО «БГМУ» (г. Минск, 2015 г.).

Разработана инструкция по применению «Метод лечения пациентов с трофическими язвами и гнойно-воспалительными заболеваниями кожи и мягких тканей с применением фототерапевтического светодиодного комплекса» (рег. № 143-1211, утверждена Министерством здравоохранения Республики Беларусь 16.02.2012 г.). Получены два патента на изобретение и три удостоверения на рационализаторское предложение. Методы локальной светодиодной фототерапии внедрены в клиническую практику УЗ «9-я городская клиническая больница» и «Городская клиническая больница скорой медицинской помощи» г. Минска, а также в учебный процесс на 2-й кафедре хирургических болезней УО «БГМУ», что подтверждено 9 актами внедрения.

Опубликование результатов диссертации

По теме диссертации опубликовано: 5 статей в рецензируемых журналах, рекомендованных ВАК Республики Беларусь для опубликования результатов диссертационных исследований (3,92 авторских листа); 5 статей в рецензируемых сборниках; 13 материалов конференций и тезисов докладов.

Структура и объем диссертации

Диссертационная работа является экспериментально-клиническим исследованием, изложена на 181 странице машинописного текста. Состоит из введения, общей характеристики работы, пяти глав, заключения и библиографического списка. В работе содержится 45 таблиц, 82 рисунка и 15 приложений, в совокупности занимающих 65 страниц. Библиографический список, размещенный на 23 страницах, включает 218 использованных источников (135 русскоязычных и 83 англоязычных), а также 23 публикации соискателя, 2 патента и 1 инструкцию по применению.

ОСНОВНАЯ ЧАСТЬ

Материал и методы исследования

Для проведения локального светодиодного фотовоздействия (ЛСФ) были использованы Комплекс фототерапевтический (КФТ) «Ромашка», а также КФТ «Календула» (Беларусь). В экспериментах *in vitro* применялись ФС в растворах (бриллиантовый зеленый – 0,1% водно-спиртовой, «Хлорофиллипт» – 2% масляный, метиленовый синий – 0,1% водный, «Фотолон» – 0,1% водный), *in vivo* и клинической работе – лекарственная форма «Мазь Фотолон» (Беларусь).

Для оценки эффективности антимикробного фотодинамического воздействия (АФВ) *in vitro* сформировано 5 групп (таблица 1).

Таблица 1. – Структура эксперимента по изучению АФВ *in vitro*

Экспериментальные группы				
1 (контроль)	2	3	4	5
Эталонные: <i>S. aureus</i> ATCC 6538, <i>Ps. aeruginosa</i> ATCC 15412, <i>C. albicans</i> ATCC 10231	Эталонные: <i>S. aureus</i> ATCC 6538, <i>Ps. aeruginosa</i> ATCC 15412, <i>C. albicans</i> ATCC 10231			Музейные госпитальные <i>S. aureus</i> , <i>Ps. aeruginosa</i> , <i>C. albicans</i>
Музейные госпитальные: <i>S. aureus</i> , <i>Ps. aeruginosa</i> , <i>C. albicans</i>				

В первой группе (контроль) стандартизированные до 10^5 КОЕ/мл суспензии микроорганизмов (СМ) заседали в чашки Петри. Группа 2 – без ФС – после посева СМ облучали чашки НСИ с различными параметрами (длины волн $\lambda_1 = 0,405$ мкм, $\lambda_2 = 0,630$ мкм и $\lambda_3 = 0,870$ мкм; ПЭО 20 ± 5 Дж/см², 50 ± 5 Дж/см² и 90 ± 5 Дж/см²). В третьей группе 1 мл СМ смешивали с 1 мл раствора одного из ФС («Фотолон», метиленовый синий, «Хлорофиллипт», бриллиантовый зеленый) и заседали в чашки Петри; ЛСФ не выполнялось. Группа 4 – СМ + ФС (как в третьей группе); через 30 минут полученные взвеси заседали и воздействовали НСИ с $\lambda_1 = 0,405$ мкм либо $\lambda_2 = 0,630$ мкм и ПЭО 20 ± 5 Дж/см². В группе 5 алгоритм действий не отличался от четвертой группы, однако в качестве ФС использованы только «Фотолон» и метиленовый синий. После 24-часовой инкубации чашек Петри в термостате ($t = 37^\circ\text{C}$) регистрировали число колониеобразующих единиц (КОЕ), вычисляли микробное число (МЧ, КОЕ/мл) и коэффициент редукции (Rf). Эффективность АФВ оценивали путем сравнения результатов опытных и контрольных групп.

Изучение особенностей накопления и реализации фотодинамических эффектов ФС «Фотолон» проводили на культурах фибробластов кожи человека (ФКЧ). В контрольной группе этого эксперимента ФКЧ не обрабатывали ФС, фотовоздействие не проводили. В первой опытной группе экспозиция ФС составила 15 минут, затем монослой ФКЧ облучали ПСИ с $\lambda_1 = 0,405$ мкм и ПЭО 10 Дж/см². Во второй опытной группе все этапы опыта были аналогичны, с той лишь разницей, что экспозиция ФС составила 30 минут, а ПЭО была увеличена до 20 Дж/см². Затем выполняли микроскопию фибробластов, оценивая морфологию клеток и интенсивность флуоресценции ФС «Фотолон».

В эксперименте *in vitro* фоторегуляторное воздействие (ФРВ) ПСИ с длиной волны $\lambda_2 = 0,630$ мкм изучали на культурах фибробластов кожи крысы (ФКК). В контрольной группе ФКК не облучали. В 8 опытных группах на монослойные культуры клеток действовали ПСИ с ПЭО 1, 3, 5, 10, 15, 20, 25 и 30 Дж/см² соответственно. Определение митотической (МА) и пролиферативной (ПА) активности проводили через 24–48 часов. Морфологию ФКК оценивали с использованием фазово-контрастной микроскопии.

Аналогичные параметры фотовоздействия были использованы для изучения *in vitro* влияния ПСИ на пролиферацию культур *S. aureus* ATCC 6538 и *Ps. aeruginosa* ATCC 15412. В обоих случаях выделяли 1 контрольную и 8 опытных групп. После облучения чашки Петри инкубировали в термостате 36 часов, а затем проводили сравнительный анализ МЧ (КОЕ/мл).

Влияние ЛСФ на течение раневого процесса изучено на 170 белых крысах. «Чистую» рану номинальным диаметром 2,5 см на спине животного формировали путем иссечения кожи, подкожной клетчатки и фасции. Гнойную рану получали в результате инфицирования «чистой» раны монокультурой *S. aureus* ATCC 6538 или *Ps. aeruginosa* ATCC 15412. В качестве системной антибиотикотерапии (САБТ) применяли внутримышечно гентамицина сульфат в дозировке 0,5 мг в сутки на 1 крысу. Для проведения сеанса АФВ на раневой дефект наносили «Мазь Фотолон» (из расчета 0,3 мл на 1 см²), через 30 минут облучали рану НСИ с $\lambda_1 = 0,405$ мкм и ПЭО 20 ± 5 Дж/см². Процедуру ФРВ выполняли, используя ПСИ с $\lambda_2 = 0,630$ мкм и ПЭО 10 ± 5 Дж/см² (таблица 2).

Таблица 2. – Структура эксперимента *in vivo*

Группы		Контрольная (n=85)	Основная (n=85)
Подгруппы	1	«Чистая» рана + САБТ (1–12 сутки)	«Чистая» рана + САБТ (1–12 сутки) + ФРВ (3–12 сутки)
	2	Гнойная рана (<i>S. aureus</i>)	Гнойная рана (<i>S. aureus</i>) + АФВ (3–7 сутки)
	3	Гнойная рана (<i>Ps. aeruginosa</i>)	Гнойная рана (<i>Ps. aeruginosa</i>) + АФВ (3–7 сутки)
	4	Гнойная рана (<i>S. aureus</i>) + САБТ (3–12 сутки)	Гнойная рана (<i>S. aureus</i>) + АФВ (3–7 сутки) + ФРВ (8–12 сутки)
	5	Гнойная рана (<i>Ps. aeruginosa</i>) + САБТ (3–12 сутки)	Гнойная рана (<i>Ps. aeruginosa</i>) + АФВ (3–7 сутки) + ФРВ (8–12 сутки)

День моделирования экспериментальной раны считали 1 сутками. Микробиологические и планиметрические исследования, а также визуальная оценка выполнялись ежедневно с 3 по 12 сутки, а также на 14, 21 и 28 сутки. Поэтапное выведение крыс из эксперимента (с последующим гистологическим изучением препаратов) проводили на 4, 7, 10, 14, 21 и 28 сутки.

Клинический раздел диссертационной работы выполнен на базах отделений гнойной хирургии УЗ «9-я городская клиническая больница» и «5-я городская клиническая больница», а также хирургических отделений УЗ «Городская клиническая больница скорой медицинской помощи» г. Минска в период 2011–2015 гг. В ходе анализа 234 стационарных медицинских карт изучены микробиологические характеристики раневых биотопов, а также проведена оценка эффективности и рациональности эмпирической САБТ при лечении пациентов с ХИКМТ различного генеза. Пациенты, включенные в проспективное клиническое исследование (112 человек), были отнесены

к трем группам: 1 группа (38 человек [33,9%]) – пациенты с острой патологией (внегоспитальными инфекциями) – первично инфицированными и гнойными ранами; 2 группа (50 человек [44,7%]) – пациенты с хроническими ранами; 3 группа (24 человека [21,4%]) – пациенты, у которых послеоперационный период осложнился нагноением раны. Каждая группа методом простой рандомизации разделена на основную и контрольную подгруппы. В основных подгруппах в объем лечебных мероприятий была включена комбинированная ЛСФ с применением КФТ «Календула» и ФС «Мазь Фотолон» [26], а пациенты контрольных подгрупп получали только традиционное комплексное лечение. Анализ данных проводили путем внутригруппового сравнения показателей основной и контрольной подгрупп.

В процессе выполнения диссертационной работы применялись микробиологический, клинический (визуального наблюдения), гистологический, планиметрический и статистические (параметрический и непараметрический) методы исследования. В зависимости от характера распределения результаты представлены в виде: среднее \pm стандартное отклонение ($M \pm SD$) либо среднее \pm стандартная ошибка среднего ($M \pm SE$); медиана и квартили ($Me (Q_{25}; Q_{75})$). Различия считали статистически значимыми при вероятности безошибочного прогноза не менее 95% ($p < 0,05$).

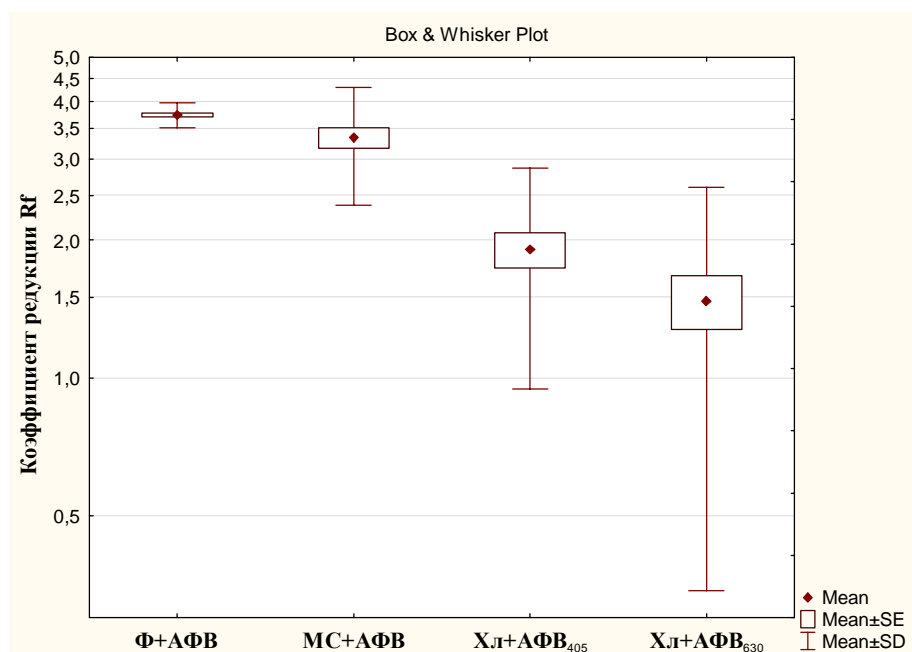
Результаты исследования *in vitro*

Бриллиантовый зеленый в форме 0,1% водно-спиртового раствора является эффективным антисептиком, что не позволило оценить его фотосенсибилизирующее действие при проведении АФВ. После обработки микробных культур ФС «Фотолон» и воздействия НСИ с длиной волны $\lambda_1 = 0,405$ мкм (ПЭО 20 ± 5 Дж/см²) были достигнуты более высокие значения коэффициентов редукции ($p < 0,05$ во всех случаях), чем при использовании других фотосенсибилизаторов (рисунок 1).

На модели ФКЧ установлено, что достаточная (для эффективного АФВ) внутриклеточная концентрация при контакте с 0,1% водным раствором ФС «Фотолон» достигалась при экспозиции 30 минут и более.

ПСИ с длиной волны $\lambda_2 = 0,630$ мкм в зависимости от энергии фотовоздействия способно вызывать как стимуляцию, так и угнетение митотической активности ФКК в культуре. МА в контрольной группе составила $110,8 \pm 5,73$ %. Статистически значимое увеличение МА ($p < 0,01$ в сравнении с контрольной группой) и ПА (в 1,6 раза) культивированных фибробластов зарегистрировано при ФРВ с ПЭО 10 Дж/см² (рисунок 2).

Фотовоздействие с аналогичными параметрами на культуры *S. aureus* ATCC 6538 и *Ps. aeruginosa* ATCC 15412 не оказывало стимулирующего влияния на пролиферацию микроорганизмов.



Коэффициенты редукции (Rf) в опытных группах: Ф + АФВ – «Фотолон» + НСИ с $\lambda_1 = 0,405$ мкм; МС + АФВ – метиленовый синий + НСИ с $\lambda_2 = 0,630$ мкм; Хл + АФВ₄₀₅ – «Хлорофиллипт» + НСИ с $\lambda_1 = 0,405$ мкм; Хл + АФВ₆₃₀ – «Хлорофиллипт» + НСИ с $\lambda_2 = 0,630$ мкм.

Рисунок 1. – Результаты антимикробного фотодинамического воздействия

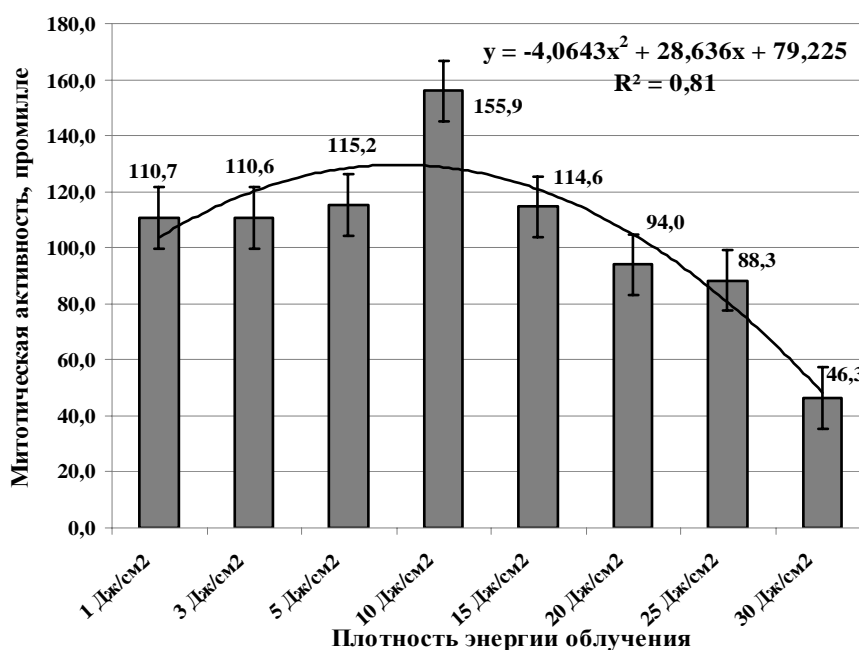


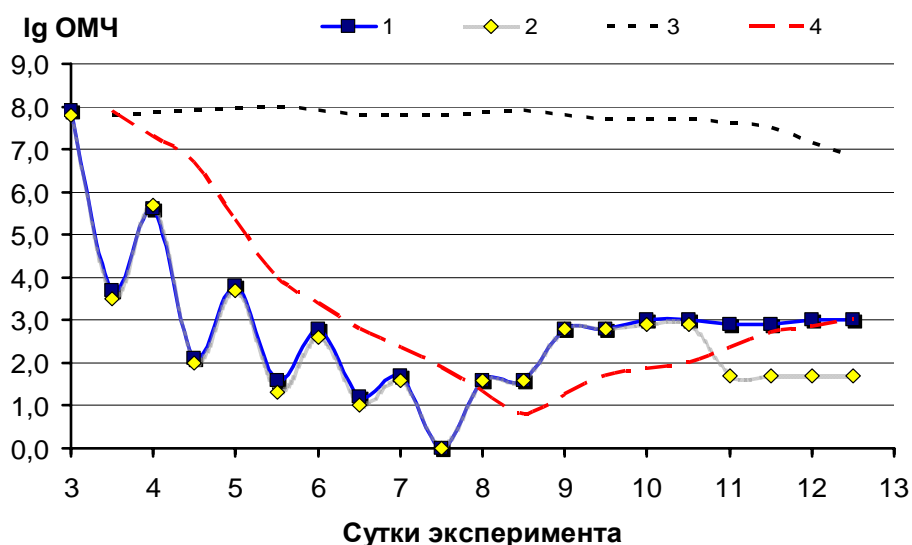
Рисунок 2. – Профиль митотической активности культивированных ФКК в опытных группах, ‰

Таким образом, для проведения эффективного АФВ целесообразно использовать ФС «Фотолон» и НСИ с $\lambda_1 = 0,405$ мкм при ПЭО 20 ± 5 Дж/см². Для ФРВ, направленного на стимуляцию репаративных процессов, показано применение ПСИ с $\lambda_2 = 0,630$ мкм при ПЭО 10 ± 5 Дж/см².

Результаты исследования *in vivo*

Раневые дефекты у животных 1 подгруппы контрольной («чистые» раны, САБТ) и 1 подгруппы основной группы («чистые» раны, САБТ, ФРВ) заживали без нагноения. В подгруппах 2 и 3 контрольной группы (гнойные раны без лечения) картина активного гнойного процесса наблюдалась не менее 14 суток. На фоне САБТ (подгруппы 4 и 5 контрольной группы) фаза воспаления заканчивалась к 8–10 суткам эксперимента. Локальное АФВ купировало признаки гнойного воспаления к 7 суткам; далее раны заживали под струпом (подгруппы 2, 3, 4 и 5 основной группы). Таким образом, этиотропная САБТ приводила к улучшению макроскопической картины, однако наиболее выраженная положительная динамика была отмечена при использовании ЛСФ.

В подгруппах 2 и 3 контрольной группы (гнойные раны без лечения) снижение общего микробного числа (ОМЧ) раневых биотопов до 10^3 КОЕ/мл наблюдалось к 21 суткам. АФВ (подгруппы 2–5 основной группы), равно как и этиотропная САБТ (подгруппы 4–5 контрольной группы) приводили к снижению ОМЧ гнойных ран до этиологически незначимого уровня ($<10^3$ КОЕ/мл) на 6–7 сутки эксперимента. Однако выраженное уменьшение ОМЧ отмечалось даже после однократного фотовоздействия (рисунок 3).



1 – гнойные раны + АФВ; 2 – гнойные раны + АФВ + ФРВ; 3 – гнойные раны без лечения;
4 – гнойные раны + САБТ

Рисунок 3. – Профиль динамики ОМЧ в подгруппах в период 3–12 сутки эксперимента

При использовании методов ЛСФ в эксперименте *in vivo* было выявлено не только увеличение максимальных скоростей заживления ($p < 0,05$ во всех случаях), но и более значимое уменьшение площадей раневых дефектов в динамике (как «чистых», так и гнойных) по отношению к показателям соответствующих подгрупп контрольной группы (таблица 3).

Таблица 3. – Результаты эксперимента in vivo

Группа, подгруппы		Скорость заживления, $v_{\text{заж.}}$, %/сутки $Me_{\text{max}} (Q_{25}; Q_{75})$	Динамика площади, ΔS 28 суток, % $Me (Q_{25}; Q_{75})$	Полное заживление, сутки
Контрольная	(1) «Чистые» раны	4,5 (4,4; 4,9)	84,3 (82,6; 87,5)	35
	(2) Гнойные раны / <i>S. aureus</i>	2,1 (2,0; 2,2)	60,0 (56,0; 62,0)	43–45
	(3) Гнойные раны / <i>Ps. aeruginosa</i>	2,0 (1,9; 2,1)	55,9 (54,1; 58,9)	
	(4) Гнойные раны / <i>S. aureus</i> + САБТ	2,8 (2,7; 3,1)	73,2 (68,1; 75,0)	38–40
	(5) Гнойные раны / <i>Ps. aeruginosa</i> + САБТ	2,7 (2,6; 2,8)	68,1 (67,1; 72,6)	
Основная	(1) «Чистые» раны + ФРВ	5,4 (5,2; 5,6)	95,7 (94,2; 97,2) *~***** $p=0,000$	30
	(2) Гнойные раны / <i>S. aureus</i> + АФВ	3,5 (3,2; 3,6)	79,7 (76,7; 85,1) * $p=0,023$ **~***** $p=0,000$	36–38
	(3) Гнойные раны / <i>Ps. aeruginosa</i> + АФВ	3,2 (3,0; 3,6)	78,1 (76,7; 85,5) * $p=0,02$ **~***** $p=0,000$	
	(4) Гнойные раны / <i>S. aureus</i> + АФВ/ФРВ	4,7 (4,2; 4,9)	90,1 (86,7; 93,0) * $p=0,006$ **~***** $p=0,000$	32–33
	(5) Гнойные раны / <i>Ps. aeruginosa</i> + АФВ/ФРВ	4,5 (4,3; 4,9)	88,9 (86,7; 93,1) * $p=0,007$ **~***** $p=0,000$	

Примечание – достоверность различий ΔS с подгруппами контрольной группы (Mann–Whitney U-test): * – первой; ** – второй; *** – третьей; **** – четвертой; ***** – пятой.

Таким образом, использование в эксперименте in vivo локальной светодиодной фототерапии (АФВ с ФС «Мазь Фотолон» и ФРВ) сокращает не менее чем на 5–7 суток сроки заживления гнойных и «чистых» ран.

Клинические наблюдения

В результате анализа медицинских карт стационарных пациентов с ХИКМТ различного генеза установлено, что при острой патологии грамположительная флора присутствовала в раневых дефектах в 80,7%, а грамотрицательная – в 16,5% случаев; антибиотикорезистентные штаммы микроорганизмов выявлены в 12,8%; эмпирическая САБТ проводилась у 90% пациентов, ее этиотропность достигала 77,4%. Микробный пейзаж хронических ран существенно отличался: грамположительная флора определялась в 57,2%, а грамотрицательная – в 54,6% случаев; уровень полирезистентности – 49,4%; эмпирическая САБТ применялась у 55% пациентов и оказалась этиотропной в 35,5% случаев, однако её эффективность не превышала 20%.

В проспективном клиническом массиве был зарегистрирован достаточно высокий удельный вес отрицательных результатов первичного микробиологического исследования, достигающий при острых внегоспитальных ХИКМТ 26,3%, у пациентов с хроническими ранами – 17,5%, при раневых гнойно-воспалительных осложнениях – 16,7%.

Наиболее часто возбудителями раневой инфекции у пациентов 1 группы (острые внегоспитальные ХИКМТ) являлись монокультуры *Staphylococcus* и *A. baumannii*. В сравнении с традиционными методами использование ЛСФ (АФДТ и ФРТ) в комплексном лечении способствовало уменьшению на 3–4 суток времени инактивации раневой микрофлоры, а также сокращению на 5–6 суток сроков появления полноценных грануляций и краевой эпителизации ($p=0,000$ во всех случаях). Длительность стационарного лечения пациентов основной подгруппы также была достоверно меньше ($p=0,01$).

На момент включения пациентов 2 группы в исследование не выявлено значимых различий между подгруппами по возрасту ($p=0,3$), наличию сопутствующих заболеваний ($p=0,7$), а также исходным площадям раневых дефектов ($U=229,0$; $p=0,33$). Биотопы хронических ран представлены монокультурами либо микробными ассоциациями из инфекционных агентов двух-трех видов (наиболее часто *Staphylococcus*, *Pseudomonas* и *Proteus*). Применение ЛСФ позволило улучшить результаты лечения (таблица 4).

Таблица 4. – Сравнительная оценка результатов лечения (вторая группа)

Регистрация признака		Основная подгруппа	Контрольная подгруппа	Mann–Whitney U-test
Порядковый номер суток от начала лечения, Ме (Q ₂₅ ; Q ₇₅)	Снижение значений ОМЧ ниже 10 ³	5,0 (5,0; 7,0) n=22	11,0 (10,0; 12,0) n=21	U=0,5 p=0,000
	Появление полноценных грануляций	8,0 (7,0; 9,0) n=25	11,0 (10,0; 14,0) n=22	U=39,5 p=0,000
	Начало краевой эпителизации	8,0 (7,0; 9,0) n=25	11,0 (10,0; 14,0) n=22	U=39,5 p=0,000
Уменьшение площадей (ΔS , %) раневых дефектов за 14 суток – Ме (Q ₂₅ ; Q ₇₅)		20,0 (10,0; 30,0) n=25	0,0 (0,0; 20,0) n=23	U=169,5 p=0,014
Уменьшение площадей (ΔS , %) раневых дефектов через 1,5–2 месяца от момента включения в исследование – Ме (Q ₂₅ ; Q ₇₅)		90,0 (40,0; 100,0) n=23	20,0 (0,0; 50,0) n=22	U=102,5 p=0,000

Примечание – n – количество наблюдений.

В структуре возбудителей раневой инфекции у пациентов 3 группы (внутрибольничные гнойно-воспалительные осложнения) преобладали грамотрицательные микроорганизмы (наиболее часто встречались *Klebsiella* spp., *A. baumannii* и *E. coli*), в большинстве случаев в виде микробных

ассоциаций; уровень полирезистентности достигал 60–70%. Применение комбинированной ЛСФ позволило значительно улучшить результаты в сравнении с традиционными методами лечения, сократив период инактивации раневой микрофлоры, а также сроки появления грануляций и краевой эпителизации не менее чем на 10 суток ($p < 0,05$ во всех случаях).

ЗАКЛЮЧЕНИЕ

Основные научные результаты диссертации

1. В условиях *in vitro* фотодинамическое воздействие с применением фотосенсибилизатора «Фотолон» (экспозиция ФС не менее 30 минут) и НСИ ($\lambda_1 = 0,405$ мкм и ПЭО 20 ± 5 Дж/см²) приводит к бактерицидному эффекту – независимо от видовой принадлежности и характеристик микроорганизмов. Однократное фотовоздействие в указанном режиме реализуется в коэффициенты редукции (R_f в диапазоне 2,5–4,0), которые значимо лучше ($p < 0,05$ во всех случаях) результатов АФВ с использованием других длин волн светодиодного излучения и фотосенсибилизаторов [1, 2, 6, 8, 10, 11, 15, 17].

2. Фотобиологические эффекты, индуцируемые светодиодным излучением, зависят от плотности энергии облучения. Фоторегуляторное воздействие с применением ПСИ ($\lambda_2 = 0,630$ мкм и ПЭО 10 ± 5 Дж/см²) вызывает стимуляцию митотической и пролиферативной активности фибробластов кожи крысы в культуре (для ПЭО 10 Дж/см² $p < 0,01$ при сравнении с контролем). Увеличение плотности энергии облучения до 20 Дж/см² и более ведет к прогрессирующему уменьшению (во всех случаях $p < 0,05$ при сравнении с контролем) митотического индекса [3, 5, 7, 9, 18, 22].

3. В условиях *in vivo* этиотропная САБТ позволяет в течение 4–5 суток снизить уровень микробной контаминации гнойных ран до этиологически незначимых значений ($< 10^3$ КОЕ/мл); итоговым результатом является сокращение сроков полного заживления на 5–7 суток.

Антимикробное фотодинамическое воздействие по схеме (1 сеанс в день в течение 5 суток) с использованием ФС «Мазь Фотолон» и НСИ ($\lambda_1 = 0,405$ мкм и ПЭО 20 ± 5 Дж/см²) приводит к аналогичным эффектам, однако вызывает более значимое снижение ОМЧ раневых биотопов (независимо от характера флоры), а также ускоряет заживление гнойных ран на 7–9 суток. Дополнительное применение по окончании курса АФВ локального фоторегуляторного воздействия (ПСИ с длиной волны $\lambda_2 = 0,630$ мкм и ПЭО 10 ± 5 Дж/см², 1 сеанс в день в течение 5 суток) после завершения фазы воспаления приводит к сокращению сроков полного заживления гнойных ран на 10–12 суток. Использование ФРВ с указанными параметрами стимулирует раневые репаративные процессы – контракцию раны за счет активизации роста

и созревания грануляционной ткани, а также краевую эпителизацию. На фоне лечения экспериментальных «чистых» ран с применением локального фоторегуляторного воздействия заживление наступает на 5 суток раньше.

Таким образом, в условиях *in vivo* использование АФВ и ФРВ с выбранными параметрами (раздельно либо в комбинации) с учетом фазы раневого процесса приводит к сокращению сроков заживления гнойных и «чистых» ран ($p < 0,05$ по любому из изучаемых параметров при сравнении с соответствующими подгруппами, в которых светодиодное фотовоздействие не применялось) не менее чем на 5–7 суток [7, 9, 13, 18, 22].

4. Микробный пейзаж раневых дефектов у пациентов с острыми внегоспитальными ХИКМТ характеризуется преобладанием монокультур грамположительных микроорганизмов (не менее 70%), а также достаточно высоким удельным весом отрицательных результатов первичного микробиологического исследования, достигающим 26,3%. В раневых биотопах хронических ран присутствуют грамположительные (не менее 50%) и грамотрицательные микроорганизмы (не менее 50%) как в виде монокультур (50%), так и микробных ассоциаций (до 40%) с уровнем полирезистентности до 50%; отсутствие роста аэробной микрофлоры зарегистрировано в 17,5% случаев. У пациентов с внутрибольничными раневыми гнойно-воспалительными осложнениями удельный вес микробных ассоциаций с преобладанием грамотрицательной флоры составляет 58,3%, частота выявления полирезистентных штаммов достигает 60–70%, а отрицательного результата первичного микробиологического исследования – 16,7%.

Таким образом, при отсутствии системного воспалительного ответа и сведений о микробиологических характеристиках возбудителя раневой инфекции рациональность использования эмпирической системной антибиотикотерапии сомнительна. САБТ в таких условиях способствует селекции резистентных штаммов, а также далеко не всегда улучшает результаты лечения. Проведение АФДТ в соответствии с разработанным алгоритмом показано в фазе воспаления, а также до получения результатов первичного микробиологического исследования. Локальная АФДТ является эффективным и универсальным методом местного лечения, приводящим к ингибированию или элиминации раневой микрофлоры независимо от этиологии и антибиотикорезистентности возбудителя [4, 19, 20].

5. Локальная антимикробная фотодинамическая терапия с применением ФС «Мазь Фотолон» и НСИ ($\lambda_1 = 0,405$ мкм и ПЭО 20 ± 5 Дж/см²), а также локальная фоторегуляторная терапия с использованием ПСИ ($\lambda_2 = 0,630$ мкм и ПЭО 10 ± 5 Дж/см²) в отработанных схемах фотовоздействия при проведении комплексного лечения пациентов с раневыми дефектами кожи и мягких тканей различного генеза позволили сократить продолжительность фазы воспаления,

а также сроки появления полноценных грануляций и краевой эпителизации не менее чем на 5–6 суток (в сравнении с результатами традиционных методов $p < 0,05$ во всех случаях). У пациентов с хроническими ранами отмечено значимое улучшение результатов лечения ($p < 0,05$ во всех случаях) с позиции оценки динамики площади раневых дефектов.

Результаты дифференцированного клинического применения комбинированной локальной светодиодной фототерапии позволяют рассматривать этот метод в качестве альтернативы эмпирической САБТ, а также как действенное дополнение существующих способов местного лечения пациентов с раневыми дефектами различного генеза. Преимуществами метода являются отсутствие побочных реакций и системного действия, использование оборудования и расходных материалов белорусского производства, а также возможность проведения ЛСФ в амбулаторных условиях [12, 14, 16, 20, 21, 23].

Рекомендации по практическому использованию результатов

1. Методы антимикробной фотодинамической терапии с фотосенсибилизатором «Мазь Фотолон» и фоторегуляторной терапии, основанные на применении светодиодного излучения, рекомендуется использовать в комплексном лечении пациентов с раневыми дефектами кожи и мягких тканей различного генеза. Алгоритм действий описан в инструкции по применению «Метод лечения пациентов с обширными трофическими язвами и гнойно-воспалительными заболеваниями кожи и мягких тканей с применением фототерапевтического светодиодного комплекса» [24, 25, 26].

Сеанс локальной АФДТ включает следующие этапы: обработка раневой поверхности ФС «Мазь Фотолон»; экспозиция фотосенсибилизатора не менее 30 минут; фотовоздействие с параметрами: длина волны НСИ $\lambda_1 = 0,405$ мкм, ПЭО за один сеанс 20 ± 5 Дж/см²; асептическая повязка.

Сеанс локальной ФРТ проводится по схеме: обработка раны стандартными антисептиками; фотовоздействие с параметрами: длина волны ПСИ $\lambda_2 = 0,630$ мкм, ПЭО за один сеанс 10 ± 5 Дж/см²; асептическая повязка.

2. Необходимо строгое соблюдение принципов назначения эмпирической антибиотикотерапии. При отсутствии выраженного системного воспалительного ответа у пациентов с гнойно-воспалительной патологией кожи и мягких тканей рациональным подходом представляется своевременная и полноценная хирургическая обработка гнойного очага с последующим применением в комплексном лечении локальной АФДТ; решение об использовании САБТ следует принимать по результатам микробиологического исследования раневого биотопа при наличии показаний.

СПИСОК ПУБЛИКАЦИЙ СОИСКАТЕЛЯ ПО ТЕМЕ ДИССЕРТАЦИИ

Статьи в журналах

1. Экспериментальное обоснование эффективности локальной антимикробной фотодинамической терапии (in vitro) / А.В. Буравский, Е.В. Баранов, С.И. Третьяк, Г.А. Скороход, И.Н. Слабко // Медицинская панорама. – 2013. – № 4 (139). – С. 10–16.

2. Светодиодное излучение: результаты антимикробного фотодинамического воздействия в эксперименте in vitro / А.В. Буравский, Е.В. Баранов, Г.А. Скороход, И.Н. Слабко, А.Ю. Русецкий // Военная медицина. – 2014. – № 3 (32). – С. 80–86.

3. Влияние поляризованного светодиодного излучения на митотическую активность культивированных фибробластов кожи крысы / А.В. Буравский, Е.В. Баранов, С.И. Третьяк, З.Б. Квачева, А.М. Владимирская // Медицинская панорама. – 2014. – № 4 (148). – С. 24–28.

4. Буравский, А.В. Влияние методов фототерапии на раневой процесс с позиции современных знаний / А.В. Буравский, Е.В. Баранов // Медицинская панорама. – 2015. – № 4 (157). – С. 23–28.

5. Влияние монохроматического поляризованного светодиодного излучения на пролиферацию культивированных фибробластов кожи человека / А.В. Буравский, Е.В. Баранов, С.И. Третьяк, З.Б. Квачева // Новости хирургии. – 2015. – Т. 23, № 3. – С. 247–255.

Статьи в рецензируемых сборниках

6. Сравнительная оценка эффективности применения некоторых фотосенсибилизаторов при проведении антибактериальной фотодинамической терапии с использованием светодиодного излучения (in vitro) / Е.В. Баранов, Г.А. Скороход, А.В. Буравский, А.В. Мостовников // БГМУ: 90 лет в авангарде медицинской науки и практики : сб. науч. тр. / Белорус. гос. мед. ун-т; редкол.: А.В. Сикорский [и др.]. – Минск : ГУ РНМБ, 2011. – Т. 1. – С. 145–146.

7. Фоторегуляторный эффект светодиодного излучения высокой мощности / М.К. Недзьведь, Е.В. Баранов, А.В. Буравский, А.В. Мостовников // БГМУ: 90 лет в авангарде медицинской науки и практики : сб. науч. тр. / Белорус. гос. мед. ун-т; редкол.: А.В. Сикорский [и др.]. – Минск : ГУ РНМБ, 2011. – Т. 1. – С. 164.

8. Фотодинамическая терапия: изучение биологических эффектов в эксперименте на культуре клеток при локальном использовании фотосенсибилизатора / А.В. Буравский, Е.В. Баранов, А.М. Владимирская, З.Б. Квачева // Новые исследования молодых ученых : сборник научных работ /

под общ. ред. А.В. Сикорского, О.К. Кулаги; редкол.: Б.В. Дубовик [и др.]. – Минск : БГМУ, 2013. – С. 10–15.

9. Влияние поляризованного монохроматического светодиодного излучения на течение раневого процесса (эксперимент *in vivo*) / А.В. Буравский, Е.В. Баранов, М.К. Недзьведь, Л.В. Бутько, Ж.А. Макаревич // БГМУ: 90 лет в авангарде медицинской науки и практики : сб. науч. тр., вып. 3 / под ред. д.м.н., проф. О.К. Кулага. – Минск : БГМУ, 2013. – С. 34–37.

10. Antimicrobial photodynamic therapy: an experimental reasoning of efficiency in the local use (*in vitro*) / A.V. Buravsky, E.V. Baranov, S.I. Tretyak, A.V. Zhura, G.A. Skorohod, I.N. Slabko // The collection of scientific works of professorial teaching stuff of State medical university of Turkmenistan and Byelorussian state medical university. – Ashgabat : TDKP, 2014. – P. 73–87.

Материалы конференций

11. Экспериментальное обоснование (*in vitro*) эффективности фотодинамической терапии на типовые и госпитальные штаммы микроорганизмов / Е.В. Баранов, С.И. Третьяк, А.В. Буравский, Г.А. Скороход, И.Н. Слабко, Л.И. Симоненко, В.А. Мостовников // Современные аспекты лечения декубитальных язв у пациентов со спинальной травмой : сб. науч. статей Респ. науч.-практ. конф. с междунар. уч., Гомель, 25 марта 2011 г. / ГомГМУ; редкол.: А.Н. Лызиков [и др.]. – Гомель, 2011. – С. 3–5.

12. Возможности антибактериальной фотодинамической терапии в комплексном лечении пациентов с хроническими язвами венозной этиологии / Е.В. Баранов, С.И. Третьяк, А.В. Буравский, Г.А. Скороход, А. Сахаб Хайдар, В.А. Мостовников, В.М. Евсеенко // Современные аспекты лечения декубитальных язв у пациентов со спинальной травмой : сб. науч. статей Респ. науч.-практ. конф. с междунар. уч., Гомель, 25 марта 2011 г. / ГомГМУ; редкол.: А.Н. Лызиков [и др.]. – Гомель, 2011. – С. 5–7.

13. Исследование *in vivo* фоторегуляторного эффекта при воздействии светодиодного излучения / Е.В. Баранов, С.И. Третьяк, А.В. Буравский, М.К. Недзьведь, Л.В. Бутько, Ж.А. Макаревич, В.А. Мостовников // Современные аспекты лечения декубитальных язв у пациентов со спинальной травмой : сб. науч. статей Респ. науч.-практ. конф. с междунар. уч., Гомель, 25 марта 2011 г. / ГомГМУ; редкол.: А.Н. Лызиков [и др.]. – Гомель, 2011. – С. 7–9.

14. Антибактериальная фотодинамическая терапия в комплексном лечении пациентов с гнойно-септической патологией / Е.В. Баранов, А.В. Буравский, С.И. Третьяк, Г.А. Скороход, А.В. Мостовников // Лазерная и фотодинамическая терапия в медицине : сб. науч. тр. науч.-практ. конф. с междунар. уч., Гродно, 7 окт. 2011 г. / отв. ред. С.М. Смотрич. – Гродно : ГрГМУ, 2011. – С. 5–8.

15. Применение светодиодного излучения и фотосенсибилизатора «Фотолон» для проведения антибактериальной фотодинамической терапии в эксперименте (in vitro) / Е.В. Баранов, А.В. Буравский, Г.А. Скороход, И.Н. Слабко, Л.И. Симоненко, А.В. Мостовников // Лазерная и фотодинамическая терапия в медицине : сб. науч. тр. науч.-практ. конф. с междунар. уч., Гродно, 7 окт. 2011 г. / отв. ред. С.М. Смотрин. – Гродно : ГрГМУ, 2011. – С. 11–14.

16. Буравский, А.В. Использование локальной фотодинамической терапии в лечении инфицированных ран / А.В. Буравский, Е.В. Баранов // Раны как мультидисциплинарная проблема : сб. науч. ст. Респ. науч.-практ. конф., Гомель, 18 окт. 2013 г. / редкол.: д.м.н., проф. А.Н. Лызиков [и др.]. – Гомель : ГомГМУ, 2013. – С. 13–14.

17. Локальная антимикробная фотодинамическая терапия с использованием светодиодного излучения (in vitro) / А.В. Буравский, Е.В. Баранов, Г.А. Скороход, А.В. Мостовников // Экстренная медицинская помощь в современных условиях : сб. науч. тр. респ. науч.-практ. конф., посвященной 35-летию УЗ «Гор. клин. б-ца скор. мед. пом.», Минск, 28 нояб. 2013 г. / под общ. ред. чл.-корр. НАН РБ, д.м.н., проф. Ю.Е. Демидчика. – Минск : БелМАПО, 2013. – С. 71–75.

Тезисы докладов

18. Фоторегуляторная терапия: использование светодиодов высокой мощности / Е.В. Баранов, А.В. Буравский, С.И. Третьяк, М.К. Недзьведь, Ж.А. Макаревич, А.В. Мостовников // Лазерная и фотодинамическая терапия в медицине : сб. науч. тр. науч.-практ. конф. с междунар. уч., Гродно, 7 окт. 2011 г. / отв. ред. С.М. Смотрин. – Гродно : ГрГМУ, 2011. – С. 8–11.

19. Микробный пейзаж раневых дефектов у пациентов с хирургическими инфекциями кожи и мягких тканей / С.И. Третьяк, Е.В. Баранов, А.В. Буравский, Е.И. Гудкова, Г.А. Скороход, И.Н. Слабко, Л.И. Симоненко // Актуальные вопросы гнойно-септической хирургии : материалы респ. науч.-практ. конф., Бобруйск, 27–28 сент. 2012 г. – [Опубл. в журн.] Хирургия. Восточная Европа. – 2012. – № 3 (03). – С. 275–277.

20. Возможности использования локальной антимикробной фотодинамической терапии в комплексном лечении хирургических инфекций кожи и мягких тканей / С.И. Третьяк, Е.В. Баранов, А.В. Буравский, А.В. Мостовников, В.М. Евсеенко, Г.Л. Ивановский // Актуальные вопросы гнойно-септической хирургии : материалы респ. науч.-практ. конф., Бобруйск, 27–28 сент. 2012 г. – [Опубл. в журн.] Хирургия. Восточная Европа. – 2012. – № 3 (03). – С. 313–314.

21. Комплексный подход в лечении пациентов с трофическими язвами различной этиологии / С.И. Третьяк, Е.В. Баранов, А.В. Буравский,

О.П. Пашкевич, В.Л. Еремин, Е.А. Бондарева, Н.В. Мищенко // Экстренная медицинская помощь в современных условиях : сб. науч. тр. респ. науч.-практ. конф., посвященной 35-летию УЗ «Гор. клин. б-ца скор. мед. пом.», Минск, 28 нояб. 2013 г. / под общ. ред. чл.-корр. НАН РБ, д.м.н., проф. Ю.Е. Демидчика. – Минск : БелМАПО, 2013. – С. 345–348.

22. Буравский, А.В. Стимуляция раневого процесса: эффективность светодиодной фоторегуляторной терапии в эксперименте / А.В. Буравский, Е.В. Баранов // Актуальные вопросы хирургии : материалы XV съезда хирургов Республики Беларусь, Брест, 16–17 окт. 2014 г. / ред.: А.С. Карпицкий. – Брест, 2014. – С. 31.

23. Баранов, Е.В. Клеточная трансплантация и фотодинамическая терапия: клинические возможности в лечении пациентов с трофическими язвами / Е.В. Баранов, С.И. Третьяк, А.В. Буравский // Актуальные вопросы хирургии : материалы XV съезда хирургов Республики Беларусь, Брест, 16–17 окт. 2014 г. / ред.: А.С. Карпицкий. – Брест, 2014. – С. 54–55.

Патенты

24. Способ лечения пациента с инфицированной раной кожи и мягких тканей: пат. 19825 Респ. Беларусь, А61N 5/06 / Е.В. Баранов, А.В. Буравский, С.И. Третьяк, А.В. Мостовников, Г.А. Скороход, Л.В. Бутько; заявитель УО Белорус. гос. мед. ун-т. – № а 20130004; заявл. 03.01.13; опубл. 28.02.2016 // Афіцыйны бюл. / Нац. цэнтр інтэлектуал. уласнасці». – 2016. – № 1 (108). – С. 80–81.

25. Способ лечения пациента с раневым дефектом кожи и мягких тканей: пат. 19826 Респ. Беларусь, А61N 5/06 / А.В. Буравский, Е.В. Баранов, С.И. Третьяк, Ж.А. Макаревич, И.Н. Слабко, А.Б. Рябцев; заявитель УО Белорус. гос. мед. ун-т. – № а 20130006; заявл. 03.01.13; опубл. 28.02.2016 // Афіцыйны бюл. / Нац. цэнтр інтэлектуал. уласнасці». – 2016. – № 1 (108). – С. 81.

Инструкция по применению

26. Метод лечения пациентов с трофическими язвами и гнойно-воспалительными заболеваниями кожи и мягких тканей с применением фототерапевтического светодиодного комплекса: инструкция по применению: рег. № 143-1211, утв. Министерством здравоохранения Республики Беларусь 16.02.2012 г. / сост. Е.В. Баранов, Г.А. Скороход, А.В. Буравский, А.В. Мостовников. – Минск, 2012. – 12 с.



РЭЗІЮМЭ

Бураўскі Аляксандр Уладзіміравіч
Лакальная светадыёдная фотатэрапія ў комплексным лячэнні
пацыентаў з ранавымі дэфектамі скуры і мяккіх тканак
(эксперыментальна-клінічнае даследаванне)

Ключавыя словы: светадыёднае выпраменьванне, лакальная фотатэрапія, фотасенсібілізатар, ранавы дэфект.

Мэта працы: палепшыць вынікі комплекснага лячэння пацыентаў з ранавымі дэфектамі скуры і мяккіх тканак пры дапамозе распрацоўкі і клінічнага прымянення эфектыўных метадаў лакальнай светадыёднай фотатэрапіі.

Метады даследавання: мікрабіялагічны, клінічны, гісталагічны, планіметрычны, статыстычны.

Атрыманыя вынікі і іх навізна. Праведзена паэтапнае вывучэнне ўплыву лакальнай светадыёднай фотатэрапіі на ранавы працэс. Фотадынамічнае ўздзеянне з ужываннем непалярызаванага светадыёднага выпраменьвання і адпаведнага фотасенсібілізатара прыводзіць да развіцця бактэрыцыднага эфекту. Найбольш моцным і ўніверсальным фотасенсібілізатарам у рамках гэтага даследавання прызнаны «Фаталон». Палярызаванае светадыёднае выпраменьванне пры выкананні шэрагу ўмоў выклікае стымуляцыю мітатычнай актыўнасці фібрабластаў скуры ў культуры. Выкарыстанне фотадынамічнага (з фотасенсібілізатарам «Мазь Фаталон») і фотарэгуляторнага ўздзеяння – у абраных рэжымах і з улікам фазы ранавага працэсу – у эксперыментах *in vivo* вядзе да скарачэння тэрмінаў загойвання ран за кошт хуткай інактывацыі мікрафлары, стымуляцыі росту і паспявання грануляцыйнай тканкі, а таксама ўзмацнення краёвай эпітэлізацыі. Аналіз вынікаў дыферэнцыраванага клінічнага прымянення камбінаванай лакальнай светадыёднай фотатэрапіі ў комплексным лячэнні пацыентаў з ранавымі дэфектамі скуры і мяккіх тканак рознага паходжання дазволіў зрабіць абгрунтаваныя высновы аб эфектыўнасці і ўніверсальнасці распрацаваных метадаў.

Рэкамендацыі па выкарыстанні: метады лакальнай светадыёднай фотатэрапіі мэтазгодна ўключаць у комплекснае лячэнне пацыентаў з ранавымі дэфектамі скуры і мяккіх тканак, а матэрыялы і навуковыя вынікі даследавання – у вучэбны працэс медыцынскіх устаноў адукацыі.

Вобласць ужывання: хірургія.

РЕЗЮМЕ

Буравский Александр Владимирович

**Локальная светодиодная фототерапия в комплексном лечении
пациентов с раневыми дефектами кожи и мягких тканей
(экспериментально-клиническое исследование)**

Ключевые слова: светодиодное излучение, локальная фототерапия, фотосенсибилизатор, раневой дефект.

Цель исследования: улучшить результаты комплексного лечения пациентов с раневыми дефектами кожи и мягких тканей посредством разработки и клинического применения эффективных методов локальной светодиодной фототерапии.

Методы исследования: микробиологический, клинический, гистологический, планиметрический, статистический.

Полученные результаты и их новизна. Проведено поэтапное изучение влияния локальной светодиодной фототерапии на раневой процесс. Фотодинамическое воздействие с применением неполяризованного светодиодного излучения и соответствующего фотосенсибилизатора приводит к развитию бактерицидного эффекта. Наиболее сильным и универсальным фотосенсибилизатором в рамках настоящего исследования признан «Фотолон». Поляризованное светодиодное излучение при соблюдении ряда условий вызывает стимуляцию митотической активности фибробластов кожи в культуре. Использование фотодинамического (с фотосенсибилизатором «Мазь Фотолон») и фоторегуляторного воздействия – в выбранных режимах и с учетом фазы раневого процесса – в экспериментах *in vivo* ведет к сокращению сроков заживления ран за счет быстрой инактивации микрофлоры, стимуляции роста и созревания грануляционной ткани, а также усиления краевой эпителизации. Анализ результатов дифференцированного клинического применения комбинированной локальной светодиодной фототерапии в комплексном лечении пациентов с раневыми дефектами кожи и мягких тканей различного генеза позволил сделать обоснованные выводы об эффективности и универсальности разработанных методов.

Рекомендации по использованию: методы локальной светодиодной фототерапии целесообразно включать в комплексное лечение пациентов с раневыми дефектами кожи и мягких тканей, а материалы и научные результаты исследования – в учебный процесс медицинских учреждений образования.

Область применения: хирургия.

SUMMARY

Alexandr V. Buravsky

**Local light-emitting diodes phototherapy in the complex treatment
of patients with wound defects of the skin and soft tissues
(experimental and clinical study)**

Keywords: light-emitting diodes radiation, local phototherapy, a photosensitizer, wound defect.

Aim of the study: to improve the results of complex treatment in patients with wound defects of the skin and soft tissues by the development and clinical application of the effective methods of local light-emitting diodes phototherapy.

Methods: microbiological, clinical, histologic, planimetric, statistical.

Obtained results and their novelty. The influence of the local light-emitting diodes phototherapy on the wound process was studied by stages. The photodynamic influence of unpolarized light-emitting diodes radiation and corresponding photosensitizer leads to the development of bactericidal effect. “Photolon” (“Foton”) was recognized as the most powerful and versatile photosensitizer. Polarized light-emitting diodes radiation under certain conditions causes stimulation of skin fibroblasts mitotic activity in vitro. The photodynamic (with “Ointment Foton”) and regulatory exposure using selected modes and according to the phase of wound process in vivo resulted in shorter duration of wound healing due to the rapid inactivation of microflora, stimulation of growth and maturation of the granulation tissue, and acceleration of the edge epithelization. Analysis of the differentiated clinical use of combined local light-emitting diodes phototherapy in the complex treatment of patients with various wound defects of the skin and soft tissues allowed to make valid conclusions about efficiency and universality of the developed methods.

Recommendations for use: local light-emitting diodes phototherapy methods can be include to the complex treatment of patients with wound defects of the skin and soft tissues, obtained data and scientific findings to the educational process of medical universities.

Application area: surgery.

Подписано в печать 27.04.16. Формат 60×84/16. Бумага писчая «Снегурочка».
Ризография. Гарнитура «Times».
Усл. печ. л. 1,39. Уч.-изд. л. 1,42. Тираж 60 экз. Заказ 208.

Издатель и полиграфическое исполнение: учреждение образования
«Белорусский государственный медицинский университет».
Свидетельство о государственной регистрации издателя, изготовителя,
распространителя печатных изданий № 1/187 от 18.02.2014.
Ул. Ленинградская, 6, 220006, Минск.