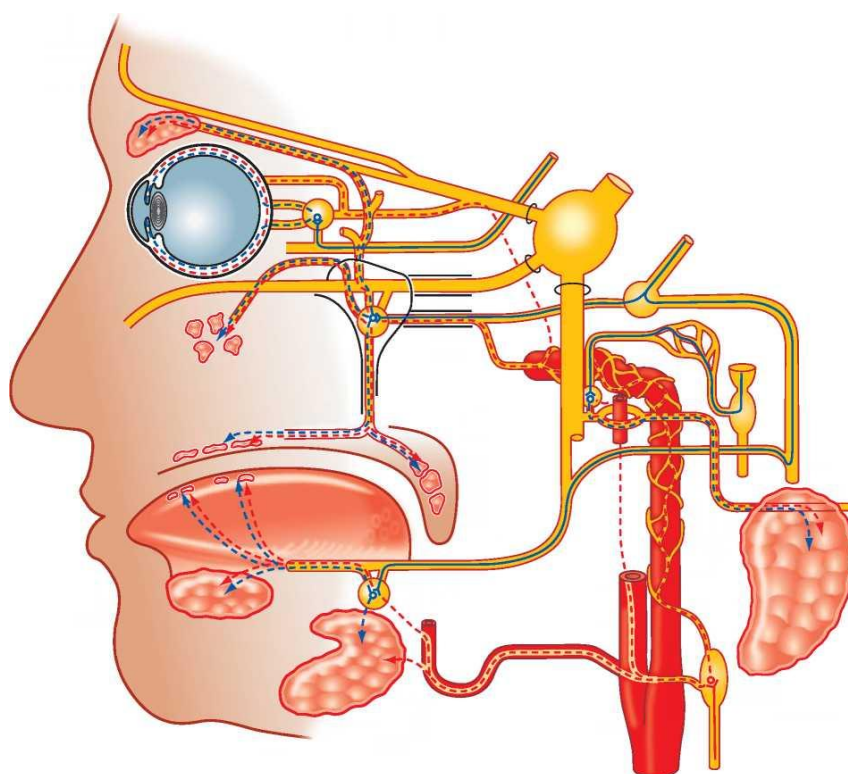


# АНГИОЛОГИЯ. НЕВРОЛОГИЯ. СПЛАНХНОЛОГИЯ



Минск БГМУ 2016

МИНИСТЕРСТВО ЗДРАВООХРАНЕНИЯ РЕСПУБЛИКИ БЕЛАРУСЬ  
БЕЛОРУССКИЙ ГОСУДАРСТВЕННЫЙ МЕДИЦИНСКИЙ УНИВЕРСИТЕТ  
КАФЕДРА МОРФОЛОГИИ ЧЕЛОВЕКА

# АНГИОЛОГИЯ. НЕВРОЛОГИЯ. СПЛАНХНОЛОГИЯ

Практикум для самостоятельной работы студентов



Минск БГМУ 2016

УДК 611.1/8-054.6(076.5) (075.8)  
ББК 28.706 я73  
А64

Рекомендовано Научно-методическим советом университета  
в качестве практикума 16.12.2015 г., протокол № 4

А в т о р ы: С. Л. Кабак, Н. В. Синельникова, В. А. Манулик, Е. В. Юшкевич

Р е ц е н з е н т ы: проф. С. Д. Денисов; канд. мед. наук, доц. О. Л. Жарикова

**Ангиология. Неврология. Спланхнология : практикум для самостоятельной работы**  
А64 студ. / С. Л. Кабак [и др.]. – Минск : БГМУ, 2016. – 75 с.

ISBN 978-985-567-398-0.

Содержит контрольные вопросы к лабораторным и итоговым занятиям, глоссарий, перечень анатомических структур, которые студенты должны уметь находить на анатомических препаратах и других наглядных пособиях, схемы, рисунки, таблицы для самостоятельной работы.

Предназначен для студентов 1-го курса стоматологического факультета и медицинского факультета иностранных учащихся.

УДК 611.1/8-054.6(076.5) (075.8)  
ББК 28.706 я73

ISBN 978-985-567-398-0

© УО «Белорусский государственный  
медицинский университет», 2016

## **ВВЕДЕНИЕ**

Настоящее издание содержит контрольные вопросы к лабораторным занятиям, которые определяют глубину изучения каждой темы. При этом вопросы сформулированы таким образом, что в них просматривается структура ответа. Для каждой темы определен перечень анатомических структур, обязательных для демонстрации на различных учебных пособиях.

Бесспорным преимуществом практикума является глоссарий. Составленный для каждой темы на основе последней редакции Международной анатомической терминологии, глоссарий содержит наиболее важную информацию об изучаемых анатомических образованиях. Последнее обстоятельство позволяет рассматривать его как краткий и содержательный конспект по всей теме занятия.

Практические задания для самостоятельной работы студентов по разделам «Ангиология», «Неврология», «Спланхнология» включают схемы, рисунки, таблицы и др., которые помогают студенту не только «увидеть» изучаемый анатомический объект, но и сформировать представление о его топографии. Выполнение графических заданий предусматривает оформление подрисовочных подписей изображенных анатомических структур, схематическое отображение иннервации и кровоснабжения органов, заполнение таблицы по морфофункциональной характеристике органов. Такая работа облегчает запоминание учебного материала и повышает степень его усвоения.

Данный практикум предназначен для студентов 1-го курса, обучающихся по специальности «Стоматология» 1-79 01 07.

## СЕРДЕЧНО-СОСУДИСТАЯ СИСТЕМА

### ЛАБОРАТОРНОЕ ЗАНЯТИЕ № 1

#### ТЕМА: СЕРДЕЧНО-СОСУДИСТАЯ СИСТЕМА. КРУГИ КРОВООБРАЩЕНИЯ. СЕРДЦЕ. ПЕРИКАРД. АОРТА

##### **Контрольные вопросы:**

1. Общая характеристика и функции сердечно-сосудистой системы. Большой и малый круги кровообращения.
2. Внешнее строение сердца.
3. Камеры сердца: морфофункциональная характеристика предсердий и желудочков.
4. Правый и левый предсердно-желудочковые клапаны; клапан аорты; клапан легочного ствола: месторасположение, строение, предназначение.
5. Оболочки стенки сердца. Строение мышечной оболочки предсердий и желудочков.
6. Проводящая система сердца. Узлы и пучки проводящей системы сердца; места их расположения, функция.
7. Строение перикарда. Перикардальная полость.
8. Проекция границ сердца на поверхность грудной клетки.
9. Кровоснабжение сердца: правая и левая венечные артерии; их ветви, области кровоснабжения. Пути оттока венозной крови от сердца.
10. Аорта: части, место бифуркации, конечные ветви.
11. Ветви дуги аорты в порядке их отхождения (справа налево), области кровоснабжения.
12. Париетальные и висцеральные ветви грудной части аорты.
13. Париетальные и висцеральные (парные и непарные) ветви брюшной части аорты.
14. Общий принцип кровоснабжения органов малого таза.
15. Принципы расположения и названия магистральных артерий нижней конечности.

##### **На занятии студент должен научиться находить на анатомических препаратах и наглядных пособиях перечисленные структуры и знать их латинские названия:**

1. Сердце. 2. Правое (левое) предсердие. 3. Овальная ямка. 4. Правое (левое) ушко. 5. Правый (левый) предсердно-желудочковый клапан. 6. Правый (левый) желудочек. 7. Клапан аорты. 8. Клапан легочного ствола. 9. Основание, грудино-реберная, диафрагмальная поверхности сердца. 10. Венечная борозда. 11. Передняя (задняя) межжелудочковая борозда. 12. Правая (левая) венечная артерия. 13. Венечный синус. 14. Аорта. 15. Дуга аорты. 16. Восходящая грудная, брюшная части аорты. 17. Плечеголовной ствол. 18. Общая сонная артерия. 19. Подключичная артерия. 20. Задняя межреберная артерия. 21. Верхняя (нижняя) диафрагмальная артерия. 22. Поясничная артерия. 23. Чревный ствол. 24. Верхняя (нижняя) брыжечная артерия. 25. Почечная артерия. 26. Общая (внутренняя, наружная) подвздошная артерия. 27. Бедренная артерия. 28. Подколенная артерия. 29. Передняя (задняя) большеберцовая артерия. 30. Тыльная, подошвенная артерии стопы.

## СЕРДЕЧНО-СОСУДИСТАЯ СИСТЕМА

### ГЛОССАРИЙ

**Артерии** — кровеносные сосуды, несущие кровь от сердца к органам и тканям.

**Вены** — сосуды, по которым кровь возвращается к сердцу.

**Микроциркуляторное русло** обеспечивает взаимодействие крови и тканей; включает артериолы, капилляры, венулы, артериоловенулярные анастомозы.

**Сердце** (*cor*) — полый мышечный орган, состоит из четырёх камер: *левого предсердия, правого предсердия, левого желудочка, правого желудочка*. Камеры сердца разделены соответственно *межпредсердной и межжелудочковой перегородками*. В правое предсердие впадают верхняя и нижняя полые вены и венечный синус, в левое предсердие — 4 лёгочные вены. Из левого желудочка выходит аорта, из правого желудочка — легочный ствол.

**Аорта** (*aorta*) — самый крупный непарный артериальный сосуд большого круга кровообращения. Аорту подразделяют на восходящую часть, дугу аорты и нисходящую часть.

**Левый предсердно-желудочковый клапан (митральный)** (*valva atrioventricularis sinistra; valva mitralis*) находится в левом предсердно-желудочковом отверстии, имеет переднюю и заднюю створки.

**Правый предсердно-желудочковый клапан (трехстворчатый)** (*valva atrioventricularis dextra; valva tricuspidalis*) находится в правом предсердно-желудочковом отверстии, имеет переднюю, заднюю и перегородочную створки.

**Эндокард** (*endocardium*) — внутренняя оболочка сердца, по своему происхождению соответствует сосудистой стенке, имеет идеально гладкую поверхность и обеспечивает свободное движение крови.

**Миокард** (*myocardium*) — средняя оболочка сердца, состоит из поперечно-полосатой сердечной мышечной ткани. В предсердиях различают поверхностный и глубокий мышечные слои, в желудочках — поверхностный, средний и глубокий. В состав миокарда входят сократительные, проводящие и секреторные кардиомиоциты.

**Эпикард** (*epicardium*) — наружная оболочка сердца, представляет собой висцеральный листок серозного перикарда.

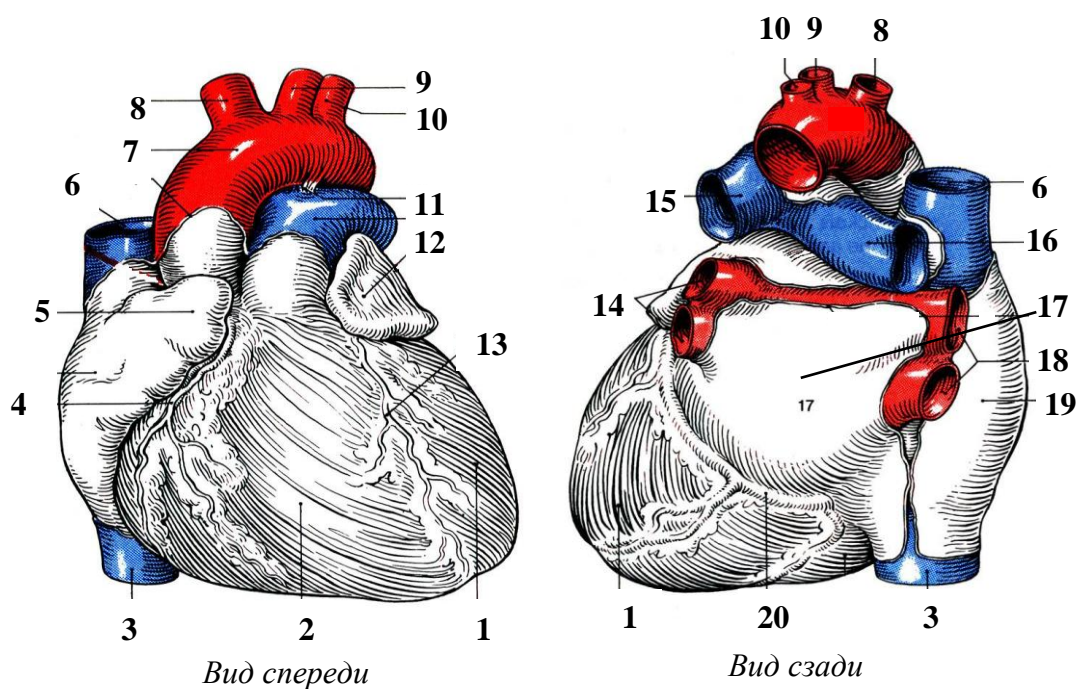
**Перикард** (*pericardium*) — замкнутый серозный мешок вокруг сердца, в нем различают фиброзный перикард и серозный перикард. Последний делится на два листка: висцеральный, или *эпикард*, и париетальный, сращенный с фиброзным перикардом. Между листками серозного перикарда находится щелевидная *перикардальная полость*.

**Овальная ямка** (*fossa ovalis*) — углубление в межпредсердной перегородке. Во внутриутробном периоде развития здесь находилось овальное отверстие, через которое сообщались оба предсердия.

**Общая сонная артерия** (*a. carotis communis*) слева отходит от дуги аорты, справа — от плечеголового ствола. На уровне верхнего края щитовидного хряща артерия делится на *наружную сонную артерию*, разветвляющуюся вне полости черепа, и *внутреннюю сонную артерию*, проходящую внутрь черепа через сонный канал.

## СЕРДЕЧНО-СОСУДИСТАЯ СИСТЕМА

### СТРОЕНИЕ СЕРДЦА



Назовите структуры, обозначенные цифрами:

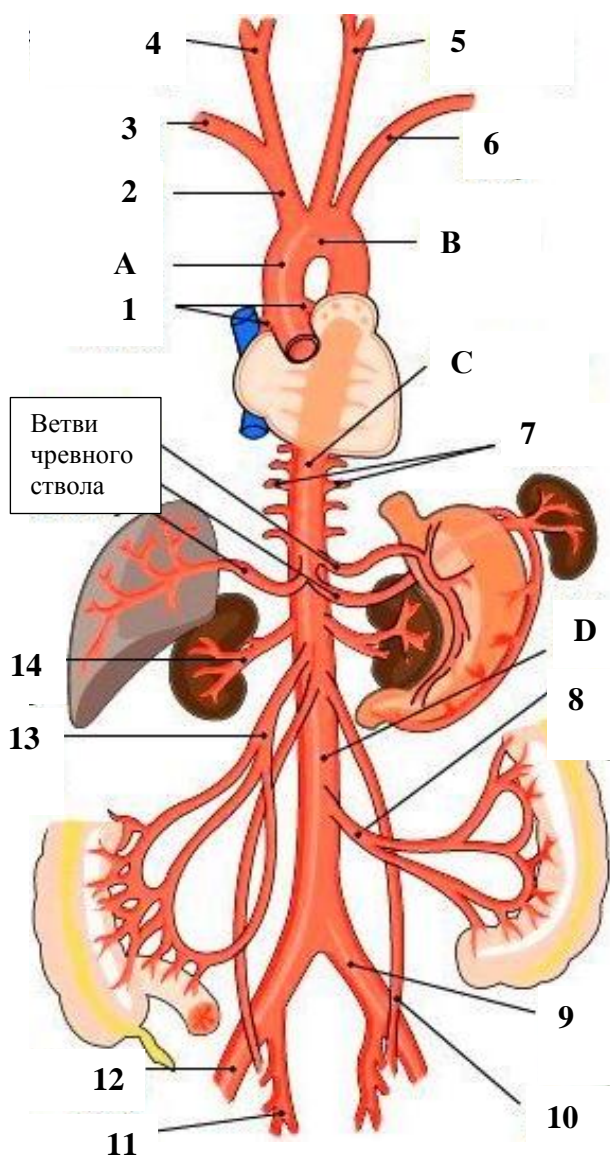
1.		11.	
2.		12.	
3.		13.	
4.		14.	
5.		15.	
6.		16.	
7.		17.	
8.		18.	
9.		19.	
10.		20.	

Заполните таблицу:

	Название клапана	Место расположения	Место аускультации
1.	Митральный клапан		
2.	Трехстворчатый клапан		
3.	Клапан аорты		
4.	Клапан легочного ствола		

**АОРТА**

**Назовите части и ветви аорты, обозначенные буквами и цифрами:**



- A – \_\_\_\_\_
- B – \_\_\_\_\_
- C – \_\_\_\_\_
- D – \_\_\_\_\_
- 1. \_\_\_\_\_
- 2. \_\_\_\_\_
- 3. \_\_\_\_\_
- 4. \_\_\_\_\_
- 5. \_\_\_\_\_
- 6. \_\_\_\_\_
- 7. \_\_\_\_\_
- 8. \_\_\_\_\_
- 9. \_\_\_\_\_
- 10. \_\_\_\_\_
- 11. \_\_\_\_\_
- 12. \_\_\_\_\_
- 13. \_\_\_\_\_
- 14. \_\_\_\_\_

**Основные принципы отхождения сосудов от аорты:**

1. Восходящая аорта отдает ветви только к сердцу, правую и левую венечные артерии.
2. От дуги аорты отходят сосуды к голове и шее (правая и левая общие сонные) и верхним конечностям (правая и левая подключичные). Слева эти сосуды отходят непосредственно от дуги аорты, справа — от плечеголового ствола.
3. Нисходящая аорта в своей грудной и брюшной частях отдает 2 группы ветвей: к стенкам соответствующих полостей (париетальные) и к органам (висцеральные). Названия этих ветвей, как правило, соответствуют названию стенок и органов.
4. Количество и название магистральных артерий свободных верхних и нижних конечностей соответствует количеству и названию костей, образующих их скелет. При этом в области суставов формируются сосудистые сети, а конечные ветви артерий конечностей на кисти и стопе образуют дуги.



**ТЕМА: АРТЕРИИ ГОЛОВЫ И ШЕИ**

**Контрольные вопросы:**

16. Общая сонная артерия: места отхождения правой и левой общих сонных артерий; бифуркация, конечные ветви.
17. Наружная сонная артерия: ветви, области кровоснабжения. Деление ветвей наружной сонной артерии на переднюю, среднюю и заднюю группы.
18. Конечные ветви наружной сонной артерии. Места определения пульса на общей сонной, лицевой и поверхностной височной артериях.
19. Верхнечелюстная артерия: ветви челюстного, крыловидного, крыловидно-небного отделов; области кровоснабжения.
20. Ход внутренней сонной артерии, части, конечные ветви. Функциональное значение демпферов.
21. Глазная артерия: ветви и области кровоснабжения.
22. Подключичная артерия: место отхождения правой и левой подключичных артерий. Ход подключичной артерии, деление на отделы.
23. Ветви 1-го отдела подключичной артерии, области их кровоснабжения.
24. Ход позвоночной артерии и области ее кровоснабжения.
25. Артериальный (виллизиев) круг большого мозга: локализация, источники формирования, анастомозы, значение.
26. Ветви 2-го и 3-го отделов подключичной артерии и области их кровоснабжения.
27. Общие принципы расположения магистральных артерий верхней конечности и их названия. В каком месте можно определить пульсацию лучевой артерии?

**На занятии студент должен научиться находить на анатомических препаратах и наглядных пособиях перечисленные структуры и знать их латинские названия:**

1. Правая (левая) общая сонная артерия. 2. Наружная сонная артерия. 3. Верхняя щитовидная артерия. 4. Язычная артерия. 5. Лицевая артерия. 6. Затылочная артерия. 7. Задняя ушная артерия. 8. Восходящая глоточная артерия. 9. Поверхностная височная артерия. 10. Верхнечелюстная артерия. 11. Нижняя альвеолярная артерия. 12. Подбородочная артерия. 13. Средняя менингеальная артерия. 14. Задняя верхняя альвеолярная артерия. 15. Подглазничная артерия. 16. Передние верхние альвеолярные артерии. 17. Нисходящая небная артерия. 18. Клиновидно-небная артерия. 19. Внутренняя сонная артерия. 20. Глазная артерия. 21. Передняя (средняя) мозговая артерия. 22. Передняя (задняя) соединительная артерия. 23. Подключичная артерия. 24. Позвоночная артерия. 25. Базилярная артерия. 26. Задняя мозговая артерия. 27. Внутренняя грудная артерия. 28. Щитошейный ствол. 29. Реберно-шейный ствол. 30. Подмышечная артерия. 31. Плечевая, лучевая, локтевая артерии. 32. Глубокая (поверхностная) ладонная дуга.

## ГЛОССАРИЙ

**Наружная сонная артерия** (*a. carotis externa*) отходит от общей сонной артерии и разветвляется преимущественно экстракраниально: на шее, лице, волосистой части головы. Ветви идут по нескольким направлениям: к *передней группе ветвей* принадлежат верхняя щитовидная, язычная и лицевая артерии; к *задней группе* — грудино-ключично-сосцевидная, затылочная и задняя ушная артерии; к средней группе — восходящая глоточная артерия и конечные ветви наружной сонной артерии — верхнечелюстная и поверхностная височная артерии.

**Внутренняя сонная артерия** (*a. carotis interna*) начинается от места бифуркации общей сонной артерии, на шее ветвей не дает, поднимается вертикально вверх и через сонный канал входит в полость черепа. Конечные ветви внутренней сонной артерии кровоснабжают головной мозг, орган зрения, слизистую оболочку барабанной полости.

**Глазная артерия** (*a. ophthalmica*) отходит от ствола внутренней сонной артерии у начала зрительного канала, через него вступает в полость глазницы; кровоснабжает глазное яблоко и его мышцы, слезную железу, ячейки решетчатой кости, твердую оболочку головного мозга, веки, кожу и мышцы лобной области.

**Передняя мозговая артерия** (*a. cerebri anterior*) — ветвь внутренней сонной артерии, кровоснабжает передние отделы полушария большого мозга. Правая и левая артерии соединяются между собой при помощи *передней соединительной артерии*.

**Средняя мозговая артерия** (*a. cerebri media*) — ветвь внутренней сонной артерии, кровоснабжает верхнелатеральную поверхность лобной, теменной, височной и островковой долей полушария большого мозга.

**Задняя соединительная артерия** (*a. communicans posterior*) — ветвь внутренней сонной артерии, направляется кзади в сторону моста и соединяется с задней мозговой артерией.

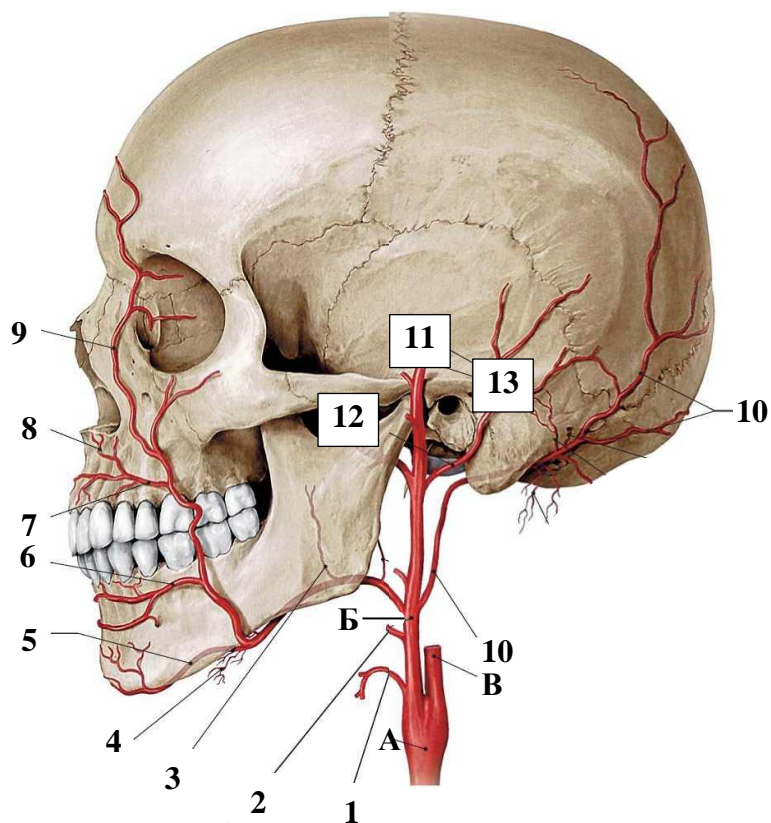
**Подключичная артерия** (*a. subclavia*) отходит слева от дуги аорты, справа — от плечеголового ствола. Артерия огибает купол плевры и покидает грудную полость через верхнюю апертуру, подходит к ключице и ложится в подключичную борозду I ребра; начиная с наружного края I ребра, она продолжается в подмышечную артерию. Топографически подключичную артерию подразделяют на три отдела: от места начала до межлестничного промежутка, в межлестничном промежутке и по выходе из него. В первом отделе от подключичной артерии отходят *позвоночная, внутренняя грудная артерии* и *щитошейный ствол*; во втором отделе — *реберно-шейный ствол*, в третьем — *поперечная артерия шеи*.

**Позвоночная артерия** (*a. vertebralis*) начинается от подключичной артерии, следует вверх через отверстия поперечных отростков VI–I шейных позвонков и входит в полость черепа через большое (затылочное) отверстие. У заднего края моста при соединении правой и левой позвоночных артерий образуется *базилярная артерия*. Ветви позвоночной артерии кровоснабжают спинной мозг, ствол головного мозга, мозжечок, твердую мозговую оболочку, глубокие мышцы шеи.

**Артериальный круг большого мозга** (*circulus arteriosus cerebri*) [**виллизиев круг**] расположен на основании головного мозга. Его образуют *передние и задние мозговые артерии, внутренние сонные артерии, передняя и задние соединительные артерии*. Артериальный круг обеспечивает компенсацию недостаточности кровоснабжения головного мозга за счет перераспределения крови из других сосудистых бассейнов.

## СЕРДЕЧНО-СОСУДИСТАЯ СИСТЕМА

### НАРУЖНАЯ СОННАЯ АРТЕРИЯ



Назовите артерии, обозначенные буквами и цифрами:

А — \_\_\_\_\_

Б — \_\_\_\_\_

В — \_\_\_\_\_

1. \_\_\_\_\_

2. \_\_\_\_\_

3. Миндаликовая ветвь

4. \_\_\_\_\_

5. \_\_\_\_\_

6. \_\_\_\_\_

7. \_\_\_\_\_

8. Латеральная ветвь носа

9. \_\_\_\_\_

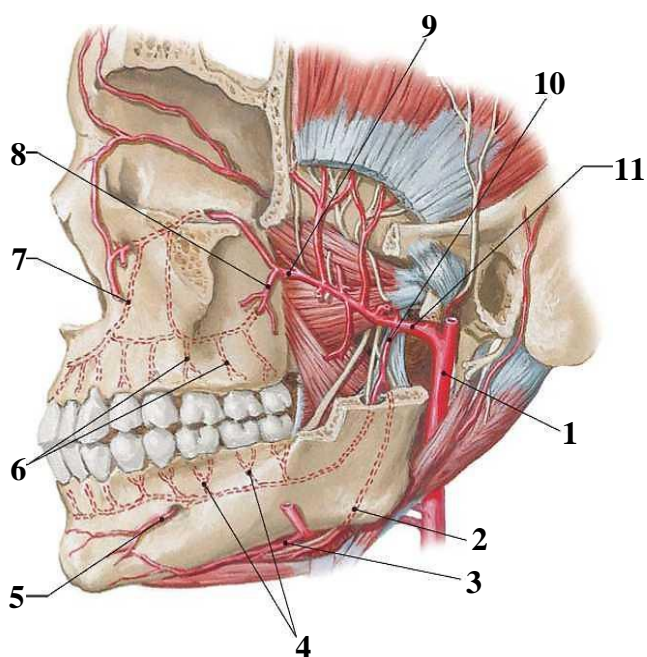
10. \_\_\_\_\_

11. \_\_\_\_\_

12. \_\_\_\_\_

13. \_\_\_\_\_

### ВЕРХНЕЧЕЛЮСТНАЯ АРТЕРИЯ



Назовите артерии, обозначенные цифрами:

1. \_\_\_\_\_

2. Челюстно-подъязычная ветвь

3. \_\_\_\_\_

4. \_\_\_\_\_

5. \_\_\_\_\_ ВЕТВЬ

6. \_\_\_\_\_

7. \_\_\_\_\_

8. \_\_\_\_\_

9. \_\_\_\_\_

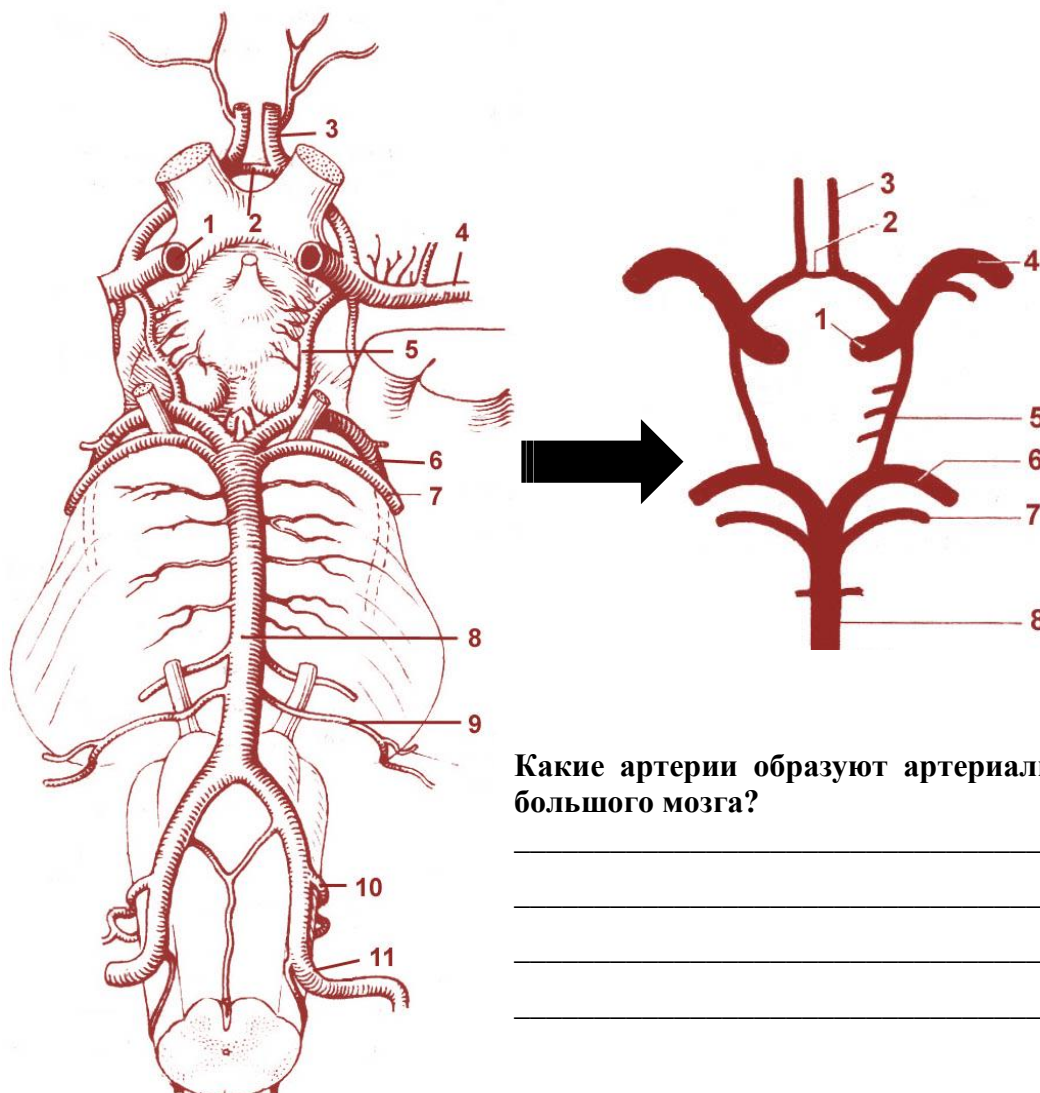
10. \_\_\_\_\_

11. \_\_\_\_\_

## СЕРДЕЧНО-СОСУДИСТАЯ СИСТЕМА

### АРТЕРИАЛЬНЫЙ КРУГ БОЛЬШОГО МОЗГА

Назовите артерии, обозначенные цифрами:



Какие артерии образуют артериальный круг большого мозга?

---



---



---



---

1.		7.	Верхняя мозжечковая а.
2.		8.	
3.		9.	Передняя нижняя мозжечковая а.
4.		10.	Задняя нижняя мозжечковая а.
5.		11.	
6.			

**ТЕМА: ВЕНЫ БОЛЬШОГО КРУГА КРОВООБРАЩЕНИЯ. ЛИМФАТИЧЕСКИЕ СОСУДЫ. РЕГИОНАЛЬНЫЕ ЛИМФАТИЧЕСКИЕ УЗЛЫ ГОЛОВЫ И ШЕИ**

**Контрольные вопросы:**

1. Источники формирования и топография верхней полой вены. Непарная и полунепарная вены и их притоки.
2. Магистральные вены шеи и области, дренируемые ими.
3. Внутренняя яремная вена. Внутричерепные притоки: диплоические, эмиссарные, верхняя и нижняя глазные вены. Синусы твердой мозговой оболочки.
4. Внечерепные притоки внутренней яремной вены. Ход и притоки лицевой и занижнечелюстной вен. Крыловидное сплетение.
5. Наружная и передняя яремные вены. Яремная венозная дуга. Подключичная вена.
6. Система нижней полой вены. Pariетальные и висцеральные притоки.
7. Воротная вена печени. Функциональное значение портальной системы.
8. Портокавальные и кавакавальные анастомозы. Примеры, роль в организме.
9. Принципы организации венозного русла верхней и нижней конечностей.
10. Лимфатические стволы и протоки. Источники формирования, направление хода, место впадения в венозное русло.
11. Классификация и топография региональных лимфатических узлов головы и шеи.

**На занятии студент должен научиться находить на анатомических препаратах и наглядных пособиях перечисленные структуры и знать их латинские названия:**

1. *Верхняя полая вена.* 2. Непарная вена. 3. Полунепарная вена. 4. Плечеголовная вена (правая, левая). 5. Внутренняя яремная вена. 6. Диплоические вены. 7. Эмиссарные вены. 6. Верхняя (нижняя) глазная вена. 7. Глоточные вены. 8. Язычная вена. 9. Верхняя щитовидная вена. 10. Лицевая вена. 11. Занижнечелюстная вена. 12. Крыловидное сплетение. 13. Наружная яремная вена. 14. Передняя яремная вена. 15. Яремная венозная дуга. 16. Подключичная вена. 17. Латеральная (медиальная) подкожная вена руки.

1. *Нижняя полая вена.* 2. Поясничные вены. 3. Нижние диафрагмальные вены. 4. Яичковая (яичниковая) вена. 5. Почечная вена. 6. Печеночные вены. 7. Воротная вена печени. 8. Верхняя (нижняя) брыжеечная вена. 9. Селезеночная вена. 10. Общая (внутренняя, наружная) подвздошная вена. 11. Большая (малая) подкожная вена ноги. 12. Грудной проток. 13. Правый лимфатический проток. 14. Яремный, подключичный, бронхосредостенный, поясничный, кишечный стволы. 15. Затылочные, сосцевидные околоушные, поднижнечелюстные, подподбородочные лимфатические узлы. 16. Передние поверхностные и глубокие шейные лимфатические узлы. 17. Латеральные поверхностные и глубокие шейные узлы.

## ГЛОССАРИЙ

**Непарная вена** (*v. azygos*) — приток верхней полой вены, является продолжением в грудную полость правой восходящей поясничной вены. Имеет притоки: правые задние межреберные вены, верхние диафрагмальные вены, вены от органов грудной полости и полунепарную вену.

**Полунепарная вена** (*v. hemiazygos*) является продолжением в грудную полость левой восходящей поясничной вены, проходит слева от позвоночного столба и на уровне Т<sub>9</sub>–Т<sub>10</sub> впадает в непарную вену. Собирает венозную кровь из левых задних межреберных вен.

**Плечеголовная вена** (*v. brachiocephalica*) — парный сосуд, образуется при слиянии подключичной и внутренней яремной вен; собирает кровь от головы, шеи и верхних конечностей. При слиянии правой и левой плечеголовных вен формируется верхняя полая вена.

**Внутренняя яремная вена** (*v. jugularis interna*) является непосредственным продолжением сигмовидного синуса и собирает кровь от головного мозга, глазницы, внутреннего уха, костей черепа. На шее она проходит вниз в составе сосудисто-нервного пучка и принимает язычную, глоточные, верхнюю и средние щитовидные, лицевую и занижнечелюстную вены.

**Диплоические вены** (*venae. diploicae*) — тонкостенные вены, находящиеся в губчатом веществе костей свода черепа. В полости черепа они сообщаются с синусами твердой оболочки головного мозга, а посредством **эмиссарных вен** — с венами наружных покровов головы.

**Эмиссарные вены** располагаются в одноименных костных каналах и отверстиях черепа: мыщелковая, сосцевидная, теменная эмиссарные вены. Соединяют синусы твердой мозговой оболочки с венами наружных покровов головы.

**Крыловидное сплетение** (*plexus pterygoideus*) находится в подвисочной ямке, его образуют вены, сопровождающие ветви верхнечелюстной артерии и имеющие, как правило, одноименные названия.

**Наружная яремная вена** (*v. jugularis externa*) образуется путем слияния затылочной и задней ушной вен; имеет анастомоз с занижнечелюстной веной. Притоки наружной яремной вены: надлопаточная вена, поперечная вена шеи, передняя яремная вена.

**Яремная венозная дуга** (*arcus venosus jugularis*) — анастомоз правой и левой передних яремных вен в надгрудном пространстве.

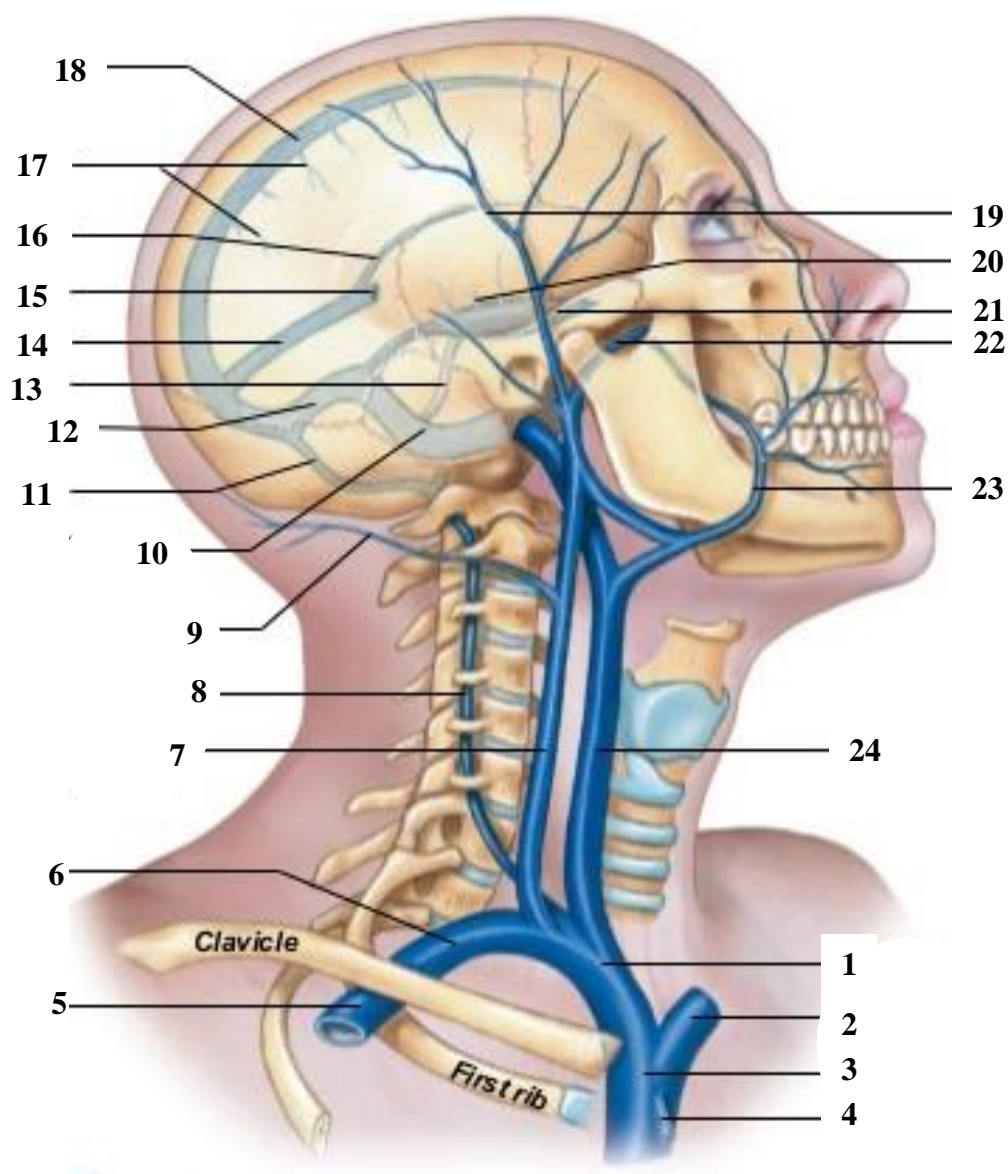
**Воротная вена печени** (*v. portae hepatis*) формируется из верхней брыжеечной и селезеночной вен, несущих венозную кровь от непарных органов живота в печень. Внутри печени воротная вена распадается на сеть портальных вен, до самых мелких междольковых сосудов.

**Порто-кавальные анастомозы** — соединения истоков воротной вены печени и полых вен. Анастомозы имеются в области пищевода, прямой кишки, на передней брюшной стенке и др. При затруднении тока крови через печень анастомозы расширяются и обеспечивают окольный кровоток.



## СЕРДЕЧНО-СОСУДИСТАЯ СИСТЕМА

### СИСТЕМА ВЕРХНЕЙ ПОЛОЙ ВЕНЫ

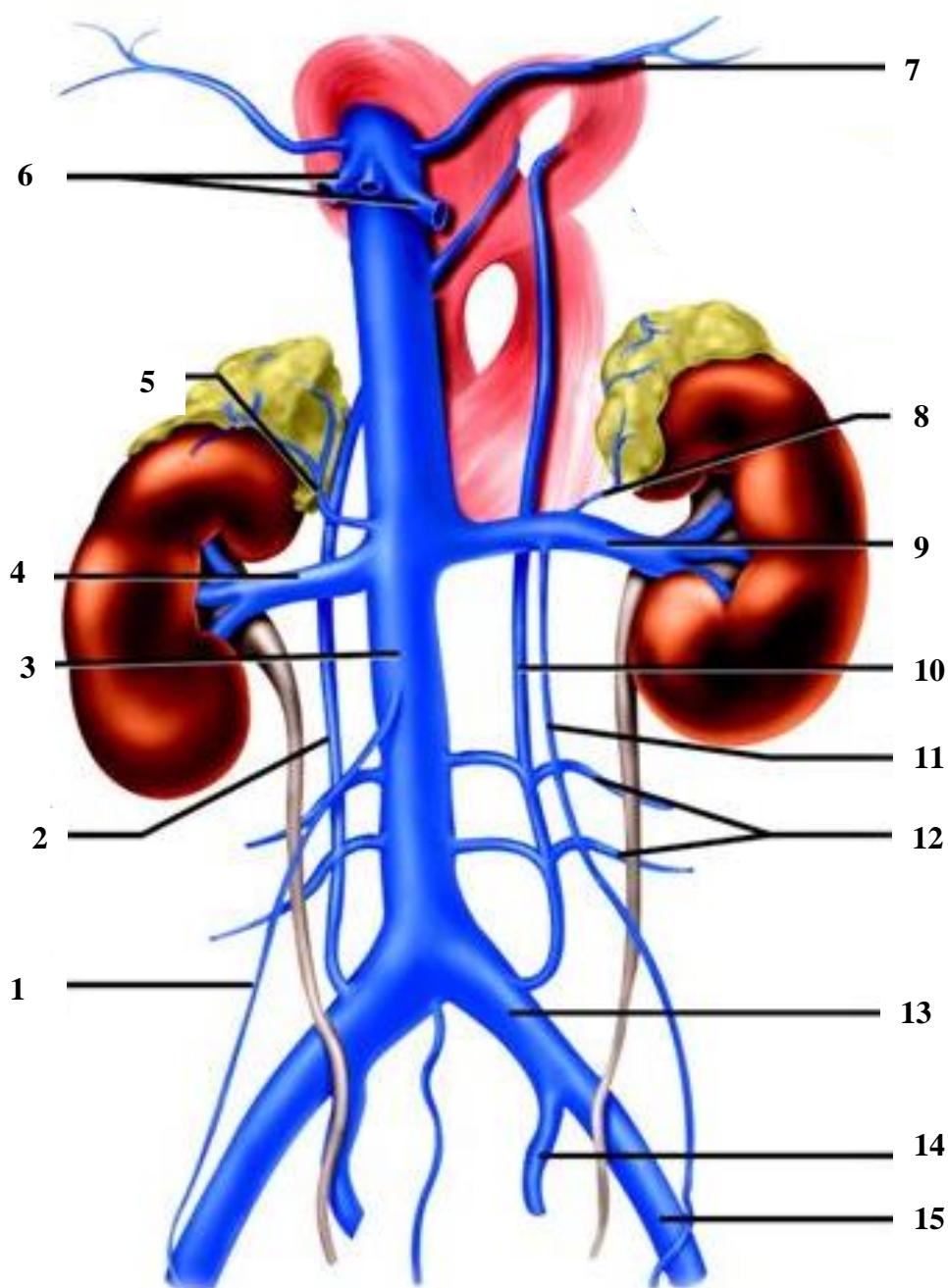


Назовите анатомические структуры, обозначенные цифрами:

1.		9.		17.	Поверхностные мозговые вены
2.		10.		18.	
3.		11.		19.	
4.	Непарная вена	12.	Правый поперечный синус	20.	Глубокие мозговые вены
5.		13.		21.	
6.		14.		22.	
7.		15.	Большая мозговая вена	23.	
8.		16.		24.	

## СЕРДЕЧНО-СОСУДИСТАЯ СИСТЕМА

### СИСТЕМА НИЖНЕЙ ПОЛОЙ ВЕНЫ



Назовите сосуды, обозначенные цифрами:

1.		6.	Печеночные вены	11.	Левая яичковая (яичниковая) вена
2.		7.		12.	
3.		8.		13.	
4.		9.		14.	
5.		10.		15.	



**ЛАБОРАТОРНОЕ ЗАНЯТИЕ № 4**

**ТЕМА: ТЕСТОВЫЙ КОНТРОЛЬ ПО РАЗДЕЛУ «АНГИОЛОГИЯ».  
ОБЩИЙ ПЛАН СТРОЕНИЯ НЕРВНОЙ СИСТЕМЫ. АНАТОМИЯ СПИННОГО  
МОЗГА, ПРОДОЛГОВАТОГО МОЗГА, МОСТА, СРЕДНЕГО МОЗГА, МОЗЖЕЧКА**

**Контрольные вопросы:**

1. Нервная система: классификация по топографическому и анатомо-функциональному принципам, значение для организма.
2. Спинной мозг: границы, отделы,
3. Внешнее строение спинного мозга: щели, борозды. Передний и задний корешки, конский хвост. Сегмент спинного мозга.
4. Строение серого и белого вещества спинного мозга. Центральный канал.
5. Анатомо-физиологическое обоснование уровня выполнения диагностической спинномозговой пункции.
6. Головной мозг: части, отделы.
7. Границы и строение продолговатого мозга. Топография ядер серого вещества.
8. Мост: границы, наружное и внутреннее строение, ядра.
9. Ромбовидная ямка: рельеф, проекция ядер черепных нервов.
10. Четвертый желудочек: стенки, сообщение с другими полостями мозга и подпаутинным пространством.
11. Мозжечок: части, щели, листки мозжечка. Ножки мозжечка. Строение серого и белого вещества.
12. Средний мозг: ножка мозга, пластинка крыши среднего мозга, водопровод среднего мозга. Топография ядер серого вещества.
13. Ретикулярная формация головного мозга, локализация и функциональное значение.

**На занятии студент должен научиться находить на анатомических препаратах и наглядных пособиях перечисленные структуры и знать их латинские названия:**

1. Спинной мозг. 2. Шейное, пояснично-крестцовое утолщения. 3. Передняя срединная щель. 4. Задняя срединная борозда. 5. Передняя (задняя) латеральная борозда. 6. Передний (боковой, задний) канатик спинного мозга. 7. Передний (боковой, задний) рог. 8. Передний (задний) корешок. 9. Центральный канал. 10. Продолговатый мозг. 11. Пирамида. 12. Олива. 13. Мост. 14. Базилярная борозда. 15. Мозжечок. 16. Полушарие мозжечка. 17. Червь. 18. Верхняя (средняя, нижняя) мозжечковая ножка. 19. Средний мозг. 20. Ножка мозга. 21. Верхний (нижний) холмик пластинки крыши. 22. Водопровод среднего мозга. 23. Красное ядро. 24. Черное вещество.

## ГЛОССАРИЙ

**Нервная система** (*systema nervosum*) управляет деятельностью органов, систем и аппаратов организма и осуществляет его связь с внешней средой. По топографическому принципу нервную систему условно подразделяют на *центральную* (относится спинной и головной мозг) и *периферическую* (включает 12 пар черепных нервов, 31 пару спинномозговых нервов, их ветви, сплетения и узлы).

**Спинной мозг** (*medulla spinalis*) — тяж цилиндрической формы, расположенный в позвоночном канале. На уровне верхнего края атланта спинной мозг переходит в продолговатый мозг, а внизу на уровне 2-го поясничного позвонка он оканчивается мозговым конусом. Спинной мозг состоит из *серого вещества*, расположенного внутри, и окружающего его со всех сторон *белого вещества*.

**Передний (двигательный) корешок** (*radix anterior*) сформирован отростками двигательных нервных клеток, расположенных в переднем роге серого вещества спинного мозга.

**Задний (чувствительный) корешок** (*radix posterior*) состоит из центральных отростков псевдоуниполярных нейронов чувствительного узла спинномозгового нерва. При слиянии переднего и заднего корешков образуется *спинномозговой нерв*. На всем протяжении спинного мозга с каждой его стороны отходит 31 пара корешков.

**Конский хвост** (*cauda equina*) — скопление корешков спинного мозга ниже 2-го поясничного позвонка. Его образуют корешки нижних поясничных, крестцовых и копчикового сегментов спинного мозга.

**Сегмент спинного мозга** — участок спинного мозга, соответствующий одной паре корешков спинномозгового нерва.

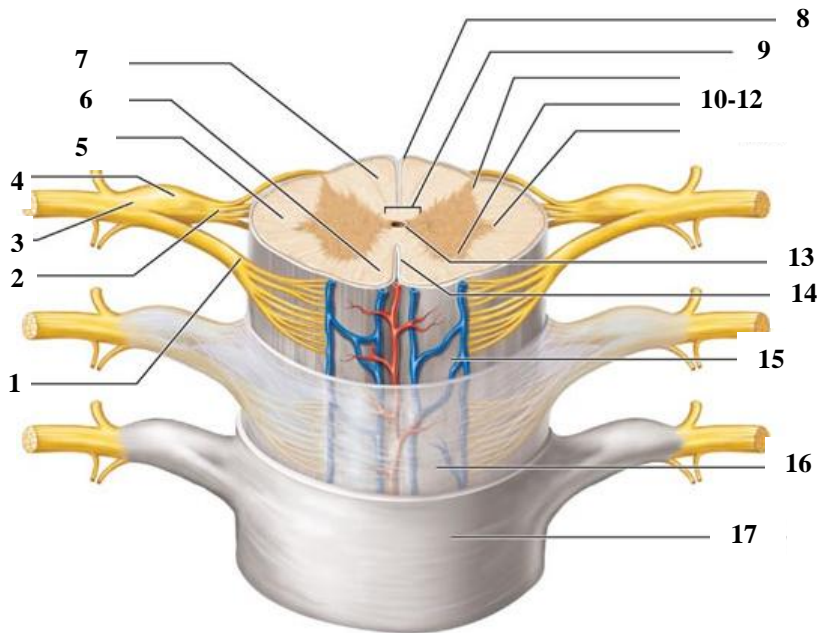
**Головной мозг** (*encephalon*) состоит из 5 отделов: *конечный мозг, промежуточный мозг, средний мозг, задний мозг, продолговатый мозг*; которые развиваются из пяти мозговых пузырей. Продолговатый мозг, мост и средний мозг объединяют под названием *ствол головного мозга (truncus encephali)*.

**IV желудочек** (*ventriculus quartus*) — полость заднего мозга, книзу продолжается в центральный канал спинного мозга, вверху через водопровод мозга соединяется с III желудочком. Через три отверстия в крыше IV желудочка (срединную и парные латеральные апертуры) его полость сообщается с подпаутинным пространством головного мозга

**Ромбовидная ямка** (*fossa rhomboidea*) — вдавление, сформированное дорсальными поверхностями продолговатого мозга и моста, образует дно IV желудочка. Здесь залегают ядра черепных нервов V–XII.

**Ретикулярная формация** (*formatio reticularis*) — совокупность клеток, клеточных скоплений и соединяющих их нервных волокон, расположенных в стволе мозга и образующих сеть. Ретикулярная формация связана со всеми органами чувств, двигательными и чувствительными областями коры полушарий большого мозга, таламусом и гипоталамусом, спинным мозгом. Регулирует уровень возбудимости и тонус различных отделов центральной нервной системы.

**СПИННОЙ МОЗГ С ОБОЛОЧКАМИ**

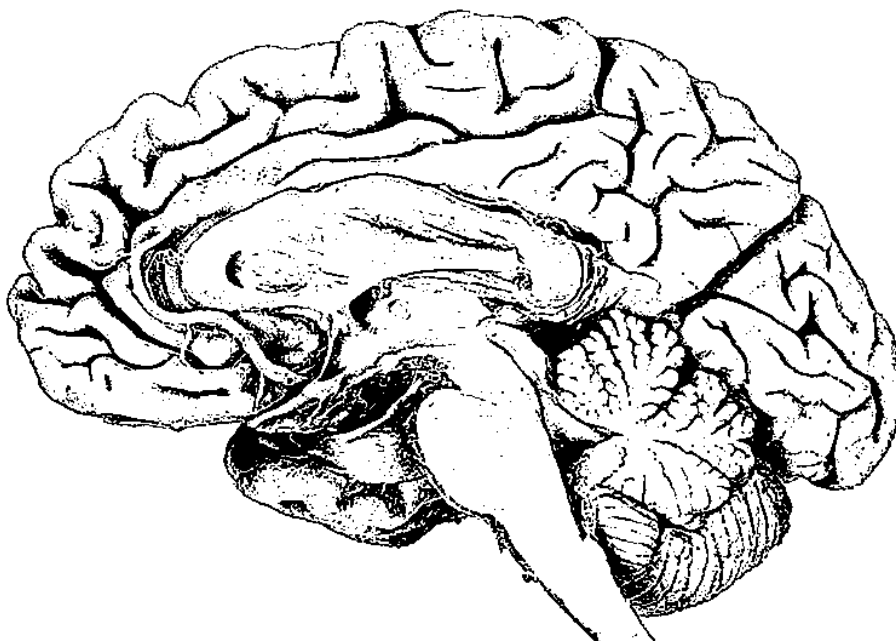


Назовите анатомические структуры, обозначенные цифрами:

1. \_\_\_\_\_
2. \_\_\_\_\_
3. \_\_\_\_\_
4. \_\_\_\_\_
5. \_\_\_\_\_
6. \_\_\_\_\_
7. \_\_\_\_\_
8. \_\_\_\_\_ борозда
9. \_\_\_\_\_
10. \_\_\_\_\_
11. \_\_\_\_\_
12. \_\_\_\_\_
13. \_\_\_\_\_
14. \_\_\_\_\_ щель
15. \_\_\_\_\_ оболочка
16. \_\_\_\_\_ оболочка
17. \_\_\_\_\_ оболочка

**ГОЛОВНОЙ МОЗГ (сагиттальный разрез)**

Выделите цветом и назовите отделы головного мозга:



- Спинной мозг
- 
- 
- 
- 
- 

Какие структуры относятся к стволу головного мозга?

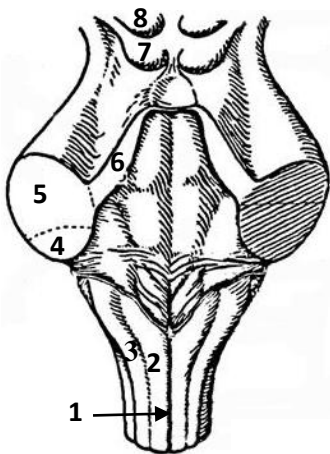
---



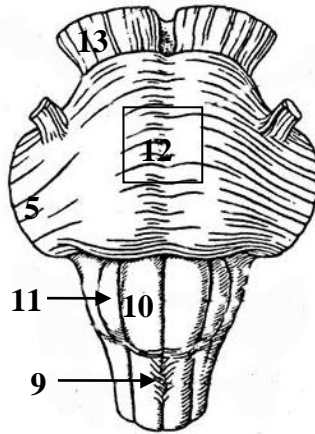
---

**ПРОДОЛГОВАТЫЙ МОЗГ. МОСТ. СРЕДНИЙ МОЗГ**

Назовите анатомические структуры, обозначенные цифрами:



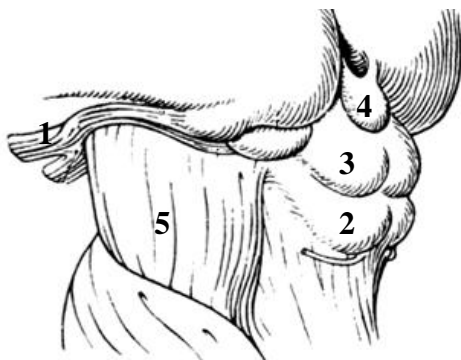
*Дорсальная поверхность*



*Вентральная поверхность*

1. \_\_\_\_\_
2. \_\_\_\_\_
3. \_\_\_\_\_
4. Нижняя мозжечковая ножка
5. \_\_\_\_\_
6. Верхняя мозжечковая ножка
7. \_\_\_\_\_
8. \_\_\_\_\_
9. Перекрест пирамид
10. \_\_\_\_\_
11. \_\_\_\_\_
12. \_\_\_\_\_
13. \_\_\_\_\_

**СРЕДНИЙ МОЗГ**

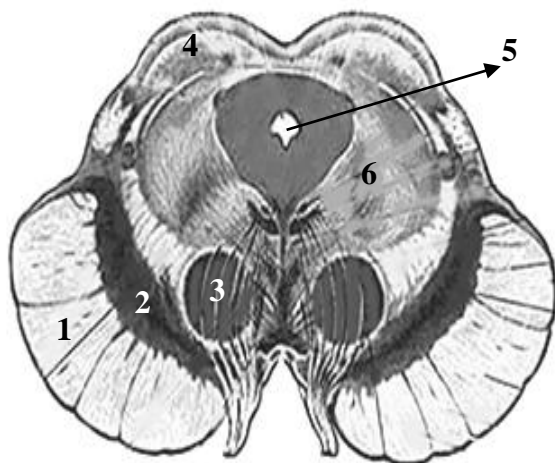


*Вид с латеральной стороны*

Назовите анатомические структуры, обозначенные цифрами:

1. \_\_\_\_\_
2. \_\_\_\_\_
3. \_\_\_\_\_
4. \_\_\_\_\_
5. \_\_\_\_\_

**СРЕДНИЙ МОЗГ**



*Поперечный разрез*

Назовите анатомические структуры, обозначенные цифрами:

1. \_\_\_\_\_
2. \_\_\_\_\_
3. \_\_\_\_\_
4. Слой верхнего холмика
5. \_\_\_\_\_
6. Ретикулярная формация

## ЦЕНТРАЛЬНАЯ НЕРВНАЯ СИСТЕМА

### ЛАБОРАТОРНОЕ ЗАНЯТИЕ № 5

#### **ТЕМА: АНАТОМИЯ ПРОМЕЖУТОЧНОГО И КОНЕЧНОГО МОЗГА. ПРОВОДЯЩИЕ ПУТИ ГОЛОВНОГО И СПИННОГО МОЗГА**

##### **Контрольные вопросы:**

1. Промежуточный мозг (таламус, эпиталамус, метаталамус, гипоталамус): морфо-функциональная характеристика.
2. III желудочек: стенки, сообщение с другими полостями головного мозга.
3. Полушарие большого мозга: поверхности, доли, борозды, извилины.
4. Область локализации соматомоторной (ядро двигательного анализатора) и соматосенсорной коры (ядро анализатора общей чувствительности). Проекция частей тела человека на соматомоторную область (двигательный гомункулус) и соматосенсорную область (чувствительный гомункулус).
5. Локализация в коре большого мозга ядер слухового, зрительного и обонятельного анализаторов.
6. Базальные ядра и связанные с ними структуры. Белое вещество полушария большого мозга, комиссуральные, ассоциативные и проекционные нервные волокна.
7. Боковой желудочек: локализация, части, функциональное значение сосудистого сплетения.
8. Классификация проводящих путей головного и спинного мозга. Общий план строения восходящих (афферентных) и нисходящих (эфферентных) путей.
9. Пути проведения общей чувствительности от головы и шеи.
10. Проводящий путь проприоцептивной чувствительности от мышц головы и височно-нижнечелюстного сустава.
11. Двигательный проводящий путь к мышцам головы и шеи (корково-ядерный путь).

##### **На занятии студент должен научиться находить на анатомических препаратах и наглядных пособиях перечисленные структуры и знать их латинские названия:**

1. Полушарие большого мозга.
2. Лобная, теменная, височная, затылочная, островковая доли.
3. Латеральная борозда.
4. Центральная борозда.
5. Предцентральная борозда.
6. Верхняя (нижняя) лобная борозда.
7. Предцентральная извилина.
8. Верхняя (средняя, нижняя) лобная извилина.
9. Теменно-затылочная борозда.
10. Постцентральная борозда.
11. Постцентральная извилина.
12. Верхняя (нижняя) височная борозда.
13. Верхняя (средняя, нижняя) височная извилина.
14. Борозда мозолистого тела.
15. Борозда гиппокампа.
16. Поясная извилина.
17. Парагиппокампальная извилина.
18. Сводчатая извилина.
19. Шпорная борозда.
20. Хвостатое ядро.
21. Чечевицеобразное ядро.
22. Ограда.
23. Наружная капсула.
24. Внутренняя капсула.
25. Мозолистое тело.
26. Боковой желудочек.
27. Межжелудочковое отверстие.
28. Промежуточный мозг.
29. Таламус.
30. Метаталамус.
31. Эпиталамус.
32. Гипоталамус.
33. Третий желудочек.

ГЛОССАРИЙ

**Промежуточный мозг** (*diencephalon*) включает таламус, эпителиамус, метаталамус и гипоталамус. Полостью промежуточного мозга является III желудочек.

**III желудочек** (*ventriculus tertius*) — полость промежуточного мозга. Посредством парных *межжелудочковых отверстий* третий желудочек сообщается с боковыми желудочками полушарий большого мозга; через отверстие *водопровода среднего мозга* — с IV желудочком.

**Конечный мозг** (*telencephalon*) состоит из правого и левого полушарий (*hemispherium cerebri*), которые разделены глубокой продольной щелью большого мозга и соединены между собой *мозолистым телом*. Каждое полушарие междолевыми бороздами (*центральная, латеральная, теменно-затылочная*) делится на лобную, теменную, височную, затылочную и островковую доли. Более мелкие борозды разделяют доли на извилины.

**Кора большого мозга** (*cortex cerebri*) — серое вещество, сплошным слоем покрывает снаружи полушарие большого мозга. Строение и взаиморасположение нейронов неодинаково в различных участках коры, что определяет ее нейробиоархитектонику (локализацию центров, регулирующих выполнение различных функций).

**Белое вещество полушария большого мозга** — миелиновые нервные волокна, которые соединяют кору большого мозга с другими отделами ЦНС (*проекционные волокна*), участки коры в пределах одного полушария (*ассоциативные волокна*), кору большого мозга правого и левого полушарий между собой (*комиссуральные волокна*).

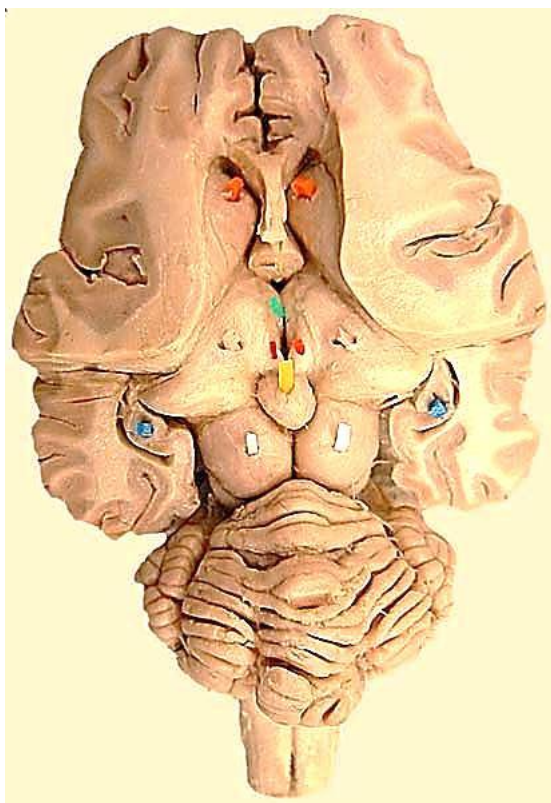
**Боковой желудочек** (*ventriculus lateralis*) — полость в полушарии большого мозга, имеет *передний рог*, который находится в лобной доле, *центральную часть* в теменной доле, *задний рог* в затылочной доле, *нижний рог* в височной доле. Через межжелудочковое отверстие боковой желудочек сообщается с третьим желудочком.

**Базальные ядра** — скопления серого вещества внутри полушария большого мозга. Различают три скопления ядер: полосатое тело (*corpus striatum*), ограда (*claustrum*) и миндалевидное тело (*corpus amigdaloidium*). Полосатое тело состоит из двух частей — хвостатого (*nucleus caudatus*) и чечевицеобразного (*nucleus lentiformis*) ядер, которые разделяются прослойкой белого вещества, *внутренней капсулой*. Медиально хвостатое ядро прилежит к таламусу. Чечевицеобразное ядро залегает латерально от хвостатого ядра и таламуса и делится на три сегмента: *скорлупа* (снаружи) и два *бледных шара* (кнутри). Хвостатое ядро и скорлупу чечевицеобразного ядра именуют стриопаллидарной системой, которая является главной частью экстрапирамидной системы и высшим регулирующим центром вегетативных функций (терморегуляции и углеводного обмена). Ограда представляет тонкую пластинку серого вещества, заложенную в области островковой доли, отделяясь от скорлупы прослойкой белого вещества, *наружной капсулой*, а от коры островковой доли — *самой наружной капсулой*. Миндалевидное тело расположено под скорлупой в переднем конце височной доли и относится к подкорковым обонятельным центрам и к лимбической системе.








**Проводящие пути головного и спинного мозга** — цепь анатомически и функционально взаимосвязанных нейронов, обеспечивающих проведение одинаковых по функции нервных импульсов в строго определенном направлении. Проводящие пути подразделяются на *восходящие* (*афферентные, чувствительные*) и *нисходящие* (*эфферентные, двигательные*). *Восходящие пути* проводят импульсы от кожи, слизистых оболочек, внутренних органов и органов движения к ядрам мозгового ствола, базальным ядрам и коре полушарий большого мозга. *Нисходящие пути* проводят импульсы от коры большого мозга к ядрам мозгового ствола и к двигательным ядрам передних рогов спинного мозга и в свою очередь подразделяются на пирамидные и экстрапирамидные.

## ЦЕНТРАЛЬНАЯ НЕРВНАЯ СИСТЕМА

### ПРОМЕЖУТОЧНЫЙ МОЗГ (горизонтальный срез мозга)

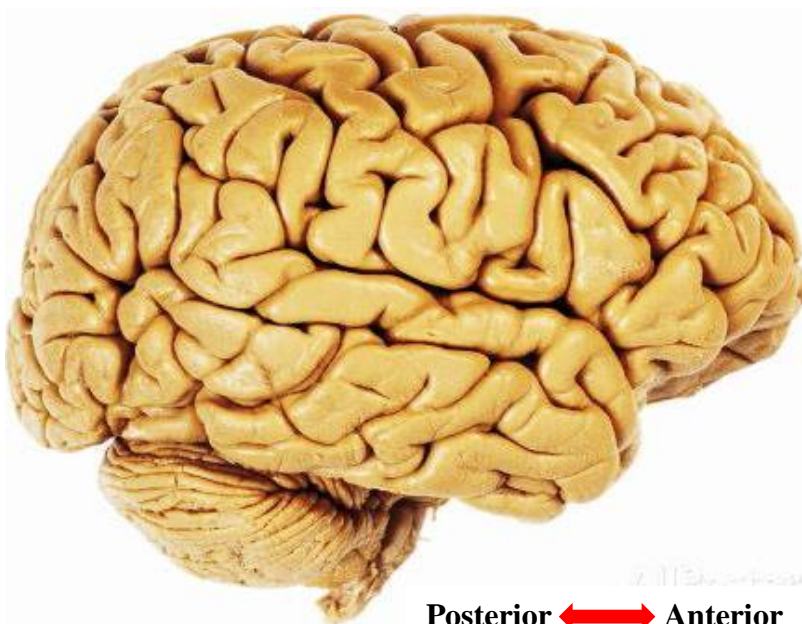


Назовите анатомические структуры, обозначенные цветом:

-  — хвостатое ядро
- 
- 
- 
- 
-  — гиппокамп
- 

### ПОЛУШАРИЕ БОЛЬШОГО МОЗГА (верхнелатеральная поверхность)

Выделите цветной линией границы долей полушария большого мозга. Обозначьте цифрами перечисленные борозды и извилины:



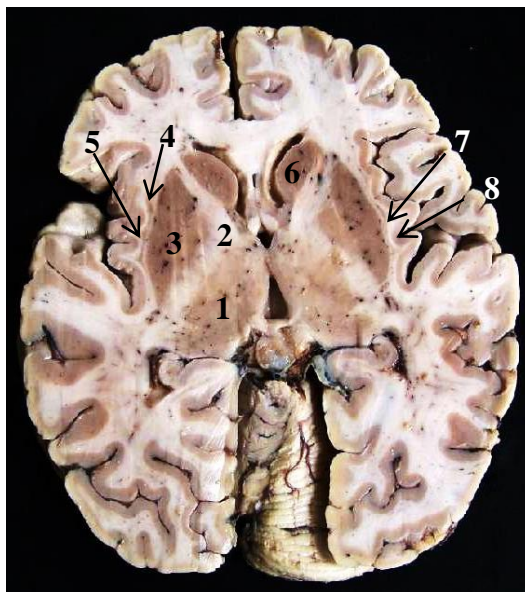
1. Центральная борозда
2. Латеральная борозда
3. Предцентральная борозда
4. Постцентральная борозда
5. Верхняя лобная борозда
6. Нижняя лобная борозда
7. Внутритеменная борозда
8. Верхняя височная борозда
9. Нижняя височная борозда
10. Предцентральная извилина
11. Постцентральная извилина
12. Верхняя лобная извилина
13. Средняя лобная извилина
14. Нижняя лобная извилина
15. Верхняя височная извилина
16. Средняя височная извилина
17. Нижняя височная извилина



## ЦЕНТРАЛЬНАЯ НЕРВНАЯ СИСТЕМА

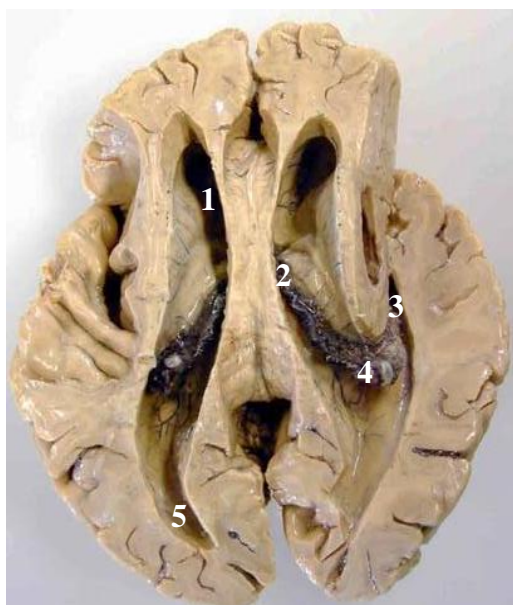
### БАЗАЛЬНЫЕ ЯДРА (горизонтальный разрез мозга)

Назовите анатомические структуры, обозначенные на рисунке цифрами:



1.		5.	капсула
2.	капсула	6.	
3.		7.	капсула
4.		8.	

### БОКОВОЙ ЖЕЛУДОЧЕК (горизонтальный разрез мозга)



Назовите анатомические структуры бокового желудочка, обозначенные цифрами:

1. \_\_\_\_\_
2. Центральная часть
3. \_\_\_\_\_
4. \_\_\_\_\_
5. \_\_\_\_\_

Какое отверстие сообщает боковой желудочек с III желудочком?



ЛАБОРАТОРНОЕ ЗАНЯТИЕ № 6

**ТЕМА: МОЗГОВЫЕ ОБОЛОЧКИ. ПЕРИФЕРИЧЕСКАЯ НЕРВНАЯ СИСТЕМА. СПИННОМОЗГОВЫЕ НЕРВЫ. ШЕЙНОЕ СПЛЕТЕНИЕ**

**Контрольные вопросы:**

1. Твердая, мягкая и паутинная оболочки головного и спинного мозга.
2. Локализация выростов (отрогов) твердой оболочки головного мозга.
3. Синусы твердой мозговой оболочки, их локализация. Синусный сток.
4. Паутинная и мягкая оболочки головного мозга. Подпаутинное пространство. Грануляции паутинной оболочки.
5. Места образования и пути циркуляции спинномозговой жидкости.
6. Кровоснабжение головного мозга. Артериальный круг большого мозга.
7. Периферическая нервная система и анатомические образования ее составляющие. Классификация нервов в зависимости от места отхождения и функционального характера входящих в их состав волокон.
8. Спинномозговой нерв: источники формирования; ветви и области их распределения. Общие принципы иннервации кожи и скелетных мышц.
9. Шейное сплетение: источники формирования; топография чувствительных и двигательных ветвей; области иннервации.
10. Диафрагмальный нерв: волокнистый состав, топография, области иннервации.

**На занятии студент должен научиться находить на анатомических препаратах и наглядных пособиях перечисленные структуры и знать их латинские названия:**

1. Твердая оболочка спинного (головного) мозга.
2. Серп мозга (мозжечка).
3. Намет мозжечка.
4. Паутинная оболочка спинного (головного) мозга.
5. Мягкая оболочка спинного (головного) мозга.
6. Подпаутинное пространство.
7. Спинномозговая жидкость.
8. Верхний (нижний) сагиттальный синус.
9. Прямой синус.
10. Поперечный синус.
11. Затылочный синус.
12. Сигмовидный синус.
13. Пещеристый синус.
14. Верхний (нижний) каменистый синус.
15. Синусный сток.
16. Шейное сплетение.
17. Малый затылочный нерв.
18. Большой ушной нерв.
19. Поперечный нерв шеи.
20. Надключичные нервы.
21. Шейная петля.
22. Диафрагмальный нерв.

## ГЛОССАРИЙ

**Синусы твердой мозговой оболочки** — высланные эндотелием венозные коллекторы, образованные расщеплением твердой мозговой оболочки. В отличие от вен, их стенки не спадаются и не содержат мышечных элементов. Синусы собирают кровь из вен головного мозга, а также участвуют в реабсорбции спинномозговой жидкости из подпаутинного пространства головного мозга. Из синусов кровь поступает во внутренние яремные вены.

**Подпаутинное (субарахноидальное) пространство** (*spatium subarachnoideum*) расположено между паутинной и мягкой оболочками головного и спинного мозга. Содержит спинномозговую жидкость.

**Спинномозговая жидкость** (*liquor cerebrospinalis*) заполняет подпаутинное пространство и полость желудочков головного мозга, сосудистые сплетения которых эту жидкость продуцируют. Через отверстия в крыше четвертого желудочка (две *латеральные* и *срединную апертуры*) она попадает в подпаутинное пространство и оттуда через *грануляции паутинной оболочки* фильтруется в просвет венозных синусов.

**Артериальный круг большого мозга** (*circulus arteriosus cerebri*) [**виллизиев круг**] — сосудистое кольцо, образованное внутренними сонными, передними и задними мозговыми артериями, а также передними и задними соединительными артериями; обеспечивает кровоснабжение мозга при нарушениях притока крови по одной из внутренних сонных артерий.

**Спинномозговой нерв** (*n. spinalis*) образуется при слиянии переднего и заднего корешка спинного мозга. Все спинномозговые нервы содержат афферентные и эфферентные соматические нервные волокна. После выхода из межпозвоночного отверстия от спинномозгового нерва отходят *передняя, задняя и оболочечная ветвь*. Передние ветви образуют *шейное, плечевое, поясничное, крестцовое и копчиковое сплетения*. Передние ветви грудных спинномозговых нервов называются *межреберными нервами*. В составе C<sub>8</sub>–L<sub>2</sub> идут преганглионарные симпатические, а в S<sub>2-4</sub> — преганглионарные парасимпатические волокна. Преганглионарные симпатические волокна через *белые соединительные ветви* достигают узлов симпатического ствола. Постганглионарные симпатические волокна — отростки нейронов этих узлов, лежат в составе *серых соединительных ветвей* спинномозговых нервов. Преганглионарные парасимпатические волокна сначала идут в составе передних ветвей второго–четвертого крестцовых спинномозговых нервов, а затем формируют *тазовые внутренностные нервы*.

**Шейное сплетение** (*plexus cervicalis*) формируется передними ветвями четырех верхних шейных спинномозговых нервов. Располагается на переднелатеральной поверхности глубоких мышц шеи; снаружи оно прикрыто грудино-ключично-сосцевидной мышцей. От сплетения отходят кожные, мышечные и смешанные ветви.

**Шейная петля** (*ansa cervicalis*) формируется *нижним и верхним корешками*, которые берут начало от шейного сплетения и подъязычного нерва соответственно; иннервирует подъязычные мышцы.

**Диафрагмальный нерв** (*n. phrenicus*) — смешанная ветвь шейного сплетения. Иннервирует диафрагму (двигательные волокна), перикард, плевру, брюшину, печень и ее связки (чувствительные волокна).

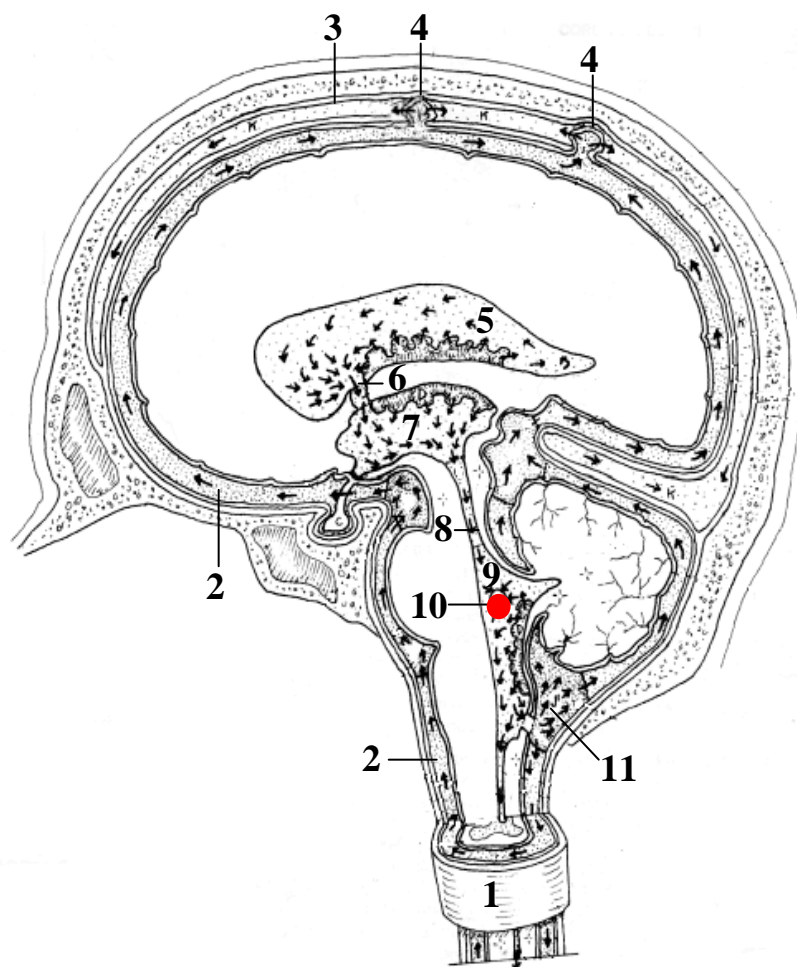
## ЦЕНТРАЛЬНАЯ И ПЕРИФЕРИЧЕСКАЯ НЕРВНАЯ СИСТЕМА

### ПУТИ ЦИРКУЛЯЦИИ СПИННОМОЗГОВОЙ ЖИДКОСТИ

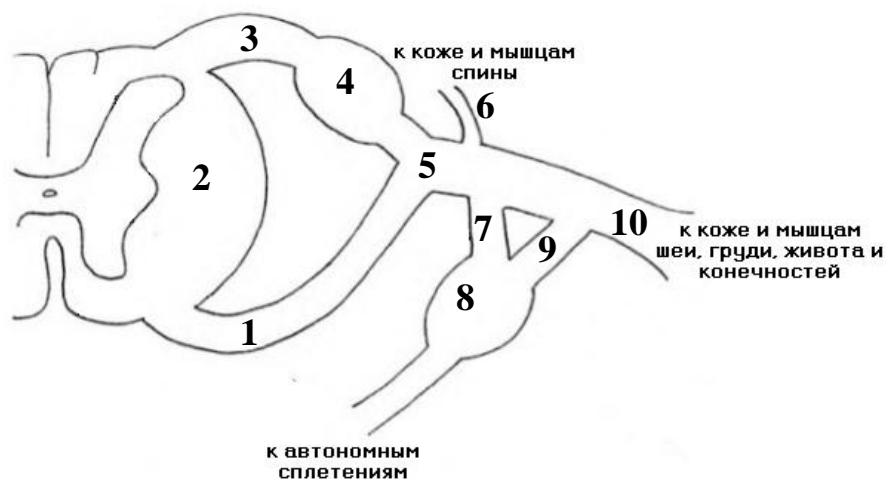(сагиттальный распил головы)

Назовите анатомические структуры, обозначенные цифрами:

1. Спинной мозг
2. \_\_\_\_\_ пространство
3. \_\_\_\_\_ синус
4. Грануляции паутинной оболочки
5. \_\_\_\_\_ желудочек
6. \_\_\_\_\_ отверстие
7. \_\_\_\_\_ желудочек
8. \_\_\_\_\_
9. \_\_\_\_\_ желудочек
10. Боковая апертюра
11. \_\_\_\_\_ цистерна



### СПИННОМОЗГОВОЙ НЕРВ И ЕГО ВЕТВИ



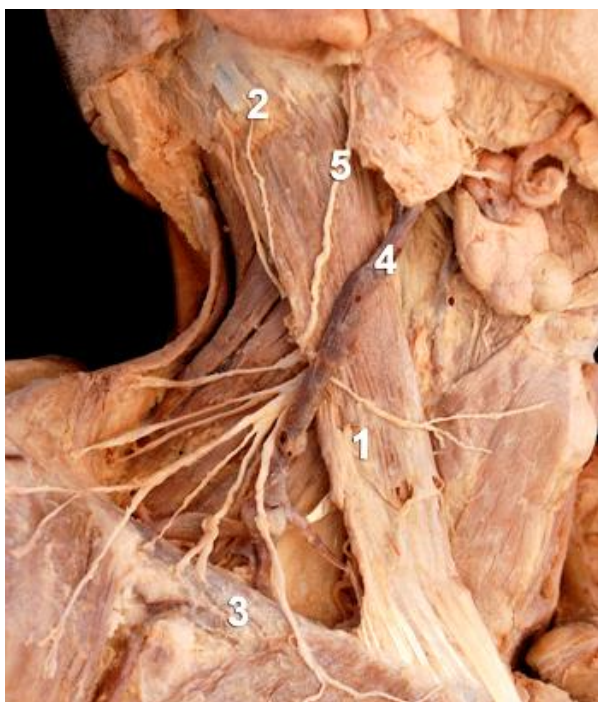
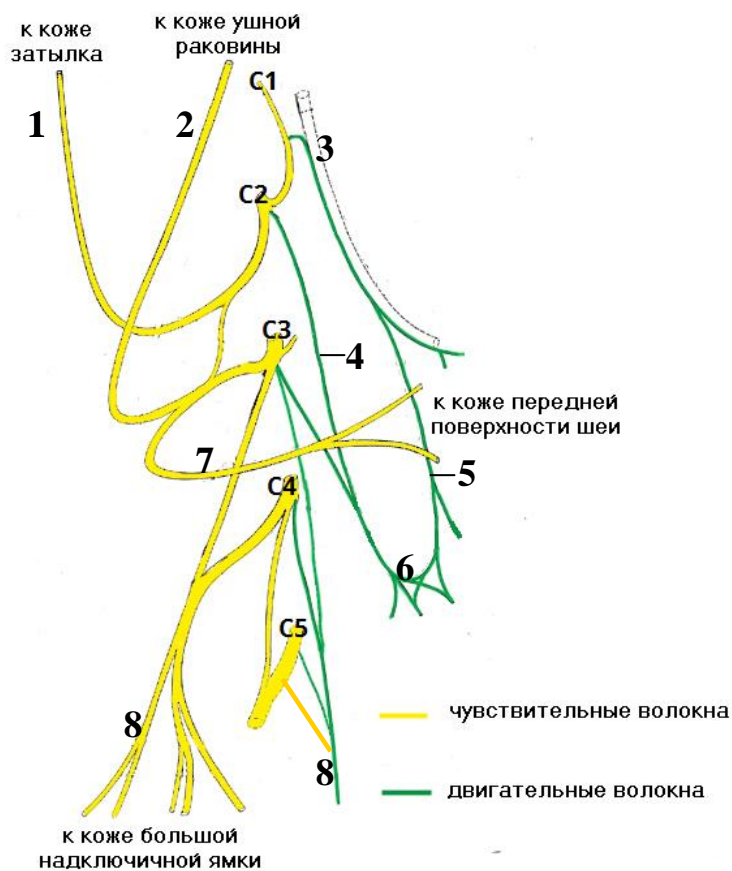
Назовите анатомические структуры, обозначенные цифрами:

- |                                |                 |
|--------------------------------|-----------------|
| 1. _____                       | 6. _____ ВЕТВЬ  |
| 2. Спинной мозг                | 7. _____ ВЕТВЬ  |
| 3. _____                       | 8. Узел _____   |
| 4. _____ спинномозгового нерва | 9. _____ ВЕТВЬ  |
| 5. _____ спинномозгового нерва | 10. _____ ВЕТВЬ |

**ШЕЙНОЕ СПЛЕТЕНИЕ**

Назовите анатомические структуры, обозначенные цифрами:

1. \_\_\_\_\_ нерв
2. \_\_\_\_\_ нерв
3. \_\_\_\_\_ нерв
4. \_\_\_\_\_ корешок
5. \_\_\_\_\_ корешок
6. \_\_\_\_\_ петля
7. \_\_\_\_\_ шея
8. \_\_\_\_\_ нерв



Назовите кожные ветви шейного сплетения:

1. \_\_\_\_\_ мышца
2. \_\_\_\_\_ нерв
3. \_\_\_\_\_ нервы
4. Наружная яремная вена
5. \_\_\_\_\_ нерв

ЛАБОРАТОРНОЕ ЗАНЯТИЕ № 7

**ТЕМА: ОБЩАЯ ХАРАКТЕРИСТИКА ЧЕРЕПНЫХ НЕРВОВ.  
АНАТОМИЯ ГЛАЗОДВИГАТЕЛЬНОГО, БЛОКОВОГО, ТРОЙНИЧНОГО  
И ОТВОДЯЩЕГО НЕРВОВ**

**Контрольные вопросы:**

1. Черепные нервы: общая характеристика; классификация
2. Глазодвигательный нерв [III]: ядра, их локализация и функциональная принадлежность; место выхода нерва из мозга и полости черепа; области иннервации.
3. Блоковый [IV] нерв: ядро, локализация и функциональная принадлежность; место выхода из мозга и полости черепа; область иннервации.
4. Тройничный нерв [V]: ядра, их локализация и функциональная принадлежность; двигательный и чувствительный корешок; место выхода нерва из мозга; тройничный узел.
5. Ветви тройничного нерва и места их выхода из полости черепа.
6. Глазной нерв [V<sub>1</sub>]: ветви, области иннервации.
7. Верхнечелюстной нерв [V<sub>2</sub>]: ветви, области иннервации.
8. Нижнечелюстной нерв [V<sub>3</sub>]: ветви, качественный состав нервных волокон; области иннервации.
9. Отводящий нерв [VI]: ядро, локализация и функциональная принадлежность; место выхода из мозга и полости черепа; область иннервации.

**На занятии студент должен научиться находить на анатомических препаратах и наглядных пособиях перечисленные структуры и знать их латинские названия:**

1. Глазодвигательный нерв.
2. Ресничный узел.
3. Блоковый нерв.
4. Тройничный нерв.
5. Тройничный узел.
6. Глазной нерв.
7. Слезный нерв.
8. Лобный нерв.
9. Носоресничный нерв.
10. Верхнечелюстной нерв.
11. Скуловой нерв.
12. Подглазничный нерв.
13. Верхние альвеолярные нервы (передние, средняя и задние верхние альвеолярные ветви).
14. Нижнечелюстной нерв.
15. Щечный нерв.
16. Ушно-височный нерв.
17. Язычный нерв.
18. Нижний альвеолярный нерв.
19. Подбородочный нерв.
20. Отводящий нерв.

**ГЛОССАРИЙ**

**Черепные нервы** (*nervi craniales*) — 12 пар нервов, берущих начало от головного мозга. Они обозначаются римскими цифрами по порядку расположения, каждый из них имеет собственное название. По функциональной принадлежности черепные нервы объединяются в три группы. К группе *двигательных* нервов относятся глазодвигательный [III], блоковый [IV], отводящий [VI], добавочный [XI] и подъязычный [XII] нервы, которые содержат в своем составе преимущественно двигательные нервные волокна. В группу *чувствительных* нервов входят обонятельный [I], зрительный [II] и преддверно-улитковый [VIII] нервы, которые обеспечивают соответственно обоняние, зрение, слух и вестибулярную функцию. Группа *смешанных* нервов представлена тройничным [V], лицевым (вместе с промежуточным нервом) [VII], языкоглоточным [IX] и блуждающим [X] нервами, содержащими в своем составе одновременно афферентные, эфферентные соматические, а также преганглионарные парасимпатические нервные волокна.

## ПЕРИФЕРИЧЕСКАЯ НЕРВНАЯ СИСТЕМА

**Глазодвигательный нерв** (*n. oculomotorius*) — III пара черепных нервов. Выходит из мозга у медиального края ножки мозга, из черепа — через верхнюю глазничную щель. Имеет два ядра. От нейронов *ядра глазодвигательного нерва*, которое лежит в покрышке среднего мозга на уровне верхних бугорков четверохолмия, начинаются соматические двигательные волокна, иннервирующие наружные мышцы глазного яблока (верхнюю, нижнюю, медиальную прямые, нижнюю косую мышцы, а также мышцу, поднимающую верхнее веко). От *добавочного ядра глазодвигательного нерва* начинаются преганглионарные парасимпатические волокна, которые заканчиваются на клетках *ресничного узла*. От них начинаются постганглионарные волокна (идут в составе *коротких ресничных нервов*), иннервирующие ресничную мышцу и сфинктер зрачка.

**Блоковый нерв** (*n. trochlearis*) — IV пара черепных нервов. Из мозга он выходит на дорсальной поверхности ствола головного мозга, затем с латеральной стороны огибает ножку мозга и через верхнюю глазничную щель попадает в глазницу. Содержит соматические двигательные волокна, которые начинаются от *ядра блокового нерва*, лежащего в покрышке среднего мозга на уровне нижних бугорков четверохолмия. Иннервирует верхнюю косую мышцу глазного яблока.

**Тройничный нерв** (*n. trigeminus*) — V пара черепных нервов. Выходит из мозга на границе моста и средней ножки мозжечка, из полости черепа — через верхнюю глазничную щель (первая ветвь), круглое отверстие (вторая ветвь) и овальное отверстие (третья ветвь). Нерв содержит чувствительные и соматические двигательные волокна. Тела *чувствительных нейронов* лежат в тройничном узле. Их центральные отростки заканчиваются на клетках *среднемозгового, главного и спинномозгового ядер тройничного нерва*, расположенных в дорсальных отделах среднего мозга, моста и продолговатого мозга соответственно. Двигательные волокна берут начало от нейронов *двигательного ядра тройничного нерва*, лежащего в дорсальной части моста.

**Глазной нерв** [V<sub>1</sub>] (*n. ophthalmicus*) — первая ветвь тройничного нерва. Он иннервирует кожу лба, верхнего века, медиального угла глаза, спинки носа, оболочки глазного яблока и слезную железу, слизистую оболочку передней части полости носа и ячеек решетчатой кости.

**Верхнечелюстной нерв** [V<sub>2</sub>] (*n. maxillaris*) — вторая ветвь тройничного нерва. Он иннервирует твердую оболочку головного мозга, кожу нижнего века, латерального угла глаза, скуловой и передней части височной области, щеки, верхней губы и крыла носа, слизистую оболочку неба, полости носа, клиновидной и верхнечелюстной пазухи, а также зубы верхней челюсти.

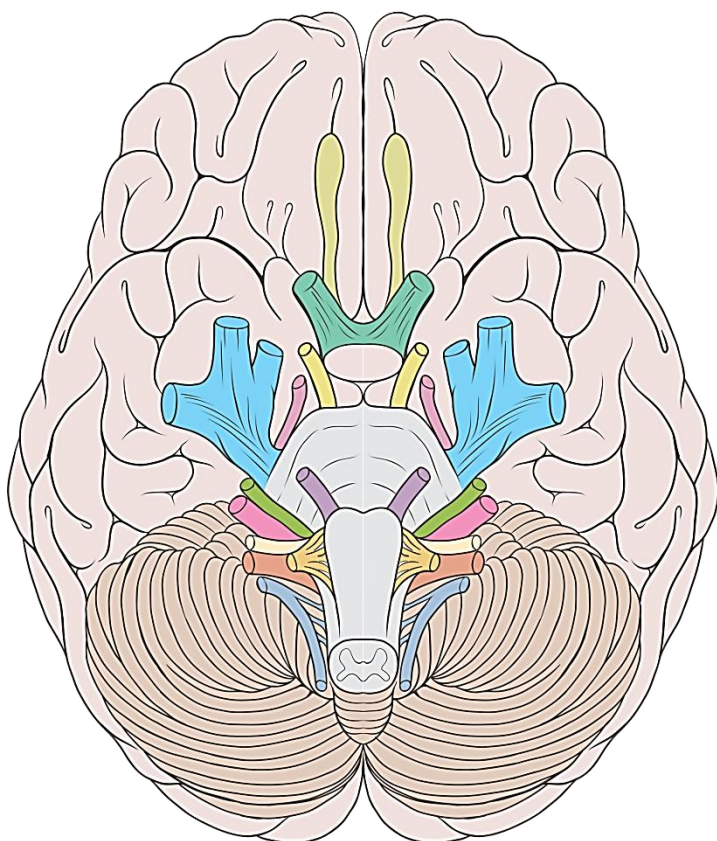
**Нижнечелюстной нерв** [V<sub>3</sub>] (*n. mandibularis*) — третья ветвь тройничного нерва. Входящие в его состав чувствительные волокна иннервируют твердую оболочку головного мозга, кожу нижней губы, подбородка, щеки, ушной раковины и наружного слухового прохода, часть барабанной перепонки, слизистую оболочку щеки, дна полости рта и передних двух третей языка, зубы нижней челюсти. Двигательные волокна иннервируют все жевательные мышцы, челюстно-подъязычную мышцу, переднее брюшко двубрюшной мышцы и мышцы, напрягающие барабанную перепонку и небную занавеску.

**Отводящий нерв** (*n. abducens*) — VI пара черепных нервов. Выходит из мозга между пирамидой и мостом, из полости черепа — через верхнюю глазничную щель. Содержит соматические двигательные волокна, которые начинаются от *ядра отводящего нерва*, лежащего в дорсальной части моста. Иннервирует латеральную прямую мышцу глазного яблока.



## ПЕРИФЕРИЧЕСКАЯ НЕРВНАЯ СИСТЕМА

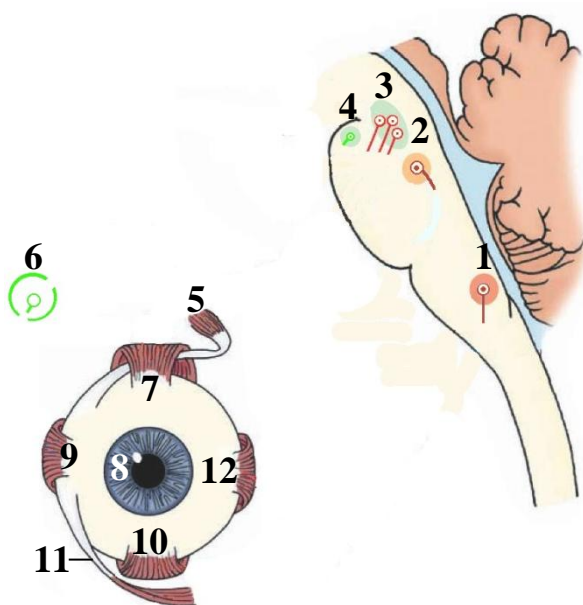
### ГОЛОВНОЙ МОЗГ (вид с вентральной поверхности)



**Назовите черепные нервы и укажите места их локализации:**

- I – \_\_\_\_\_
- II – \_\_\_\_\_
- III – \_\_\_\_\_
- IV – \_\_\_\_\_
- V – \_\_\_\_\_
- VI – \_\_\_\_\_
- VII – \_\_\_\_\_
- VIII – \_\_\_\_\_
- IX – \_\_\_\_\_
- X – \_\_\_\_\_
- XI – \_\_\_\_\_
- XII – \_\_\_\_\_

### ФУНКЦИОНАЛЬНЫЕ КОМПОНЕНТЫ ГЛАЗОДВИГАТЕЛЬНОГО, БЛОКОВОГО И ОТВОДЯЩЕГО НЕРВОВ

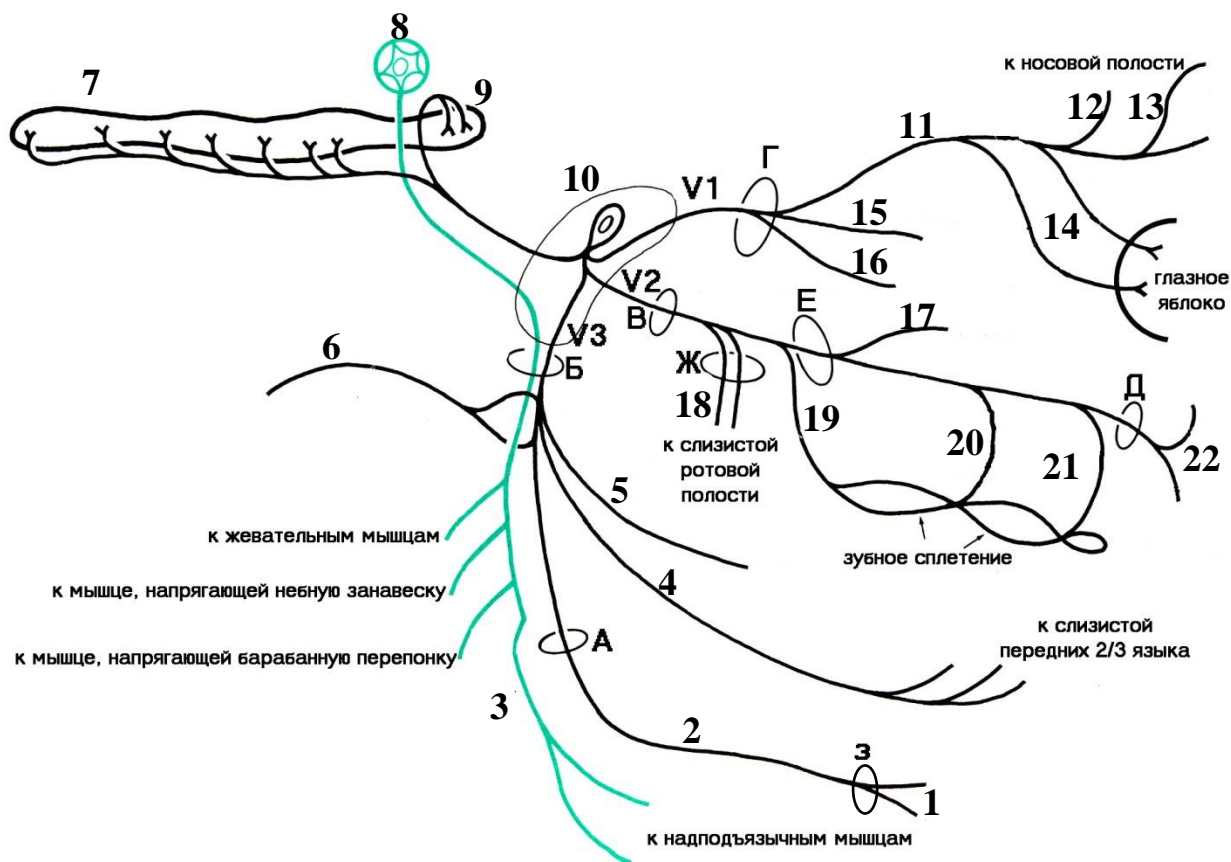


**Нарисуйте ход нервных волокон, берущих начало от ядер, лежащих в стволе мозга:** двигательные волокна красным цветом; парасимпатические преганглионарные — сплошной линией зеленого цвета и парасимпатические постганглионарные волокна — пунктиром зеленого цвета.

1. Ядро отводящего нерва; 2. Ядро блокового нерва. 3. Ядро глазодвигательного нерва. 4. Добавочное ядро глазодвигательного нерва. 5. Верхняя косая мышца. 6. Ресничный узел. 7. Верхняя прямая мышца. 8. Сфинктер зрачка. 9. Латеральная прямая мышца. 10. Нижняя прямая мышца. 11. Нижняя косая мышца. 12. Медиальная прямая мышца.

## ПЕРИФЕРИЧЕСКАЯ НЕРВНАЯ СИСТЕМА

### ТРОЙНИЧНЫЙ НЕРВ (схема ветвей)



А — отверстие нижней челюсти; Б — овальное отверстие; В — круглое отверстие; Г — верхняя глазничная щель; Д — подглазничное отверстие; Е — нижняя глазничная щель; Ж — большой и малый небный каналы; З — подбородочное отверстие.

#### Назовите анатомические структуры, обозначенные цифрами:

- |                                   |                        |
|-----------------------------------|------------------------|
| 1. _____ нерв                     | 16. Слезный нерв       |
| 2. _____ нерв                     | 17. Скуловой нерв      |
| 3. Челюстно-подъязычный нерв      | 18. _____ нервы        |
| 4. _____ нерв                     | 19. _____ ветви        |
| 5. Щечный нерв                    | 20. _____ ветвь        |
| 6. Ушно-височный нерв             | 21. _____ ветви        |
| 7. _____ ядро тройничного нерва   | 22. Подглазничный нерв |
| 8. _____ ядро тройничного нерва   |                        |
| 9. Главное ядро тройничного нерва |                        |
| 10. _____ узел                    |                        |
| 11. _____ нерв                    |                        |
| 12. _____ нерв                    |                        |
| 13. _____ нерв                    |                        |
| 14. _____ нервы                   |                        |
| 15. Лобный нерв                   |                        |



ЛАБОРАТОРНОЕ ЗАНЯТИЕ № 8

**ТЕМА: АНАТОМИЯ ЛИЦЕВОГО, ЯЗЫКОГЛОТОЧНОГО, БЛУЖДАЮЩЕГО, ДОБАВОЧНОГО И ПОДЪЯЗЫЧНОГО НЕРВОВ**

**Контрольные вопросы:**

1. Лицевой нерв [VII]: ядро лицевого нерва, его локализация и функциональная принадлежность; место выхода нерва из мозга и полости черепа.
2. Двигательные ветви лицевого нерва, области иннервации.
3. Промежуточный нерв: ядра, их локализация и функциональная принадлежность; узел колленца; ветви, качественный состав нервных волокон, области иннервации.
4. Языкоглоточный нерв [IX]: ядра, их локализация и функциональная принадлежность; место выхода нерва из мозга и полости черепа; чувствительные узлы; ветви, качественный состав нервных волокон, области иннервации.
5. Блуждающий нерв [X]: ядра, их локализация и функциональная принадлежность; места выхода нерва из мозга и полости черепа; отделы.
6. Ветви блуждающего нерва: качественный состав нервных волокон, области иннервации.
7. Добавочный нерв [XI]: ядра, их локализация и функциональная принадлежность; место выхода нерва из мозга и полости черепа; области иннервации.
8. Подъязычный нерв [XII]: ядро, его локализация и функциональная принадлежность; места выхода нерва из мозга и полости черепа; области иннервации; связь с шейным сплетением.

**На занятии студент должен научиться находить на анатомических препаратах и наглядных пособиях перечисленные структуры и знать их латинские названия:**

1. Лицевой нерв.
2. Промежуточный нерв.
3. Околоушное сплетение: височные, скуловые, щечные ветви, краевая ветвь нижней челюсти, шейная ветвь.
4. Большой каменистый нерв.
5. Барабанная струна.
6. Языкоглоточный нерв.
7. Барабанный нерв.
8. Малый каменистый нерв.
9. Ушной узел.
10. Блуждающий нерв.
11. Верхний гортанный нерв.
12. Возвратный гортанный нерв.
13. Добавочный нерв.
14. Подъязычный нерв.

**ГЛОССАРИЙ**

**Лицевой нерв** (*n. facialis*) — VII пара черепных нервов. Он выходит из мозга между мостом и оливой, заходит в канал лицевого нерва, расположенный в каменистой части височной кости, и выходит из него через шилососцевидное отверстие. От нейронов ядра *лицевого нерва*, расположенного в дорсальной части моста, начинаются соматические двигательные волокна, которые иннервируют мышцы лица. Составной частью лицевого нерва является *промежуточный нерв*.

**Промежуточный нерв** (*n. intermedius*) содержит чувствительные (вкусовые) и парасимпатические (секреторные) волокна. Тела чувствительных нейронов лежат в *узле колленца*. Их центральные отростки заканчиваются на клетках *ядра одиночного пути*. Периферические отростки афферентных нейронов идут в составе *барабанной струны*, которая присоединяется к язычному нерву (из V<sub>3</sub>) и заканчивается вкусовыми рецепторами в слизистой оболочке передних 2/3 языка. От нейронов *верхнего слюноотделительного ядра* начинаются преганглионарные парасимпатические волокна. Часть этих волокон через барабанную струну и язычный нерв доходят до поднижнечелюстного и подъязычного узлов. Постганглионарные парасимпатические волокна от нейронов этих узлов иннервируют одноименные железы. Другая часть преганглионарных парасимпатических волокон проходит сначала в составе *большого каменистого нерва*, затем *нерва крыловидного канала* и заканчивается на нейронах крылонебного

## ПЕРИФЕРИЧЕСКАЯ НЕРВНАЯ СИСТЕМА

узла. Постганглионарные парасимпатические волокна, которые начинаются от нейронов этого узла, иннервируют слезную железу, а также железы слизистой оболочки полости рта и носа.

**Языкоглоточный нерв** (*n. glossopharyngeus*) — IX пара черепных нервов. Является смешанным нервом, содержит соматические двигательные, чувствительные и парасимпатические волокна. Ядра языкоглоточного нерва лежат в дорсальной части продолговатого мозга. Нерв входит из мозга позади оливы, из полости черепа — через яремное отверстие. Двигательные волокна берут начало от нейронов *двойного ядра* и иннервируют шилоглоточную мышцу. Тела чувствительных нейронов лежат в верхнем и нижнем узлах нерва, расположенных по обе стороны яремного отверстия. Их периферические отростки заканчиваются рецепторами в слизистой оболочке перешейка зева, мягкого неба, корня языка (обеспечивают восприятие общей и вкусовой чувствительности), глотки, слуховой трубы, стенок барабанной полости, сонном гломусе и небной миндалине. Центральные отростки чувствительных нейронов заканчиваются на клетках *ядра одиночного пути*. Третьим ядром языкоглоточного нерва является *нижнее слюноотделительное ядро*. От нейронов этого ядра начинаются преганглионарные *парасимпатические волокна*, которые заканчиваются на нейронах *ушного узла*, к которому они следуют сначала в составе *барабанного*, а затем *малого каменистого нервов*. Постганглионарные парасимпатические волокна – отростки нейронов ушного узла, иннервируют околоушную железу, направляясь к ней в составе *ушно-височного нерва* (из третьей ветви тройничного нерва).

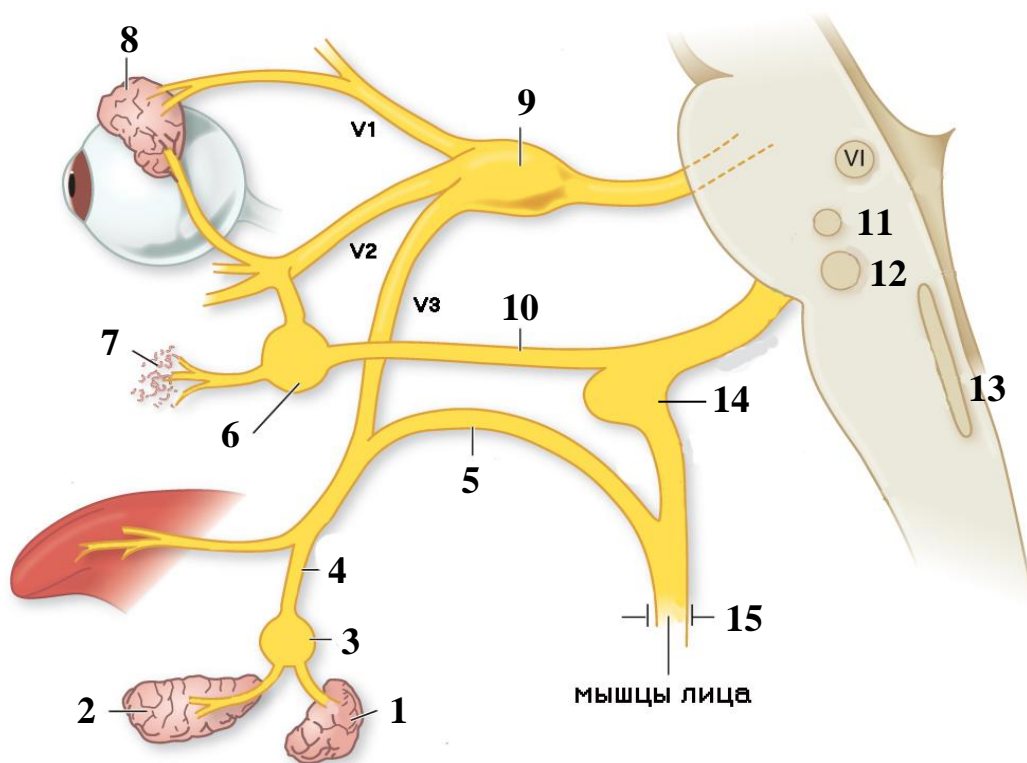
**Блуждающий нерв** (*n. vagus*) — X пара черепных нервов. Является смешанным нервом, содержит соматические двигательные, чувствительные и парасимпатические волокна. Ядра нерва лежат в дорсальной части продолговатого мозга. Нерв выходит из мозга позади оливы, ниже языкоглоточного нерва, из полости черепа – через яремное отверстие. Двигательные волокна берут начало от нейронов *двойного ядра* и иннервируют поперечнополосатые мышцы глотки, мягкого неба и гортани (за исключением шилоглоточной мышцы и мышцы, напрягающей небную занавеску), а также верхней части пищевода. Тела чувствительных нейронов лежат в верхнем и нижнем узлах нерва, расположенных по обе стороны яремного отверстия. Их периферические отростки заканчиваются чувствительными нервными окончаниями в твердой оболочке головного мозга задней черепной ямки, коже ушной раковины и наружного слухового прохода, слизистой оболочке корня языка, глотки и гортани, а также в стенках внутренних органов грудной и брюшной полости. Центральные отростки чувствительных нейронов заканчиваются на клетках *ядра одиночного пути*. Парасимпатические преганглионарные волокна являются отростками нейронов дорсального ядра блуждающего нерва и заканчиваются на нервных клетках, которые лежат внутри ствола нерва и в узлах, расположенных в составе экстраорганных, или интрамуральных вегетативных сплетений. Парасимпатические постганглионарные волокна (отростки нейронов вегетативных узлов) иннервируют сердечную мышцу, гладкие миоциты в стенке пищевода, желудка, всей тонкой и части толстой кишки, желчевыводящих путей, трахеи и бронхов.

**Добавочный нерв** (*n. accessorius*) — XI пара черепных нервов. Формируется при слиянии *черепного* и *спинномозгового корешков*, которые содержат соматические двигательные волокна – отростки нейронов *двойного ядра* и *ядра добавочного нерва*. Черепной корешок выходит из мозга позади оливы, соединяется со спинномозговым корешком и покидает полость черепа через яремное отверстие. Нерв иннервирует грудино-ключично-сосцевидную и трапециевидную мышцы.

**Подъязычный нерв** (*n. hypoglossus*) — XII пара черепных нервов. Содержит соматические двигательные волокна, берущие начало от *ядра подъязычного нерва*, которое лежит в дорсальной части продолговатого мозга. Из мозга нерв выходит в борозде между пирамидой и оливой, из полости черепа — через канал подъязычного нерва. Подъязычный нерв иннервирует мышцы языка и подподъязычные мышцы.

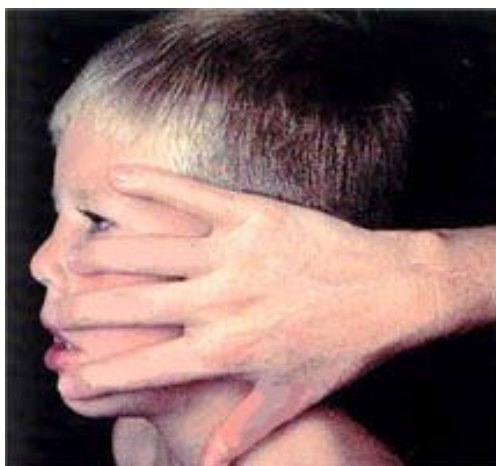## ПЕРИФЕРИЧЕСКАЯ НЕРВНАЯ СИСТЕМА

### ЛИЦЕВОЙ НЕРВ (состав нервных волокон)



**Нарисуйте ход нервных волокон:** *двигательных* — красным цветом, *чувствительных* — синим цветом, *парасимпатических преганглионарных* — сплошной линией зеленого цвета и *парасимпатических постганглионарных* — пунктиром зеленого цвета.

- |  |                                     |
|--|-------------------------------------|
| 1. Поднижнечелюстная железа                            | 8. Слезная железа                   |
| 2. Подъязычная железа                                  | 9. Тройничный узел                  |
| 3. Поднижнечелюстной узел                              | 10. Большой каменистый нерв         |
| 4. Язычный нерв  | 11. Верхнее слюноотделительное ядро |
| 5. Барабанная струна                                   | 12. Ядро лицевого нерва             |
| 6. Крылонебный узел                                    | 13. Ядро одиночного пути            |
| 7. Железы слизистой оболочки носовой и ротовой полости | 14. Узел колена                     |
|  | 15. Шилососцевидное отверстие       |

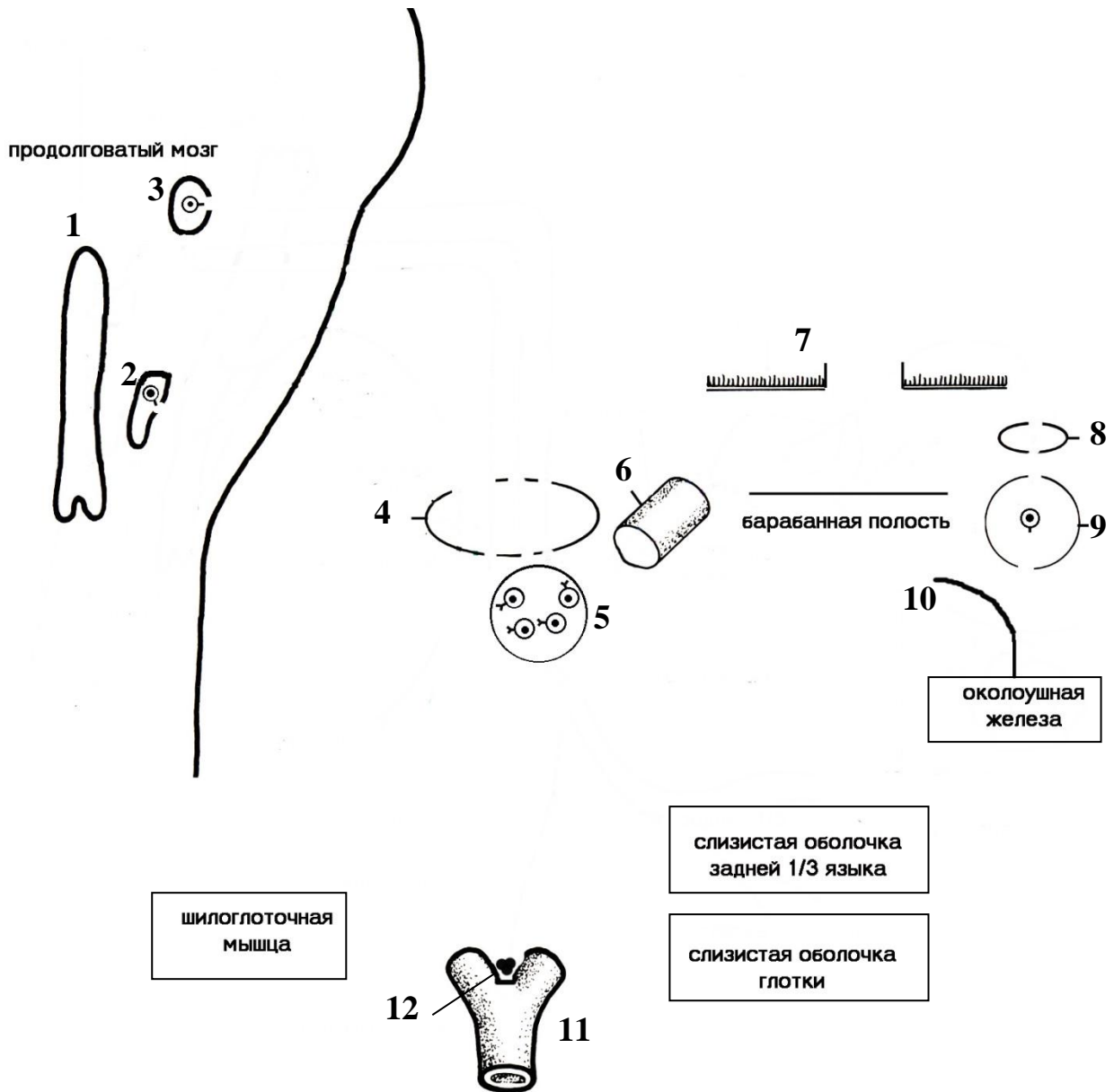


**Назовите двигательные ветви лицевого нерва, идущие параллельно направлению хода пальцев кисти:**

- 1-го (большого пальца) — \_\_\_\_\_
- 2-го — \_\_\_\_\_
- 3-го — \_\_\_\_\_
- 4-го — \_\_\_\_\_
- 5-го — \_\_\_\_\_

ПЕРИФЕРИЧЕСКАЯ НЕРВНАЯ СИСТЕМА

**ЯЗЫКОГЛОТОЧНЫЙ НЕРВ** (состав нервных волокон)

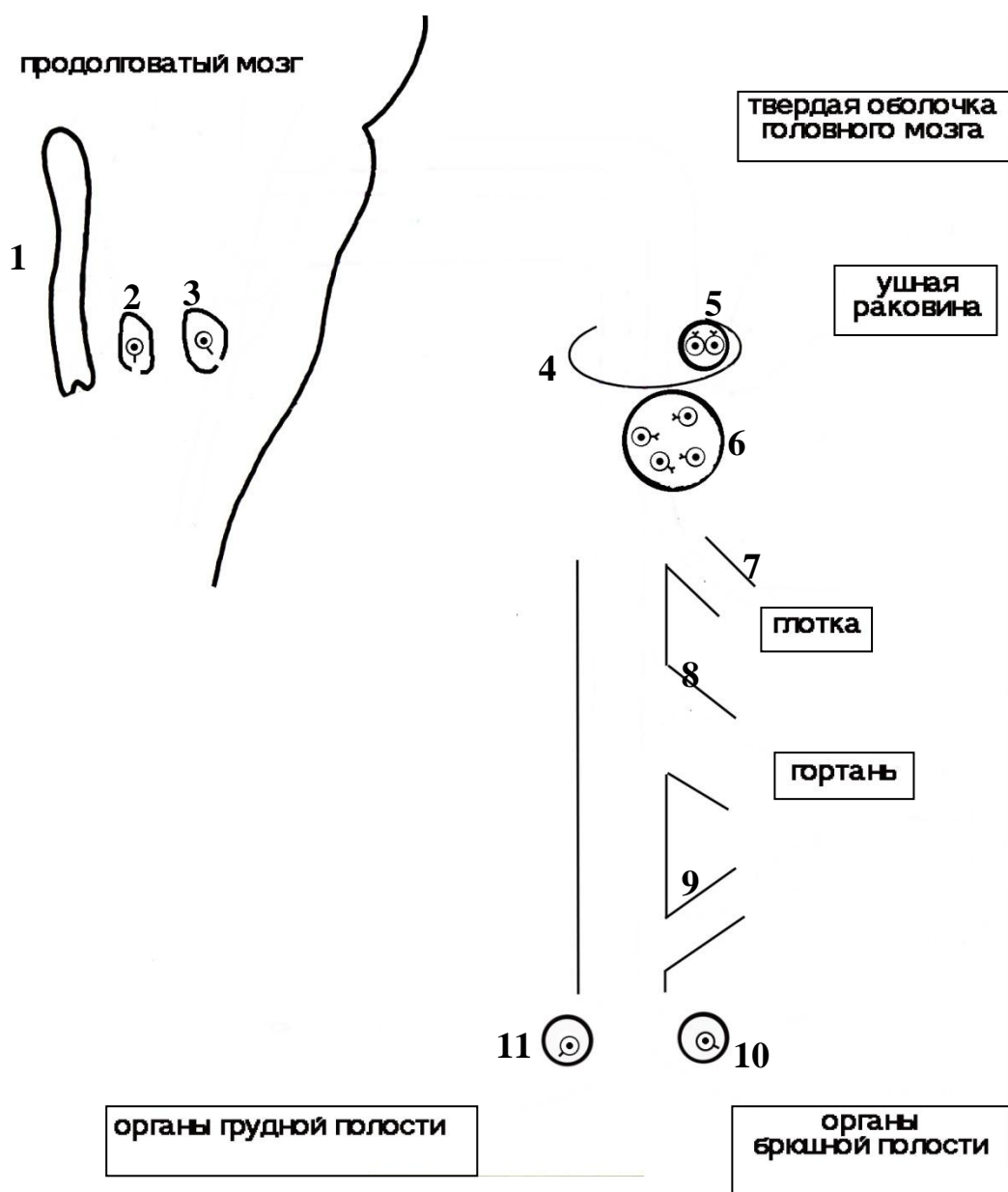


Укажите место локализации нейронов и нарисуйте ход нервных волокон, берущих от них начало: *двигательных* — красным цветом, *чувствительных* — синим цветом, *парасимпатических преганглионарных* — сплошной линией зеленого цвета и *парасимпатических постганглионарных* — пунктиром зеленого цвета

1. Ядро одиночного пути
2. Двойное ядро (\_\_\_\_\_ нейрон)
3. Нижнее слюноотделительное ядро (\_\_\_\_\_ нейрон)
4. Яремное отверстие
5. Нижний узел языкоглоточного нерва (\_\_\_\_\_ нейрон)
6. Барабанный каналец
7. Расщелина малого каменистого нерва
8. Овальное отверстие
9. Ушной узел (\_\_\_\_\_ нейрон)
10. Ушно-височный нерв (из V3)
11. Общая сонная артерия
12. Сонный гломус

## ПЕРИФЕРИЧЕСКАЯ НЕРВНАЯ СИСТЕМА

### БЛУЖДАЮЩИЙ НЕРВ (состав нервных волокон)



Укажите место локализации нейронов и нарисуйте ход нервных волокон, берущих от них начало: *двигательных* — красным цветом, *чувствительных* — синим цветом, *парасимпатических преганглионарных* — сплошной линией зеленого цвета и *парасимпатических постганглионарных* — пунктиром зеленого цвета

1. Ядро одиночного пути
2. Дорсальное ядро блуждающего нерва ( \_\_\_\_\_ нейрон)
3. Двойное ядро ( \_\_\_\_\_ нейрон)
4. Яремное отверстие
5. Верхний узел блуждающего нерва ( \_\_\_\_\_ нейрон)
6. Нижний узел блуждающего нерва ( \_\_\_\_\_ нейрон)
7. Глоточная ветвь
8. Верхний гортанный нерв
9. Возвратный гортанный нерв
10. Узел висцерального сплетения брюшной полости ( \_\_\_\_\_ нейрон)
11. Узел сердечного (легочного) сплетения ( \_\_\_\_\_ нейрон)

ЛАБОРАТОРНОЕ ЗАНЯТИЕ № 9

**ТЕМА: АВТОНОМНЫЙ ОТДЕЛ ПЕРИФЕРИЧЕСКОЙ НЕРВНОЙ СИСТЕМЫ. НАРУЖНОЕ, СРЕДНЕЕ И ВНУТРЕННЕЕ УХО. ПРЕДДВЕРНО-УЛИТКОВЫЙ НЕРВ**

**Контрольные вопросы:**

1. Автономный отдел периферической нервной системы: общие принципы строения и функции, области иннервации, роль в обеспечении жизнедеятельности организма.
2. Центры регуляции вегетативных функций.
3. Отличия строения автономного и соматического отделов периферической нервной системы.
4. Деление автономного отдела периферической нервной системы на симпатическую и парасимпатическую части, их структурно-функциональные различия.
5. Морфофункциональная характеристика симпатической части автономного отдела периферической нервной системы.
6. Морфофункциональная характеристика парасимпатической части автономного отдела периферической нервной системы. Парасимпатический компонент черепных нервов.
7. Автономные (висцеральные) сплетения: шейно-головная, грудная, брюшная и тазовая части; источники формирования и области иннервации.
8. Наружное ухо: ушная раковина и наружный слуховой проход; строение, кровоснабжение, иннервация, пути оттока лимфы. Барабанная перепонка: части, послойное строение.
9. Среднее ухо: барабанная полость, слуховые косточки, слуховая труба, ячейки сосцевидного отростка. Кровоснабжение, иннервация, пути оттока лимфы.
10. Внутреннее ухо: отделы; строение костного и перепончатого лабиринта.
11. Преддверно-улитковый нерв: название и локализация ядер; место входа в полость черепа и мозг.
12. Проводящий путь слухового и статокINETического анализатора.

**На занятии студент должен научиться находить на анатомических препаратах и наглядных пособиях перечисленные структуры и знать их латинские названия:**

1. Симпатический ствол.
2. Верхний (средний, нижний) шейный узел (симпатического ствола).
3. Парасимпатические ядра глазодвигательного, лицевого, языкоглоточного и блуждающего нерва.
4. Ресничный, крылонебный, ушной, подъязычный и поднижнечелюстной узлы.
5. Общее (наружное) сонное сплетение.
6. Позвоночное сплетение.
7. Ушная раковина.
8. Наружный слуховой проход.
9. Барабанная перепонка.
10. Барабанная полость.
11. Окно преддверия.
12. Окно улитки.
13. Молоточек, наковальня, стремя.
14. Мышца, напрягающая барабанную перепонку.
15. Стременная мышца.
16. Слуховая труба.
17. Улитка.
18. Полу-круглые каналы (передний, задний, латеральный).
19. Преддверно-улитковый нерв.

**ГЛОССАРИЙ**

**Автономный отдел периферической нервной системы** (*pars autonómica systematis nervosa peripherici*)<sup>1</sup> — эфферентная система, которая обеспечивает подсознательную регуляцию функции органов, имеющих в своем составе гладкомышечные клетки, кардиомиоциты и железистый эпителий. Состоит из симпатической и парасимпатической частей, представленных симпатическими стволами; преганглионарными и постганглионарными вегетативными волокнами в составе черепных и спинномозговых нервов; автономными сплетениями и узлами.

<sup>1</sup> В литературе для обозначения двух частей периферической нервной системы часто используются термины «автономная (вегетативная) нервная система» и «соматическая нервная система».

**Преганглионарные волокна симпатической части** автономного отдела начинаются от нейронов, которые лежат в боковых столбах пояснично-грудного отдела спинного мозга (С8–L2); постганглионарные волокна — от нейронов симпатического ствола.

**Преганглионарные волокна парасимпатической части** автономного отдела берут начало от нейронов вегетативных ядер III, VII, IX и X пар черепных нервов, а также от нейронов, которые лежат в крестцовых сегментах спинного мозга (S2–S4); постганглионарные волокна — в периферических вегетативных узлах, расположенных вблизи органа или в его стенке.

**Лимбическая система** — структуры среднего, промежуточного и конечного мозга, включая кору задних отделов лобной доли мозга, обонятельный мозг, парагиппокампальную, зубчатую и поясную извилины, прозрачную перегородку, передние ядра таламуса, гипоталамус и др. Эти структуры обеспечивают соматовегетативную интеграцию, а также участвуют в организации мотиваций, эмоций и поведенческих реакций с выраженными вегетативными компонентами. Например, при сильном волнении увеличивается частота сердечных сокращений, появляется потливость, сухость во рту, бледнеет или краснеет кожа.

**Сосудодвигательный и дыхательный центры** расположены в ретикулярной формации продолговатого мозга. Дыхательный центр разделен на две части, вдоха и выдоха. При возбуждении сосудодвигательного центра наряду с изменением тонуса сосудов всегда меняется частота дыхания, тонус бронхов, мышц кишечной стенки, мочевого пузыря и ресничной мышцы. Это обусловлено тем, что ретикулярная формация продолговатого мозга имеет синаптические связи с гипоталамусом и другими центрами регуляции вегетативных функций.

**Автономные (висцеральные) сплетения** (*plexus viscerales*) располагаются вокруг крупных кровеносных сосудов и их ветвей, а также в стенке трубчатых органов (подслизистое и межмышечное сплетения). Сплетения включают в свой состав афферентные, преганглионарные и постганглионарные волокна симпатической и парасимпатической части автономного отдела периферической нервной системы, а также многочисленные *висцеральные (вегетативные) узлы*. Различают шейно-головную, грудную, брюшную и тазовую части автономных сплетений.

**Наружно ухо** (*auris externa*) состоит из ушной раковины, наружного слухового прохода и барабанной перепонки; кровоснабжается задней ушной артерией, ветвями верхнечелюстной и поверхностной височной артерий; иннервируется ветвями большого ушного, малого затылочного, блуждающего и ушно-височного нервов; лимфоотток осуществляется в сосцевидные и глубокие околоушные лимфатические узлы.

**Барабанная полость** (*cavitas tympani*) входит в состав **среднего уха** (*auris media*) и содержит слуховые косточки (молоточек, наковальня и стремя), а также мышцы слуховых косточек — стремянную мышцу и сухожилие мышцы, напрягающей барабанную перепонку. Полость имеет верхнюю (покрышечную), нижнюю (яремную), переднюю (сонную), заднюю (сосцевидную), латеральную (перепончатую) и медиальную (лабиринтную) стенки.

**Внутреннее ухо** (*auris interna*) представлено костным и перепончатым лабиринтом. Перепончатый лабиринт располагается внутри костного лабиринта, окруженный *перилимфой*. Внутри перепончатого лабиринта находится *эндолимфа*.

**Костный лабиринт** (*labyrinthus osseus*) включает в свой состав три *полукружных канала*, *преддверие* и *улитку*.

**Перепончатый лабиринт** (*labyrinthus membranaceus*) состоит из трех полукружных протоков, сферического и эллиптического мешочков, протока сферического и эллиптического мешочков, эндолимфатического протока и мешочка, соединяющего и улиткового протоков.

ПЕРИФЕРИЧЕСКАЯ НЕРВНАЯ СИСТЕМА. ОРГАНЫ ЧУВСТВ

**МОРФОФУНКЦИОНАЛЬНЫЕ РАЗЛИЧИЯ АВТОНОМНОЙ  
И СОМАТИЧЕСКОЙ НЕРВНОЙ СИСТЕМЫ**

Заполните таблицу:

<b>Признаки</b>	<b>Автономная нервная система</b>	<b>Соматическая нервная система</b>
Количество эфферентных нейронов		
Место локализации эфферентных нейронов	1-й нейрон —  2-й нейрон —	
Наличие сегментарности при распределении нервных волокон на периферии		
Произвольность регуляции		
Миелинизация нервных волокон		
Органы-мишени		
Протяженность расположения эфферентных нейронов в спинном мозге		
Распространенность		



ПЕРИФЕРИЧЕСКАЯ НЕРВНАЯ СИСТЕМА. ОРГАНЫ ЧУВСТВ

**МОРФОФУНКЦИОНАЛЬНАЯ ХАРАКТЕРИСТИКА ПАРАСИМПАТИЧЕСКИХ  
УЗЛОВ ОБЛАСТИ ГОЛОВЫ**

Заполните таблицу:

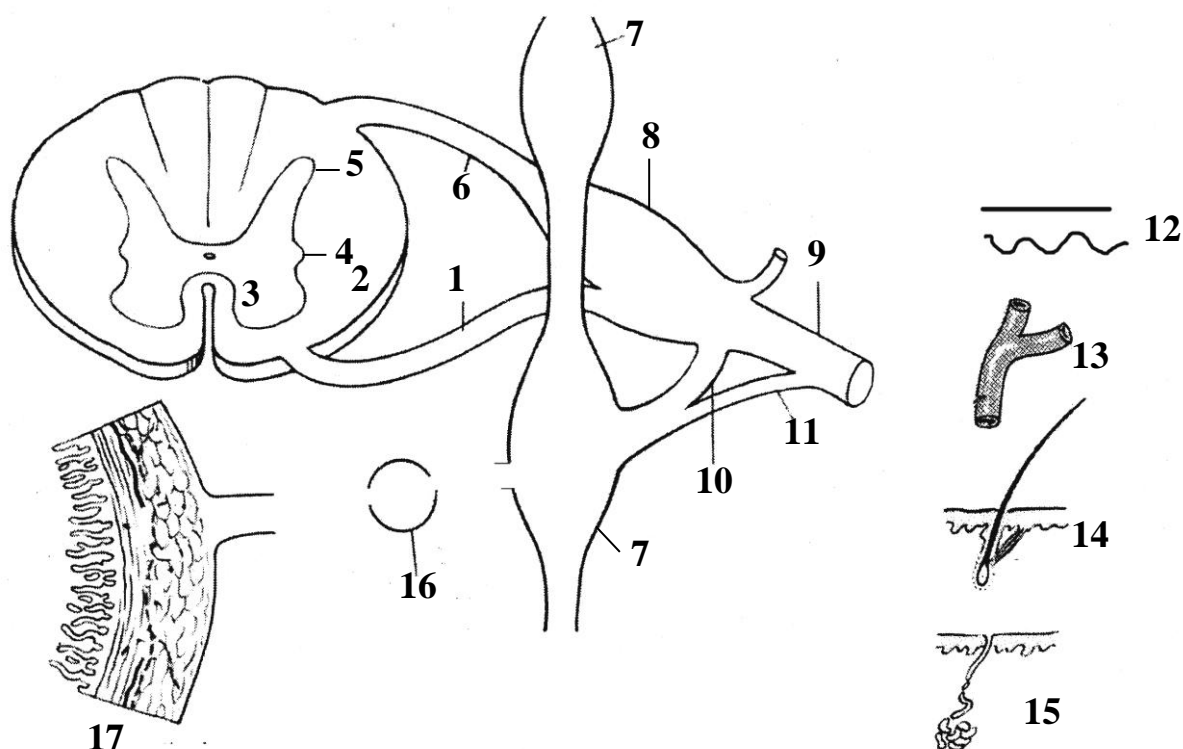
Название узла	Место начала преганглионарных волокон	Локализация	Орган-мишень (место окончания постганглионарных волокон)
Ресничный			
Крылонебный			
Подъязычный/ поднижнечелюстной			
Ушной			

Укажите эффекты автономного отдела периферической нервной системы:

Симпатическая часть	Орган	Парасимпатическая часть
	Зрачок	
	Сердце	
	Кровеносные сосуды	
	Венечные сосуды	
	Бронхи	
	Мозговое вещество надпочечников	
	Пищеварительный тракт	
	Железы (кроме потовых)	
	Потовые железы	
	Мочевой пузырь	
	Репродуктивная система	

**СХЕМА РЕФЛЕКТОРНОЙ ДУГИ ВЕГЕТАТИВНОГО РЕФЛЕКСА**

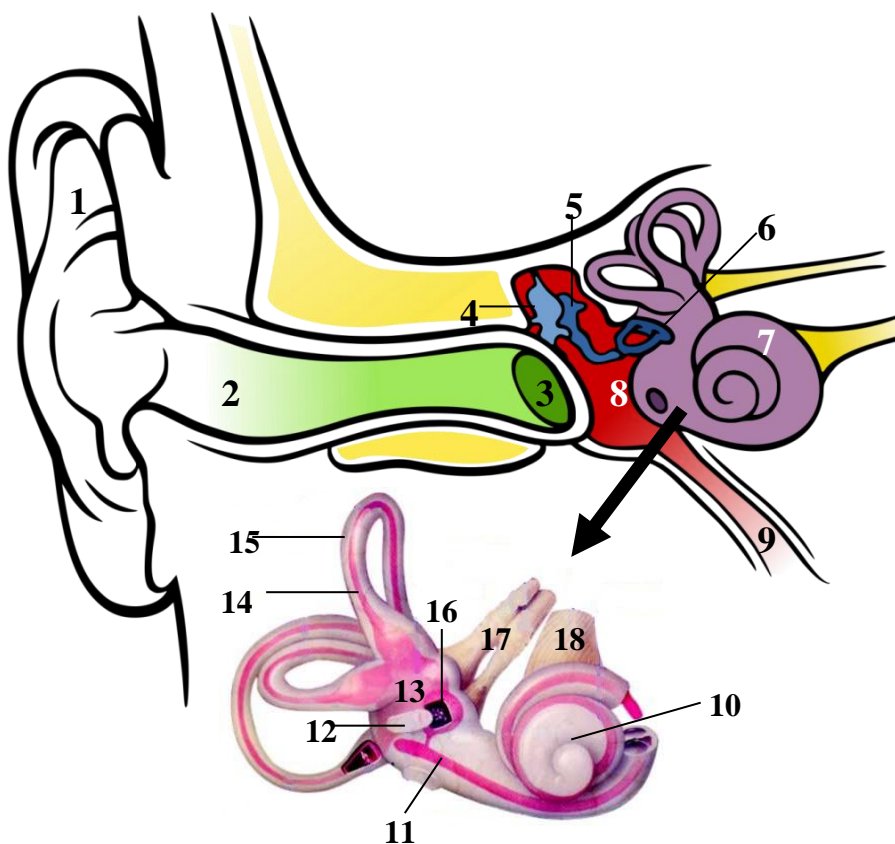
(симпатическая часть автономного отдела периферической нервной системы)



Укажите место локализации тела афферентного, вставочного и эфферентных нейронов; нарисуйте ход нервных волокон, берущих от них начало; назовите анатомические структуры, обозначенные цифрами:

1. \_\_\_\_\_
2. Спинной мозг
3. \_\_\_\_\_ рог
4. \_\_\_\_\_ рог
5. \_\_\_\_\_ рог
6. \_\_\_\_\_
7. Узел \_\_\_\_\_
8. \_\_\_\_\_ узел \_\_\_\_\_ нерва
9. \_\_\_\_\_ нерв
10. \_\_\_\_\_ ветвь
11. \_\_\_\_\_ ветвь
12. Кожа (место локализации чувствительных нервных окончаний)
13. Сосуды в коже
14. Мышца, поднимающая волос
15. Потовая железа
16. \_\_\_\_\_ узел
17. Стенка тонкой кишки

**СТРОЕНИЕ НАРУЖНОГО, СРЕДНЕГО И ВНУТРЕННЕГО УХА**



Назовите анатомические структуры, обозначенные цифрами:

1. \_\_\_\_\_
2. \_\_\_\_\_
3. \_\_\_\_\_
4. \_\_\_\_\_
5. \_\_\_\_\_
6. \_\_\_\_\_
7. Лабиринт
8. Барабанная полость
9. \_\_\_\_\_
10. \_\_\_\_\_
11. \_\_\_\_\_
12. \_\_\_\_\_
- в овальном окне
13. \_\_\_\_\_ мешочек
14. \_\_\_\_\_
15. \_\_\_\_\_
16. \_\_\_\_\_ мешочек
17. \_\_\_\_\_ корешок
- VIII нерва
18. \_\_\_\_\_ корешок
- VIII нерва

Укажите место локализации нейронов проводящего пути слухового анализатора:

Название нейрона	Место локализации
Афферентный (чувствительный) нейрон	
Вставочные нейроны	(1) (2)
Подкорковые центры слуха	(1) (2)
Корковое ядро слухового анализатора	

Укажите место локализации нейронов проводящего пути статокINETического анализатора:

Название нейрона	Место локализации
Афферентный (чувствительный) нейрон	
Вставочные нейроны	(1) (2)
Корковое ядро статокINETического анализатора	(1) (2) (3)

ЛАБОРАТОРНОЕ ЗАНЯТИЕ № 10

**ТЕМА: ГЛАЗ И СВЯЗАННЫЕ С НИМ СТРУКТУРЫ. ПРОВОДЯЩИЙ ПУТЬ  
ЗРИТЕЛЬНОГО АНАЛИЗАТОРА**

**Контрольные вопросы:**

1. Орган зрения: общий план строения, функции.
2. Фиброзная оболочка глазного яблока: части, строение и функциональное значение.
3. Сосудистая оболочка глазного яблока: части, функции. Механизм аккомодации.
4. Внутренние (гладкие) мышцы глазного яблока: локализация, кровоснабжение и иннервация.
5. Сетчатка: части. Глазное дно в норме при офтальмоскопии.
6. Внутреннее ядро глаза: водянистая влага камер глаза, хрусталик, стекловидное тело. Образование и пути оттока водянистой влаги.
7. Вспомогательные структуры глаза. Наружные мышцы глазного яблока: места начала и прикрепления; функциональное значение; источники кровоснабжения и иннервации.
8. Веки: строение; функциональное значение. Конъюнктивит: своды конъюнктивы; конъюнктивальный мешок.
9. Слезный аппарат: слезная железа; слезные пути; слезный мешок; носослезный проток.
10. Проводящий путь зрительного анализатора. Зрительный нерв.
11. Кровоснабжение и иннервация глазного яблока, наружных мышц и слезной железы.

**На занятии студент должен научиться находить на анатомических препаратах и наглядных пособиях перечисленные структуры и знать их латинские названия:**

1. Глазное яблоко.
2. Фиброзная оболочка глазного яблока.
3. Роговица.
4. Склера.
5. Сосудистая оболочка глазного яблока.
6. Ресничное тело.
7. Ресничная мышца.
8. Радужка.
9. Зрачок.
10. Сфинктер зрачка.
11. Дилататор зрачка.
12. Сетчатка.
13. Хрусталик.
14. Стекловидное тело.
15. Верхняя, нижняя, латеральная, медиальная прямые мышцы.
16. Верхняя (нижняя) косая мышца.
17. Мышца, поднимающая верхнее веко.
18. Верхнее (нижнее) веко.
19. Конъюнктивит.
20. Слезная железа.
21. Слезный мешок.
22. Носослезный проток.
23. Зрительный нерв.

## ОРГАНЫ ЧУВСТВ

### ГЛОССАРИЙ

**Глаз** (лат. *oculus*, греч. *ophthalmos*) состоит из глазного яблока и зрительного нерва с окружающими его оболочками.

**Глазное яблоко** (*bulbus oculi*) образуют оболочки, окружающие внутреннее ядро глаза. В состав самой наружной, фиброзной оболочки входят *роговица* и *склера*. Далее лежит сосудистая оболочка, которая подразделяется на *радужку* (передний отдел), *ресничное тело* и *собственно сосудистую оболочку*. *Сетчатка* — самая внутренняя оболочка глазного яблока.

**Роговица** (*cornea*) — передняя прозрачная часть фиброзной оболочки; выполняет защитную и светопреломляющую функцию.

**Склера** (*sclera*) — белого цвета плотная соединительнотканная структура; выполняет защитную функцию и служит местом прикрепления наружных мышц глазного яблока.

**Радужка** (*iris*) — передняя часть сосудистой оболочки с круглым отверстием в центре, которое называется *зрачком*. Его размеры изменяются за счет сокращения двух мышц — сфинктера и дилатора зрачка, образованных гладкомышечными клетками. Количество пигмента в радужке определяет цвет глаз.

**Ресничное тело** (*corpus ciliaris*) — средний утолщенный отдел сосудистой оболочки. Его основную массу составляет *ресничная мышца*, обеспечивающая аккомодацию глаза. Еще одной функцией ресничного тела является продукция водянистой влаги камер глазного яблока.

**Собственно сосудистая оболочка** (*choroidea*) — задний отдел сосудистой оболочки, содержит большое количество кровеносных сосудов и пигмента; обеспечивает поступление кислорода и питательных веществ к сетчатке.

**Сетчатка** (*retina*) — внутренняя оболочка глазного яблока; прилежит к сосудистой оболочке на всем ее протяжении, от места выхода зрительного нерва до края зрачка. В ней различают две части. *Слепая часть сетчатки* контактирует с ресничным телом и радужкой. *Зрительная часть сетчатки* простирается до места перехода собственно сосудистой оболочки в ресничное тело. Изнутри она прилежит к стекловидному телу и содержит фотосенсорные клетки (палочки и колбочки).

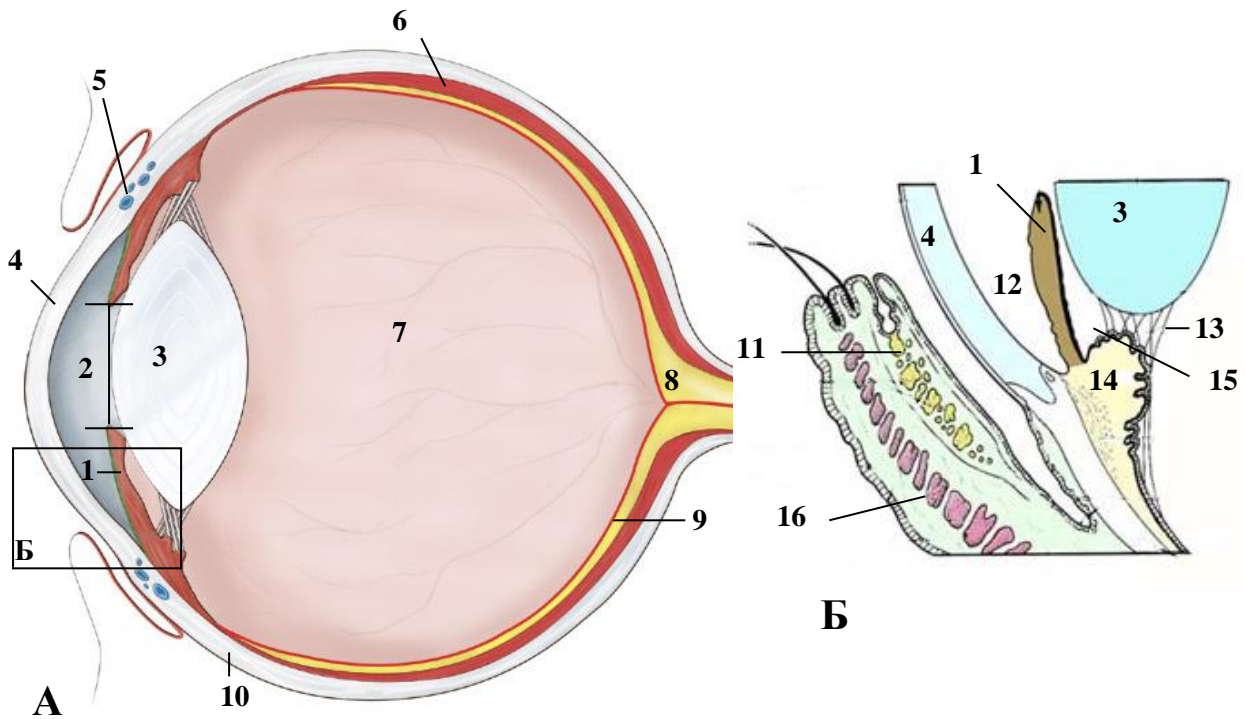
**Внутреннее ядро глаза** — комплекс светопреломляющих сред, расположенных внутри глазного яблока. Включают в свой состав: *водянистую влагу* камер глазного яблока, *хрусталик* и *стекловидное тело*.

**Хрусталик** (*lens*) — прозрачная двояковыпуклая эластичная структура, которая располагается внутри глазного яблока позади зрачка. Его капсула при помощи *ресничного пояса* циркулярно фиксируется к ресничному телу. Толщина хрусталика меняется в зависимости от степени натяжения ресничного пояса.

**Аккомодация** — способность видеть предметы, находящиеся на различных расстояниях от глаза. Осуществляется за счет изменения кривизны хрусталика. При сокращении ресничной мышцы ресничный пояс расслабляется, что сопровождается уменьшением натяжения капсулы хрусталика. Благодаря своим эластическим свойствам хрусталик становится более выпуклым. Расслабление ресничной мышцы сопровождается натяжением ресничного пояса и уплощением хрусталика.

ОРГАНЫ ЧУВСТВ

ГЛАЗНОЕ ЯБЛОКО (сагиттальный разрез)



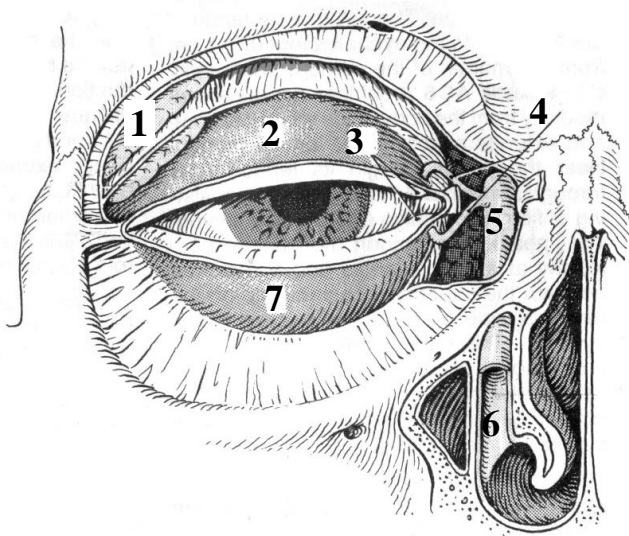
Назовите анатомические структуры, обозначенные цифрами:

- |                          |  |
|--------------------------|--|
| 1. _____                 | 9. _____                                 |
| 2. _____                 | 10. _____                                |
| 3. _____                 | 11. Железа _____                         |
| 4. _____                 | 12. _____                                |
| 5. Венозный синус склеры | 13. _____                                |
| 6. _____                 | 14. _____                                |
| 7. _____                 | 15. _____                                |
| 8. _____                 | 16. Круговая мышца глаза (вековая часть) |

Укажите места расположения нейронов проводящего пути зрительного анализатора:

Название нейрона	Место локализации
Фотосенсорные нейроны	
Вставочные нейроны	
Подкорковые центры зрения	
Корковое ядро зрительного анализатора	

**СЛЕЗНЫЙ АППАРАТ**

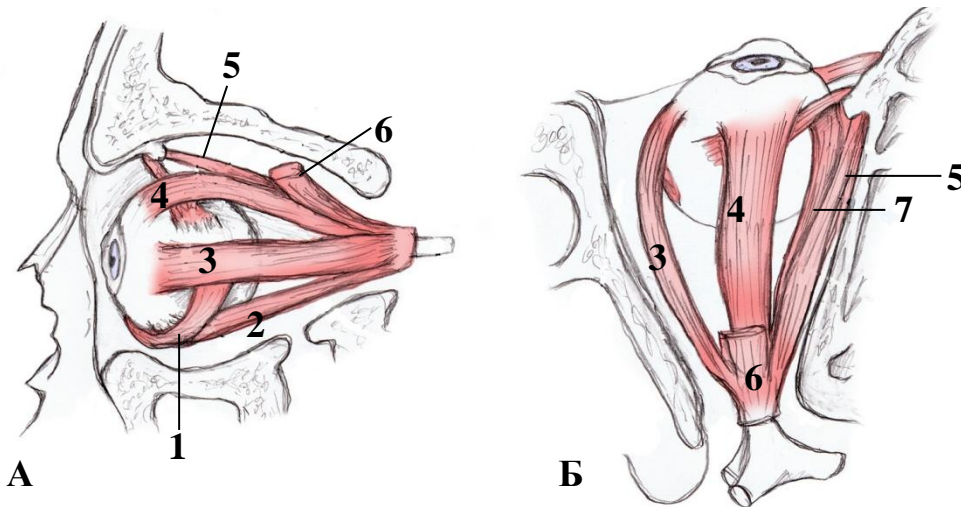


Назовите анатомические структуры, обозначенные цифрами:

1. \_\_\_\_\_ железа
2. \_\_\_\_\_
3. Слезные точки
4. \_\_\_\_\_
5. \_\_\_\_\_
6. \_\_\_\_\_ проток
7. \_\_\_\_\_

**НАРУЖНЫЕ МЫШЦЫ ГЛАЗНОГО ЯБЛОКА**

**А** — вид с латеральной стороны (удалена боковая стенка глазницы); **Б** — вид сверху (удалена верхняя стенка глазницы).



Назовите анатомические структуры, обозначенные цифрами:

1. \_\_\_\_\_
2. \_\_\_\_\_
3. \_\_\_\_\_
4. \_\_\_\_\_
5. \_\_\_\_\_
6. \_\_\_\_\_
7. \_\_\_\_\_



ЛАБОРАТОРНОЕ ЗАНЯТИЕ № 11

ТЕМА: ИТОГОВОЕ ЗАНЯТИЕ «НЕВРОЛОГИЯ, ЭСТЕЗИОЛОГИЯ»

**Контрольные вопросы:**

1. Спинной мозг: скелетотопия, деление на сегменты, строение серого и белого вещества. Передние и задние корешки, чувствительные узлы спинномозговых нервов.
2. Головной мозг: отделы. Продолговатый мозг: границы, внешнее и внутреннее строение.
3. Мост: границы, внешнее строение, ядра серого вещества.
4. Мозжечок: полушарие мозжечка, червь, мозжечковые ножки. Ядра мозжечка.
5. Четвертый желудочек: стенки, сообщение с другими полостями мозга и подпаутинным пространством. Ромбовидная ямка: проекция ядер черепных нервов.
6. Средний мозг: пластинка четверохолмия, ножка мозга. Топография ядер серого вещества. Водопровод среднего мозга.
7. Промежуточный мозг: таламус, метаталамус, эпителиамус, гипоталамус. Третий желудочек.
8. Конечный мозг: поверхности, доли, основные борозды и извилины полушария большого мозга. Локализация функций в коре полушария большого мозга.
9. Конечный мозг: базальные ядра. Белое вещество полушария большого мозга. Боковой желудочек.
10. Общий принцип строения чувствительных (афферентных) и двигательных (эфферентных) проводящих путей головного и спинного мозга.
11. Мозговые оболочки: макроскопическое строение. Синусы твердой мозговой оболочки. Подпаутинное пространство. Образование и пути циркуляции спинномозговой жидкости.
12. Спинномозговые нервы: источники формирования, ветви. Шейное сплетение: ветви, области иннервации.
13. Черепные нервы: классификация, общая морфофункциональная характеристика. Глазодвигательный [III], блоковый [IV] и отводящий [VI] нервы.
14. Тройничный нерв [V]: общая характеристика. Глазной [V<sub>1</sub>] нерв: ветви, области иннервации.
15. Верхнечелюстной нерв [V<sub>2</sub>], ветви и области иннервации.
16. Нижнечелюстной нерв [V<sub>3</sub>]: ветви, области иннервации.
17. Лицевой нерв [VII]: ядра, локализация в стволе мозга. Ход нерва, ветви, области иннервации.
18. Языкоглоточный нерв [IX]: ядра, место выхода нерва из мозга и полости черепа, узлы, ветви, области иннервации.
19. Блуждающий нерв [X]: ядра, место выхода нерва из мозга и полости черепа, узлы, ветви, области иннервации.
20. Добавочный [XI] и подъязычный [XII] нервы: ядра, места выхода из мозга и полости черепа, ветви, области иннервации.
21. Автономный отдел периферической нервной системы: общие принципы строения и функции.
22. Симпатическая часть автономного отдела периферической нервной системы. Симпатический ствол; шейный отдел симпатического ствола, ветви, области распространения.
23. Парасимпатическая часть автономного отдела периферической нервной системы: головная и тазовая части.
24. Наружное ухо: ушная раковина, наружный слуховой проход, барабанная перепонка. Строение, функции, кровоснабжение, иннервация.
25. Среднее ухо: барабанная полость, слуховая труба. Строение, функции, кровоснабжение, иннервация.
26. Внутреннее ухо: строение костного и перепончатого лабиринта. Преддверно-улитковый нерв [VIII], проводящий путь слухового и статокинетического анализаторов.
27. Глазное яблоко: строение сетчатки, сосудистой и фиброзной оболочек. Внутреннее ядро глаза.
28. Вспомогательные структуры глаза: наружные мышцы глазного яблока, веки, конъюнктивы, слезный аппарат. Зрительный нерв [II], проводящий путь зрительного анализатора.

**ТЕМА: ПИЩЕВАРИТЕЛЬНАЯ СИСТЕМА: ОБЩАЯ ХАРАКТЕРИСТИКА.  
СТРОЕНИЕ ОРГАНОВ ПОЛОСТИ РТА И БОЛЬШИХ СЛЮННЫХ ЖЕЛЕЗ**

**Контрольные вопросы:**

1. Полость рта: границы, отделы (преддверие рта и собственно полость рта).
2. Строение губы: кожная, переходная и слизистая части; мышечная основа; кровоснабжение, иннервация, региональные лимфатические узлы.
3. Твердое небо: костная основа; рельеф слизистой оболочки (резцовый сосочек, небный валик, поперечные небные складки).
4. Мягкое небо: небный язычок, небно-язычная и небно-глоточная дужки, миндаликовая ямка и небная миндалина.
5. Мышцы мягкого неба и зева: места начала и прикрепления; функции; кровоснабжение и иннервация.
6. Кровоснабжение и иннервация слизистой оболочки твердого и мягкого неба.
7. Дно полости рта: рельеф слизистой оболочки; мышечная основа (челюстно-подъязычная, подбородочно-подъязычная и двубрюшная мышцы), кровоснабжение и иннервация.
8. Язык: части; поверхности; рельеф слизистой оболочки, источники ее кровоснабжения и иннервации; региональные лимфатические узлы.
9. Мышцы языка: места начала и прикрепления, функция; кровоснабжение и иннервация.
10. Общая морфофункциональная характеристика зубов. Зубы молочные и постоянные: строение, группы зубов; источники кровоснабжение, иннервация, региональные лимфатические узлы.
11. Большие слюнные железы (околоушная, поднижнечелюстная, подъязычная): места расположения; строение; выводные протоки. Кровоснабжение, иннервация, региональные лимфатические узлы.

**На занятии студент должен научиться находить на анатомических препаратах и наглядных пособиях перечисленные структуры и знать их латинские названия:**

1. Преддверие рта. 2. Собственно полость рта. 3. Губы рта. 4. Ротовая щель. 5. Десна. 6. Уздечка верхней (нижней) губы. 7. Щека. 8. Твердое (мягкое) небо. 9. Небная занавеска. 10. Небно-язычная (небно-глоточная) дужки. 11. Небная миндалина. 12. Небно-глоточная, небно-язычная мышцы. 14. Мышца, поднимающая небную занавеску. 15. Мышца, напрягающая небную занавеску. 16. Мышца язычка. 17. Зев. 18. Диафрагма рта. 19. Язык. 20. Язычная миндалина. 21. Подбородочно-язычная, подъязычно-язычная, шилоязычная мышцы. 25. Верхняя (нижняя) продольная мышца. 26. Поперечная мышца языка. 27. Вертикальная мышца языка. 28. Уздечка языка. 29. Подъязычный сосочек. 30. Подъязычная складка. 31. Околоушная железа. 32. Околоушной проток. 33. Поднижнечелюстная железа. 34. Поднижнечелюстной проток. 35. Подъязычная железа. 36. Большой и малые подъязычные протоки. 37. Зубы. 38. Резец. 39. Клык. 40. Малый коренной зуб. 41. Большой коренной зуб.

ГЛОССАРИЙ

**Твердое небо** (*palatum durum*) составляет передние 2/3 верхней стенки полости рта. Его основу образуют небные отростки верхней челюсти спереди и горизонтальные пластинки небных костей сзади. Слизистая оболочка твердого неба прочно срастается с надкостницей в области швов и при переходе на десну. На остальном протяжении между собственной пластинкой слизистой оболочки и надкостницей имеется тонкий слой жировой ткани.

**Мягкое небо** (*palatum molle*) или **небная занавеска** (*velum palatinum*) составляет заднюю 1/3 часть верхней стенки полости рта и при глотании отделяет носоглотку от ротоглотки. Основу мягкого неба формирует небный апоневроз, который своим передним краем прикрепляется к твердому небу. С каждой стороны мягкое небо продолжается в *небно-язычную* и *небно-глоточную дужки*. Со стороны полости рта слизистая оболочка мягкого неба покрыта многослойным плоским неороговевающим эпителием, а со стороны носоглотки — многорядным мерцательным эпителием.

**Небный апоневроз** (*aponeurosis palatina*) — тонкая фиброзная пластинка, которая сбоку продолжается в *щечно-глоточную фасцию*. Апоневроз служит местом прикрепления *мышцы, напрягающей небную занавеску* и *мышцы, поднимающей небную занавеску*, а также местом начала *мышцы язычка, небно-глоточной* и *небно-язычной мышц*.

**Большие слюнные железы** (*glandulae salivariae majores*) — парные секреторные органы, вырабатывающие слюну. К ним относятся *околоушная, подъязычная* и *поднижнечелюстная железа*.

**Десна** (*gingiva*) — слизистая оболочка, охватывающая шейку зуба и частично покрывающая альвеолярный отросток верхней челюсти и альвеолярную часть нижней челюсти. К зубу примыкает свободная (подвижная) часть десны. С одной стороны она заканчивается *десневым краем*, формирующим *десневые (межзубные) сосочки*, с другой — продолжается в неподвижную (альвеолярную) часть десны, которая срастается с надкостницей челюстей. *Переходная складка* (слизистодесневое соединение) отделяет неподвижную часть десны бледно розового цвета от слизистой оболочки темно красного цвета, которая также покрывает кость, но не срастается с ее надкостницей.

**Диафрагма рта** — дно полости рта. Ее основу составляют мышцы, расположенные между подъязычной костью, языком и нижней челюстью: *челюстно-подъязычная, двубрюшная* и *подбородочно-подъязычная* мышцы. Под языком на слизистой оболочке имеются *подъязычный сосочек, подъязычная складка* и *уздечка языка*.

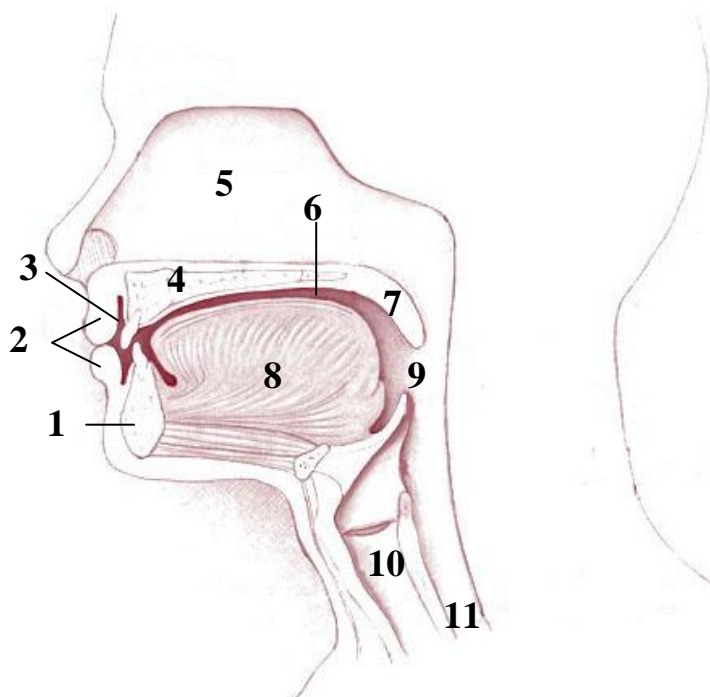
**Подъязычный сосочек** (*caruncula sublingualis*) расположен по обе стороны от уздечки языка. На нем открываются *поднижнечелюстной* и *большой подъязычный протоки*.

**Подъязычная складка** (*plica sublingualis*) — продолговатое возвышение на дне полости рта между языком и внутренней поверхностью нижней челюсти, которое соответствует расположению подъязычной железы. На ней открываются *малые подъязычные протоки*.

**Зубы** (*dentes*) располагаются в зубных альвеолах; принимают участие в механической обработке пищи, артикуляции речи и выполняют эстетическую функцию. Утолщенная часть зуба, выступающая из альвеолы и покрытая эмалью, называется *коронкой зуба*. *Шейка зуба* — его суженная часть, расположенная между коронкой и корнем. *Корень зуба* находится внутри зубной альвеолы и покрыт цементом.

## ПИЩЕВАРИТЕЛЬНАЯ СИСТЕМА

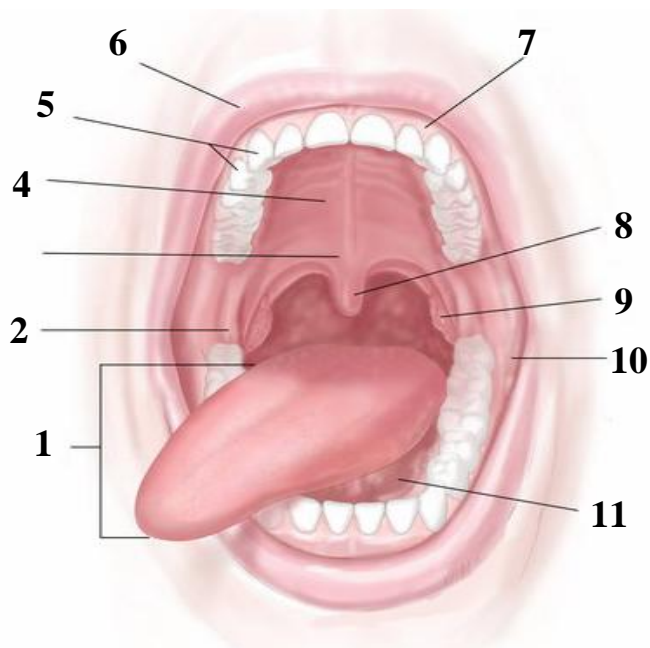
### ПОЛОСТЬ РТА (сагиттальный распил головы)



Назовите анатомические структуры, обозначенные цифрами:

1. Нижняя челюсть
2. \_\_\_\_\_
3. \_\_\_\_\_
4. \_\_\_\_\_
5. Полость носа
6. \_\_\_\_\_
7. \_\_\_\_\_
8. \_\_\_\_\_
9. \_\_\_\_\_
10. \_\_\_\_\_
11. \_\_\_\_\_

### ПОЛОСТЬ РТА

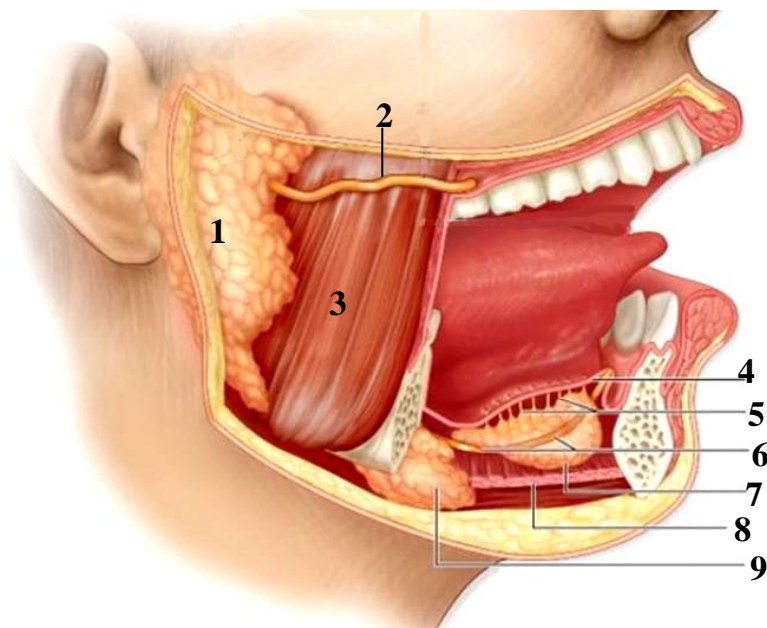


Назовите анатомические структуры, обозначенные цифрами:

- |                              |           |
|------------------------------|-----------|
| 1. _____                     | 7. _____  |
| 2. Ретромолярный треугольник | 8. _____  |
| 3. _____                     | 9. _____  |
| 4. _____                     | 10. Щека  |
| 5. _____                     | 11. _____ |
| 6. _____                     |           |

## ПИЩЕВАРИТЕЛЬНАЯ СИСТЕМА

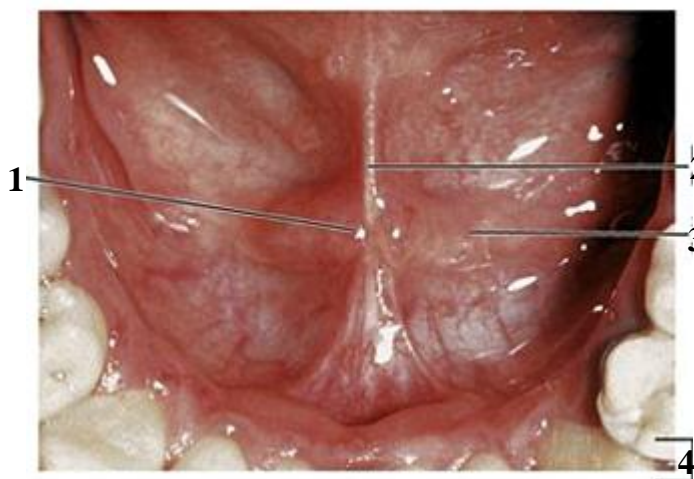
### БОЛЬШИЕ СЛЮННЫЕ ЖЕЛЕЗЫ



Назовите анатомические структуры, обозначенные цифрами:

1. \_\_\_\_\_
2. \_\_\_\_\_
3. \_\_\_\_\_ мышца
4. Слизистая оболочка полости рта
5. \_\_\_\_\_
6. \_\_\_\_\_
7. \_\_\_\_\_ железа
8. Челюстно-подъязычная мышца
9. \_\_\_\_\_ железа

### РЕЛЬЕФ СЛИЗИСТОЙ ОБОЛОЧКИ ДНА ПОЛОСТИ РТА

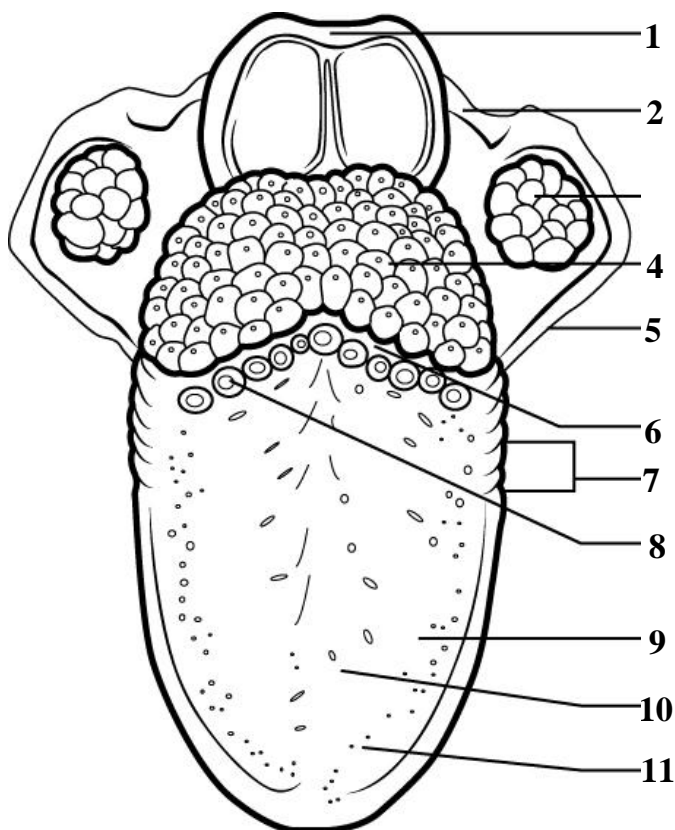


Назовите анатомические структуры, обозначенные цифрами:

1. \_\_\_\_\_ сосочек
2. \_\_\_\_\_
3. \_\_\_\_\_ складка
4. Нижние зубы

## ПИЩЕВАРИТЕЛЬНАЯ СИСТЕМА

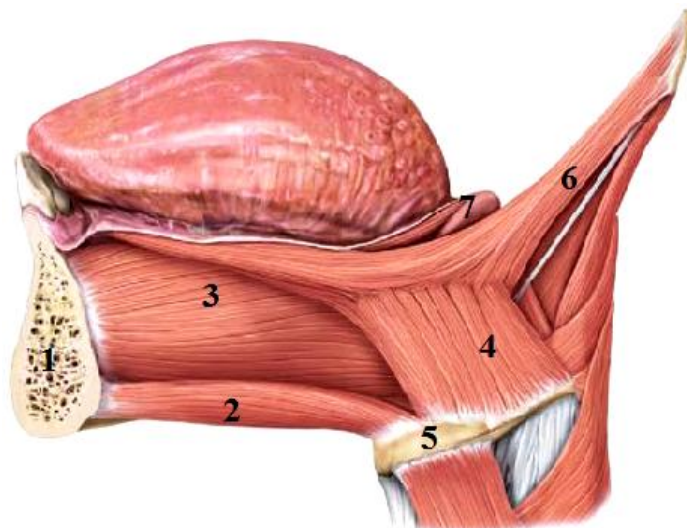
### СЛИЗИСТАЯ ОБОЛОЧКА ЯЗЫКА



Назовите анатомические структуры, обозначенные цифрами:

1. \_\_\_\_\_
2. Небно-глоточная дужка
3. \_\_\_\_\_ миндалина
4. \_\_\_\_\_ миндалина
5. Небно-язычная дужка
6. \_\_\_\_\_ борозда
7. \_\_\_\_\_ сосочки
8. \_\_\_\_\_ сосочки
9. Спинка языка
10. \_\_\_\_\_ сосочки
11. \_\_\_\_\_ сосочки

### МЫШЦЫ ЯЗЫКА



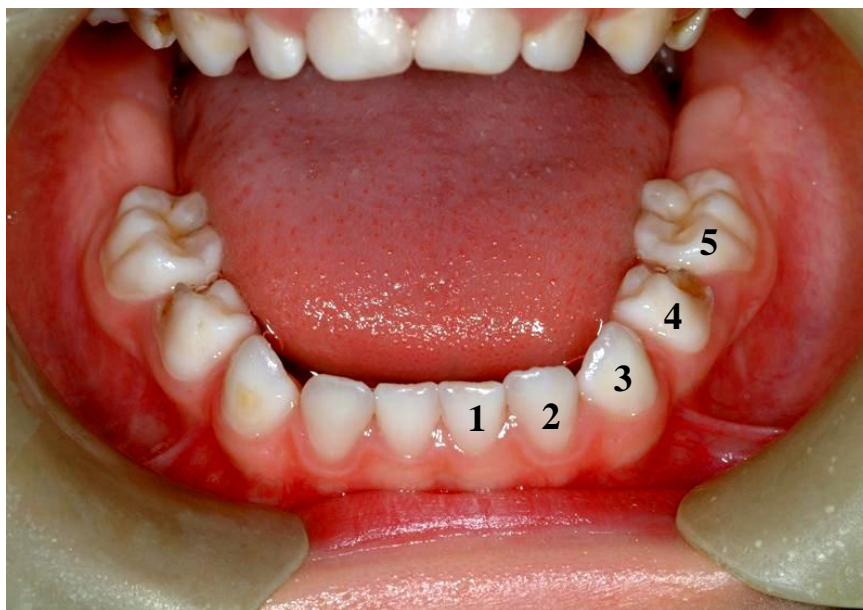
Назовите анатомические структуры, обозначенные цифрами:

1. Нижняя челюсть
2. \_\_\_\_\_ мышца
3. \_\_\_\_\_ мышца
4. \_\_\_\_\_ мышца
5. Подъязычная кость
6. \_\_\_\_\_ мышца



## ПИЩЕВАРИТЕЛЬНАЯ СИСТЕМА

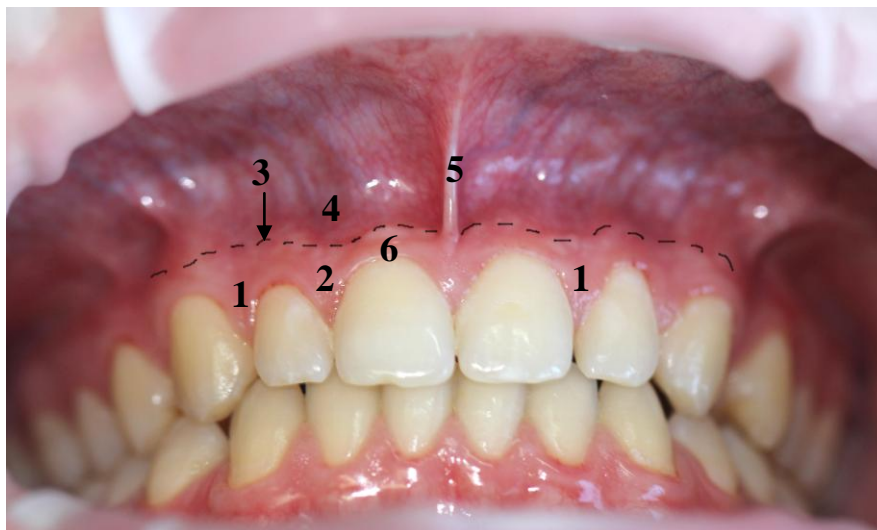
### МОЛОЧНЫЕ ЗУБЫ



Назовите зубы, обозначенные цифрами:

1. \_\_\_\_\_
2. \_\_\_\_\_
3. \_\_\_\_\_
4. \_\_\_\_\_
5. \_\_\_\_\_

### СТРОЕНИЕ ДЕСНЫ



Назовите анатомические структуры, обозначенные цифрами:

1. \_\_\_\_\_
2. \_\_\_\_\_
3. \_\_\_\_\_
4. \_\_\_\_\_
5. \_\_\_\_\_
6. \_\_\_\_\_



ЛАБОРАТОРНОЕ ЗАНЯТИЕ № 13

**ТЕМА: СТРОЕНИЕ ГЛОТКИ, ПИЩЕВОДА, ЖЕЛУДКА,  
ТОНКОЙ И ТОЛСТОЙ КИШКИ**

**Контрольные вопросы:**

1. Глотка: функции, отделы; синтопия и скелетотопия; послойное строение стенки. Сообщение глотки с полостью носа, средним ухом, полостью гортани и пищеводом. Глоточное лимфоидное кольцо.
2. Мышцы и фасции глотки: места начала и прикрепления, функции; крылонижнечелюстной шов.
3. Кровоснабжение, иннервация слизистой оболочки и мышц глотки. Региональные лимфатические узлы глотки.
4. Пищевод: части, топография, послойное строение стенки. Кровоснабжение, иннервация, региональные лимфатические узлы.
5. Желудок: функции, синтопия, скелетотопия, голотопия.
6. Части желудка, отверстия, послойное строение стенки; кровоснабжение, иннервация, региональные лимфатические узлы. Расположение и функциональное значение сфинктеров желудка.
7. Морфофункциональная характеристика тонкой кишки; послойное строение стенки.
8. Двенадцатиперстная кишка: топография, отношение к брюшине, части; двенадцатиперстно-тощей изгиб. Кровоснабжение, иннервация, региональные лимфатические узлы.
9. Рельеф слизистой оболочки тонкой кишки в различных ее отделах. Локализация и функциональное значение большого и малого сосочков двенадцатиперстной кишки.
10. Толстая кишка: функции, отделы, особенности строения стенки, кровоснабжение, иннервация, региональные лимфатические узлы.
11. Топография и функциональное значение одиночных (групповых) лимфоидных узелков и лимфоидных узелков червеобразного отростка.
12. Морфологические различия между толстой и тонкой кишкой. Сфинктеры тонкой и толстой кишки.

**Перечисленные структуры студент должен уметь находить на анатомических препаратах и других наглядных пособиях, а также знать их латинские названия:**

1. Глотка. 2. Носовая, ротовая, гортанная части глотки. 3. Глоточная миндалина. 4. Трубная миндалина. 5. Глоточно-базиллярная фасция. 6. Крылонижнечелюстной шов. 7. Верхний (средний, нижний) констриктор глотки. 8. Небно-глоточная мышца. 9. Шилоглоточная мышца. 10. Щечно-глоточная фасция. 11. Пищевод. 12. Желудок. 13. Большая, (малая) кривизна желудка. 14. Кардиальная часть, дно (свод), тело, привратниковая часть желудка. 15. Тонкая кишка. 16. Двенадцатиперстная кишка. 17. Тощая кишка. 18. Подвздошная кишка. 19. Толстая кишка. 20. Слепая кишка. 21. Червеобразный отросток. 22. Восходящая, поперечная, нисходящая, сигмовидная ободочная кишка. 23. Прямая кишка. 24. Заднепроходный (анальный) канал.

ГЛОССАРИЙ

**Трубчатые (полые) органы** имеют вид трубок различного диаметра и длины; их стенка состоит из четырех слоев: **слизистая оболочка** (*tunica mucosa*), **подслизистая основа** (*tela submucosa*), **мышечная оболочка** (*tunica muscularis*), **серозная оболочка** (*tunica serosa*), или **адвентиция** (*adventitia*). К трубчатым органам пищеварительной системы относятся глотка, пищевод, желудок, тонкая и толстая кишка.

**Глоточная миндалина** (*tonsilla pharyngealis*) (синоним — аденоидальная миндалина) — непарное скопление лимфоидной ткани, расположенное в подслизистой основе задней стенки глотки у места ее перехода в *свод глотки*.

**Трубная миндалина** (*tonsilla tubaria*) — скопление лимфоидной ткани в подслизистой основе носоглотки вблизи глоточного отверстия слуховой трубы.

**Глоточное лимфоидное кольцо** (*anulus lymphoideus pharyngis*) [кольцо Пирогова–Вальдеера] находится вокруг входа в глотку со стороны полостей рта и носа. Включает в свой состав две небные, две трубные, язычную и глоточную миндалины.

**Глоточно-базиллярная фасция** (*fascia pharyngobasilaris*) — фиброзная пластинка, которая расположена между слизистой и мышечной оболочками глотки и лучше всего выражена в носоглотке. Вверху фасция прикрепляется к базиллярной части затылочной кости и каменистой части височной кости, заполняя промежуток между костями основания черепа и верхним констриктором глотки.

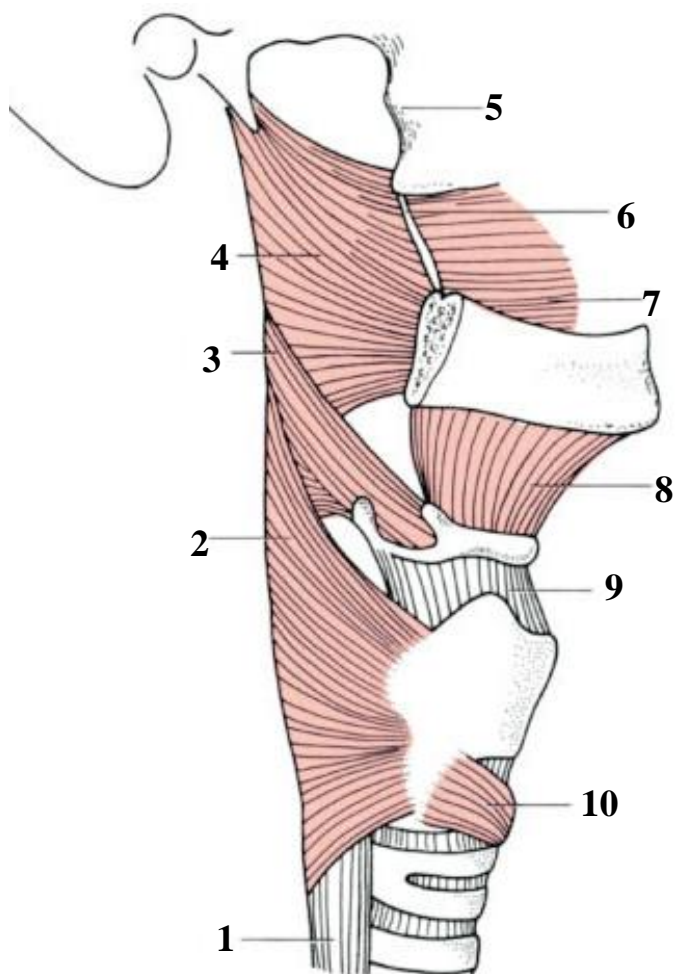
**Крылонижнечелюстной шов** (*raphe pterygomandibularis*) — фиброзный тяж, натянутый между крыловидным крючком и нижней челюстью; служит местом начала верхнего констриктора глотки и щечной мышцы.

**Щечно-глоточная фасция** (*fascia buccopharyngea*) покрывает щечную мышцу и у переднего края жевательной мышцы переходит на внутреннюю поверхность ветви нижней челюсти и далее на медиальную крыловидную мышцу, а также покрывает верхний констриктор глотки.

**Тонкая кишка** (*intestinum tenue*) расположена между желудком и толстой кишкой. В ее состав входят *двенадцатиперстная, тощая* и *подвздошная кишка*. Двенадцатиперстная кишка располагается за брюшиной, тощая и подвздошная кишка покрыты брюшиной со всех сторон (анатомическая граница между ними отсутствует).

**Толстая кишка** (*intestinum crassum*) — конечная часть пищеварительного тракта; анатомически состоит из *слепой кишки с червеобразным отростком, восходящей ободочной, поперечной ободочной, нисходящей ободочной, сигмовидной ободочной* и *прямой кишки*, а также *заднепроходного (анального) канала*. Кроме большего диаметра, толстая кишка отличается от тонкой кишки наличием *гаустр* и *лент ободочной кишки*, а также *сальниковых отростков* и *полулунных складок* на слизистой оболочке.

**МЫШЦЫ ГЛОТКИ**



**Назовите анатомические структуры, обозначенные цифрами:**

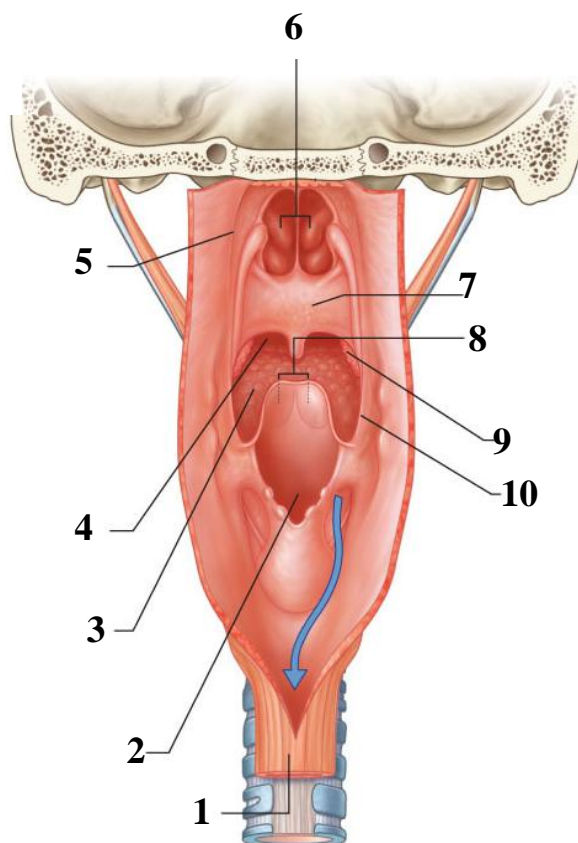
1. \_\_\_\_\_
2. \_\_\_\_\_
3. \_\_\_\_\_
4. \_\_\_\_\_
5. Латеральная пластинка крыловидного отростка
6. \_\_\_\_\_
7. \_\_\_\_\_ мышца
8. \_\_\_\_\_ мышца
9. Щитоподъязычная мембрана
10. Перстнещитовидная мышца

**ПОЛОСТЬ ГЛОТКИ**

(вид сзади, стенка разрезана по средней линии)

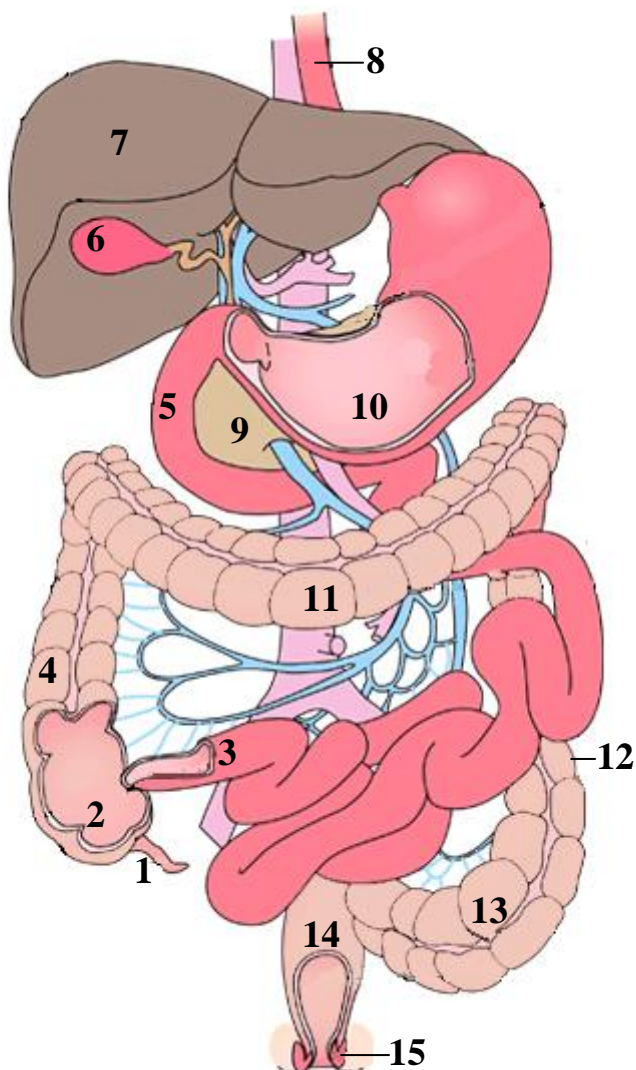
**Назовите анатомические структуры, обозначенные цифрами:**

1. \_\_\_\_\_
2. \_\_\_\_\_
3. \_\_\_\_\_ миндалина
4. Перешеек зева
5. Глоточный карман
6. \_\_\_\_\_
7. \_\_\_\_\_
8. Ямки надгортанника
9. \_\_\_\_\_ миндалина
10. \_\_\_\_\_ дужка



## ПИЩЕВАРИТЕЛЬНАЯ СИСТЕМА

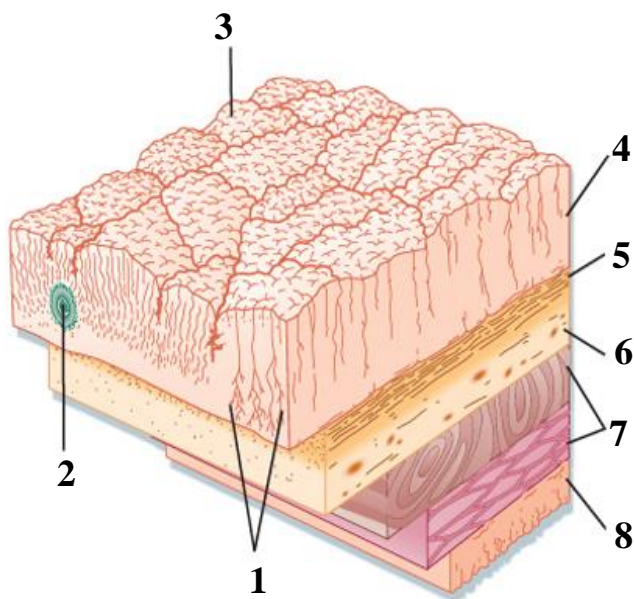
### ТОПОГРАФИЯ ОРГАНОВ БРЮШНОЙ ПОЛОСТИ



Назовите анатомические структуры, обозначенные цифрами:

1. \_\_\_\_\_
2. \_\_\_\_\_ кишка
3. \_\_\_\_\_ кишка
4. \_\_\_\_\_ кишка
5. \_\_\_\_\_ кишка
6. \_\_\_\_\_
7. \_\_\_\_\_
8. \_\_\_\_\_
9. \_\_\_\_\_ железа
10. \_\_\_\_\_
11. \_\_\_\_\_ кишка
12. \_\_\_\_\_ кишка
13. \_\_\_\_\_ кишка
14. \_\_\_\_\_ кишка
15. \_\_\_\_\_

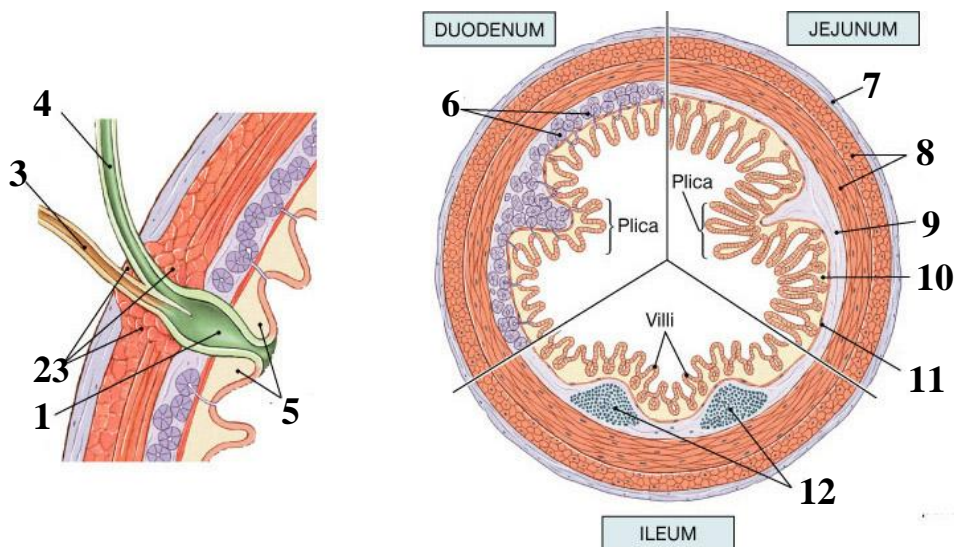
**СТРОЕНИЕ СТЕНКИ ЖЕЛУДКА**



Назовите анатомические структуры, обозначенные цифрами:

1. \_\_\_\_\_
2. Одиночные лимфоидные узелки
3. \_\_\_\_\_
4. \_\_\_\_\_ пластинка
5. \_\_\_\_\_ пластинка
6. \_\_\_\_\_
7. \_\_\_\_\_
8. \_\_\_\_\_

**РЕГИОНАЛЬНЫЕ ОСОБЕННОСТИ СТРОЕНИЯ СТЕНКИ ТОНКОЙ КИШКИ**



Назовите анатомические структуры, обозначенные цифрами:

1. \_\_\_\_\_
2. Сфинктер ампулы
3. \_\_\_\_\_
4. \_\_\_\_\_
5. \_\_\_\_\_
6. \_\_\_\_\_ железы
7. \_\_\_\_\_
8. \_\_\_\_\_
9. \_\_\_\_\_
10. \_\_\_\_\_
11. Мышечная пластинка слизистой оболочки
12. \_\_\_\_\_ узелки

**ТЕМА: ПЕЧЕНЬ И ПОДЖЕЛУДОЧНАЯ ЖЕЛЕЗА.  
БРЮШИНА И ЕЕ ПРОИЗВОДНЫЕ**

**Контрольные вопросы:**

1. Печень: функции, топография, поверхности, края, доли. Фиксирующий аппарат печени.
2. Борозды висцеральной поверхности печени и их содержимое. Ворота печени.
3. Структурно-функциональная единица печени: классическая и портальная печеночные дольки. Источники кровоснабжения печени, иннервация и региональные лимфатические узлы.
4. Желчный пузырь: функции, локализация, части, строение стенки. Пути выведения желчи из печени.
5. Поджелудочная железа: функции; топография; строение; выводные протоки; кровоснабжение, иннервация и региональные лимфатические узлы.
6. Париетальная и висцеральная брюшина. Отношение органов брюшной полости к брюшине.
7. Производные брюшины: брыжейки, сальники, связки, складки, сальниковая сумка, поддиафрагмальное и подпеченочное углубления, борозды, ямки, боковые каналы и брыжеечные синусы.
8. Топография брюшины в верхнем и нижнем этажах брюшинной полости. Ход брюшины в полости малого таза в зависимости от пола.
9. Плоскости, линии и области живота. Поверхностная анатомия живота (проекция органов желудочно-кишечного тракта на кожные покровы). Послойное строение переднебоковой стенки брюшной полости.
10. «Слабые» места переднебоковой стенки брюшной полости. Паховый канал и его содержимое в зависимости от пола.

**На занятии студент должен научиться находить на анатомических препаратах и наглядных пособиях перечисленные структуры и знать их латинские названия:**

1. Печень. 2. Правая, левая, квадратная, хвостатая доли печени. 3. Серповидная, круглая и венозная связки печени. 4. Ворота печени. 5. Желчный пузырь. 6. Пузырный проток. 7. Общий печеночный проток. 8. Общий желчный проток. 9. Поджелудочная железа. 10. Головка, тело, хвост поджелудочной железы. 11. Проток поджелудочной железы. 12. Добавочный проток поджелудочной железы. 13. Брюшина. 14. Полость брюшины. 15. Большой и малый сальник. 16. Брыжейка тонкой кишки. 17. Брыжейка поперечной ободочной кишки. 18. Брыжейка сигмовидной кишки. 19. Паховый канал.

**ГЛОССАРИЙ**

**Брюшная полость** (*cavitas abdominalis*) или полость живота ограничена сверху диафрагмой, спереди и с боков — мышцами живота, сзади — мышцами спины и позвоночником. Внизу брюшная полость продолжается в полость таза. Стенки брюшной полости покрыты париетальной брюшиной.

## ПИЩЕВАРИТЕЛЬНАЯ СИСТЕМА

**Брюшина** (*peritoneum*) — серозная оболочка, покрывающая стенки брюшной полости (париетальная брюшина) и продолжающаяся на органы (висцеральная брюшина). Органы, покрытые брюшиной со всех сторон, лежат *интраперитонеально* (внутрибрюшинно); покрытые брюшиной с трех сторон — *мезоперитонеально*; покрытые брюшиной только спереди — занимают *экстраперитонеальное* (забрюшинное) положение.

**Брюшинная полость** (*cavitas peritonealis*) — щелевидное пространство между париетальной и висцеральной брюшиной. Брыжейка поперечной ободочной кишки делит брюшинную полость на верхний и нижний этажи. В верхнем этаже находятся сальниковая сумка, поддиафрагмальное и подпеченочное углубления, в нижнем этаже — боковые каналы (ободочно-кишечные борозды) и брыжеечные синусы

**Забрюшинное пространство** (*spatium retroperitoneale*) находится у задней стенки живота, между париетальной брюшинной и внутрибрюшной фасцией, покрывающей изнутри мышцы спины; простирается от диафрагмы до входа малый таз.

**Большой сальник** (*omentum majus*) является складкой дорсальной брыжейки желудка. Состоит из четырех листков брюшины, между которыми находится жировая клетчатка. Два листка брюшины начинаются от большой кривизны желудка, спускаются до уровня пупка (иногда ниже), загибаются кзади и поднимаются вверх впереди поперечной ободочной кишки и петель тонкой кишки, направляясь к задней стенке брюшной полости.

**Малый сальник** (*omentum minus*) является производным вентральной брыжейки желудка. Состоит из печеночно-диафрагмальной, печеночно-пищеводной, печеночно-желудочной и печеночно-дуоденальной связок, переходящих одна в другую. В клинической практике малым сальником называются только две связки: печеночно-желудочная и печеночно-дуоденальная, которые хорошо видны во время оперативных вмешательств.

**Брыжейка** — дубликатура брюшины, посредством которой полые органы брюшной полости прикреплены к задней стенке живота.

**Сальниковая сумка** (*bursa omentalis*) — относительно изолированное пространство верхнего этажа брюшинной полости. Располагается позади желудка и имеет вид фронтально расположенной щели. Передняя стенка сальниковой сумки образована малым сальником, желудком и желудочно-ободочной связкой; верхняя стенка — хвостатой долей печени; нижняя стенка — брыжейкой поперечной ободочной кишки; задняя стенка — париетальной брюшиной; левая стенка — селезенкой и ее связками.

**Поддиафрагмальное углубление** (*recessus subphrenicus*) — щелевидное пространство по обе стороны от серповидной связки между диафрагмой и верхней поверхностью печени.

**Подпеченочное углубление** (*recessus subhepaticus*) — пространство между висцеральной поверхностью печени сверху и поперечной ободочной кишкой с ее брыжейкой снизу.

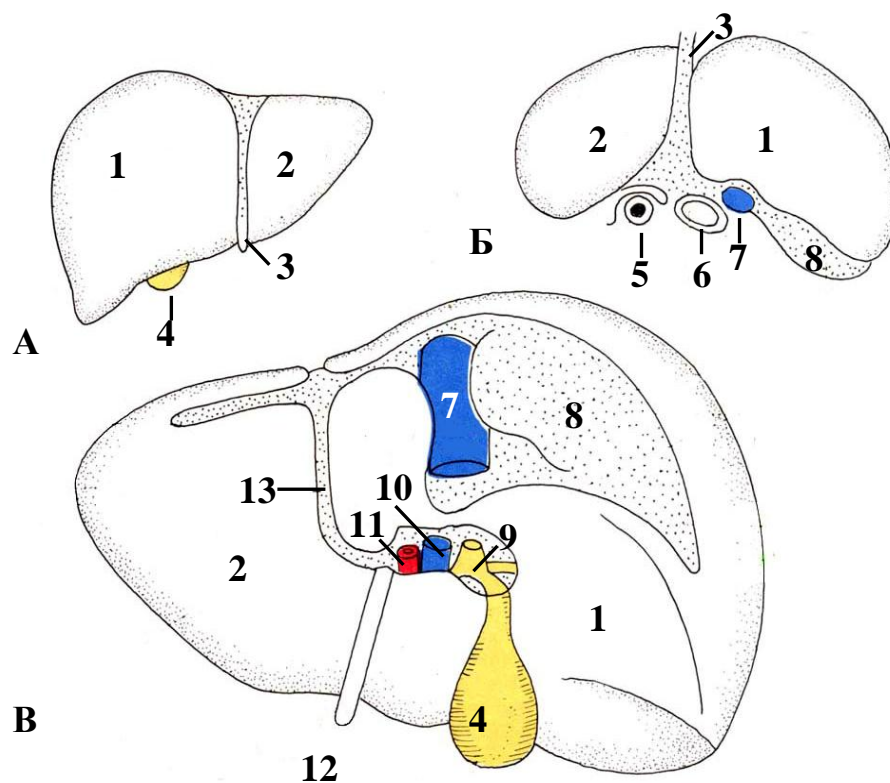
**Доли печени** — в анатомии выделяют правую и левую доли печени, границей между которыми служит серповидная связка печени на диафрагмальной поверхности органа, щель круглой связки и щель венозной связки на его висцеральной поверхности. Правая доля больше, чем левая доля. Хирургической долей печени называется участок обособленного ветвления правой или левой ветви воротной вены печени. Условной границей между хирургическими долями, имеющими примерно одинаковые размеры, является сагиттальная плоскость, проходящая через ямку желчного пузыря.

**Паховый канал** (*canalis inguinalis*) имеет вид щели в нижнем отделе переднебоковой стенки брюшной полости. Содержит у мужчин семенной канатик, у женщин — круглую связку матки; служит местом выхода паховых грыж.



## ПИЩЕВАРИТЕЛЬНАЯ СИСТЕМА

**ПЕЧЕНЬ** (А — вид спереди, Б — вид сверху, В — вид снизу)



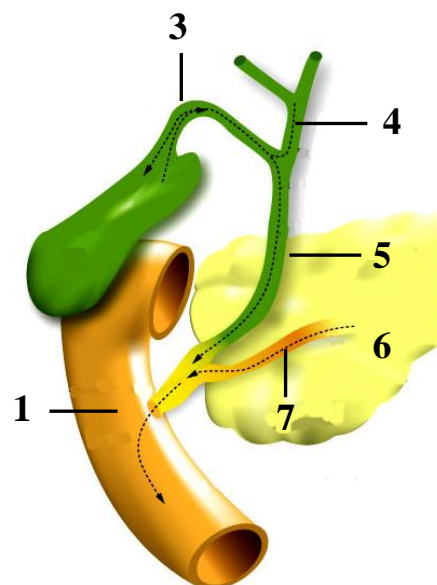
Назовите анатомические структуры, обозначенные цифрами:

- |            |                      |
|------------|----------------------|
| 1. _____   | 8. Внебрюшинное поле |
| 2. _____   | 9. _____             |
| 3. _____   | 10. _____            |
| 4. _____   | 11. _____            |
| 5. Пищевод | 12. _____            |
| 6. Аорта   | 13. _____            |
| 7. _____   |                      |

### ПУТИ ВЫВЕДЕНИЯ ЖЕЛЧИ

Назовите анатомические структуры, обозначенные цифрами:

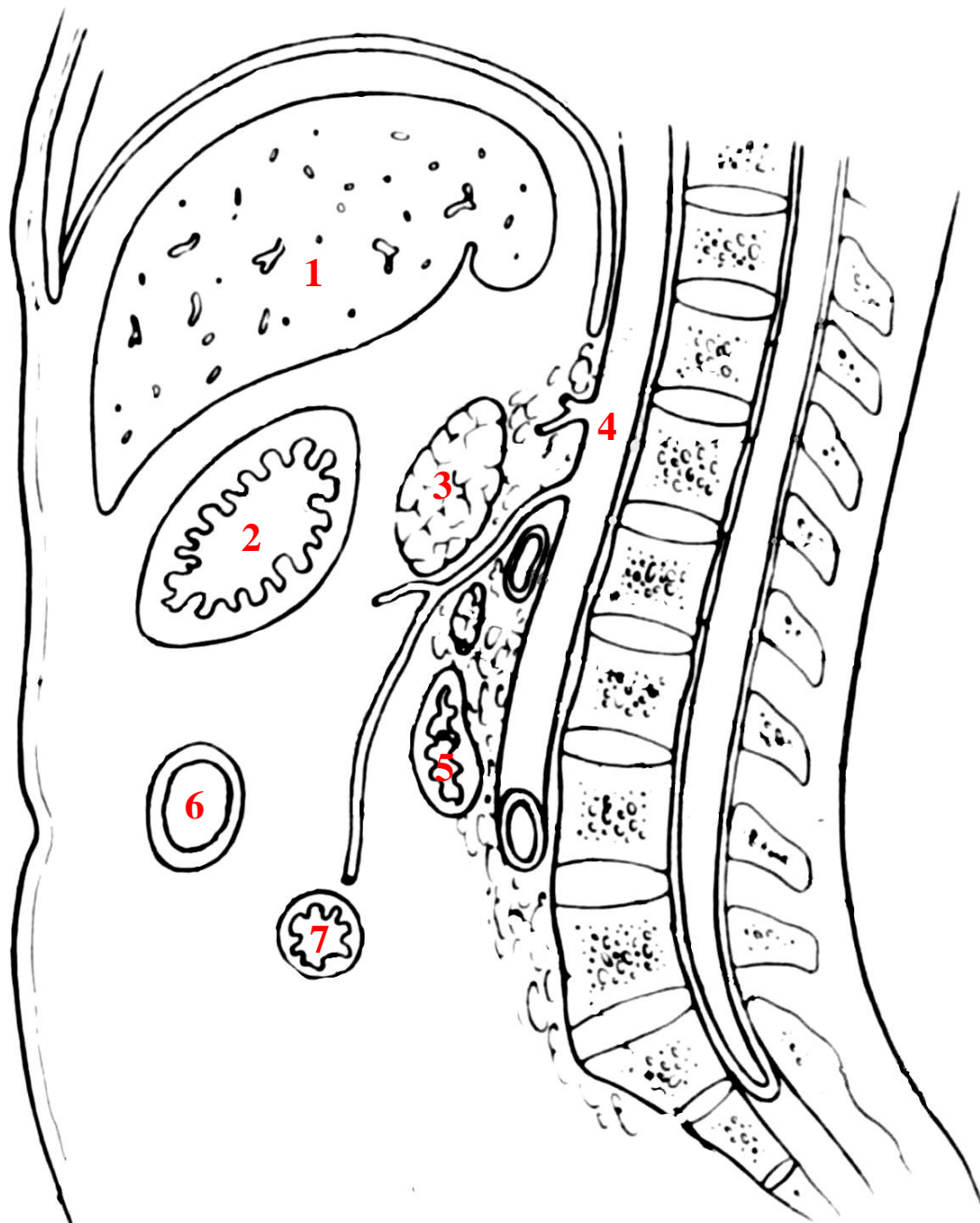
1. \_\_\_\_\_
2. \_\_\_\_\_
3. \_\_\_\_\_
4. \_\_\_\_\_
5. \_\_\_\_\_
6. \_\_\_\_\_
7. \_\_\_\_\_



## ПИЩЕВАРИТЕЛЬНАЯ СИСТЕМА

### БРЮШИНА (сагиттальный распил брюшной полости)

1. Печень. 2. Желудок. 3. Поджелудочная железа. 4. Брюшная часть аорты. 5. Двенадцатиперстная кишка. 6. Поперечная ободочная кишка. 7. Тонкая кишка



**Нарисуйте ход брюшины и обозначьте цифрами:**

8. Поддиафрагмальное углубление. 9. Сальниковую сумку. 10. Большой сальник. 11. Малый сальник. 12. Брыжейка поперечной ободочной кишки. 13. Брыжейка тонкой кишки.

## ДЫХАТЕЛЬНАЯ СИСТЕМА

### ЛАБОРАТОРНОЕ ЗАНЯТИЕ № 15

#### ТЕМА: ФУНКЦИОНАЛЬНАЯ АНАТОМИЯ ОРГАНОВ ДЫХАТЕЛЬНОЙ СИСТЕМЫ. ПЛЕВРА. СРЕДОСТЕНИЕ

##### Контрольные вопросы:

1. Общая характеристика дыхательной системы: функции, деление на верхние и нижние дыхательные пути.
2. Наружный нос: кости и хрящи, образующие его основу.
3. Полость носа, кости формирующие ее стенки. Носовые ходы, их сообщение с околоносовыми пазухами и глазницей. Кровоснабжения и иннервации кожи наружного носа, слизистой оболочки стенок полости носа.
4. Топография околоносовых пазух. Верхнечелюстная пазуха: развитие, стенки; кровоснабжение и иннервация слизистой оболочки.
5. Структурно-функциональная характеристика органа обоняния. Обонятельные нервы. Проводящий путь обонятельного анализатора.
6. Гортань: топография (синтопия и склетотопия), функции. Хрящи и связки гортани. Суставы гортани: локализация, движения.
7. Мышцы гортани: классификация, функции.
8. Отделы полости гортани: преддверие и желудочек гортани, подголосовая полость. Гололосовой аппарат.
9. Кровоснабжение и иннервация слизистой оболочки и мышц гортани; региональные лимфатические узлы.
10. Трахея и бронхи: топография, строение стенки; кровоснабжение и иннервация. Различия между правым и левым главными бронхами; уровень бифуркации трахеи.
11. Легкие: функции, поверхности, края, щели, доли; бронхолегочные сегменты. Особенности сосудистого русла. Иннервация, кровоснабжение и региональные лимфатические узлы.
12. Бронхиальное и альвеолярное дерево: их основные структурные элементы. Структурно-функциональная единица легкого.
13. Плевра: отделы, границы. Плевральная полость и синусы плевры. Морфологическое обоснование места выполнения плевральной пункции.
14. Средостение: границы, деление на отделы; органы средостения.
15. Стенки грудной полости. Мышцы и фасции груди; их участие в дыхании.
16. Поверхностная анатомия грудной клетки. Вертикальные линии, используемые для описания проекции внутренних органов.

##### На занятии студент должен научиться находить на анатомических препаратах и наглядных пособиях перечисленные структуры и знать их латинские названия:

1. Наружный нос. 2. Корень, спинка, верхушка, крылья носа. 3. Полость носа. 4. Хоаны. 5. Перегородка носа. 6. Верхняя (средняя, нижняя) носовая раковина. 7. Верхний (средний, нижний) носовой ход. 8. Околоносовые пазухи: верхнечелюстная, клиновидная, лобная, ячейки решетчатой кости. 9. Полулуночная расщелина. 10. Гортань. 11. Щитовидный хрящ. 12. Перстневидный хрящ. 13. Черпаловидный хрящ. 14. Надгортанник. 15. Перстнещитовидная связка. 16. Голосовая связка. 17. Полость гортани. 18. Вход в гортань. 19. Желудочек гортани. 20. Складка преддверия. 21. Голосовая складка. 22. Легкое (правое, левое). 23. Основание легкого. 24. Верхушка легкого. 25. Реберная поверхность. 26. Медиальная поверхность. 27. Диафрагмальная поверхность. 28. Передний (нижний) край. 29. Сердечная вырезка. 30. Ворота легкого. 31. Корень легкого. 32. Верхняя (средняя, нижняя) доля. 33. Косая щель. 34. Горизонтальная щель. 35. Плевра. 36. Реберно-диафрагмальный синус. 37. Реберно-медиастинальный синус. 38. Диафрагмально-медиастинальный синус. 39. Средостение (верхнее, нижнее). 40. Трахея. 41. Бифуркация трахеи. 42. Главный бронх (правый, левый).

## ДЫХАТЕЛЬНАЯ СИСТЕМА

### ГЛОССАРИЙ

**Верхние дыхательные пути** включают полость носа, носовую и ротовую части глотки. Некоторые авторы к верхним дыхательным путям относят также преддверие гортани (до уровня голосовых связок).

**Голосовой аппарат** (*glottis*) представлен голосовой складкой и голосовой щелью; принимает участие в образовании голоса.

**Нижние дыхательные пути** включают гортань, трахею, бронхиальное и альвеолярное дерево.

**Бронхиальное дерево** — все внелегочные и внутрилегочные ветвления бронхов, включая концевые бронхиолы.

**Бронхи** — часть дыхательных путей, начиная от бифуркации трахеи. От главных бронхов отходят долевыми бронхи, которые делятся на более мелкие сегментарные бронхи и далее — на субсегментарные (первой, второй, третьей генерации — всего 9–10), междольковые и внутридольковые бронхи. В самых мелких бронхах (диаметром до 1–2 мм) постепенно исчезают хрящевые пластинки и железы, а мышечная пластинка слизистой оболочки становится относительно более толстой.

**Бронхиолы** — самые мелкие разветвления дыхательных путей, диаметром от 0,5 до 1 мм. Имеется около 20 генераций бронхиол, последняя из них — *терминальные бронхиолы*. В стенках бронхиол, в отличие от бронхов, отсутствуют хрящи.

**Легочный ацинус** — структурно-функциональная единица легкого. Включает в свой состав *дыхательные бронхиолы, альвеолярные ходы, альвеолярные мешочки и легочные альвеолы*. В дыхательной паренхиме легкого осуществляется диффузионный обмен газами между газовой смесью полости легочного ацинуса и кровью окружающих его кровеносных сосудов.

**Долька легкого** — участок легочной ткани пирамидальной формы, состоящий из 16–18 ацинусов. Основание пирамиды обращено к поверхности легкого. Дольки отделены друг от друга соединительнотканными перегородками, в которых проходят сосуды и нервы.

**Бронхолегочный сегмент** — участок легкого в виде пирамиды, который вентилируется сегментарным бронхом и снабжается кровью из соответствующей ветви легочной артерии. На периферии сегменты сращены друг с другом и, в противоположность легочным долькам, не имеют четких прослоек соединительной ткани. Каждый сегмент имеет конусовидную форму, верхушка которого обращена к воротам легкого, а основание — к его поверхности. В состав каждого легкого входит по 10 сегментов.

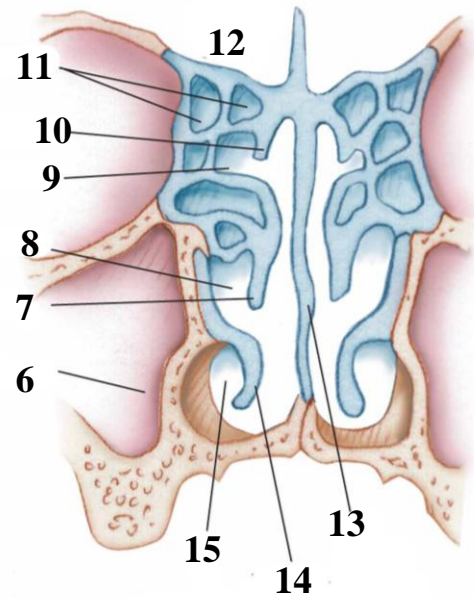
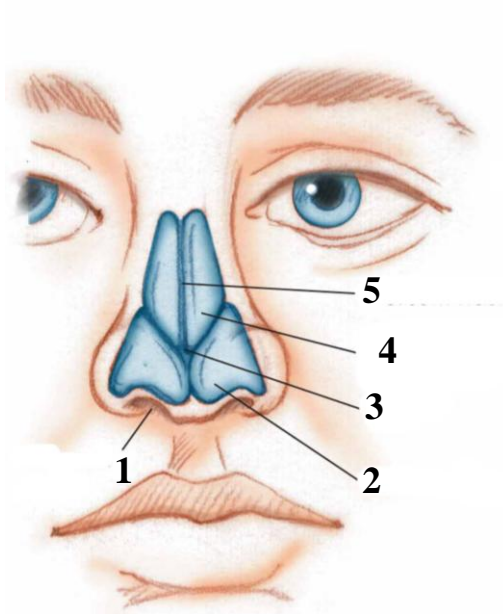
**Полость плевры** (*cavitas pleuralis*) — герметически замкнутое щелевидное пространство между париетальной и висцеральной плеврой с отрицательным давлением. Сохранение герметичности полости плевры одно из обязательных условий для нормального дыхания. У человека полость плевры вокруг правого и левого легких не сообщаются между собой.

**Плевральные синусы** (*recessus pleurales*) — части полости плевры, которые ограничены отдельными частями париетальной плевры.

**Средостение** (*mediastinum*) — пространство между правой и левой плевральными полостями, в котором находится комплекс органов, включая сердце, трахею, пищевод, сосуды и нервы. Спереди средостение ограничено грудиной, с боков — средостенными частями париетальной плевры, сзади — позвоночником, снизу — диафрагмой.

ДЫХАТЕЛЬНАЯ СИСТЕМА

НАРУЖНЫЙ НОС (А); ПОЛОСТЬ НОСА НА ФРОНТАЛЬНОМ РАЗРЕЗЕ (Б)



Назовите анатомические структуры, обозначенные цифрами:

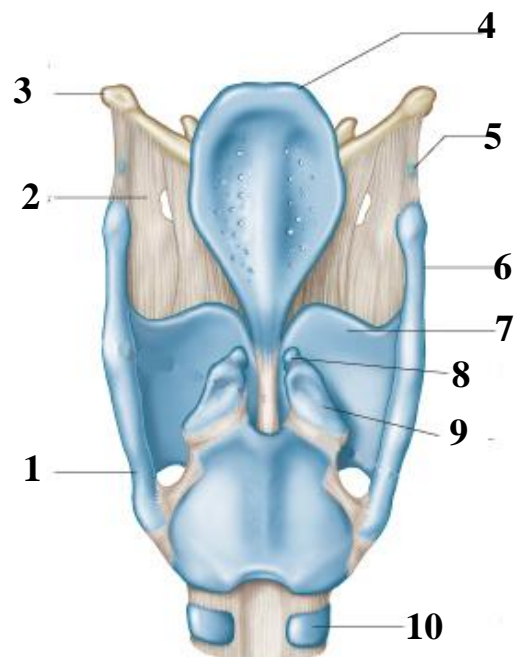
1. \_\_\_\_\_
2. \_\_\_\_\_
3. Верхушка носа
4. Латеральный отросток
- \_\_\_\_\_
5. Спинка носа
6. \_\_\_\_\_ пазуха
7. \_\_\_\_\_
8. \_\_\_\_\_

9. \_\_\_\_\_
10. \_\_\_\_\_
11. \_\_\_\_\_
12. \_\_\_\_\_
13. \_\_\_\_\_
14. \_\_\_\_\_
15. \_\_\_\_\_

ХРЯЩИ ГОРТАНИ (вид сзади)

Назовите анатомические структуры, обозначенные цифрами:

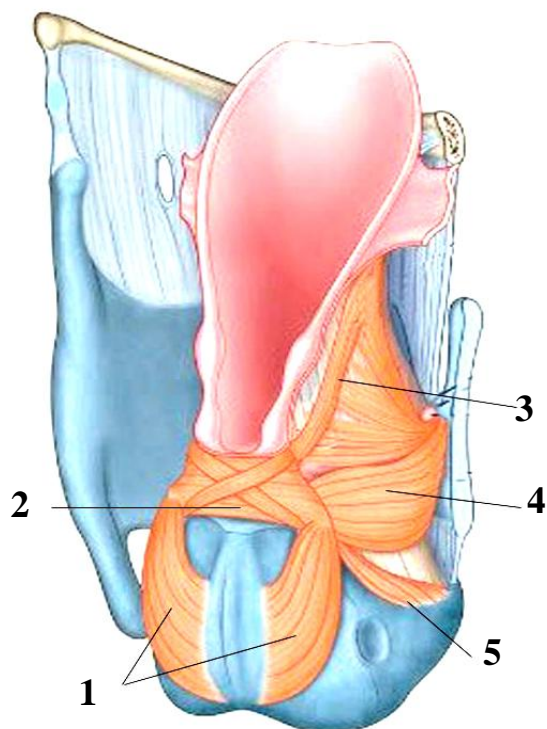
1. \_\_\_\_\_
2. Щитоподъязычная мембрана
3. \_\_\_\_\_
4. \_\_\_\_\_
5. Зерновидный хрящ
6. \_\_\_\_\_
7. \_\_\_\_\_
8. Рожковидный хрящ
9. \_\_\_\_\_
10. \_\_\_\_\_





## ДЫХАТЕЛЬНАЯ СИСТЕМА

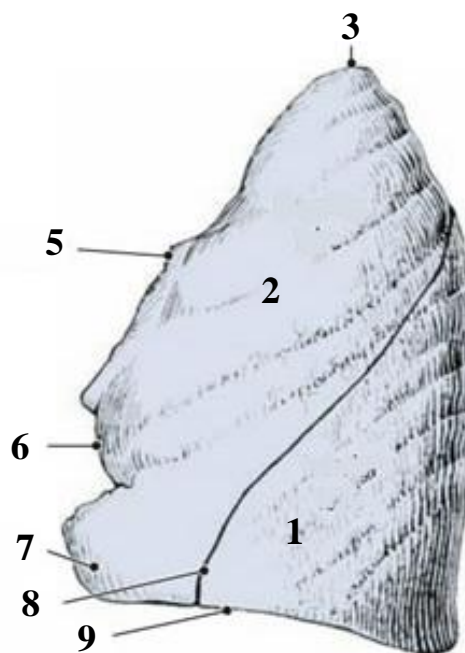
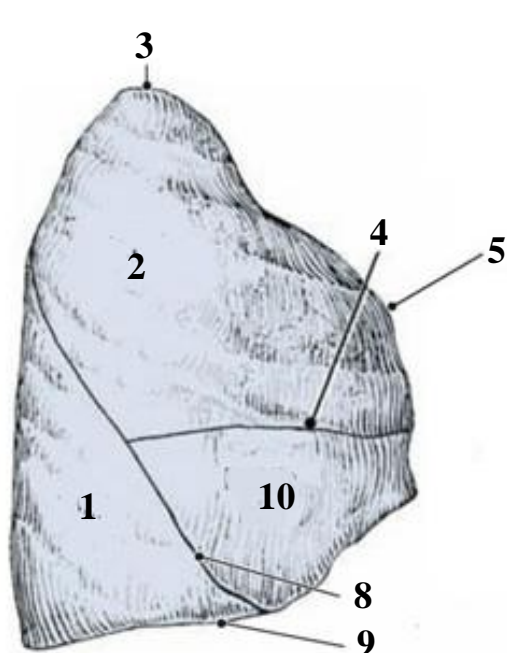
**МЫШЦЫ ГОРТАНИ** (вид сзади и сбоку; правая пластинка щитовидного хряща удалена)



Назовите анатомические структуры, обозначенные цифрами:

1. \_\_\_\_\_ мышца
2. \_\_\_\_\_ мышца
3. \_\_\_\_\_ мышца
4. \_\_\_\_\_ мышца
5. \_\_\_\_\_ мышца

**ЛЕГКИЕ** (вид с реберной поверхности)

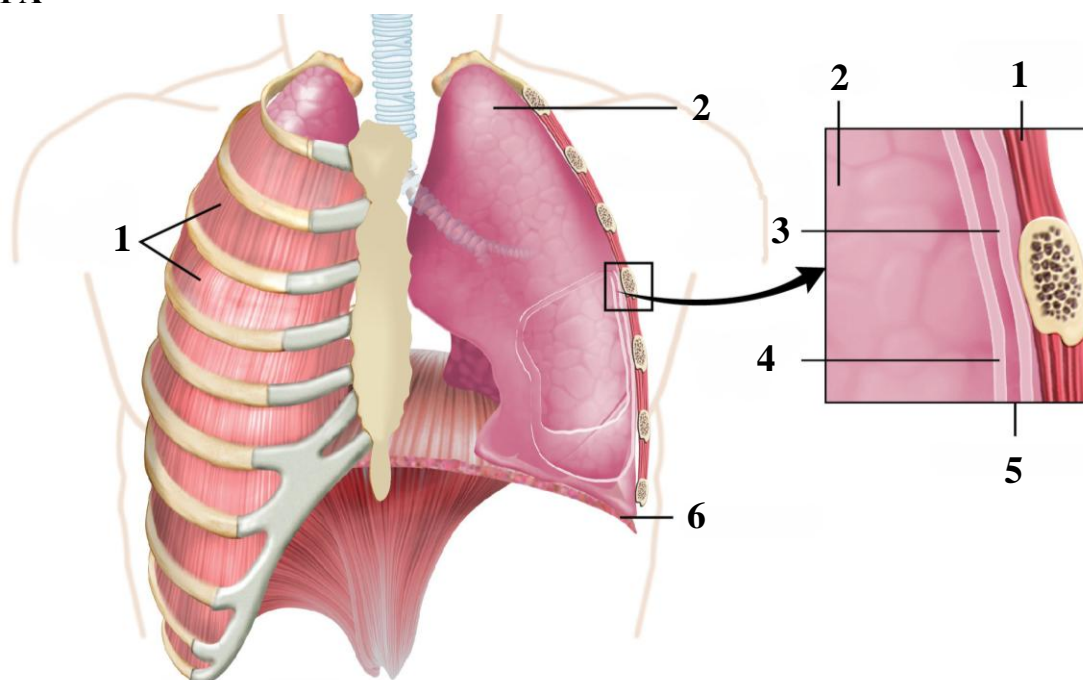


Назовите анатомические структуры, обозначенные цифрами:

- |          |           |
|----------|-----------|
| 1. _____ | 6. _____  |
| 2. _____ | 7. _____  |
| 3. _____ | 8. _____  |
| 4. _____ | 9. _____  |
| 5. _____ | 10. _____ |

## ДЫХАТЕЛЬНАЯ СИСТЕМА

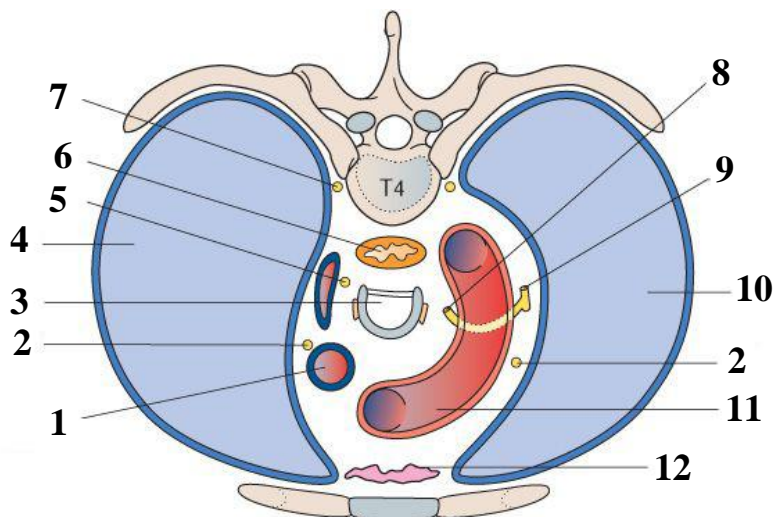
### ПЛЕВРА



Назовите анатомические структуры, обозначенные цифрами:

- |          |       |          |
|----------|-------|----------|
| 1. _____ | мышцы | 4. _____ |
| 2. _____ |       | 5. _____ |
| 3. _____ |       | 6. _____ |

ОРГАНЫ СРЕДОСТЕНИЯ (поперечный срез грудной полости)



Назовите анатомические структуры, обозначенные цифрами:

- |                        |      |                        |
|------------------------|------|------------------------|
| 1. _____               | вена | 7. Симпатический ствол |
| 2. Диафрагмальный нерв |      | 8. Левый _____ нерв    |
| 3. _____               |      | 9. Левый _____ нерв    |
| 4. _____               |      | 10. _____              |
| 5. Правый _____        | нерв | 11. _____              |
| 6. _____               |      | 12. _____              |



ЛАБОРАТОРНОЕ ЗАНЯТИЕ № 16

**ТЕМА: ФУНКЦИОНАЛЬНАЯ АНАТОМИЯ ОРГАНОВ МОЧЕВОЙ СИСТЕМЫ.  
СТРОЕНИЕ НАРУЖНЫХ И ВНУТРЕННИХ МУЖСКИХ ПОЛОВЫХ ОРГАНОВ**

**Контрольные вопросы:**

1. Общий план строения и функции органов мочевой системы.
2. Почки: топография, строение (поверхности, края, концы, почечные ворота, почечная пазуха). Фиксирующий аппарат почки.
3. Нефрон как структурно-функциональная единица почки. Кровоснабжение и иннервация почки; региональные лимфатические узлы.
4. Мочеточник, мочевой пузырь: топография, строение стенки, кровоснабжение, иннервация.
5. Мужской мочеиспускательный канал: части, сужения, изгибы, строение стенки.
6. Локализация сфинктеров, обеспечивающих произвольную и непроизвольную задержку мочеиспускания.
7. Общий план строения системы мужских половых органов.
8. Строение и функции яичка.
9. Сперматогенез и пути выведения семенной жидкости.
10. Простата как железистый и мышечный орган. Семенной пузырек и бульбоуретральная железа: топография; кровоснабжение, иннервация.

**На занятии студент должен научиться находить на анатомических препаратах и наглядных пособиях перечисленные структуры и знать их латинские названия:**

1. Почка.
2. Концы, поверхности, края почки, почечные ворота, почечная пазуха.
3. Корковое (мозговое) вещество почки.
4. Малые и большие почечные чашки.
5. Почечная лоханка.
6. Мочеточник.
7. Мочевой пузырь.
8. Мужской (женский) мочеиспускательный канал.
9. Яичко.
10. Придаток яичка.
11. Семенные каналы.
12. Семявыносящий проток.
13. Семенной пузырек.
14. Семявыбрасывающий проток.
15. Семенной канатик.
17. Простата.
16. Половой член.
17. Мошонка.

**ГЛОССАРИЙ**

**Мочевая система** (*systema urinarium*) объединяет органы, выполняющие функцию образования и выведения мочи. Моча образуется в *почках*, выводится из них по *мочеточникам*, накапливается в *мочевом пузыре* и поступает во внешнюю среду через *мочеиспускательный канал*.

**Почечная фасция** (*fascia renalis*) — часть забрюшинной фасции, которая у латерального края почки делится на предпочечную и позадпочечную пластинки, образующие фасциально-клетчаточные футляры для надпочечника, почки с ее сосудами и мочеточника.

**Околопочечное жировое тело** (*corpus adiposum pararenalis*) расположено снаружи от позадпочечной пластинки почечной фасции. Синоним: параренальное клетчаточное пространство.

**Жировая капсула** (*capsula adiposa*) расположена между двумя пластинками почечной фасции. Синоним: периренальное клетчаточное пространство.

## МОЧЕВАЯ СИСТЕМА. СИСТЕМА МУЖСКИХ ПОЛОВЫХ ОРГАНОВ

**Фиброзная капсула** (*capsula fibrosa*) — тонкая плотная соединительнотканная пластинка, которая прилежит к паренхиме почки и отдает в корковое вещество междольковые прослойки.

**Почечные пирамиды** (*pyramides renales*) — участки мозгового вещества почки, имеющие форму пирамид, вершины которых обращены в сторону почечной пазухи.

**Почечные доли** (*lobi renales*) — пирамида с прилежащим участком коркового вещества почки.

**Сфинктеры мочеиспускательного канала** образованы круговым слоем мышечной оболочки мочевого пузыря, который охватывает внутреннее отверстие мочеиспускательного канала (*внутренний* [непроизвольный] *сфинктер*) и концентрическими пучками поперечнополосатых мышечных волокон вокруг перепончатой части уретры (*наружный* [произвольный] *сфинктер*).

**Половые системы** (*systemata genitalia*) — совокупность органов, обеспечивающих половое размножение организмов. К ним относятся половые железы, половые пути, придаточные железы, копулятивные органы и органы вынашивания плода.

**Первичные половые признаки** — половые железы: яичко или яичник, которые определяют половые различия между мужчиной и женщиной.

**Вторичные половые признаки** — пропорции тела, особенности развития костно-мышечной системы, расположения подкожно жировой клетчатки и волосяного покрова, степень развития молочных желез, тембр голоса, специфика поведения и др. Развиваются под воздействием половых гормонов и появляются в период полового созревания.

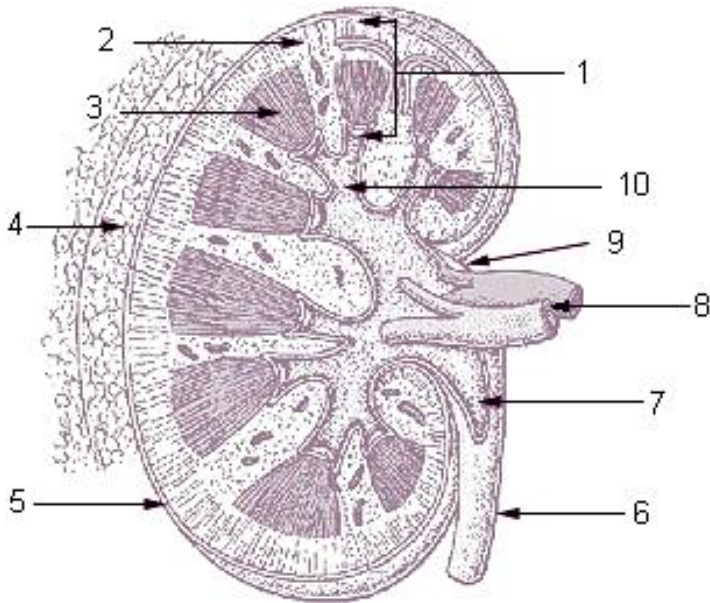
**Система мужских половых органов** (*systema genitale masculinum*) включает внутренние мужские половые органы (яичко, придаток яичка, семявыводящий проток, семенной пузырек, простату, бульбоуретральную железу) и наружные мужские половые органы (половой член и мошонку).

**Пути выведения семенной жидкости** — извитые и прямые семенные каналы, сеть яичка, выносящие каналы яичка, проток придатка яичка, семявыносящий проток, семявыбрасывающий проток, мужская уретра

**Семенной канатик** (*funiculus spermaticus*) — парный орган, имеющий форму тяжа, образующегося в процессе опускания яичка из брюшной полости в мошонку. Включает в свой состав семявыносящий проток, артерию/вены яичка и семявыносящего протока, отводящие лимфатические сосуды и нервные сплетения.

МОЧЕВАЯ СИСТЕМА. СИСТЕМА МУЖСКИХ ПОЛОВЫХ ОРГАНОВ

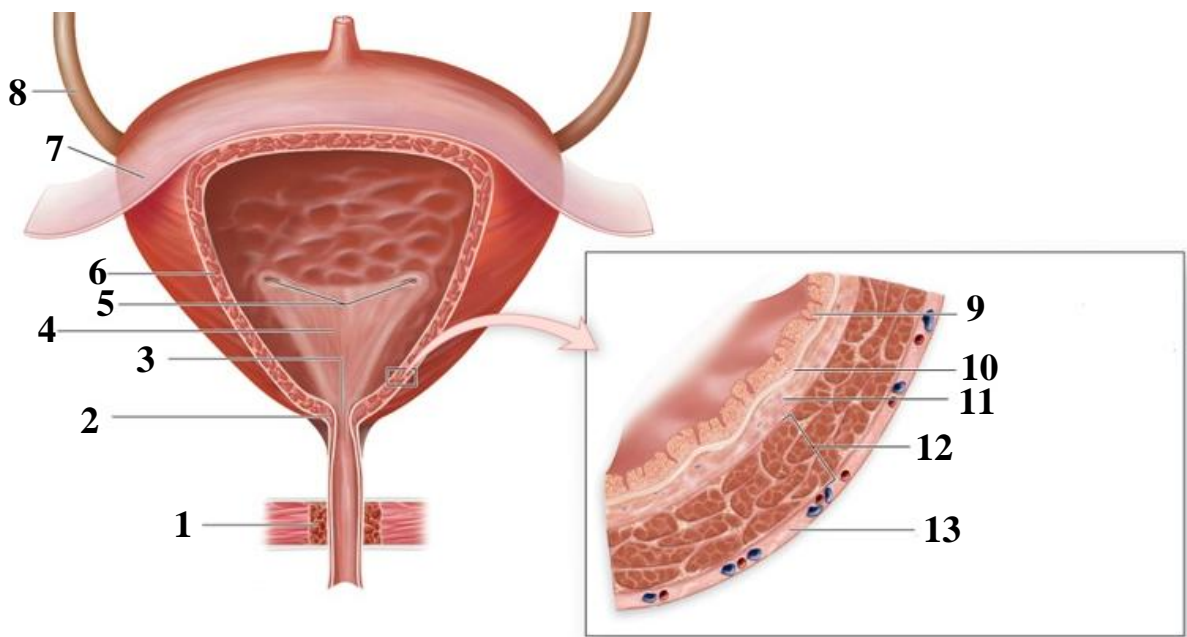
**ПОЧКА (сагиттальный разрез)**



Назовите анатомические структуры, обозначенные цифрами:

1. \_\_\_\_\_
2. \_\_\_\_\_ вещество
3. \_\_\_\_\_ вещество
4. \_\_\_\_\_ капсула
5. \_\_\_\_\_ капсула
6. \_\_\_\_\_
7. \_\_\_\_\_
8. Почечные сосуды
9. Почечные ворота
10. \_\_\_\_\_

**МОЧЕВОЙ ПУЗЫРЬ**

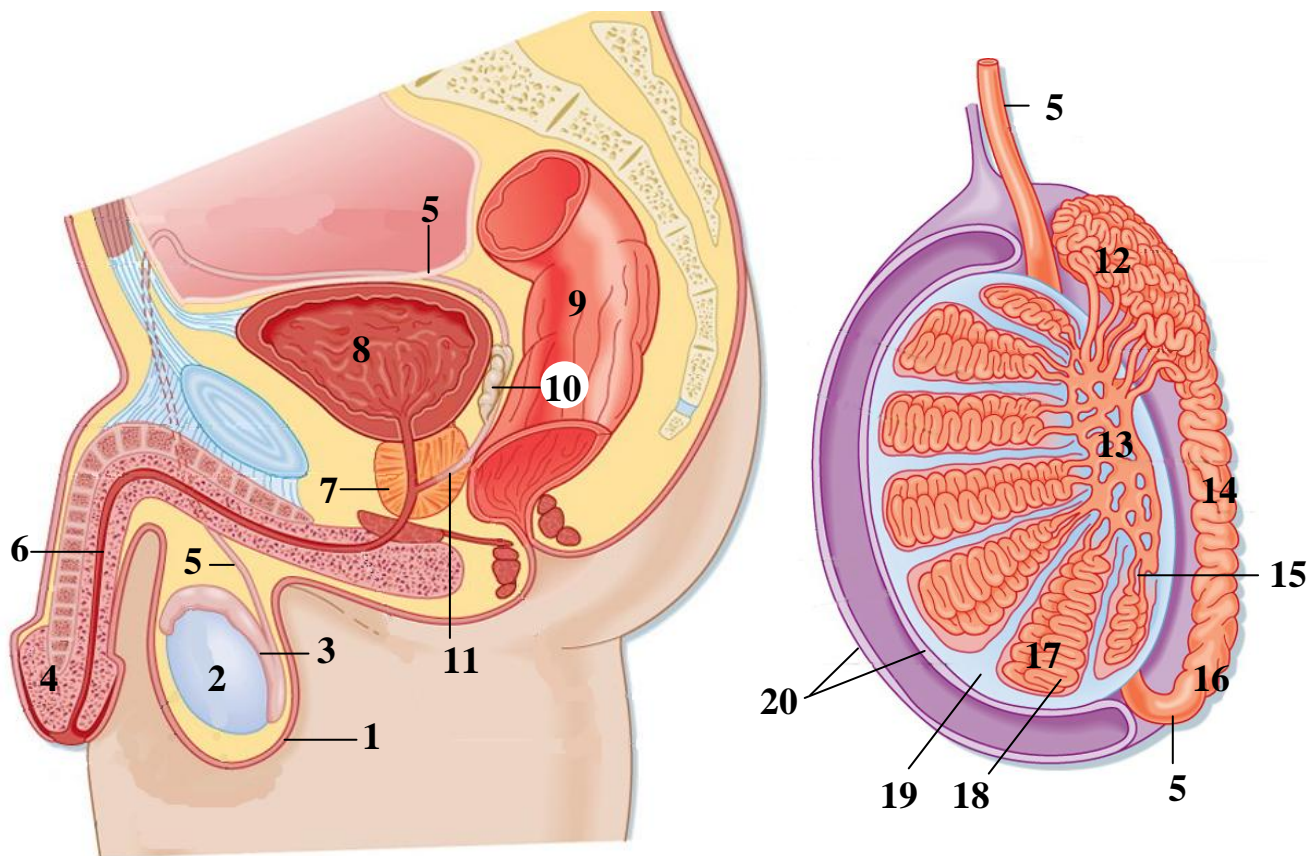


Назовите анатомические структуры, обозначенные цифрами:

- |                                     |                              |
|-------------------------------------|------------------------------|
| 1. _____ мочеиспускательного канала | 7. _____                     |
| 2. _____ мочеиспускательного канала | 8. _____                     |
| 3. _____                            | 9. _____ эпителий            |
| 4. Мочепузырный треугольник         | 10. _____ слизистой оболочки |
| 5. _____                            | 11. _____                    |
| 6. Мышца, _____                     | 12. _____                    |
|                                     | 13. _____                    |

**СИСТЕМА МУЖСКИХ ПОЛОВЫХ ОРГАНОВ**

(слева — сагиттальный распил таза, справа — сагиттальный разрез яичка)



Назовите анатомические структуры, обозначенные цифрами:

1. Мошонка
2. \_\_\_\_\_
3. \_\_\_\_\_
4. \_\_\_\_\_
5. \_\_\_\_\_ проток
6. \_\_\_\_\_ канал
7. \_\_\_\_\_
8. \_\_\_\_\_
9. \_\_\_\_\_
10. \_\_\_\_\_ пузырьек
11. \_\_\_\_\_ проток
12. Головка придатка яичка
13. \_\_\_\_\_
14. \_\_\_\_\_ придатка яичка
15. \_\_\_\_\_ каналыцы
16. \_\_\_\_\_ придатка яичка
17. \_\_\_\_\_
18. \_\_\_\_\_ каналыцы
19. Белочная оболочка
20. \_\_\_\_\_

ЛАБОРАТОРНОЕ ЗАНЯТИЕ № 17

**ТЕМА: СТРОЕНИЕ НАРУЖНЫХ И ВНУТРЕННИХ ЖЕНСКИХ ПОЛОВЫХ ОРГАНОВ**

**Контрольные вопросы:**

1. Функции и общий план строения системы женских половых органов.
2. Яичник: функции, топография, строение, отношение к брюшине; кровоснабжение, иннервация.
3. Матка: функция, топография, строение. Связки матки, отношение к брюшине; кровоснабжение, иннервация, региональные лимфатические узлы.
4. Маточная труба: строение, отношение к брюшине, кровоснабжение, иннервация.
5. Влагалище: строение, кровоснабжение, иннервация, отношение к брюшине.
6. Наружные женские половые органы: лобок, большие и малые половые губы, большая железа преддверия, клитор; строение, кровоснабжение, иннервация.
7. Женский мочеиспускательный канал: части, сужения, изгибы, строение стенки.
8. Промежность: определение, мышцы и фасции, топография промежности у мужчины и женщины. Каналы, проходящие через мочеполовую область и диафрагму таза у женщин и мужчин.

**На занятии студент должен научиться находить на анатомических препаратах и наглядных пособиях перечисленные структуры и знать их латинские названия:**

1. Яичник. 2. Маточная труба. 3. Матка. 4. Дно, тело, шейка матки. 5. Эндометрий. 6. Миометрий. 7. Периметрий. 8. Параметрий. 9. Широкая и круглая связки матки. 10. Влагалище. 11. Большие и малые половые губы. 12. Клитор. 13. Большая железа преддверия. 14. Промежность. 15. Мочеполовая область. 16. Заднепроходная область. 17. Диафрагма таза.

**ГЛОССАРИЙ**

**Система женских половых органов** (*systema genitale femininum*) включает внутренние женские половые органы (яичник, маточную трубу, матку, влагалище) и наружные женские половые органы (лобок, большие и малые половые губы, большая железа преддверия и клитор).

**Промежность** (*perineum*) — выход из малого таза, заполненный мышцами. Линией, соединяющей седалищные бугры, это пространство делится на мочеполовую и заднепроходную области. В акушерстве под промежностью понимается промежуток между задней спайкой больших половых губ и заднепроходным отверстием.

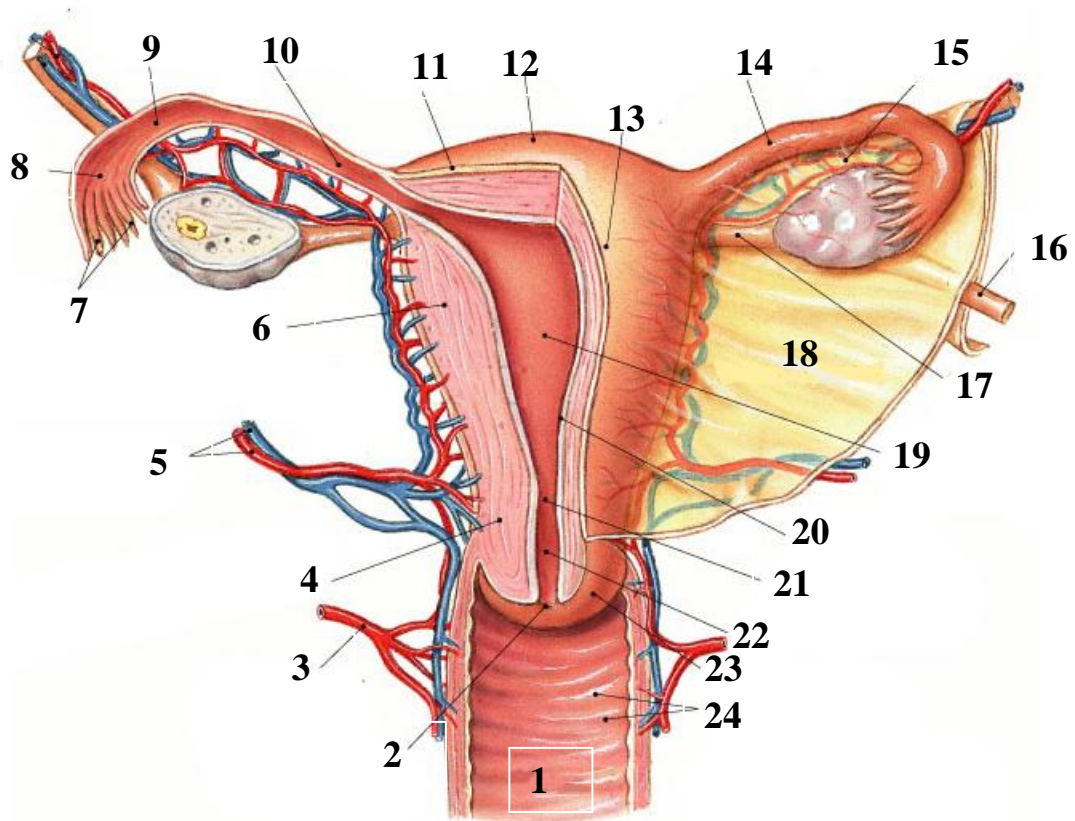
**Мочеполовая область** (*regio urogenitalis*) имеет форму треугольника, вершинами которого являются лобковый симфиз и седалищные бугры. Через мышцы мочеполовой области проходит мочеиспускательный канал, у женщин дополнительно влагалище.

**Заднепроходная область** (*regio analis*) — задняя часть промежности, расположенная между копчиком и линией, соединяющей седалищные бугры. В центре этой области находится заднепроходное отверстие.

**Диафрагма таза** (*diaphragma pelvis*) — мышечно-фасциальная пластинка в составе заднепроходной области, образованная мышцей, поднимающей задний проход, седалищно-копчиковой мышцей и наружным сфинктером заднего прохода, покрытыми с двух сторон фасциями.

СИСТЕМА ЖЕНСКИХ ПОЛОВЫХ ОРГАНОВ

**ЖЕНСКИЕ ВНУТРЕННИЕ ПОЛОВЫЕ ОРГАНЫ (вид сзади)**



Назовите анатомические структуры, обозначенные цифрами:

- |                         |                          |
|-------------------------|--------------------------|
| 1. _____                | 13. _____                |
| 2. _____                | 14. _____                |
| 3. Влагалищная артерия  | 15. _____                |
| 4. Перешеек матки       | 16. _____                |
| 5. _____ артерия и вена | 17. _____                |
| 6. _____                | 18. _____                |
| 7. _____                | 19. _____                |
| 8. _____                | 20. _____                |
| 9. _____                | _____                    |
| 10. _____               | 21. Внутренний зев матки |
| 11. _____               | 22. _____                |
| 12. _____               | 23. Влагалищные складки  |



## ЛАБОРАТОРНОЕ ЗАНЯТИЕ № 18

### ТЕМА: ИТОГОВОЕ ЗАНЯТИЕ ПО РАЗДЕЛУ «СПЛАНХНОЛОГИЯ»

#### Контрольные вопросы:

1. Полость рта. Строение преддверия рта: своды, складки слизистой оболочки. Губы рта. Иннервация, кровоснабжение, региональные лимфатические узлы.
2. Собственно полость рта: границы, стенки. Строение твердого неба: иннервация, кровоснабжение слизистой оболочки твердого неба, региональные лимфатические узлы.
3. Мягкое небо: строение, функции. Мышцы мягкого неба. Иннервация, кровоснабжение слизистой оболочки и мышц мягкого неба; региональные лимфатические узлы.
4. Язык: функции, источники развития, части. Мышцы языка. Иннервация, кровоснабжение, региональные лимфатические узлы.
5. Дно рта: рельеф слизистой оболочки. Иннервация, кровоснабжение, региональные лимфатические узлы.
6. Общая морфофункциональная характеристика зубов. Иннервация, кровоснабжение, зубов; региональные лимфатические узлы.
7. Глотка: функции, топография, отделы. Строение стенки глотки. Лимфоэпителиальное глоточное кольцо. Иннервация, кровоснабжение, региональные лимфатические узлы.
8. Пищевод: топография, отделы, строение стенки. Иннервация, кровоснабжение, региональные лимфатические узлы.
9. Желудок: топография, строение. Иннервация, кровоснабжение, региональные лимфатические узлы.
10. Тонкая кишка: функции, отделы, строение. Иннервация, кровоснабжение, региональные лимфатические узлы.
11. Толстая кишка: функции, отделы, строение. Иннервация, кровоснабжение, региональные лимфатические узлы.
12. Печень: функции, строение. Желчный пузырь: пути выведения желчи. Иннервация, кровоснабжение печени и желчного пузыря; региональные лимфатические узлы.
13. Поджелудочная железа: топография, строение. Выводные протоки. Иннервация, кровоснабжение.
14. Париетальная и висцеральная брюшина, брюшинная полость. Производные брюшины: большой и малый сальники, брыжейки, ямки, складки.
15. Наружный нос: части, хрящи носа. Полость носа: строение стенок, носовые раковины и носовые ходы, сообщение с околоносовыми пазухами. Иннервация, кровоснабжение слизистой оболочки; региональные лимфатические узлы.
16. Структурно-функциональная характеристика органа обоняния. Обонятельные нервы, проводящий путь обонятельного анализатора.
17. Гортань: функции, топография, строение. Полость гортани. Иннервация, кровоснабжение, региональные лимфатические узлы.
18. Трахея, бронхи: функция, строение. Иннервация, кровоснабжение, региональные лимфатические узлы.
19. Легкие: функции, строение. Иннервация, кровоснабжение, региональные лимфатические узлы.
20. Висцеральная и париетальная плевра, полость плевры. Плевральные синусы. Средостение: деление на части, органы средостения.
21. Почки: топография, функции, строение. Кровоснабжение, иннервация почки.
22. Мочеточник, мочевой пузырь, мочеиспускательный канал (мужской и женский). Функции, строение, кровоснабжение, иннервация.
23. Функциональная морфология внутренних и наружных мужских половых органов. Пути выведения семенной жидкости.
24. Функциональная морфология внутренних и наружных женских половых органов. Строение и функции яичника. Матка: функции, строение.



Учебное издание

**Кабак** Сергей Львович  
**Синельникова** Наталья Владимировна  
**Манулик** Владимир Александрович  
**Юшкевич** Евгения Владимировна

# **АНГИОЛОГИЯ. НЕВРОЛОГИЯ. СПЛАНХНОЛОГИЯ**

Практикум для самостоятельной работы студентов

Ответственная за выпуск Н. В. Синельникова  
Компьютерная верстка Н. М. Федорцовой

Подписано в печать 17.12.15. Формат 60×84/8. Бумага писчая «Снегурочка».  
Ризография. Гарнитура «Times».  
Усл. печ. л. 8,83. Уч.-изд. л. 5,1. Тираж 203 экз. Заказ 43.

Издатель и полиграфическое исполнение: учреждение образования  
«Белорусский государственный медицинский университет».  
Свидетельство о государственной регистрации издателя, изготовителя,  
распространителя печатных изданий № 1/187 от 18.02.2014.  
Ул. Ленинградская, 6, 220006, Минск.